

ПРИМЕНЕНИЕ ДАННЫХ МСКТ ДЛЯ ЭСТЕТИЧЕСКОЙ ОЦЕНКИ ФОРМЫ НОСА

Глушко А.В.¹, Дробышев А.Ю.¹, Гордина Г.С.²,
Серова Н.С.², Фоминых Е.В.²

Особенностью хирургического лечения пациентов с аномалиями развития зубочелюстной системы является перемещение структур скелета лица для достижения оптимального соотношения функции и эстетики. В силу своей простоты исполнения, основным методом оценки эстетических показателей является фотометрия. Редко когда можно встретить работы посвященные вопросам оценки эстетических показателей по данным компьютерной томографии. Мультиспиральная компьютерная томография входит в стандартный протокол до- и послеоперационного обследования данной группы пациентов и, по нашему мнению, ее данные могут быть использованы для сравнительной оценки эстетических показателей.

Цель исследования.

Используя данные МСКТ, оценить форму носа в профиль до и после хирургического лечения. Сравнить результаты и проанализировать наличие и степень выраженности изменений. Оценить возможность применения данных мультиспиральной компьютерной томографии для оценки эстетической составляющей.

Материалы и методы.

В исследовании приняли участие 50 пациентов (36 пациентов с мезиальной окклюзией и 14 пациентов с дистальной окклюзией). Всем пациентам были проведены двучелюстные операции, а 12 в этот же этап была проведена ринопластика. Компьютерная томография скелета лица проводилась до начала лечения и через 6 месяцев после хирургического вмешательства всем пациентам. Для проведения анализа формы носа в профиль использовались данные МСКТ в формате DICOM, которые загружались в среду программы Osirix 5.5 (© Antoine Rosset, 2014). Анализ проводился с использованием цветовой схемы.

Результаты.

Использование оригинальных данных МСКТ (DICOM файлов) и специального программного обеспечения позволяет наиболее точно выставить необходимую проекцию и провести расчеты и анализ. Особенности данного метода способствуют уменьшению частоты ошибок и значительно повышают точность проводимого исследования.

Выводы.

Данные МСКТ могут с большим успехом использоваться для оценки эстетических параметров лица.

Ключевые слова: МСКТ в ЧЛХ, лучевая диагностика ЧЛО, МСКТ скелета лица, зубочелюстные аномалии, ортогнатическая хирургия, ринопластика.

AESTHETIC ANALYSIS OF NOSE SHAPE USING MULTI-SLICE COMPUTER TOMOGRAPHY DATA

Glushko A.V.¹, Drobyshev A.U.¹, Gordina G. S.², Serova N.S.², Fominykh E.V.²

Feature of surgical treatment of patients with malocclusion is to move the facial skeleton structures to achieve the optimum ratio of function and aesthetics. Due to its simplicity, the main method of evaluation in aesthetic is photometry. There are only few researches you can find on issues of aesthetic evaluation indicators using multi-slice computer tomography (MSCT) data. MSCT is standard protocol in pre- and postsurgical examination of this group of patients and in our opinion its data can be successfully used for comparative evaluation of aesthetic performance.

The Purpose of the Study.

1 – ГБОУ ВПО МГМСУ им. А.И. Евдокимова. Центр стоматологии и челюстно-лицевой хирургии. Кафедра челюстно-лицевой хирургии.

2 - ГБОУ ВПО Первый МГМУ им. И.М. Сеченова. Научно-образовательный клинический центр «Гибридных технологий лучевой медицины» г. Москва, Россия

1 - A.I. Evdokimov Moscow State Medical and Dental University. Chair of maxillofacial surgery.
2 - I.M. Sechenov First Moscow State Medical University. Scientific-educational clinical center of hybrid technologies in radiology.
Moscow, Russia.

By using MSCT data to evaluate the shape of the nose's profile before and after surgical treatment. Compare the results and analyze the presence and severity of changes. Evaluate the possibility of using MSCT data to assess the aesthetic component.

Materials and Methods.

There were 50 patients (36 patients with mesial and 14 with distal malocclusion). In all patients was used surgery approach with both jaws, and in 12 on the same stage was performed rhinoplasty. MSCT of the facial skeleton was carried out before treatment and 6 months after surgery in all patients. To analyze the form of nose's profile we used DICOM data, which is loaded into the Osirix 5.5 (© Antoine Rosset, 2014) software. Analysis was performed using a color scheme.

Results.

Using of the original MSCT data and special software give us the ability for the most accurate plane and perform necessary calculations and analysis. Given the characteristics of the method and its ability to provide data in true size, it's reduces the frequency of errors and greatly improves the accuracy of ongoing research.

Conclusions.

MSCT data could be used successfully to assess the aesthetic parameters of the face.

Keywords: MSCT in MFS, radiology of the face region, MSCT of the face region, MSCT in malocclusion, orthognathic surgery, rhinoplasty.

Ортогнатическая хирургия в современном представлении не является экспериментальной операцией, зависящей только от опыта и таланта хирурга, хотя это и немаловажно. При правильном планировании и умелом техническом исполнении ортогнатическая хирургия является высоко предсказуемым и эффективным хирургическим вмешательством с прекрасным функционально-эстетическим результатом [1, 2, 3, 4, 5].

Но вместе с тем, при проведении ортогнатических операций происходит изменение лица пациента, которое варьирует от малозаметного

до весьма значительного, что накладывает свои особенности на хирургическое лечение и требует комплексного подхода при его планировании [1, 4, 5]. Немаловажен и вопрос изменения средней зоны лица, в частности структур носа [4]. Известно, что при перемещении верхней челюсти происходит прямое влияние на мягкотканые структуры носа, которое также сопровождается их перемещением и изменением анатомии [4, 5]. Для практикующих хирургов важно знать степень данных изменений, а точнее сказать, возможность их прогнозирования [5].

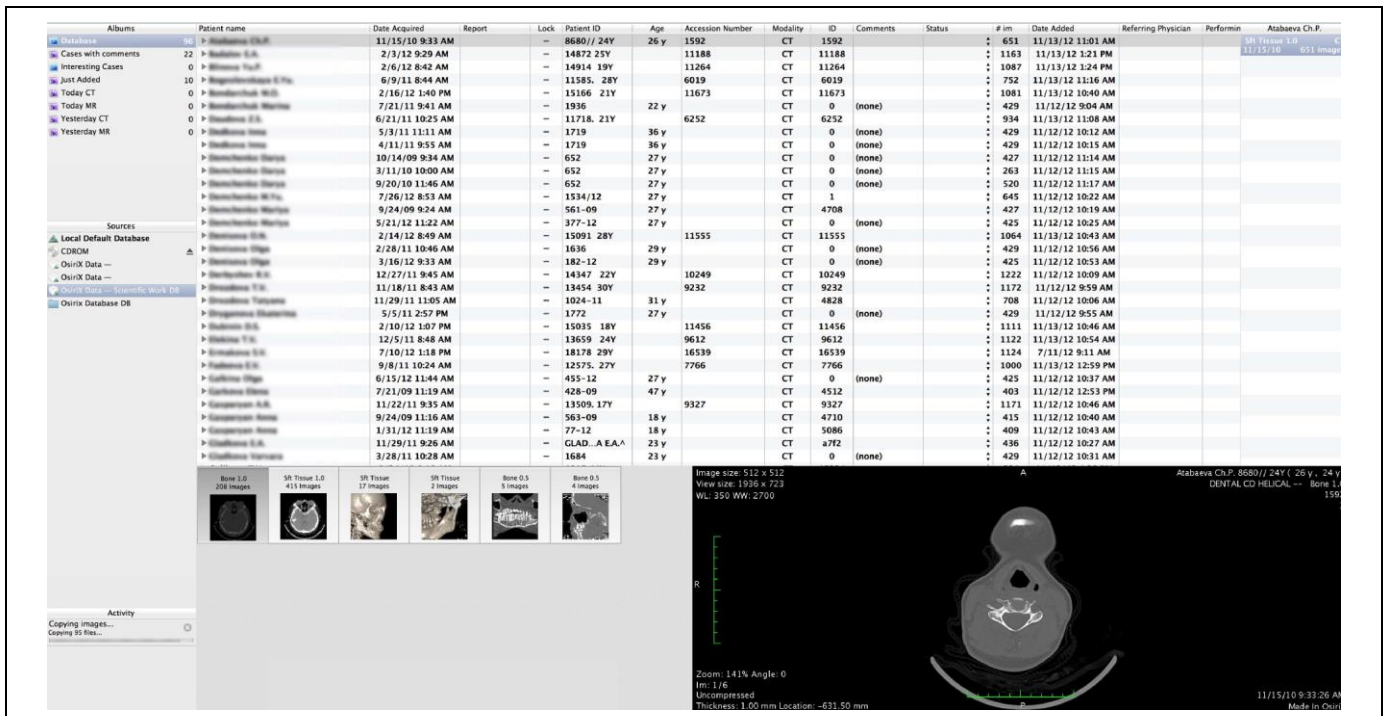


Рис. 1. Интерфейс программного обеспечения Osirix 5.5.

Как правило, когда речь заходит о проведении исследования по оценке эстетической составляющей до, во время или после проведенного лечения, то по умолчанию имеется в виду фоторегистрация. Действительно, метод фоторегистрации прост в исполнении, не требует дорогостоящего оборудования и дает возможность быстро получить результат. Тем не менее, он не лишен недостатков и основной из них - стандартизация фотоснимков. Очень сложно получить максимально одинаковые фотоснимки пациента на различных этапах лечения, а последующее проведение сравнительного анализа может исказить результат [5, 6, 7]. Но что может быть альтернативой?

Эти методики в диагностике и планировании костно-реконструктивных вмешательств челюстно-лицевой области занимают важнейшее место, а специальное программное обеспечение дает возможность получать информацию, помогающую проводить хирургическое лечение на высоком уровне [10, 11, 12]. В подавляющем большинстве случаев возможности МСКТ используются для диагностики заболевания и планирования хирургического этапа лечения. В некоторых случаях проводится повторное обследование для анализа проведенного лечения и сравнения результатов [8, 10, 11, 12, 13].

Учитывая особенности метода МСКТ, которые позволяют строить как двухмерные, так

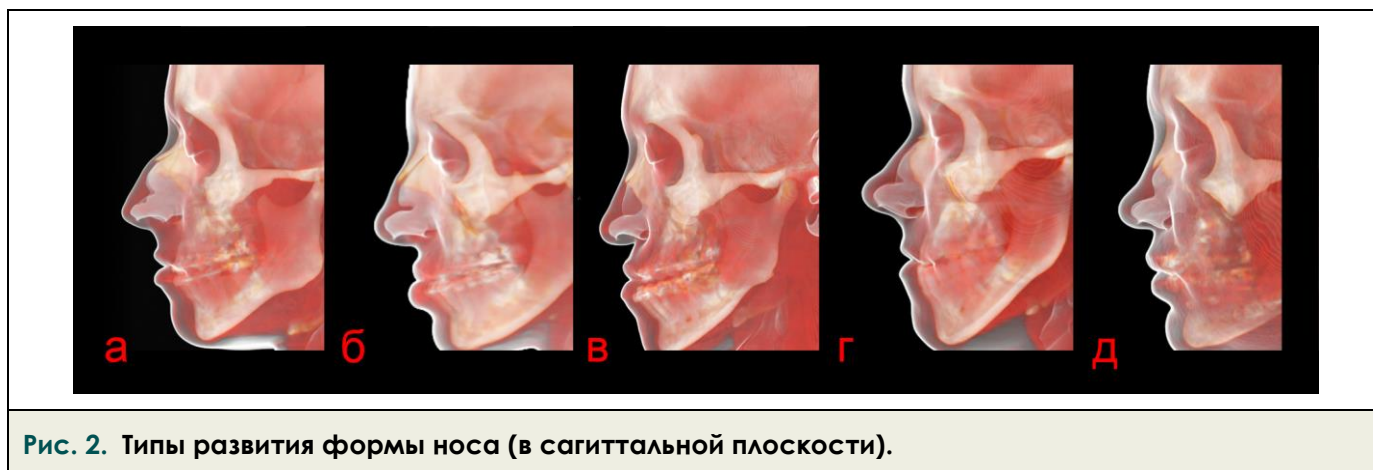


Рис. 2. Типы развития формы носа (в сагиттальной плоскости).

С точки зрения научно-исследовательской работы и учитывая особенности подготовки и послеоперационного ведения пациентов с аномалиями развития зубочелюстной системы, которым мультиспиральная компьютерная томография выполняется до и после хирургического лечения как часть стандартного протокола обследования, данный метод может быть успешно применен и для оценки эстетической составляющей.

С появлением в 1998 году мультиспирального компьютерного томографа, лучевая диагностика вышла на совершенно новый уровень, позволяя проводить различные методики исследования с высокой точностью получаемых результатов [8, 9, 10]. Трехмерные визуализирую-

щие трехмерные реконструкции и проводить анализ форм без значительных искажений [8, 13], в челюстно-лицевой хирургии данные МСКТ успешно применяются в оценке размеров образований, дефектов, анализе отдельных анатомических структур для последующего хирургического лечения. Хотелось бы отметить, что практически не встречаются работы, посвященные вопросам эстетического анализа по данным МСКТ [14]. В связи с этим, нами было принято решение провести эстетический анализ формы носа в профиль, используя данные мультиспиральной компьютерной томографии.

Цель исследования.

Используя данные мультиспиральной компьютерной томографии оценить форму носа в

Таблица № 1. Распределение пациентов на группы по типу формы носа в профиль.

Группа	Количество пациентов
I	3 (6 %)
II	23 (46 %)
III	19 (38 %)
IV	5 (10 %)
V	0 (-)
Всего пациентов	50 (100%)

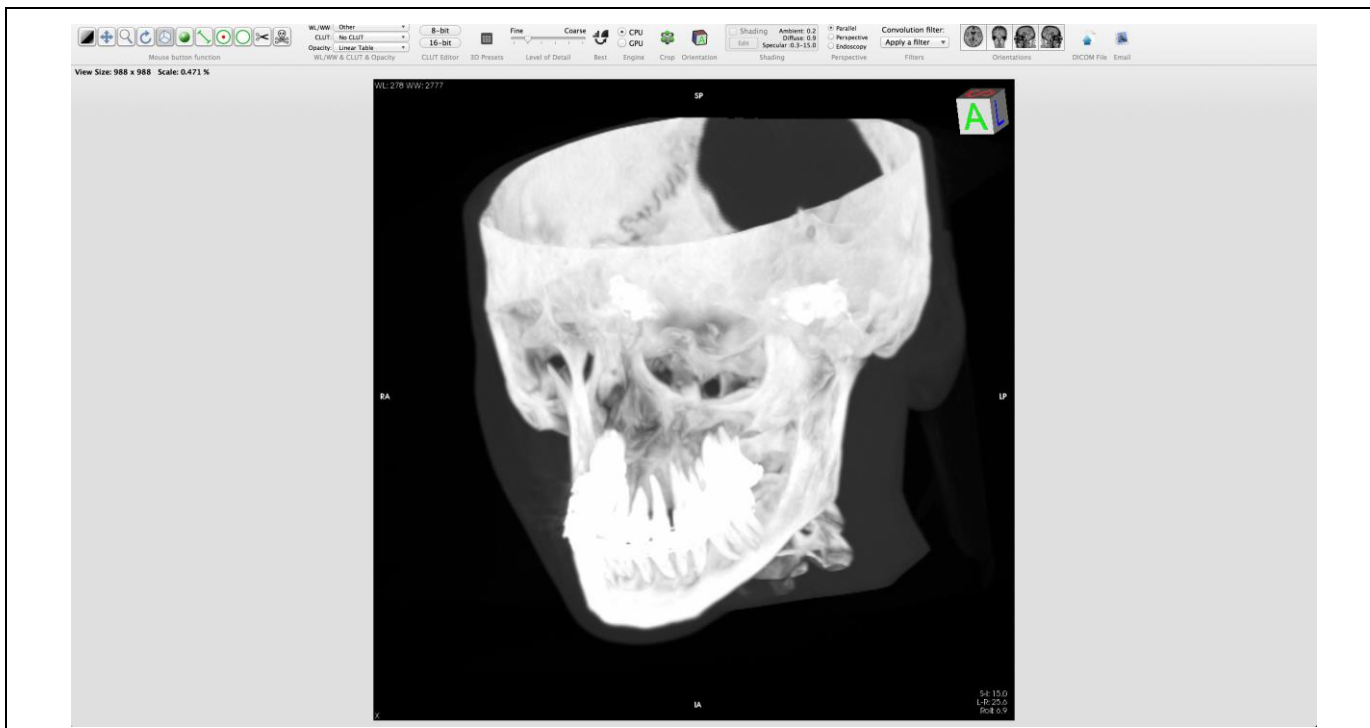


Рис. 3. МСКТ в режиме 3D MIP в среде программного обеспечения Osirix 5.5.

профиль до и после хирургического лечения пациентов с аномалиями развития зубочелюстной системы. Сравнить результаты и проанализировать наличие и степень выраженности изменений.

Оценить возможность применения данных мультиспиральной компьютерной томографии для оценки эстетической составляю-

щей.

Материалы и методы.

Наше исследование базируется на обследовании 50 пациентов (из них 41 женщина, 9 мужчин) в возрасте от 18 до 45 лет (средний возраст 26,4 лет) с аномалиями развития зубочелюстной системы (мезиальная окклюзия у 36 пациентов, дистальная окклюзия у 14 пациен-

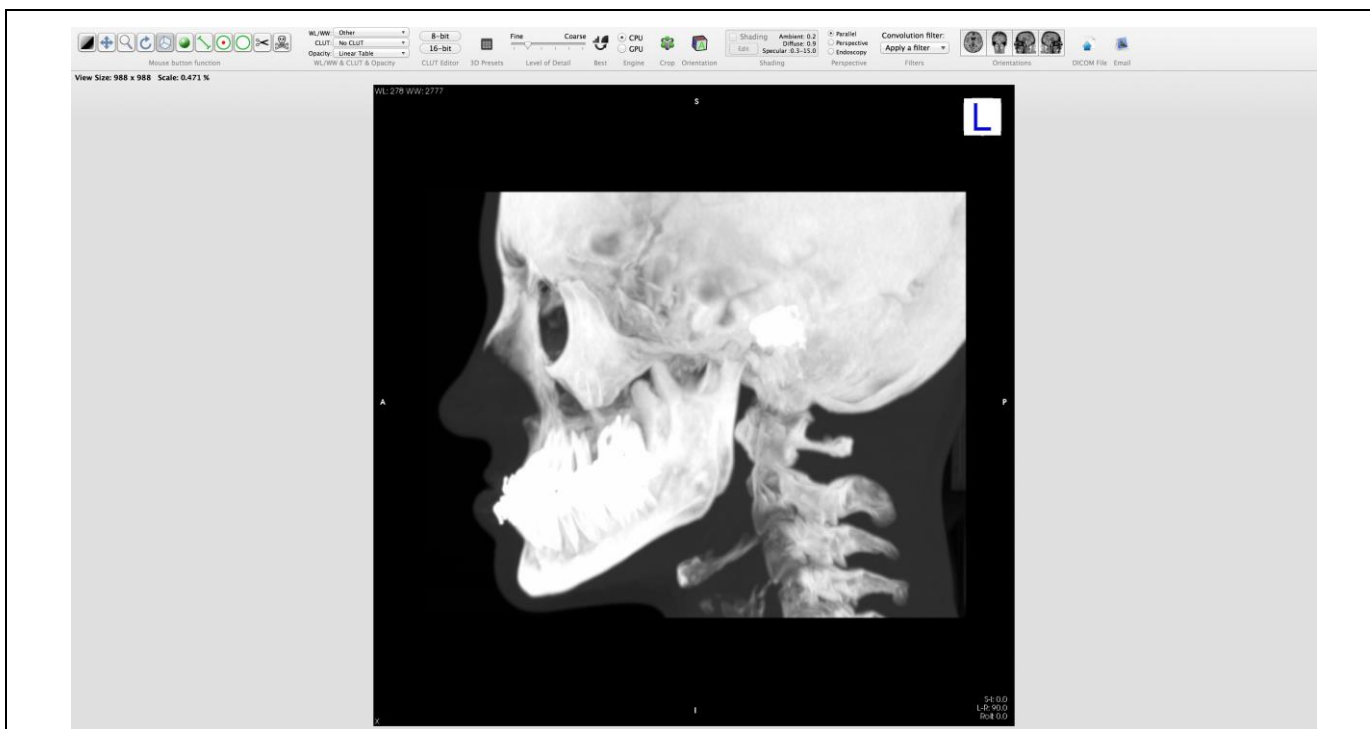


Рис. 4. МСКТ в режиме 3D MIP в среде программного обеспечения Osirix 5.5.

тов). 38 пациентам была проведена только ортогнатическая операция без вмешательства на структурах носа, 12 пациентам - одномоментное проведение ортогнатической операции и ринопластики (симультантное хирургическое лечение).

Всем пациентам был проведен полный комплекс предоперационного обследования, подготовка к хирургическому лечению, операция и послеоперационное ведение. Объем выполняемого хирургического вмешательства (ортогнатической операции) состоял из остеотомии верхней челюсти по типу Ле Фор I с перемещением челюсти в различных плоскостях, межкортикальной остеотомии нижней челюсти с перемещением в различных плоскостях и постановкой в реконструктивный прикус, в некоторых случаях - гениопластика для достижения более гармоничной формы лица. Всем пациентам, вошедшим в данное исследование, были проведены двучелюстные операции, а также коррекция перегородки носа по нижнему краю с целью уменьшения вероятности ее смещения в послеоперационном периоде. 12 пациентам после завершения ортогнатической операции и переинтубации проводилась риносептопластика.

Компьютерная томография лицевого скелета проводилась всем пациентам до начала хирургического этапа лечения и через 6 месяцев после. Исследования были выполнены на аппарате Toshiba Aquilion ONE, с количеством рядов детекторов 320 и толщиной среза 0,5 мм. Исследование проводилось в спиральном и объемном режимах с использованием костной и мягкотканной реконструкций. Лучевая нагрузка составила 2,5-0,9 мЗв. В область исследования входили все структуры головы выше 4-го шейного позвонка. Большое значение уделялось положению головы пациента во время обследования с использованием специального фиксатора: горизонтальное, со строго выведенной осью по центру. Для дальнейшей обработки полученные данные экспортировались в формате DICOM и использовались специализированной компьютерной программой.

Для оценки изменения формы носа в профиль использовалось программное обеспечение Osirix 5.5 (Рис. 1) куда загружались данные МСКТ в формате DICOM. Далее использовались цветовые схемы, которые позволили сравнить пред- и послеоперационные результаты.

При анализе вариаций форм носа во внимание принималась только форма спинки носа в профиль с целью выявления вариантов и степени изменения её формы при проведении ортогнатических и симультантных операций. Не учитывалась длина носа, форма концевого отдела, носовые углы.

Все пациенты, в зависимости от типа формы носа в профиль, были распределены на пять групп (Рис. 2, Табл. №1):

Группа I — форма носа по типу “выраженного горбатого” (Рис. 2 (а));

Группа II — форма носа по типу “горбатого” (Рис. 2 (б));

Группа III — относительно прямой нос (Рис. 2 (в));

Группа IV — форма носа по типу “седловидного” (Рис. 2 (г));

Группа V — форма носа по типу “выраженного седловидного” (Рис. 2 (д)).

Техника проведения исследования.

Оригинальные данные мультиспиральной компьютерной томографии в формате DICOM загружались в среду программного обеспечения Osirix 5.5. Для проведения анализа вариаций форм носа нами использовался метод трехмерной проекции максимальной интенсивности - 3D Maximum Intensity Projection (3D MIP). При использовании данного метода отображения данных хорошо визуализируются костные швы и контур твердых и мягких тканей, что является крайне важным при проведении последующего сравнительного анализа с использованием цветовой схемы (Рис. 3, Рис. 4).

После построения истинной сагиттальной плоскости, используя метод проекции максимальной интенсивности в режиме 3D, производится экспорт картинки.

Для применения цветовой схемы, которая позволяет сравнить пред- и послеоперационные результаты, необходимо использовать любой программный пакет для обработки фотографий. Нами была использована программа Photoshop CS6 (Adobe System Incorporated).

Используя полученные изображения компьютерной томографии скелета головы пациента до и после проведенного хирургического лечения, выставленного строго по центральной линии в сагиттальной плоскости, проводим цветовое обозначение каждой из них по отдельности (Рис. 5, Рис. 6). При этом обозначается точка Nasion (N), соответствующая переднему краю носолобного шва. Данная точка, а также латеральный и нижний края глазницы и контур затылочной кости служили нам основными ориентирами при сопоставлении изображений, обозначенных цветом (Рис. 7). Точное совпадение данных ориентиров указывает на полное соответствие размеров исследуемых областей и сводит к минимуму возможные ошибки.

Таким образом, мы получаем возможность наглядно оценить произошедшие изменения всего лицевого профиля и, в частности, формы носа и наиболее точно провести анализ изменений.

Боле того, данный метод с легкостью может быть применен при работе с пациентом для

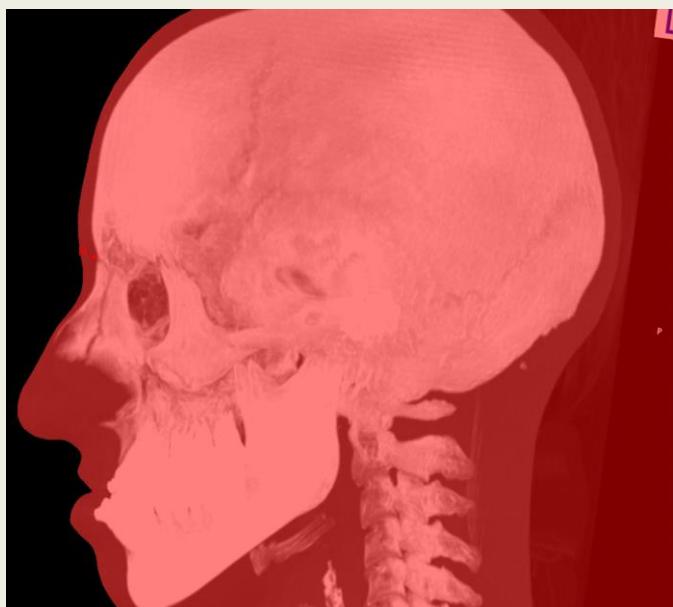

Рис. 5.

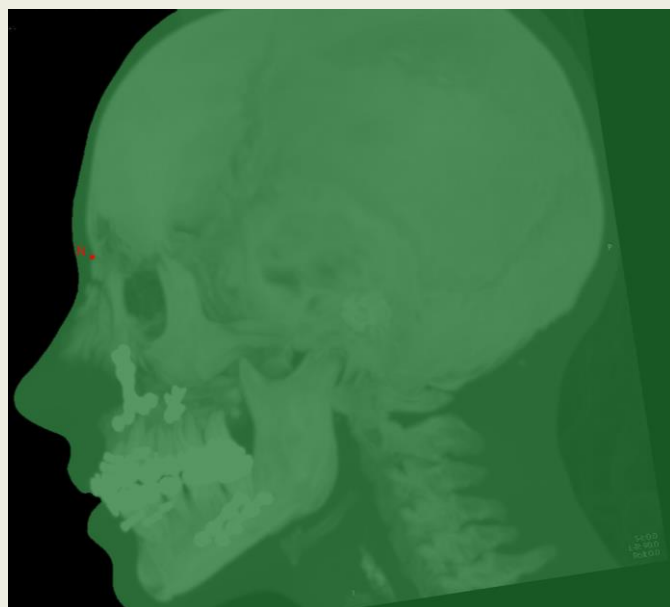

Рис. 6.

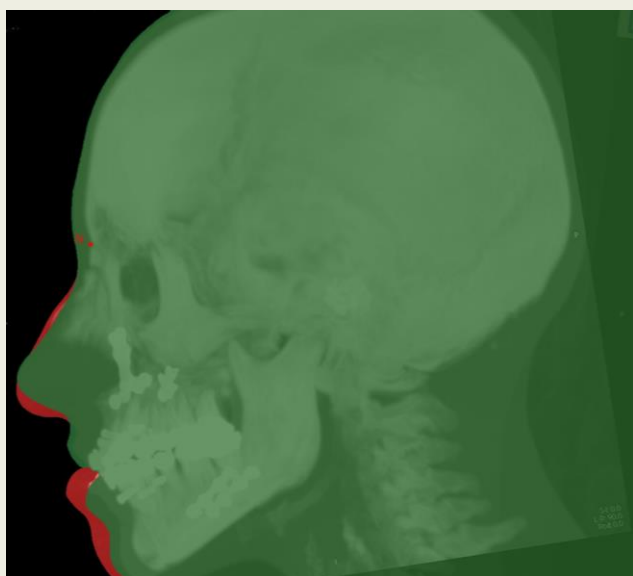


Рис. 7.

Рис. 5. Цветовое выделение головы на изображении, полученном по данным МСКТ в режиме 3D MIP до хирургического лечения.

Рис. 6. Цветовое выделение головы на изображении, полученном по данным МСКТ в режиме 3D MIP после хирургического лечения.

Рис. 7. Использование цветовой схемы для оценки возникших изменений.

оценки качества проведенного лечения.

Обсуждение полученных результатов.

После сопоставления изображений и анализа изменения профиля носа, распределение пациентов произошло следующим образом (Табл. № 2, Рис. 8): количество пациентов с

формой носа по типу “значительного горба” составило 3 человека (6%) до хирургического лечения и 1 человек (2%) после проведенного лечения; количество пациентов с формой носа по типу “горбатого” составило 23 человека (46%) до лечения и 7 (14%) после лечения; количество

Таблица № 2. Распределение пациентов на группы по типу формы носа в профиль до и после проведенного хирургического лечения.

Группа	Количество пациентов до хирургического лечения	Количество пациентов после хирургического лечения
I	3 (6 %)	1 (2%)
II	23 (46 %)	7 (14%)
III	19 (38 %)	36 (72%)
IV	5 (10 %)	5 (10%)
V	0 (-)	1 (2%)
Всего пациентов	50 (100%)	50 (100%)

пациентов с относительно прямой формой носа составило 19 человек (38%) до лечения и 36 (72%) после лечения; количество пациентов с формой носа по типу “седловидного” составило 5 человек (10%) до лечения и 5 (10%) после лечения; количество пациентов с формой носа по типу “значительного седловидного” составило 0 человек до лечения и 1 (2%) после лечения.

Стоит отметить, среди пациентов с дистальной окклюзией аномалии зубочелюстной системы было выявлено, что из 19 пациентов у 12 человек форма носа соответствует “горбату” типу, а у 7 - относительно прямому типу. Ни у одного пациента не было выявлено формы носа по типу “седловидного” или “значительного седловидного”.

Среди пациентов с мезиальной окклюзией аномалии зубочелюстной системы возможны различные вариации формы профиля носа и какой-либо закономерности не выявлено.

Ниже представлены примеры использования данных МСКТ с использованием цветовой схемы для анализа изменений формы носа в профиль, распределенных на группы.

Пример пациента из I группы с формой спинки носа по типу «значительного горбатого».

Клинический пример формы носа в профиль по типу “значительного горбатого” у пациентки с мезиальной окклюзией до хирургического лечения (Рис. 9 (а)), относительно прямого (Рис. 9 (в)) после проведенной симультантной операции и применение цветовой схемы для анализа произошедших изменений (Рис. 9 (б)).

Пример пациента из II группы с формой спинки носа по типу “горбатого”.

Клинический пример формы носа в профиль по типу “горбатого” пациентки с мезиальной окклюзией до хирургического лечения (Рис. 10 (а)), относительно прямого (Рис. 10 (в)) после проведенной симультантной операции и применение цветовой схемы для анализа произошедших изменений (Рис. 10 (б)).

Пример пациента из III группы с относительно прямой формой спинки носа.

Клинический пример прямой формы спинки носа в профиль у пациентки с мезиальной окклюзией до хирургического лечения (Рис. 11 (а)) и после проведенной симультантной операции (Рис. 11 (в)), применение цветовой схемы для анализа произошедших изменений (Рис. 11 (б)).

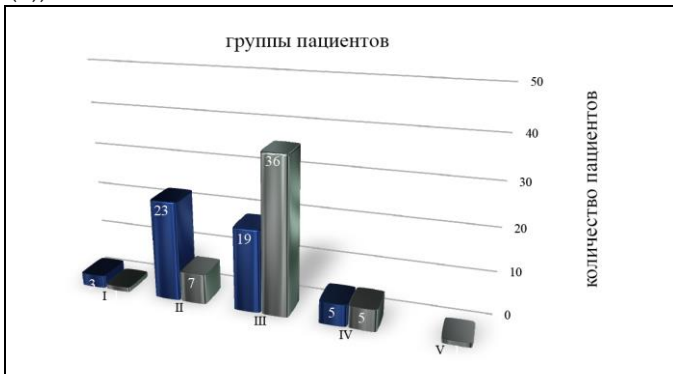


Рис. 8. Диаграмма распределения пациентов на группы по типу формы носа в профиль до (синий цвет) и после (серый цвет) проведенного хирургического лечения.

Пример пациента из IV группы с формой спинки носа по типу “седловидного”.

Клинический пример формы носа в профиль по типу “седловидного” у пациентки с мезиальной окклюзией до хирургического лечения (Рис. 12 (а)), относительно прямого (Рис. 12 (в)) после проведенной симультантной операции и применение цветовой схемы для анализа произошедших изменений (Рис. 12 (б)).

Пример пациента из V группы с формой спинки носа по типу “значительного седловидного”.

Клинический пример формы носа в профиль по типу “значительного седловидного” у пациентки с мезиальной окклюзией до хирургического лечения (Рис. 13 (а)), относительно прямого (Рис. 13 (в)) после проведенной симультантной операции и применение цветовой




Рис. 9. Пациент I группы. Использование цветовой схемы по данным МСКТ в режиме 3D MIP.

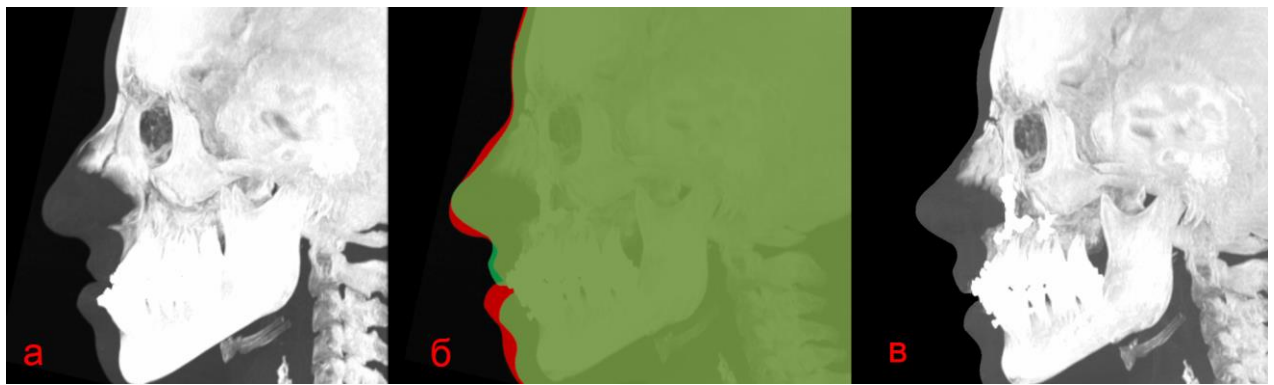

Рис. 10. Пациент II группы. Использование цветовой схемы по данным МСКТ в режиме 3D MIP.

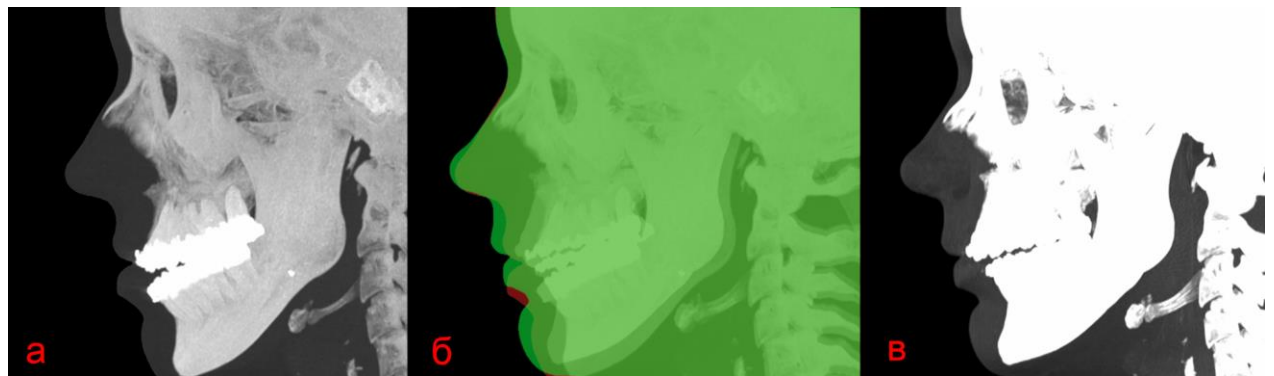

Рис. 11. Пациент III группы. Использование цветовой схемы по данным МСКТ в режиме 3D MIP.



Рис. 12. Пациент IV группы. Использование цветовой схемы по данным МСКТ в режиме 3D MIP.




Рис. 13. Пациент V группы. Использование цветовой схемы по данным МСКТ в режиме 3D MIP.

схемы для анализа произошедших изменений (Рис. 13 (б)).

Выводы.

Мультиспиральная компьютерная томография является незаменимым методом оценки структур лицевого скелета и используется для выбора тактики и успешного планирования хи-

рургического лечения пациентов с аномалиями развития зубочелюстной системы. Более того, данные МСКТ могут успешно применяться для оценки эстетической составляющей, что подтверждено результатами проведенного нами исследования.

Список литературы:

1. Дробышев А.Ю., Анастасов Г. Основы ортогнатической хирургии 2007 с.3-11.
2. Персин А.С. Ортодонтия. Современные методы диагностики зубочелюстно-лицевых аномалий. Москва: ИЗПЦ Информжизна. 2007. 248 с.
3. Рабухина И.А., Рябова И.В., Гунько В.И. и др. // Патогенез формирования деформаций лицевого скелета. Стоматология. 1996. Т. 75 N2 С. 44-45
4. Anderson J.G., Laney T.J. Combined orthognathic and facial aesthetic surgery with case reports // J. Term. Dent. Assoc. - 2002.-Vol. 82, n 3.- P. 52-57.
5. Ardary W.C. Rhinoplasty as an adjunct to orthognathic surgery // J. Calif. Dent. As- soc. -1994,-V ol. 22, n 5.- P. 33-39.
6. Becker D.G., McLaughlin R.B., Loevner L.A. a. al. The lateral osteotomy in rhinoplasty: clinical and radiographic rationale for osteotomy selection. Plast reconstr Surg, 2000; 105 (5):1806-1819.
7. Beeson W.H. Septal surgery. In Daniel RK. Rhinoplasty. — Little, Brown and Co. Boston/Toronto, 1993; P.595-611.
8. Stratemann S.A., Huang J.C., Maki K. Comparison of cone beam computed tomography imaging with physical measures. // Dentomaxillofac Radiology 2008. V. 37 P. 80-93
9. Bell W.H., Jacobs J.D., Quejada J.G. Simultaneous repositioning of the maxilla, mandible and chin. Treatment planning and analysis of soft tissues// A m . J. Orthod. Den- tofacial. Orthop.- 1986.-V ol.89, n 1.-P.28-50.
10. Farkas L.G. Asymmetry of the head and face / L.G. Farcas // Anthropometry of the head and face.- 2-nd edition. 1997.- Raven Press. -Chapter 7.-P. 103-11
11. Eggers G., Klein J., Welzel T., Muhling J., Geometric accuracy of digital volume tomography and conventional computed tomography. Br J Oral Maxillofac Surg 2008;46:639-44
12. Ludlow J.B., Laster W.S., See M., Bailey L.J., Hershey H.G., Accuracy of measurment of mandibular anatomy in come beam computed tomography images. Oral Surg Oral Med Oral Pathol Oral Radiol Endod 2007;103:534-42
13. Pinsky H.M., Dyda S., Pinsky R.W., Misch K.A., Sarment D.P. Accuracy of three-dimensional measurements using cone-beam CT. Dentomaxillofac Radiol 2006;35:410-6
14. Stratemann S.A., Huang J.C., Maki K., Miller A.J., Hatcher D.C. Comparison of cone beam computed tomography imaging with physical measures. Dentomaxillofac Radiol 2008; 37:80-93