www.rejr.ru

ISSN 2222-7415

REJR

Russian Electronic Journal of Radiology
Российский Электронный Журнал Лучевой Диагностики

Том 4. №3. 2014 год.

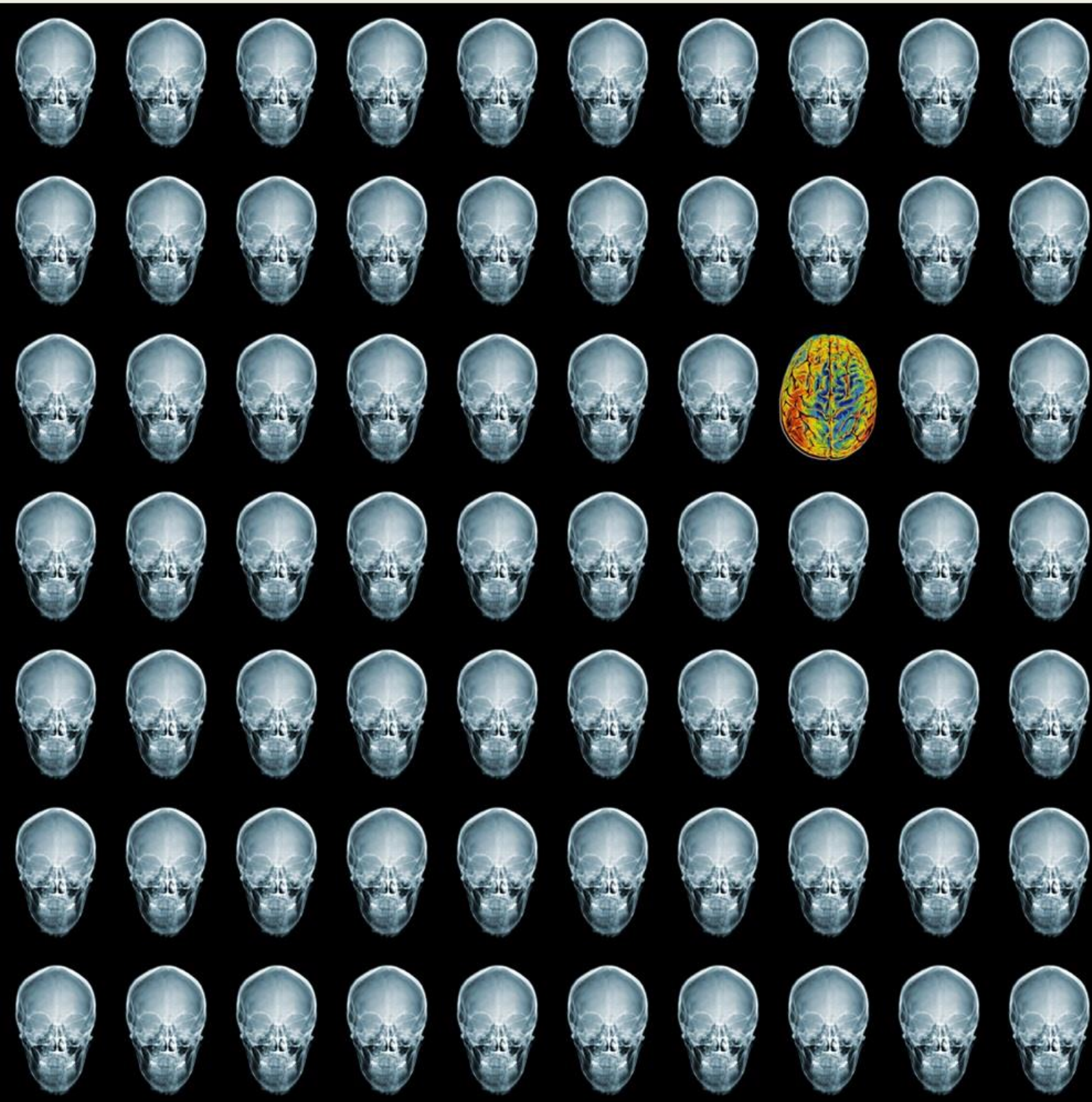

REJR

Российский Электронный Журнал Лучевой Диагностики
Russian Electronic Journal of Radiology (REJR)
Том 4. № 3. 2014 год.

Редакционный отдел:
Редактор:
Е.В. Евсеева
Л.Б. Капанадзе
Редактор перевода:
О.Ю. Павлова
Редактор новостного раздела:
А.Е. Солопова
Технический редактор:
К.А. Харламов
Видео редактор:
О.С. Водолазский
Верстка:
А.А. Лисавин

Адрес журнала:
www.rejr.ru
Почта журнала:
rejr@rejr.ru
(Все материалы - лекции, статьи и пр. присылать только на этот адрес)

Техническая поддержка:
admin@rejr.ru

REJR *– рецензируемое научное электронное периодическое издание по лучевой диагностике*

Периодичность издания 4 раза в год.

Языки: русский и английский

Журнал зарегистрирован в Федеральной службе по надзору за соблюдением законодательства в сфере массовых коммуникаций и охране культурного наследия
Регистрационный номер:
Эл №ФС77-44003
от 01 марта 2011 г.

ISSN 2222-7415

Все статьи в журнале рецензируются

Дизайн логотипа, обложки, сайта:
М.С. Кеслер
Mikhail Kesler Design
www.kezz.ru

Редакционная коллегия:
Главный редактор:
Академик РАН, профессор **С.К. Терновой** (Москва)
Заместители главного редактора:
Профессор **Бахтиозин Р.Ф.** (Москва)
Профессор **Шехтер А.И.** (Москва)
Ответственный редактор:
Профессор **Серова Н.С.** (Москва)

Профессор **Вишнякова М.В.** (Москва)
Член-корр. РАН, профессор **Глыбочко П.В.** (Москва)
Профессор **Домбровский В.И.** (Ростов-на-Дону)
Профессор **Карлова Н.А.** (Санкт-Петербург)
Профессор **Кондрашин С.А.** (Москва)
Профессор **Лаптев В.Я.** (Новосибирск)
Профессор **Рогожин В.А.** (Киев, Украина)

Редакционный совет:
Академик РАН, профессор **Адамян Л.В.** (Москва)
Академик РАН, профессор **Акчурин Р.С.** (Москва)
Член-корр. РАН, профессор **Алекян Б.Г.** (Москва)
Профессор **Амосов В.И.** (Санкт- Петербург)
Профессор **Аржанцев А.П.** (Москва)
Академик РАН, профессор **Беляков Н.А.** (Санкт- Петербург)
Профессор **Брюханов А.В.** (Барнаул)
Профессор **Варшавский Ю.В.** (Москва)
Член-корр. РАН, профессор **Васильев А.Ю.** (Москва)
Академик РАН, профессор **Гранов А.М.** (Санкт-Петербург)
Профессор **Дергилев А.П.** (Новосибирск)
Член-корр. РАН, профессор **Долгушин Б.И.** (Москва)
Профессор **Завадовская В.Д.** (Томск)
Профессор **Зеликман М.И.** (Москва)
Профессор **Игнатьев Ю.Т.** (Омск)
Член-корр. РАН, профессор **Коков Л.С.** (Москва)
Академик РАН, профессор **Корниенко В.Н.** (Москва)
Профессор **Костылев В.А.** (Москва)
Академик РАН, профессор **Котельников Г.П.** (Москва)
Член-корр. РАН, профессор **Мардынский Ю.С.** (Москва)
Профессор **Митьков В.В.** (Москва)
Профессор **Морозов А.К.** (Москва)
Профессор **Морозов С.П.** (Москва)
Профессор **Ратников В.А.** (Санкт-Петербург)
Профессор **Рожкова Н.И.** (Москва)
Профессор **Трофимова Т.Н.** (Санкт- Петербург)
Профессор **Труфанов Г.Е.** (Санкт- Петербург)
Профессор **Тюрин И.Е.** (Москва)
Профессор **Тютин Л.А.** (Санкт- Петербург)
Профессор **Хайт Г.Я.** (Ставрополь)
Профессор **Черемисин В.М.** (Санкт-Петербург)
Профессор **Шахов Б.Е.** (Нижний Новгород)
Иностранные члены ред. совета:
Профессор **Адам Эндриас** (Великобритания)
Профессор **Гурцоянис Николос** (Греция)
Профессор **Маргулис Александр** (США)
Профессор **Рахимжанова Раушан Ибжановна** (Казахстан)
Профессор **Риенмюллер Райнер** (Австрия)
Профессор **Рингертс Ганс** (Швеция)
Профессор **Ходжибеков Марат Худайкулович** (Узбекистан)
Профессор **Холодный Андрей** (США)

TOSHIBA

Leading Innovation >>>

PRIME Aquilion

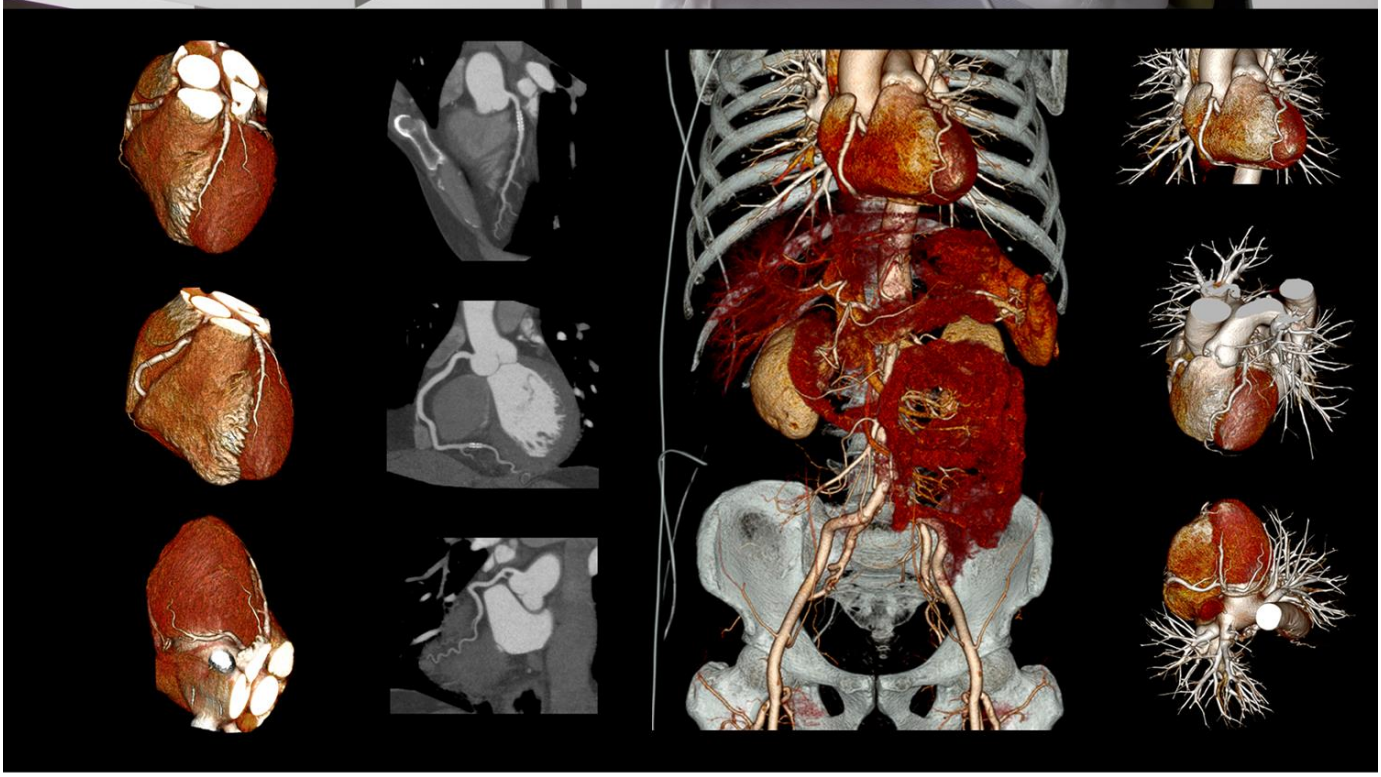

Aquilion PRIME -
Компьютерный томограф нового поколения

ЗАО «ТОШИБА МЕДИКАЛ СИСТЕМЗ»

123242, Новинский бульвар, 31, ТДЦ «Новинский Пассаж»,тел.: +7(495) 626 58 09,
факс: +7 (495) 626 58 07. www.toshiba-medical.ru

Mallinckrodt Pharmaceuticals

Рентгеноконтрастное вещество
Оптирей™ (Йоверсол)
в одноразовых
предзаполненных шприцах

Повышение безопасности пациента.
Снижение риска. Экономия времени.

- помогает предотвратить микробное загрязнение[1]
- снижает риск ошибочного введения[2]
- снижает риск воздушной эмболии
- повышает эффективность работы медперсонала

1. Buerke et al, Microbiologic Contamination and Time Efficiency of Use of Automatic MDCT Injectors With PrefilledSyringes: Results of a Clinical Investigation. AJR 2010; 194:299-303

2. Enterline DS. A multicenter time-efficiency trial. Imaging Economics 2003.

регистрационное удостоверение № П N014828/01

Представительство «Маллинкродт Недерландс Холдингс Б.В.»
Т: +7(495)787.4514 | http://www.mallinckrodt.com/

Mallinckrodt, символ торговой марки «M» и логотип Mallinckrodt Pharmaceuticals являются торговыми знаками компании Mallinckrodt. ©2013 Mallinckrodt.

CMDC -11/13-01-RU

СОДЕРЖАНИЕ

ОТ РЕДАКЦИИ.....6
ЛЕКЦИЯ
СОВРЕМЕННЫЕ ЛУЧЕВЫЕ МЕТОДЫ В ВЫЯВЛЕНИИ И ДИАГНОСТИКЕ ТУБЕРКУЛЁЗА.....7
Ратобыльский Г.В., Никитин М.М., Лазарева Я.В., Сигаев А.Т., Шутихина И.В., Цыбульская Ю.А., Грабарник А.Е., Зангиева З.А.
ОРИГИНАЛЬНЫЕ СТАТЬИ
ВОЗМОЖНОСТИ КОМПЬЮТЕРНОЙ ТОМОГРАФИИ В ДИАГНОСТИКЕ СПОНТАННОЙ НАЗОЛИКВОРЕИ.....35
Власова М.М., Пискунов И.С., Власова Л.В.
ЛУЧЕВАЯ ДИАГНОСТИКА ТРАВМ КОСТЕЙ СРЕДНЕЙ ЗОНЫ ЛИЦА 39
Павлова О.Ю., Серова Н.С., Медведев Ю.А., Петрук П.С.
МСКТ С ВНУТРИВЕННЫМ БОЛЮСНЫМ КОНТРАСТИРОВАНИЕМ В ОБНАРУЖЕНИИ ПСЕВДОКАПСУЛЫ ОПУХОЛИ ПОЧКИ.....45
Филиппова Ю.Г., Игнатьев Ю.Т., Харченко Т.В., Копыльцов Е.И., Леонов О.В., Подкорытов С.В., Тодоренко В.Н.
НАУЧНЫЕ ОБЗОРЫ
ТРАНСМИССИОННАЯ ОПТИЧЕСКАЯ МАММОГРАФИЯ КАК ПЕРСПЕКТИВНЫЙ МЕТОД СКРИНИНГ - ДИАГНОСТИКИ РАКА МОЛОЧНОЙ ЖЕЛЕЗЫ.....51
Пьянов И.В.
МЕТОДЫ СНИЖЕНИЯ ДОЗЫ В ПЕДИАТРИЧЕСКИХ КТ-ИССЛЕДОВАНИЯХ.....62
Карими А., Жолдыбай Ж., Аманкулов Ж.
ЛУЧЕВАЯ ДИАГНОСТИКА ОСТЕОМИЕЛИТА.....66
Ковалинин В.В., Клещевникова К.Ю., Джанчатова Б.А.
СЛУЧАИ ИЗ ПРАКТИКИ
АПИКАЛЬНАЯ ГИПЕРТРОФИЧЕСКАЯ КАРДИОМИОПАТИЯ. ДИАГНОСТИКА С ПОМОЩЬЮ МАГНИТНО-РЕЗОНАНСНОЙ ТОМОГРАФИИ.....77
Шерхова М.Х., Стукалова О.В., Терновой С.К.
МСКТ В ДИАГНОСТИКЕ ДОБРОКАЧЕСТВЕННОГО ОБРАЗОВАНИЯ ПОЧКИ (ОНКОЦИТОМЫ).....81
Капанадзе Л.Б., Новиков А.А.
РАДИОЧАСТОТНАЯ АБЛЯЦИЯ ОСТЕОИДНОЙ ОСТЕОМЫ – РАЗМЕР ПОРАЖЕНИЯ ЯВЛЯЕТСЯ ВЕДУЩИМ ФАКТОРОМ ДЛЯ ОПРЕДЕЛЕНИЯ ЦИКЛОВ ЛЕЧЕНИЯ.....86
Ифтихар Махмуд, Сами Хан, Куайсер Малик, Саджид Бат
КУПИРОВАНИЕ БОЛЕВОГО СИНДРОМА ПРИ ПРОВЕДЕНИИ БЛОКАДЫ НЕРВНЫХ КОРЕШКОВ ШЕИ С ПРИМЕНЕНИЕМ ИНТРА- И ЭКСТРАФОРАМИНАЛЬНЫХ ИНЪЕКЦИЙ.....89
Ифтихар Махмуд, Сами Хан, Куайсер Малик, Саджид Бат
ПРОТОННАЯ МАГНИТНО-РЕЗОНАНСНАЯ СПЕКТРОСКОПИЯ В ДИАГНОСТИЧЕСКОМ АЛГОРИТМЕ У ПАЦИЕНТА С НЕАЛКОГОЛЬНОЙ ЖИРОВОЙ БОЛЕЗНЬЮ ПЕЧЕНИ ПРИ КОМПЛЕКСНОМ ПОДХОДЕ К ЛЕЧЕНИЮ.....91
Шария М.А.,Ширяев Г.А., Устюжанин Д.В.
ОТЧЕТЫ О НАУЧНЫХ МЕРОПРИЯТИЯХ
36-Й МЕЖДУНАРОДНЫЙ СИМПОЗИУМ “CHARING CROSS”, ПОСВЯЩЕННЫЙ ПРОБЛЕМАМ ХИРУРГИЧЕСКОГО И ЭНДОВАСКУЛЯРНОГО ЛЕЧЕНИЯ РАЗЛИЧНЫХ ПОРАЖЕНИЙ СОСУДИСТОЙ СИСТЕМЫ.....94
Кондрашин С.А.
VI ВСЕРОССИЙСКИЙ НАУЧНО-ОБРАЗОВАТЕЛЬНЫЙ ФОРУМ С МЕЖДУНАРОДНЫМ УЧАСТИЕМ “МЕДИЦИНСКАЯ ДИАГНОСТИКА”.....97
АНОНСЫ
МОНОГРАФИЯ “ЛУЧЕВАЯ ДИАГНОСТИКА В СТОМАТОЛОГИЧЕСКОЙ ИМПЛАНТОЛОГИИ”.....98
«АТЛАС ВИЗУАЛИЗАЦИИ В УРОЛГИИ».....99
НЕКРОЛОГ
ПАМЯТИ ЖАНГАЛИ ХАМЗАБАЕВИЧА ХАМЗАБАЕВА 100
АВТОРАМ.....101

CONTENTS

FROM THE EDITOR.....6
LECTURE
CURRENT RADIOLOGY IMAGING IN DIAGNOSIS OF TUBERCULOSIS.....7
Ratobylskiy G.V., Nikitin M.M., Lazareva Ya.V., Sigaev A.T., Shutikhina I.V., Tsybulskaya Yu.V., Grabarnik A.E., Zangieva Z.A.
ORIGINAL ARTICLES
COMPUTED TOMOGRAPHY IN THE DIAGNOSIS OF SPONTANEOUS CEREBROSPINAL FLUID RHINORRHEA.....35
Vlasova M.M., Piskunov I.S., Vlasova L.V.
THE RADIOLOGY OF MIDFACE TRAUMA.....39
Pavlova O.Yu., Serova N.S., Medvedev Yu.A., Petruk P. S.
DETECTION OF RENAL CELL CARCINOMA PSEUDOCAPSULE WITH CONTRAST ENHANCED MULTISLICE COMPUTER TOMOGRAPHY.....45
Filippova J.G., Ignatyev Yu.T., Kharchenko T.V., Kopyltsov E.I., Leonov O.V., Podkorytov S.V., Todorenko V.N.
REVIEWS
TRANSMISSION OPTICAL MAMMOGRAPHY AS A PERSPECTIVE METHOD OF SCREENING DIAGNOSTICS OF BREAST CANCER.....51
Pyanov I.V.
DOSE REDUCTION TECHNIQUES IN PEDIATRIC CT.....62
Karimi A., Zholdybay Zh., Amankulov Zh.
THE RADIOLOGY OF OSTEOMYELITIS.....66
Kovalinin V.V., Kleshchevnikova K.Yu., Dzhanchatova B.A.
CASE REPORTS
APICAL HYPERTROPHIC CARDIOMYOPATHY. MAGNETIC RESONANCE IMAGING IN DIAGNOSIS.....77
Sherkhova M.Kh., Stukalova O.V., Ternovoy S.K.
MSCT IN THE DIAGNOSIS OF BENIGN TUMORS OF THE KIDNEY (ONCOCYTOMA).....81
Kapanadze L.B., Novikov A.A.
RF ABLATION OF OSTEOID OSTEOMA - THE LESION SIZE IS A DETERMINING FACTOR FOR TREATMENT CYCLES.....86
Iftikhar Mahmood, Sami Khan, Qaiser Malik, Sajid Butt
CERVICAL NERVE ROOT BLOCK: PAIN MANAGEMENT INTRA & EXTRAFORAMINAL INJECTIONS.....89
Iftikhar Mahmood, Sami Khan, Qaiser Malik, Sajid Butt
MR SPECTROSCOPYIN THE DIAGNOSTICALGORITHMIN PATIENTS WITHNONALCOHOLIC FATTYLIVER DISEASE WITH ACOMPREHENSIVE APPROACH TO TREATMENT.....91
Shariya M.A.,Shiryaev G.A., Ustyuzhanin D.V.
REPORTS ON THE SCIENTIFIC EVENT
36TH INTERNATIONAL SYMPOSIUM “CHARING CROSS” DEDICATED TO PROBLEMS OF SURGICAL AND ENDOVASCULAR TREATENT OF VARIOUS VASCULAR SYSTEM DISEASES.....94
Kondrashin S.A.
6TH RUSSIAN SCIENTIFIC AND EDUCATIONAL FORUM WITH INTERNATIONAL PARTICIPATION.....97
ANNOUNCEMENTS
MONOGRAPHY “RADIOLOGY IN ORAL IMPLANTOLOGY”.....98
“ATLAS OF UROLOGIC IMAING”.....99
OBITUARY
IN MEMORY ZHANGALI KHAMZABAEVICH KHAMZABAEV.100
FOR ATHORS.....101

От редакции

Дорогие коллеги!

Я рад новой нашей встрече на виртуальных страницах REJR!

В этот номер вошли научные материалы по различным направлениям лучевой диагностики. Публикации представлены в традиционных рубриках журнала – лекция, оригинальные статьи, научный обзор, случаи из практики.

Друзья, мы по-прежнему ждем Ваши статьи, интересные клинические наблюдения, а также отзывы, которые помогают нам создавать полезный и интересный журнал для широкого круга специалистов!

Напоминаем Вам и о правилах цитирования публикаций, размещенных в Российском Электронном Журнале Лучевой Диагностики:

Фамилия И.О. Название статьи // REJR. - Год. - Том X. № X. - С. XX-XX.

(Пример: Федотенков И.С., Белькинд М.Б. Диагностика инволютивных изменений бронхов методом мультиспиральной компьютерной томографии // REJR. – 2012. – Том 2. № 4. – С. 64-67.)

С уважением,
Главный редактор С.К. Терновой

ЛЕКЦИЯ

СОВРЕМЕННЫЕ ЛУЧЕВЫЕ МЕТОДЫ В ВЫЯВЛЕНИИ И ДИАГНОСТИКЕ ТУБЕРКУЛЁЗА

Ратобыльский Г.В.[1], Никитин М.М.[1], Лазарева Я.В.[1], Сигаев А.Т.[2], Шутихина И.В.[1], Цыбульская Ю.А.[1], Грабарник А.Е.[1], Зангиева З.А.[1]

1 - НИИ фтизиопульмонологии Первого МГМУ им. И.М. Сеченова.
2 - Центральный НИИ туберкулеза РАН.
г. Москва, Россия

Сегодня для выявления диагностики таких грозных заболеваний как туберкулёз и рак лёгких альтернативы лучевому методу исследования нет. Современный арсенал лучевых методов исследования (традиционная рентгенография, томосинтез, УЗД, МСКТ, МРТ, радионуклидная диагностика и другие) позволяет достигать наилучшего диагностического эффекта в выявлении лёгочного и внелёгочного туберкулёза при его рациональном использовании.

Ключевые слова: лучевая диагностика, рентгенография, МСКТ, томосинтез, диагностика туберкулёза, туберкулёз органов дыхания, внелёгочный туберкулёз.

CURRENT RADIOLOGY IMAGING IN DIAGNOSIS OF TUBERCULOSIS

Ratobylskiy G.V.[1], Nikitin M.M.[1], Lazareva Ya.V.[1], Sigaev A.T.[2], Shutikhina I.V.[1], Tsybulskaya Yu.V.[1], Grabarnik A.E.[1], Zangieva Z.A.[1]

1 - Institute for scientific researchof phthisiopulmonology.
I.M. Sechenov First Moscow State Medical University.
2 - Central institute for scientific research of tuberculosis, Russian Academy of Sciences.
Moscow, Russia

Nowadays there is no alternative to radiological method for diagnosis such severe diseases as tuberculosis and lung cancer. Current diagnostic complex of conventional radiography, tomosynthesis, ultrasound, MSCT, MRI, radionuclide diagnostics and others, if are indicated properly, allows to archive the best result in diagnosing pulmonary and extrapulmonary tuberculosis.

Keywords: tuberculosis, tuberculosis diagnostics, pulmonary tuberculosis, extrapulmonary tuberculosis, conventional radiography, tomosynthesis, MSCT.

«Палочка Коха не прощает благодушия. Она может на время затаиться, но, как сжатая пружина, всегда будет готова напомнить о себе».
З.Ю. Ролье

«При любом заболевании лёгких врач не может исключить туберкулёз, пока не будет установлен правильный диагноз».
Р. Хэгглин

«Каждый врач, независимо от своей медицинской специальности, должен уметь выявить туберкулёз. Для этого он должен знать, что болезнь поражает все органы и системы человеческого тела. Все, кроме ногтей и волос».
М.И. Перельман

После открытия В.К. Рентгеном Х-лучей - свыше 70 лет практически единственным лучевым методом выявления и диагностики туберкулёза был рентгенологический (рентгеновская трубка, объект исследования, флюоресцирующий экран или плёнка). Три поколения фтизиатров, рентгенологов и морфологов тщательнейшим образом изучали клинико-рентгенологическую картину и проводили рентгеноморфологические параллели туберкулёза различных органов и систем.

Активное внедрение в клиническую практику (70-80-е годы прошлого века) компьютерной томографии (КТ), ультразвуковой диагностики (УЗД), а чуть позже магнитно-резонансной томографии (МРТ), современной радионуклидной диагностики вывело лучевую диагностику всех форм и стадий туберкулёза на качественно новый этап. Таким образом, была создана новая диагностическая специальность – лучевая диагностика. Это сделано, несмотря на то, что не все новые технологии базировались на использовании рентгеновского излучения. К одному знаменателю сводились не разная природа рентгеновского излучения или ультразвука, а медицинское изображение на экране дисплея. По определению ВОЗ, под медицинским изображением понимается совокупность образов внутренних органов, получаемых путём использования электромагнитных волн или других упругих колебаний. Получение этого изображения достигается наиболее распространёнными методами исследования – рентгенологическими, радионуклидными, ультразвуковыми, магнитно-резонансными, термографическими.

Все эти средства интроскопии сегодня во многих лечебных учреждениях России (НИИ ФП Первого МГМУ им. И.М. Сеченова не исключение) на равных объединены под эгидой лучевой диагностики, т.к. всем этим приёмам присуще общее методическое начало. Соответственно, врач, имеющий хорошую базовую подготовку по радиологии, должен эффективно владеть всем комплексом диагностических технологий. Процесс же дробления специальностей в области диагностической радиологии может привести к организационной разобщённости, из-за которой страдает комплексный рациональный подход использования всех средств лучевой диагностики в целом. Клиницисты сегодня должны это хорошо понимать, ибо совсем не обязательно для постановки диагноза использовать весь имеющийся в лечебном учреждении арсенал очень дорогих технологий, и прерогатива определения кратчайшего пути для достижения цели в компетенции специалистов лучевой диагностики.

Последние 25 лет оказались весьма сложными для отечественной медицины вообще и для фтизиатрии в частности.

Не одно копьё было сломано по поводу того, как выявлять туберкулёз в России. Много сил ушло на то, чтобы переубедить ВОЗ в ошибочном, с нашей точки зрения, подходе к выявлению и лечению туберкулёза. ВОЗ ратовала за эпидемиологическое решение проблемы – лабораторным методом выявлять микобактерии, стандартным набором лекарственных препаратов лечить и считать человека здоровым, если он прекращает выделение микобактерий. Что у него при этом творится в лёгких, никого не интересовало. Пришлось доказывать, что Россия – не Танзания, в нашей стране за советский период были достигнуты известные всему миру успехи в выявлении, диагностике и лечении туберкулёза. Советского или российского фтизиатра нельзя себе представить без рентгеновского снимка в руках. Выявлять туберкулёз нужно до того, как больной стал бактериовыделителем, и без современной цифровой малодозовой рентгенографии (флюорографии) высокого разрешения в решении этого вопроса не обойтись. Со временем позиция ВОЗ по отношению к нашей стране коренным образом изменилась, и совместная работа с этой организацией носила уже иной, конструктивный характер.

За прошедшие два десятилетия в политической и экономической сферах подъём в стране хотя и осуществлялся, но не так быстро, как хотелось бы, однако совершенно иные события буквально преобразили медицинскую радиологию. Основное направление - это применение цифровых технологий, позволяющих получать изображения, превосходящие по качеству плёночные флюорограммы и рентгенограммы, а также использование всех преимуществ компьютерной обработки данных, при одновременном значительном снижении дозы облучения пациента.

Понятно, что первоначально акцент был сделан на создание цифровых флюорографических аппаратов с целью раннего выявления таких грозных заболеваний, как рак и туберкулёз органов дыхания.

Сегодня преимуществом цифровой рентгенографии перед традиционной плёночной является качество рентгенограмм, превышающее по разрешающей способности в 1,5 раза, по контрастной чувствительности в 2 раза, по динамическому диапазону в десятки раз. Наряду с этим эффективность цифрового метода определяется быстротой получения изображения (секунды), отсутствием брака (при плёночной рентгенографии 8-15%), исключением использования фотоплёнки и фотолабораторного процесса. Легитимность цифровых снимков придает технология электронной цифровой подписи.

Активное внедрение в практическое

здравоохранение цифровой флюорографической техники усилило диагностические возможности метода в выявлении туберкулёза и других заболеваний органов дыхания и тем самым резко изменило отношение к нынешнему статусу флюорографических обследований.

Поэтапное совершенствование рентгенодиагностической техники способствовало созданию малодозовых цифровых рентгеновских аппаратов с высоким пространственным разрешением, предельной контрастной чувствительностью и высоким динамическим диапазоном, позволяющих не только выявлять, но и одновременно диагностировать патологию лёгких на ранних этапах ее появления и развития. Иными словами, на одном рентгенографическом аппарате возможно осуществлять так называемую флюорографию, по скрининговому выявлению патологии лёгких, средостения и одновременно проводить уточняющую диагностику этой патологии. Для наглядного сравнения пространственной разрешающей способности аппаратов предыдущих моделей и последних отечественных разработок на Рис. 1 (а, б) представлены снимки рентгеновских тестов (мир) названных аппаратов.

Цифровые рентгеновские аппараты последнего поколения позволяют исследовать грудную полость, а также проводить рентгенографические исследования других органов и систем человека не только в вертикальном, но и в горизонтальном положении, что значительно расширяет возможности аппаратуры как для проверочных, так и для диагностических исследований в условиях напряжённой работы поликлиник и стационаров на протяжении всего рабочего дня.

Из проверочных исследований методом традиционной рентгенографии, не требующих уточняющей диагностики туберкулёза лёгких, приводим несколько наблюдений: больной Л., 33 года, жалоб не предъявляет, в верхней доле правого лёгкого определяются мелкие полиморфные очаги, частично сливного характера (Рис. 2 (а, б)). Рентгенологическая картина очагового туберкулёза верхней доли правого лёгкого.

В следующем наблюдении у больной В., 67 лет, с жалобами на кашель, одышку, повышение температуры в вечернее время, слабость, при традиционной рентгенографии органов грудной полости в верхних долях обоих лёгких выявляются фокусы (инфильтраты) относительно однородной структуры, с единичными мелкими очагами в окружающей лёгочной ткани (Рис. 3). Рентгенологическая картина больше соответствует инфильтративному туберкулёзу лёгких. При дальнейших клинико-лабораторных исследованиях диагноз инфильтративного туберкулёза лёгких подтверждён (МБТ+).

У больного Р., 17 лет был выявлен первичный туберкулёзный комплекс (ПТК): в нижней зоне левого лёгкого определяются очаги и фокусы сливного характера, связанные «дорожкой» со значительно расширенной, инфильтративно изменённой головкой корня (Рис. 4).

В тех случаях, когда на традиционных рентгенограммах (даже высокого разрешения) картина патологических изменений в лёгких визуализируется нечётко, требуется уточняющая диагностика другими современными лучевыми методами. Например: больная В., 19 лет, жалоб нет, при традиционной рентгенографии органов грудной полости (Рис. 5 (а)) на фоне рёбер, в верхушке правого лёгкого нечётко визуализируются разновеликие очаги. При уточнении рентгенологической картины методом МСКТ (Рис. 5 (б)) в S1, S2 справа определяются очаги повышенной плотности, некоторые из них связаны линейными тяжами с уплотнённой костальной плеврой.

На Рис. 6 (а) представлена традиционная рентгенограмма органов грудной полости больного Д., 31 год, из республики Дагестан. Диссеминированный процесс в лёгких неясного генеза (МБТ-; анализы крови, мочи, реакция Манту без особенностей). При уточняющей диагностике методом МСКТ (Рис. 6 (б)) диссеминация неясного генеза на всём протяжении обоих лёгких выявляется более чётко. С учётом того, что Дагестан является одним из самых неблагополучных регионов РФ по туберкулёзу, то в дифференциальной диагностике диссеминированный туберкулёз оставался на первом месте. Через неделю при повторном бронхиоло-альвеолярном лаваже (БАЛ) были выявлены микобактерии туберкулёза. На Рис. 6 (в) МСКТ того же больного спустя 2 месяца после начала специфического лечения - представлена выраженная положительная динамика.

Отдельно следует отметить современные цифровые рентгеновские аппараты на три рабочих места, оснащённые возможностью выполнять линейную томографию выбранной анатомической области (томосинтез), поднимающие традиционную диагностику на новый качественный уровень. Дело в том, что метод томосинтеза позволяет из массива суммарных рентгенологических данных, полученных при одном сканировании исследуемой зоны, произвести оптимальную реконструкцию от одного до нескольких сотен срезов. Линейные компьютерные томограммы по качеству изображения приближаются к МСКТ, а учитывая, что фтизиатры и фтизиорентгенологи нескольких поколений больше привыкли к продольным изображениям, на которых особенно хорошо визуализируются сосуды, бронхиальное дерево, костная структура и мочевыделительная система, а также с учётом уменьшения лучевой нагрузки



Рис. 1,а.



Рис. 1,б.

Рис. 1. Рентгеновские тесты (миры).

а - Аппаратов предыдущих моделей.

б - Последних отечественных разработок.

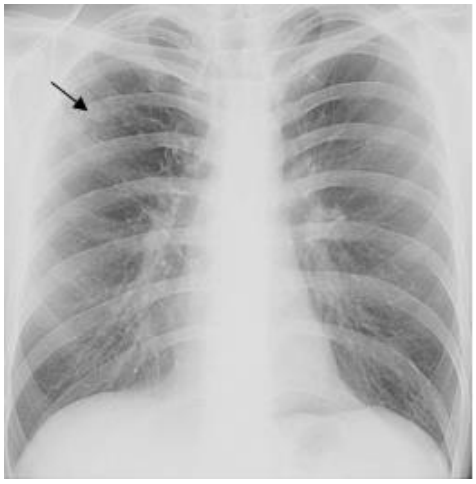

Рис. 2,а.

Рис. 2,б.

Рис. 2. а - Обзорная рентгенография органов грудной полости, прямая проекция. б - Увеличение фрагмента верхней доли правого лёгкого методом цифровой обработки. Очаговый туберкулёз верхней доли правого лёгкого.

Рис. 3. Обзорная рентгенография органов грудной полости, прямая проекция.

Инфильтративный туберкулёз верхних долей обоих лёгких.

Рис. 4. Обзорная рентгенография органов грудной полости, прямая проекция.

Первичный туберкулёзный комплекс левого лёгкого. Больной Р., 17 лет.

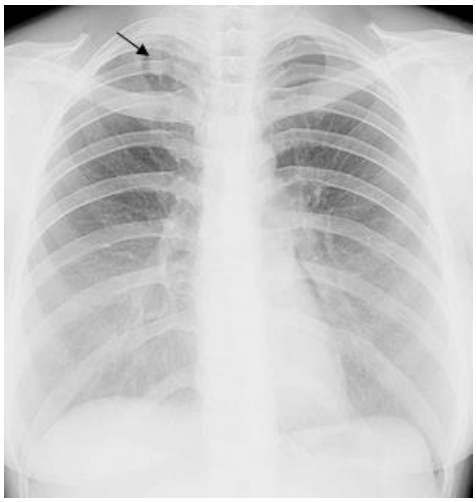

Рис. 5,а.

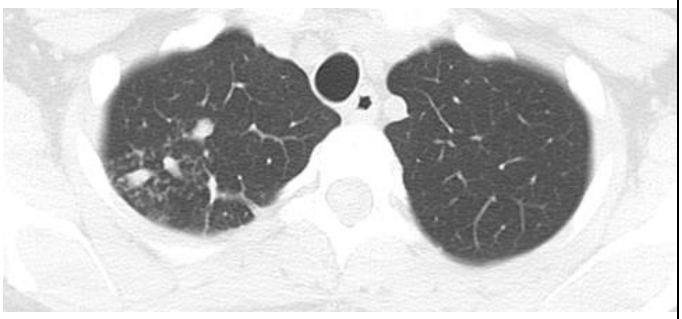

Рис. 5,б.

Рис. 5,а. Обзорная рентгенография органов грудной полости. Прямая проекция.

Очаговый туберкулёз верхней доли правого лёгкого больной В., 19 лет. В верхушке справа нечётко визуализируемые единичные очаги.

Рис. 5,б. МСКТ органов грудной полости, аксиальная проекция.

В S1, S2 справа определяется большее количество очагов повышенной плотности, некоторые из них связаны линейными тяжами с уплотнённой костальной плеврой.

Рис. 6,а.

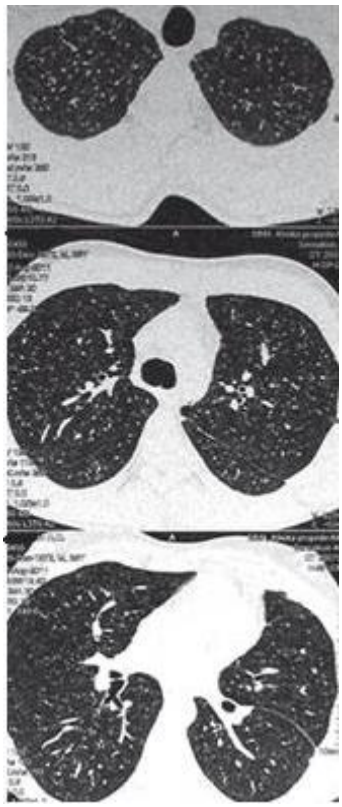

Рис. 6,б.

Рис. 6,в.

Рис. 6. Диссеминированный процесс в лёгких.

а - Цифровая традиционная рентгенография, прямая проекция. Диссеминация неясного генеза.

б - Уточняющая диагностика методом МСКТ, аксиальная проекция. Диссеминированный туберкулёз лёгких.

в - МСКТ, аксиальная проекция. Спустя 2 месяца после противотуберкулёзной терапии.

по сравнению с МСКТ, метод томосинтеза скорее всего займёт достойное место в арсенале врача-рентгенолога при уточнении диагноза туберкулёза различных органов и систем.

В подтверждение сказанного приводим одно из наших наблюдений: больная К., 21 год, жалоб не предъявляет, во время проверочного рентгенографического исследования органов грудной полости в верхней доле правого лёгкого выявлены очаги (Рис. 7 (а)). Диагноз уточнялся методом томосинтеза (Рис. 7 (б)), где в верхней доле правого лёгкого чётко определяются полиморфные очаги, частично сливного характера, в кортикальных отделах связанные линейными тяжами с уплотнённой костальной плеврой. На Рис. 7 (в) представлено МСКТ-изображение той же больной – дополнительной информации о характере изменений в лёгочной ткани не получено (очаговый туберкулёз верхней доли правого лёгкого).

В другом наблюдении, где у больной К., 33 лет, с жалобами на кашель, одышку, повышение температуры по вечерам, похудение, положительной реакцией Манту, МБТ +; при традиционной рентгенографии в подключичной области справа определяется практически однородной структуры инфильтрат с мелкими очагами в окружающей лёгочной ткани, больше характерный для инфильтративного туберкулёза (Рис. 8 (а)). С целью уточнения динамики процесса (после проведения курса противотуберкулёзной терапии) была выполнена МСКТ (Рис. 8 (б)). Дальнейший динамический рентгенологический контроль осуществлялся методом томосинтеза (Рис. 8 (в, г)).

Не менее убедительна роль томосинтеза в уточняющей диагностике деструктивных процессов лёгких, что подтверждает ещё один клинический случай: у больной К., 26 лет, при традиционной цифровой рентгенографии определяется гомогенный фокус в верхней доле справа, затемнение в аксиллярном субсегменте слева, при уточнении – туберкулёмы с обеих сторон, слева с распадом (Рис. 9 (а - в)).

Однако в другом наблюдении при традиционной рентгенографии у больной Н., 30 лет, (проверочная рентгенография лёгких не осуществлялась в течение нескольких лет) с жалобами на кашель, слабость, повышение температуры до субфебрильных цифр, при рентгенографии во 2-м межреберье справа выявляется деструктивная полость с единичными мелкими очагами в окружающей лёгочной ткани (Рис. 10 (а)). Клинико-лабораторная диагностика подтвердила диагноз туберкулёза. На Рис. 10 (б) в S6 представлена та же каверна при МСКТ; на Рис. 10 (в, г) томосинтез и МСКТ той же больной (реконструкция во фронтальной проекции). При сравнительном анализе снимков томосинтеза и МСКТ изображение каверны практически одинаковое, а сосудистый рисунок и междолевая плевра при линейной цифровой томографии представляет собой наиболее полную анатомическую картину. В то же время диагноз кавернозного туберкулёза был поставлен на основании данных традиционной рентгенографии, а методы МСКТ и томосинтеза дополнительной информации, по сути, не дали.

Весьма сложной, по-прежнему, остаётся дифференциальная диагностика туберкулёза и саркоидоза лёгких, что подтверждает наше клиническое наблюдение: больная Н., 53 года, была направлена в клинику с диагнозом инфильтративный туберкулёз лёгких. При уточнении диагноза методом томосинтеза и МСКТ (Рис. 11 (а, б)) отмечаются изменения в верхних долях обоих лёгких (больше справа). Интерстициальная инфильтрация и множественные перилимфатические очаговоподобные тени сливного характера преимущественно вдоль сосудов и бронхов, нерезко выраженное увеличение ВГЛУ. Рентгенологическая картина больше характерна для саркоидоза 2 ст. Для окончательного уточнения диагноза проведена его морфологическая верификация: саркоидоз 2 ст.

Трудности дифференциальной диагностики туберкулёза на современном этапе иллюстрируют следующие клинические примеры: больной К., 81 год, поступил из другого лечебного учреждения для проведения дифференциального диагноза между центральным раком и туберкулёзом верхней доли правого лёгкого. На предоставленной традиционной рентгенограмме верхняя доля правого лёгкого уменьшена в объёме, головка корня несколько смещена кверху и инфильтративно изменена (Рис. 12 (а)). При МСКТ на фоне инфильтративно изменённой головки корня определяется бронхонодулярный свищ (Рис. 12 (в, г)). Методом бронхоскопии были выявлены микобактерии туберкулёза, в результате диагноз центрального рака правого лёгкого был снят (к вопросу об особенностях течения туберкулёза лёгких и ВГЛУ у пожилых).

В другом случае больной Л., 50 лет, курильщик с многолетним стажем. После проверочной цифровой малодозовой рентгенографии (Рис. 13 (а)) - в кортикальных отделах верхней доли правого лёгкого выявлен близкий к округлой форме фокус, неоднородной структуры. Пациент был направлен в нашу клинику для дифференциальной диагностики между туберкулёмой с распадом и периферическим раком. Методом томосинтеза (Рис. 13 (б)) субплеврально в S2 справа определяется образование неоднородной структуры с чёткими неровными лучистыми контурами и участками распада в центре, с «вырезкой Риглера» по нижнему контуру. В окружающей лёгочной ткани очаговых изменений не выявлено. Рентгенологическая

Рис. 7,а.

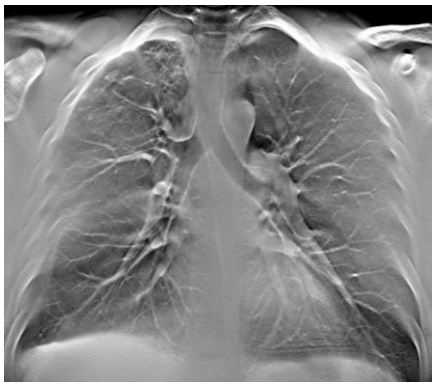

Рис. 7,б.

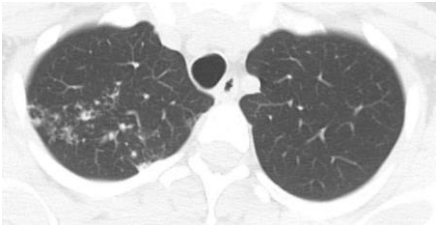

Рис. 7,в.

Рис. 7. Современные лучевые методы в выявлении и диагностике очагового туберкулёза.

а - Традиционная малодозовая рентгенография высокого разрешения, прямая проекция.

б - Цифровая линейная томография (томосинтез), корональная проекция.

в - МСКТ той же больной, аксиальная проекция.

Рис. 8,а.

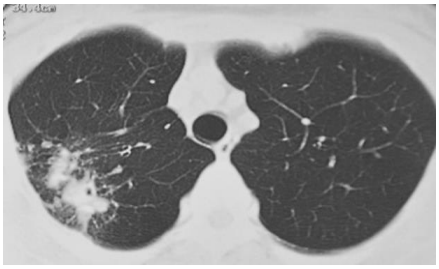

Рис. 8,б

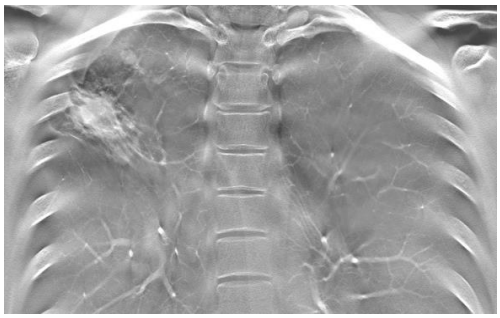

Рис. 8,в.

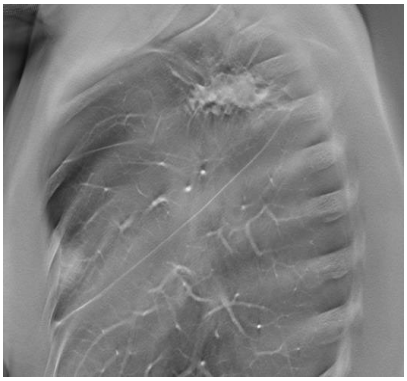

Рис. 8,г.

Рис. 8. Инфильтративный туберкулёз лёгких.

а - Обзорная рентгенография органов грудной полости, прямая проекция. Инфильтрат в подключичной области справа.

б - Контрольная МСКТ органов грудной полости, аксиальная проекция. После курса противотуберкулёзной терапии отмечается положительная динамика в виде частичного рассасывания инфильтрации и очагов в окружающей лёгочной ткани.

в – Дальнейшая контрольная линейная томография (томосинтез), корональная проекция. Тенденция положительной динамики сохраняется.

г - Томосинтез, сагиттальная проекция.

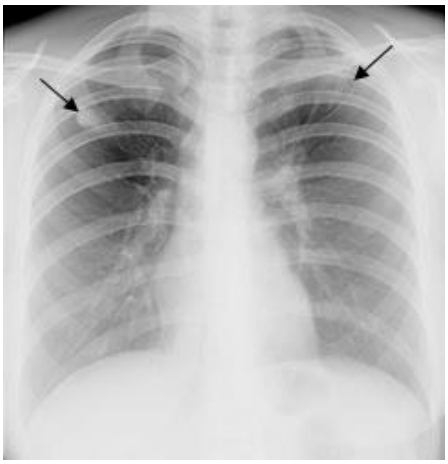

Рис. 9,а.

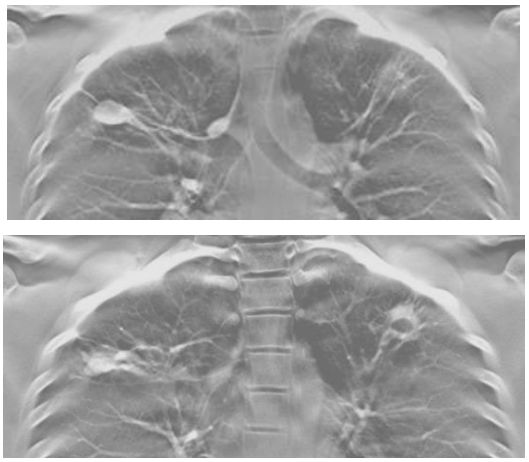

Рис. 9,б.

Рис. 9. Туберкулёмы в верхних долях обоих лёгких (слева с распадом).

а - Традиционная рентгенография органов грудной полости, прямая проекция. Гомогенный фокус в верхней доле справа, затемнение в аксиллярном субсегменте слева.

б - Томосинтез. Туберкулёмы с обеих сторон (слева с распадом).

Рис. 10,а.

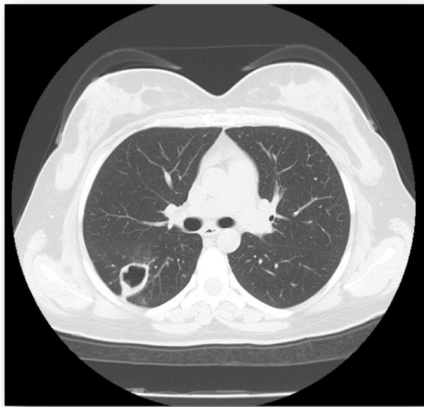

Рис. 10,б.

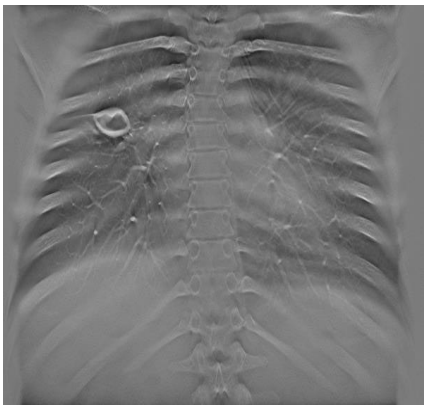

Рис. 10,в.

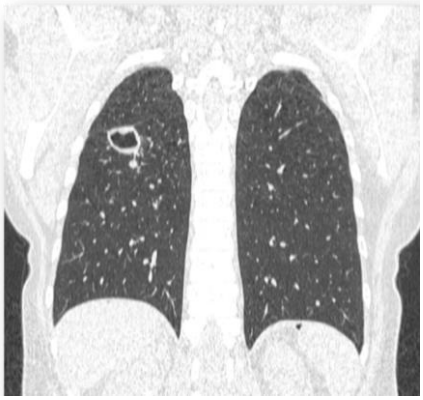

Рис. 10,г.

Рис. 10. Кавернозный туберкулёз нижней доли правого лёгкого.

а - Традиционная рентгенография органов грудной полости, прямая проекция.

б - МСКТ органов грудной полости той же больной, аксиальная проекция. Каверна в S6 справа.

в, г - Сравнение линейной цифровой томографии (томосинтеза) с реконструкцией во фронтальной проекции при МСКТ.

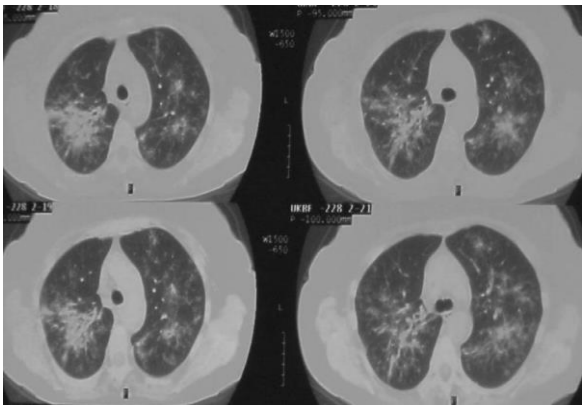

Рис. 11,а.

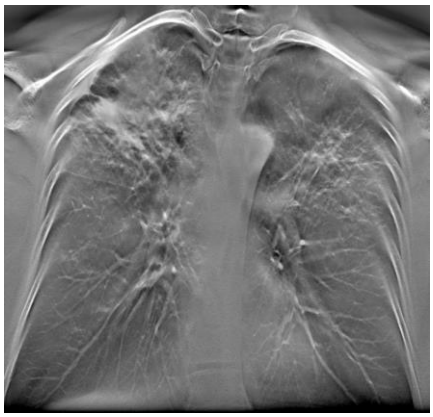

Рис. 11,б

Рис. 11. Саркоидоз лёгких и ВГЛУ.

а - МСКТ органов грудной полости, аксиальная проекция.

б - Томосинтез той же больной, корональная проекция.

Рис. 12,а.

Рис. 12,б.

Рис. 12,в.

Рис. 12,г.

Рис. 12.

а - Традиционная рентгенограмма органов грудной полости, прямая проекция. Больной К., 81 год. Бронхо-нодулярный свищ туберкулёзной этиологии.

б - КТ органов грудной полости, корональная проекция. Тот же больной.

в, г - КТ органов грудной полости, аксиальная проекция, легочный и мягкотканный режим соответственно. Стрелкой указан бронхо-нодулярный свищ туберкулёзной этиологии.

картина больше характерна для периферического рака. После операции диагноз периферического рака подтвержден (Рис. 13 (в)).

Иногда встречаются случаи достаточно трудной дифференциальной диагностики рака и туберкулёза лёгких, особенно при их сочетании в одном конгломерате: больной Г., 45 лет, болен туберкулезом в течение 4-х лет, ранее выявлялись МБТ в мокроте.

При компьютерной томографии выявлены два разновеликих образования (в S2 правого и S6 левого легких) мягкотканной плотности, связанные линейными тяжами с костальной плеврой. Обращают на себя внимание и некоторые отличия образований в обоих лёгких. Справа - неоднородное, многоузловое с нечёткими неровными контурами. Слева – округлой формы с чёткими ровными контурами, однородной структуры. Заключение: рентгенологическая картина справа больше характерна для периферического новообразования, слева – туберкулёма (Рис. 14 (а)).

После оперативного вмешательства, при исследовании макропрепаратов обоих лёгких установлено, что справа в конгломерате туберкулёма сочеталась с периферическим раком лёгкого; слева – туберкулёма (Рис. 14 (б)).

Рентгенологическая диагностика клинических форм первичной туберкулезной инфекции, туберкулеза органов дыхания у детей на раннем этапе и протекающего в виде скрытой туберкулезной инфекции является одной из наиболее важных разделов фтизиатрии. Использование традиционных рентгенографических методик в диагностике туберкулеза внутригрудных лимфатических узлов (ТВГЛУ) приводит к значительным диагностическим ошибкам.

Вклад КТ в анализ пораженных лимфатических узлов заключается в выявлении лимфатических узлов всех групп, их точной локализации, величины и макроструктуры. При КТ дифференциацию между неизмененными лимфатическими узлами и аденопатиями проводят по аномалиям структуры узлов, их множественности в одной группе, поражению нескольких групп и изменениям перинодулярных тканей. При туберкулезе поражение лимфатических узлов может быть ограничено одной или множественными группами. Наиболее полно просматривается весь объем лимфатических узлов при 3-х мерной реконструкции (Рис. 15 - Рис. 18).

Не менее актуальной остаётся своевременная дифференциальная диагностика туберкулёза с лимфопролиферативными процессами ВГЛУ у детей и подростков, что иллюстрирует один из наших клинических случаев. Больная Р., 15 лет, поступила к нам в клинику из крупного онкологического учреждения с диагнозом: туберкулёз внутригрудных лимфатических узлов (ТВГЛУ). Клинико-рентгенологические и лабораторные исследования не исключали ТВГЛУ: положительная реакция на диаскинтест и туберкулин, при традиционной рентгенографии (Рис. 19 (а, б)) выраженное увеличение всех групп внутригрудных лимфоузлов. При томосинтезе (Рис. 19 (в, г)) органов грудной полости кроме увеличенных лимфатических узлов отмечается значительное сдавление этими узлами главных, долевых и сегментарных бронхов, анатомическая структура которых чётко визуализируется на линейных цифровых томограммах. Морфологическая верификация диагноза: злокачественная лимфома (Рис. 19 (д, е)).

Однако хотелось бы подчеркнуть, что при диагностике туберкулезных лимфоаденопатий у детей в разных стадиях развития (инфильтрации, казеификации, уплотнения и кальцинации) приоритет остаётся за МСКТ.

Объективная оценка лимфоаденопатий при МСКТ позволяет характеризовать варианты ТВГЛУ по величине узлов.

ТВГЛУ (выраженная аденопатия) - величина узлов более 10 мм или множественные конгломераты мелких (менее 10 мм) лимфатических узлов. Узлы инфильтративные, казеифицированные (Рис. 20 (а)).

ТВГЛУ (мало выраженная аденопатия) - величина узлов от 5 до 10 мм. Узлы инфильтративные или с уплотненным казеозом, а также кальцинированные частично или полностью (Рис. 20 (б)).

ТВГЛУ (микрополиаденопатия) – узлы менее 5 мм, то есть в пределах нормальных величин. Узлы в виде конгломератов, множественная локализация в разных группах. Наряду с мягкотканными однородными узлами визуализируются узлы мягкотканые с точечными очагами уплотненного или кальцинированного казеоза и полностью кальцинированные (Рис. 20 (в)).

Варианты ТВГЛУ: выраженная, малая аденопатия и микрополиаденопатия являются активным туберкулезным процессом.

При КТ рассматривается другой вариант микрополиаденопатии, проявляющийся мелкими мягкоткаными, однородными лимфатическими узлами множественными в одной группе или в нескольких группах. Такие изменения у инфицированного микобактериями туберкулеза ребенка являются объективным отражением скрыто протекающей туберкулезной инфекции (Рис. 21). Внутригрудная микрополиаденопатия – объективный признак латентно протекающей туберкулезной инфекции.

По аналогии с морфологическими понятиями выделяется неполный первичный комплекс, то есть первичный туберкулезный процесс на самой ранней стадии заболевания, выявляемый в виде легочных изменений без по-

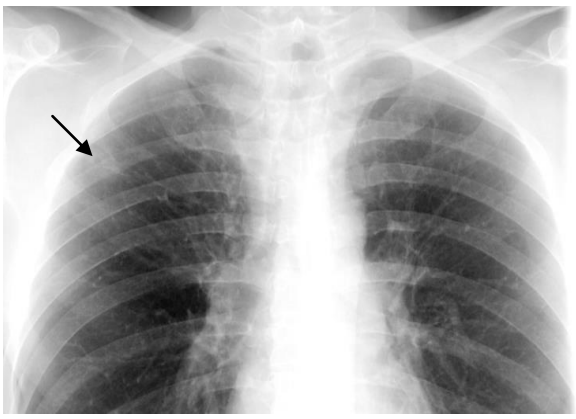

Рис. 13,а.

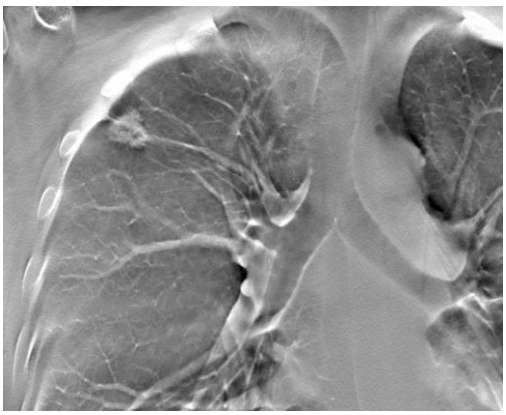

Рис. 13,б.

Рис. 13,в.

Рис. 13. Периферический рак верхней доли правого лёгкого с распадом.

а - Традиционная рентгенография, прямая проекция. В кортикальных отделах верхней доли правого лёгкого выявлен близкий к округлой форме фокус, неоднородной структуры.

б - Томосинтез, корональная проекция. Тот же пациент.

в - Фотография макропрепарата удалённой опухоли. На срединном разрезе новообразования хорошо видны участки распада (стрелки).

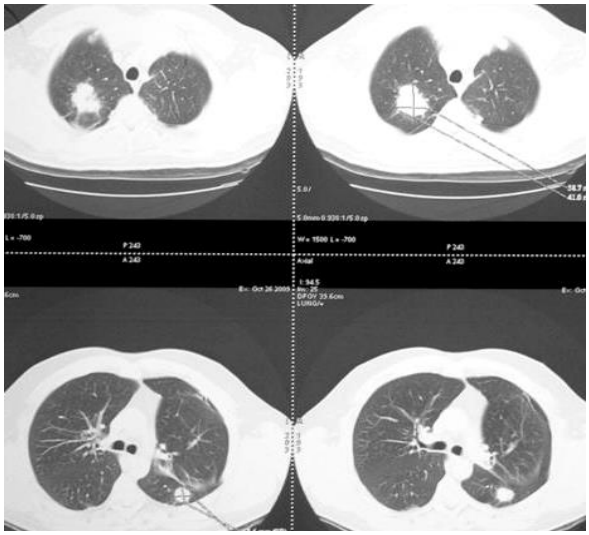

Рис. 14,а.

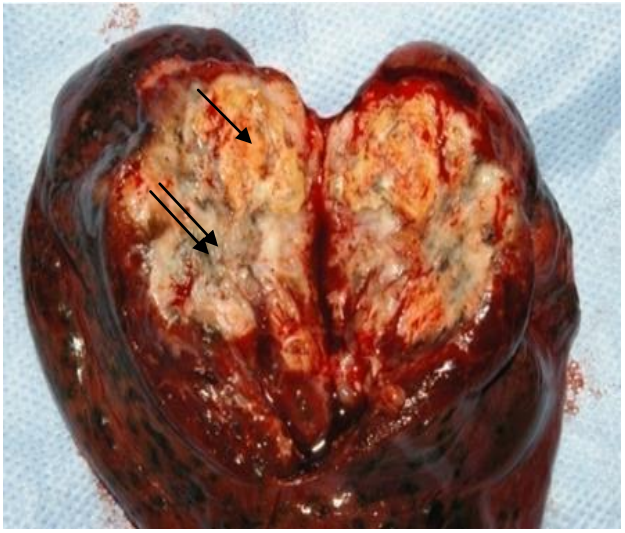

Рис. 14,б.

Рис. 14. Сочетание туберкулёза и рака лёгких.

а - МСКТ органов грудной полости, аксиальная проекция. В S2 справа определяется неоднородное многоузловое с нечёткими неровными контурами образование; в S6 слева округлой формы образование с чёткими ровными контурами, однородной структуры.

б - Фотография макропрепарата удалённого конгломерата правого лёгкого, на срединном разрезе которого определяется сочетание туберкулёмы (стрелка) и рака (двойная стрелка).

Рис. 15,а.

Рис. 15,б.

Рис. 15. КТ органов грудной полости, аксиальная (а) и корональная проекции (б).

Конгломерат мягкотканных лимфатических узлов ретрокавальной группы с центральной зоной казеификации (стрелка).

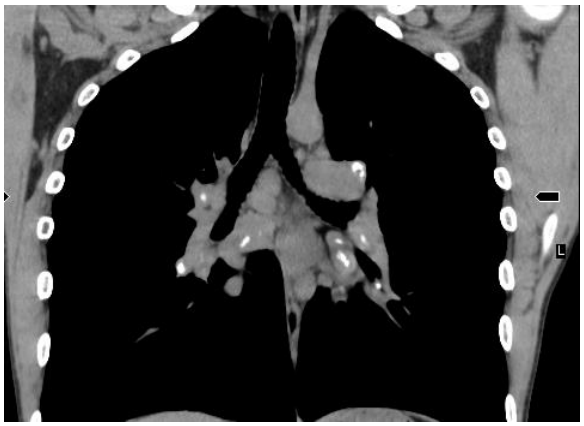

Рис. 16,а.

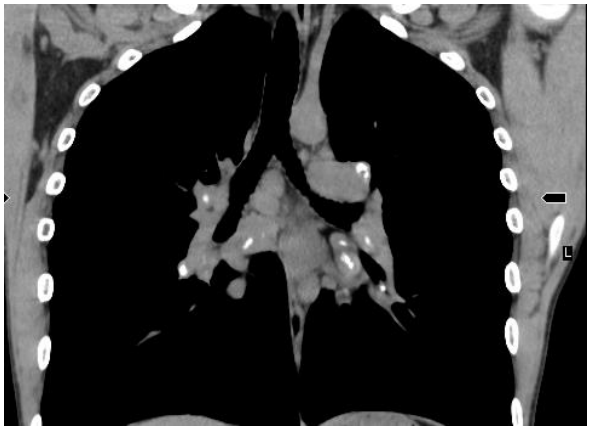

Рис. 16,б.

Рис. 16. КТ органов грудной полости, корональная (а) и аксиальная проекции (б).

Хронически текущий ТВГЛУ. Множественные мягкотканные частично, полностью кальцинированные лимфатические узлы и конгломераты лимфатических узлов.

Рис. 17.

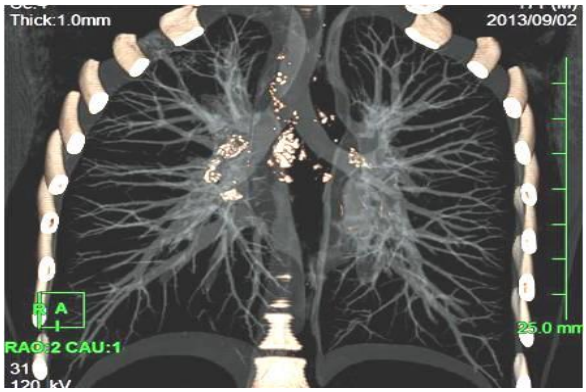

Рис. 18.

Рис. 17. КТ органов грудной полости, аксиальная проекция.

Конгломерат кальцинированных лимфатических узлов ретрокавальной группы с уплотнением перинодулярной клетчатки.

Рис. 18. КТ органов грудной полости, корональная проекция. 3D-реконструкция.

ТВГЛУ в фазе кальцинации. Множественные полностью кальцинированные внутригрудные лимфатические узлы и конгломераты лимфатических узлов.

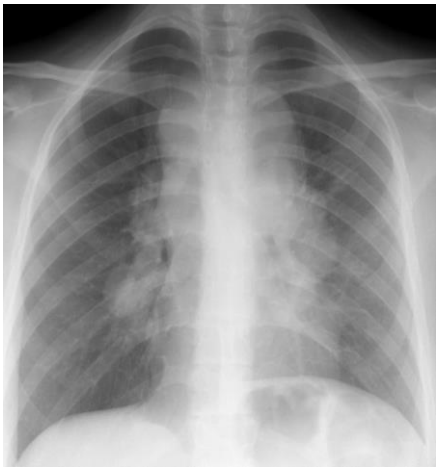

Рис. 19,а.

Рис. 19,б.

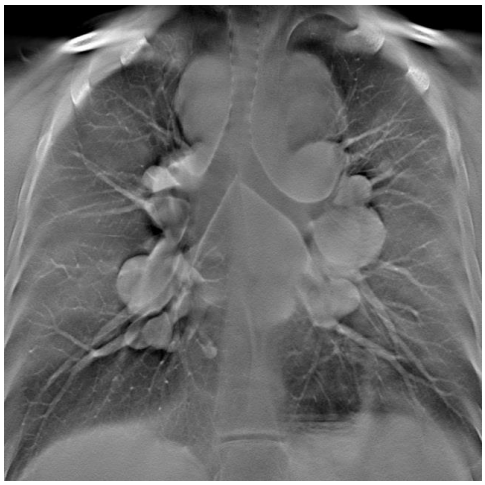

Рис. 19,в.

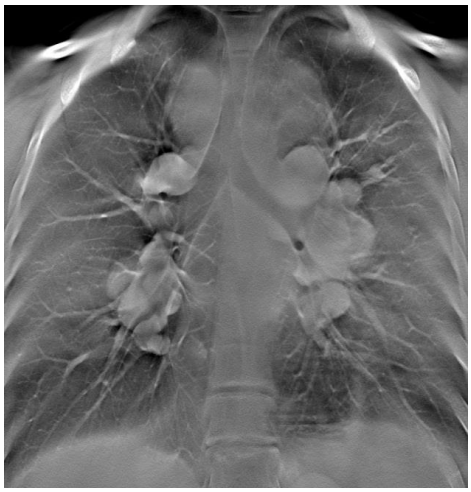

Рис. 19,г.

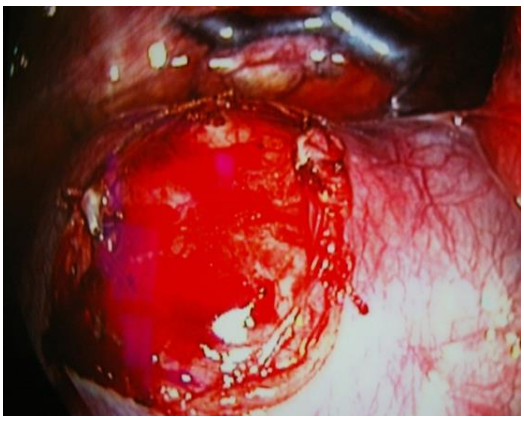

Рис. 19,д.

Рис. 19,е.

Рис. 19. Злокачественная лимфома.

а, б - Традиционная рентгенография органов грудной полости в двух проекция (прямая и боковая соответственно).

в, г - Томосинтез, корональная проекция. Та же больная.

д - Фотография увеличенных лимфоузлов в операционном поле.

е - Фотография макропрепарата удалённого лимфоузла.

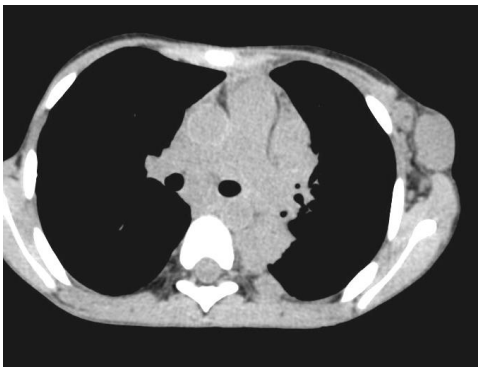

Рис. 20,а

Рис. 20,б

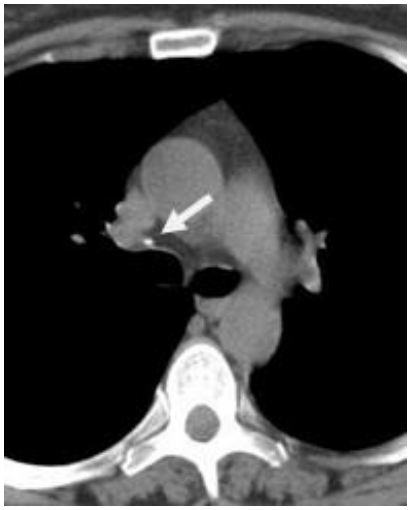

Рис. 20,в

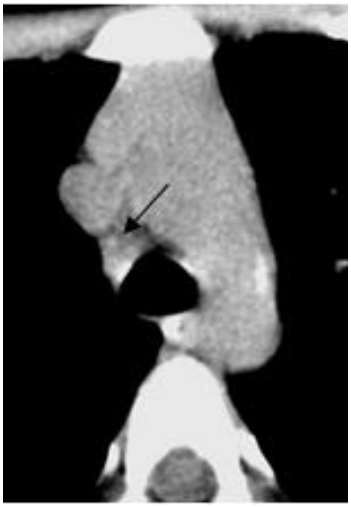

Рис. 21.

Рис. 20. МСКТ органов грудной полости, аксиальная проекция, мягкотканный режим.

а - ТВГЛУ осложненный бронхолегочным поражением, вариант - выраженная аденопатия.

б - Вариант - мало выраженная аденопатия.

в - Вариант – микрополиаденопатия.

Рис. 21. МСКТ органов грудной полости, аксиальная проекция, мягкотканный режим

Конгломерат мелких лимфатических узлов ретрокавальной группы однородной структуры.

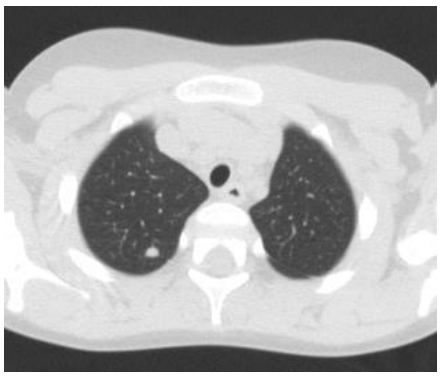

Рис. 22,а.

Рис. 22,б.

Рис. 22. МСКТ органов грудной полости, аксиальная проекция, лёгочный режим.

Неполный первичный комплекс. Мелкие субплевральные очаги в правом легком.

ражения лимфатических узлов. Неполный первичный комплекс проявляется мелкими единичными, чаще субплевральными очагами (Рис. 22 (а, б)).

«Неполный первичный комплекс» - термин, основанный на анализе традиционного рентгенологического исследования, обусловлен трудностями выявления первичного очага (локализация очага субплевральная, наддиафрагмальная, малые размеры).

Клинико-рентгенологически ПТК на стадии легочного очага выявляется чрезвычайно редко и, как правило, обнаружить его не удается.

При полном первичном туберкулезном комплексе выражены три характерных элемента: пневмонический очаг в легком, отводящая дорожка различной степени уплотнения (специфический лимфангит, бронхит), лимфоаденопатия. При излечении определяются линейные фиброзные тяжи, соединительнотканное уплотнение стенок бронхов и сосудов, их деформация. Регионарные лимфатические узлы увеличены, неоднородны, с казеозными массами (Рис. 23).

Если говорить о лучевой диагностике других форм туберкулёза органов дыхания, то в нашей клинике за последние 20 лет накоплен немалый опыт работы использования в этом направлении шагового и МСКТ. Так, например, что касается диссеминированного туберкулеза легких, то он отличается большим полиморфизмом клинико-морфологических проявлений. Основными признаками диссеминированного туберкулеза при МСКТ являются очаговая диссеминация и интерстициальное воспаление.

Диссеминированный туберкулез в форме гранулематоза представлен милиарным туберкулезом, подострым и хроническим.

Милиарный туберкулез характеризуется однотипными четко очерченными очагами диаметром 1-3 мм, расположенными равномерно в периферических и центральных отделах легких (Рис. 24).

Подострый диссеминированный туберкулез представлен двухсторонней тотальной неравномерной по количеству и размеру очаговой диссеминацией. Очаги разной плотности, неоднородные, размером от 1 до 5 мм, склонные к слиянию в инфильтраты, более крупные в верхних долях легких (Рис. 25).

Хронический диссеминированный туберкулез формируется как исход милиарного и подострого диссеминированного туберкулеза и характеризуется двухсторонним неравномерно выраженным склерозом с кавернами или без них, разновеликими очагами (Рис. 26).

По сходству клинико-рентгенологической картины с рядом нозологий, объединенных в группу интерстициальных заболеваний легких, вариант интерстициального диссеминированного туберкулеза (ИДТ) наиболее труден для диагностики. Для ИДТ характерна различная структурная перестройка интерстициального компонента, для диссеминированного интерстициального (лимфогенного) туберкулеза - двухстороннее диффузное поражение легких в виде уплотнения интерстиция (Рис. 27).

Очаговый туберкулез с характерной для него бессимптомностью клинических проявлений традиционно рассматривается в основном как понятие рентгенологическое. Очаговый туберкулез при КТ проявляется экссудативными или продуктивными бронхогенными очагами (Рис. 28).

КТ- картина инфильтративного туберкулеза, характеризуется значительным полиморфизмом, обусловленным уровнем участия в патологическом процессе поражения паренхиматозных, интерстициальных и бронхиальных структур (Рис. 29).

При интерстициальном варианте инфильтративного туберкулеза преобладает воспалительное уплотнение интерстиция (Рис. 30).

Казеозная пневмония по КТ- картине образована ацинозным, лобулярным и лобарным уплотнениями неоднородной структуры, обусловленной казеификацией (Рис. 31).

Использование КТ при диагностике туберкулем приблизило их семиотику к патологоанатомическому пониманию этой формы туберкулеза и представляет очаг инкапсулированного казеоза гомогенной или слоистой структуры величиной более 1 см (Рис. 32).

Осложнение туберкулеза легких каверной по-прежнему важный этап в течении заболевания. С помощью стандартной рентгенографии в отдельных случаях невозможно установить формирование соединительнотканной стенки каверны и оценить форму деструктивного процесса. Каверна с несформированными стенками в инфильтративно-пневмоническом уплотнении рассматривается как фаза распада инфильтративного туберкулеза. Каверна со сформированной стенкой при наличии очаговых и инфильтративных изменений рассматривается как кавернозный туберкулез в фазе инфильтрации (Рис. 33).

Фиброзно-кавернозный туберкулез при КТ представлен хроническими кавернами или множественными поликавернозными изменениями по типу разрушенного легкого (Рис. 34 (а, б)).

Поражение бронхов при туберкулезе органов дыхания с помощью КТ распознают на протяжении всех воздухопроводящих путей, включая крупные, средние, мелкие бронхи и бронхиолы.

Диагностика туберкулеза бронхов основывается на комплексе данных об уплотненных,

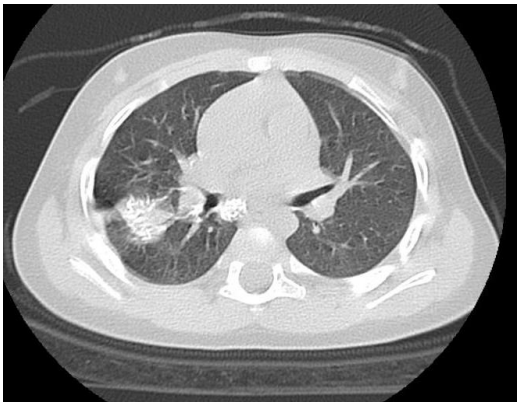

Рис. 23.

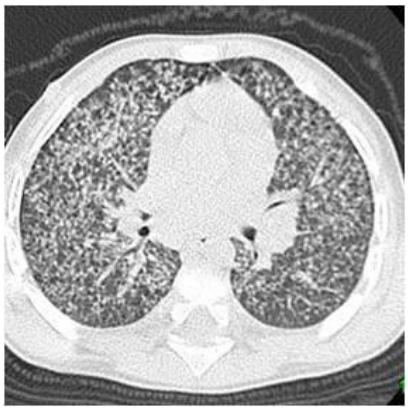

Рис. 24.

Рис. 23. МСКТ органов грудной полости, аксиальная проекция, лёгочный режим.

ПТК в фазе кальцинации легочного аффекта в средней доле и лимфатических узлах пульмональной и парапищеводной групп.

Рис. 24. МСКТ органов грудной полости, аксиальная проекция, лёгочный режим.

Милиарный гематогенный диссеминированный туберкулез. Равномерная мелкоочаговая диссеминация в обоих легких.

Рис. 25.

Рис. 26.

Рис. 25. МСКТ органов грудной полости, аксиальная проекция, лёгочный режим.

Подострый диссеминированный туберкулез. Неравномерная очаговая диссеминация, сливная в инфильтраты в язычковых сегментах.

Рис. 26. МСКТ органов грудной полости, аксиальная проекция, лёгочный режим.

Хронический диссеминированный туберкулез. Выраженные склеротические изменения, плотные очаги, буллы.

Рис. 27.

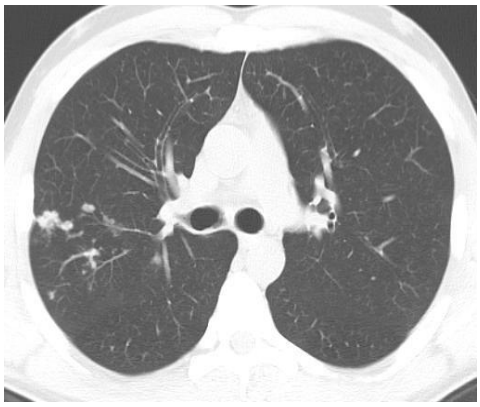

Рис. 28.

Рис. 27. МСКТ органов грудной полости, аксиальная проекция, лёгочный режим.

Интерстициальный диссеминированный туберкулез легких.

Рис. 28. МСКТ органов грудной полости, аксиальная проекция, лёгочный режим.

Очаговый туберкулез. Экссудативные очаги верхней доли правого легкого.

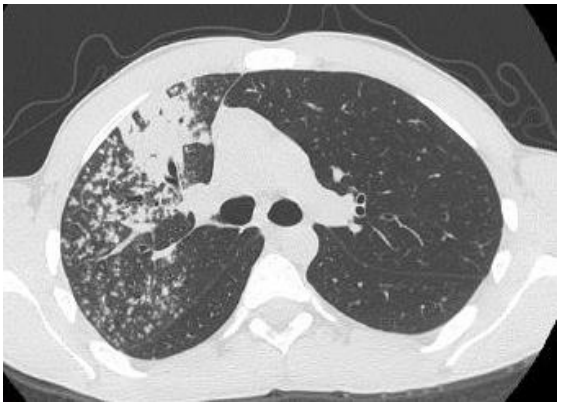

Рис. 29.

Рис. 30.

Рис. 29. МСКТ органов грудной полости, аксиальная проекция, лёгочный режим.

Инфильтративный туберкулез верхней доли правого легкого.

Рис. 30. МСКТ органов грудной полости, аксиальная проекция, лёгочный режим.

Инфильтративный туберкулез лимфогенного генеза верхней доли левого легкого.

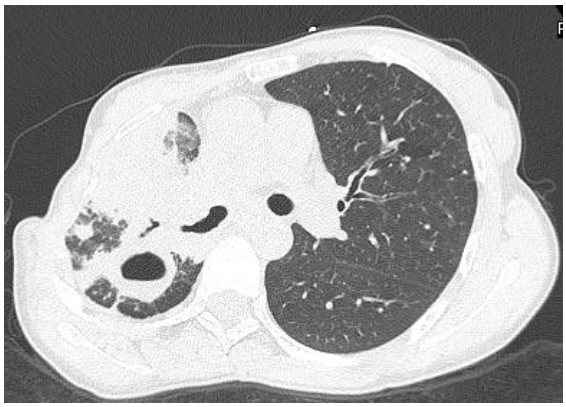

Рис. 31.

Рис. 32.

Рис. 31. МСКТ органов грудной полости, аксиальная проекция, лёгочный режим.

Казеозная пневмония в фазе распада правого оперированного легкого.

Рис. 32. МСКТ органов грудной полости, аксиальная проекция, лёгочный режим.

Туберкулема 3-го сегмента правого легкого с распадом у дренирующего бронха.

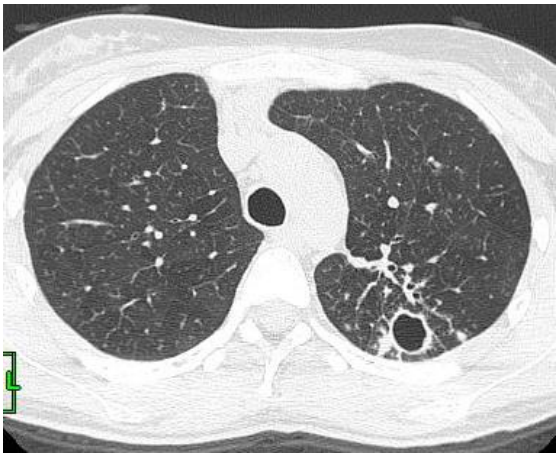

Рис. 33.

Рис. 33. МСКТ органов грудной полости, аксиальная проекция, лёгочный режим.

Кавернозный туберкулез верхней доли левого легкого в фазе инфильтрации и обсеменения.

неровных контурах стенки бронха, неравномерно суженном просвете, наличии внутрипросветных включений, состоянии окружающих тканей легких и средостения. Виртуальные методики визуализации, в частности виртуальная бронхоскопия, позволяет оценить пространственные взаимоотношения стенок бронхов, внутрипросветных и перибронхиальных структур (Рис. 35, Рис. 36).

Из всего арсенала современных лучевых методов диагностики (традиционная рентгенография, УЗИ, МСКТ, МРТ) радионуклидная диагностика во фтизиатрии и пульмонологии является единственным функциональным методом, позволяющим изучать вентиляционную способность и микроциркуляцию лёгких у больных туберкулёзом и гранулематозными заболеваниями органов дыхания. Традиционные клинико-рентгенологические, бронхологические исследования у больных с различными формами туберкулёза органов дыхания достаточно полно отражают локализацию, распространённость специфического процесса. Однако для установления функционального состояния паренхиматозных органов и степени выраженности патологического процесса используются радионуклидные методы. Оценка выявления функциональных нарушений органов дыхания имеет важное практическое значение для выбора рациональной тактики проводимого лечения, прогноза заболевания и дальнейшей трудоспособности пациента. Радионуклидная диагностика при туберкулёзе до сих пор недостаточно изучена, а проблема диагностики и лечения туберкулёза по-прежнему остаётся нерешённой, в связи с этим интерес к функциональным исследованиям среди фтизиатров и лучевых диагностов значительно возрастает.

Так у больной Д., 45 лет, с диагнозом фиброзно-кавернозного туберкулёза правого лёгкого, МЛУ, МБТ+, на протяжении 6 месяцев поддерживался искусственный пневмоторакс. При обзорной рентгенографии органов грудной полости определяется уменьшение в объёме правого гемиторакса за счёт резекции верхней доли, лёгкое полностью не расправлено, в верхушечно-костальном отделе определяются плевральные наслоения. Слева в верхушке лёгкого единичные полиморфные очаги (Рис. 37 (а)). На сцинтиграмме с МАА 99m Tc также выявляется снижение объёма правого лёгкого, микроциркуляция в средних отделах сохранена частично (1,6%), в оставшихся отделах кровоток диффузно снижен (суммарно 29,6%). Слева по всему лёгочному полю визуализируется усиление микроциркуляции (суммарно 70,4%), т.е. наблюдается компенсаторное перераспределение кровотока за счёт левого лёгкого (Рис. 37 (б)),(Табл.1).

В данном случае радионуклидное исследование показало, что длительное применение искусственного пневмоторакса не оказало эффективного лечебного воздействия на поражённое туберкулёзом лёгкое вследствие значительных интерстициально-фиброзных изменений, которые в недостаточной степени чётко выявились на рентгенограммах. Необходимо отметить, что у больных деструктивными формами туберкулёза с МЛУ при использовании искусственного пневмоторакса необходимо проводить радионуклидное исследование для установления раннего выявления микроциркуляторных нарушений лёгких, причиной которых могут быть не только воспалительные, но и фиброзные изменения.

Другой пример также наглядно показывает роль радионуклидной диагностики в оценке динамики лечения больной З., 1963 г.р., с диагнозом: саркоидоз ВГЛУ и лёгких, активная фаза. На рентгенограмме органов грудной полости отмечается инфильтрация интерстициальных структур лёгких, расширение корней с обеих сторон за счёт увеличения бронхопульмональных лимфатических узлов (Рис. 38 (а)). На сцинтиграмме с цитратом 67Ga определяется выраженное включение РФП в прикорневые лимфатические узлы диффузного характера с захватом паренхимы лёгких с обеих сторон (Рис. 38 (б)), а также на сцинтиграммах с МАА99mTc в верхних отделах обоих лёгких определяется снижение микроциркуляции (Рис. 38 (в-д)).

После проведённой кортикостероидной терапии состояние пациентки удовлетворительное, кашля нет, в лёгких дыхание везикулярное. На повторной рентгенограмме: фаза стабилизации за счёт снижения паренхиматозно-интерстициальной инфильтрации и уменьшения бронхопульмональных лимфатических узлов (Рис. 38 (д)). На контрольных сцинтиграммах с цитратом 67Ga и МАА99mTc визуализируется ограниченное включение РФП в прикорневые лимфатические узлы средостения,

Таблица № 1. Распределение микроциркуляции в обоих легких.

Зона о	Правое лёгкое	Зона Ro	Левое лёгкое
I	1 6%	II	16,8%
III	13,2%	IV	32,0
V	14,8%	VI	21,6%
Суммарно	2 ,6%	Суммарно	70,4%

Рис. 34,а.

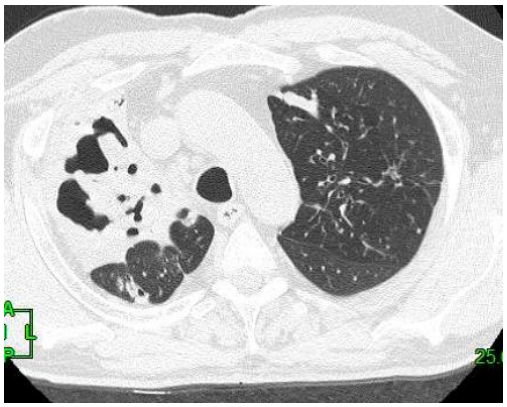

Рис. 34,б.

Рис. 34. МСКТ органов грудной полости, аксиальная проекция, лёгочный режим. Фиброзно-кавернозный туберкулёз.

а - Хронические каверны в обоих легких.

б - Поликавернозный ФКТ, «разрушенная» верхняя доля правого легкого с многокамерными кавернами.

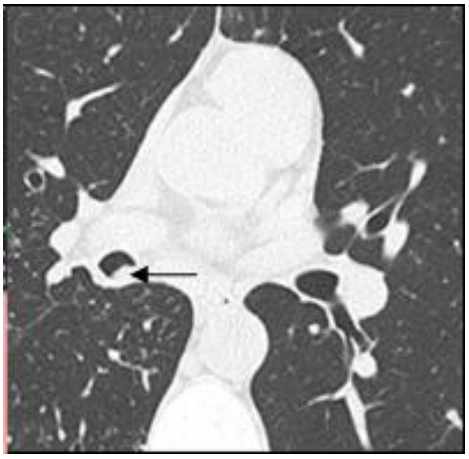

Рис. 35,а.

Рис. 35,б.

Рис. 35. Туберкулез бронхов правого легкого.

а - МСКТ органов грудной полости, аксиальная проекция, лёгочный режим.

б - Виртуальная эндоскопия. Множественные внутрипросветные участки утолщения стенки.

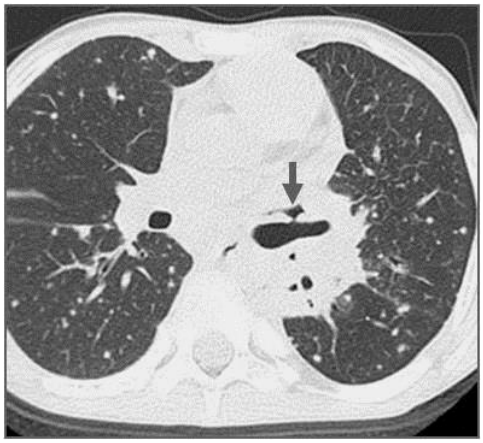

Рис. 36.

Рис. 36. МСКТ органов грудной полости, аксиальная проекция, лёгочный режим. Фиброзно-кавернозный туберкулёз.

Бронхо-нодулярный свищ устья язычкового бронха.

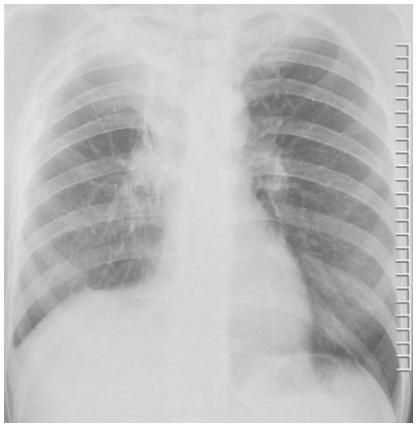

Рис. 37,а.

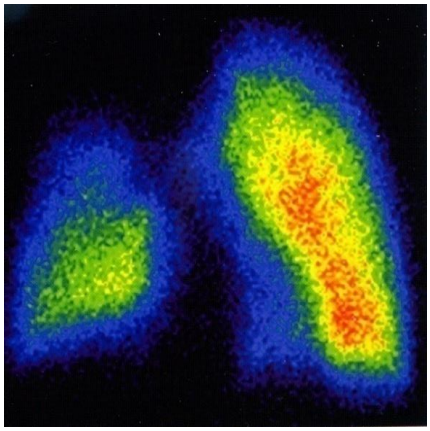

Рис. 37,б.

Рис. 37. Данные рентгенологического и радионуклидного исследований. Больная Д., 45 лет, состояние после резекции верхней доли правого лёгкого по поводу фиброзно-кавернозного туберкулёза.

а – Обзорная рентгенограмма грудной полости, прямая проекция. Объёмное уменьшение верхней доли правого лёгкого за счёт её резекции.

б - Сцинтиграмма лёгких с МАА 99m Tc. Микроциркуляция в средних отделах справа сохранена частично (1,6%), в оставшихся отделах кровоток диффузно снижен (суммарно 29,6%). Слева по всему лёгочному полю компенсаторное усиление микроциркуляции (суммарно 70,4%).

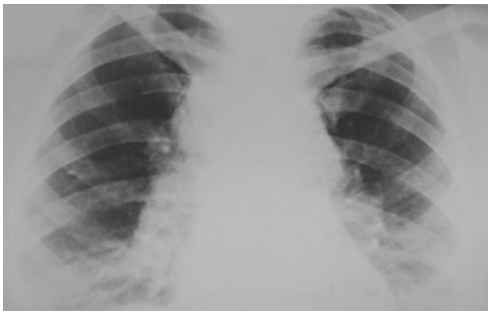

Рис. 38,а.

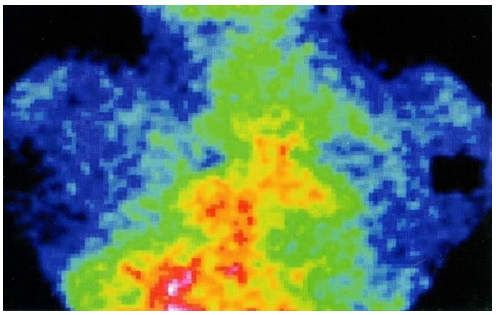

Рис. 38,б.

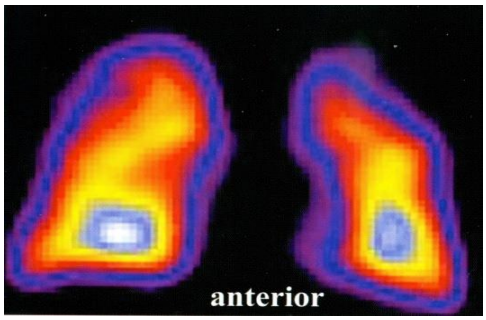

Рис. 38,в.

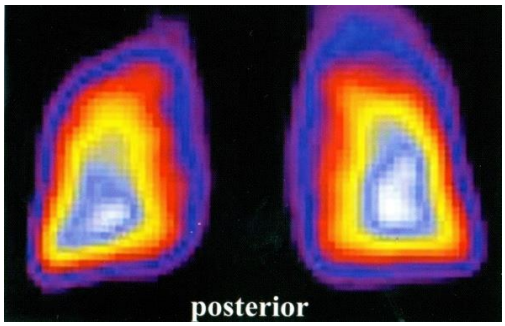

Рис. 38,г.

Рис. 38. Данные рентгенологического и радионуклидных исследований. Больная З., 1963 г.р., диагноз: саркоидоз ВГЛУ и лёгких.

а - Обзорная рентгенограмма лёгких, прямая проекция. Инфильтрация интерстициальных структур лёгких, расширение корней за счёт увеличения бронхопульмональных лимфатических узлов.

б - Сцинтиграмма с цитратом 67Ga. Выраженное включение РФП в прикорневые лимфатические узлы диффузного характера с захватом паренхимы лёгких с обеих сторон.

в,г - Сцинтиграммы с МАА99mTc. В верхних отделах обоих лёгких определяется снижение микроциркуляции.

Рис. 38,д.

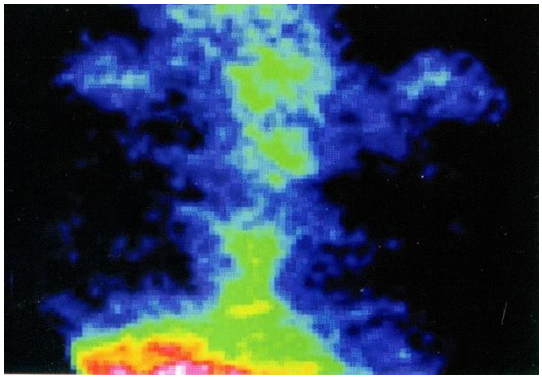

Рис. 38,е.

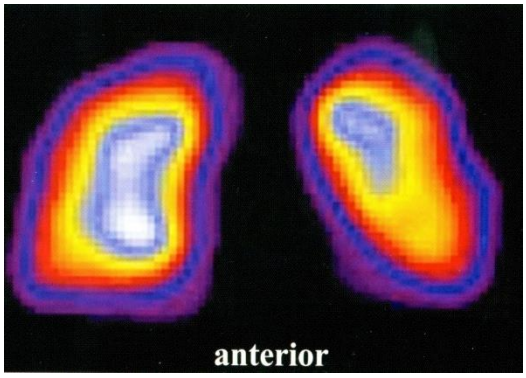

Рис. 38,ж.

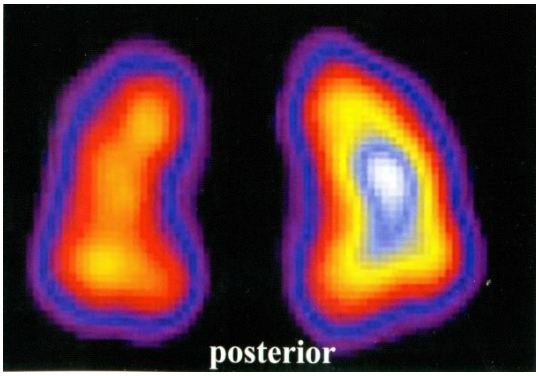

Рис. 38,з.

Рис. 38. Данные рентгенологического и радионуклидных исследований той же пациентки после проведённого лечения.

д - Повторная обзорная рентгенограмма лёгких, прямая проекция. Фаза стабилизации за счёт снижения паренхиматозно-интерстициальной инфильтрации и уменьшения бронхопульмональных лимфатических узлов.

е - Контрольная сцинтиграмма с цитратом 67Ga. Ограниченное включение РФП в прикорневые лимфатические узлы средостения, что соответствует 1 ст. активности основного процесса.

ж,з - Сцинтиграмма с МАА99mTc. Восстановление микроциркуляции лёгких, справа – с усилением её по всему лёгочному полю.

Рис. 39,а.

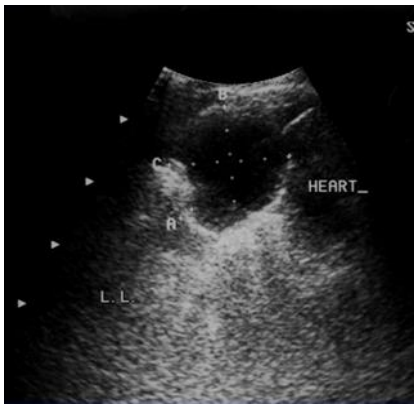

Рис. 39,б.

Рис. 39,а. Традиционная цифровая рентгенография.

Осумкованный туберкулёзный плеврит на уровне VII-VIII рёбер слева по передней аксиллярной линии.

Рис. 39,б. УЗИ левой плевральной полости. Осумкованный выпот без признаков его организации.

что соответствует 1 ст. активности основного процесса. Восстановление микроциркуляции лёгких, справа - с усилением по всему лёгочному полю (Рис. 38 (е-з)). Радионуклидные исследования констатировали, что кортикостероидная и патогенетическая терапия оказали существенную стимуляцию на реакцию лимфатических узлов средостения и микроциркуляцию лёгких.

Ультразвуковые исследования во фтизиатрии занимают немаловажное место, например, в уточняющей диагностике краевых образований лёгких и плевры. В качестве иллюстрации приводим одно из наблюдений: в лечебно-диагностическое отделение клиники обратился пациент, состоящий на учёте в противотуберкулёзном диспансере, с данными традиционной рентгенографии, где в области VII-VIII рёбер слева по передней аксиллярной линии определяется краевое округлой формы с чёткими контурами однородной структуры образование, связанное с костальной плеврой (Рис. 39 (а)). Для уточнения характера отмеченного образования было выполнено УЗИ: осумкованный выпот в левой плевральной полости, без признаков организации (Рис. 39 (б)).

На долю экстрапульмональных локализаций туберкулёза приходится от 4 до 17% в общей структуре заболеваний туберкулёзом. Определяется эта выявляемость уровнем деятельности диагностических служб общей лечебной сети. Памятуя о том, что туберкулёз поражает все органы и системы, по всей видимости, невысокий процент выявления внелёгочного туберкулёза обусловлен не истинным положением вещей, а его недостаточной диагностикой, в том числе туберкулез брюшной полости, ЦНС и мозговых оболочек, костно-суставной и мочеполовой систем.

Увеличенные лимфатические узлы брюшной полости чаще всего выявляются методом УЗД (Рис. 41).

Проблема диагностики туберкулёза мозговых оболочек и центральной нервной системы в современных условиях приобретает ещё большую актуальность, чем 10-15 лет назад. Это обусловлено не только возрастанием поражения ЦНС и мозговых оболочек специфическим процессом, но и сочетанием этого заболевания с ВИЧ-инфекцией, соответственно, со снижением иммунологической реакции организма, а также лекарственной резистентностью возбудителя.

Нейротуберкулёз имеет высокие показатели летальности, большой риск неврологических осложнений. Основным механизмом патогенеза туберкулёза мозговых оболочек и ЦНС является гематогенный путь возбудителя из какого-либо туберкулёзного очага в нервную систему через сосудистые сплетения. Рентгенологически он может быть похожим на многие неврологические заболевания, однако туберкулёз мозговых оболочек и ЦНС имеет только ему свойственные особенности: в преимущественной локализации патологического процесса в области основания мозга и развитии поражения сосудов уже на ранних стадиях болезни. Очаговые изменения, возникающие в головном мозге, являются отражением диффузного сосудистого процесса – туберкулёзного васкулита с последующими эндоартериитами, тромбозами. Основным клиническим диагностическим критерием туберкулёзного менингита является наличие в спинномозговой жидкости микобактерий после люмбальной пункции. Однако последнее время МБТ в ликворе выявляются редко.

Характерное осложнение при туберкулезном менингоэнцефалите - это гидроцефалия, которая хорошо визуализируется и при КТ, и при МРТ. У больной Г. в анамнезе диссеминированный туберкулёз лёгких, при поступлении в клинику в сопорозном состоянии отмечались: фебрильная температура, выраженная ригидность мышц затылка, птоз слева, задержка мочеиспускания, положительный симптом Бабинского справа; женщина кахексична, пролежни в области копчика. Аускультативно в легких выслушивались билатерально мелкопузырчатые хрипы. При люмбальной пункции на фоне противотуберкулезного лечения в анализе ликвора цитоз до 24 клеток в 1мкл, уровень сахара до 1,1 ммоль/л и белка до 0,33 г/л, выявлены МБТ методом люминесцентной микроскопии. При МСКТ головного мозга визуализируется расширение желудочковой системы (Рис. 42).

Одной из нередких форм туберкулеза ЦНС является специфическая гранулема. Туберкулемы могут располагаться как в коре полушарий, мозжечке, так и в спинном мозге. Они не всегда сочетаются с поражением оболочек мозга. В данном случае при МРТ головного мозга с контрастным усилением (Гадолиний, Gadolinium, 64Gd) определяется туберкулёма в области переднего рога бокового желудочка справа (Рис. 43).

Учитывая разнообразное проявление клинического течения туберкулёза мозговых оболочек и ЦНС, его осложнений, в диагностике этой патологии кроме спинно-мозговой пункции, МСКТ и МРТ использовали УЗИ сосудов. Визуализация мозга и его сосудов представляет большой клинический интерес в диагностическом, лечебном и прогностическом аспектах.

Расстройство церебральной гемодинамики у больных с воспалительными поражениями вещества головного мозга и его оболочек (менингит, менингоэнцефалит туберкулезной этиологии) проявляется патологическим церебральным вазоспазмом. Ультразвуковое исследование интракраниальных сосудов (Рис. 44) позволяет определить диагностические признаки этого

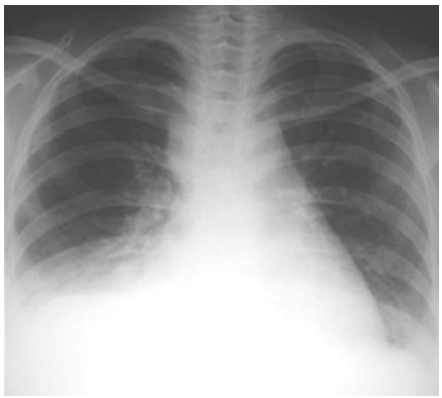

Рис. 40,а.

Рис.40,б.

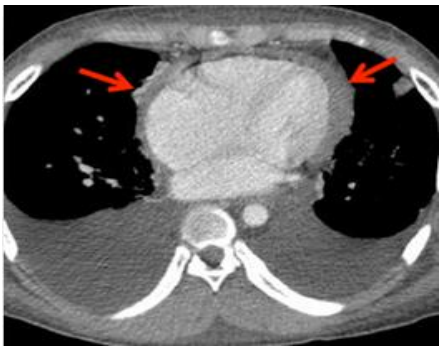

Рис. 40,в.

Рис. 40. Двухсторонний плеврит туберкулёзной этиологии, больше выраженный справа; экссудативный перикардит.

а - Традиционная рентгенография органов грудной полости, прямая проекция.

б - Эхокардиография. Визуализируется выпот в полости перикарда.

в - МСКТ того же больного, аксиальная проекция, мягкотканый режим. Выпот в плевральной полости, выпот в полости перикарда (стрелки).

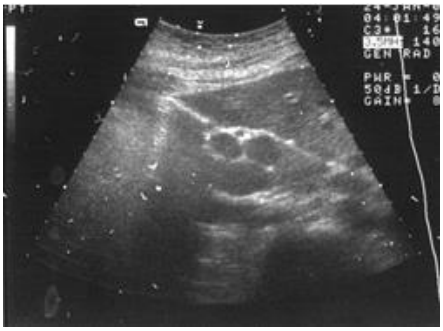

Рис. 41.

Рис. 41. УЗД.

Гиперплазия лимфатических узлов брюшной полости специфического характера.

Рис. 42,а.

Рис. 42,б.

Рис. 42. КТ головного мозга, аксиальная проекция. Больная Г., туберкулезный менингоэнцефалит, гидроцефалия.

Симметричное расширение желудочковой системы с баллонообразным увеличением передних и задних рогов.

состояния: увеличение линейной скорости кровотока (ЛСК), возникновение турбулентности в зоне спазма артерии, снижение периферического сопротивления (ПС) (Рис. 45), парадоксальные или отрицательные реакции при нагрузочном тестировании метаболического механизма ауторегуляции мозгового кровотока. По мере прогрессирования вазоспазма отмечают различной степени выраженности спастическую реакцию крупных экстра- и интракраниальных артерий с преобладанием её в последних. Чем выраженнее спазм, тем выше ЛСК и ниже индексы ПС.

При прогрессировании заболевания, сопровождающегося значительным увеличением внутричерепного давления (до уровня, сравнимого с артериальным либо превышающего его), развивается гемодинамическая ситуация, характеризующаяся значительным снижением либо полным прекращением артериального притока к мозгу, что приводит к его смерти. При этом в интракраниальных сосудах лоцируется низкоскоростной двунаправленный кровоток, в экстракраниальных отделах брахиоцефальных артерий ЛСК снижается до нуля.

Своевременная диагностика причины возникновения нарушений церебральной гемодинамики позволяет выбрать оптимальную тактику лечения и предупредить возможные осложнения.

Туберкулёз мочевыделительной системы (при хорошей подготовке кишечника) в большинстве случаев выявлялся методом стандартной экскреторной урографии. У больного А., 48

Рис. 43.

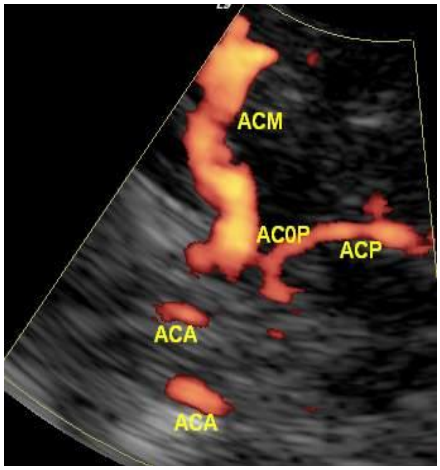

Рис. 44.

Рис. 43. МРТ головного мозга с контрастным усилением.

Туберкулёма в области переднего рога бокового желудочка справа.

Рис. 44. Ультразвуковое изображение интракраниальных сосудов.

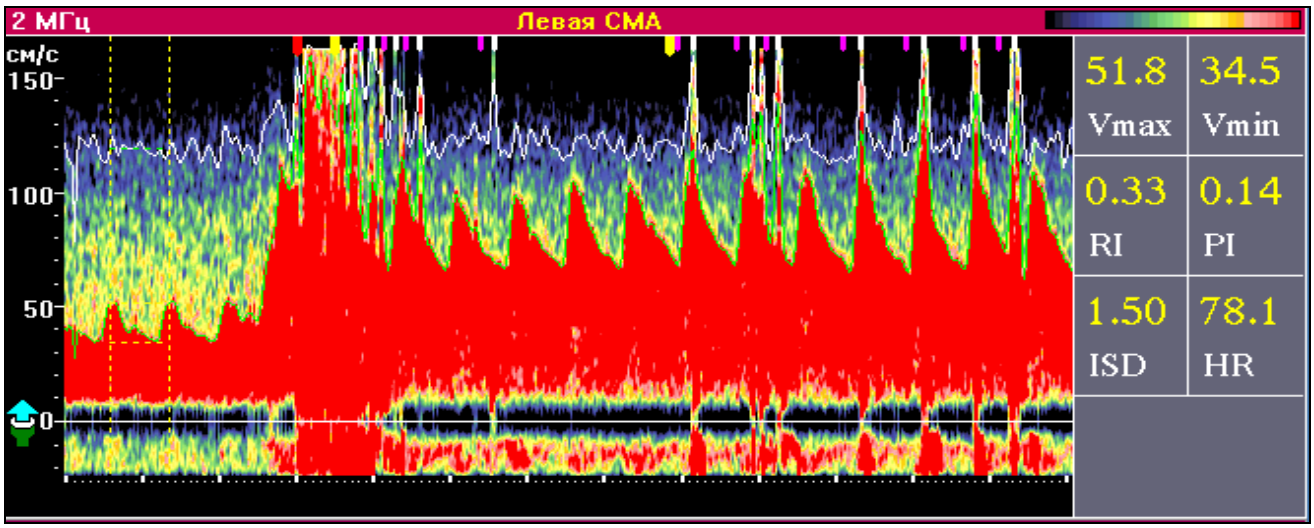

Рис. 45.

Рис. 45. УЗИ. Спектр допплеровского сдвига частот. Спазм интракраниальных артерий.

лет, после выявления в моче микобактерий туберкулёза методом УЗД грубых патологических изменений со стороны почек и мочевого пузыря не выявлено. Экскреторная урография: нерезко выраженная двухсторонняя пиелокаликоэктазия с преимущественной локализацией в верхних отделах - отмечается краевая нечёткость, неравномерность расширенных фрагментированных проксимальных участков верхних чашечек обеих почек за счёт сужения просвета и деформации шеек каждой вследствие воспалительного процесса (двухсторонний папиллит специфического характера (Рис. 46 (а - г)).

В другом случае у больной Ж., 48 лет, с жалобами на боли в области поясничного отдела позвоночника, периодическое повышение температуры, слабость, в моче были выявлены микобактерии туберкулёза. Адекватно подготовить пациента к стандартной экскреторной урографии не удалось, тем не менее, исследование было выполнено (Рис. 48 (а)). Уточнение диагноза методом томосинтеза: выявили патологию со стороны левой почки и мочеточника - расширенная лоханка левой почки смещена медиально за счёт отёка паренхимы, структура которой неоднородна. По сравнению с правой поясничной мышцей, левая уменьшена в размерах, контуры её неровные (косвенный признак воспалительного процесса). Мочеточник спаян с заострённым нижним полюсом почки – левосторонний периуретерит. Правая почка без особенностей (с учётом клинико-лабораторных данных рентгенологическая картина характерна для туберкулёза левой почки). На той же томограмме патологические изменения со стороны L3-L4 были расценены как остаточные проявления специфического спондилита (Рис. 47 (б)).

Продолжая тему клинико-лучевой диагностики туберкулёза позвоночника на фоне ВИЧ-инфекции, приводим ещё один случай: больная Ш., 34 года, с жалобами на боли в поясничном отделе позвоночника, слабость. При традиционной рентгенографии поясничного отдела позвоночника выявлено снижение высоты межпозвонковых дисков L2-L3 и подозрение на деструкцию тел позвонков. При КТ выявлен деструктивный процесс тела L2 с преимущественным поражением центральных и краевых участков справа. В центральной каверне визуализируются костные секвестры (Рис. 48 (а)). При МРТ отмечена компрессия спинного мозга на уровне диска L2-L3 (Рис. 48 (б)). УЗИ мягких тканей паравертебральных областей: справа диагностирован натёчный абсцесс в толще m. iliopsoas размерами (8,2 х 4,3см), отграниченный от окружающих тканей фиброзной капсулой. Жидкий гной представлен в виде анэхогенного содержимого. Туберкулёзные грануляции визуализировались как гиперэхогенные включения (Рис. 48 (в)).

Среди внелёгочного туберкулёза 5-10% приходится на патологию органов женской репродуктивной системы: у больной О., 34 лет, (МБТ+) при гистеросальпингографии: тело матки неправильно-треугольной формы, несколько смещено вправо; маточные трубы частично проходимы, тем не менее контрастированы на всём протяжении. Правая труба ампуловидно изменена, в левой определяются участки повышенного накопления контрастного вещества, отмечается выход контрастного вещества в брюшную полость по перитубарным спайкам. Заключение: туберкулёзный сальпингоофарит в фазе рассасывания и рубцевания (Рис. 49 (а, б)).

Следует отметить, что, не смотря на появление множества высокотехнологичных методов лучевой диагностики, традиционная гистеросальпингография по-прежнему остаётся «золотым» рентгенологическим стандартом для исследования проходимости маточных труб.

Заключение.

Сегодня для выявления туберкулёза и рака лёгких альтернативы лучевому методу исследования нет. Созданные отечественными и зарубежными разработчиками малодозовые цифровые рентгеновские аппараты (флюорографы) нового поколения с высоким пространственным разрешением позволяют не только выявлять, но и в ряде случаев диагностировать патологию на ранних этапах её развития. А такие высокотехнологичные методы, как цифровая линейная томография (томосинтез), МСКТ, МРТ, УЗД и радионуклидная диагностика играют важную роль в уточняющей диагностике, когда при традиционной рентгенографии диагностической информации недостаточно.

Среди вышеперечисленных высокотехнологичных разработок хотелось бы отметить относительно новый метод – цифровая линейная томография (томосинтез):

- метод сокращает время исследования, поскольку весь комплекс рентгенологических процедур на новом качественном уровне (скопия, графия и томосинтез), при необходимости, выполняется практически одновременно;
- цифровая линейная томография позволяет проводить исследования в вертикальном, горизонтальном и наклонном положениях стола;
- разрешающая способность томосинтеза (особенно при визуализации лёгочной, костной ткани) приближается к МСКТ, а доза облучения пациента по сравнению с МСКТ меньше, отсутствие артефактов от металлических конструкций (имплантов) делает томосинтез методом выбора при динамическом наблюдении после остеосинтеза или имплантации эндопротеза;
- не следует забывать, что фтизиатры и фтизиорентгенологи нескольких поколений

Рис. 46,а.

Рис. 46,б.

Рис. 46,в.

Рис. 46,г.

Рис. 46. Экскреторная урография. Больной А., 48 лет.

а, б - Двухсторонний папиллит специфического характера.

в, г - Увеличение обеих почек методом цифровой обработки рентгенограмм.

Рис. 47,а.

Рис. 47,б.

Рис. 47. Рентгенологическое исследование мочевыделительной системы и пояснично-крестцового отдела позвоночника. Больная Ж., 48 лет

а - Стандартная экскреторная урография.

б - Линейная цифровая томография. Чётко визуализируется чашечно-лоханочная система обеих почек, мочеточники, поясничный отдел позвоночника. Остаточные изменения специфического спондилита L3-L4.

Рис. 48,а.

Рис. 48,б.

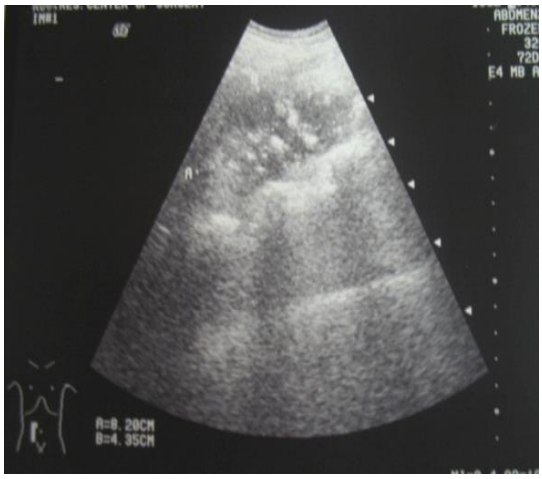

Рис. 48,в.

Рис. 48. Туберкулёзный спондилит с локализацией в L2-L3.

а - КТ поясничного отдела позвоночника, аксиальная проекция.

б - МРТ, сагиттальная проекция. Та же больная.

в - УЗИ мягких тканей паравертебральных областей. Справа диагностирован натёчный абсцесс в толще m. iliopsoas.

Рис. 49,а.

Рис. 49,б.

Рис. 49. Гистеросальпингография.

Туберкулёзный сальпингоофарит в фазе рассасывания и рубцевания.

больше привыкли к продольным изображениям, на которых особенно хорошо визуализируются сосуды, бронхиальное дерево, костно-суставная и мочеполовая системы.

МСКТ отводится важнейшее и, во многих случаях, основное место в комплексной диагностике туберкулёза и рака. Она является фундаментальным методом лучевой диагностики специфической патологии органов дыхания, головного мозга, костно-суставной системы, органов брюшной полости и забрюшинного пространства. При использовании МСКТ необходимость многих сложных инвазивных диагностических методик сводится на нет. В диагностике первичного туберкулёза у детей, а также при необходимости детальной визуализации структур средостения и мягких тканей подмышечной области МСКТ занимает основное место. Следует отметить, что МСКТ в арсенале сегодняшних лучевых методов должна рационально использоваться, чтобы не дублировать исследования в тех случаях, когда для постановки диагноза и динамического контроля достаточно томосинтеза и традиционной рентгенографии.

И последнее, памятуя о том, что туберкулёз поражает все органы и системы, кроме волос и ногтей, невысокий процент (4-17%) выявления внелёгочного туберкулёза скорее всего обусловлен не истинным положением вещей, а его недостаточной диагностикой. Возможности для своевременной ранней клинико-лучевой диагностики этой патологии сегодня есть. Их надо лишь шире использовать, помнить клинические проявления и проводить лучевую диагностику на современном уровне. По этой причине стоит повторить: необходима комплексная клинико-лучевая диагностика внелёгочного туберкулёза в общей лечебной сети, где современные больницы, клинические институты и центры широкого профиля располагают многогранным повседневным опытом и оборудованием, которого пока недостаточно в противотуберкулёзных учреждениях страны. Особо следует отметить нынешнее возрастание доли сочетания туберкулёза лёгких и внелёгочного туберкулёза, обусловленной снижением иммунологической реактивности организма, лекарственной резистентностью возбудителя и сочетанием этого заболевания с ВИЧ-инфекцией.

Таким образом, современный комплекс лучевых методов исследования (традиционная рентгенография, томосинтез, УЗД, МСКТ, МРТ, радионуклидная диагностика и другие) позволяет достигать наилучшего диагностического эффекта при их рациональном использовании.

Список литературы:

1. *Г.В. Ратобыльский, Я.В.Лазарева, Е.В.Серова и др. «Цифровая рентгенография высокого разрешения в выявлении и диагностике туберкулёза органов дыхания в настоящее время». Научно – практический журнал «Проблемы туберкулёза и болезней лёгких», 2006г. № 1, стр. 35 – 42*

2. *Г.В. Ратобыльский, М.М. Никитин «Роль современной цифровой рентгенографии при проверочных и диагностических исследованиях патологии органов и систем в амбулаторных условиях». Журнал «Поликлиника», спецвыпуск №2, 2013\14г., стр. 33-37*

3. *М.М. Никитин, Г.В. Ратобыльский «Современные рентгенологические методы в выявлении и дифференциальной диагностике туберкулёза различных органов и систем». Журнал «Поликлиника», спецвыпуск №3, 2014г., стр. 33-35*

4. *Васильев А.Ю. «Высокодетальная микрофокусная рентгенография с многократным увеличением изображения: прошлое, настоящее, будущее» Матер. Второго Международного конгресса «Невский радиологический форум – 2005». СПб., 2005г. стр. 436*

5. *Radiological Screening for TB and Lung Cancer Detection M.Perelman, I.Bogadelnikova, S.Odinzov, G.Ratobylsky, M.Shilova Европейский конгресс по респираторным заболеваниям, Копенгаген 2004г.*

6. *Paterson J.M.H. Children's fractures «not to be missed\\Hospital Med. 2002. № 63. P. 426 – 428.*

7. *Матер. Всемирного радиологического конгресса – «RSNA» декабрь 2013г., Чикаго: Digital Chest Tomosynthesis, A.A. Johnsson, MD, PhD, Goteborg, Sweden;*

8. *Матер. Всемирного радиологического конгресса – «RSNA» декабрь 2013г., Чикаго: Multi-institution Evaluation of Digital Tomosynthesis, Dual-energy Radiography, and Conventional Chest Radiography for Detection and Actionability of Pulmonary Nodules, J.T. Dobbins, PhD \ H.P.McAdams, MD \ J.M. Sabol, PhD.*

ОРИГИНАЛЬНАЯ СТАТЬЯ

ВОЗМОЖНОСТИ КОМПЬЮТЕРНОЙ ТОМОГРАФИИ В ДИАГНОСТИКЕ СПОНТАННОЙ НАЗОЛИКВОРЕИ

Власова М.М.[1,2], Пискунов И.С.[1,2], Власова Л.В.[1]

1 - ГБОУ ВПО Курский государственный медицинский университет.
2 - БМУ "Курская областная клиническая больница".
г. Курск, Россия

Спонтанная назальная ликворея (СНЛ) является достаточно редким заболеванием, но диагностика ее актуальна в практической деятельности врачей-ринологов и рентгенологов. Эта патология значительно снижает качество жизни пациентов, вызывая весьма серьезные осложнения. В диагностике СНЛ, помимо визуальной и эндоскопической риноскопии, используется компьютерная томография (КТ) в аксиальной и коронарной проекциях. По данным КТ предпосылками к возникновению СНЛ являются следующие анатомические особенности строения решетчатой кости: низкое расположение обонятельной ямки, асимметричное положение ситовидной пластинки, сопровождающееся ее узурацией, а также наличие сопутствующей патологии околоносовых пазух и деструктивных изменений. Полученную при КТ информацию необходимо учитывать при планировании тактики хирургического вмешательства у пациентов со СНЛ и прогнозировании течения заболевания.

Ключевые слова: назальная ликворея, решетчатая кость, компьютерная томография, околоносовые пазухи.

COMPUTED TOMOGRAPHY IN THE DIAGNOSIS OF SPONTANEOUS CEREBROSPINAL FLUID RHINORRHEA

Vlasova M.M.[1,2], Piskunov I.S.[1,2], Vlasova L.V.[1]

1 - Kursk State Medical University.
2 - Budget medical institution "Kursk Regional Clinical Hospital".
Kursk, Russia

Spontaneous cerebrospinal fluid (CSF) rhinorrhea occurs rarely, however its diagnosis is relevant for radiology and rhinology practice. This condition decreases patients' quality of life, causing severe complications. Rhinoscopy and computed tomography (CT) in axial and coronal projections are used to make the diagnosis. CT demonstrates the anatomical features of ethmoid bone which may cause spontaneous CSF rhinorrhea: low position of the olfactory pit, asymmetric position of cribriform plate and its usuration, comorbid sinus diseases and bone destruction. CT gives important information for surgical treatment planning and making the prognosis.

Keywords: cerebrospinal fluid rhinorrhea, ethmoid bone, computed tomography, paranasal sinuses.

Истечение цереброспинальной жидкости (ликвора) из дефектов в костях черепа и твердой мозговой оболочке врождённого характера или образовавшихся вследствие разных факторов нетравматической этиологии носит название спонтанной ликвореи. Последняя может быть постоянной или периодической, капельной или струйной. Усиление ликвореи возможно при изменении положения головы, натуживании. В некоторых случаях спонтанная ликворея бывает скрытой, и спинномозговая жидкость затекает в носоглотку. В зависимости от места истечения спинномозговой жидкости из полости черепа различают несколько видов спонтанной ликвореи: назальную, ушную и орбитальную.

По данным Пискунова И.С., Пискунова В.С. (2005) спонтанная назальная ликворея считается достаточно редким заболеванием, составляющим 3-4% от всех случаев назальной ликвореи [1]. В литературе имеется небольшое число сообщений, обобщающих опыт наблюдения за больными с СНЛ: так ряд иностранных ученых считает СНЛ симптомом идиопатиче-

ской внутричерепной гипертензии [2]; в других исследованиях в качестве иной этиологической причины уделяется внимание дефектам решетчатой кости и клиновидной пазухи [3]. Однако принято считать, что достоверную причину ее возникновения установить невозможно.

Цель исследования.

Провести детальный анализ результатов компьютерной томографии пациентов с СНЛ, оценить анатомические особенности строения решетчатой кости и их возможное влияние на развитие спонтанной ликвореи, оценить состояние костных структур околоносовых пазух и патологических изменений в них.

Материалы и методы.

Нами проанализированы результаты компьютерной томографии 42 пациентов с наличием СНЛ, находившихся на лечении в отделении оториноларингологии Курской областной клинической больницы г. Курска в период с 2000 по 2013 гг. Из них было 37 женщин в возрасте от 37 до 66 лет, 5 мужчин в возрасте от 34 до 66 лет. Исследования проводились в аксиальной и коронарной проекциях с толщиной среза 0,625-3 мм.

Результаты и обсуждение.

При анализе диагностических изображений у всех пациентов была выявлена следующая анатомическая особенность строения ситовидной пластинки решетчатой кости: низкое расположение центральных отделов ее (ольфакторной ямки) относительно латеральных (этмоидальной ямки) (Рис. 1).

P. Keros (1965) выделял три типа расположения lamina cribrosa: высокое положение – решетчатая пластинка ниже крыши решетчатого лабиринта на 1-3 мм; среднее – на 4-7 мм; низкое – на 8-16 мм [4]. Однако эти измерения проводились относительно латерального края решетчатой кости, существенное значение на объективность оценки глубины ольфакторной ямки при таком способе измерения оказывало общее направление хода сетчатой пластинки (горизонтальное или косое). Мы же измеряли глубину ольфакторной ямки от линии, которая соединяет медиальные края этмоидальной ямки ситовидной пластинки до максимально нижней точки обонятельной ямки (Рис. 2).

У всех пациентов с СНЛ нами выявлено низкое расположение ольфакторной ямки – на 7,2±1,8 мм ниже уровня этмоидальной. В десяти случаях обратило на себя внимание асимметричное расположение сетчатой пластинки, причем локализация назоликвореи соответствовала стороне более низкого положения ольфакторной ямки. (Рис. 3). В 21 случае наблюдалась узурация ситовидной пластинки на протяжении от 1 до 5 мм. Дефект чаще локализовался в центральных отделах продырявленной пластинки (в области ольфакторной ямки).

У одного из пациентов (больной А., 34 лет) СНЛ возникла после радикальной эндоскопической операции по поводу правостороннего полипозного полисинусита. КТ-исследование продемонстрировало отсутствие резецированных в ходе операции переднего конца средней носовой раковины и отдельных межклеточных перегородок передних ячеек решетчатого лабиринта. При этом отмечался следующий вариант анатомического строения решетчатой кости

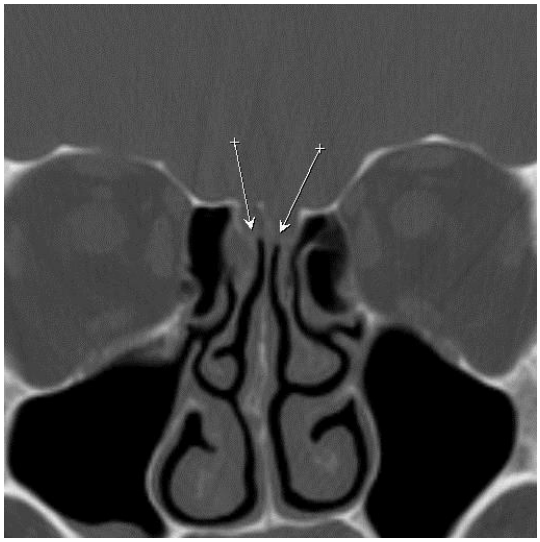

Рис. 1.

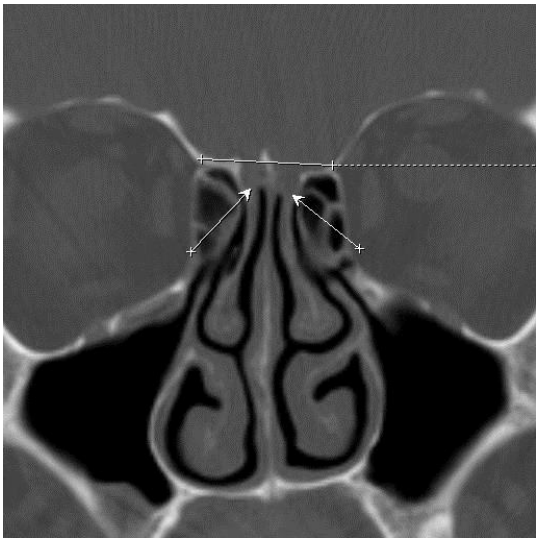

Рис. 2.

Рис. 1. КТ черепа в коронарной проекции.

Определяется низкое расположение ольфакторной ямки с обеих сторон (стрелки).

Рис. 2. КТ черепа в коронарной проекции.

Ориентиры для измерения глубины ольфакторной ямки: линия, соединяющая медиальные края этмоидальной ямки; стрелками обозначены максимально нижние точки обонятельных ямок.

справа: передняя ячейка у основания средней носовой раковины распространялась краниально и внедрялась в задние отделы лобной воронки, в ней наблюдалась утолщенная слизистая и горизонтальный уровень жидкости. Кроме того, имелся узкий костный дефект (не более 1 мм) бокового ската обонятельной ямки справа на уровне заднего конца петушиного гребня, открывающийся в описанную выше ячейку лобной воронки. Перпендикулярная и сетчатая пластинки решетчатой кости были узурированы полипами с наличием участков периостального костеобразования, визуализировалось локальное разрушение перегородок решетчатого лабиринта от давления полипами. В этом случае полипозный процесс привел к разрушению структур решетчатой кости, сетчатая пластинка в области ольфакторной ямки была узурирована полипами, которые тампонировали образовавшиеся дефекты кости, а после полипотомии создались условия для истечения ликвора (Рис. 4 (а, б)).

У одного из пациентов (больная С., 37 лет) при компьютерной томографии в ситовидной пластинке справа в области дна ольфакторной ямки на уровне средних ячеек решетчатой кости был выявлен дефект протяженностью до 1,5 мм, через который между носовой перегородкой и верхней носовой раковиной выступал участок мягкотканной плотности (этмоидальное менингоцеле). При этом в правой клиновидной пазухе и сфеноэтмоидальном кармане визуализировалось небольшое количество ликвора (Рис. 5 (а,б)).

В некоторых случаях удается визуализировать свободно истекающий ликвор через дефект ситовидной пластинки, который выглядит как линейной формы участок более низкой плотности, чем окружающая слизистая оболочка.

В тех случаях, когда не определялись дефекты костных структур или твердой мозговой оболочки, мы диагностировали назальную ликворею по косвенным признакам: в некоторых случаях костные структуры были истончены без явных деструктивных изменений; патологиче-

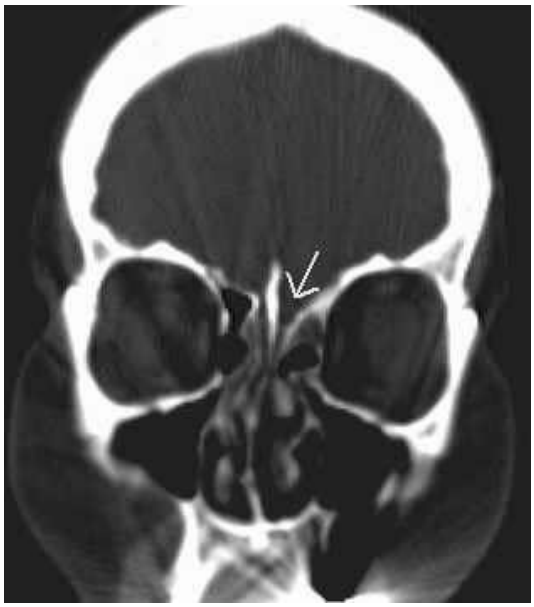

Рис. 3. КТ черепа в коронарной проекции.

Асимметричное расположение ольфакторной ямки, более низкое на стороне развития назоликвореи (стрелка).

Рис. 4,а.

Рис. 4,б.

Рис. 4. КТ черепа. Коронарная проекция (а), аксиальная проекция (б).

Больная А., 34 года. Передний конец средней носовой раковины справа отсутствует – состояние после резекции. Стрелкой показаны участки периостального костеобразования и полипы. Перегородки решетчатого лабиринта локально разрушены, маленькой стрелкой обозначен дефект ольфакторной ямки.

ское содержимое ликворной плотности определялось преимущественно в задних отделах клиновидных пазух и сфеноэтмоидальных карманах, а также в задних ячейках решетчатого лабиринта, реже в верхнечелюстных пазухах. Наиболее отчетливо это выявляется при выполнении динамического исследования: сразу при поступлении пациента в отделение и спустя 10-20 минут после первичного исследования (пациент находится все это время в горизонтальном положении на столе), количество жидкости, имеющей плотность ликвора, в выше указанных пазухах возрастает. Истечение ликвора может происходить как на фоне воспалительных изменений в околоносовых пазухах, так и при отсутствии таковых.

Выводы.

Таким образом, индивидуальные анатомические особенности строения решетчатой кости (низкое расположение обонятельной ямки, асимметричное положение ситовидной пластинки, сопровождающееся ее узурацией) являются одним из предрасполагающих факторов для развития спонтанной этмоидальной назоликвореи. Вышеперечисленные особенности строения решетчатой кости следует учитывать при планировании тактики оперативного лечения у пациентов со СНЛ и сопутствующей патологией околоносовых пазух (полипозным поражением решетчатой кости), этмоидальным менингоцеле.

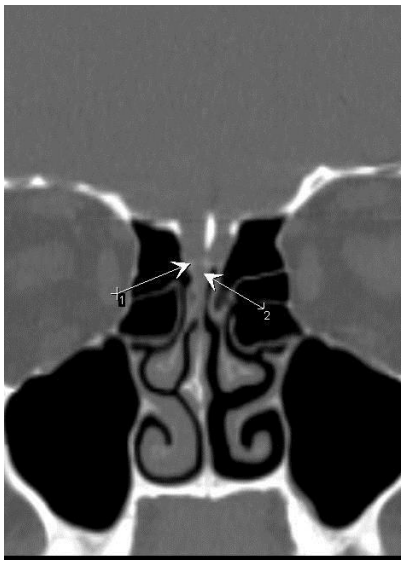

Рис. 5,а.

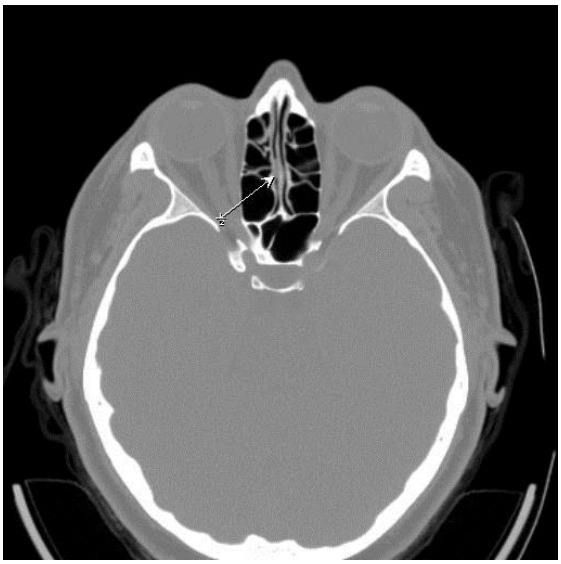

Рис. 5,б.

Рис. 5. КТ околоносовых пазух. Реконструкция в коронарной (а) и аксиальной (б) плоскостях.

Больная С., 37 лет. Стрелкой №1 обозначен дефект ольфакторной ямки, стрелкой №2 - этмоидальное менингоцеле, содержащее ликвор.

Список литературы:

1. *Пискунов И.С., Пискунов В.С. Остеопороз – одна из причин спонтанной назальной ликвореи // Росс. Ринология. - 2005. - №1.-С.33-35.*

2. *Zuijun Yang, Bo Wang, Chungcheng Wang, Pinan Liu Primary spontaneous cerebrospinal fluid rhinorrhea: a symptom of idiopathic intracranial hypertension?//J Neurosurg 115/ - 2011. P. 165-170*

3. *Quint D. J., Levy R., Cornett J., Donovan Ch., Markert J. Spontaneos CSF Fistula trough a congenitally fenestrated sphenoid bone. //AJR:166./ -1996. -April. P. 952-954.*

4. *Keros P. Uber die praktische bedeutung der niveauunterschiede der lamina cribrosa des ethmoids. Laryngol. Rhinol. Otol -1965.-Vol.41.-P.808-813.*

ОРИГИНАЛЬНАЯ СТАТЬЯ

ЛУЧЕВАЯ ДИАГНОСТИКА ТРАВМ КОСТЕЙ СРЕДНЕЙ ЗОНЫ ЛИЦА

Павлова О.Ю.[1], Серова Н.С.[1], Медведев Ю.А.[2], Петрук П.С.[2]

1 - ГБОУ ВПО Первый МГМУ им. И.М. Сеченова. Кафедра лучевой диагностики и лучевой терапии,
2 - ГБОУ ВПО Первый МГМУ им. И.М. Сеченова. Кафедра челюстно-лицевой хирургии и госпитальной хирургической стоматологии, Москва, Россия

В настоящее время проблема повреждений костей средней зоны лица не теряет своей актуальности. Целью данного исследования было сравнение методов лучевой диагностики травм костей средней зоны лица на до- и послеоперационном этапах. В рамках данной работы было обследовано 45 пациентов, поступивших на 1-3 сутки после травмы средней зоны лица. Всем пострадавшим был проведен комплекс методов лучевой диагностики, включающий рентгенологическое исследование черепа и мультиспиральную компьютерную томографию (МСКТ) средней зоны лица на 1-14 день с момента травмы, рентгенологическое исследование черепа и МСКТ средней зоны лица на сроках до 10 дней после операции. Отмечено, что МСКТ является методом выбора не только дооперационной оценки объема поражения костных структур и мягких тканей при травмах средней зоны лица, но также и крайне важным методом исследования на послеоперационном этапе. Данное исследование должно проводиться в определенные сроки и иметь индивидуальный стандартизованный подход для исключения возможных дальнейших посттравматических деформаций.

Ключевые слова: МСКТ, рентгенологическое исследование черепа, травма костей средней зоны лица, посттравматические деформации.

THE RADIOLOGY OF MIDFACE TRAUMA

Pavlova O.Yu.[1], Serova N.S.[1], Medvedev Yu.A.[2], Petruk P. S.[2]

1 - I.M. Sechenov First Moscow State Medical University. Chair of radiology
2 - I.M. Sechenov First Moscow State Medical University.Chair of Maxillofacial Surgery. Moscow, Russia

Nowadays the problem of midface trauma retains its relevance and significance. The aim of this study was to compare pre- and postoperative head radiography and MSCT scan in patients with midface trauma. A total of 45 patients with midface trauma were admitted to the hospital on 1-3 day after the injury. Preoperative head radiography and MSCT scan were performed within first 14 days of admission. Postoperative head X-ray and MSCT images were obtained within 10 days after the surgery. The study has proved that head MSCT scan is the best choice for analysis of postoperative effects after severe midface trauma. It should be performed in certain time limits and have individual standardized approach in order to exclude possible posttraumatic deformities.

Keywords: MSCT, head radiography, midface trauma, posttraumatic deformities.

В настоящее время проблема повреждений средней зоны лицевого скелета не теряет своей актуальности - за прошедшие 10 лет количество травм данной области увеличилось в 2,4 раза [1], а тип и структура повреждений стали носить более сложный и тяжелый характер. Это объясняется обширным и сочетанным характером повреждений данной области вследствие увеличения удельного веса бытовых, транспортных, взрывных и огнестрельных ран [2, 8]. Среди пострадавших преобладают лица трудоспособного возраста (в промежутке от 20 до 50 лет), что также указывает на важность проблемы, так как инвалидизация при данном виде травм достигает 23,5 % [3]. Черепно-лицевые переломы составляют около 40% от общего числа травматизма по данным ВОЗ от 2013 года, из них 3,5-8,0% приходится на повреждения костей челюстно-лицевой области (ЧЛО), таким образом, в струк-

туре заболеваемости взрослого населения РФ травмы ЧЛО находятся на 10-м месте [3]. Скулоглазничные повреждения составляют 24-33% от всех травм ЧЛО, уступая по частоте лишь переломам нижней челюсти. [4, 5, 6]. На современном этапе развития челюстно-лицевой хирургии не менее важным представляется вопрос о диагностике и лечении пациентов с посттравматическими дефектами и деформациями лицевого скелета: число данных пациентов увеличилось до 20-25% в 2000 году. У таких пациентов доля деформаций скулоглазничного комплекса составляет 25 % [2, 9, 10]. Учитывая высокие риски развития осложнений из-за сочетанного повреждения структур орбиты, околоносовых синусов и вещества мозга, становится очевидной необходимость точной диагностики повреждений костей средней зоны лица с выбором наиболее чувствительной лучевой методики как на до-, так и на послеоперационном этапах [4, 7, 8, 11].

Цель.

Оценка методов лучевой диагностики при травматических повреждениях костей средней зоны лица.

Материалы и методы.

На кафедре лучевой диагностики и терапии Первого МГМУ им. И.М. Сеченова на базе УКБ № 2 было обследовано 45 пациентов, поступивших на 1-3 сутки после травмы средней зоны лица. Возраст пострадавших составлял от 15 до 64 лет. Отмечалось преобладание лиц мужского пола (6 женщин, 39 мужчин). В большинстве случаев травмы происходили вследствие дорожно-транспортных происшествий (n=26; 58%), в меньшей степени (n=18; 40%) – уличная и бытовая травма, в 1 случае (2%) была зафиксирована спортивная травма.

Всем пострадавшим (n=45; 100%) с подозрением на травму костей и мягких тканей средней зоны лица, в частности скулоглазничный коплекс, был проведен комплекс методов лучевой диагностики, включающий рентгенологическое исследование черепа на следующий день после травмы, мультиспиральную компьютерную томографию (МСКТ) средней зоны лица на 1-14 день с момента травмы, рентгенологическое исследование черепа на 1-2 день после оперативного вмешательства и МСКТ средней зоны лица на сроках до 10 дней после операции. Рентгенологическое исследование проводилось на аппарате General Electric ADVANTX; МСКТ – Siemens Somatom Sensation 40, дополнялась построением мультипланарных и 3D-реконструкций.

Результаты.

Поражения костей средней зоны лица в 43 случаях (95%) имели односторонний и множественный характер, то есть определялась травма нескольких костей и структур в пределах средней зоны лица справа/слева (МКБ-С-3 – Международная классификация стоматологических болезней на основе МКБ-10), (ВОЗ, 10-го пересмотра, 1997 год). В 2 случаях (4%) было зафиксировано двустороннее повреждение в сочетании с черепно-мозговой травмой вследствие тяжелых дорожно-транспортных происшествий.

На клиническом этапе критерии оценки повреждений костей и мягких тканей средней зоны лица состояли из изменения конфигурации лица за счет наличия припухлости и отека мягких тканей в подглазничной, параорбитальной, скуловой и щечной областях (n=45; 100%); определения ссадин на кожных покровах, гематом в области верхнего и нижнего век (n=45; 100%); сужения глазной щели, онемения кожных покровов подглазничной области (n=45; 100%); положительного симптома «ступеньки» в области скулоообного шва, скулоальвеолярного гребня, подглазничной области (n=40; 89%); несимметричной зрачковой линии, диплопии при взгляде вверх и влево/вправо (n=28; 62%); субконьюнктивальных кровоизлияний глазного яблока (n=45; 100%).

Рентгенологическое исследование данной области позволило оценить нарушение целостности костей по прямым рентгенологическим признакам: видимая линия перелома, нарушение гладкости контура кости, значительное расхождение отломков в скулолобной (n=42; 93%), подглазничной (n=29; 64%), скулоальвеолярной областях (n=22; 48%). Косвенные рентгенологические признаки: затемнение мягких тканей лица и верхнечелюстных синусов вследствие отека и кровоизлияний (n=35; 77%). Однако при использовании рентгенологического метода диагностически важной информации о состоянии стенок орбиты, наличии мелких отломков, изменении объемов орбиты и околоносовых синусов, а также характере изменений мягкотканных структур лица и, в частности, глазницы, получено не было.

При выполнении МСКТ средней зоны лица на дооперационном этапе у 43 (95%) пациентов определялся оскольчатый перелом латеральной стенки орбиты (рис. 1) и, как следствие, расхождение скуло-лобного шва. В 45 случаях (100%) встречался оскольчатый перелом дна глазницы (рис. 2а) с захождением мелких костных отломков в соответствующий верхнечелюстной синус, у 6 (13%) из них определялось пролабирование мягких тканей орбиты в верхнечелюстной синус (рис. 2б) с образованием энофтальма, а также с деформацией осколками глазодвигательных мышц глаза (n=8, 17%). У 3 пациентов (6%) перелом дна глазницы сочетался с повреждением медиальной стенки орбиты, и, как следствие, наличием патологического содержимого в ячейках решетчатой кости. В 2

Рис. 1,а.

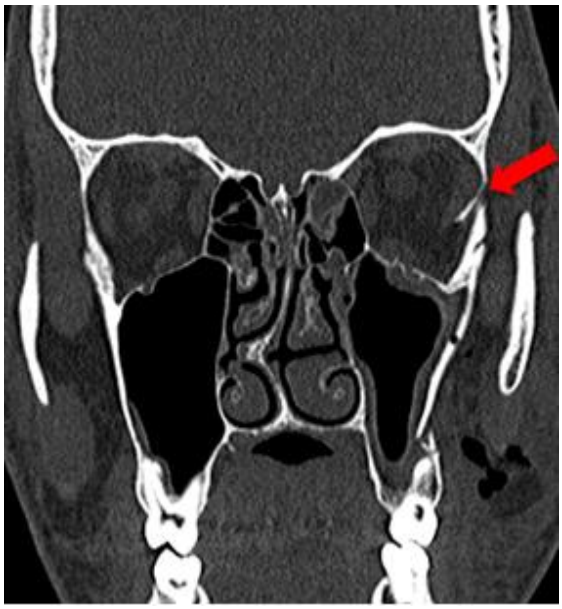

Рис. 1,б.

Рис. 1. МСКТ средней зоны лица. Аксиальная (а) и корональная (б) реконструкции.

Оскольчатый перелом латеральной стенки левой орбиты (красные стрелки).

Рис. 2,а.

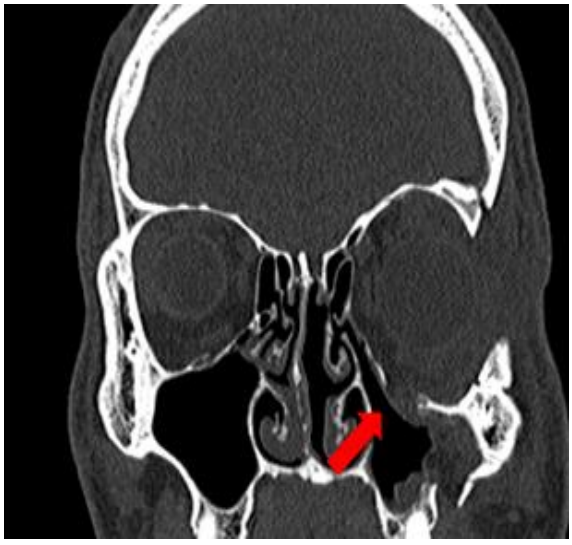

Рис. 2,б.

Рис. 2. МСКТ средней зоны лица. Сагиттальная (а) и корональная реконструкции (б).

Оскольчатый перелом дна глазницы левой глазницы (а, красная стрелка). Пролабирование мягких тканей орбиты в левый верхнечелюстной синус (б, красная стрелка).

случаях (4%) энофтальм сочетался с экзофтальмом. Поражение зрительного нерва в виде его извитого хода наблюдалось в 2 случаях (4%). В трети случаев (n=15; 33%) встречался оскольчатый перелом большого крыла клиновидной кости. Перелом тела скуловой кости определялся у 5 пациентов (11%), а поражение скуловой дуги, как височного отростка скуловой кости (n=17; 37%), так и скулового отростка височной кости (n=18; 40%), встречалось гораздо чаще, в некоторых случаях был зафиксирован двойной (n=17; 37%) и тройной (n=5; 11%) (рис. 3а) перелом с формированием углового смещения фрагментов (рис. 3б) и нарушением правильного хода скуловой дуги; реже встречались перелом лобного отростка скуловой кости (n=7; 15%) и расхождение скуловисочного шва (n=9; 20%). В 45 случаях (100%) визуализировался оскольчатый перелом передней и заднелатеральной стенок верхнечелюстного синуса (рис. 4а) на стороне поражения с захождением осколков в него. Довольно часто (n=18; 40%) встречался

Рис. 3,а.

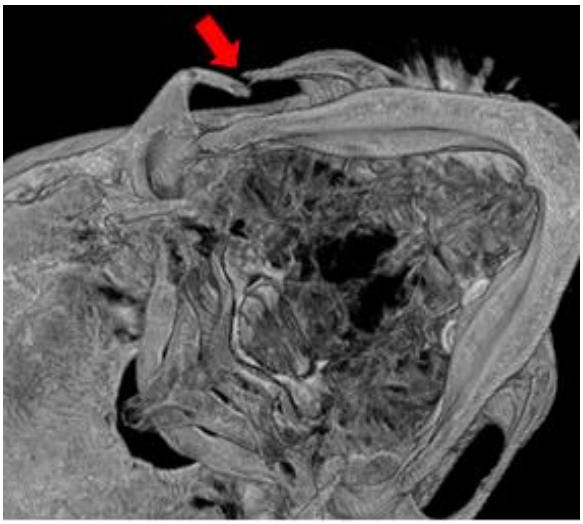

Рис. 3,б.

Рис. 3. МСКТ средней зоны лица. Аксиальная плоскость (а) и 3D-реконструкция (б).

Тройной (а, красная стрелка) перелом скуловой дуги справа. Формирование углового смещения фрагментов скуловой дуги справа (б, красная стрелка).

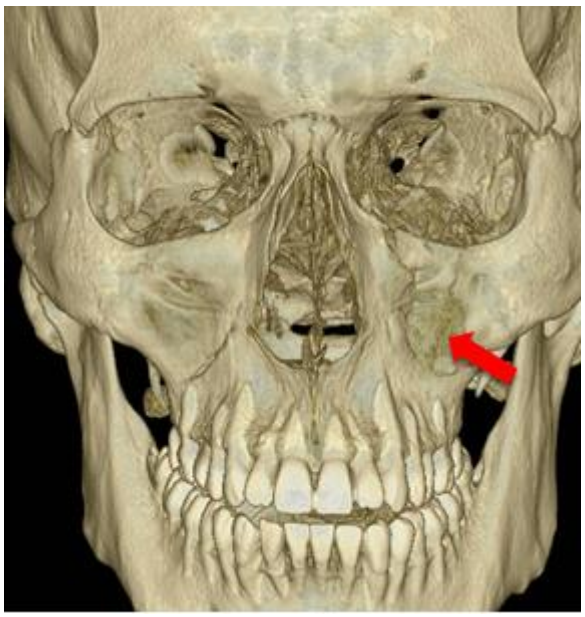

Рис. 4,а.

Рис. 4,б.

Рис. 4. МСКТ средней зоны лица. 3D-реконструкция (а) и аксиальная плоскость (б).

Перелом передней стенки левого верхнечелюстного синуса (а, красная стрелка). Оскольчатый перелом передней и заднелатеральной стенок правого верхнечелюстного синуса с образованием гемосинуса на стороне поражения (б, красная стрелка).

гемосинус на стороне поражения (рис. 4б). В 11 случаях (24%) травма костей средней зоны лица сопровождалась эмфиземой мягких тканей с появлением вакуолей воздуха в полости орбиты и мягких тканей лица, что говорит о более сложном характере поражения и необходимости выбора наиболее правильной тактики хирургического лечения. В 7 случаях (15%) повреждение сопровождалось сочетанным переломом венечного отростка ветви нижней челюсти на стороне поражения, у 1 пациента (2%) – с переломом мыщелкового отростка, в 1 случае (2%) – с вывихом ВНЧС; в 2 (4%) – с множественным повреждением тела нижней челюсти.

Всем пациентам (n=45; 100%) была выполнена операция - репозиция и металлоостеосинтез (МОС) фрагментов костей средней зоны лица титановыми микропластинами (рис. 5),

ревизия верхнечелюстного синуса, в трети случаев (n=15; 33%) потребовалось устранение дефектов передней стенки верхнечелюстного синуса сетчатым имплантом. Фрагменты нижней и латеральной стенок глазницы фиксировались металлическими скобками. Эндопротезирование дна глазницы проводилось с помощью сетчатого имплантата из никелида титана у 39 пациентов (86%) (рис. 6). В 6 случаях (13%) пациенты не нуждались в установке протеза дна глазницы вследствие удовлетворительного состояния фрагментов нижней стенки орбиты и нижнеглазничного края, а также минимального смещения отломков в верхнечелюстной синус.

При рентгенологическом исследовании критерии оценки после хирургического лечения включали в себя правильную постановку имплантата дна орбиты и элементов МОС. С помощью МСКТ оценивали положение, конфигурацию и смещение костных фрагментов, нали-

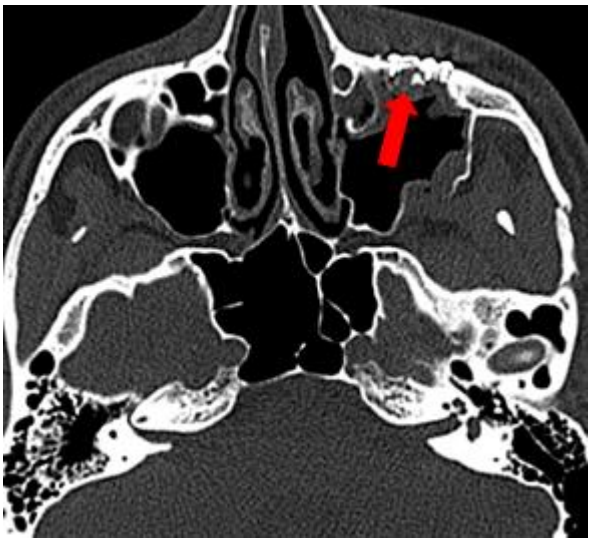

Рис. 5,а.

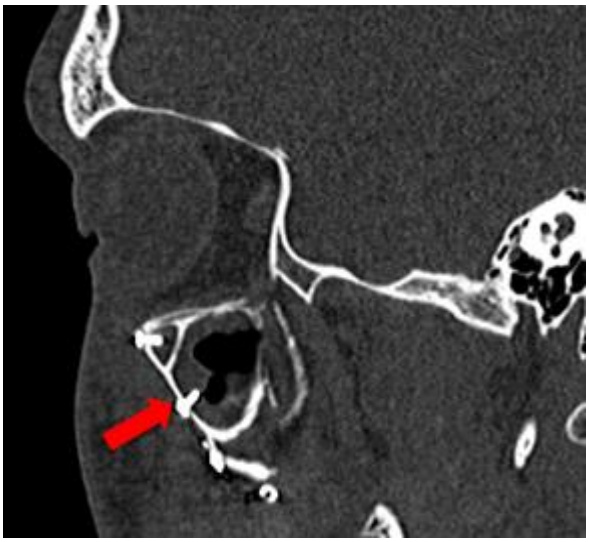

Рис. 5,б.

Рис. 3. МСКТ средней зоны лица. Аксиальная (а) и сагиттальная плоскости (б).

МОС стенок левого верхнечелюстного синуса винтами и титановыми микропластинами (а,б, красные стрелки).

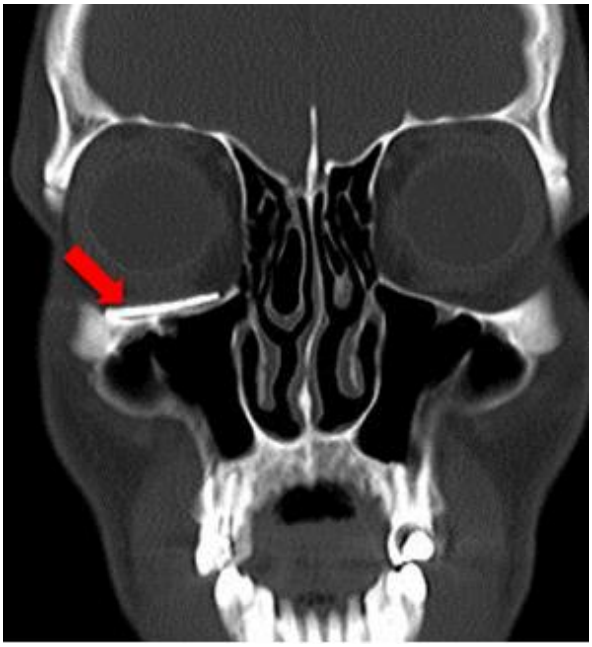

Рис. 6,а.

Рис. 6,б.

Рис. 4. МСКТ средней зоны лица. Корональная плоскость (а) и 3D-реконструкция (б).

Эндопротезирование дна правой глазницы с помощью сетчатого импланта из никелида титана (а,б, красные стрелки).

чие мелких отломков и инородных тел в полости орбиты и верхнечелюстного синуса, изменение объемов глазницы и синуса, состояние мягкотканных структур (глазодвигательные мышцы, зрительный нерв). Следовательно, диагностические возможности МСКТ значительно превосходили рентгенологический метод и на послеоперационном этапе.

При использовании рентгенологического метода после оперативного вмешательства удалось лишь ориентировочно определить расположение металлоконструкций и импланта дна орбиты.

При анализе МСКТ в 3 случаях (6%) сохранялся энофтальм, при этом у 1 пациента с энофтальмом (2%) определялось пролабирование мягких тканей в задних отделах глазницы в соответствующий верхнечелюстной синус. В 1 случае (2%) сохранялся экзофтальм. У 4 пациентов (8%) в области пораженного скулоглазничного комплекса сохранялись отек и эмфизема мягких тканей. У 2 пациентов (4%) зрительный нерв приобрел ровный правильный ход после операции, медиальная прямая мышца глаза осталась утолщенной и уплотненной в 1 случае (2%). Однако в 12 случаях (26%) при МСКТ средней зоны лица от металлических элементов определялись артефакты, которые затрудняли оценку положения элементов МОС.

Таким образом, МСКТ является методом выбора не только дооперационной оценки объема поражения костных структур и мягких тканей при травмах костей средней зоны лица, но и наиболее информативным методом исследования на послеоперационных этапах лечения. С помощью МСКТ возможно точно определить правильность репозиции костных фрагментов, восстановление топографических взаимоотношений всех структур средней зоны лица, правильное положение эндопротеза дна глазницы и установленных элементов МОС, а также оценить состояние околоносовых синусов, характер изменений мягкотканных структур орбиты и зрительного нерва. Данное исследование должно проводиться в строго определенные сроки и иметь стандартизованный протокол для оптимизации ведения пациентов и исключения возможных дальнейших посттравматических деформаций.

Список литературы:

1. *Лучевая диагностика повреждений челюстно-лицевой области : руководство для врачей / А.Ю. Васильев, Д.А. Лежнев. – М.: ГЭОТАР-Медиа, 2010. – 80 с.*

2. *Кобзева И.В., Дробышев А.Ю., Дробышева Н.С. и др. Оценка результатов лечения пациентов с посттравматическими дефектами и деформациями средней зоны лица с помощью дополнительных методов обследования // Остеосинтез лицевого черепа. III Всероссийская научно-практическая конференция с международным участием, Москва, 2013, с. 11-12.*

3. *М.С. Дубровин, И.С.Копецкий, В.С. Полунин. Медико-социальная характеристика больных с повреждениями челюстно-лицевой области. М : Вестник Росздравнадзора, 2013, № 2 – с. 46 -48.*

4. *Сангаева Л.М., Серова Н.С., Выклюк М.В., Буланова Т.В. Лучевая дигностика травм глаза и структур орбиты // Ветник рентгенологии и радиологии. – 2007. - №2. – С. 11-15.*

5. *Н.С. Серова. Лучевая диагностика сочетанных повреждений костей лицевого черепа и структур орбиты: Дис. канд. мед.наук. — М, 2006.-130 с.*

6. *Орбитальные переломы: руководство для врачей / В.П. Николаенко, Ю.С. Астахов. – СПб.: Эко-Вектор, 2012 г. – 436 с.*

7. *Ю.А. Медведев, С.В. Шаманаев, Л.С. Шаманаева, А.А. Соловьева, Ян Синь, П.С. Петрук. Тактика хирургического лечения травматических повреждений средней зоны лица на основе применения имплантатов из сетчатого никели да титана. М : Тихоокеанский медицинский журнал, 2013, №1 – 78-79 с.*

8. *Kokemueller H, Tavassol F, Ruecker M, Gellrich NC: Complex midfacial reconstruction: a combined technique of computer-assisted surgery and microvascular tissue transfer. J OralMaxillofac Surg 2008, 66(11):2398–2406.*

9. *Metzger MC, Schon R, Weyer N, Rafii A, Gellrich NC, Schmelzeisen R, et al: Anatomical 3-dimensional pre-bent titanium implant for orbital floor fractures. Ophthalmology 2006, 113(10):1863–1868.*

10. *Kamer L, Noser H, Schramm A, Hammer B: Orbital form analysis: problems with design and positioning of precontoured orbital implants: a serial study using post-processed clinical CT data in unaffected orbits. Int J Oral Maxillofac Surg 2010, 39(7):666–672.*

11. *Бабкина Т.М., Демидова Е.А. Современные подходы к диагностике травм челюстно-лицевой области // REJR. – 2014. – Том 4. № 2. – С. 119-126.*

ОРИГИНАЛЬНАЯ СТАТЬЯ

МСКТ С ВНУТРИВЕННЫМ БОЛЮСНЫМ КОНТРАСТИРОВАНИЕМ В ОБНАРУЖЕНИИ ПСЕВДОКАПСУЛЫ ОПУХОЛИ ПОЧКИ

Филиппова Ю.Г.[1,3], Игнатьев Ю.Т.[1], Харченко Т.В.[2], Копыльцов Е.И.[2], Леонов О.В.[2,3], Подкорытов С.В.[2], Тодоренко В.Н.[3]

С целью оценки диагностической эффективности МСКТ с внутривенным болюсным контрастированием в визуализации псевдокапсулы при раке почки в ретроспективное исследование были включены 74 пациента с гистологически подтвержденным почечно-клеточным раком. Сканирование выполнялось на 64-детекторном компьютерном томографе. Изображения были получены в нативную, артериальную, портальную и экскреторную (нефрографическую) фазы. Точность МСКТ в обнаружении псевдокапсулы определяли по сравнению с результатом гистологического исследования. Выполнялся анализ изображений в аксиальной проекции и многоплоскостных реформаций. По результатам проведенного исследования получены высокие показатели диагностической эффективности МСКТ при обнаружении псевдокапсулы опухоли, что позволяет использовать данный метод для решения вопроса о возможности выполнения органосохраняющей операции.

1 - ГБОУ ВПО «Омская государственная медицинская академия МЗ России».
2 - БУЗОО «Клинический онкологический диспансер».
3 - ЧУЗ КДЦ «Ультрамед».
г. Омск, Россия

Ключевые слова: рак почки, псевдокапсула, компьютерная томография.

DETECTION OF RENAL CELL CARCINOMA PSEUDOCAPSULE WITH CONTRAST ENHANCED MULTISLICE COMPUTER TOMOGRAPHY

Filippova J.G.[1], Ignatyev Yu.T.[1], Kharchenko T.V.[2], Kopyltsov E.I.[2], Leonov O.V.[2], Podkorytov S.V.[2], Todorenko V.N.[3]

In order to evaluate the diagnostic efficiency of multidetector computed tomography(MDCT) with bolus contrast enhancement in the visualization of renal cancer pseudocapsule retrospective study, included 74 patients with histologically confirmed renal-cell cancer,was performed. Images were acquired in native, arterial, portal and nephrographic - excretory phaseon a 64-detector CT scanner. Accuracy of MDCT in detecting pseudocapsule was determined by comparison with histological findings. Native axial images and multiplanar reformations were analyzed. The results of the study obtained high diagnostic efficiency of MDCT in detecting tumor pseudocapsule, which allowsusing this method for preoperative evaluation, assessing the possibility of performing organ-saving surgery.

1 – Omsk State Medical Academy.
2 - Omsk Oncology Center.
3 - Diagnostic Center «Ultramed».
Omsk, Russia

Keywords: renal cancer, pseudocapsule, computer tomography.

Доля почечно-клеточного рака (ПКР) составляет 1-3% от всех злокачественных образований среди взрослого населения и примерно 85-90% первичных опухолей почек [1,2]. Широкое использование современных диагностических методов таких, как мультиспиральная компьютерная томография (МСКТ), магнитно-резонансная томография (МРТ), привело к случайному обнаружению до 30-50% опухолей почки [1]. В данном случае выявленные новообразования, как правило, небольшого размера и поэтому имеют лучший прогноз [1-3].

В настоящее время МСКТ считается методом выбора для обнаружения и подтверждения диагноза злокачественной опухоли почки [1-8]. Появление современных компьютерных томографов с высоким пространственным разрешением позволяет создавать высококачественные многоплоскостные реформации, лишенные артефактов и с отличной визуализацией анатомических структур, что в свою очередь обеспечивает улучшение предоперационной оценки рака почки [1-8].

Наличие псевдокапсулы, окружающей опухоль, считается гистологической особенностью ранних стадий заболевания [4-8]. Гистологически почечная псевдокапсула состоит из волокнистой соединительной ткани и компримированной почечной паренхимы. Инкапсулированная опухоль, как правило, небольшого размера, что позволяет выполнить органосохраняющую операцию [1,2].

В связи с вышеизложенным, появилась клиническая необходимость определять наличие или отсутствие псевдокапсулы опухоли почки на предоперационном этапе с целью планирования хирургического вмешательства. В литературных источниках сообщается о возможностях ангиографии, ультразвукового исследования (УЗИ), МРТ с применением Т2-взвешенных последовательностей в обнаружении псевдокапсулы опухоли почки [8-14]. Но лишь немногочисленные публикации освещают потенциальные возможности МСКТ в данном вопросе. Учитывая стремительное развитие диагностических методик, представляется целесообразным провести анализ возможностей 64-детекторной МСКТ с внутривенным болюсным контрастированием в диагностике псевдокапсулы опухоли почки.

Цель исследования.

Цель данного исследования - оценить диагностическую эффективность мультиспиральной компьютерной томографии (МСКТ) с внутривенным болюсным контрастированием в визуализации псевдокапсулы при раке почки.

Материалы и методы.

В проспективное исследование были включены 74 пациента. Все пациенты были прооперированы менее чем через 2 недели после МСКТ. Всего было обследовано 40 мужчин, 34 женщины, средний возраст 54±2,1 года (диапазон от 36 до 79 лет). У 48 из 74 пациентов не было никаких клинических симптомов, опухоль была обнаружена случайно при УЗИ. У трех пациентов опухоль почки была случайно обнаружена при МСКТ. У одного пациента был диагностирован метастаз во вторую почку. У 19 пациентов были выявлены кисты почек, из них в 8 случаях киста определялась в пораженной опухолью почке. В 60 случаях была выполнена радикальная нефрэктомия и в 14 случаях была выполнена резекция почки (одна в условиях лапароскопии и одна при лапаротомии).

Все МСКТ исследования были выполнены на 64-детекторном сканере (Brilliance, Philips Healthcare) с толщиной выделяемого слоя 0,8 мм и интервалом реконструкции 0,5 мм. Перед исследованием выполнялось пероральное контрастирование кишечника по стандартному протоколу. После нативного сканирования осуществлялось внутривенное введение 100 мл неионного йодсодержащего контрастирующего препарата (iopromid, Ультравист-370, Байер) с получением изображений в следующие фазы: артериальную, портальную и экскреторную (нефрографическую) фазу. Для получения артериальной фазы выполняли сканирование с задержкой 25 секунд, портальной фазы - 70 секунд и экскреторной - 180 секунд.

Интерпретация изображения осуществлялась на рабочей станции компьютерного томографа. Выполнялась оценка сканов в аксиальной проекции и мультипланарных реконструкций в коронарной и сагиттальной плоскостях при нативном исследовании и во все фазы контрастирования. Анализировались следующие параметры: локализация опухоли, максимальный диаметр (по результатам измерения в трех плоскостях), наличие псевдокапсулы.

Наличие непрерывного «кольца» с высокой или пониженной плотностью вокруг опухоли определялось как псевдокапсула (Рис. 1, Рис. 2). Визуализацию псевдокапсулы опухоли оценивали следующим образом: 0 - определенно отсутствует; 1 - возможно отсутствует, 2 - возможно представить и 3 - безусловно присутствует. Соответственно, показатели 0 и 1 оценивались как отрицательный результат, а 2 и 3 как положительный результат наличия псевдокапсулы.

Чувствительность, специфичность, положительная прогностическая ценность, отрицательная прогностическая ценность и общая точность МСКТ в обнаружении почечной псевдокапсулы были рассчитаны, принимая в качестве стандарта гистопатологические данные.

Статистический анализ осуществлялся с помощью SPSS для Microsoft Windows, пакета

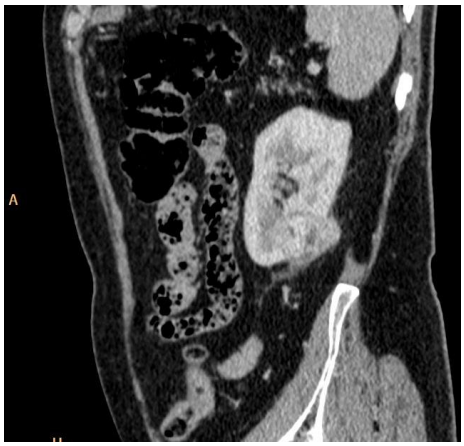

Рис. 1,а

Рис. 1,б

Рис. 1,а. МСКТ органов брюшной полости с внутривенным болюсным контрастированием в экскреторную (нефрографическую) фазу контрастирования, сагиттальная проекция.

Пациент 58 лет, ПКР левой почки. Определяется гиподенсивное кольцо по периферии опухоли.

Рис. 1,б. МСКТ органов брюшной полости с внутривенным болюсным контрастированием в экскреторную (нефрографическую) фазу контрастирования, коронарная проекция.

Пациент 58 лет, ПКР левой почки. Определяется гиподенсивное кольцо по периферии опухоли.

Рис. 1,в

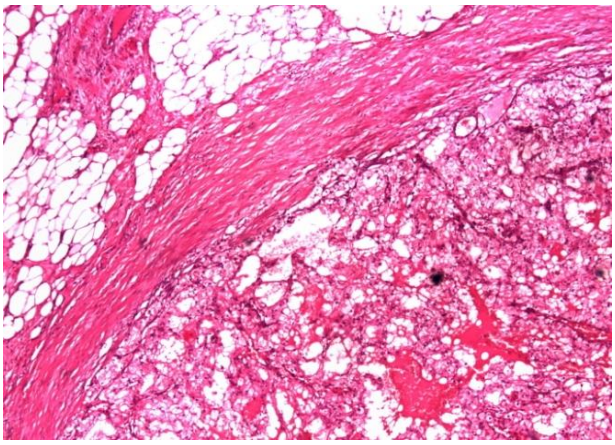

Рис. 1,г

Рис. 1,в. Фото макропрепарата удаленной опухоли.

Рис. 1,г. Фото микропрепарата с визуализацией псевдокапсулы опухоли.

программного обеспечения (версия 11.5.0). Разница в обнаружении псевдокапсулы опухоли в каждую фазу контрастирования МСКТ и на мультипланарных реконструкциях (в поперечной, коронарной и сагиттальной плоскостях) оценивалась с помощью критерия Хи-квадрат. Значение $p < 0,05$ считали статистически значимым.

Результаты исследования.

По результатам проведенного исследования средний диаметр опухоли составил 38 мм (диапазон варьировал от 22 мм до 48 мм). Двадцать четыре опухоли были локализованы в верхнем полюсе, двадцать - в межполюсной области и тридцать две - в нижнем полюсе почки. Размер опухоли и локализация совпадали с данными морфологического исследования (интраоперационными данными) во всех случаях. В 48 наблюдениях из 74 (65%) было подтверждено наличие псевдокапсулы при гистологическом исследовании, в 32 случаях псевдокапсула была выявлена при МСКТ. Гистологически все опухоли представлены светлоклеточным почечно-клеточным раком.

Чувствительность МСКТ составила 67%, специфичность 85%, а общая точность 73% при обнаружении псевдокапсулы опухоли. Анализ коронарных и сагиттальных реконструкций в венозную и нефрографическую фазы показал более точные результаты в обнаружении псевдокапсулы ($p<0,05$).

На коронарных мультипланарных рекон-

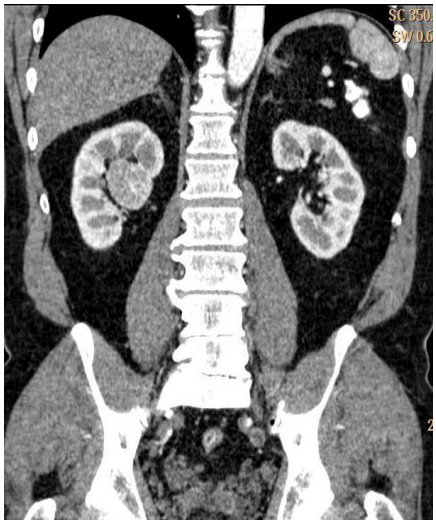

Рис. 2,а

Рис. 2,б

Рис. 2,а. МСКТ с внутривенным болюсным контрастированием, коронарная реформация.

Пациент 46 лет, ПКР правой почки. Кольцевидное накопление контраста по периферии опухоли определяется в артериальную фазу контрастирования.

Рис. 2,б. МСКТ с внутривенным болюсным контрастированием, сагиттальная реформация.

Пациент 46 лет, ПКР правой почки. Кольцевидное накопление контраста по периферии опухоли определяется в артериальную фазу контрастирования.

Рис. 2,в

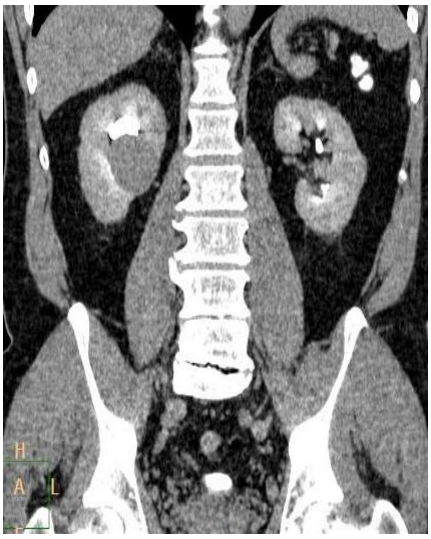

Рис. 2,г

Рис. 2,в. МСКТ с внутривенным болюсным контрастированием в паренхиматозную фазу контрастирования, сагиттальная реформация.

Тот же пациент.

Рис. 2,г. МСКТ с внутривенным болюсным контрастированием в отсроченную фазу контрастирования, коронарная реформация.

струкциях в экскреторную фазу псевдокапсула была обнаружена в 19 из 32 (60%) как область повышенной плотности, окружающая опухоль. В венозную фазу также высока точность обнаружения псевдокапсулы со значимыми статистическими различиями для коронарной и сагиттальной реконструкции. На коронарных реконструкциях в венозную фазу псевдокапсула в 13 случаях из 32 (40%) определялась как кольцо пониженной плотности, окружающее опухоль. На нативных изображениях пседокапсула опухоли почки не визуализировалась во всех наблюдениях. В шестнадцати наблюдениях псевдокапсула не была определена при МСКТ, тогда как гистологически ее наличие было подтверждено. В четырех ложноположительных

Рис. 2,д. МСКТ с внутривенным болюсным контрастированием, сагиттальная реформация.

случаях нормальная ткань почечной паренхимы была принята за наличие псевдокапсулы.

Обсуждение результатов.

Органосохраняющие операции выполняются с начала 1980-х и относятся к безопасным и эффективным методикам лечения для ряда пациентов с раком почки [1,6,14]. Абсолютные показания для органосохраняющей хирургии включают в себя: опухоль единственной почки, двусторонний синхронный рак почки, почечная недостаточность или вероятность возникновения опухоли контралатерально [1,14]. Новообразования малого размера также являются показанием для органосохраняющей операции [1,8,14]. Такого рода хирургические вмешательства показывают удовлетворительные результаты лечения небольших, инкапсулированных опухолей, сопоставимые с радикальной нефрэктомией [14] .

Опухоли почки, как правило, не имеют истинной капсулы, но окружены так называемой псевдокапсулой [7-14]. Формирование псевдокапсулы является результатом роста опухоли, что приводит к компрессии, ишемии и некрозу окружающей почечной паренхимы и, следовательно, ее фибротизации. Псевдокапсула часто определяется на ранних стадиях рака при малых размерах опухоли [7-14]. Для данной группы пациентов органосохраняющие операции (резекция или энуклеация) являются более предпочтительными.

По литературным данным МРТ признается самым надежным методом выявления псевдокапсулы ПКР с точностью от 74 % до 93 % [8-10]. Псевдокапсула визуализируется на Т2-взвешенных изображениях как область низкоинтенсивного сигнала, окружающая опухоль [8-11]. Такахаши и соавт. [8] в исследовании 42 пациентов с ПКР сообщает о наличии псевдокапсулы в 26% опухолей при компьютерной томографии, в 67% новообразований в виде наличия рентгенонегативного ободка при ангиографии, у 93% опухолей зона гипоинтенсивного сигнала вокруг опухоли определялась на Т2-взвешенных МР-томограммах. Ямашита и соавт. [9] по результатам МРТ обследования 52 пациентов с ПКР псевдокапсулу выявили в 66% опухолей с диаметром менее 4 см и в 28% опухолей с размером более 4 см в диаметре. В более раннем исследовании Ямашита и соавт. [10] сообщалось о выявлении псевдокапсулы в 58% ПКР при сонографии в виде гипоэхогенного ободка, окружающего очаговое образование почки, и в 25% опухолей при селективной почечной ангиографии, когда псевдокапсула визуализируется в виде полупрозрачного рентгенонегативного ободка вокруг гиперваскулярных опухолей. По данным Н.А. Григорьева с соавт. [11] при сравнении возможности МСКТ и МРТ в визуализации псевдокапсулы ПКР не удалось визуализировать псевдокапсулу ни при одном МСКТ исследовании. Современные возможности УЗИ с использованием контрастных препаратов в предоперационном обнаружении псевдокапсулы у пациентов с ПКР были опубликованы в ряде работ [12,13]. По данным Е.Т. Асценти и соавт. [12] чувствительность УЗИ с использованием ультразвукового контрастного препарата второго поколения для обнаружения псевдокапсулы составила 85,7 %.

В нашем исследовании получены высокие показатели диагностической эффективности МСКТ в определении псевдокапсулы опухоли почки при использовании внутривенного болюсного контрастирования и интерпретации мультипланарных реконструкций. Использование коронарной и сагиттальной проекции в портальную и нефрографическую фазы контрастирования для визуализации псевдокапсулы является более информативным.

К основным преимуществам МСКТ относятся короткое время исследования, эффективность использования контрастных средств и выполнение ультратонких срезов [1-7]. Полученные изображения позволяют с высоким качеством выполнять мультипланарные реконструкции. Достаточно короткое время исследования и относительно широкая доступность делает данный метод приемлемым для использования.

Кроме того, МСКТ с внутривенным контрастированием позволяет получить необходимую информацию для эффективного предоперационного планирования. Нативные изображения являются основой для последующего анализа характеристик контрастирования после внутривенного введения контрастного пре-

парата. Артериальная фаза является полезной для визуализации почечных артерий и сосудистых аномалий. Портальная фаза позволяет определить наличие опухолевого тромба в почечной вене, нижней полой вене. Нефрографическая фаза является наиболее информативной для обнаружения и характеристики опухоли почки, поскольку позволяет лучше дифференцировать почечную паренхиму и опухолевую ткань, обнаружить псевдокапсулу опухоли.

К отрицательным моментам МСКТ относится достаточно высокая лучевая нагрузка на пациента. Тем не менее, этот фактор не может быть определяющим в выборе метода обследования и «польза-вред» должны быть обязательно соотнесены. В последующих работах планируется оценить пути снижения лучевой нагрузки и оптимизации протокола многофазного сканирования, а также сопоставление полученных данных с другими диагностическими методами.

Выводы.

Таким образом, выполнение МСКТ с внутривенным болюсным контрастированием и анализом изображений на мультиплоскостных реконструкциях в ходе предоперационного обследования пациентов с ПКР позволяет определить наличие или отсутствие псевдокапсулы и, следовательно, позволяет решить вопрос о возможности выполнения органосохраняющей операции.

Получены высокие показатели диагностической эффективности данного метода в обнаружении псевдокапсулы, однако требуется дальнейшее сравнение полученных результатов с другими диагностическими методами такими, как МРТ и УЗИ, а также результатами патоморфологического исследования большего ряда пациентов с различными гистологическими вариантами строения опухолей. Учитывая стремительное совершенствование медицинских технологий диагностики и лечения, потенциально важным является также выбор метода для оценки результатов органосохраняющих операций с целью более точного предоперационного стадирования онкологического процесса и, соответственно, планирования хирургического лечения.

Список литературы:

1. *Current concepts in the diagnosis and management of renal cell carcinoma: role of multidetector CT and three-dimensional CT / Sheth S. et al. //RadioGraphics. – 2001. – Vol. 21. –– S237–S254*

2. *High-resolution multidetector CT in the preoperative evaluation of patients with renal cell carcinoma / Catalano C. et al. // AJR. – 2003. – Vol. – 180. – P. 1271–1277*

3. *Herts BR, Davros WJ, Uzzo RG, Novick AC. Preoperative use of 3D volume rendering to show renal tumors and renal anatomy / Coll DM et al. // RadioGraphics. – 2000. – Vol. – 20. – P. 431–438*

4. *Diagnostic accuracy of staging renal cell carcinomas using multidetector-row computed tomography and magnetic resonance imaging. A prospective study with histopathologic correlation / Hallscheidt PJ et al. // J ComputAssist .– 2004. – Vol. 28. –P.333–339*

5. *Preoperative planning for renal cell carcinoma: benefits of 64-slice CT imaging / Dighe M et al. // IntBraz J Urol. – 2007, – Vol. 33. P.305–312*

6. *Multislice computed tomography in planning nephronsparing surgery in a prospective study with 76 patients: comparison of radiological and histopathological findings in the infiltration of renal structures / Hallscheidt P et al.// J Comput Assist Tomogr . – 2006. – Vol. 30. –P.869–874*

7. *Renal Cell Carcinoma: Value of multiphase MDCT with multiplanar reformations in the detection of pseudocapsule / Athina C. et al. // AJR. – 2012. – Vol. 119. – P. 379-386*

8. *Renal cell carcinoma: preoperative assessment for enucleative surgery with angiography, CT and MRI / Takahashi S. et al.// J Comput Assist Tomogr. – 1996. –Vol.20. –P.863–870*

9. *Detection of pseudocapsule of renal cell carcinoma with MR imaging and CT / Yamashita Y // et al. – AJR. – 1996. – Vol.166. – P.1151–1155*

10. *Small renal cell carcinoma: radiologic and pathologic correlation / Yamashita Y. et al. // Radiology. – 1992. – Vol.184. P.493–498*

11. *Григорьев Н.А. Возможности магнитно-резонансной томографии в диагностике псевдокапсулы опухоли почки / Н.А.Григорьев, Л.М. Рапопорт, А.З. Винаров // МедицинскаяВизуализация. – 2003.- №4. – С. 71-74*

12. *Contrastenhanced second-harmonic sonography in the detection of pseudocapsule in renal cell carcinoma / Ascenti G et al. //AJR. – 2004. – Vol. 182. –P.1525–1530*

13. *Visualization rate of contrast-enhanced ultrasound and conventional ultrasound for pseudocapsule of renal cell carcinoma / Yang B et al. // Sci Res Essays. – 2010. – Vol. 5. –1852–1855*

14. *Nephron-sparing surgery for renal cell carcinoma: clinicopathologic features predictive of patient outcome / Krejci KG et al.// Urology. – 2003. –Vol. 62. –P.641–646.*

НАУЧНЫЙ ОБЗОР

ТРАНСМИССИОННАЯ ОПТИЧЕСКАЯ МАММОГРАФИЯ КАК ПЕРСПЕКТИВНЫЙ МЕТОД СКРИНИНГ - ДИАГНОСТИКИ РАКА МОЛОЧНОЙ ЖЕЛЕЗЫ

Пьянов И.В.

ФГАОУ ВПО «Национальный исследовательский университет «МИЭТ».
Кафедра биомедицинских систем.
г. Москва, г. Зеленоград, Россия

В структуре заболеваемости злокачественными новообразованиями женского населения России и смертности женщин в РФ наибольший удельный вес имеют злокачественные опухоли молочной железы. Актуальность диагностики рака молочной железы, в том числе с помощью скрининговых методов, не вызывает сомнений и имеет важное медико-социальное значение.

Сделан обзор диагностических систем для оптической маммографии. Метод трансмиссионной оптической маммографии применим для скрининговой диагностики, поскольку позволяет провести быструю, безопасную и безболезненную процедуру ранней диагностики рака и выявить прочие заболевания молочной железы.

Ключевые слова: маммография, молочная железа, рак молочной железы, скрининг, трансмиссионная оптическая маммография, рентгеновская компьютерная томография, магнитно-резонансная томография, ультразвуковое исследование, коэффициент поглощения, коэффициент рассеяния.

TRANSMISSION OPTICAL MAMMOGRAPHY AS A PERSPECTIVE METHOD OF SCREENING DIAGNOSTICS OF BREAST CANCER

Pyanov I.V.

National Research University of Electronic Technology.
Biomedical Systems Department.
Moscow, Zelenograd, Russia

The malignant breast tumors have the largest share in the structure of incidence of cancer in the female population and mortality among women in Russia. There is no doubt, that breast cancer diagnostics including screening methods has actuality and important medical and social value.

A review of diagnostic systems for optical mammography is presented. The method of transmission optical mammography is applicable for screening, because it allows to carry out quick, safe and painless procedure for early cancer diagnostics and identify other breast diseases.

Keywords: mammography, breast cancer, screening, transmission optical mammography, computed tomography, magnetic resonance imaging, ultrasonography, absorption coefficient, scattering coefficient.

В структуре смертности населения России злокачественные новообразования занимают второе место (14,9%) после болезней сердечно-сосудистой системы (54,8%) [1], а в структуре заболеваемости злокачественными новообразованиями женского населения России из года в год первое место занимает рак молочной железы (МЖ) (20,7%). Он является ведущей онкологической патологией у женского населения страны. В структуре смертности женщин наибольший удельный вес имеют злокачественные новообразования молочной железы (17,1%). Поэтому диагностика рака МЖ на ранних стадиях является современной и актуальной задачей диагностической медицины в связи с ростом заболеваемости и низким уровнем диагностики.

Маммография, как основной метод медицинской диагностики женских молочных желез, используется и для диагностики при наличии у

пациентки жалоб (например, мастопатии, фиброаденомы или же онкологического заболевания), и для скрининга (массового обследования женского населения с целью выявления заболевания раком МЖ или факторов риска), что позволяет выявить рак МЖ на ранней стадии. Скрининг дает возможность как можно раньше начать лечение, до прогрессирования онкологического заболевания [2-4].

Маммографическое обследование должно регулярно выполняться женщинам старше 40 лет. Если же пациентка входит в группу риска развития рака МЖ, а именно: имеет наследственную предрасположенность (т.е. случаи с доказанным семейным анамнезом рака МЖ) либо ранее проходила лучевую терапию в области груди, то в таком случае рекомендуется начинать скрининговые маммографии с более раннего возраста. Наиболее эффективным методом скрининга является рентгеновская маммография в двух проекциях [3-4]. Для обследования применяют пленочные или цифровые маммографы, причем основное отличие последних заключается в том, что медицинское изображение МЖ формируется непосредственно в компьютере, а не на рентгеновской пленке. Это позволяет проводить дополнительную обработку маммограммы с помощью специального программного обеспечения. В ходе исследования молочные железы пациентки размещаются между двумя компрессионными пластинами и подвергаются сжатию, которое необходимо для уменьшения толщины тканей МЖ, поглощающих рентгеновское излучение. За счет этого повышается эффективность выявления изменений в тканях МЖ. Затем снимается изображение МЖ в двух проекциях (прямой и боковой). Однако в ходе такой процедуры пациентки испытывают определенный дискомфорт, связанный со сжатием молочных желез. Кроме того, на организм оказывается малое, но, все же, радиационное воздействие, что является потенциально опасным. По этой причине абсолютным противопоказанием к назначению рентгеновской маммографии являются беременность и период лактации.

Для обследования молочных желез у молодых женщин (до 35 лет) применяют достаточно эффективный и безопасный диагностический метод – ультразвуковое исследование (УЗИ), т.к. ткани их МЖ более плотные, что делает процедуру рентгеновской маммографии в таком случае не только неэффективной, но и травматичной. Поэтому в случае беременности и в период лактации, во избежание лучевой нагрузки на организм матери и дитя, используют УЗИ МЖ, а в сложных случаях применяют магнитно-резонансную томографию (МРТ) или биопсию.

Томография в последние годы стала одним из незаменимых диагностических инструментов в самых разных отраслях медицины, в том числе и в области диагностики женской репродуктивной системы. Применение компьютерной (рентгеновской) томографии (КТ) и МРТ для диагностики МЖ также находит свое применение в диагностике. Несмотря на сравнительно высокую стоимость КТ/МРТ-исследования, его распространенность и частота применения растет с каждым годом. Но, наряду с широкими диагностическими возможностями, при компьютерной томографии организм подвергается радиационному воздействию, а доза облучения от одного такого исследования варьирует от нескольких мЗв до нескольких десятков мЗв. Это сравнимо с годовой нагрузкой фоновой радиации. МРТ от КТ МЖ отличает еще более высокая стоимость. При этом КТ и МРТ молочной железы не отменяют, а дополняют основные методы исследования МЖ – рентгеновскую маммографию и УЗИ. Все это делает рентгеновскую маммографию на сегодняшний день и в ближайшем обозримом будущем наиболее распространенным диагностическим инструментом для исследования этого деликатного органа.

Однако за последние два десятилетия успел заявить о себе метод трансмиссионной (от англ. transmission – пропускание, прохождение) оптической томографии (ТОТ) и, в частности, трансмиссионной оптической маммографии (ТОМ), применяющий лазерное (оптическое) излучение для облучения МЖ и имеющий ряд неоспоримых преимуществ перед общеизвестными методами визуализации женских МЖ [5-6].

Главными преимуществами ТОМ являются безопасность и комфортность диагностической процедуры исследования МЖ. Первое достигается за счет использования для визуализации биотканей неионизирующего оптического (лазерного) излучения, преимущественно инфракрасного, а также видимого диапазонов из так называемого «диагностического окна прозрачности» (0,6-1,1 мкм) [7-8]. Это излучение не только не дает дозовой нагрузки на организм, но и наименее ослабляется в тканях МЖ, достаточно глубоко проникая в них. А комфортность процедуры состоит в том, что при применении ТОМ не требуется болезненное сжатие молочной железы пациентки, что делает выполнение маммографии комфортным и безболезненным.

Использование ТОМ делает возможным проведение многократных скрининговых обследований МЖ в течение короткого интервала времени; применяемые алгоритмы пространственной визуализации молочной железы обеспечивают восстановление не только коэффициента поглощения биоктани, но и коэффициента рассеяния, что способствует повышению информативности диагностики. Кроме этого, стоимость ТОМ-оборудования и затраты на подго-



Рис. 1,а.

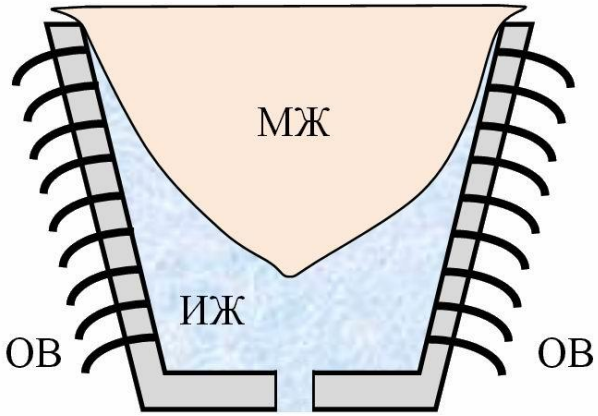

Рис. 1,б.

Рис. 1. Внешний вид оптического томографа OMPS (а) и его сканирующая система в разрезе (б), где МЖ – молочная железа, ОВ – оптические волокна, ИЖ – иммерсионная жидкость.

товку помещения для размещения оптического маммографа существенно дешевле КТ или МРТ.

Интерес медицины и техники к ТОТ и ТОМ объясняется высокой практической значимостью трансмиссионной оптической томографии и маммографии [7-9], а также научной сложностью самой задачи [10]: в оптическом диапазоне взаимодействие излучения с биотканью носит более сложный характер, т.к. оно подвергается существенно большему ослаблению в тканях, что приводит к значительным трудностям как при регистрации, так и при математической обработке полученных данных.

В первые годы развития ТОМ предполагалось, что со временем оптические маммографические системы заменят рентгеновские маммографы. Однако в настоящее время определена основная область применения ТОМ как инструмента массового скрининга женского населения.

Цель статьи – сделать обзор существующих диагностических систем, реализующих метод трансмиссионной оптической маммографии; сравнить возможности оптической маммографии с традицион¬ными методами исследования молочных желез, показав применение ТОМ в реальной клинической практике для скрининговых обследований с целью выявления заболеваний молочных желез.

Существующие прототипы диагностических систем для ТОМ в зависимости от типа используемого оптического излучения можно условно разделить на ТОМ для непрерывного излучения, ТОМ во временной области (импульсное излучение) и ТОМ в частотной области (частотно-модулированное излучение). Ряд ТОМ-

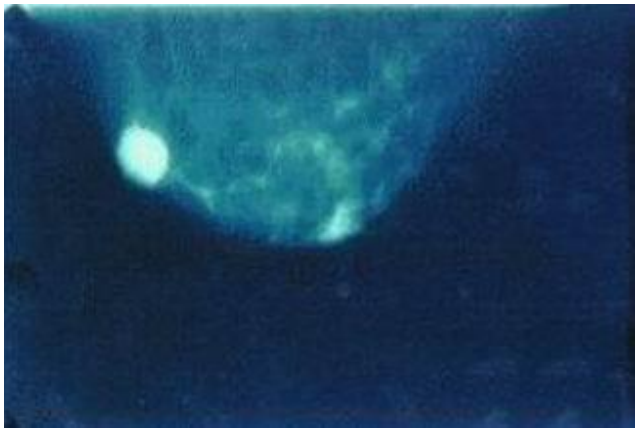

Рис. 2,а.

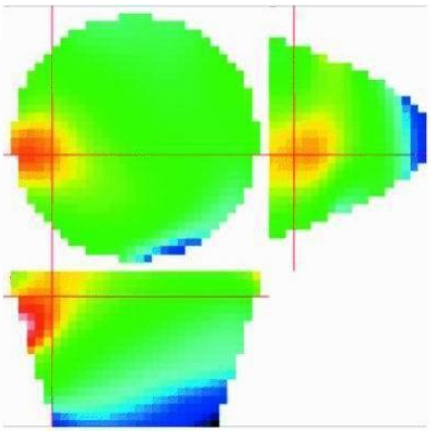

Рис. 2,б.

Рис. 2,а. Традиционная рентгеновская маммография в краниокаудальной проекции.

Маммограмма правой МЖ, содержащей уплотнение диаметром около 2 см.

Рис. 2,б. OPMS на длине волны 780 нм в краниокаудальной, медиолатеральной и корональной проекциях.

Маммограмма правой МЖ, содержащей уплотнение диаметром около 2 см.

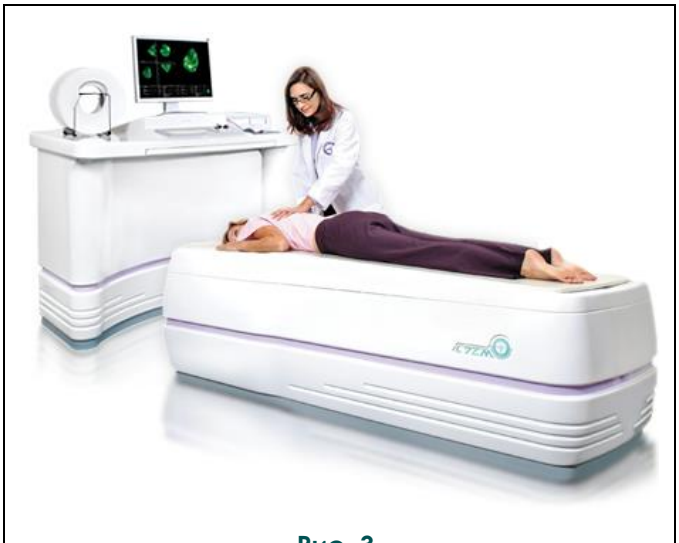

Рис. 3.

Рис. 3. Обследование пациентки с помощью системы CTLM.

систем проходит стадию клинических испытаний или уже разрешен для применения. Согласно прогнозам экспертов, при распространении ТОМ для диагностики МЖ в медицинской практике объемы продаж оптических маммографов будут составлять несколько тысяч ТОМ-систем в год, а их стоимость будет сопоставима со стоимостью пленочных рентгеновских маммографов (от 3-5 до 10-15 млн. рублей).

ТОМ для непрерывного излучения.

В конце 1990-х гг. компанией Philips Medical Systems (Нидерланды) велась разработка системы OMPS (Optical Mammo Prototype System), которая позволяла проводить исследования молочной железы при круговой геометрии измерений [11-12]. Данная система состояла из процедурного стола с углублением для молочной железы пациентки, с подключенным к нему управляющим компьютером для сбора, обработки и визуализации результатов диагностики МЖ (Рис. 1 (а)). В ходе исследования пациентка ложилась на процедурный стол лицом вниз, ее молочная железа помещалась в углубление, вокруг которого размещалась круговая сканирующая система из 256 оптоволокон (Рис. 1 (б)).

Устройство сканирующей системы было относительно простым и не имело движущихся частей; вращение источника лазерного излучения и его перемещение по вертикальной оси осуществлялось оптически – с помощью оптоволоконной (ОВ) системы источников и электронного ОВ-переключателя, а регистрация осуществлялась с помощью оптических волокон, подключенных к точечным фотодиодам. Еще одной особенностью OMPS являлось заполнение углубления сканирующей системы иммерсионной жидкостью (от позднелат. immersio – погружение), близкой по своим оптическим свойствам к биоткани МЖ. Это делалось с целью улучшения оптического контакта сканирующей системы с молочной железой и для минимизации ошибок, связанных с неточностью позиционирования сканирующей системы. Для комфорта пациентки жидкость подогревалась до 31 °С. В системе применялось непрерывное оптическое излучение трех лазерных диодов на длинах волн видимого и ближнего инфракрасного (ИК) диапазона (679, 779, 867 нм при мощности 50 мВт). Время исследования МЖ на одной длине волны составляло около 1,5 минут, а общее время исследования составляло 10 минут.

В 1999 г. были проведены клинические испытания системы OMPS в медицинском центре Лейденского университета (Нидерланды). Пример полученных изображений представлен на Рис. 2 (а, б). Видно, что уплотнение в МЖ характеризуется областью высокого ослабления оптического излучения (красный цвет).

Несмотря на простоту и удобство использования системы, при клинических испытаниях система OMPS продемонстрировала слабые результаты и весьма посредственную разрешающую способность, что было связано не с применением непрерывного оптического излучения, а с несовершенством используемого в OMPS алгоритма реконструкции, не позволяющего осуществлять одновременную реконструкцию двух оптических характеристик биоткани МЖ – коэффициента рассеяния и коэффициента поглощения.

Значительный интерес для клинической практики представляет один из первых в мире серийных оптических маммографов – система CTLM (от «Computed Tomography for Laser Mammography» – «Система компьютерной томографической лазерной маммографии») североамериканской компании Imaging Diagnostic Systems, Inc. (Рис. 3) [13]. Работы по созданию CTLM начались в 1994 году.

CTLM использует цилиндрическую схему сканирования. Лазерный луч направляется на МЖ оптическим коллиматором, фокусирующим луч в пятно около 3 мм диаметром, а группа фотодиодов регистрирует прошедшее через МЖ излучение.

Во время процедуры пациентка ложится на живот, а ее МЖ размещается в углублении, в камере сканирования (Рис. 3). За счет применения в CTLM сменных колец различного диаметра (вплоть до 20 см, в зависимости от размера молочных желез пациентки) стало возможным осуществить непосредственный контакт неподвижной части сканирующей системы с поверхностью МЖ, а это, в свою очередь, позволило отказаться от использования иммерсионной жидкости. При сканировании подвиж-

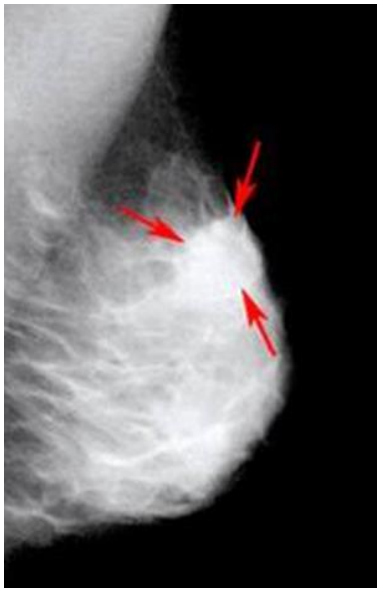

Рис. 4,а.

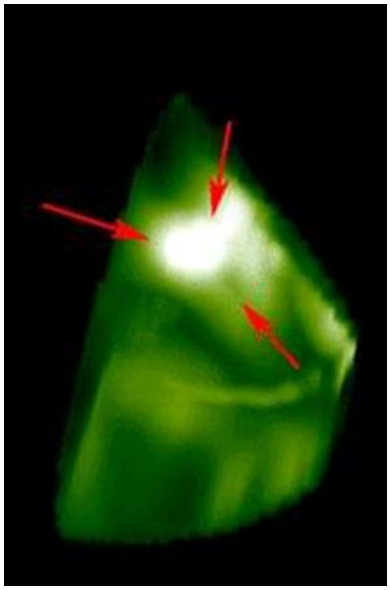

Рис. 4,б.

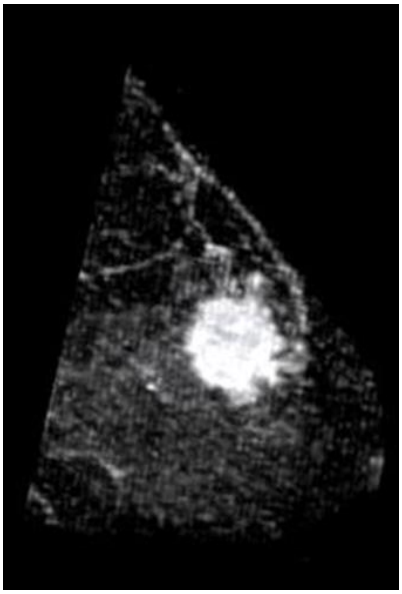

Рис. 4,в.

Рис. 4. Сравнение результатов диагностики молочной железы, выявивших наличие протоковой карциномы in situ и полученных с помощью рентгеновской маммографии (а), системы CTLM (б) и методом магнитно-резонансной ангиографии (в) в медиолатеральной проекции.

ная часть системы не соприкасается с молочной железой, чтобы не повредить ее нежную кожу. Обычно для 3D-визуализации каждой молочной железы необходимо 3-10 минут в зависимости от числа томографических срезов.

Учитывая, что поглощение крови определяется в основном поглощением воды, гемоглобина и оксигемоглобина, была специально подобрана рабочая длина волны CTLM (808 нм): она находится в ближнем ИК-диапазоне и соответствует так называемой «изобестической длине волны» гемоглобина, на которой поглощение оптического излучения окисленной (HbO2) и восстановленной (Hb) формами гемоглобина одинаково, а поглощения излучения водой и жировой тканью практически не происходит. Использование такой длины волны позволяет достаточно качественно визуализировать весь объем груди от соска до грудной стенки.

Как известно [14-16], в злокачественных опухолях МЖ происходит формирование новых сосудов, т.к. опухоль не может развиваться и расти без образования в ней разветвленной сети капилляров, обеспечивающих снабжение клеток кислородом и питательными веществами. CTLM позволяет определить ангиогенез в молочной железе и обеспечить раннюю диагностику онкологических заболеваний МЖ.

Примеры оптических маммограмм и их сравнение с результатами, полученными с использованием известных методов диагностики МЖ, приведены на Рис. 4.

CTLM сочетает в себе все преимущества ТОМ: не использует рентгеновское излучение, не требует введения контрастного вещества, не производит сдавливания молочных желез и не зависит от плотности тканей МЖ, не создает дискомфорта пациентке и позволяет обследовать любые молочные железы, особенно с повышенной плотностью ткани.

Система, продемонстрировав достаточно хорошую работоспособность и пройдя клинические испытания и международную сертификацию, поставляется и успешно применяется в Канаде, странах Западной и Восточной Европы, Азии и на Ближнем Востоке, однако до сих пор не получила разрешение на применение в стране производства (США). CTLM представляет большой практический интерес и применяется для скрининга с целью ранней диагностики заболеваний молочных желез. При этом система компьютерной томографической лазерной маммографии представлена на российском рынке моделью 1020 («CTLM scanner») по довольно высокой цене (13-14,5 млн. рублей), сравнимой с рядом моделей маммографов и томографов. Предполагается, что с расширением географии поставок и получением разрешения на применение системы на внутреннем рынке США, стоимость CTLM будет снижаться, а функциональность расширяться.

Помимо CTLM, интерес представляет и система DYNOT (Dynamic Infrared Optical Tomography), являющаяся совместной разработкой компании NIRx Medical Technologies (США) и группы исследователей из Downstate Medical Center при Медицинском университете Нью-Йорка [17-18].

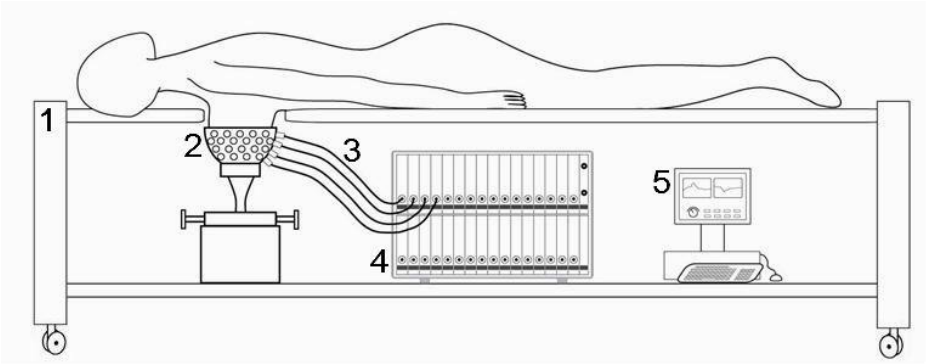

Рис. 5.

Рис. 5. Схема системы DYNOT.

1 – процедурный стол, 2 – измерительная чаша, 3 – оптические волокна системы «источник-детектор», 4 – оптический переключатель, 5 – система управления и обработки информации.

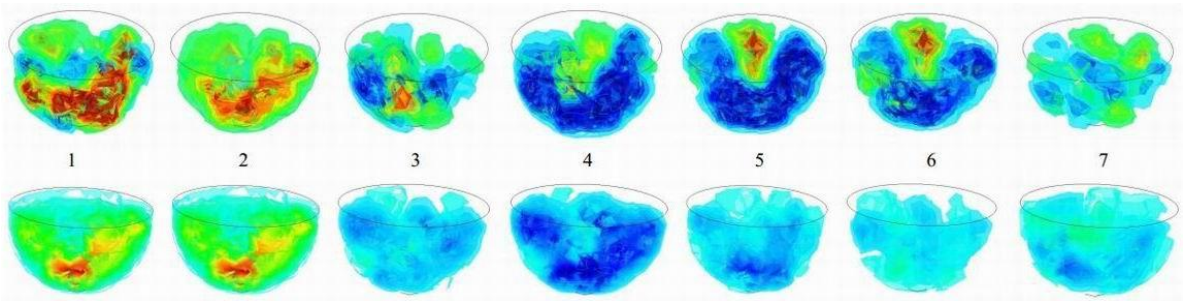

Рис. 6.

Рис. 6. Трехмерное пространственное распределение концентрации дезоксигемоглобина в зависимости от времени в правой молочной железе с инвазивной протоковой карциномой (верхний ряд) и левой здоровой (нижний ряд) молочной железе.

В DYNOT реализован оптико-механический принцип сканирования. Во время исследования молочные железы пациентки, лежащей на специальном столе (Рис. 5), помещались в две полусферических чаши переменного диаметра с прикрепленными к ним оптическими волокнами источников, в качестве которых используются четыре лазера в ближнем ИК-диапазоне (760-830 нм), и детекторов. Для достижения соответствия объема и формы чаш форме молочной железы пациентки использовалась система механической трансформации сканирующей системы, а постоянный и плотный контакт каждого оптоволоконного источника излучения непосредственно с молочной железой достигался с помощью пневматической системы [19-20]. Выходное излучение через оптоволоконные детекторы направлялось на фотодиоды, сигнал от которых усиливался и фильтровался, а затем передавался на 64-канальную плату регистрации.

DYNOT позволяет реконструировать трехмерное распределение концентрации гемоглобина и его производных в молочных железах (Рис. 6), что дает дополнительную диагностическую информацию при сравнении патологически измененной и здоровой МЖ.

На Рис. 7 (а – г) представлены результаты сравнения данных, полученных с помощью МРТ с контрастным усилением и системы DYNOT при исследовании патологически измененных МЖ [21].

Проанализировав оптические маммографические системы с непрерывными источниками излучения, можно выделить их основные преимущества. Во-первых, становится возможным применение сравнительно недорогих источников и детекторов непрерывного излучения (лазерные и фотодиоды); во-вторых, появляется возможность безопасного исследования молочной железы одновременно на нескольких длинах волн, что приводит к сокращению времени регистрации излучения и всей диагностической процедуры; в-третьих, используемый набор источников и система регистрации непрерывного излучения позволяют осуществлять визуализацию быстропротекающих процессов (концентрации дезоксигемоглобина).

При этом рассматриваемые ТОМ-системы не лишены некоторых недостатков. В случае

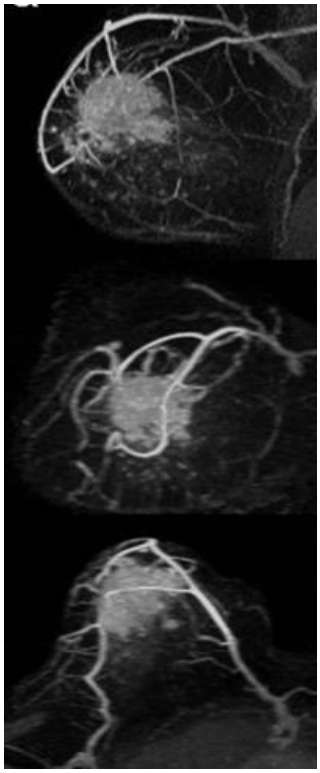

Рис. 7,а.

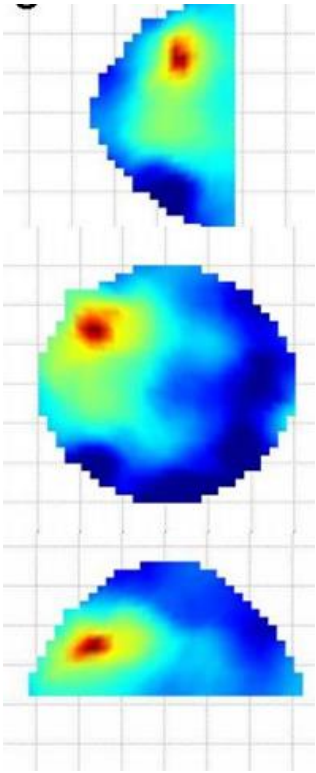

Рис. 7,б.

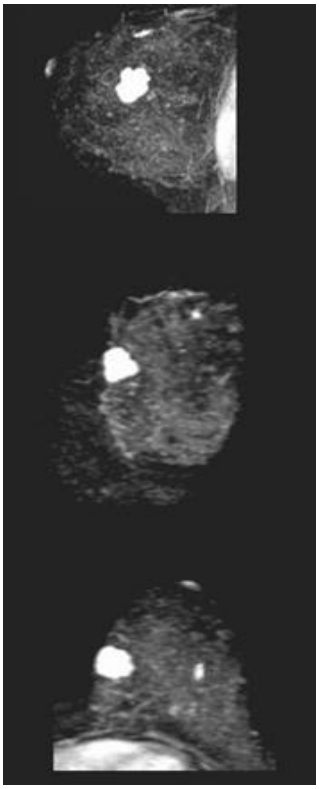

Рис. 7,в.

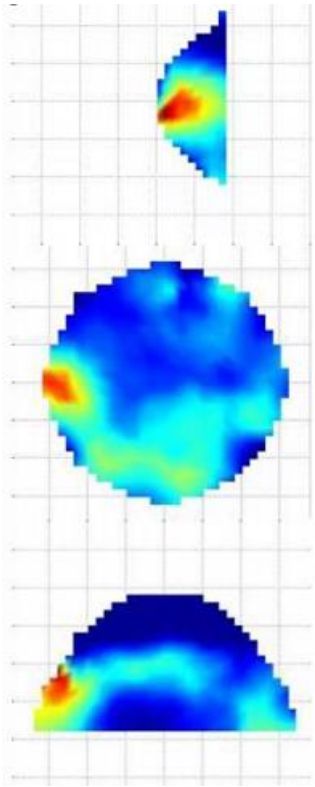

Рис. 7,г.

Рис. 7,а. МРТ молочных желез с контрастным усилением, сверху вниз представлены медиолатеральная, корональная и краниокаудальная проекции.

Пациентка 53 лет, инвазивная протоковая карцинома размером 33 мм.

Рис. 7,б. Исследование с помощью системы DYNOT.

Та же пациентка.

Рис. 7,в. МРТ, сверху вниз представлены медиолатеральная, корональная и краниокаудальная проекции.

Пациентка 27 лет,

фиброаденома размером 22 мм.

Рис. 7,г. Исследование с помощью системы DYNOT.

Та же пациентка.

использования лазерного излучения лишь на одной длине волны невозможно разделить вклады коэффициента рассеяния и коэффициента поглощения биоткани МЖ. Кроме того, интенсивность зарегистрированного излучения, прошедшего через МЖ, сильно зависит от точности позиционирования оптической сканирующей системы, поэтому необходимо обеспечивать ее постоянный контакт с молочной железой пациентки, в противном случае будут наблюдаться сильные искажения. С целью устранения искажений при исследовании МЖ in vivo используются различные методы и технические решения, позволяющие точно позиционировать оптические волокна источников и детекторов.

Также следует рассмотреть диагностические системы, использующие импульсное излучение (ТОМ во временной области).

ТОМ во временной области.

В 1996 года учеными лаборатории биомедицинской оптики Университетского колледжа г. Лондона (Великобритания) был начат проект MONSTIR (От «Multi-channel Opto-electronic Near-infrared System for Time-resolved Image Reconstruction»), направленный на разработку многоканальной оптоэлектронной инфракрасной системы для ТОМ во временной области (т.е. с временным разрешением) [22]. Внешне экспериментальная система MONSTIR представляет собой основной блок – шкаф (ВхШхГ: 180x60x90 см) с подсоединяемой к нему посредством оптоволокон цилиндрической сканирующей системой [23-24]. После соответствующего видоизменения сканирующей системы MONSTIR может использоваться не только для диагностики МЖ [25], но и мозга новорожденного [26], а также для изучения гемодинамики



Рис. 8,а.



Рис. 8,б.



Рис. 8,в.

Рис. 8,г.

Рис. 8. Фото вариантов исполнения сканирующей системы MONSTIR.

а – MONSTIR в виде трех колец, установленных на коническом фантоме женской молочной железы.

б -- Сканирующая система, смонтированная на поддерживающей рамке, при оптической визуализации молочных желез

в положении сидя.

в – MONSTIR в виде полусферической чаши для размещения молочной железы.

г – Процедура диагностики молочных желез в положении лежа на процедурном столе.

На заднем плане (б, г) – основной блок системы MONSTIR.

мышц конечностей [27].

В качестве источника излучения в MONSTIR использовался импульсный двухволновый оптоволоконный лазер IMRA America Inc. (США), работающий на двух длинах волн 780 и 815 нм (длительность импульса ~1 пс). Время сканирования МЖ составляет 10-15 минут. С помощью оптоволоконного переключателя лазерный импульс последовательно направляется на систему из 32 ОВИ. Излучение, прошедшее через объект, собирается с помощью 32 оптоволокон-детекторов. Непосредственное измерение прошедшего излучения осуществляется с помощью многоканального фотоумножителя.

Для реализации ТОМ был сконструирован конический держатель оптоволокна в форме трех соединяющихся колец разного диаметра (56, 82 и 110 мм), смонтированных на поддерживающей рамке (Рис. 8 (а, б)) [25].

Сменные кольца могли использоваться каждое отдельно, попарно или же все вместе, в зависимости от размера и формы молочной железы, что дает возможность исследовать МЖ практически любого размера. Пациентка прижималась грудью к рамке, размещая левую и правую молочные железы в двух отверстиях. Исследование МЖ можно проводить в двух позициях – стоя или сидя с поднятыми руками и

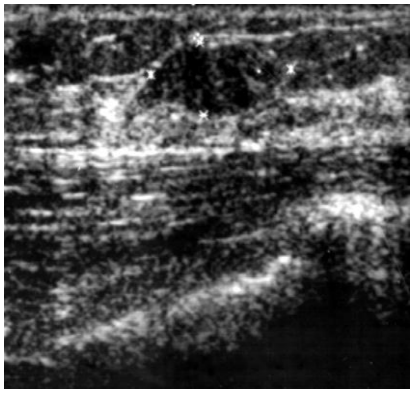

Рис. 9,а.

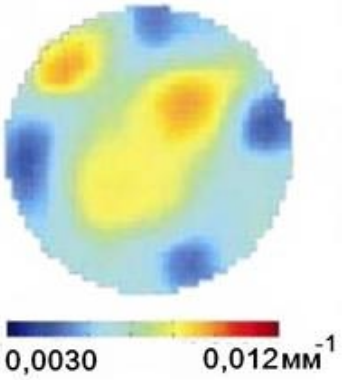

Рис. 9,б.

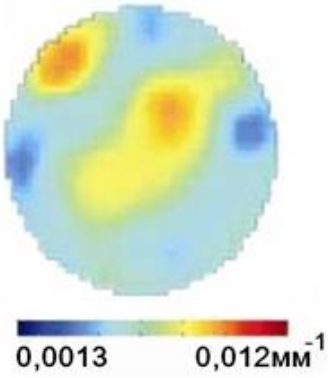

Рис. 9,в.

Рис. 9. а - Исследование пациентки с фиброаденомой в правой молочной железе с помощью ультразвука.

б, в – Оптическая маммография той же пациентки на длине волны 780 нм и 815 нм соответственно.

опорой головы на мягкую подставку на вершине рамки. В ходе апробации этой системы выявились следующие моменты: твердое кольцо не может полностью соответствовать форме МЖ, трудно просканировать всю молочную железу так, чтобы не были пропущены ее возможные патологии (например, около грудной стенки). Еще одно неудобство в том, что контакт датчиков и, следовательно, света на входе и на выходе из МЖ является обычно непостоянным, что вносит погрешность в результаты диагностики.

Для устранения указанных недостатков был предложен другой вариант сканирующей системы: обследование пациентки происходит в положении лежа на процедурном столе (Рис. 8 (г)), при этом ее МЖ помещается в полусферическую чашу (Рис. 8 (в)) диаметром 165 мм, заполненную иммерсионной жидкостью для обеспечения постоянного контакта источников и детекторов с кожей МЖ [28].

Чаша заполняется подогретой иммерсионной жидкостью посредством насоса, который закачивает жидкость непрерывно и способен поддерживать ее постоянный уровень. Нагревательный элемент в резервуаре с жидкостью обеспечивает поддержание комфортной для пациентки температуры. Система была апробирована как на фантомах МЖ [28], так и на реальных пациентках [29] с различными патологиями. Так, 31-летней пациентке с фиброаденомой правой МЖ проведены УЗ-диагностика (Рис. 9 (а)) и оптическая маммография на аппарате MONSTIR (Рис. 9 (б, в)), давшие схожие результаты по наличию доброкачественной опухоли размером 13х6х3 мм [30-31].

Также, учитывая возможность проведения с помощью MONSTIR частых обследований МЖ без лучевой нагрузки на пациентку, было предложено применение оптической маммографии для мониторинга процесса регенерации тканей молочных желез после оперативного вмешательства по поводу опухолей МЖ [32].

Однако ввиду разных причин, система MONSTIR, неплохо проявившая себя в ходе клинических испытаний, так и не была доведена до серийного оптического маммографа. В настоящее время разработчики системы сконцентрировались на исследованиях головного мозга новорожденных и взрослых с помощью метода трансмиссионной оптической томографии.

Еще одним примером системы ТОМ во временной области может служить система SoftScan – разработка компании Advanced Research Technologies Inc. (Канада) [33]. Внешне SoftScan (Рис. 10 (а)) похож на рассмотренные ранее маммографы. На процедурном столе имеется углубление для МЖ. Пациентка ложится на живот, а одна ее МЖ, не испытывая сжатия, помещается в углубление, вокруг которого размещается сканирующая система. В основе сканирующей системы лежат оптоволоконные пары «источник-детектор», а источником излучения служит импульсный титан-сапфировый лазер, работающий попеременно на 4 длинах волн между 740 и 860 нм. Прошедшее излучение регистрируется 5 детекторами. Для улучшения оптического контакта между сканирующей системой и кожей МЖ свободное пространство заполняется иммерсионной жидкостью. В 2006-2007 гг. были проведены клинические испытания, в т.ч. в медицинском центре при Университете Макгилла (Канада) и в отделении визуализации молочной железы Стендфордского университета (США). Пример маммограммы, полученной с помощью SoftScan, приведен на Рис. 10 (б). Получив одобрение Министерства

Рис. 10,а.

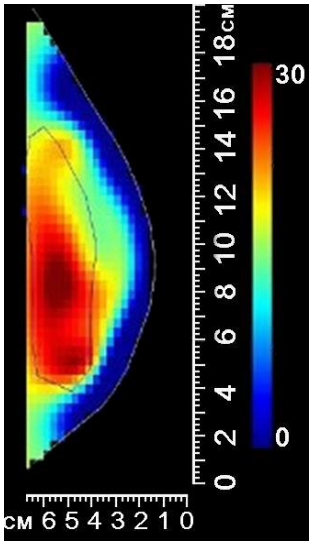

Рис. 10,б.

Рис. 10. **а - Система диагностики молочной железы SoftScan.**

б - Оптическая маммограмма в краниокаудальной проекции левой МЖ с новообразованием, полученная с помощью системы SoftScan. Области повышенного поглощения - красный цвет.

здравоохранения Канады, первый оптический маммограф SoftScan был установлен и запущен в Медицинском научном центре «Саннибрук» при Университете Торонто (Канада), однако его стоимость была высока и эквивалентна 20-25 млн. руб., что соответствует цене цифрового рентгеновского маммографа или компьютерного томографа. Затем проект SoftScan был приостановлен.

Заключение.

Проанализировав существующие оптические маммографы, можно сделать вывод о целесообразности их применения для скрининговых исследований МЖ. Преимущества оптической маммографии очевидны: атравматичность за счёт использования неионизирующего оптического излучения, возмож¬ность выполнения повторных обследований в течение короткого промежутка времени, отсутствие необходимости болезненного сжатия молочной железы. Таким образом, использование ТОМ дает медикам возможность проведения не только безопасной скрининг-диагностики МЖ, обеспечивая комфорт пациентки, экономию средств и времени, при этом не исключая, а дополняя существующие диагностические методы.

В течение последних двадцати лет создан ряд оптических маммографических систем, основное отличие которых заключается в типе используемого оптического излучения. Из ТОМ-систем с непрерывным источником излучения особо следует выделить систему CTLM, хорошо зарекомендовавшую себя в реальной клинической практике во многих странах мира. На сегодняшний день CTLM является наиболее успешным коммерческим оптическим маммографом. Планируется, что с расширением географии поставок системы CTLM ее достаточно высокая стоимость будет снижаться, а диагностические возможности увеличиваться.

Для диагностики МЖ также могут применяться ТОМ-системы во временной области. К их недостаткам относится более высокая стоимость аппаратуры по сравнению с системами для ТОМ с непрерывным источником излучения. Здесь следует отметить английскую систему MONSTIR, показавшую достаточно хорошие результаты клинических испытаний, но так и не доведенную до серийного оптического маммографа.

При существующем разнообразии инструментария для диагностики МЖ женщинам следует помнить о важности регулярного маммографического скрининга с целью раннего выявления рака и других заболеваний МЖ, а применение ТОМ сделает это обследование безболезненным и безопасным.

Список литературы:

1. *Злокачественные заболевания в России в 2012 году (заболеваемость и смертность) / ФГБУ «МНИОИ им. П.А. Герцена Минздравсоцразвития России». [Под ред. А.Д. Каприна, В.В. Старинского, Г.В. Петровой]. – М., 2014. – 250 с.*

2. *Семиглазов В.Ф., Семиглазов В.В. Скрининг рака молочной железы // Практическая онкология, 2010. – Т. 11. – №2. – С. 60-65.*

3. *Комарова Л.Е. Роль и место скрининговой маммографии*

в диагностике рака in situ // Опухоли женской репродуктивной системы. Маммология / онкогинекология, 2008. – № 3. – С. 20-23.

4. *Michaelson J.S., Satija S., Kopans D., et al. Gauging the impact of breast carcinoma screening in terms of tumor size and death rate // Cancer, 2003. – №10. – P. 2114-2124.*

5. *Терещенко С.А.. Развитие оптической томографии биологических рассеивающих сред. Труды международной конференции по биомедицинскому приборостроению «Биомедприбор 2000», Москва, 24-26 октября 2000. – С. 174-178.*

6. *Пьянов И.В. Диагностика злокачественных опухолей женской молочной железы методом трансмиссионной оптической томографии // Опухоли женской репродуктивной системы, 2012. – № 3-4. – С. 34-41.*

7. *Тучин В.В. Лазеры и волоконная оптика в биомедицинских исследованиях. – Саратов: Изд-во Саратовского университета, 1998. – 384 с.*

8. *Tuchin V. Tissue optics. Light scattering methods and instruments for medical diagnostic // Tutorial Texts, 2000, Vol. TT38. – SPIE Press. – 378 p.*

9. *Терещенко С.А. Трансмиссионная оптическая томография рассеивающих сред // Биомедицинские технологии и радиоэлектроника, 2005. – №4-5. – С. 6-10.*

10. *Меглинский И.В., Кузьмин В.Л., Приезжев А.В. Проблемы рассеяния лазерного излучения в фотонике и биофотонике // Квантовая электроника, 2006. – Т. 36. – № 11. –С. 989.*

11. *Colak S.B., van der Mark M.B., Hooft G.W., et. al. Clinical optical tomography and NIR spectroscopy for breast cancer detection // IEEE Journal of Selected Topics in Quantum Electronics, 1999. –Vol. 5, No. 4. – P. 1142–1158.*

12. *Van der Mark M.B., Hooft G.W., Wachters A.J.H., et. al. Clinical Study of the Female Breast Using Spectroscopic Diffuse Optical Tomography; Proceedings of the OSA Topical Biomedical Optics Meeting, Miami Beach; April 2–5; The Opt. Soc. of Am., Washington, D.C. 2000. – P. 514–518.*

13. *Официальный сайт компании Imaging Diagnostic Systems, Inc. – 2014 [Электронный ресурс]. URL: http://www.imds.com (дата обращения: 05.03.2014).*

14. *Практическая маммология / Под ред. Давыдова М.И. и Летягина В.П. – Практическая Медицина, 2007. – 272 с.*

15. *Онкология: национальное руководство / под ред. Чиссова В. И., Давыдова М. И. – М.: ГЭОТАР-Медиа, 2008. – 1072 с.*

16. *Фишер У., Баум Ф., Люфтнер-Нигель С. Лучевая диагностика. Заболевания молочных желез / Пер. с англ. / Под общ. ред. Б.И.Долгушина. М.: МЕДпресс-информ, 2009. – 256 с.*

17. *Официальный сайт компании NIRx Medical Technologies LLC. – 2014 [Электронный ресурс]. URL: http://www.nirx.net (дата обращения: 07.03.2014).*

18. *Schmitz C.H., Löcker M., Lasker J.M., et al. Instrumentation for fast functional optical tomography // Review of Scientific Instruments. – 2002. – Vol. 73. – № 2. – P. 429-439.*

19. *Flexman M.L., Khalil M.A., Al abdi R., et al. Digital optical tomography system for dynamic breast imaging // J. Biomedical Optics, 2011. – Vol. 16. – P. 076014 (1-16).*

20. *Al abdi R., Graber H.L., Xu Y., et al. Optomechanical imaging system for breast cancer detection // J. Optical Society of America A, 2011 – Vol. 28. – №12. – P. 2473-2493.*

21. *Schmitz C.H., Piper S.K., Schneider P., et al. Diffuse optical imaging of ICG dynamics in the diseased breast with high temporal resolution // Presentation BTuD101 at Biomedical Optics (BIOMED) Topical Meeting and Tabletop Exhibit (Miami Beach, FL, April 11-14, 2010).*

22. *Сайт The Biomedical Optics Research Laboratory. – 2009 [Электронный ресурс]. URL: http://www.ucl.ac.uk/medphys/research/borl/ (дата обращения: 14.03.2014).*

23. *Wells K., Hebden J.C., Schmidt F.E.W., et al. The UCL multichannel time-resolved system for optical tomography // Proc. SPIE, 1997. – Vol. 2979. – P. 599-607.*

24. *Schmidt F.E.W., Fry M.E., Hillman E.M.C., et al. A 32-channel time-resolved instrument for medical optical tomography // Review of Scientific Instruments, 2000. – Vol. 71. – №1. – P. 256-265.*

25. *Yates T.D., Hebden J.C., Gibson A.P., et al. Optical tomography of the breast using a multi-channel time-resolved imager // Physics in Medicine and Biology, 2005. – Vol. 50. – № 11. – P. 2503–2517.*

26. *Schmidt F.E.W. Ph.D. Thesis, Development of a time-resolved optical tomography system for neonatal brain imaging, University of London, 1999. – 207 p.*

27. *Hillman E.M.C., Hebden J.C., Schweiger M., et. al. Time resolved optical tomography of the human forearm, Physics in Medicine and Biology, 2001. – Vol. 46. – P. 1117-1130.*

28. *Yates T.D., Hebden J.C., Gibson A.P., et. al. Time-resolved optical mammography using a liquid coupled interface // Journal of Biomedical Optics, 2005. – Vol. 10. – № 5. – P. 054011 (1–10).*

29. *Enfield L.C., Gibson A.P., Everdell N.L., et. al. Three-dimensional time-resolved optical mammography of the uncompressed breast // Applied Optics. – 2007. – № 46. – P. 3628-3638.*

30. *Folkman J. Tumor angiogenesis // Adv. Cancer Res., 1985. – Vol. 43. – P. 175 – 200.*

31. *Yates T. D. Time-resolved optical tomography for the detection and specification of breast disease / Ph.D. Thesis, University of London, 2005. – 230 p.*

32. *Hebden J.C., Yates T.D., Gibson A., et. al. Monitoring recovery after laser surgery of the breast with optical tomography: a case study // Applied Optics, 2005. – Vol. 44. – №10. – P. 1898-1904.*

33. *Официальный сайт Канадского агентства по лекарствам и технологиям в здравоохранении CADTH. – 2014 [Электронный ресурс]. URL: http://www.cadth.ca/products/environmental-scanning/health-technology-update/issue4/optical (дата обращения: 20.03.2014).*

НАУЧНЫЙ ОБЗОР

DOSE REDUCTION TECHNIQUES IN PEDIATRIC CT

Karimi A.[1], Zholdybay Zh.[2], Amankulov Zh.[1,2]

1 - University of California San Diego. CA, USA
2 - Asfendiyarov Kazakh National Medical University. Almaty, Kazakhstan

Prudently and optimally used computed tomography (CT) may be the most valuable imaging tool. But CT is characterized by a significantly higher radiation exposure. Due to the increased biological impact of radiation exposure in patients, especially in young patients, pediatric CT examinations should follow a strict justification and optimization. Our review article has not covered all steps of the dose reduction techniques but the essential requirements and latest updates of CT dose optimization in pediatric patients are described. This article may be helpful for radiologists to keep in mind the "as low as reasonably achievable (ALARA)" principle and even more carefully use the principle when scanning children.

Keywords: radiation dose, pediatric CT, dose optimization techniques.

МЕТОДЫ СНИЖЕНИЯ ДОЗЫ В ПЕДИАТРИЧЕСКИХ КТ ИССЛЕДОВАНИЯХ

Карими А.[1], Жолдыбай Ж.[2], Аманкулов Ж.[1,2]

1 - Калифорнийский университет Сан Диего. Калифорния, США
2 - Казахский Национальный Медицинский Университет имени С.Д. Асфендиярова. г. Алматы, Казахстан

Оптимально и разумно назначенное компьютерно-томографическое исследование может быть наиболее ценным методом диагностики. Но характерной особенностью КТ является высокая доза облучения. В связи с наличием биологического воздействия радиационного облучения на пациентов, особенно у лиц молодого возраста, исследования в педиатрии должны быть строго оправданы и оптимизированы. В нашей статье не охвачены все методы снижения дозы, но описаны основные требования и последние обновления по оптимизации дозы в КТ исследованиях.

Ключевые слова: доза облучения, КТ исследование детей, методы оптимизации дозы.

The use of computed tomography (CT) has increased about eightfold since 1980 and continues to increase in both the adult and pediatric populations [1], but in pediatric patients has grown dramatically [1,2]. The United Nations Scientific Committee on the Effects of Atomic Radiation (UNSCEAR) has stressed that there are approximately 93 million CT examinations performed annually all over the world at a rate of about 57 per 1,000 examinations. Approximately 7 million CT examinations were performed per year on children in the United States [3]. The radiation doses received by patients undergoing CT are generally in the order of 1–24 mSv per examination for adults and 2–6.5 mSv for children [3,26].

There are unique considerations in the patients under 15 years old because there is a difference in the risk for developing a radiation-related cancer in children compared with adults [4]. The rapidly dividing cells of children are normally two-three times more radiosensitive than adults to some types of radiation-related cancer including leukemia, thyroid, skin, breast and brain cancer [5,6]. Pediatric patients have a longer life ahead of them in which the oncogenic effect of radiation may become manifest. Pediatric patients also receive a high radiation dose than necessary when special CT protocols are not used [7]. We want to stress in our review article the importance of reducing the radiation dose from CT examinations in pediatric patients.

One has to start reducing the radiation dose and its associated risks in children by performing properly indicated CT examinations only. There were several publications suggesting that more than third of CT examinations of the patients under 15 years old were unnecessary or re-

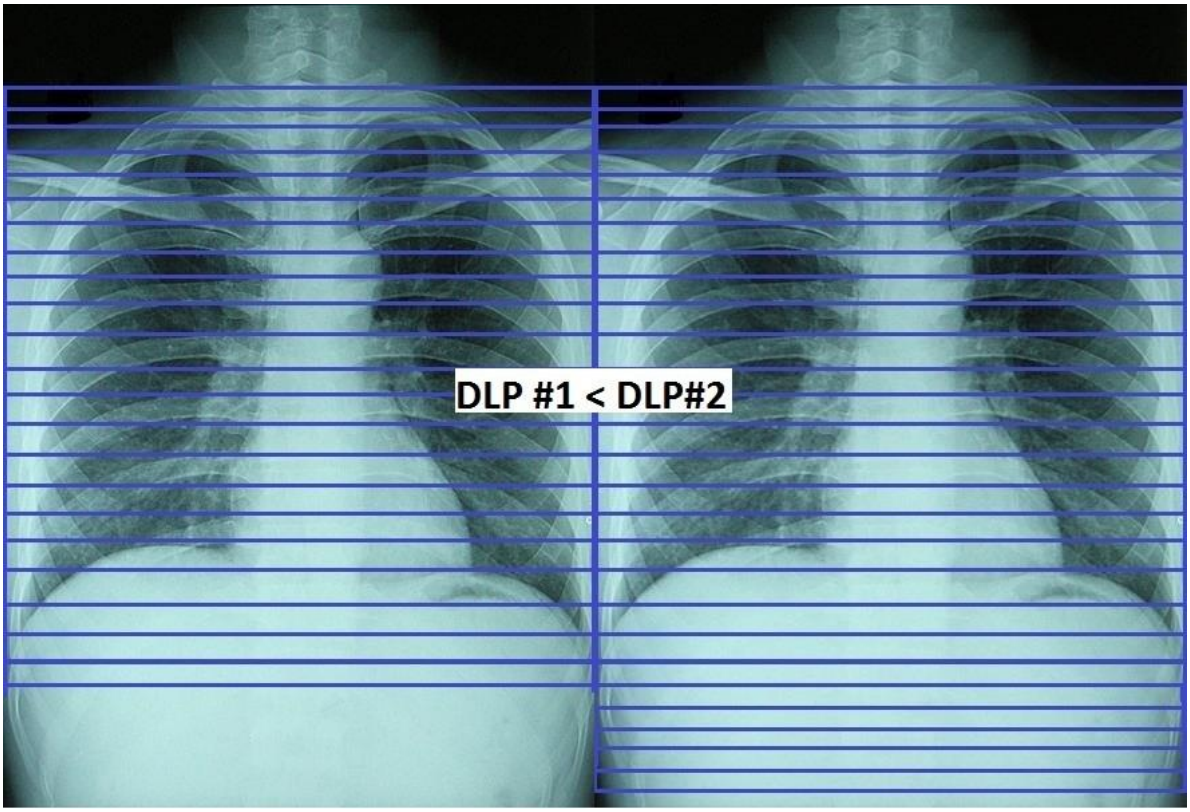

Fig. 1.

Fig. 1. Chest radiography, AP view.

Reducing the scan length will not significantly change CTDI, but reduces DLP proportionally to the scanned length. DLP #1 is less than DLP#2.

placeable by other imaging modalities with lower and no ionizing radiation [8]. The alternatives exist for children in most cases. They are good candidates for ultrasound imaging. Magnetic Resonance Imaging is also better alternative and has excellent accuracy in children [9]. The communication between radiologists and physicians is very important to avoid unjustified CT examinations [10,11]. To reduce the number of radiation related cancers patient's physician and radiologist should balance the risks and benefits for every patient.

Once the clinical indication of CT is deemed necessary for children, the appropriate CT technique must be used to optimize the image quality with the lowest possible radiation dose.

Scan length.

Scan length for all patients must be absolutely restricted to the zone of interest. This rule applies both for the scout view and the rotational scan. Reducing the scan length will not significantly change the CT dose index (CTDI), but reduces the Dose Length Product (DLP) proportionally to the scanned length (Figure 1). The referring physician and radiologist should find a compromise about the minimal body areas to be examined [12]. In routine scanning, it is not justified to extend the length beyond the minimum required.

Collimation.

Collimation is determined by the clinical question and size of the patient. A higher spatial resolution is needed in pediatric patients due to their small body size, which can be achieved by choosing a thin collimation. However, the important disadvantage of thinner collimation is a higher radiation dose [13]. Thicker collimation usually suffices for routine evaluation of the chest or abdomen for gross pathology processes. For evaluation of small vessels and focal lesions thinner collimation may be needed [14]. The choice of collimation should balance the necessary thin-section Multiplanar Reconstruction (MPR) images, 3D reformatting possibilities, noise level and low radiation dose level.

Pitch.

A high helical pitch and rapid gantry rotation time are desirable in pediatric CT examinations in order to reduce motion artifacts. Increase the pitch reduces the motion artifacts by increasing table speed and decreases the amount of radiation needed to cover the anatomical area of interest. Increasing the pitch from 1:1 to 1.5:1 decreased the radiation dose by 33 percent without loss of diagnostic information [15,16]. Most pediatric patients can be imaged at pitch of 1.3-1.5 in



Fig. 2.

Fig. 2. Tube current is automatically modulated according to the patient size. Note the relatively higher tube currents through the shoulders and the lower tube currents through the midthorax and lower abdomen.

association with a fast rotation time except for some cardiac applications in which low pitch is needed. High non overlapping pitch up to 1.6:1 to 3.4:1 with a table speed up to 450mm/sec was used for the chest CT in pediatric patients [17,18]. Whenever possible the highest pitch should be used. However, because of the limitations of tube current inherent in CT scanners, the maximum achievable dose level may be limited, especially with the use of lower tube potential settings.

Tube current.

Tube current is the most commonly used scanning parameter for dose reduction in CT studies. Modulation of tube current significantly contributes to CT dose optimization by reducing dose according to body size, shape, and attenuation. By lowering the tube current a direct proportional decrease in the radiation dose is achieved. 50 percent reduction in tube current results in a 50 percent decrease in radiation dose [19,20]. Normally the tube current is automatically modulated according to the patient size (Figure 2). The disadvantage of a decrease in tube current is an increase in noise which reduces the radiologist's ability to make proper conclusion.

Most pediatric chest CT examinations are performed at tube current of 20 to 50mAs at 120kVp. For detecting renal stones tube current of 80mA are used for all children. For patients weighing less than 49kg one can reduce the tube current to 30mA[12,21,22].

Tube voltage.

Tube potential has a great influence on the radiation dose. In pediatric CT examinations lower kV settings must be used, depending on patient size and clinical indication. It helps reduce the radiation dose from CT examinations. The lower tube potential lowered diagnostic confidence by resulting higher image noise. But due to the smaller size of children it is usually possible to use the lower tube voltage[23]. Most children can be scanned at 80 kVp, especially in children with a body weight <45 kg. In 10 to 15 year-old children it is proper to use 100–110 kVp for CT of the chest, abdomen and pelvis. In the patients younger than 10 years 80–90 kVp is appropriate [24].

One must keep in mind that the higher tube potential is necessary for bigger children, which demands a weight-based technique chart. Use of a lower tube potential must be carefully evaluated for each type of examination to achieve an optimal tradeoff among contrast, noise, artifacts, and scanning speed [25].

In conclusion, we know that prudently and optimally used CT may be the most valuable imaging tool. But CT is characterized by a significantly higher radiation exposure. Due to the increased biological impact of radiation exposure in patients, especially in young patients, pediatric CT examinations should follow a strict justification and optimization. Our review article has not covered all steps of the dose reduction techniques but the essential requirements and latest updates of CT dose optimization in pediatric patients are described. This article may be helpful for radiologists to keep in mind the "as low as reasonably achievable (ALARA)" principle and even more carefully use the principle when scanning children.

References:

1. Mettler FA, Thomadsen BR, Bhargavan M, et al. Medical radiation exposure in the U.S. in 2006: preliminary results. Health Physics 2008; 95:502–507.

2. Strauss KJ, Goske MJ, Kaste SC, et al. Image Gently: ten steps you can take to optimize image quality and lower CT dose for pediatric patients. AJR 2010; 194:868–873.

3. Mettler FA Jr, Wiest PW, Locken JA,Kelsey CA. CT scanning: patterns of use and dose. J Radiol Prot 2000; 20:353–359.

4. National Research Council. Health risks from exposure to low levels of ionizing radiation. BEIR Report VII. Washington, DC: National Academies Press, 2006.

5. National Research Council. Health risks from exposure to low levels of ionizing radiation. BEIR Report VII. Washington, DC: National Academies Press, 1990:1–436.

6. UNSCEAR 2013 Report: "Sources, effects and risks of ionizing radiation". Volume II, New York, 2013

7. Boone JM, Geraghty EM, Seibert JA, Wootton-Gorges SL. Dose reduction in pediatric CT: a rational approach. Radiology 228:352–360.

8. Slovis TL. The ALARA (as low as reasonably achievable) concept in pediatric CT intelligent dose reduction. ALARA conference proceedings. Pediatr Radiol 32:219–220.

9. The Royal College of Radiologists. Making the best use of clinical radiology services: referral guidelines. Vol. 6. London: 2007.

10. American College of Radiology. The American College of Radiology Appropriateness Criteria. 2008.

11. Vartanians VM, Sistrom CL, Weilburg JB, Rosenthal DI, Thrall JH. Increasing the appropriateness of outpatient imaging: effects of a barrier to ordering low-yield examinations. Radiology 2010; 255(3):842–849.

НАУЧНЫЙ ОБЗОР

ЛУЧЕВАЯ ДИАГНОСТИКА ОСТЕОМИЕЛИТА

Ковалинин В.В., Клещевникова К.Ю., Джанчатова Б.А.

ГБОУ ВПО Первый Московский Государственнй Медицинский Университет им. И. М. Сеченова.
г. Москва, Россия

Остеомиелит представляет собой серьёзное заболевание, имеющее довольно большую распространённость, которое требует долгосрочного, активного и относительно дорогостоящего лечения. В случае острых форм заболевания при отсутствии соответствующей терапии патологический процесс приобретает подострый или хронический характер. Для повышения качества лечения, предотвращения перехода процесса в хроническую форму и последующей инвалидизации пациентов необходимо обеспечить качественную и своевременную диагностику заболевания.

В настоящем обзоре представлены данные литературы о применении различных методов лучевой диагностики (рентгенологическое исследование, компьютерная томография, магнитно-резонансная томография, ультразвуковое исследование, радионуклидное исследование) при остеомиелите. Рассмотрены преимущества и недостатки конкретных методов для диагностики различных форм остеомиелита, особенности диагностики патологического процесса в зависимости от срока его давности. Затронуты вопросы использования различных методов в зависимости от локализации очага воспаления и распространённости процесса.

Ключевые слова: остеомиелит, рентгенологическое исследование, компьютерная томография (КТ), магнитно-резонансная томография (МРТ), ультразвуковое исследование (УЗИ), сцинтиграфия, позитронно-эмиссионная томография (ПЭТ), однофотонная эмиссионная компьютерная томография (ОФЭКТ).

THE RADIOLOGY OF OSTEOMYELITIS

Kovalinin V.V., Kleshchevnikova K.Yu., Dzhanchatova B.A.

I.M. Sechenov First Moscow State Medical University.
Moscow, Russia

Osteomyelitis is a serious disease with a considerable prevalence, which requires long-term, active and rather expensive treatment. In case of acute forms of the disease without appropriate therapy there is a risk that pathological process can become subacute or even chronic. The best way to improve the quality of the treatment, prevent transformation of the acute process to chronic forms and avoid disability is providing the high-quality and timely diagnosis of the disease. This review summarizes the literature on the use of different forms of diagnostic imaging (x-ray, computed tomography, magnetic resonance imaging, ultrasound, radionuclide study) in osteomyelitis. Advantages and disadvantages of different methods in diagnosis of various forms of osteomyelitis, diagnostic features of the pathological process depending on the period of limitation, the problems of using different methods depending on the localization of the inflammation and the prevalence of the process were considered in this paper.

Keywords: osteomyelitis, x-ray, computed tomography (CT), magnetic resonance imaging (MRI), ultrasonography (USG), scintigraphy, positron emission tomography (PET), single photon emission computed tomography (SPECT).

Остеомиелит — гнойно-некротическое заболевание, развивающееся в костном мозге, поражающее кости и окружающие их мягкотканые структуры.

Существует несколько классификаций остеомиелита. По характеру течения выделяют: острый, подострый и хронический. В зависимости от механизма заражения: посттравматический и гематогенный. По типу возбудителя: неспецифический, специфический (вызываемый Mycobacterium tuberculosis и др.) Также выделяют атипичные формы: абсцесс Броди - отграниченный некроз губчатого вещества кости, преимущественно локализующийся в проксимальном отделе большеберцовой кости, при котором происходит последующее её расплавление и образование полости; склерозирующий остеомиелит Гарре – форма, отличающаяся резко выраженным веретенообразным утолщением диафиза кости (обычно бедренной или большеберцовой), сопровождающимся образованием выпячивания на одной из его поверхностей; хронический рецидивирующий мультифокальный остеомиелит (ХРМО), который характеризуется множественными асептическими очагами в костной системе и длительным течением с периодами обострения и ремиссии [1].

Эпидемиология.

Среди взрослого населения посттравматический остеомиелит встречается в 3-25% случаев, обычно среди молодых мужчин.

В 15% случаев остеомиелит развивается у пациентов с трофическими язвами стоп, образовавшимися на фоне сахарного диабета. Повторное развитие инфекции наблюдается у 36% пациентов с сахарным диабетом.

На остеомиелит позвонков приходится 2-4% случаев (5,3 случая на 1000000 в год) [2].

Частота остеомиелита среди детей составляет примерно 1:5000. Чаще всего встречается гематогенный остеомиелит. Случаи посттравматического остеомиелита составляют примерно 30% [3].

Этиология и патогенез.

Основной возбудитель остеомиелита – гноеродные бактерии: стафилококк или ассоциация стафилококка с энтеробактериями и др. Специфический остеомиелит вызывают Brucella, Mycobacterium tuberculosis, Treponema pallidum.

После проникновения возбудителя в костной ткани развивается воспалительная реакция, в очаге поражения скапливаются лейкоциты, выделяющие ферменты, разрушающие кость.

Диссеминация гноя по кровеносным сосудам приводит к секвестрации кости, что впоследствии может служить причиной развития хронического остеомиелита. Могут формироваться (чаще у пациентов детского возраста) периостальные абсцессы в связи с распространением инфекции в прилежащие мягкие ткани.

Особенно часто поражаются кости голени, бедренная, плечевая кости, позвонки, верхняя челюсть и височно-нижнечелюстной сустав, что связано с особенностями их кровоснабжения.

Клиническая картина.

Острый остеомиелит характеризуется признаками интоксикации (повышение температуры тела, головная боль, слабость, иногда потеря сознания, судороги, бред), симптоматикой со стороны сердечно-сосудистой (снижение артериального давления), дыхательной (одышка), пищеварительной систем (возможны боли в эпигастральной области, гепатомегалия). Местные проявления определяются через несколько суток, когда общее состояние становится относительно удовлетворительным. Отмечается отёк и резкая болезненность поражённой области, локальная гипертермия. Болевой синдром выражен тем сильнее, чем выше внутрикостная гипертензия. Если очаг локализуется в непосредственной близости к суставу, это может приводить к развитию его контрактуры.

Может развиваться вторичное поражение других органов и костей вследствие метастазирования гнойных очагов.

Абсцесс Броди и склерозируюший остеомиелит Гарре обычно не сопровождаются выраженной симптоматикой: может присутствовать умеренная болезненность в поражённой области, субфебрильная температура тела.

При хроническом остеомиелите происходит образование свищей между гнойными очагами и мягкими тканями, что сопровождается истечением гноя. Может быть длительная субфебрильная лихорадка, а также боль в поражённой области [1].

Для остеомиелита позвонков кроме общих признаков остеомиелита (повышение температуры, боль в спине) характерны неврологические нарушения (снижение чувствительности, парезы, радикулопатия).

Основные методы диагностики остеомиелита:

1. Рентгенологическое исследование.
2. Компьютерная томография (КТ).
3. Магнитно-резонансная томография (МРТ).
4. Ультразвуковое исследование (УЗИ).
5. Радионуклидное исследование.

Рентгенографическое исследование на ранних сроках позволяет выявить изменение плотности окружающих кость мягких тканей, участки деструкции костной ткани, периостит. На поздних сроках (начиная с 14-ого дня) на рентгенограммах определяются обширные очаги деструкции, линейные, слоистые пери-

остальные наслоения, участки склероза вокруг секвестров и зон деструкции и окружающая эти участки зона остеопороза. В случае посттравматического остеомиелита определяется замедление консолидации отломков.

Хронический остеомиелит на рентгенограммах проявляется гиперостозом (и, как следствие, деформацией кости), очагами деструкции кости, окружёнными зоной склероза; секвестрами, остеопорозом.

Фистулографию используют для диагностики свищей между полостями деструкции и мягкими тканями.

КТ применятся для оценки состояния костного мозга, мягких тканей, для выявления нарушений в структуре костных балок. Данные изменения при КТ появляются значительно раньше, чем при рентгенографии.

МРТ получила большое распространение в диагностике поражений костного мозга в связи с тем, что изменения в нём визуализируются при МРТ раньше, чем при КТ или рентгенографии.

УЗИ позволяет выявить на ранних сроках поднадкостничные абсцессы и скопления гноя в мягких тканях [4].

При радионуклидном исследовании в зоне поражения костной ткани определяется участок накопления радиофармакологического препарата.

Однако следует отметить, что ни одна из методик не может полностью подтвердить или опровергнуть диагноз остеомиелита.

Рентгенологическое исследование.

Рентгенография является основным методом в диагностике остеомиелита и позволяет выявить характерные структурные изменения в кости. В ранние сроки (на 3-5 день от начала заболевания) на рентгенограмме можно определить отёк мягких тканей, изменения фасциальных элементов и подкожной жировой клетчатки [5]. Наличие данных признаков позволяет сделать предположение об остеомиелите.

Через 10-21 день после начала болезни можно идентифицировать очаговые изменения в кости (остеолиз), периостальную реакцию, которая может проявляться в виде гипертрофии, утолщения надкостницы и приводит к образованию периостальных наслоений. Также можно наблюдать признаки регионального остеопороза, нарушение структуры костных балок [6,7]. С течением болезни вокруг очагов в кости появляется ободок склероза, а также могут определяться секвестры.

При подостром и хроническом остеомиелите можно определить наличие в эпифизах длинных трубчатых костей абсцессов Броди и других очаговых изменений.

Выявление изменений в костной ткани и периостальной зоне говорит о том, что инфекционный процесс начался не меньше 1-2 недель назад. За этот срок плотность костной ткани уменьшается на 30-50%, что позволяет визуализировать изменения на рентгенограммах [6,7,8]. Выявление изменений на рентгенограммах при остеомиелите плоских костей возможно только через 6 недель от начала заболевания [9].

Согласно рекомендациям Американского общества инфекционных болезней [10], если на первой рентгенограмме нет чётких признаков остеомиелита, необходимо сделать вторую не раньше чем через 2-4 недели, прежде чем прибегать к другим, более сложным и дорогостоящим исследованиям.

К 28-ому дню болезни на 90% рентгенограмм можно визуализировать изменения в костной ткани [11].

Точность рентгенографии в ранней диагностике остеомиелита составляет 50-60% [12].Чувствительность метода - 43-75%, специфичность - 75-83% [2,6,8].

При наличии изменений на рентгенограмме, которые могли бы свидетельствовать в пользу остеомиелита, дифференциальный диагноз необходимо проводить с септическим артритом, саркомой Юинга, остеосаркомой, ювенильным артритом, серповидно-клеточным кризом, болезнью Гоше и стрессовыми переломами. Дифференциальная диагностика остеомиелита и стопы Шарко у пациентов с признаками деструкции костной ткани в значительной степени затруднена из-за недостаточной специфичности рентгенографического метода исследования.

При подостром остеомиелите значимые изменения при рентгенографии обычно отсутствуют. Абсцесс Броди на рентгенограммах выглядит как очаг деструкции костной ткани с зоной склероза по краям [13]. Особую трудность представляет дифференциальная диагностика очагов подострого гематогенного остеомиелита (в том числе абсцесса Броди) и опухолей костной ткани.

В диагностике хронического остеомиелита рентгенографическое исследование является первоочередным. О наличии остеомиелита с большой долей вероятности говорят нарушение целостности кортикального слоя и периостальная реакция.

При ХРМО на рентгенограммах определяются множественные очаги остеолиза с зоной склероза вокруг. Хроническое воспаление в зоне метафиза может приводить к изменению формы длинных костей за счёт её утолщения и процессов склерозирования в метафизе, что является характерным диагностическим признаком при ХРМО. Не смотря на то, что воспаление может затрагивать кортикальный слой, нарушение его целостности следует рассматривать как неблагоприятный признак, указыва-

ющий на возможную малигнизацию процесса [14,15].

Склерозирующий остеомиелит Гарре на рентгенограммах выглядит как зона расширения кости за счёт обширного склероза. Очагов деструкции и секвестров обычно не бывает [13].

Обычная рентгенография позвоночного столба нечувствительна к остеомиелиту позвонков [16]. По данным Hopkinson N. и др., только на 32% рентгенограмм были зафиксированы признаки инфекции межпозвонковых дисков [17].

В исследовании Даниеляна Ш.Н. и др. среди 47 пациентов с остеомиелитом костей грудной клетки структурные изменения в костной ткани при рентгенографическом исследовании были выявлены только у 7 пациентов (14,9% от общего числа наблюдений). У 41 пациента с гнойными ранами или свищами грудной стенки была выполнена рентгеноконтрастная фистулография; в 36 случаях (87,8%) скопление контрастного вещества вокруг костей грудной клетки косвенно указывало на вовлечение костных структур в воспалительный процесс. Патологические изменения рёбер определялись только у пациентов с давностью заболевания более 4 месяцев [18].

Компьютерная томография (КТ).

КТ позволяет получить чёткое изображение кортикального слоя, оценить состояние окружающих мягких тканей, определить наличие секвестров и периостальных наслоений, детально визуализировать остеолиз кортикального слоя и костных балок. Настоящая методика намного чувствительнее к данным изменениям и позволяет визуализировать менее выраженные изменения, чем обычная рентгенография [6,19]. КТ даёт наиболее полную информацию о степени распространения инфекционного процесса. Особенно большое диагностическое значение КТ имеет при подостром и хроническом остеомиелите [20].

Чувствительность КТ в диагностике остеомиелита составляет 67 %, специфичность - 50 % [6].

С помощью КТ можно намного лучше, чем при рентгенографии, визуализировать патологический процесс в грудине, позвонках, костях таза, пяточной кости. КТ используется для определения признаков остеомиелита в костях со сложной анатомической структурой.

Очаги остеомиелита на компьютерной томограмме выглядят как участки пониженной плотности. В полости абсцесса может быть виден газ. Костный мозг представляет собой образование повышенной плотности, что связано с наличием воспалительных изменений.

Для того чтобы идентифицировать изменения в костной ткани на КТ, как и на рентгенограмме, от начала заболевания должно пройти больше недели.

При КТ можно чётко локализовать очаги инфекции, выявленные с помощью других методов лучевой диагностики. КТ позволяет хирургу точно определить объём операции и выбрать место для проведения диагностической пункции [11].

КТ является методом выбора в диагностике хронического остеомиелита таза, позволяет чётко визуализировать структурные изменения в костной ткани.

В случае, когда нет возможности провести МРТ исследование, КТ с контрастированием и мультипланарная реконструкция могут быть использованы для экстренной диагностики остеомиелита [21].

Подострый остеомиелит может выглядеть по-разному на КТ. Он может быть представлен единичным очагом, окружённым линейной зоной остеосклероза, отграничивающей его от кортикального слоя. Наиболее типичная форма подострого остеомиелита, абсцесс Броди, обычно располагающийся в метафизизе кости, может распространяться в эпифиз вдоль эпифизарного хряща. Его размер 1-5 см, форма овоидная, вытянутая вдоль длинника кости. В типичных случаях периостальная реакция и секвестрация отсутствуют. При расположении абсцесса Броди в диафизарной части кости может определяться периостальная реакция, секвестрирование и утолщение кортикального слоя. При данной форме подострого остеомиелита дифференциальный диагноз проводится с эозинофильной гранулёмой и остеоид-остеомой. Также подострый остеомиелит может выглядеть как зона метафизарного остеолиза с деструкцией кортикального слоя. В этом случае круг заболеваний для дифференциального диагноза такой: остеосаркома и аневризматическая костная киста. В некоторых случаях подострый остеомиелит проявляется утолщением кортикального слоя диафиза кости в связи с периостальной реакцией и изменениями эндоста. Дифференциальный диагноз проводится с остеоид-остеомой и стрессовыми переломами. Ещё одним вариантом являются многослойные периостальные наслоения. В этом случае основное заболевание, с которым следует проводить дифференциальный диагноз, – это саркома Юинга.

По данным Дьячковой Г.В. и др., костная деструкция при хроническом остеомиелите (в результате гнойно-некротического поражения диафиза бедренной кости) на компьютерных томограммах может выглядеть следующим образом: центральный очаг деструкции костной ткани, сопровождающийся мелкоочаговой деструкцией кортикального слоя (59,3 %), единичный очаг деструкции (14,8 %), сотовидная или множественно-очаговая деструкция (14,8

%) и резорбирующая деструкция (11,1 %) [22].

В исследовании Даниеляна Ш.Н. и др. было показано, что при КТ определялось состояние мягких тканей грудной стенки и средостения при остеомиелите костей грудной клетки, но структурные воспалительные изменения костной ткани визуализировались лишь в 48,3% случаев заболевания [18].

В острую фазу посттравматического остеомиелита изменения, выявляемые на КТ, являются неспецифическими. Однако при переходе процесса в подострую и хроническую стадии МСКТ помогает достоверно оценить распространённость и выраженность воспалительного процесса, визуализировать изменения, которые плохо видны на рентгенограммах (мелкие осколки и секвестры, зоны фиброза в мягких тканях, абсцессы и свищевые ходы).

Магнитно-резонансная томография (МРТ).

При МРТ можно увидеть ранние (развившиеся в течение 1-5 дней после начала болезни) воспалительные изменения в костном мозге и мягкотканных структурах. Этот вид исследования имеет большое значение в диагностике внутрикостных и субпериостальных абсцессов, свищевых ходов [6]. МРТ позволяет оценить область распространения патологического процесса, благодаря тому, что визуализируется чёткая граница между краем кости и зоной отёка мягких тканей. При МРТ можно оценить поражение суставов инфекцией.

При МРТ дифференциальный диагноз острого гематогенного остеомиелита следует проводить с травмами, неинфекционными воспалительными и метаболическими заболеваниями, гистиоцитозом, злокачественными и доброкачественными опухолями.

Основная проблема дифференциальной диагностики острого процесса – определить причину отёка мягких тканей. При злокачественных новообразованиях (остеоид-остеоме, остеобластоме, хондробластоме), эозинофильной гранулёме, стрессовых переломах увеличение объёма отёчных тканей непропорционально размеру очага воспаления. Отёк, вызванный инфекционным артритом, имеет меньшую интенсивность на Т1-взвешенных изображениях, чем при остеомиелите [23].

При остро развившейся невропатической остеоартропатии (острая стадия стопы Шарко) изменения в костном мозге, визуализируемые при МРТ, сходны с изменениями, наблюдаемыми при остеомиелите [8,24].

В случае необходимости более детального исследования можно использовать контрастные препараты, содержащие наночастицы железа, обладающие суперпарамагнитными свойствами. Они уменьшают время релаксации Т1 и частично Т2. После введения в организм эти частицы захватываются клетками ретикулоэндотелиальной системы и накапливаются в макрофагах и фибробластах в очаге воспаления. Использование данных контрастных веществ может помочь более чётко визуализировать область воспаления и провести дифференциальную диагностику с новообразованиями [25,26].

Для диагностики состояния мягких тканей, окружающих кость, и костного мозга МРТ является более точным методом, чем КТ. Периостальная реакция часто не визуализируется на МРТ, однако если она всё-таки определяется, то ещё до стадии оссификации, поэтому видна на МРТ раньше, чем при КТ.

На Т1-взвешенных изображениях зоны поражённой кости имеют низкую плотность сигнала. На Т2-взвешенных изображениях и в режиме последовательности STIR костный мозг визуализируется как зона высокой плотности.

Хотя чувствительность МРТ для диагностики остеомиелита высока (приблизительно 98%), специфичность намного ниже (около 75%). Специалистами S. Terry Canale, James H. Beaty, проводилось исследование, в котором было показано, что почти в 60% случаев неосложнённого инфекционного артрита с выпотом в полость сустава на МРТ отмечалось изменение плотности костного мозга, что было ошибочно расценено как остеомиелит [27].

При сахарном диабете МРТ обладает низкой специфичностью (специфичность 79%, чувствительность 90%), чем объясняется трудность в дифференциальной диагностике остеомиелита и других заболеваний, сопровождающихся отёком надкостницы (например, стопа Шарко) [8, 28].

Использование контрастов с гадолинием позволяет лучше различить изменения в костном мозге, а также нарушения кровоснабжения кости. Гадолиний накапливается в гиповаскулярных участках кости, что позволяет дифференцировать остеомиелит от флегмоны мягких тканей или абсцесса. Исследования с контрастными препаратами не повышают чувствительность и специфичность МРТ в диагностике остеомиелита, но позволяют с большей уверенностью предполагать наличие данного заболевания, если на МР-томограмме имеются признаки периостального отёка или отёка мягких тканей [29].

Отёк мягких тканей лучше всего визуализируется в режиме подавления сигнала от жировой ткани, в котором получаемое изображение имеет намного лучшее качество, чем на рентгенограммах или компьютерных томограммах.

В случае использования последовательности STIR МРТ имеет 100% прогностическую ценность отрицательного результата, и диагноз остеомиелита может быть исключён при отсут-

ствии изменений на МР-томограммах [11].

В некоторых случаях визуализация жировой ткани имеет смысл, так как при остром остеомиелите происходит гнойный некроз костного мозга, вследствие чего высвобождаются частицы свободного жира, образующие комплексы с гноем, которые могут быть обнаружены. Наличие жира в мягких тканях объясняют его проникновением через гаверсовы каналы, и это считается косвенным признаком нарушения целостности кортикального слоя кости [30]. Также в исследовании Davies A.M. и др. было показано, что при остром остеомиелите в очаге воспаления определяются частицы жира, что связано либо с отёком костного мозга, либо с наличием линейных или шаровидных частиц некротизированного костного мозга [31].

Кроме того МРТ позволяет намного легче и точнее, чем сцинтиграфия, визуализировать внекостные проявления и осложнения острого остеомиелита такие, как субпериостальный абсцесс, пиомиозит, инфекционный артрит рядом расположенных суставов. Таким образом, МРТ – незаменимый метод исследования для определения операционной тактики при лечении острого остеомиелита [32,33].

Исследований диагностической ценности МРТ при подостром остеомиелите существует немного, однако можно утверждать, что МРТ позволяет значительно сузить круг заболеваний для дифференциального диагноза.

Абсцесс Броди на МРТ выглядит следующим образом: центральная зона (гной) – участок пониженной интенсивности сигнала на Т1-взвешенных изображениях и повышенной на Т2-взвешенных изображениях; внутреннее кольцо (стенка полости абсцесса) – нормальной интенсивности на Т1-изображениях и повышенной на Т2-изображениях; наружное кольцо (зона склероза) – зона сниженной интенсивности в Т1- и Т2-режимах; периферическая зона (перифокальный отёк) – гипоинтенсивный участок на Т1-взвешенных изображениях и гиперинтенсивный на Т2-взвешенных.

На Т1-взвешенных изображениях стенка полости абсцесса выглядит как образование более высокой интенсивности по сравнению с другими элементами абсцесса Броди. Данное явление называется признак «полутени». Это связано с тем, что вокруг стенки полости абсцесса образуется грануляционная ткань, богатая большим количеством парамагнитных веществ, производимых макрофагами. Признак «полутени» больше выражен на ранних стадиях процесса образования грануляционной ткани. Это довольно специфический симптом (специфичность 99%) для диагностики абсцесса Броди, хотя его чувствительность невелика (по данным различных исследований 27-75%), значения прогностической ценности положительного и отрицательного результатов превосходят 90% [34, 35].

При хроническом остеомиелите на МРТ определяется чёткая краевая зона повышенной интенсивности сигнала вокруг очага воспаления. Свищи и зоны целлюлита выглядят как гиперинтенсивные участки на Т2-взвешенном изображении.

МРТ является методом выбора в диагностике остеомиелита позвонков. Было показано, что МРТ с контрастированием гадолинием имеет более высокую чувствительность и специфичность, чем сцинтиграфия в диагностике данного процесса [11, 29, 36, 37].

Kapoor A. и др. провели мета-анализ для определения диагностической ценности МРТ при остеомиелите стоп; он включал исследования, которые удовлетворяли необходимым критериям. Диагностическое отношение шансов для МРТ было 42,1, а специфичность 82,5%, при показателе чувствительности на уровне 90%. Показатель диагностического отношения шансов для МРТ сравнили с таковым для других методик, были получены следующие результаты: 149,9 против 3,6 для сцинтиграфии с технецием-99m; 81,5 против 3,3 для рентгенографии; 120,3 против 3,4 для сцинтиграфии с лейкоцитами, меченными индием-111 [38].

Недостатками МРТ являются высокая стоимость, артефакты в случае наличия металлических конструкций и плохая визуализация кортикального слоя при хроническом остеомиелите [27]. Однако в Rosen's Emergency Medicine, наоборот, отмечается, что при МРТ превосходно определяются малейшие изменения в кортикальном слое [39].

Ультразвуковое исследование (УЗИ).

УЗИ используется в диагностике острого гематогенного остеомиелита. При инфекционном процессе, локализованном в костном мозге, определяется отёк надкостницы при сохранении целостности кортикального слоя. В случае распространения процесса на окружающие ткани визуализируется субпериостальный отёк при нарушении целостности кортикального слоя. Наибольшую ценность УЗИ имеет в диагностике субпериостального абсцесса.

УЗИ позволяет на ранней стадии заболевания выявить отёк и инфильтративные изменения в мышцах, а также скопления жидкости [40].

УЗИ в интрамедуллярной фазе процесса характеризуется высокой специфичностью (98,1%) и довольно низкой чувствительностью (86,3%), что связано с трудностями при визуализации отёчной надкостницы [41].

УЗИ успешно используется для проведения дифференциального диагноза острого гематогенного остеомиелита с абсцессами мягких тканей, инфекционными артритами и злокаче-

ственными новообразованиями костей у пациентов детского возраста. Однако данный метод довольно субъективен, визуализация тех или иных процессов в костях и окружающих их тканях зависит от квалификации и опыта оператора. Диагностическая точность метода около 60% [27].

Чувствительность, специфичность и точность УЗИ в диагностике острого гематогенного метаэпифизарного остемиелита у детей составляет 92,59%, 84,61% и 91,04% соответственно, что позволяет использовать метод для ранней диагностики данного заболевания [42].

Радионуклидные исследования.

Радионуклидные исследования имеют бóльшее значение в диагностике острого остеомиелита, а не хронического, в отличие от большей части других методов. Так, например, при остром процессе на рентгенограммах обычно не выявляется никаких признаков заболевания. На ранних сроках заболевания сцинтиграфия позволяет определить точную локализацию воспалительного процесса в костной ткани.

При сцинтиграфии с технецием-99m визуализируются участки усиленного кровотока в зонах развития патологического процесса. Аналогичные изменения будут обнаруживаться при невропатической артропатии и гнойных заболеваниях мягких тканей, поэтому требуется проведение дифференциального диагноза. У данной методики высокая прогностическая ценность отрицательного результата, однако, имеется достаточно большое количество ложноотрицательных и ложноположительных результатов. Таким образом, выполнение только сцинтиграфии с технецием-99m не достаточно для точной диагностики остеомиелита, и требуется проведение других исследований для окончательной постановки диагноза.

Сцинтиграфия с технецием-99m может быть использована для подтверждения диагноза в течение 24-48 часов с начала развития инфекционного процесса у 90-95% пациентов [27, 43].

Сцинтиграфия с технецием-99m обладает чувствительностью 80-100 % в диагностике остеомиелита [5]. В мета-анализе Dinh M.T. и др. были подсчитаны показатели чувствительности и специфичности сцинтиграфии с технецием-99m для диагностики остеомиелита у пациентов с диабетической стопой: чувствительность получилась равной 81%, что выше чем у рентгенографии, и значит, сцинтиграфия больше подходит для ранней диагностики остеомиелита; но специфичность оказалась всего 28% [28]. Низкая специфичность главным образом связана с невозможностью при сцинтиграфии отличить остеомиелит от любого другого воспалительного процесса в стопе (например, острая стадия стопы Шарко или остеомиелит в стадии разрешения) [44]. Кроме того имеются трудности в определении конкретной анатомической локализации процесса и степени распространённости инфекции.

По данным Даниеляна Ш.Н. и др. [18], сцинтиграфия при остеомиелите костей грудной клетки является высокочувствительным методом для определения распространённости и интенсивности патологического процесса в костной ткани и является методом выбора в оценке динамики воспалительных изменений и эффективности проводимой терапии.

Клиническое исследование Malamitsi J. и др. среди 45 пациентов с установленной или предполагаемой инфекцией костной ткани, в котором испытуемым было проведено более 50 сцинтиграфических исследований с ципрофлоксацином, меченным технецием-99m, показало, что чувствительность и специфичность данного метода исследования для диагностики остеомиелита 97,2% и 80% соответственно, а прогностическая ценность положительного и отрицательного результатов – 94,6% и 88,9% соответственно [45].

При проведении сцинтиграфии с галлием радиофармпрепарат накапливается в местах скопления лейкоцитов и бактерий. Галлий может накапливаться у пациентов с острым остеомиелитом в тех очагах, в которых отмечалось нормальное или пониженное накопление технеция («холодные очаги») [6].

Сцинтиграфия с лейкоцитами, меченными индием-111, – более чувствительная методика, она особенно полезна при проведении дифференциального диагноза с невропатической артропатией при диабетической стопе. Лейкоциты in vitro метят индием-111, вводят пациенту и делают снимки через 4 и 24 часа. Обычно лейкоциты накапливаются только в очагах развития инфекционного процесса, поэтому шанс получения ложноположительных результатов (например, при невропатической артропатии) меньше. Основная проблема заключается в том, что при данном исследовании невозможно отличить воспалительный очаг в кости от очага в мягких тканях и установить его точную локализацию. Для определения точной локализации необходимо провести сцинтиграфию с технецием-99m. Другим недостатком сцинтиграфии с лейкоцитами, меченными индием-111, является то, что данная методика обладает низкой чувствительностью (<20 %) для диагностики остеомиелита позвонков [43].

По данным мета-анализа Dinh M.T и др. было показано, чувствительность сцинтиграфии с лейкоцитами, меченными индием-111, составляет 74%, специфичность - 68% [28]. Сочетание данной методики с сцинтиграфией с технецием-99m обладает более высокой точностью (чувствительность 90%, специфичность

70-90%) [46].

Lazzeri E. и др. было проведено исследование по оценке диагностической ценности сцинтиграфии с комплексом стрептавидин - биотин, меченным индием-111. Радионуклидное исследование проводилось через 2 недели после появления симптомов инфекции у 55 испытуемых с подозрением на остеомиелит позвонков. В дополнение к данной методике пациентам проводились МРТ и КТ. Чувствительность и специфичность составили 94,12% и 95,24% соотвественно для сцинтиграфии с комплексом стрептавидин - биотин, меченным индием-111; 54,17% и 75% для МРТ; 35,29% и 57,14% для КТ [47].

Радионуклидные исследования с галлием и лейкоцитами, меченными индием-111, также могут помочь в постановке диагноза и при оценке состояния пациента в послеоперационном периоде.

В случае отсутствия изменений в кости при данных исследованиях можно исключить диагноз остеомиелита. Однако при наличии дегенеративных заболеваний суставов, опухолей костной ткани и после недавно перенесённых операций сцинтиграфия может давать ложноположительные результаты.

При сцинтиграфии с антигранулоцитарными антителами пациенту вводится препарат (антигранулоцитарные антитела, меченные технецием-99m), который in vivo связывается с гранулоцитами. Приготовление препарата занимает немного времени и не требует стерильных условий. При оценке снимков через 1 час [48] и через 4 часа [49] после введения антител было показано, что чувствительность данного метода составила 90%, специфичность - 70%. В мета-анализе, который позднее провели Pakos E.E. и др. приведены данные, что чувствительность сцинтиграфии с антигранулоцитарными антителами в диагностике остеомиелита составляет 81%, специфичность – 77% [50].

У пациентов с признаками высокой степени накопления препарата на ранних снимках нет необходимости в проведении исследования на более поздних сроках. Напротив, при слабом накоплении препарата рекомендуется выполнить повторный снимок через 24 часа. Однако данный метод довольно дорогостоящий и в настоящее время доступен далеко не везде.

Сцинтиграфия с галлием является довольно чувствительным и специфичным методом для диагностики остеомиелита позвонков, но при данном исследовании детализация анатомических структур намного хуже, чем при МРТ. Можно использовать сцинтиграфию с галлием в случаях, когда невозможно выполнить МРТ или когда при МРТ не получено достоверных признаков наличия заболевания.

При сцинтиграфии пациент подвергается лучевой нагрузке, поэтому, согласно последним рекомендациям, при подозрении на острый гематогенный остеомиелит у пациентов детского возраста следует проводить МРТ, а не сцинтиграфию [51].

Минусами радионуклидных исследований являются их высокая стоимость, а также длительное время, требуемое для полноценной обработки результатов исследования (в некоторых случаях больше суток). Кроме того, изменения при сцинтиграфии могут сохраняться в течение нескольких месяцев после успешно проведённого лечения. Для выполнения сцинтиграфии с лейкоцитами, меченными индием-111, требуется высококвалифицированный персонал.

Позитронно-эмиссионная томография (или сочетание ПЭТ/КТ) и однофотонная эмиссионная компьютерная томография также могут быть использованы для диагностики остеомиелита.

Систематический обзор и мета-анализ, проведённые Termaat M.F. и др. для определения чувствительности и специфичности различных методик исследования для диагностики хронического остеомиелита, основываются на 23 клинических исследованиях. Оценивались следующие методики: рентенография, МРТ, КТ, сцинтиграфия с технецием-99m, сцинтиграфия с лейкоцитами, меченными индием-111, сцинтиграфия с галлием, смешанная сцинтиграфия с технецием-99m и лейкоцитами, меченными индием-111, смешанная сцинтиграфия с технецием-99m и галлием и ПЭТ. Мета-анализ данных, полученных при КТ, сцинтиграфии с галлием и рентгенографии, не проводился, так как было проведено всего 1 исследование по каждой из данных методик. Согласно полученным результатам ПЭТ оказалась наиболее точной методикой для подтверждения или исключения диагноза хронического остеомиелита. Были получены следующие показатели чувствительности и специфичности: 96% и 91% соответственно для ПЭТ; 82% и 25% для сцинтиграфии с технецием-99m; 61% и 77% для сцинтиграфии с лейкоцитами, меченными индием-111; 78% и 84% для смешанной сцинтиграфии с технецием-99m и лейкоцитами, меченными индием-111; 84% и 60% соответственно для МРТ [52].

Hartmann A. и др. было проведено исследование по определению точности ПЭТ/КТ среди пациентов с наличием травмы в анамнезе и с подозрением на развитие хронического остеомиелита. Среди 33 ПЭТ/КТ-исследований 30 были выполнены правильно, на 17 из которых были найдены изменения костной ткани, а на 13 не обнаружено никаких изменений. Было 2 ложноположительных результата и 1 ложноотрицательный. Чувствительность, специфич-

ность и точность для ПЭТ/КТ составили 94%, 87% и 91%, соответственно, для всей группы испытуемых; 88%, 100% и 90% - для пациентов с очагами инфекции в осевом скелете (позвонках); 100%, 85% и 91% - для группы пациентов с очагами хронической инфекции в костях конечностей [53].

В исследовании Kagna O. и др. была проведена оценка роли ПЭТ/КТ в диагностике остеомиелита у пациентов с диабетической стопой. В данном проспективном исследовании участвовали 39 пациентов, у которых предполагалось наличие 46 очагов инфекции стоп. Окончательный диагноз был поставлен на основании гистологического или бактериологического исследования образцов, полученных в ходе операции, и подтверждён лабораторными и лучевыми методами диагностики. С помощью ПЭТ/КТ наличие признаков остеомиелита было подтверждено в 18 очагах инфекции и опровергнуто в 21. Среди 20 зон накопления 18F-ФДГ 2 были расценены как ложноположительный результат, а 5 – как очаги диабетической остеоартропатии. Исходя из клинического анализа пациентов, ПЭТ/КТ имеет чувствительность, специфичность и точность – 100%, 92%, 95 % соответственно. Основываясь на анализе очагов поражения, значения чувствительности, специфичности, точности для ПЭТ/КТ получились 100%, 93% и 96 % соответственно [54].

При остеомиелите тазовых костей ПЭТ является более точным методом оценки симметричности и активности процесса и определения локализации очагов поражения, чем сцинтиграфия с технецием-99m в связи с тем, что синхондрозы тазовых костей имеют сродство с технецием-99m, что затрудняет интерпретацию результатов.

Преимущества в проведении ОФЭКТ в дополнении к сцинтиграфии с технецием-99m были изучены в исследовании Horger M. и др. среди 31 пациента с подозрением на инфекцию костей, сделанным на основе клинической картины и изменений, выявленных при проведении сцинтиграфии. Остеомиелит был подтверждён или исключён после проведения биопсии, операции или длительного клинического наблюдения. Изменения на ОФЭКТ были выявлены у 7 пациентов с окончательным и подтверждённым диагнозом остеомиелита и у 19 пациентов без инфекционного процесса в костной ткани. Было 2 ложноположительных и 2 ложноотрицательных результата, а результаты 1 исследования были некорректны. Чувствительность составила 78%, специфичность - 86%. На основании этого был сделан вывод, что ОФЭКТ чаще даёт точные результаты в диагностике остеомиелита, чем сцинтиграфия с технецием-99m [55].

Заключение.

В диагностике острого остеомиелита на ранней стадии процесса (в первые 10-14 дней) методом выбора является МРТ, так как при данном исследовании возможно выявить отёк надкостницы и мягких тканей, изменения в костном мозге – основные признаки заболевания в начальной стадии. Более простым и доступным методом остается рентгенография, однако изменения в мягких тканях не будут достоверно определяться.

На поздних стадиях острого остеомиелита (через 2 недели после начала заболевания), когда появляются изменения в костной ткани, рентгенография приобретает бóльшее диагностическое значение: визуализируются остеолиз, периостальная реакция, утолщение надкостницы, периостальные наслоения, региональный остеопороз, нарушение структуры костных балок, секвестры. Данные изменения более чётко определяются при КТ, но, как и при рентгенографии, для визуализации изменений должно пройти больше недели.

Также для диагностики острой стадии остеомиелита можно использовать УЗИ: оно позволяет на ранней стадии заболевания выявить отёк и инфильтративные изменения в мышцах и мягких тканях, а также скопления жидкости.

Радионуклидные исследования успешно используются для диагностики острого остеомиелита. Также сцинтиграфия позволяет оценить состояние пациента в послеоперационном периоде и эффективность проводимой терапии.

При подостром остеомиелите на рентгенограммах обычно не определяются очаговые изменения. Методом выбора при данной форме заболевания является КТ.

При хроническом остеомиелите рентгенография является одним из основных методов диагностики, она позволяет определить наличие очаговых деструктивных изменений в кости. КТ позволяет точнее визуализировать данные изменения. МРТ также является достаточно точным методом диагностики хронического остеомиелита. В диагностике остеомиелита позвонков методом выбора является МРТ (особенно с использованием гадолиния в качестве контрастного вещества). Для диагностики остеомиелита плоских костей наиболее точной методикой является КТ. Осложнения остеомиелита (субпериостальные абсцессы, свищи) лучше всего визуализируются с помощью МРТ и УЗИ.

Список литературы:

1. *Хирургические болезни детского возраста: Учеб. в 2 т./Под ред. Ю.Ф.Исакова. – М.:ГЭОТАР-МЕД, 2004. – Т.1. – 632 с.*

2. *Osteomyelitis in adults, First Consult, 2011.*

3. *Nelson Textbook of Pediatrics, Nineteenth Edition, Sheldon F.Caplan (Chapter 676), 2394 – 2398, - 2011.*

4. *Лучевая диагностика: Учебник Т.1./Под ред. Труфанова Г.Е. – М.:ГЭОТАР-Медиа, 2007. – 416 с.*

5. *Netter's Pediatrics, Todd A. Florin, and Stephen Ludwig, Chapter 88, 547-552, 2011.*

6. *Pineda C., Espinosa R., Pena A., et al : Radiographic imaging in osteomyelitis: the role of plain radiography, computed tomography, ultrasonography, magnetic resonance imaging, and scintigraphy. Semin Plast Surg 2009; 23: 80-89.*

7. *Feigin and Cherry's Textbook of Pediatric Infectious Diseases , Seventh Edition. James D. Cherry, Gail J. Harrison, Sheldon L. Kaplan, William J. Steinbach, and Peter J. Hotez. Chapter 55, 711-727.e5, 2014.*

8. *Osteomyelitis in the Diabetic Foot. Frances L. Game. Medical Clinics of North America, 2013-09-01, Volume 97, Issue 5, Pages 947-956.*

9. *Bone and Joint Infections. Markus Pääkkönen, and Heikki Peltola. Pediatric Clinics of North America, 2013-04-01, Volume 60, Issue 2, Pages 425-436.*

10. *Lipsky B.A., Berendt A.R., Deery H.G., et al: Diagnosis and treatment of diabetic foot infections. Clin Infect Dis 2004; 39: 885-910.*

11. *Pineda C, Vargas A, Rodríguez A, et al: Imaging of osteomyelitis: Current concepts. Infect Dis Clin North Am 2006; 20: 789-825.*

12. *Diabetic foot osteomyelitis, A. Hartemann-Heurtier, and E. Senneville, Diabetes and Metabolism, 2008-04-01, Volume 34, Issue 2, Pages 87-95.*

13. *Рентгенодиагностика острого и хронического неспецифического воспаления костно-суставного аппарата. Лекция. – Жарков П.Л. - Вестник Российского научного центра рентгенорадиологии Минздрава России, №12, том 3, 2012.*

14. *SatoTS, Ferguson PJ, Khanna G. Primary multifocal osseous lymphoma in a child. Pediatr Radiol2008; 38: 1338–1341.*

15. *Khanna G., Sato T.S.P., Ferguson P., et al: Imaging of chronic recurrent multifocal osteomyelitis. Radiographics 2009; 29: 1159-1177.*

16. *Mandell, Douglas, and Bennett's Principles and Practice of Infectious Diseases , Seventh Edition, Gerald L. Mandell, John E. Bennett, and Raphael Dolin, 103, 1457-1467, 2010.*

17. *Hopkinson N, Stevenson J, Benjamin S, et al: A case ascertainment study of septic discitis: Clinical, microbiological and radiological features. QJM 2001; 94: 465-470.*

18. *Диагностика и лечение посттравматического гнойного остеомиелита костного каркаса груди. К.м.н. Ш.Н. Даниелян, д.м.н., проф. М.М. Абакумов, д.м.н. Н.Е. Кудряшова, д.м.н. Ф.А. Шарифуллин, к.м.н. И.Е. Попова, к.м.н. О.В. Квардакова, к.м.н. Т.В. Чёрненькая, Ю.Е. Сидорова. – Хирургия, 12, 2010. – с. 9-16.*

19. *Pitfalls in osteoarticular imaging: How to distinguish bone infection from tumour? T. Moser, M. Ehlinger, M. Chelli Bouaziz, M. Fethi Ladeb, J. Durckel, and J.-C. Dosch, Diagnostic and Interventional Imaging, 2012-05-01, Volume 93, Issue 5, Pages 351-359.*

20. *Мультиспиральная компьютерная томография в диагностике травматического остеомиелита челюстно-лицевой области. Зорина Е.С., Егорова Е.А. – Радиология-практика, №4, 2011. – с. 76-77.*

21. *Fayad L.M., Carrino J.A., Fishman E.K., et al: Musculoskeletal infection: role of CT in the emergency department. Radiographics 2007; 27: 1723-1736.*

22. *Компьютерно-томографическая семиотика костной деструкции при хроническом остеомиелите, развившемся после гематогенного. Г.В. Дьячкова, Ю.Л. Митина. – Медицинская визуализация, №5, 2008. – с. 104-110.*

23. *Karchevsky M., Schweitzer M.E., Morrison W.B., et al: MRI findings of septic arthritis and associated osteomyelitis in adults. AJR Am J Roentgenol 2004; 182: 119-122.*

24. *Ahmadi M.E., Morrison W.B., Carrino J.A., et al: Neuropathic arthropathy of the foot with and without superimposed osteomyelitis: MR imaging characteristics. Radiology 2006; 238: 622-631.*

25. *Lee S.M., Lee S.H., Kang H.Y., et al: Assessment of musculoskeletal infection in rats to determine usefulness of SPIO-enhanced MRI. AJR Am J Roentgenol 2007; 189: 542-548.*

26. *Fukuda Y., Ando K., Ishikura R., et al: Superparamagnetic iron oxide (SPIO) MRI contrast agent for bone marrow imaging: differentiating bone metastasis and osteomyelitis. Magn Reson Med Sci 2006; 5: 191-196.*

27. *Campbell's Operative Orthopaedics, Twelfth Edition, S. Terry Canale, and James H. Beaty, Chapter 21, 725-747.e6, 2012.*

28. *Dinh M.T., Abad C.L., Safdar N., et al: Diagnostic accuracy of the physical examination and imaging tests for osteomyelitis underlying diabetic foot ulcers: meta-analysis. Clin Infect Dis 2008; 47: 519-527.*

29. *Averill L: Diagnosis of osteomyelitis in children: Utility of fat-suppressed contrast-enhanced MRI. AJR Am J Roentgenol 2009; 192: 1232-1238.*

30. *Hui C.L., Naidoo P.: Extramedullary fat fluid level on MRI as a specific sign for osteomyelitis. Australas Radiol 2003; 47: 443-446.*

31. *Davies A.M., Hughes D.E., Grimer R.J., et al: Intramedullary and extramedullary fat globules on magnetic resonance imaging as a diagnostic sign for osteomyelitis. Eur Radiol 2005; 15: 2194-2199.*

32. *Browne L.P., Mason E.O., Kaplan S.L., et al: Optimal imaging strategy for community-acquired Staphylococcus aureus musculoskeletal infections in children . Pediatr Radiol 2008; 38: 841-847.*

33. *Recent lessons for the management of bone and joint infections. Sheldon L. Kaplan. Journal of Infection, 2014-01-01, Volume 68, Supplement 1, Pages S51-S56.*

34. *McGuinness B., Wilson N., Doyle A.J., et al: The "penumbra sign" on T1-weighted MRI for differentiating musculoskeletal infection from tumour. Skeletal Radiol 2007; 36: 417-421.*

35. *A.M. Davies, R. Grimer: The penumbra sign in subacute osteomyelitis. Eur Radiol 2005; 15: 1268-1270.*

36. *Lalam R, Cassar-Pullicino V, Tins B, et al: Magnetic resonance imaging of appendicular musculoskeletal infection. Top Magn Reson Imaging 2007; 18: 117-191.*

37. *Goldman's Cecil Medicine, Twenty-Fourth Edition, Lee Goldman, and Andrew I. Schafer, 280, 1731-1736, 2012.*

38. *Kapoor A, Page S, Lavalley M, Gale DR, Felson DT. Magnetic*

resonance imaging for diagnosing foot osteomyelitis: a meta-analysis. Arch Intern Med. 2007;167:125-32.

39. *Rosen's Emergency Medicine, Eighth Edition, John A. Marx, Robert S. Hockberger, and Ron M. Walls, Chapter 136, 1831-1850, e2, 2014.*

40. *Особенности течения, диагностики и лечения остеомиелита таза. Акад. РАМН В.К. Гостищев, д.м.н., проф. К.В. Липатов, к.м.н. Л.П. Шалчкова, к.м.н. Е.А. Комарова. – Хирургия, 5, 2011. – с. 4-9.*

41. *Полковникова С.А. Ультразвуковая диагностика острого гематогенного остеомиелита у детей. Диссертация к.м.н., Томск, 2009.*

42. *Возможности ультразвукового исследования в диагностике острого гематогенного метаэпифизарного остеомиелита у детей. Завадовская В.Д., Полковникова С.А., Масликов В.М., Шалыгин В.А. - Медицинская визуализация, № 5, 2013. – с. 121-129.*

43. *Ferri's Clinical Advisor. Fred F. Ferri, 858-859.e1, 2014.*

44. *Sella E.J.: Current concepts review: diagnostic imaging of the diabetic foot. Foot Ankle Int 2009; 30: 568-576.*

45. *Malamitsi J, Giamarellou H, Kanellakopoulou K, et al. Infecton: a 99mTc-ciprofloxacin radiopharmaceutical for the detection of bone infection. Clin Microbiol Infect. 2003;9:101-9.*

46. *Ertugrul M.B., Baktiroglu S., Salman S., et al: The diagnosis of osteomyelitis of the foot in diabetes: microbiological examination vs. magnetic resonance imaging and labelled leucocyte scanning. Diabet Med 2006; 23: 649-653.*

47. *Lazzeri E, Pauwels EK, Erba PA, et al. Clinical feasibility of two-step streptavidin/111In-biotin scintigraphy in patients with suspected vertebral osteomyelitis. Eur J Nucl Med Mol Imaging. 2004;31:1505-11.*

48. *Palestro C.J., Caprioli R., Love C., et al: Rapid diagnosis of pedal osteomyelitis in diabetics with a technetium-99m-labeled monoclonal antigranulocyte antibody. J Foot Ankle Surg 2003; 42: 2-8.*

49. *Rubello D., Casara D., Maran A., et al: Role of anti-granulocyte Fab' fragment antibody scintigraphy (LeukoScan) in evaluating bone infection: acquisition protocol, interpretation criteria and clinical results. Nucl Med Commun 2004; 25: 39-47.*

50. *Pakos E.E., Koumoullis H.D., Fotopoulos A.D., Ioannidis J.P. Osteomyelitis: antigranulocyte scintigraphy with 99mTC radio-labeled monoclonal antibodies for diagnosis-- meta-analysis. Radiology. 2007 Dec;245(3):732-41.*

51. *Copley L: Pediatric musculoskeletal infection: Trends and antibiotic recommendations. J Am Acad Orthop Surg 2009; 17: 618-626.*

52. *Termaat MF, Raijmakers PG, Scholten HJ, Bakker FC, Patka P, Haarman HJ. The accuracy of diagnostic imaging for the assessment of chronic osteomyelitis: a systematic review and meta-analysis. J Bone Joint Surg Am. 2005;87:2464-71.*

53. *Hartmann A, Eid K, Dora C, Trentz O, von Schulthess GK, Stumpe KD. Diagnostic value of 18F-FDG PET/CT in trauma patients with suspected chronic osteomyelitis. Eur J Nucl Med Mol Imaging. 2007;34:704-14.*

54. *Kagna O, Srour S, Melamed E, Militianu D, Keidar Z. FDG PET/CT imaging in the diagnosis of osteomyelitis in the diabetic foot. Eur J Nucl Med Mol Imaging 2012, Volume 39, Issue 10, pp 1545-1550.*

55. *Horger M, Eschmann SM, Pfannenberg C, et al. Added value of SPECT/CT in patients suspected of having bone infection: preliminary results. Arch Orthop Trauma Surg. 2007;127:211-21.*

СЛУЧАЙ ИЗ ПРАКТИКИ

АПИКАЛЬНАЯ ГИПЕРТРОФИЧЕСКАЯ КАРДИОМИОПАТИЯ. ДИАГНОСТИКА С ПОМОЩЬЮ МАГНИТНО-РЕЗОНАНСНОЙ ТОМОГРАФИИ

Шерхова М.Х., Стукалова О.В., Терновой С.К.

ФБГУ Российский кардиологический научно-производственный комплекс Минздравсоцразвития. Институт клинической кардиологии им. А. Л. Мясникова.
г. Москва, Россия

Апикальная гипертрофическая кардиомиопатия (АГКМП) является наиболее редкой и сложной для диагностики формой гипертрофической кардиомиопатии. АГКМП характеризуется наличием на ЭКГ отрицательных высокоамплитудных зубцов Т и депрессии сегмента ST, что может быть причиной ошибочной постановки диагноза ишемической болезни сердца. При проведении ЭхоКГ не всегда удается исследовать верхушечный сегмент миокарда левого желудочка, что затрудняет постановку правильного диагноза. В сообщении представляем случай 69-летней пациентки с АГКМП, правильный диагноз которой был поставлен спустя 20 лет с начала клинических проявлений. Сделан вывод о том, что магнитно-резонансная томография является точным и информативным методом выявления апикальной гипертрофии миокарда.

Ключевые слова: апикальная гипертрофическая кардиомиопатия, апикальная гипертрофия миокарда, магнитно-резонансная томография, гигантские отрицательные зубцы Т, депрессия сегмента ST.

APICAL HYPERTROPHIC CARDIOMYOPATHY. MAGNETIC RESONANCE IMAGING IN DIAGNOSIS

Sherkhova M.Kh., Stukalova O.V., Ternovoy S.K.

Russian Cardiology Scientific and Production Center. Institute of Cardiology.
Moscow, Russia

Apical hypertrophic cardiomyopathy (AHCM) is the most rare and difficult to diagnose form of hypertrophic cardiomyopathy (HCM). AHCM is characterized by the negative and high-amplitude T waves and depression of ST segment at ECG, which may cause a misdiagnosis of coronary heart disease. Echocardiography is not always managed to investigate the apical segment of the left ventricular myocardium. The report presents a case of 69 - year old patient with AHCM, correct diagnosis of whom was made 20 years after the onset of clinical manifestations. It was concluded that MRI is an accurate and informative method for detecting apical myocardial hypertrophy.

Keywords: cystic lesions of the jaws, cystectomy, cystotomy.

Гипертрофическая кардиомиопатия (ГКМП) - это первичное поражение миокарда, характеризующееся выраженной гипертрофией миокарда левого (реже правого) желудочка, нормальными или уменьшенными размерами полости левого желудочка (ЛЖ), значительным нарушением диастолической функции желудочка и частым возникновением нарушений сердечного ритма [1]. По данным литературы ГКМП является самым частым наследственным заболеванием сердечно-сосудистой системы [2].

Несмотря на длительную историю изучения данного заболевания и достигнутые успехи в понимании этиологии и патогенеза его развития, проблема диагностики ГКМП остается актуальным вопросом современной медицины [3]. Это обусловлено высоким диапазоном клинических проявлений: от бессимптомных до тяжелых и неуклонно прогрессирующих, трудно поддающихся медикаментозному лечению. Объективные признаки заболевания могут отсутствовать в течение длительного времени, вплоть до развития выраженного застоя крови в малом круге кровообращения.

Медико-социальная значимость проблемы возрастает с учетом распространенности - заболевание выявляется преимущественно у лиц молодого трудоспособного возраста. Необходимо отметить, что ГКМП является одной из

наиболее частых причин внезапной сердечной смерти в молодом возрасте [4].

Наиболее редкой и сложной для диагностики формой ГКМП является апикальная (АГ-КМП), при которой преобладает гипертрофия верхушки сердца [5]. На фоне неспецифических клинических проявлений у таких пациентов на электрокардиограмме (ЭКГ) часто регистрируются высокоамплитудные отрицательные зубцы Т и депрессия сегмента ST в левых грудных отведениях. Пациенты долгое время могут наблюдаться у врачей с такими ошибочными диагнозами, как «ишемическая болезнь сердца», «инфаркт миокарда», «гипертоническая болезнь» и т. д.

Приводим клинический случай пациентки М., 69 лет, которая поступила в Институт клинической кардиологии Российского кардиологического научно-производственного комплекса (ИКК РКНПК) с жалобами на давящие и сжимающие боли в левой половине грудной клетки без иррадиации, возникающие в покое или при физической нагрузке, проходящие самостоятельно либо после приема нитратов. Больной себя считает в течение последних 20 лет, с момента, когда впервые был поставлен диагноз: «Острый инфаркт миокарда». В последующие годы приступы острой загрудинной боли неоднократно повторялись, в том числе с потерей сознания, по поводу чего пациентка неоднократно госпитализировалась в стационар с диагнозом: «Острый инфаркт миокарда без зубца Q». Из анамнеза также известно, что больная страдает артериальной гипертонией с максимальным подъемом цифр артериального давления (АД) до 230/120 мм рт. ст.

В 2004 году пациентке была проведена коронароангиография (КАГ), по результатам которой было выявлено атеросклеротическое поражение передней нисходящей артерии (ПНА), диагональной артерии (ДА), артерии тупого края (АТК), правой коронарной артерии (ПКА) с незначимым (менее 50%) сужением просвета коронарных артерий. Зон нарушения сократимости миокарда обнаружено не было.

Последнее обращение в стационар связано с учащением (усилением) болевого синдрома в грудной клетке, что было расценено как нестабильная стенокардия.

Пациентка госпитализирована в ИКК РКНПК для проведения КАГ и определения тактики лечения с предварительным клиническим диагнозом: «ИБС: Стенокардия 3 ф. к., постинфарктный кардиосклероз. Нарушения ритма сердца: наджелудочковая экстрасистолия, пароксизмы мерцания предсердий. Гипертоническая болезнь 3 степени. Атеросклероз коронарных артерий и аорты. Сахарный диабет 2 типа. Ожирение 3 степени».

Объективный статус при поступлении: состояние средней тяжести. Кожные покровы чистые. Дыхание свободное, везикулярное. Частота сердечных сокращений 58, АД 160/80. Пульс аритмичный. Индекс массы тела 39.

На ЭКГ (Рис. 1) на фоне синусового ритма (ЧСС 60 уд/мин) были выявлены: одиночные наджелудочковые экстрасистолы, ротация сердца левым желудочком вперед, неспецифические изменения миокарда. Данные ЭКГ не позволяли исключить недостаточность коронарного кровообращения на грани повреждения, гипертрофию ЛЖ и выраженные метабо-

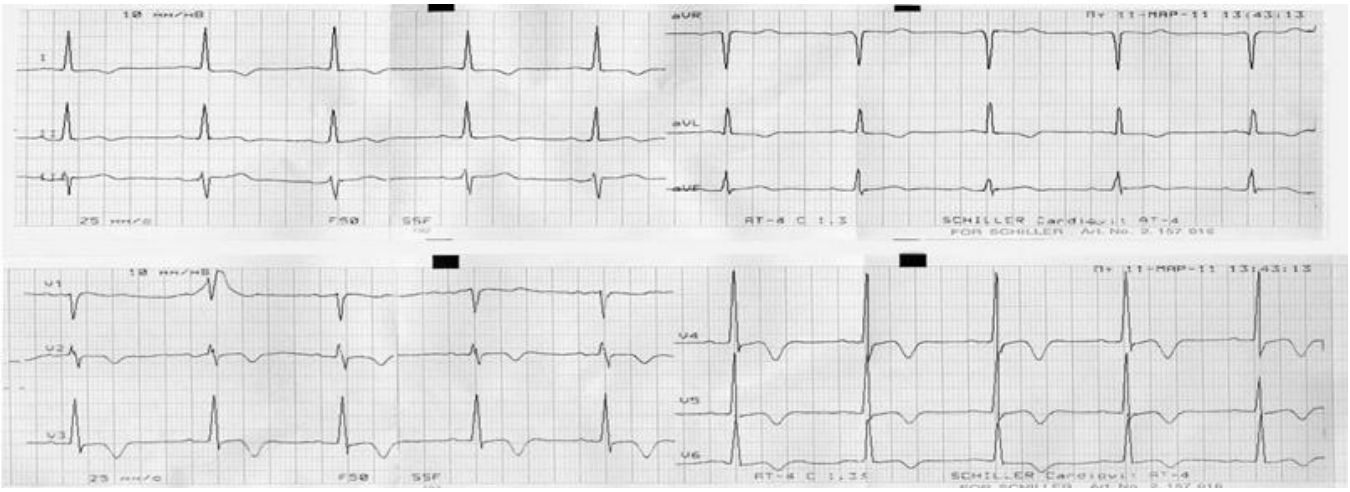

Рис. 1.

Рис. 1. Электрокардиограмма.

Выявляется увеличенный вольтаж желудочкового комплекса, высокоамплитудные отрицательные зубцы Т и депрессия сегмента ST. При этом максимум отрицательной фазы зубца Т и депрессия ST приходятся на отведения с высоким зубцом R.

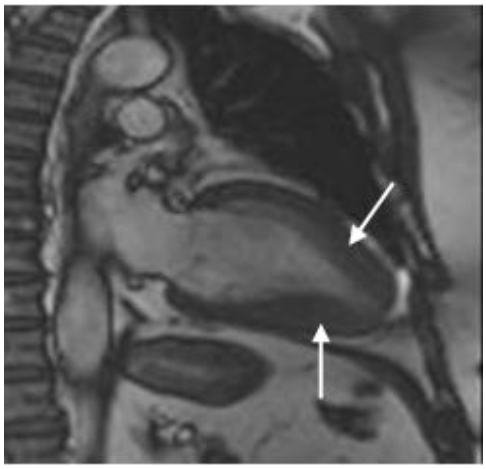

Рис. 2,а

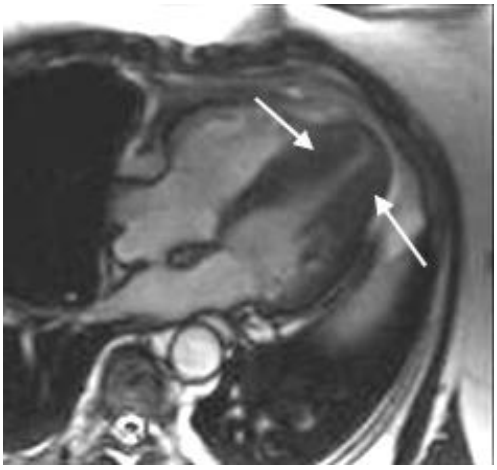

Рис. 2,б

Рис. 2. Кино-МРТ сердца, длинная ось левого желудочка в конечную диастолу. А - двухкамерная проекция. Б - четырехкамерная проекция.

Стрелками указано локальное утолщение миокарда в области верхушки сердца.

лические сдвиги.

При анализе серии ЭКГ с 2010 года выявлялся увеличенный вольтаж желудочкового комплекса без патологических зубцов Q и западения «линии R», выраженные изменения зубца T и сегмента ST. При этом максимум отрицательной фазы T и депрессии ST приходились на отведения с высоким зубцом R, что характерно для гипертрофии ЛЖ и межжелудочковой перегородки. Убедительных признаков перенесенного инфаркта миокарда обнаружено не было.

При мониторировании ЭКГ на фоне измененной части желудочкового комплекса также достоверной ишемической динамики обнаружено не было.

По результатам эхокардиографии (ЭхоКГ) четких зон нарушения локальной сократимости в доступных исследованию областях не было обнаружено, глобальная сократимость ЛЖ была удовлетворительной, выявлены: нарушение диастолической функции ЛЖ по 1 типу, незначительное расширение полостей предсердий, нечеткая визуализация верхушки сердца (нельзя было исключить наличие небольшой апикальной гипертрофии ЛЖ).

Диагноз больной оставался неясным. По результатам проведенных исследований данных за рубцовое поражение миокарда, стенозирующий атеросклероз коронарных артерий получено не было.

Для более детальной оценки состояния миокарда ЛЖ была выполнена магнитно-резонансная томография (МРТ) сердца, которая была проведена на аппарате Siemens Magnetom

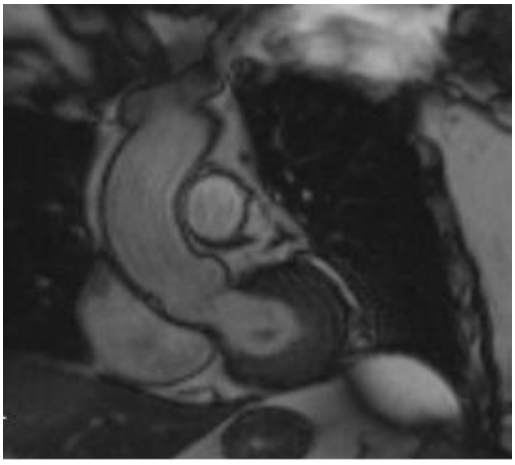

Рис. 3,а

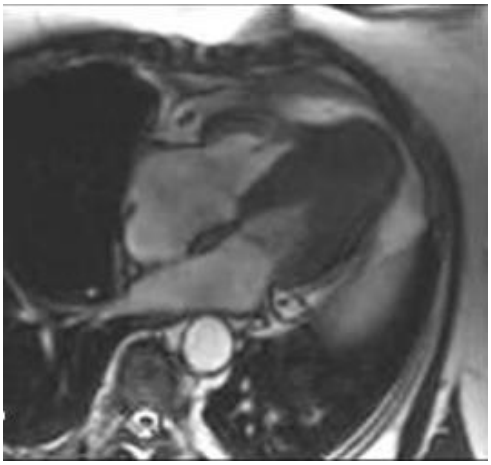

Рис. 3,б

Рис. 3. Кино-МРТ сердца в конечную систолу.

А - выходной тракт левого желудочка (проходим). Б - длинная ось левого желудочка, четырехкамерная проекция (определяется облитерация верхушечной и средней третей полости ЛЖ, которая имеет форму пики).

Avanto с напряженностью магнитного поля 1,5 Тл.

По результатам МРТ камеры сердца в размерах не были увеличены. Отмечалось утолщение миокарда в апикальном отделе ЛЖ (Рис. 2 (А, Б)): МЖП=12 мм, боковой стенки до 16 мм, нижней стенки до 12 мм. Кроме того, определялся участок локального утолщения миокарда в передних отделах базального сегмента МЖП до 16 мм.

Признаков обструкции выносящего тракта ЛЖ получено не было (Рис. 3 (А)). Отмечалось значительное систолическое уменьшение объема апикального отдела полости ЛЖ. По полученным данным был поставлен диагноз апикальной гипертрофии миокарда ЛЖ.

При анализе полученных клинических данных и результатов инструментального обследования оставался вопрос: является ли выявленная изолированная апикальная гипертрофия ЛЖ результатом длительно протекающей артериальной гипертензии или проявлением АГКМП? Для окончательного суждения о диагнозе целесообразно было проведение генетического исследования, по поводу которого пациентка была направлена в институт молекулярной генетики.

Диагноз пациентки при выписке: «Гипертоническая болезнь 3 степени. Апикальная гипертрофия миокарда ЛЖ. Нарушения ритма сердца: наджелудочковая экстрасистолия, пароксизмы наджелудочковой тахикардии, пароксизмы мерцания предсердий. ИБС: Атеросклероз коронарных артерий и аорты. Стенокардия 3 ф. к. Гиперлипидемия. Сахарный диабет 2 типа. Ожирение 3 степени».

«Золотым» стандартом диагностики ГКМП во всем мире признана молекулярно-генетическая экспертиза, однако, в отечественной медицине она практически не используется. Для диагностики симметричных форм ГКМП с обструкцией выносящего тракта ЛЖ широко используется ЭхоКГ. Однако в случаях с АГКМП интерпретация данных ЭхоКГ очень часто затруднена, поскольку миокард верхушки ЛЖ наименее доступен для изучения [6], а иногда и вовсе невозможна вследствие «плохого акустического окна», анатомических особенностей пациента [7].

Точным и информативным методом выявления апикальной гипертрофии является МРТ сердца, главным преимуществом которой является возможность использования наклонных срезов сканирования для получения изображений верхушки сердца. Это позволяет точно определить истинную толщину миокарда в апикальном сегменте. У пациентов с АГКМП при МРТ сердца выявляется изолированная гипертрофия ЛЖ в верхушечном сегменте, при этом полость левого желудочка в конце систолы приобретает форму карточной «пиковой масти» (Рис. 3 (Б)) в нижней трети желудочка с острием «пики» в области верхушки. В ходе исследования также можно оценить массу миокарда, объемные характеристики ЛЖ, локальную и глобальную сократимость миокарда.

Все вышеперечисленное позволяет считать МРТ методом выбора при диагнозе АГКМП.

Список литературы:

1. *Ройтберг Г. Е., Струтынский А. В. - Внутренние болезни. Сердечно-сосудистая система, «Бином-пресс», 2007.*

2. *Niimura H, Patton KK, McKenna WJ, Soults J, Maron BJ, Seidman JG, Seidman CE. —Sarcomere protein gene mutations in hypertrophic cardiomyopathy of the elderly. Circulation. 2002 Jan 29;105 (4): 446 – 51.*

3. *Chen CC, Lei MH, Hsu YC, Chung SL, Sung YJ. Apical hypertrophic cardiomyopathy: correlations between echocardiographic parameters, angiographic left ventricular morphology, and clinical outcomes. Clin Cardiol 2011;34(4):233 – 8.*

4. *Yan L, Wang Z, Xu Z, Li Y, Tao Y, Fan C. Two hundred eight patients with apical hypertrophic cardiomyopathy in China: clinical feature, prognosis, and comparison of pure and mixed forms. Clin Cardiol 2012;35 (2):101 – 6.*

5. *Moon J, Shim CY, Ha JW, Cho IJ, Kang MK, Yang WI, et al. Clinical and echocardiographic predictors of outcomes in patients with apical hypertrophic cardiomyopathy. Am J Cardiol 2011;108 (11):1614 – 9.*

6. *Nagueh SF, Mahmarian JJ. Noninvasive cardiac imaging in patients with hypertrophic cardiomyopathy. J Am Coll Cardiol 2006;48 (12):2410 – 22.*

7. *Jouni H, Geske JB, Miller TD. The diagnosis of apical hypertrophic cardiomyopathy with myocardial perfusion imaging. Heart. 2013 Jan 12. [Epub ahead of print].*

СЛУЧАЙ ИЗ ПРАКТИКИ

МСКТ В ДИАГНОСТИКЕ ДОБРОКАЧЕСТВЕННОГО ОБРАЗОВАНИЯ ПОЧКИ (ОНКОЦИТОМЫ)

Капанадзе Л.Б.[1], Новиков А.А.[2]

1 - ГБОУ ВПО Первый МГМУ им. И. М. Сеченова. Кафедра лучевой диагностики и лучевой терапии.
2 – ФГБУ "Научно-исследовательский институт урологии" министерства здравоохранения Российской федерации.
г. Москва, Россия

Мультиспиральная компьютерная томография (МСКТ) является высокоинформативным методом лучевой диагностики, с помощью которой достоверно удается определить состояние органов забрюшинного пространства. К доброкачественным опухолям почки относят аденому, онкоцитому, ангиомиолипому, лейомиому, липому, гемангиомы и юкстагломерулярно-клеточную опухоль. В представленном клиническом случае описывается доброкачественная опухоль почек – онкоцитома.

Ключевые слова: онкоцитома, мультиспиральная компьютерная томография, доброкачественные опухоли почки.

MSCT IN THE DIAGNOSIS OF BENIGN TUMORS OF THE KIDNEY (ONCOCYTOMA)

Kapanadze L.B.[1], Novikov A.A.[2]

1 - I.M. Sechenov First Mos-cow State Medical Uni-versity. Chair of radiology.
2 – Federal state institution "Scientific research institute of urology". Moscow, Russia

Multislice spiral computed tomography (MSCT) is a highly informative method of radiodiagnostics, which reliably able to detect the state of the retroperitoneum. The benign tumors of the kidney include adenoma, oncocytoma, angiomyolipoma, leiomyoma, lipoma, hemangioma and juxtaglomerular-cell tumor. Presented clinical case describes a benign tumor of the kidney - oncocytoma.

Keywords: oncocytoma, multislice spiral computed tomography, benign renal tumors.

Онкоцитома – это хорошо дифференцированная, доброкачественная, эозинофильная, зернисто-клеточная опухоль паренхимы почки (хотя также может встречаться в различных органах: надпочечниках, слюнных, щитовидной, паращитовидных железах), состоящая из онкоцитов: больших эпителиальных клеток с гранулированной эозинофильной цитоплазмой [1]. Онкоцитомы составляют 3-5% от общего числа опухолей почки [2, 5]. У мужчин данная опухоль встречается чаще, чем у женщин. Размеры ее варьируются от менее 1 см до 12-20 см. Опухоль чаще представлена тканью, окруженной фиброзной капсулой, редко пенетрирующей в капсулу почки, таз, собирательную систему или перинефральный жир. Метастазы крайне редки. Макроскопически онкоцитома имеет желтоватый или светло-коричневый цвет и звездчатый рубец в центре, но некрозы, типичные для почечно-клеточного рака, отсутствуют. Опухоль обычно солитарна и унилате ральна, но известны случаи одновременно билатеральных и множест-

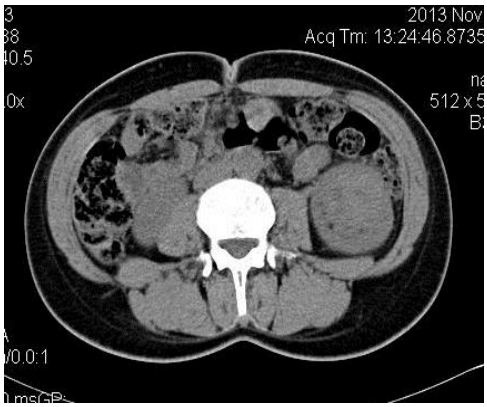

Рис. 1.

Рис. 1. МСКТ органов брюшной полости в нативную фазу, аксиальная проекция.

Определяется образование левой почки неоднородной структуры, за счет наличия участков пониженной плотности и плотных включений.

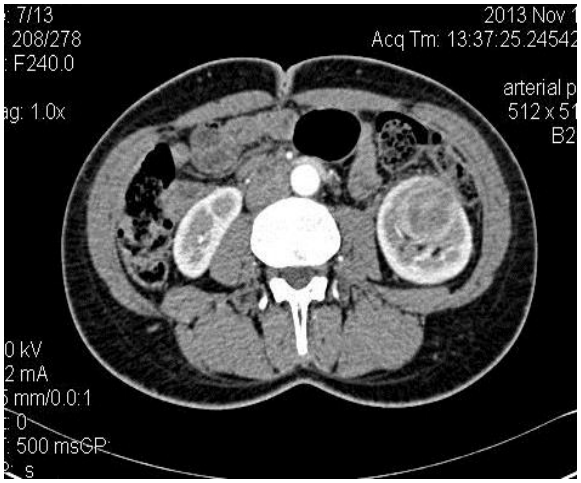

Рис. 2,а.

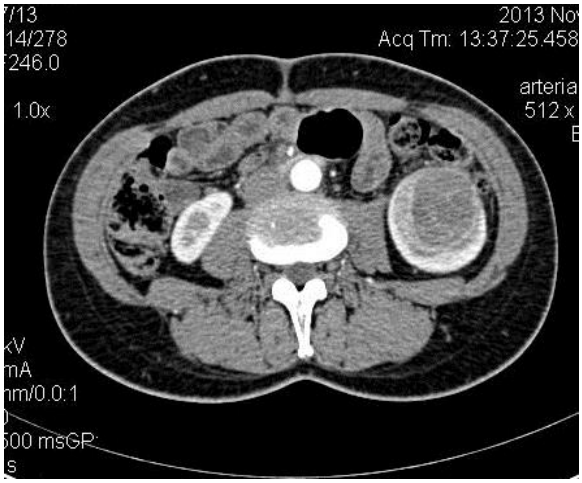

Рис. 2,б.

Рис. 2. МСКТ органов брюшной полости в артериальную фазу, аксиальная проекция.

Образование неравномерно накапливает контрастный препарат.

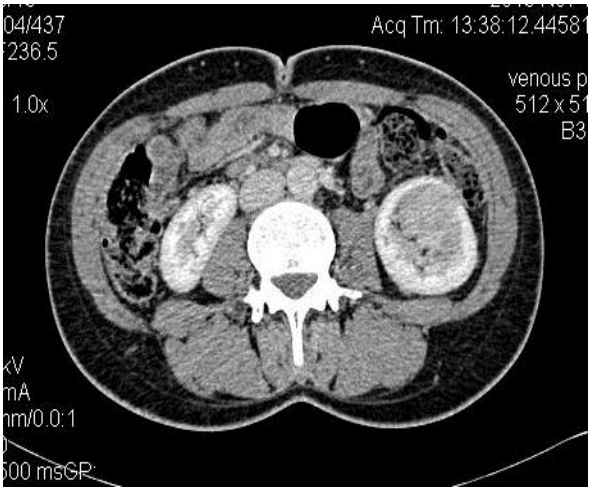

Рис. 3,а.

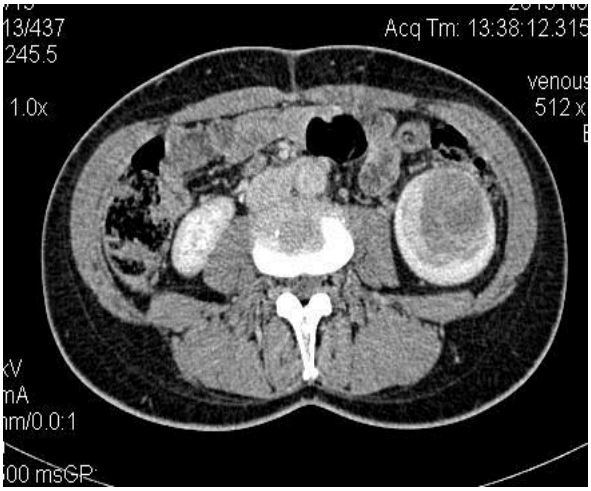

Рис. 3,б.

Рис. 3. МСКТ органов брюшной полости в венозную фазу, аксиальная проекция.

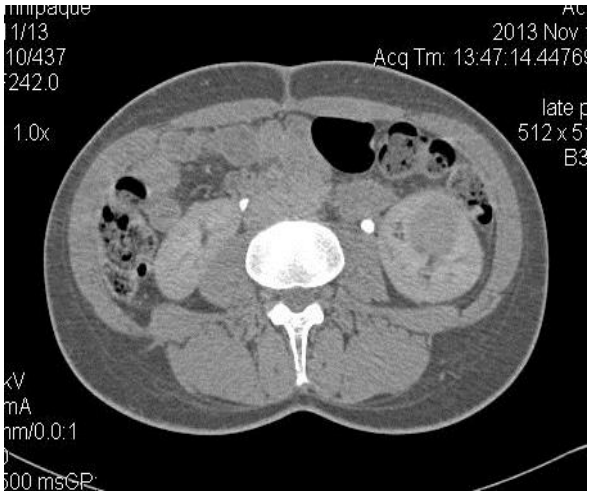

Рис. 4,а.

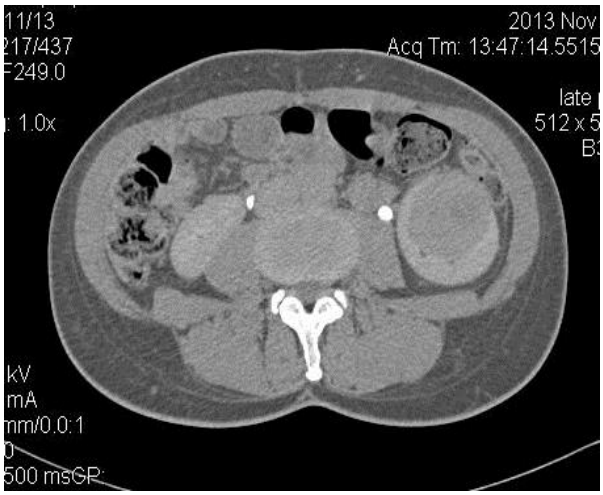

Рис. 4,б.

Рис. 4. МСКТ органов брюшной полости. Аксиальные срезы. Экскреторная фаза.

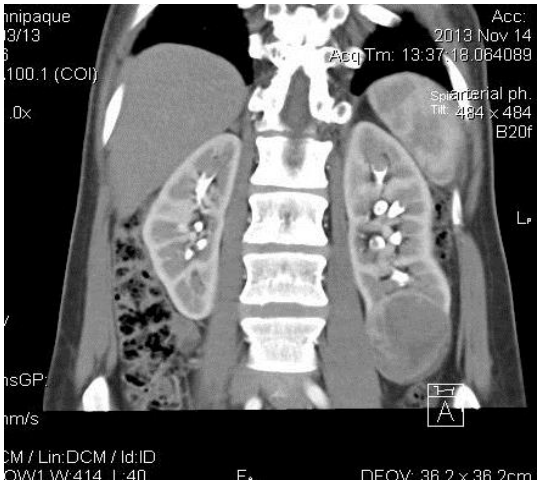

Рис. 5,а.

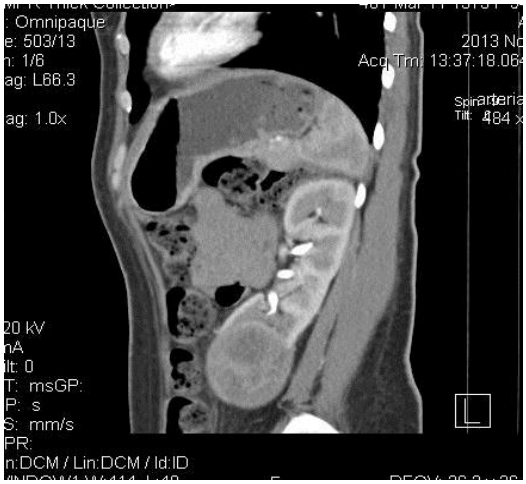

Рис. 5,б.

Рис. 5. МСКТ. МПР в прямой и боковой проекциях.

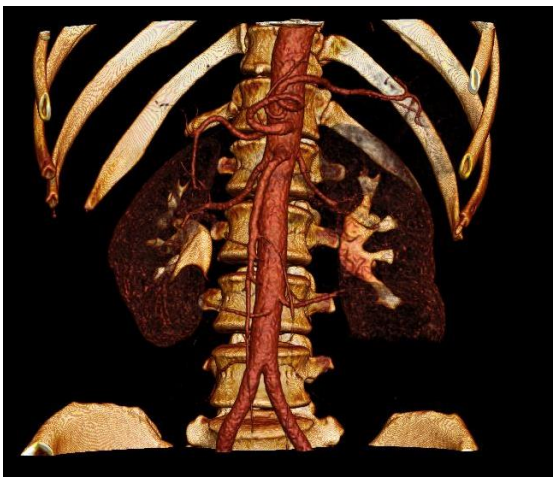

Рис. 6,а.

Рис. 6,а.

Рис. 6. МСКТ органов брюшной полости. 3D-реконструкция.

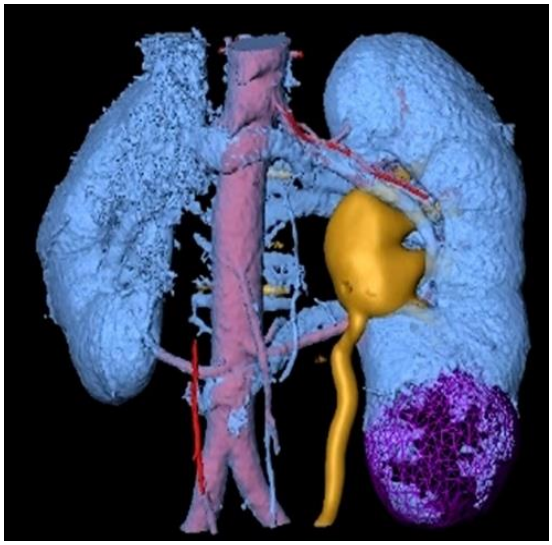

Рис. 7,а.

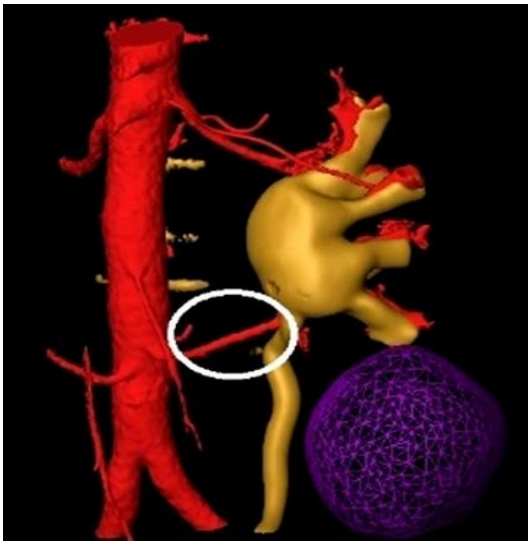

Рис. 7,б.

Рис. 7. МСКТ органов брюшной полости. 3D-реконструкция.

венных онкоцитом (онкоцитоматоз) [6].

Клиническое наблюдение.

Представлено клиническое наблюдение пациентки 40 лет, у которой при плановом (профилактическом) ультразвуковом исследовании брюшной полости и забрюшинного пространства было выявлено образование левой почки. В связи с этим пациентка обратилась в НИИ Уронефрологии и репродуктивного здоровья человека Первого МГМУ имени И.М. Сеченова. При ультразвуковом исследовании (УЗИ) было выявлено: левая почка с четкими неровными контурами, размерами 12,0 х 4,0 см, подвижна при дыхании. Паренхима толщиной 1,8 см, в нижнем сегменте визуализируется объемное образование с участком жидкостной плотности, размером 5,2 х 4,7 см, расположенное преимущественно экстраренально. Правая почка без особенностей. Для более детальной оценки состояния органов забрюшинного пространства была выполнена мультиспиральная компьютерная томография (МСКТ) на аппарате Somatom Sensation 40. Исследование проводилось с внутривенным болюсным контрастирование до и после введения контрастного вещества (оптирей 350 - 100 мл). Изображения были получены в нативную, артериальную, венозную и экскреторную фазы (рис.1-7).

Первым этапом пациентке с целью снижения интраоперационной кровопотери и исключения тепловой ишемии почки была выполнена суперселективная эмболизация нижнесегментарной артерии левой почки, питающей опухоль. Для эмболизации использовался 5 мл 96% этилового спирта, введенного через микрокатетер 3 Ф. Вторым этапом через 3 часа была выполнена лапароскопическая резекция нижнего сегмента левой почки с опухолевым узлом в пределах макроскопически неизмененных тканей (рис.8).

По результатам гистологического исследования в крае резекции опухолевого роста не обнаружено. Опухоль представлена округлыми и полигональными крупными клетками с плотной зернистой эозинофильной цитоплазмой - онкоцитома.

Выводы.

Признаки опухоли при мультиспиральной компьютерной томографии не всегда специфичны и могут встречаться при других новообразованиях почек. Чаще опухоль выглядит как гомогенно усиленное новообразования с псевдокапсулой и центральным рубцом, в то время как почечно-клеточный рак усиливается контрастным препаратом гетерогенно. Опухоль гиповаскулярна и более чем в 80% случаев имеет после контрастирования типичный вид «велосипедного колеса со спицами», равномерное контрастирование в паренхиматозную фазу, отсутствие патологической васкуляризации, наличие капсулы или псевдокапсулы [1,4]. Достоверная дифференциальная диагностика малых онкоцитом и почечно-клеточного рака невозможна. Несмотря на то, что онкоцитома редко диагностируется до хирургического вмешательства, дооперационный диагноз позволил бы предпринять менее агрессивное хирургическое пособие, такое как энуклеация или резекция почки. Стандартным методом служит гистопатологическая диагностика, но этот метод не является специфичным для онкоцитомы, так как ее клетки (большие эозинофильные эпителиальные клетки с цитоплазмой, богатой митохондриями) также могут обнаруживаться в светлоклеточном почечно-клеточном раке, гранулярно-клеточном варианте почечно-клеточного рака и эозинофильном варианте папиллярного рака (тип 2). Поэтому роль чрескожной биопсии до сих пор остается противоречивой.

Таким образом, мультиспиральная компьютерная томография является надежным и досто-

Рис. 8,а.

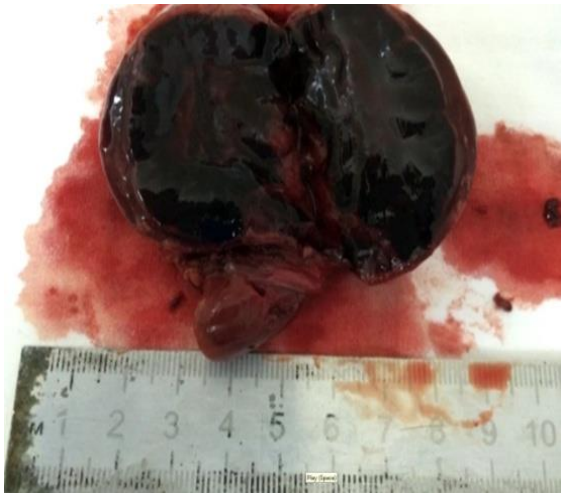

Рис. 8,б.

Рис. 8. Фото макропрепарата удаленного образования.

верным методом в диагностике образований почки, но, за исключением ангиомиолипом, не позволяет с точностью установить доброкачественный характер опухоли, но обеспечивает всю необходимую информацию для дальнейшего хирургического лечения [2]. Тем не менее, характерные цитологические признаки онкоцитомы описаны, и некоторые авторы рекомендуют определять показания к органосохраняющим операциям по результатам цитологического исследования.

Список литературы:

1. *Руководство по урологии: В 3-х т. Том 3/Под редакцией Н. А. Лопаткина. – М.: Медицина, 1998.– 191-193 с.*

2. *Прокоп М., Галански М. Спиральная и многослойная компьютерная томография. Учебное пособие в двух томах. Том 2. Москва, «Медпресс-информ» 2011г., стр. 439-454.*

3. *Liu J., Fanning C.V. (2001) Can renal oncocytomas be distinguished from renal cell carcinoma on fine-needle aspiration specimens? A study of conventional smears in conjunction with ancillary studies Cancer; 93:390-397*

4. *Maatman TJ, Novick AC et al: Renal oncocytoma: A diagnostic and therapeutic dilemma. J Urol 1984;132: 878*

5. *Romis L., Cindolo L., Patard J.J. et al: Frequency, clinical presentation and evolution of renal oncocytomas: multicentric experience from a European database. Eur Urol. 2004; 45:53-57.*

6. *Tickoo SK et al.: Renal oncocytosis: A morphologic study of fourteen cases. Am J Surg Pathol 1999; 15:648.*

СЛУЧАЙ ИЗ ПРАКТИКИ

RF ABLATION OF OSTEOID OSTEOMA - THE LESION SIZE IS A DETERMINING FACTOR FOR TREATMENT CYCLES

Iftikhar Mahmood, Sami Khan, Qaiser Malik, Sajid Butt

Basildon & Thurrock University Hospital. Basildon, UK

In the Royal National Orthopaedic Hospital, Stanmore, London, patients get referred for the treatment of osteoid osteoma (OO) ablation of the bone. These patients are discussed in the weekly tumour multi-disciplinary team meeting and the suitability of the lesions is assessed. Patients who are deemed fit for this treatment, get booked to have this procedure done under general anaesthesia.

Ключевые слова: ablation, osteoid osteoma.

РАДИОЧАСТОТНАЯ АБЛЯЦИЯ ОСТЕОИДНОЙ ОСТЕОМЫ – РАЗМЕР ПОРАЖЕНИЯ ЯВЛЯЕТСЯ ВЕДУЩИМ ФАКТОРОМ ДЛЯ ОПРЕДЕЛЕНИЯ ЦИКЛОВ ЛЕЧЕНИЯ

Ифтихар Махмуд, Сами Хан, Куайсер Малик, Саджид Бат

Университетская больница Базилдона и Таррока. г. Базилдон, Великобритания

В королевский национальный ортопедический госпиталь Стэнмур, Лондон, были направлены пациенты для радиочастотной абляции остеоидной остеомы кости. Решение о соответствии поражений обсуждалось на еженедельном онкологическом мультидисциплинарном собрании. Пациентам, которым подходило данное лечение, процедура производилась под общей анестезией.

Keywords: радиочастотная абляция, остеоидная остеома.

Materials & Methods:

The audit encompassed data of patients who had been booked in the Royal National Orthopaedic Hospital for radiofrequency (RF) ablations of osteoid osteoma, over a 3 year period.

It was assessed if the number of patients who had required more than one treatment had any factors which led to this requirement. The number of patients who only required one treatment were also assessed.

For this purpose the radiology information system for the number of patients who required more than one treatment was reviewed. Patients' notes were consulted to see the follow-up findings to check if one treatment had been satisfactory.

Results:

The total number of patients treated during this time period was66.The patients were treated with RF ablation.

The number of patients who required only one treatment for a successful cure of the lesion was 60. Six patients required more than one treatment. All of these patients had their lesions in the appendicular skeleton.

On assessment of their clinical notes it was found that all of these 6 patients had an improvement in their symptoms following the first treatment. Within 3-4 months, however, their symptoms returned and they required reassessment. Reassessment was executed by performing an MRI scan followed by a CT scan. These examinations showed that the original treated lesion had not completely responded to the radiofrequency ablation and there was a residual lesion present.

4 of the 6 patients responded to the second treatment of RF ablation which was performed within one year of original treatment. The remaining 2 required a further RF ablation to completely cure the abnormality.

Of the 4 patients requiring a two-cycle treatment 3 had a cranio-caudal size of <1cm and both of the 2 patients requiring three-cycles had a cranio-caudal size of >1cm.

A repeat CT scan was performed. This shows

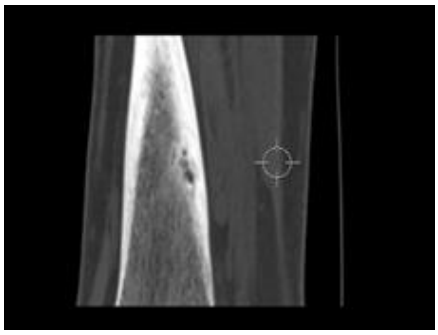

Fig. 1,a.

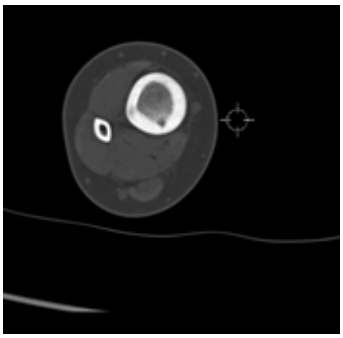

Fig. 1,b.

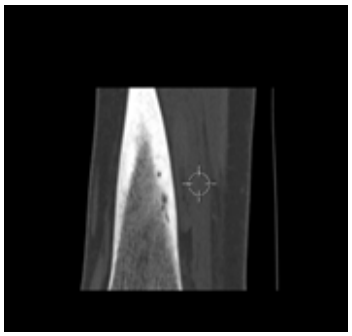

Fig. 1,c.

Fig. 1. CT scan of the tibia, bone window. Pre-treatment CT scan of a young boy who had an OO in his Tibia.

Note that thenidus of the tumour had a longitudinal morphology showing it to be somewhat wriggly in contour. It was therefore presumed that the tumour was present only in the upper half and the lower half represented a nutrient artery giventhe shape. A – Sagittal, b – Axial, c – Sagittal.

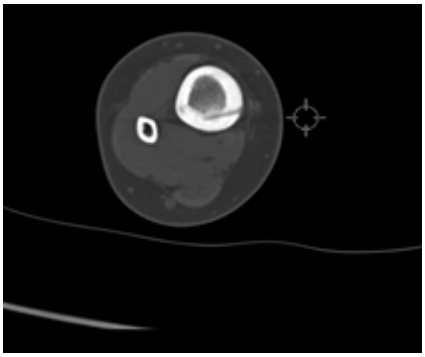

Fig. 2,a.

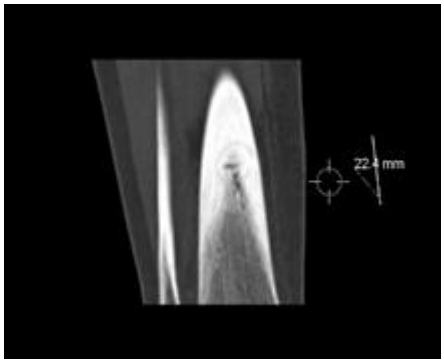

Fig. 2,b.

Fig. 2. CT scan of the tibia, bone window.

Following the treatment at one location for 6 minutes at 90 degrees C, his symptoms improved but did not completely go away. A – Axial, b – Sagittal.

the needle track which issurrounded by a 'halo' which has a diameter of 1.2 cm representing the effective treatment zone around the needle. Note that there was some tumour which was present below and outside this treatment halo. A second procedure then had to be done which resulted in a complete cure.

All cases of OO need to be carefully assessed for planning treatment and number of treatments required should be assessed.

Conclusion:

We conclude that 94% of lesions that are less than 1 cm in size would respond to one cycle of RF ablation.

Lesions that are bigger than 1 cm should have a careful planning of RF treatment approach and number of treatments to ensure that the entire tumour volume is covered for an effective ablation.

Table №1.

	Number of Patients	Cranio-caudal Size		Notes
Total Number	66	<10mm	>10mm	
Single Treatment Cycle Response	60	46	14	
Two-cycle Treatment Response	4	3	1	
Three-cycle Treatment Response	2	0	2	All lesions present in appendicular skeleton

References:

1. Barei DP, Moreau G, Scarborough MT, Neel Percutaneous radiofrequency ablation of osteoid osteoma. Clin Orthop Relat Res. 2000;373:115–24. [PubMed]

2. Bhavin Jankharia and Nishigandha Burute Percutaneous radiofrequency ablation for osteoid osteoma: How we do it. Indian J Radiol Imaging. Feb 2009; 19(1): 36–42. 10.4103/0971-3026.44523 PMCID: PMC2747406

3. Lindner NJ, Ozaki T, Roedl R, Gosheger G, Winkelmann W. Percutaneous radiofrequency ablation in osteoid osteoma. J Bone Joint Surg Br. 2001;83:391–6. [PubMed].

СЛУЧАЙ ИЗ ПРАКТИКИ

CERVICAL NERVE ROOT BLOCK: PAIN MANAGEMENT INTRA & EXTRAFORAMINAL INJECTIONS

Iftikhar Mahmood, Sami Khan, Qaiser Malik, Sajid Butt

Basildon & Thurrock University Hospital. Basildon, UK

Patients with brachialgia get referred to Royal National Orthopaedic Hospital, Stanmore, UK for CT guided nerve root blocks. This procedure is performed under local anaesthesia.

Ключевые слова: cervical nerve root block, intra & extraforaminal injections, brachialgia.

КУПИРОВАНИЕ БОЛЕВОГО СИНДРОМА ПРИ ПРОВЕДЕНИИ БЛОКАДЫ НЕРВНЫХ КОРЕШКОВ ШЕИ С ПРИМЕНЕНИЕМ ИНТРА- И ЭКСТРАФОРАМИНАЛЬНЫХ ИНЪЕКЦИЙ

Ифтихар Махмуд, Сами Хан, Куайсер Малик, Саджид Бат

Университетская больница Базилдона и Таррока. г. Базилдон, Великобритания

В королевский национальный ортопедический госпиталь Стэнмур, Великобритания, были направлены пациенты с брахиалгией для проведения блокады нервных корешков под контролем КТ. Данная процедура производилась под местной анестезией.

Keywords: блокада шейных нервных корешков, интра- и экстрафораминальные инъекции, брахиалгия.

Purpose:

The purpose of this audit was to see if the number of patients who respond to a cervical nerve root block have any difference in their response to the injection if the spread of the original injected medicine was intraforaminal or extraforaminal.

Methods & Results:

Due to the severity of cervical spondylosis, sometimes it is not possible to place the treatment needle within the neural foramen and an extraforaminalinjection has to be performed. In order to differentiate between an intraforaminal and extraforaminal injection a contrast medium is injected at the time of the original treatment. If the injected contrast medium spreads within the neural foramen, then it is deemed to be an intraforaminal injection of steroids and local anaesthetic. If, however, the contrast injection is extraforaminal, then the injection of steroids and local anaesthetic would also remain extraforaminal.

The number of patients studied was 105.

There were 75 male patients and 30 female patients. The age range of the patients was from 37 years to 66 years with a mean age of 57 years.

All of these patients had cervical nerve root blocks at a single level. The most commonly injected level was C5/C6.

The patients' imaging was assessed to see the degree of foraminal stenosis. This was graded as mild (1), moderate (2) to severe (3).

The number of patients who had an intraforaminal injection was 66. The remaining 39 patients had extraforaminal injection.

The intraforaminal nerve root injections had mild to moderately severe cervical spondylosis (grade 1 or 2), 22 patients had a severe foraminal stenosis (3).

Extraforaminal patients had a severe cervical spondylosis in 26 patients with 13 patients demonstrating a mild or moderate cervical spondylosis.

All the patients who received the injection were given pain recording charts in which they monitored their response to the injection on a scale of 0-10 (0 being no pain to 10 being the

Fig. 1,a. Fig. 1,b. Fig. 1,c. Fig. 1,d.

Fig. 1. CT scan of neck, axial view, bone window (a, b). MRI of neck, T2-WI, sagittal (c), axial (d) views.

most significant pain they have experienced in their life). Their mean pain score before the injection was 7.5.Following the injection, they filled in the pain recording chart at different periods of time for the next 2 weeks.

It was found that patients who had an intraforaminal injection had their mean pain score drop from 7.5 to 2.5 over this 2 week period.

The mean pain score of patients who had extraforaminal injection had their symptoms reduced from a mean pain score of 7.5 to 5.5.

Two cases. One showing intraforaminal spread. The other showing extraforaminal spread. Note marked cervical spondylosis in extraforaminal case.

Conclusion:

It could therefore be concluded that when the patients have an intraforaminal spread of contrast medium, they respond more adequately to the injection of steroids and local anaesthetic. There is also, however, a consideration to be made that in these patients generally the degree of cervical spondylosis is not as severe as it is in patients who have an extraforaminal spread of the medicine. It is therefore concluded that both these factors play a part in the patients' response to the injection of steroids and local anaesthetic in patients who present with brachialgia and have a background of cervical spondylosis.

Table №1.

	IntraForaminal Injection	Extraforaminal Injection
Number of Patients (75 male and 30 female)	66	39
Degree of Foraminal Stenosis		
- Mild to moderate	44	13
- Severe	22	26
Mean Pain Score		
- Pre – Injection	7.5	7.5
- Post - Injection	2.5	5.5

References:

1. Berger O1, Dousset V, Delmer O, Pointillart V, Vital JM, Caillé JM.
Evaluation of the efficacy of foraminal infusions of corticosteroids guided by computed tomography in the treatment of radicular pain by foraminal injection. J Radiol. 1999 Sep;80(9):917-25.

2. Slipman CW1, Lipetz JS, DePalma MJ, Jackson HB.
Therapeutic selective nerve root block in the nonsurgical treatment of traumatically induced cervical spondylotic radicular pain. Am J Phys Med Rehabil. 2004 Jun;83(6):446-54.

3. Bush K, Hillier S. Outcome of cervical radiculopathy treated with periradicular/epidural corticosteroid injections: a prospective study with independent clinical review. Eur Spine J. 1996; 5:319–325.

СЛУЧАЙ ИЗ ПРАКТИКИ

ПРОТОННАЯ МАГНИТНО-РЕЗОНАНСНАЯ СПЕКТРОСКОПИЯ В ДИАГНОСТИЧЕСКОМ АЛГОРИТМЕ У ПАЦИЕНТА С НЕАЛКОГОЛЬНОЙ ЖИРОВОЙ БОЛЕЗНЬЮ ПЕЧЕНИ ПРИ КОМПЛЕКСНОМ ПОДХОДЕ К ЛЕЧЕНИЮ

Шария М.А., Ширяев Г.А., Устюжанин Д.В.

ФГБУ РКНПК МЗ РФ. Институт клинической кардиологии им. А.Л. Мясникова. Отдел томографии. Москва, Россия

В данном клиническом случае описано наблюдение пациентки 47 лет, страдающей неалкогольной жировой болезнью печени. Продемонстрирован комплексный подход к диагностике этой патологии с применением как неинвазивных диагностических методов, так и морфологического исследования (биопсии). Также представлено использование методики МР-спектроскопии по водороду в первичной диагностике и последующем контроле эффективности комплексной терапии жировой болезни печени.

Ключевые слова: неалкогольная жировая болезнь печени, МР-спектроскопия, комплексная терапия.

MR SPECTROSCOPYIN THE DIAGNOSTICALGORITHMIN PATIENTS WITHNONALCOHOLIC FATTYLIVER DISEASEWITH ACOMPREHENSIVE APPROACH TO TREATMENT

Shariya M.A., Shiryaev G.A., Ustyuzhanin D.V.

Russian Cardiology Research Center. A. L. Myasnikov Institute of Clinical Cardiology. Department of Tomography. Moscow, Russia

This is the clinical case of the 47 years old patient with nonalcoholic fatty liver disease. Comprehensive approach to the diagnosis of this pathology using both non-invasive diagnostic methods and morphological study (biopsy) isdemonstrated. Also an experience of using proton MR spectroscopy in primary diagnosis and subsequent monitoring of complex treatment efficacy of the fatty liver disease is presented.

Keywords: non-alcoholic fattyliver disease, MR spectroscopy, complex therapy.

Неалкогольная жировая болезнь печени (НАЖБП) – самостоятельная нозологическая единица, включающая в себя спектр морфологических изменений паренхимы органа, а именно: стеатоз (жировая дистрофия), неалкогольный стеатогепатит, который в результате может привести к развитию терминальной стадии заболевания - циррозу печени [1]. НАЖБП может быть верифицирована при отсутствии признаков употребления алкоголя, и, по данным ряда работ, является печеночным проявлением метаболического синдрома [2,3]. Порядка 30% населения развитых стран страдает НАЖБП [1]. В настоящее время наиболее точным методом для диагностики НАЖБП является биопсия печени, однако, многим пациентам невозможно выполнить биопсию, и, в условиях отсутствия более точных методик и специфических сывороточных маркеров, диагноз часто верифицируется исключением других патологий [1,4]. Международные рекомендации по медикаментозной терапии НАЖБП отсутствуют, но существуют комплексные подходы к лечению, направленные на коррекцию ожирения, инсулинорезистентности, гиперлипидемии [5]. Использование неинвазивных диагностических методов играет важную роль в диагностическом алгоритме у пациентов с НАЖБП. Мультиспиральная компьютерная томография и ультразвуковое исследование показывают низкую специфичность в оценке содержания жира в печени. Тем не менее, благодаря их высокой чувствительности, эти методы должны быть использованы в качестве скрининга для выявления пациентов с НАЖБП [6]. Было показано, что магнитно-резонансная то-

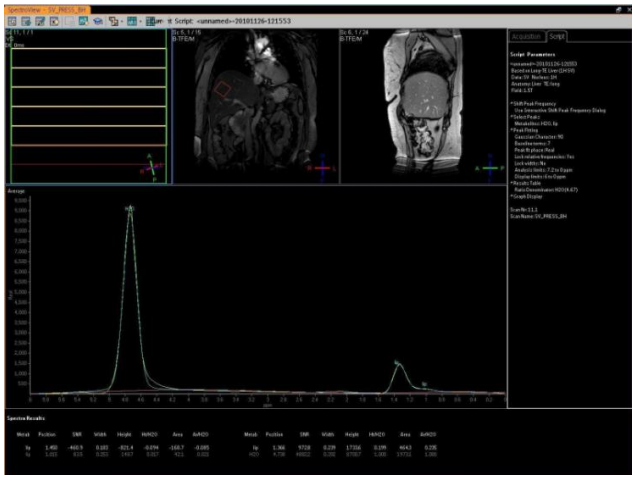

Рис. 1.

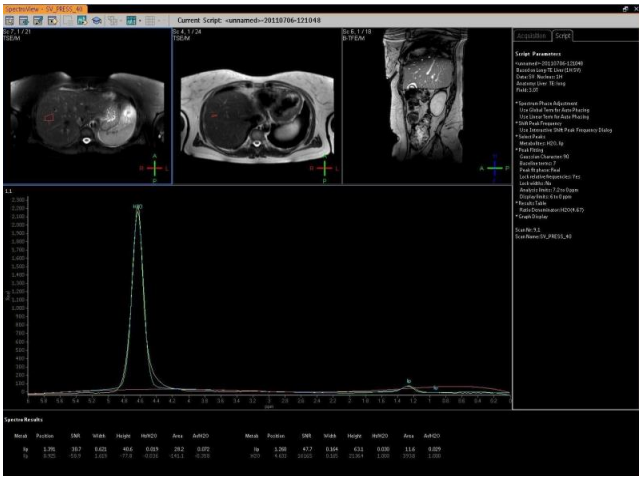

Рис. 2.

Рис. 1. МР-спектроскопия печени до лечения.

Больная М., 47 лет. Содержание жира -24%.

Рис. 2. МР-спектроскопия печени после лечения.

Больная М., 47 лет. Содержание жира 3%.

мография (МРТ) обладает высокой специфичностью и чувствительностью в количественной оценке содержания жира печени [7]. Существуют различные методики МРТ, которые могут быть использованы для этой цели. Наиболее изученной является методика, основанная на феномене химического сдвига, – протонная МР-спектроскопия [8,9,10]. Результаты протонной МР-спектроскопии в оценке содержания жира в печени хорошо согласуются с данными морфологического исследования [4,10].

С целью демонстрации сложной клинико-инструментальной и лучевой диагностики заболевания приводим клиническое наблюдение.

Больная М., 47 лет, поступила в стационар по поводу повышения артериального давления. При ультразвуковом исследовании была выявлена диффузная жировая инфильтрация печени. Пациентке была выполнена протонная МР-спектроскопия, содержание жира в печени составило 24% (Рис.1).

По результатам анализа крови не было выявлено повышения ферментов цитолиза печени, контаминации организма вирусными агентами (вирусы гепатита А, В, С, Е, F, TTV и др.). Больная была направлена в профильное учреждение, где для дифференциальной диагностики было выполнено морфологическое исследование (биопсия) печени. По данным биопсии выявлена жировая дистрофия печени 2 степени (содержание жира 25-30%), фиброзных и воспалительных изменений органа не отмечалось. Был верифицирован диагноз неалкогольной жировой болезни, стеатоза печени. Пациентке рекомендовались дозированные физические нагрузки и контроль за весом. Была подобрана сбалансированная диета по употреблению белков, жиров и углеводов: 30% жира, 15% белков и 55% углеводов, в том числе 5% сахара. Пациентка в течение 6 месяцев получала эслидин (метионин 100 мг, липоид ППА-400 – 300 мг) по 2 капсулы 3 раза в сутки. По истечению 6 месяцев МР-спектроскопия была выполнена повторно, содержание жира в печени составило 3% (при норме < 6,5%), данных за наличие жировой инфильтрации получено не было (Рис. 2).

Заключение.

Неалкогольная жировая болезнь печени может быть верифицирована по результатам ультразвукового обследования, МР-спектроскопии при отсутствии изменений биохимического анализа крови и вирусной контаминации. Повторное выполнение МР-спектроскопии может позволить оценить эффективность комплексного лечения стеатоза печени.

Список литературы:

1. *AnneloesE, Bohte&JochemR, vanWerven. The diagnostic accuracy of US, CT, MRI and 1H-MRS for the evaluation of hepatic steatosis compared with liver biopsy: a meta-analysis. EurRadiol,2011. Vol. 21. P. 87–97.*

2. *Angulo P. Clinical trials: Trial design in NASH--realities and challenges. Nat Rev GastroenterolHepatol, 2011. Vol. 74. P. 424-5.*

3. *Valls C, Iannacconne R, Alba E.Fat in the liver: diagnosis and characterization. EurRadiol, 2006. P. 2292-308*

4. *Cowin GJ, Jonsson JR, Bauer JD et al. Magnetic resonance imaging and spectroscopy for monitoring liver steatosis. MagnReson Imaging, 2008. Vol. 28. P. 937–45.*

5. *Cassidy FH, Yokoo T, Aganovic L.Fatty liver disease: MR imaging techniques for the detection and quantification of liver steatosis. Radiographics, 2009. Vol. 29. P. 231–60.*

6. *Irwan R, EdensMA, SijensPE.Assessment of the variations in fat content in normal liver using a fast MR imaging method in comparison with results obtained by spectroscopic imaging.EurRadiol, 2008. Vol. 18. P. 806–13.*

7. *Machann J, Thamer C, Schnoedt B. Hepatic lipid accumulation in healthy subjects: a comparative study using spectral fat-selective MRI and volume-localized 1H-MR spectroscopy. MagnReson, 2006. Vol. 55. P. 913–17.*

8. *Boris Guiu, Jean-Michel Petit, RomaricLoffroy.Quantification of Liver Fat Content: Comparison of Triple-Echo Chemical Shift Gradient-Echo Imaging and in Vivo Proton MR Spectroscopy. Radiology, 2009. Vol. 250. P. 95-102.*

9. *Peng XG, Ju S, Qin Y. Quantification of liver fat in mice: comparing dual-echo Dixon imaging, chemical shift imaging, and 1H-MR spectroscopy.. J Lipid Res 52(10):1847-55.*

10. *Ishizaka K, Oyama N, Mito S. Comparison of 1H MR spectroscopy, 3-point DIXON, and multi-echo gradient echo for measuring hepatic fat fraction.MagnReson Med Sci, 2011. Vol. 10. P. 41-48.*

ОТЧЕТЫ О НАУЧНЫХ МЕРОПРИЯТИЯХ

36-Й МЕЖДУНАРОДНЫЙ СИМПОЗИУМ “CHARING CROSS”, ПОСВЯЩЕННЫЙ ПРОБЛЕМАМ ХИРУРГИЧЕСКОГО И ЭНДОВАСКУЛЯРНОГО ЛЕЧЕНИЯ РАЗЛИЧНЫХ ПОРАЖЕНИЙ СОСУДИСТОЙ СИСТЕМЫ.

(5-8 АПРЕЛЯ 2014 г., ЛОНДОН)

Кондрашин С.А.

В Лондоне (Великобритания) в Olympia Grand Hall с 5 по 8 апреля 2014 года прошел ежегодный 36-й международный симпозиум Charing Cross, посвященный проблемам хирургического и эндоваскулярного лечения различных поражений сосудистой системы. Хирурги и интервенционные радиологи различных стран высказывали свое мнение по лечению заболеваний всех сосудистых бассейнов, начиная от сонных артерий до артерий голени и стопы. В работе симпозиума приняли участие 4 181 человек из Западной и Восточной Европы, Северной Америки и Азии. Российская делегация в составе 81 человека заняла почетное 13-е место среди стран-участниц.

Среди делегатов 61% составили врачи-клиницисты различных специальностей, преобладали (67%) сосудистые и эндоваскулярные хирурги.

В первый день большое внимание было уделено лечению окклюзионных поражений поверхностной бедренной артерии при помощи баллонного катетера, выделяющего лекарственный препарат. Впервые были представлены 12-ти месячные результаты двух рандомизированных исследований – IN.PACT SFA и ILLUMENATE.

G.Tepe (Германия) в первом случае показал, что баллоны с лекарственным покрытием IN.PACT Admiral (Medtronic) по сравнению со стандартной баллонной ангиопластикой при лечении поражений артерии длиной до 10 см показали статистически достоверную лучшую первичную проходимость через 12 месяцев – 82.2% и 52.45%, соответственно (p<0.001). В исследование был включен 331 пациент из 57 центров Европы и США. Уровень клинически вынужденной реваскуляризации целевого поражения при использовании баллонов с лекарственным покрытием был статистически достоверно ниже по сравнению с обычной баллонной ангиопластикой (2.4% vs. 20.6%,p<0.001).

P.Peeters (Бельгия) представил первые 12-ти месячные результаты клинического исследования у 80 пацентов с поражениями поверхностной бедренной или подколенной артерий при использовании баллонного катетера Stellarex (Covidien). Целью исследования было изучение безопасности и эффективности нового катетера в клинической практике. Пациенты имели поражение поверхностной бедренной или подколенной артерии de novo или рестеноз протяженностью от 30 до 150 мм и диаметром артерии от 3.0 до 7.0 мм. В подгруппе А использовали предилатацию (50 человек), в подгруппе В (30 пацентов) - первичную ангиопластику баллоном с лекарственным покрытием. В подгруппе А первичная проходимость артерии через 6 месяцев была 92%, через год – 87%. Результаты данного иссследования сопоставимы с другими данными – PACIFIER, LEVANT I, THUNDER.

Компания Bard представила новый баллонный катетер с лекарственным покрытием Lutonix для лечения поражений поверхностной бедренной артерии. 6-ти месячные результаты его применения примерно равны другим баллонным катетерам с лекарственным покрытием.

Результаты голосования о значении использования баллонных катетеров с лекарственным покрытием в лечении заболеваний периферических артерий показали, что в 2014 году 72% специалистов стали считать такие катететры альтернативой стентам по сравнению с 27% в 2012 году. Частота использования таких инструментов выросла с 57% в 2013 году до 87% в 2014.

A.Bradbury (Великобритания) доложил о старте нового рандомизированного контролируемого исследования BASIL 2, посвященного сравнению эндоваскулярного и хирургического лечения тяжелой ишемии нижних конечностей. 600 пациентов с атеросклерозом бедренно-подколенного сегмента или артерий голени будут рандомизированы для эндоваскулярной терапии или венозного шунта. Исследование продлится 36 месяцев, первичной конечной точкой является уровень выживания без ампутации конечности через 33 месяца. Для приоритета эндоваскулярного лечения необходима разница в 15% в первичной конечной точке между группами.

Перспективной технологией в лечении

протяженных поражений бедренных артерий является использование биорастворимых стентов. A.Holden (Н. Зеландия) представил данные об использовании трех различных биорастворимых стентов при лечении поражений поверхностной бедренной артерии. В исследовании Abbott Esprit 1 использовались баллонрасширяемые PLLA каркасы при поражениях подвздошных и бедреннных артерий ≤50 мм длиной, которые можно лечить одиночным стентом 6.0 x58 мм. A.Holden заявил, что не смотря на небольшую длину поражения (в среднем, 35,7 мм) данные про проходимости и улучшении статуса по Rutherford-Becker через один год очень обнадеживающие. 480 Biomedical Stanza стентов изучались в исследовании STANCE. Эти гибкие саморасширяющиеся стенты изготовлены из композита PLGA и биорастворимого эластомера, полностью резорбируются через 12-15 месяцев. Процесс имплантации, инкапсуляции и резорбции звеньев стента изучали при помощи OCT. Исследование показало отличные ближайшие успехи имплантации в лечении протяженных поражений (до 90 мм). Стент был модифицирован путем добавления паклитаксела в состав, недавно начато клиническое исследование SPRINT. Holden также сообщил о биорастворимом каркасе Igaki-Tamai (Igaki Medical Planning), который использовали при лечении поражений поверхностной бедренной артерии у 30 пациентов. Непосредственные результаты были очень хорошими, как в исследовании STANCE. Однако, через 12 месяцев уровень рестеноза был очень высоким, что требует использования дальнейших модификаций. В заключении он сказал, что имеется значительный прогресс в применении биорастворимых стентов при лечении поражений бедренных артерий. Пока технология не готова для рутинного клинического использования, но успех не за горами.

В коротком сообщении доктор J.Bismuth (США) показал результаты использования нитинолсодержащего протеза Hybrid Vascular Graft (Gore) для реконструкции поверхностной бедренной артерии. Протез позволяет выполнять быстрый бесшовный анастомоз и крайне удобен в сложных случаях.

Компания Cordis представила новый стент-графт Incraft, имеющий трехмодульный дизайн и ультранизкий профиль с диаметром доставляющей системы 14F для 30 мм тела протеза. Система Incraft увеличит число пациентов, которым можно выполнить эндоваскулярное протезирование аневризм аорты за счет лечения пациентов со сложным анатомическим доступом к аневризме. Первые клинические результаты в течение 4-х лет показали хорошие успехи в лечении абдоминальных аневризм. Компания Cordis надеется на скорейшее получение разрешения ЕС на использование стент-графта Incraft для абдоминальных аневризм, что позволит расширить ее использование в европейских странах.

S.Macdonald (США) в своем выступлении на сессии “Соглашение по лечению поражений поверхностной бедренной артерии” заявила, что данные пяти рандомизированных контролируемых исследований показали преимущество баллонов с лекарственным покрытием по сравнению с традиционной баллонной ангиопластикой при поражениях поверхностной бедренной артерии по множеству клинически значимых параметров. Использование баллонов с лекарственным покрытием является терапией первой линии по многим причинам, в том числе для сохранения возможности будущего лечения таких пациентов.

Проведен мини-симпозиум “Charing Cross встречает Латинскую Америку” под председательством F.Criado (США) и J.Parodi (Аргентина) с представлением клинических наблюдений из Бразилии, Аргентины, Пуэрто-Рико и Мексики.

Компания Abbott Vascular представила саморасширяющиеся стенты нового дизайна Absolute и Supera, которые имеют самый низкий уровень переломов при использовании в поверхностной бедренной артерии.

В павильоне компании Maquet 24 участника симпозиума проходили тренинг по хирургическому лечению аневризм брюшной аорты под руководством R.Seelos (Швейцария) с использованием реалистичных моделей и хирургического иструментария.

M.Dumantepe (Турция) на симпозиуме фирмы BTG рассказал о возрастающей роли ультразвукового тромболизиса в лечении острого и подострого тромбоза глубоких вен нижних конечностей. Он описал эпидемиологию тромбоза, стандарты современного лечения и новые технологии ультразвукового катетерного тромболизиса при помощи системы EKOS (BTG).

На специальной сессии по радиационной безопасности в рентгеноперационной L.Machan (Канада) заявил, что не бывает безопасной дозы облучения. Также все работающие в интервенционной лаборатории имеют радиационные повреждения генов различной степени и не существует способа их возвращения в нормальное состояние. Результаты 20-ти летнего исследования Chodick с соавт. (Am.J.Epidemiology, 2008) показали отсутствие определенного уровня радиации для возникновения катаракты у рентгенлаборантов. Последние результаты B.V. Worgul (США) указывают на возможность наличия среди населения людей с генетической предрасположенной радиочувствительностью. Для снижения уровня полученного излучения необходимо соблюдать принцип ALARA, прово-

дить постоянное обучение всей операционной бригады по радиационной безопасности, использовать современное оборудование.

На выставке широко представлены многобраншевые и фенестрированные эндопротезы для различных отделов аорты ведущих мировых производителей: TAG (Gore), Zenith T Branch и P Branch (Cook), Relay (Bolton Medical), fenestrated Anakonda и Thoraflex Hybrid (Vascutek Terumo).

Во время симпозиума проведен 2-х дневный практический курс по венозной патологии с упором на практические навыки на симуляторах: обучение канюляции вен под УЗ-контролем, позиционированию катетеров и анестезии. Виртуальное ультразвуковое обучение на симуляторе Axiom, интервенции при тромбозе глубоких вен, включая Trellis, Angiojet, ручную тромбэктомию и Ekos; язвы нижних конечностей и пересадка кожи опд местной анестезией; паровая термотерапия; амбулаторная флебэктомия; профилактика венозного тромбоза у тромбофилических пациентов; микросклеротерапия вен; лечение вен лазером Norseld; маркетинг и СМИ для врачей. Впервые на курсе для обучения интервенционного лечения венозной патологии были использованы четыре различных лазера, три разных радиочастотных катетера, эндовенозный клей, механохимическая аблация и паровая термотерапия. Всего приняли участие в 2- дневном курсе 724 делегата.

Компания Endologix представила обнадеживающие результаты коммерческого использования новой революционной системы для эндопротезирования аневризм брюшной аорты Nellix. Технология заживления аневризм с помощью биополимера в этой системе позволяет лечить сложные случаи, уменьшить частоту подтеканий и смещения эндопротеза в послеоперационном периоде.

Специальная сесия “День сотрудничесвиа с ilegx” была посвящена изучению лучших методов терапии “диабетической стопы” и сосудистой реконструкции при критической ишемии нижних конечностей, транслировались операции по интервенционному лечению поражений поверхностной бедренной артерии из клиник Европы и Северной Америки.

На согласительной сессии по лечению поражений восходящей аорты и ее ветвей было подчеркнуто, что данные регистров и одноцентровых исследований показали низкую смертность и уровень осложнений при эндоваскулярном протезировании дуги аорты. У сложных пациентов пожилого возраста и высоким риском эндоваскулярные протезы нового поколения полностью превосходят открытую хирургию, т.к. им нет альтернативы (данные пациенты не пригодны для хирургии).

Следующий 37-й симпозиум состоится в Лондоне (Великобритания) с 28 апреля по 1 мая 2015 года.

ОТЧЕТЫ О НАУЧНЫХ МЕРОПРИЯТИЯХ

VI ВСЕРОССИЙСКИЙ НАУЧНО-ОБРАЗОВАТЕЛЬНЫЙ ФОРУМ С МЕЖДУНАРОДНЫМ УЧАСТИЕМ «МЕДИЦИНСКАЯ ДИАГНОСТИКА»

(28-29 МАЯ 2014, Г. МОСКВА)

С материалами отчета Вы можете ознакомиться по ссылке:

http://www.mediexpo.ru/fileadmin/user_upload/content/pdf/report_med14.pdf

АНОНС

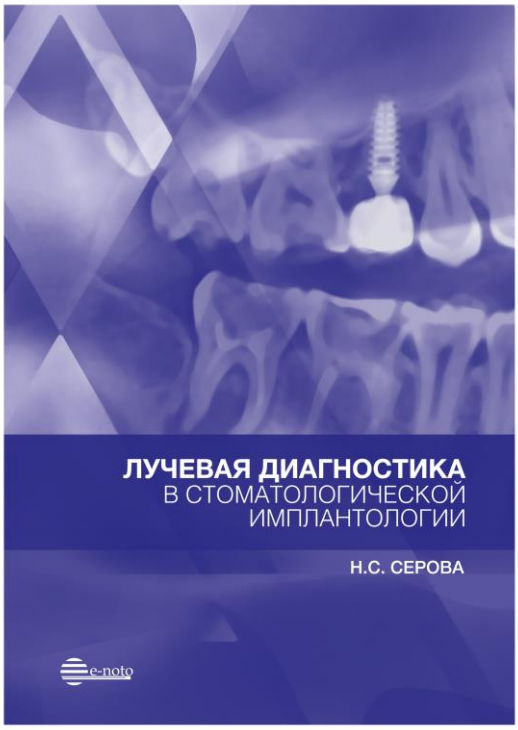

МОНОГРАФИЯ «ЛУЧЕВАЯ ДИАГНОСТИКА В СТОМАТОЛОГИЧЕСКОЙ ИМПЛАНТОЛОГИИ»

Н.С. Серова, В.Н. Олесова, А.И. Ушаков, Н.Г. Перова, В.В. Петровская

Монография посвящена актуальной проблеме – лучевой диагностике в стоматологической имплантологии. Описаны диагностические возможности всех современных лучевых методов исследования, применяемых в данной клинической области (рентгенологических методик, мультиспиральной компьютерной томографии, конусно-лучевой компьютерной томографии), также представлены данные о специализированных программах, используемых для виртуального планирования, моделирования и навигации операции имплантации.

Подробно изложены вопросы планирования данного вида лечения, в том числе в случаях дефицита костной ткани челюстей, что представляет особую важность в клинической практике, описаны критерии планирования и контроля эффективности дополнительных костно-реконструктивных операций. Большое внимание уделено проблеме послеоперационного мониторинга в стоматологической имплантологии, предложены алгоритмы и схемы лучевого контроля на различных послеоперационных этапах, включая период после ортопедического лечения.

«Лучевая диагностика в стоматологической имплантологии» – первая книга в России, написанная по данной проблеме специалистом по лучевой диагностике.
Издание предназначено для врачей-рентгенологов, стоматологов, челюстно-лицевых хирургов, врачей других специальностей, а также клинических ординаторов, обучающихся по специальностям «рентгенология» и «стоматология», может быть использовано в учебном процессе студентами старших курсов лечебного и стоматологического факультетов.

Работа выполнена в рамках реализации Гранта Президента РФ по поддержке молодых ученых – докторов наук МД-229.2013.7 «Гибридные технологии лучевой диагностики в челюстно-лицевой хирургии».

АНОНС

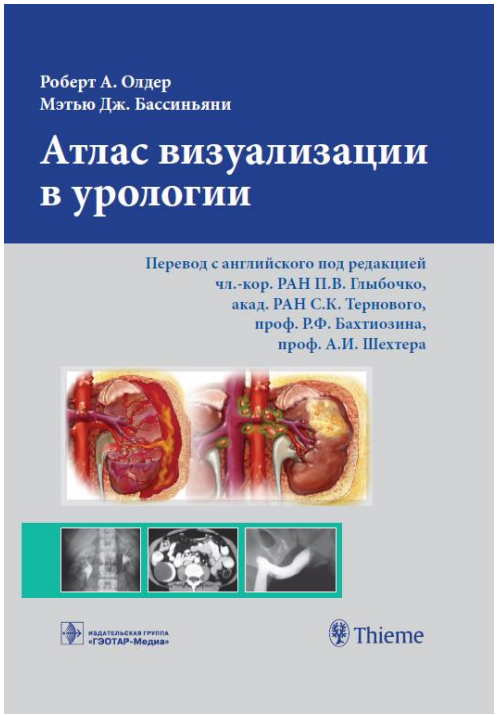

АТЛАС ВИЗУАЛИЗАЦИИ В УРОЛОГИИ

Роберт А. Олдер, Мэтью Дж. Бассиньяни
Перевод с английского под редакцией: П.В. Глыбочко, С.К. Тернового, Р.Ф. Бахтиозина, А.И. Шехтера.

Атлас представляет основанные на клинических случаях подходы к выбору мультимодальных методов визуализации при диагностике наиболее часто встречающихся урологических заболеваний.

В книге дан всесторонний обзор последних визуализирующих технологий с акцентов на новейших разработках, таких как КТ-внутривенная пиелография и МРТ урогенитальной системы. Каждый случай начинается с краткого описания клинической картины, данных лучевых методов диагностики, диагноза и дифференциального диагноза и продолжается обстоятельным обсуждением, включающим теоретическое обоснование, клинические данные, патологическую анатомию, данные методов визуализации, лечение и прогноз для проведенного случая, а также рекомендуемую литературу.

Особенности:

- 400 высококачественных иллюстраций
- Единообразная структура глав удобна для восприятия материала.
- Дифференциальные диагнозы представлены в виде маркированных списков, облегчающих поиск и повторение материала.
- Приведены краткие данные лучевых методов диагностики и наиболее применимые стратегии в выборе методов визуализации для специфических заболеваний.

Атлас предназначен специалистам лучевой диагностики, урологам, также студентам медицинских вузов.

НЕКРОЛОГ

ПАМЯТИ ЖАНГАЛИ ХАМЗАБАЕВИЧА ХАМЗАБАЕВА
(10.10.1937 – 14.10.2014)

14 октября 2014 года после продолжительной и тяжелой болезни ушел из жизни ведущий рентгенорадиолог Республики Казахстан, академик Казахской академии наук, доктор медицинских наук, Почетный профессор Карагандинской Государственной медицинской академии Ж.Х. Хамзабаев.

Академик Ж.Х. Хамзабаев - видный деятель медицинской науки и практики, за долгую научную, педагогическую, лечебную, организаторскую деятельность внес в медицинскую науку и подготовку научных кадров дружественной республики Казахстан значительный вклад. Этот вклад, в первую очередь, касался развития и становления в масштабах республики современных научных и практических направлений лучевой диагностики – компьютерной и магнитно-резонансной томографии. Одновременно, он продолжил работу над формированием новой научной школы молодых перспективных специалистов рентгенологов и радиологов, способных к работе преимущественно с мало инвазивной диагностической техникой. По инициативе Ж.Х. Хамзабаева впервые в Казахстане был организован Центр по рентгеноконтрастным и ангиографическим методам исследования, который он возглавил. Это событие явилось важной вехой в развитии лучевой диагностики в Казахстане.

За время своей профессиональной деятельности Ж.Х. Хамзабаеву не один раз приходилось занимать ряд должностей, в том числе, и министерстве здравоохранения Казахстана. Со всеми ответственными государственными поручениями Жангали Хамзабаевич успешно справлялся. Был награжден правительственными наградами. Светлая память о видном ученом, наставнике молодежи в медицине, «реформаторе» в области рентгенологии и радиологии республики Казахстан надолго сохраниться в сердцах рентгенологов и радиологов дружественной России.

Редколлегия Российского электронного журнала лучевой диагностики выражает глубокие соболезнования родным и близким Жангали Хамзабаевича.

ТРЕБОВАНИЯ К ПУБЛИКАЦИЯМ В ЖУРНАЛЕ

REJR

Российский Электронный Журнал Лучевой Диагностики (REJR, www.rejr.ru) принимает к публикации проблемные статьи, научные и литературные обзоры, результаты оригинальных исследований, описания клинических случаев, лекции и тезисы докладов конференций.

Публикации принимаются по электронному адресу: rejr@rejr.ru

Публикации должны соответствовать тематике журнала, т.е. касаться следующих направлений – лучевая диагностика, лучевая терапия и интервенционная хирургия.

Журнал осуществляет публикацию на русском и английском языках.

Публикации в журнале бесплатны.

Требования к публикациям составлены согласно "Единым требованиям к рукописям, представляемым в биомедицинские журналы (Ann Intern Med 1997;126:36-47)".

ТЕХНИЧЕСКИЕ ТРЕБОВАНИЯ:

1) ОБЩИЙ ВЕС 1 письма должен быть не более 50 мегабайт!

2) Объём публикаций (с иллюстрациями):

Оригинальные статьи – от 5 до 12 страниц

Случаи из практики – от 2 до 5 страниц

При этом 4 иллюстрации – 1 страница

3) Файлы предоставляются в формате .doc или .rtf без нумерации страниц.

4) Текст должен быть набран 12 шрифтом «Times New Roman» с межстрочным одинарным интервалом и стандартными полями (левое - 3 см, правое - 1,5 см, верхнее и нижнее - 2 см.).

5) Подписи к рисункам, таблицам, а также сам текст в таблицах выполняются 11 шрифтом «Times New Roman» с межстрочным одинарным интервалом, с выравниванием по центру. Подписи к рисункам должны содержать: название метода исследования, плоскость исследования (вид реконструкции), данные о пациенте (если необходимо), описание.

6) Иллюстрации и таблицы размещаются в тексте. Сложные схемы, диаграммы, формулы, подписи, стрелки и пр. должны быть сведены в один графический элемент (картинку). В подписях под рисунками должны быть сделаны объяснения значений всех кривых, букв, цифр и прочих условных обозначений на русском языке. На рисунках не должно быть текста и данных о пациенте. Все графы в таблицах должны иметь заголовки. Сокращения слов в таблицах не допускаются.

7) Все иллюстрации и таблицы должны быть четкими и яркими.

8) Текст статьи должен быть выверен на предмет возможных ошибок. При форматировании не использовать знак переноса слов.

9) Все вводимые автором буквенные обозначения и аббревиатуры должны быть расшифрованы в тексте при первом их упоминании. Не допускаются сокращения простых слов.

10) Единицы измерения даются в системе СИ.

11) Фотографии авторов (по желанию) должны быть не более 600 px по длине или высоте и должны весить не более 500 кб.

ОБЩИЕ ТРЕБОВАНИЯ:

Публикация подается в редакцию в сверстанном виде. Авторские материалы не корректируются и печатаются по оригиналу. Журнал «REJR» не несет ответственности за достоверность информации в публикации.

Публикация должна иметь следующую структуру: титульная страница, содержательная часть, список литературы.

Титульная страница (На русском и английском языках каждый раздел):

1) Название статьи (прописным, полужирным шрифтом)

2) Фамилии и инициалы авторов (строчными буквами)

3) Название учреждения, адрес, телефон (строчный курсив)

4) Контактная информация авторов, с указанием ответственного за переписку: ФИО, e-mail и телефон. По желанию могут быть предоставлены фотографии авторов.

5) Резюме (не более 250 слов)

6) Ключевые слова (5-10 ключевых слов или словосочетаний)

Содержательная часть:

Структура литературного обзора, лекции:

1) Введение
2) Изложение основного материала
3) Заключение
4) Список литературы

Структура оригинальных исследований:

1) Введение
2) Цель исследования
3) Материалы и методы
4) Результаты исследования
5) Обсуждение результатов
6) Выводы
7) Список литературы

Список литературы:

Список литературы оформляется в соответствии с ГОСТом.

Каждый источник с новой строки под порядковым номером. Нумерация осуществляется по мере цитирования их в статье.

РЕЦЕНЗИРОВАНИЕ:

Все представленные к публикации материалы проходят предварительную экспертизу членами редколлегии, затем направляются на рецензирование.

Наряду с электронным вариантом, автор должен предоставить в редакцию рекомендацию от научного руководителя или руководителя подразделения.

Редколлегия журнала.



REJR

Том 4. №3. 2014 год.