

СОНОГРАФИЧЕСКАЯ МОРФОЛОГИЯ МОЧЕВОГО ПУЗЫРЯ У ДЕТЕЙ С УРЕТЕРОГИДРОНЕФРОЗОМ

Акилов Х.А., Хаккулов Э.Б., Пайзиев Х.М.

Цель исследования. Выявление характерной сонографической семиотики патоморфологических изменений в мочевом пузыре для оптимизации выбора тактики хирургического лечения уретерогидронефроза у детей.

Материалы и методы. Ультразвуковая картина мочевого пузыря изучена у 158 детей с обструктивным уретерогидронефрозом (90 случаев), пузырно-мочеточниковым рефлюксом (67 случаев) и сочетанием указанных состояний (1 случай), госпитализированных в отделение детской хирургии РНЦЭМП в период с 2005 по 2012 г. У всех детей имел место уретерогидронефроз III-IV степени, в связи с чем все они были подвергнуты хирургическому лечению, что позволило сопоставить результаты УЗИ мочевого пузыря с выявленной интраоперационно морфологической картиной органа.

Результаты и обсуждение. Более чем у трети больных (57 случаев; 36,1%) на УЗИ было выявлено утолщение стенок мочевого пузыря, в том числе у 10 пациентов (6,3%) – грубое утолщение. Этот ультразвуковой признак в три раза чаще встречается у больных с обструктивной формой заболевания. Морфосонометрическая оценка распространенности и тяжести воспалительно-склеротических изменений в стенке мочевого пузыря имеет важное значение в определении тактики и техники хирургического лечения уретерогидронефроза у детей.

Заключение. Одним из наиболее достоверных признаков соединительнотканного разрастания слоев мочевого пузыря и окружающей клетчатки, кроме утолщения и уплотнения стенки органа, является потеря четкости и ровности контуров органа. Дооперационная ультразвуковая оценка состояния мочевого пузыря у детей с уретерогидронефрозом способствует выбору оптимальной тактики хирургического лечения.

Ключевые слова: уретерогидронефроз, у детей, мочевой пузырь, ультразвуковое исследование.

Контактный автор: Хаккулов Э.Б., e-mail: erkin.khakkulov@mail.ru.

Для цитирования: Акилов Х.А., Хаккулов Э.Б., Пайзиев Х.М. Сонографическая морфология мочевого пузыря у детей с уретерогидронефрозом. REJR. 2016; 6 (4):81-85. DOI:10.21569/2222-7415-2016-6-4-81-85.

Статья получена: 15.11.2016

Статья принята: 28.11.2016

SONOGRAPHIC MORPHOLOGY OF URINARY BLADDER IN CHILDREN WITH URETEROHYDRONEPHROSIS

Akilov Kh.A., Khakkulov E.B., Payziev H.M.

Purpose. To identify the characteristic sonographic semiotic pathological changes in the bladder in order to optimize the choice of surgical treatment in children with ureterohydronephrosis.

Materials and methods. Ultrasound images of urinary bladder were examined in 158 children, admitted to pediatric surgery of Republican Scientific Center for Emergency Medicine in the period from 2005 to 2012 with obstructive ureterohydronephrosis (90), vesicoureteral reflux (67) and a combination of the above conditions (1). All the children had ureterohydronephrosis of III-IV stages, due to which they were subjected to surgery, allowing comparing the US results with intraoperative morphological picture of the bladder.

Республиканский научный центр экстренной медицинской помощи.
г. Ташкент, Республика Узбекистан.

Republican Scientific Center for Emergency Medicine.
Tashkent, the Republic of Uzbekistan.

Results. More than one third of patients (57; 36,1%) had bladder wall thickening on ultrasound, including gross thickening in 10 (6,3%) cases. This ultrasound sign appeared thrice more common in patients with obstructive form of the disease. The assessment of morphological and sonographic prevalence and severity of inflammatory and sclerotic changes in the bladder wall is important in determining the tactics and techniques of surgical treatment in children with ureterohydronephrosis.

Conclusion. One of the most reliable signs of connective tissue proliferation of bladder layers and surrounding tissue is loss of definition and smoothness of bladder contours as well as thickening of its wall. Preoperative ultrasound assessment of the bladder in children with ureterohydronephrosis contributes to the choice of optimal surgical treatment.

Keywords: ureterohydronephrosis, children with ureterohydronephrosis, ultrasound investigation, kidneys, urinary tract.

Corresponding author: *Khakkulov E.B., erkin.khakkulov@mail.ru.*

For citation: *Akilov Kh.A., Khakkulov E.B., Payziev H.M. Sonographic morphology of urinary bladder in children with ureterohydronephrosis. REJR. 2016; 6 (4):81-85. DOI:10.21569/2222-7415-2016-6-4-81-85.*

Received: 15.11.2016

Accepted: 28.11.2016

Уретерогидронефроз встречается как самостоятельное заболевание, так и как составная часть множественных пороков развития и, по общему мнению, является одним из наиболее тяжелых урологических заболеваний у детей [1]. Обструкции мочевыводящих путей являются наиболее частой причиной терминальной хронической почечной недостаточности у детей: диагностируются у 21% детей с хроническими заболеваниями почек и у 16% детей, нуждающихся в пересадке почек [2]. У 10% новорожденных с врожденными заболеваниями почек и мочевыводящих протоков выполняется нефрэктомия, что указывает на неудовлетворительное состояние ранней диагностики заболевания, особенно у детей с атипичной клиникой его проявления. В более старшем возрасте нефрэктомией заканчивается 1,4% приобретенных заболеваний и 56% врожденных аномалий [3]. Среди доброкачественных заболеваний почек и мочевыводящей системы, ставших причиной нефрэктомии, пузырно-мочеточниковый рефлюкс (ПМР) является основной патологией у девочек, а обструкция тазово-мочеточникового сегмента – у мальчиков. Ранняя диагностика указанных состояний и их соответствующая хирургическая коррекция дает шанс ребенку сохранить почку [4, 5].

Цель исследования.

Выявление характерной сонографической семиотики патоморфологических изменений в мочевом пузыре для оптимизации выбора тактики хирургического лечения уретерогидронефроза у детей.

Материалы и методы.

Ультразвуковая картина мочевого пузыря

изучена у 158 детей с обструктивным уретерогидронефрозом (90 случаев), пузырно-мочеточниковым рефлюксом (67 случаев) и сочетанием указанных состояний (1 случай), госпитализированных в отделение детской хирургии РНЦЭМП в период с 2005 по 2012 г. Мальчиков было 100 (63,3%), девочек – 58 (36,7%). Возраст больных детей колебался от 3 месяцев до 14 лет (средний возраст – 4,15±3,21). У всех детей имел место уретерогидронефроз III-IV степени, в связи с чем все они были подвергнуты хирургическому лечению, что позволило сопоставить результаты УЗИ мочевого пузыря с выявленной интраоперационно морфологической картиной органа.

Ультразвуковое исследование (УЗИ) выполнялось на аппарате EUB-500 (Hitachi). Использовали мультисекторные конвексные датчики с доминирующей частотой 3,5-5 МГц, исследование проводили при наполненном мочевом пузыре.

Результаты и обсуждение.

Более чем у трети больных (57 случаев; 36,1%) на УЗИ мы отмечали утолщение стенок мочевого пузыря, в том числе у 10 пациентов (6,3%) – грубое утолщение. Как нам кажется, патоморфологическим субстратом данного сонографического признака является как гипертрофия мышечного слоя мочевого пузыря на фоне детрузорно-сфинктерной диссинергии при пузырно-мочеточниковом рефлюксе (ПМР) и уретероцеле при обструктивном уретерогидронефрозе, так и последствия цистита на почве инфекции мочевыводящих путей. Как известно, при циститах слизистая оболочка мочевого пузыря становится отечной, гиперемированной,

в последующем процесс распространяется на подслизистый слой, где возникает гнойная инфильтрация с отеком и утолщением подслизистой. При тяжелом цистите гнойно-воспалительный процесс захватывает мышечный слой с появлением участков изъязвления слизистой оболочки мочевого пузыря. При хроническом процессе отмечается разрастание соединительной ткани.

Изучая достаточно распространенный у детей с уретерогидронефрозом симптом утолщения стенки мочевого пузыря, естественно возникает вопрос, насколько этот феномен коррелирует с формой заболевания. Мы ожидали, что на состояние мочевого пузыря большее влияние оказывает ПМР, когда происходит детрузорно-сфинктерная диссинергия при каждом сокращении органа и отсутствует механическая преграда для свободного восходящего и нисходящего распространения инфекции из пузыря в мочеточники и обратно. Однако соответствующий анализ частоты выявления на УЗИ признаков утолщения стенки мочевого пузыря в зависимости от формы уретерогидронефроза показал, что этот симптом в три раза чаще встречается у больных с обструктивной формой заболевания (табл. 1). Интересно отметить, что из 30 больных с измененной стенкой мочевого пузыря при обструктивном уретерогидронефрозе у 27 (90,0%) имело место уретероцеле. Очевидно, что наличие уретероцеле является одним из наиболее важных факторов риска развития сонографически значимого утолщения стенки мочевого пузыря, что обусловлено, вероятно, инфравезикальной обструкцией мочевых путей.

Морфосонометрическая оценка распространенности и тяжести воспалительно-склеротических изменений в стенке мочевого пузыря имеет важное значение в определении тактики и техники хирургического лечения уретерогидронефроза у детей. Выраженные рубцовые изменения в области формируемого нового пузырно-мочеточникового соединения значительно усложняют основной этап операции создания адекватного антирефлюксного механизма, а вовлечение в патологический процесс околопузырного пространства и тазового отдела мочеточника могут создать во время операции серьезный технический и эмоциональный барьер перед хирургом, так как эти состояния ассоциируются с высокой травматичностью, целым рядом технических трудностей и сложностей, а иногда и с невозможностью выполнения реконструктивного вмешательства. Формирование уретероцистонеоанастомоза на фоне выраженных рубцово-воспалительных изменений стенки мочевого пузыря и околопузырной клетчатки сопряжены с высокой частотой не только рецидива ПМР, но и ещё более опасного осложнения – стенозирования пузырно-мочеточникового

соустья и некроза слизистой мочевого пузыря.

Наш клинический опыт сопоставления морфосонометрических параметров мочевого пузыря и интраоперационных находок указывает, что одним из наиболее достоверных признаков соединительнотканного разрастания слоев пузыря и окружающей клетчатки, кроме утолщения и уплотнения стенки органа, является потеря четкости и ровности контуров органа (рис. 1). Эти признаки (потеря четкости и/или ровности контуров мочевого пузыря) целенаправленно были оценены на УЗИ у 84 больных (86,6%) (табл. 2).

При выявлении ровного и четкого контура у 61 пациента (72,6%) интраоперационно мы не отмечали каких-либо сложностей на этапах мобилизации тазового отдела мочеточников и мочевого пузыря, а также при формировании подслизистого туннеля для создания клапанного механизма. Воспалительная инфильтрация стенки мочевого пузыря и окружающих тканей, что имело место у 13 больных (15,5%), характеризуется на сонограммах потерей ровного контура и, как правило, имеет обратимый характер, а выполнение операции без предоперационной противовоспалительной терапии в этих случаях сопряжено с повышенной кровоточивостью выделяемых тканей. Рубцовое перерождение стенки мочевого пузыря и парапузырной клетчатки на УЗИ проявляется нечеткостью контуров, что особенно ярко выражено при трабекулярном мочевом пузыре, где на эхограммах мы наблюдали потерю ровных и четких контуров (рис. 2.).

У 58 больных (59,8%) на сонограммах мы отмечали отсутствие гомогенности содержимого мочевого пузыря, что является одним из характерных и грозных признаков выраженного гнойного цистита. Это состояние требует экстренной госпитализации в профильное отделение и интенсивной терапии, для ликвидации симптомов воспаления и проведения, в последующем, реконструктивной операции.

Заключение.

У детей с уретерогидронефрозом III-IV степени часто развиваются в той или иной мере выраженные изменения в стенке мочевого пузыря. Более чем у трети больных (57 случаев; 36,1%) на УЗИ выявлено утолщение стенок мочевого пузыря, в том числе у 10 больных (6,3%) – грубое утолщение. Этот ультразвуковой признак в три раза чаще встречается у больных с обструктивной формой заболевания. Одним из наиболее достоверных признаков соединительнотканного разрастания слоев пузыря и окружающей клетчатки, кроме утолщения и уплотнения стенки органа, является потеря четкости и ровности контуров органа. Отсутствие гомогенности содержимого мочевого пузыря является одним из характерных и грозных признаков

Таблица №1. Частота утолщения стенки мочевого пузыря в зависимости от формы уретерогидронефроза.

Форма уретерогидронефроза	Общее число больных	Число больных с утолщенной стенкой мочевого пузыря	
		абс.	%
Обструктивный	90	30	44,8
ПМП	67	13	14,4
Обструктивный + ПМП	1	–	–
Всего	158	43	27,2

Таблица №2. Ультразвуковая характеристика контуров мочевого пузыря у детей с уретерогидронефрозом III-IV степени, n=84.

Контур мочевого пузыря	Число больных	
	Абс.	%
Ровный и четкий	61	72,6
Неровный и нечеткий	5	6,0
Нечеткий	5	6,0
Неровный	13	15,5

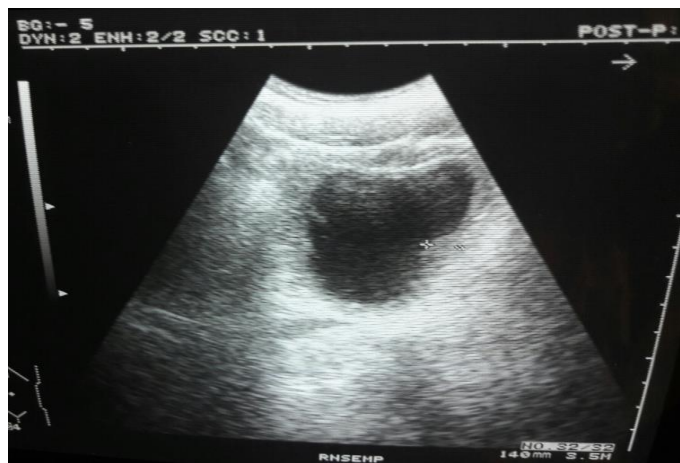

Рис. 1. (Fig. 1).

Рис. 1. Ультразвуковое исследование мочевого пузыря.

Контур мочевого пузыря не ровные и не четкие.

Fig. 1. Urinary bladder ultrasound.

Urinary bladder has abrupt and indistinct contours.

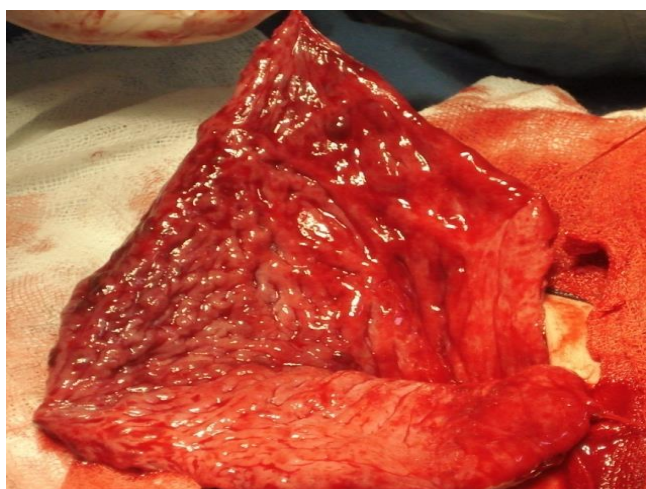


Рис. 2. (Fig. 2).

Рис. 2. Интраоперационная фотография. Общий вид слизистой мочевого пузыря при хроническом трабекулярном цистите.

Fig. 2. Intraoperative foto.

General view of urinary bladder mucosal lining within chronic trabecular cystitis.

выраженного гнойного цистита. Дооперационная ультразвуковая оценка состояния мочевого пузыря у детей с уретерогидронефрозом способствует выбору оптимальной тактики хирургического лечения.

Список литературы:

1. Антонов Д.В. Особенности диагностики, лечения и реабилитации детей с врожденными пороками мочевыделительной системы. Докт. Дисс. Уфа, 2005. 46 с.
2. North American Pediatric Renal Trials and Collaborative Studies. Annual Report. EMMES. (2008). Available at: <https://web.emmes.com/study/ped/annlrept/Annual%20Report%20-2008.pdf>
3. Daradka I. Indications for nephrectomy in children: a report

References:

1. Antonov D.V. The diagnosis, treatment and rehabilitation of children with congenital urinary system: Doct. Diss. Ufa, 2005. 46 p. (in Russian).
2. North American Pediatric Renal Trials and Collaborative Studies. Annual Report. EMMES. (2008). Available at: <https://web.emmes.com/study/ped/annlrept/Annual%20Report%20-2008.pdf>
3. Daradka I. Indications for nephrectomy in children: a report

Источник финансирования и конфликт интересов.

Авторы данной статьи подтвердили отсутствие конфликта интересов, о которых необходимо сообщить.

- on 119 cases. *Saudi J Kidney Dis Transpl.* 2012; 23 (6): 1221-1226.
4. Diniz G., Safiye A., Ragib O. A regional panorama of non-tumoral nephrectomy reasons in childhood. *Aegean Pathol J.* 2005; 2: 71-76.
5. Perrelli L., Calisti A., Pintus C., D'Errico G. Management of pelvi-ureteric junction obstruction in the first six months of life. *Z Kinderchir.* 1985; 40: 158-162.
- on 119 cases. *Saudi J Kidney Dis Transpl.* 2012; 23 (6): 1221-1226.
4. Diniz G., Safiye A., Ragib O. A regional panorama of non-tumoral nephrectomy reasons in childhood. *Aegean Pathol J.* 2005; 2: 71-76.
5. Perrelli L., Calisti A., Pintus C., D'Errico G. Management of pelvi-ureteric junction obstruction in the first six months of life. *Z Kinderchir.* 1985; 40: 158-162.