ЛЕКЦИЯ

# РЕНТГЕНОЛОГИЧЕСКИЕ ПРОЯВЛЕНИЯ ВРОЖДЕННЫХ ДЕФОРМАЦИЙ ЛИЦЕВОГО ОТДЕЛА ЧЕРЕПА

Аржанцев А.П.

ФГБУ «Центральный научно-исследовательский институт стоматологии и челюстно-лицевой хирургии» Минздрава России.
г. Москва, Россия.

Врожденные деформации челюстно-лицевой области можно подразделить на 3 основных типа: расщелины альвеолярного отростка верхней челюсти и нёба, изолированные или сочетанные деформации челюстей, деформации лицевого и мозгового отделов черепа.

Одно- и двусторонние расщелины альвеолярного отростка верхней челюсти и нёба сопровождаются деформацией перегородки и полости носа, скученностью зубов, нарушением прикуса, недоразвитием верхней челюсти, компенсаторным изменением длины нижней челюсти.

Возникновение большинства деформаций челюстей связано с преждевременным прекращением функционирования сфеноэтмоидального и сфеноокципитального синхондрозов и лицевых швов. Сочетанные деформации челюстей характеризуются многообразием рентгенологических проявлений, им нередко сопутствуют деформации других отделов черепа.

Деформации лицевого и мозгового черепа являются сложной патологией, обусловленной пороком формирования лицевых и черепно-мозговых швов, синхондрозов основания черепа. Эти деформации, как правило, сочетаются с изменениями других отделов скелета и внутренних органов.

Задачи рентгенологического исследования состоят не только в диагностике пороков формирования черепа, но и в определении причин их возникновения и возможности дальнейшего развития функциональных нарушений.

Ключевые слова: врожденные деформации, расщелины альвеолярного отростка и нёба, верхняя и нижняя челюсти, лицевые кости, череп, рентгенологическое исследование.

Контактный автор: Аржанцев А.П., andrey-p-a@mail.ru

*Для цитирования: Аржанцев А.П. Рентгенологические проявления врожденных деформаций лицевого отдела черепа (лекция). REJR 2017; 7 (1):8-19. DOI:10.21569/2222-7415-2017-7-1-8-19.*

**Статья получена: 10.01.2017** **Статья принята: 27.01.2017**

# X-RAY SIGNS OF FACIAL SKULL CONGENITAL DEFORMITIES

Arzhantsev A.P.

Central Research Institute of Dentistry and Oral Surgery.
Moscow, Russia.

Congenital deformities of the maxillofacial region can be divided into 3 main types: clefts of the alveolar process of the upper jaw and palate, isolated or combined deformation of the jaws, deformation of the facial and brain skull.

Single and bilateral cleft of the alveolar process of the upper jaw and palate are accompanied by deformation of the septum and the nasal cavity, crowding of teeth, malocclusion, hypoplasia of the maxilla, a compensatory change in the length of the lower jaw.

The occurrence of the most jaws deformities associated with premature cessation of operation of sphenoethmoidal and sphenooccipital synchondroses and facial sutures. The combined deformation of the jaws are characterized by a variety of radiological manifestations, they are often accompanied by deformation of the other divisions of the skull.

Deformation of the facial and brain skull is a complex pathology caused by a defect

of formation of the facial and cranial sutures, synchondroses of the skull base. These deformations, as a rule, are combined with changes in other parts of the skeleton and internal organs.

Tasks of x-ray examinations consist not only in the diagnosis of defects of formation of the skull, but also in determination of their causes and possibilities for further development of functional disorders.

Keywords: congenital deformities, cleft of alveolar process, upper and lower jaw, facial bones, skull, x-ray examination.

Corresponding author: *Arzhantsev A.P., andrey-p-a@mail.ru.*

*For citation: Arzhantsev A.P. X-ray signs of facial skull congenital deformities (lecture). REJR 2017; 7 (1):8-19. DOI:10.21569/2222-7415-2017-7-1-8-19.*

**Received:** **10.01.2017** **Accepted:** **27.01.2017**

Развитие лицевых костей взаимосвязано с формированием мозгового отдела черепа, головного мозга, позвоночного столба, органов жевания, дыхания, глотания, речи, зрения. Большинство пороков развития лицевого отдела черепа закладывается во внутриутробном периоде, многие из них являются наследственными. Часть пороков обусловлена гормональными нарушениями у женщин в дородовом периоде или у самих носителей порока, а также неблагоприятными экологическими условиями жизни.

Рентгенологическое исследование, будучи важной составляющей диагностического процесса, позволяет распознать различные формы врожденных деформаций лицевых костей на ранних стадиях формирования и изучить патогенез их развития. С помощью рентгенологических данных определяется объём и характер оперативных вмешательств, осуществляется диагностическое наблюдение за пациентами при планировании лечения, в ближайшем и отдаленном послеоперационном периодах.

По характеру рентгенологических проявлений врожденные деформации лицевого отдела черепа можно подразделить на 3 основные группы:

I. Расщелины альвеолярного отростка верхней челюсти и нёба;

II. Изолированные или сочетанные деформации верхней и нижней челюстей;

III. Деформации челюстно-лицевой области, сочетающиеся с пороком развития мозгового отдела черепа.

Врожденные расщелины альвеолярного отростка верхней челюсти и нёба составляют около 20% от общего числа деформаций черепа и обусловлены замедлением процесса последовательного срастания губ, альвеолярных отростков верхней челюсти и нёба на 4 - 9 неделях эмбрионального развития. Варианты расщелин различны, они могут быть односторонними, двусторонними и срединными, сквозными, проходящими через верхнюю губу, альвеолярный отросток верхней челюсти, твёрдое и мягкое нёбо, либо несквозными, локализующимися в пределах не всех перечисленных анатомических образований. Несквозные расщелины подразделяются на полностью или частично повреждающие анатомическое образование. Могут возникать также изолированные расщелины губы, нёба или альвеолярного отростка.

При односторонней расщелине альвеолярного отростка и нёба визуализируется отсутствие костного срастания и дефект альвеолярного отростка верхней челюсти, локализующийся, как правило, между центральным резцом и клыком (рис. 1 а, б).

Боковой резец может отсутствовать, либо быть аномально сформированным ретенированным или прорезавшимся в неправильном положении. На стороне расщелины возникает искривление перегородки носа, деформация и увеличение в размерах полости носа, отсутствие её дна (рис. 2 а, б), скученность непрорезавшихся и прорезавшихся зубов, может наблюдаться неправильная конфигурация верхнечелюстной пазухи.

Срединные расщелины альвеолярного отростка и нёба возникают реже, вызывая деформацию носовой полости и перегородки (рис. 3).

При двусторонних расщелинах альвеолярного отростка резцовая (межчелюстная) кость визуализируется как самостоятельное анатомическое образование, смещается вперед и иногда разворачивается вокруг своей оси (рис. 4 а, б).

Недоразвитие верхней челюсти и неправильное положение языка становятся причиной возникновения мезиального прикуса вследствие нижней про- и (или) макрогнатии (рис. 5 а). Реже формируется открытый или дистальный

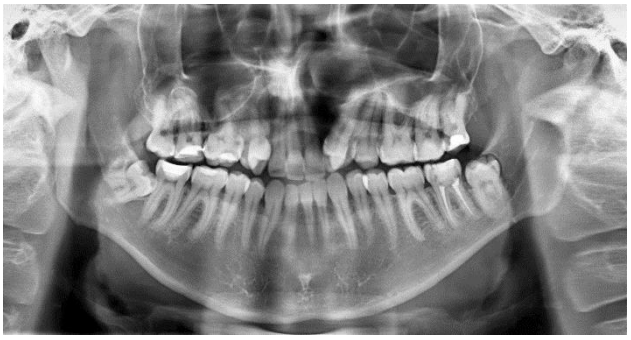

Рис. 1 а (Fig. 1 a)

Рис. 1 б (Fig. 1 b)

**Рис.1. а – Ортопантомограмма.**

**б – Телерентгенограмма черепа в боковой проекции.**

Левосторонняя расщелина альвеолярного отростка верхней челюсти и нёба. Деформация носовой полости. Скученность верхних зубов. Ретропозиция верхней челюсти. Прямой прикус. Сужена диафрагма турецкого седла.

**Fig. 1. a - Orthopantomogram.**

**b – Teleroentgenogram of the skull, lateral projection.**

Left-sided cleft alveolar process of the maxilla and palate. Deformation of the nasal cavity. Crowding of the upper teeth. Retroposition of the upper jaw. Pincer bite. Narrowed diaphragm of the Turkish saddle.

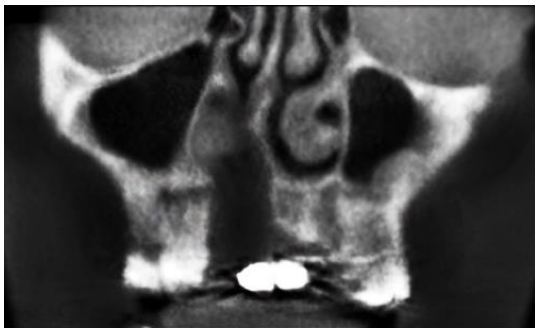

Рис. 2 а (Fig. 2 a)

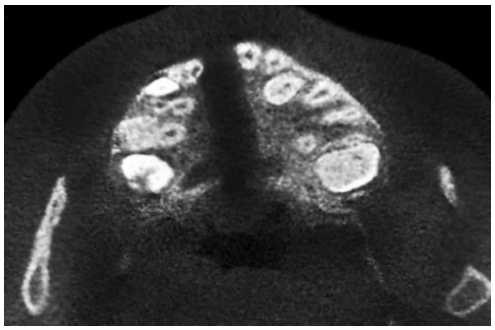

Рис. 2 б (Fig. 2 b).

**Рис.2. Конусно-лучевые компьютерные томограммы лицевых костей в прямой (а) и аксиальной (б) проекциях.**

Правосторонняя расщелина альвеолярного отростка верхней челюсти и нёба. Дефект дна носа и твердого нёба справа на всём протяжении. Деформация носовой перегородки.

**Fig. 2. Cone-beam computed tomography of the facial bones, plain (a) and axial (b) projections.**
Right-sided cleft alveolar process of the maxilla and palate. The defect of the bottom of the nose and hard palate right all along. Deformation of the nasal septum.

Рис. 3 (Fig. 3)

**Рис. 3. Ортопантомограмма.**

Срединная расщелина альвеолярного отростка верхней челюсти и нёба. Деформация перегородки носа. Скученность верхних зубов.

**Fig. 3. Orthopantomogram.**

Median cleft of the alveolar process of the upper jaw and palate. Deformation of the nasal septum. Crowding of the upper teeth.

Рис. 4 а (Fig. 4 a)

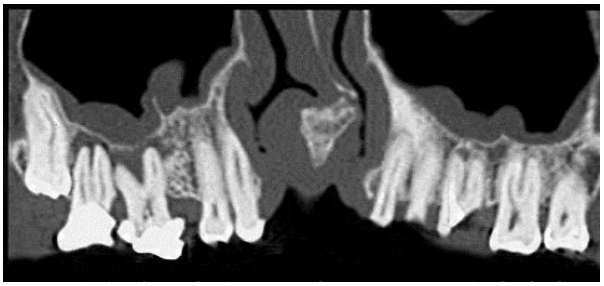

Рис. 4 а (Fig. 4 b).

**Рис.4. а – Ортопантомограмма.**

**б – Конусно-лучевая компьютерная томограмма верхней челюсти (панорамная реконструкция).**

Двусторонняя расщелина альвеолярного отростка верхней челюсти и нёба. Межчелюстная кость развернута по оси. Смещение носовой перегородки.

**Fig. 4. a - Orthopantomogram.**

**b – Cone beam CT, upper jaw (panoramic reconstruction).**

Bilateral cleft of the alveolar process of the upper jaw and palate. Maxillary bone deployed along the axis. Displacement of the nasal septum.

Рис. 5 а (Fig. 5 a)

Рис. 5 б (Fig. 5 b)

**Рис. 5. Телерентгенограммы черепа в боковой проекции.** Типы соотношения челюстей у пациентов с двусторонней расщелиной альвеолярного отростка верхней челюсти и нёба:

а – Верхняя ретромикрогнатия, нижняя промакрогнатия. Мезиальный прикус. Турецкое седло атипично сформировано.
б – Верхняя микрогнатия, нижняя ретрогнатия. Дистальный прикус.

**Fig. 5. Teleroentgenograms of the skull, lateral projection.** Types of relationship of the jaws in patients with a bilateral cleft of the alveolar process of the maxilla and palate:
a – Top retromicrognatia, lower promakrognatia. Mesial bite. Turkish saddle formed atypical.
b – Upper micrognathia, lower retrognathia. The distal occlusion.

Рис. 6 (Fig. 6)

**Рис. 6. Телерентгенограмма черепа в боковой проекции.**

Ретропозиция верхней челюсти вместе с костями средней зоны лица. Протрузия передних верхних зубов. Прямой прикус.

**Fig. 6. Teleroentgenogram of the skull, lateral projection.**

Retroposition the upper jaw with the bones of the midface. Protrusion of front upper teeth. Pincer bite.

прикус (рис. 5 б). На укорочение базиса верхней челюсти влияет возникновение рубцов после уранопластики и отсутствие послеоперационного ортодонтического лечения.

Перечисленные изменения могут сочетаться с дистальным положением костей средней зоны лица, нарушением формирования мозгового черепа.

Деформации верхней и нижней челюстей встречаются примерно в 60% случаев среди всех деформаций черепа. Возникают в результате преждевременного прекращения функционирования сфеноэтмоидального и сфеноокципитального синхондрозов и лицевых швов, которое в норме продолжается до 18–20 лет у женщин и 20–22 лет у мужчин. Изменения начинают выявляться в период активного роста лицевых костей и начала пубертатного периода.

Поскольку развитие костей средней зоны лица тесно связано с передними отделами основания черепа, преждевременное синостозирование сфеноэтмоидального синхондроза обусловливает прекращение смещения вперед костей основания черепа и средней зоны лица вместе с верхней челюстью (рис. 6).

Определяется укорочение основания черепа во всех его отделах, либо преимущественно в области передней или задней черепных ямок. У ¼ пациентов наклон основания черепа существенно увеличивается. Ретропозиция верхней челюсти приводит к уменьшению объёма полости рта, вследствие чего из-за давления языка обычно наблюдается увеличение в размере и (или) смещение вперед нижней челюсти (рис. 7 а, б), либо происходит дистальное положение нижней челюсти, имеющей обычные или измененные размеры (рис. 8 а, б).

Заднее положение и снижение высоты костей средней зоны лица также связано с нарушением роста хряща перегородки носа. Наличие аденоидов, затруднённое носовое дыхание, укорочение уздечек губ и языка, изменение точек прикрепления жевательных мышц влияют на формирование различных вариантов деформаций челюстно-лицевой области.

Сочетанным деформациям челюстей нередко сопутствует преждевременное синостозирование черепно-мозговых швов с изменением формы мозгового черепа по типу долихо- или брахицефалического, «башенного», «ладьевидного». При этом может отмечаться обычная рентгеновская картина покровных костей черепа с наличием пальцевых вдавливаний, пахионовых грануляций, венозных синусов и выпускников или визуализируются отклонения от нормы – отсутствие пальцевых вдавливаний, наличие зон склероза, расширение борозд венозных выпускников. Эти симптомы косвенно свидетельствуют об изменении процессов остеогенеза мозгового черепа и роста мозга, повышении внутричерепного давления.

Изолированное дистальное положение нижней челюсти чаще всего обусловлено преждевременным синостозированием сфеноокципитального синхондроза. При этом нижнечелюстная ямка височной кости и нижняя челюсть занимают ретропозицию. Дистально расположенная нижняя челюсть может иметь обычные размеры, но гониальный угол часто уменьшается. Если функционирование ростковых зон в головках нижней челюсти по различным причинам нарушается и заканчивается раньше положенного срока, возникает нижняя микрогнатия (рис. 9).

Увеличение гониального угла обусловливает выстояние кпереди альвеолярного отростка и зубов фронтального отдела челюсти. При чрезмерном росте нижней челюсти обычно в большей степени превалируют её горизонтальные размеры (рис. 10). Реже происходит изолированное увеличение ветвей и углов челюсти (рис. 11).

Несимметричные деформации проявляются различной степенью выраженности односторонних изменений формы и размеров нижней челюсти (рис. 12, 13 а-г), костей средней зоны лица (рис. 14), всего лицевого скелета (рис. 15 а, б, 16), лицевого и мозгового черепа (рис. 17). На стороне деформации изменяется конфигурация и объём околоносовых пазух и решётчатого лабиринта.

Перечисленные варианты деформаций челюстей сопровождаются диспропорцией передней и задней лицевой высоты, тесным расположением и дистопией зубов, протрузией передних зубов, возникновением патологического прикуса (дистальный, мезиальный, перекрестный, глубокий, открытый).

Деформации лицевого и мозгового отделов черепа являются сложной патологией, часто обусловленной нарушениями, происходящими на генетическом уровне. Они возникают вследствие пороков формирования лицевых и черепно-мозговых швов, синхондрозов основания черепа и, как правило, сочетаются с изменениями других отделов скелета и внутренних органов. К таким деформациям относятся краниостенозы, аплазия лицевых костей, гипертелоризм, черепно-лицевые расщелины, недоразвитие нижней челюсти и височной кости.

Рентгенологические данные свидетельствуют, что различные комбинации скелетных изменений не всегда соответствуют описанным в литературе классическим проявлениям синдромов челюстно-лицевого дизостоза, микроцефалии, Тричер-Колинза, Франческетти, Пьера Робина, Апера, Крузона, I - II жаберных дуг, Карпентера и др. На практике выявляются различные сочетания изменений черепа, которые далеко не всегда укладываются в классическую

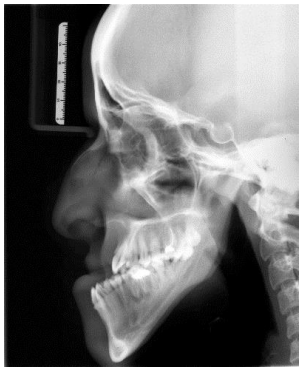

Рис. 7 а (Fig. 7 a)

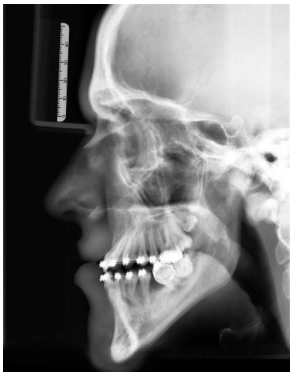

Рис. 7 б (Fig. 7 b)

**Рис. 7. Телерентгенограммы черепа в боковой проекции.** Виды прикуса у пациентов с сочетанной деформацией челюстей:
а – Вверхняя ретрогнатия, выраженная нижняя промакрогнатия. Мезиальный прикус.
б – Верхняя ретромикрогнатия, нижняя промакрогнатия. Прямой прикус. Закрыта диафрагма турецкого седла.

**Fig. 7. Teleroentgenogram of the skull, lateral projection.** The types of occlusion in patients with concomitant deformation of the jaws:

a – In retrognathia expressed lower promacrognatia. Mesial bite.
b – Upper retromicrognatia, lower promacrognatia. Pincer bite. Closed diaphragm of the Turkish saddle.

Рис. 8 а (Fig. 8 a)

Рис. 8 б (Fig. 8 b)

**Рис. 8. а – Телерентгенограмма черепа в боковой проекции.**

**б – Ортопантомограмма.**

Пациент с сочетанной деформацией челюстей. Верхняя челюсть смещена вверх и назад. Нижняя макроретрогнатия. Скученность зубов обеих челюстей. Открытый прикус.

**Fig. 8. a – Teleroentgenogram of the skull, lateral projection.**

**b – Orthopantomogram.**

The patient with concomitant deformation of the jaws. The upper jaw is displaced upwards and backwards. Lower macroretrognatia. Crowding of teeth in both jaws. Open bite.

Рис. 9 (Fig. 9)

**Рис. 9. Телерентгенограмма черепа в боковой проекции.**

Нижняя челюсть уменьшена в размере. Протрузия передних верхних и нижних зубов. Дистальный прикус.

**Fig. 9. Teleroentgenogram of the skull, lateral projection.**

The lower jaw is reduced in size. Protrusion of front upper and lower teeth. The distal occlusion.

Рис. 10 (Fig. 10)

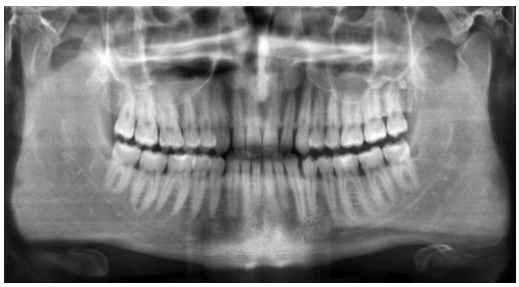

Рис. 11 (Fig. 11)

**Рис. 10. Телерентгенограмма черепа в боковой проекции.**

Нижняя челюсть увеличена в размере. Протрузия передних верхних зубов. Мезиальный прикус.

**Fig. 10. Teleroentgenogram of the skull, lateral projection.**

The lower jaw increased in size. Protrusion of front upper teeth. Mesial bite.

**Рис. 11. Ортопантомограмма.**

Двустороннее увеличение размеров углов нижней челюсти.

**Fig. 11. Orthopantomogram.**

A bilateral increase in the size of the angles of the mandible.

Рис. 12 (Fig. 12)

**Рис. 12. Телерентгенограмма черепа в прямой проекции.**

Несимметричная деформация нижней челюсти.

**Fig. 12. Teleroentgenogram of the skull, antero-posterior projection.**

The asymmetric deformity of the mandible.

Рис. 13 а (Fig. 13 a)

Рис. 13 б (Fig. 13 b)

Рис. 13 в (Fig. 13 c)

Рис. 13 г (Fig. 13 d)

**Рис. 13. Зонограммы височно-нижнечелюстных суставов.**

Головка и мыщелковый отросток нижней челюсти справа увеличены. При закрытом рте пациента обе головки нижней челюсти смещены кзади (а, г). Экскурсия головок нижней челюсти ограничена (б, в).

**Fig. 13. Zone-gramm of the temporomandibular joints.**

Head and condylar process of the mandible to the right increased. When the patient's mouth is closed both heads of the mandible is displaced posteriorly (a, d). The excursion of the head of mandible is limited (b, c).

Рис. 14 (Fig. 14)

**Рис.14. Панорамная зонограмма средней зоны лицевого отдела черепа.**

Высота лицевых костей и объём верхнечелюстной пазухи слева уменьшены.

**Fig.14. Panoramic zone-gramm of the middle zone of the facial skull.**

The height of the facial bones and the volume of the maxillary sinus to the left reduced.

Рис. 15 а (Fig. 15 a)

Рис. 15 б (Fig. 15 b)

**Рис. 15. а - Телерентгенограмма черепа в прямой проекции.**
**б - Ортопантомограмма.** Несимметричная деформация лицевых костей.

**Fig. 15. a - Teleroentgenogram of the skull, antero-posterior projection.**
**b - Orthopantomogram.** Asymmetric deformation of the facial bones.

Рис. 16 (Fig. 16)

**Рис. 16. МСКТ, 3D-реконструкция.**
Асимметричная конфигурация сторон лицевого отдела черепа.

**Fig. 16. MSCT, 3D-model.**
The asymmetrical configuration of the sides of the face.

Рис. 17 (Fig. 17)

**Рис.17. Телерентгенограмма черепа в прямой проекции.**

Несимметричная деформация костей средней и верхней зон лица, асимметричная конфигурация мозгового черепа. Нижняя микрогнатия.

**Fig. 17. Teleroentgenogram of the skull, antero-posterior projection.**

Asymmetric deformation of the bones of the middle and upper areas of the face, the asymmetric configuration of the cerebral skull. Lower micrognathia.

Рис. 18 (Fig. 18)

**Рис.18. Телерентгенограмма черепа в боковой проекции.**

Краниостеноз. «Башенный череп», деформация основания черепа. Усиление пальцевых вдавлений в лобном и затылочном отделах. Верхняя ретромикрогнатия, нижняя промакрогнатия. Мезиальный прикус.

**Fig.18. Teleroentgenogram of the skull, lateral projection.**

Craniostenosis. "Tower skull", deformity of the skull base. Strengthening finger impressions in the frontal and occipital departments. Top retromicrognatia, lower promacrognatia. Mesial bite.

картину синдрома. Поэтому классификация врожденных деформаций на синдромы может считаться условной.

Среди деформаций черепа часто встречаются краниостенозы (рис. 18).

Раннее сращение сагиттального шва обусловливает увеличение передне-заднего размера черепа, венечного и ламбдовидного швов – расширение черепа в поперечном направлении, метопического шва – треугольное выпячивание лобной области. Наряду с деформацией черепа его объём уменьшается, повышается внутричерепное давление. В костях свода черепа отмечаются интенсивные пальцевые вдавления, исчезновение или усиление венозных выпускников. Поскольку у большинства таких пациентов рано перестают функционировать синхондрозы основания черепа и рост лицевых швов, все они отличаются дистальным расположением костей лица, особенно скуловых костей. Этим изменениям может сопутствовать гипертелоризм, характеризующийся деформацией и расположением орбит на значительном расстоянии друг от друга.

Срединные и боковые расщелины лицевого черепа выходят за пределы альвеолярного отростка верхней челюсти и твердого нёба. Распространяясь на вышестоящие отделы лицевого отдела черепа, они вызывают деформацию костей лица, верхнечелюстных пазух и полости носа, возникновение гипертелоризма (рис. 19).

Несращение шва между лобными костями может обусловить появление мозговых грыж. В меньшей степени при этих пороках происходят изменения нижней челюсти, нормальный рост которой продолжается в разных направлениях, что приводит к образованию выраженной диспропорции лица, мезиального или открытого прикуса.

Аплазия скуловых костей и дуг, верхней челюсти, уменьшение объёма верхнечелюстных пазух, как правило, обусловливает увеличение орбит, дистальное положение средней и нижней зон лица (рис. 20, 21). Эта патология может сочетаться с уменьшением в размерах нижней челюсти, расщелиной нёба, микро- или долихоцефалией, усилением пальцевых вдавлений

Порок формирования I - II жаберных дуг характеризуется отсутствием или значительным недоразвитием головки, мыщелкового отростка и ветви нижней челюсти с одновременной деформацией контуров нижнечелюстной ямки и пирамиды височной кости, наружного слухового прохода (рис. 22). Этому пороку развития нередко сопутствуют расщелины лицевых костей различной локализации, недоразвитие скуловых костей и дуг, а также гипертелоризм.

При грубых деформациях лицевого и мозгового отделов черепа нередко выявляются сращения шейных и грудных позвонков, аплазия ключиц, шейные ребра, нарушение формирования атланто-окципитального сочленения и внутренних органов.

Диагностика врожденных деформаций черепа осуществляется посредством использования методик телерентгенографии (ТРГ) черепа, ортопантомографии, зонографии отделов лицевого черепа и рентгеновской компьютерной томографии (РКТ).

По телерентгенограммам черепа определяются размеры лицевого и мозгового отделов черепа, структура покровных костей, черепные швы, пальцевые вдавления, сосудистые борозды, венозные выпускники и синусы, наличие и положение внутричерепных обызвествлений. С помощью ТРГ черепа в боковой проекции оценивается соотношение челюстей и зубных рядов, лицевых костей по отношению к основанию черепа. Для определения фронтальных размеров черепа и симметричности его сторон выполняется ТРГ черепа в прямой проекции.

На ортопантомограммах выявляется конфигурация анатомических деталей и симметричность сторон костей нижней зоны лица, наличие расщелин альвеолярного отростка верхней челюсти, характер смыкания зубных рядов, количество, особенности строения и положения зубов, состояние нижнего отдела полости носа и верхнечелюстных пазух.

На панорамных зонограммах средней и верхней зон лицевого черепа и телерентгенограммах черепа в полуаксиальной проекции выявляется состояние и конфигурация лицевых костей, околоносовых пазух и полости носа.

Зонограммы височно-нижнечелюстных суставов (ВНЧС) предоставляют информацию о взаимном расположении и состоянии головок нижней челюсти и нижнечелюстных ямок височной кости, ширине суставной щели, степени экскурсии головок нижней челюсти.

На перечисленных снимках, за исключением ТРГ черепа в прямой и боковой проекциях, измерения и расчеты не являются достоверными из-за проекционных искажений изображения.

В сравнении с распространенными рентгенологическими методиками только по результатам рентгеновской компьютерной томографии (РКТ) возможно детально изучить изменения тонкостенных структур орбит, решётчатого лабиринта и околоносовых пазух, состояние костных краев расщелин костей лица и отверстий мозговых грыж, элементов органа слуха, положение глазных яблок, глазодвигательных мышц и зрительного нерва. Для оптимального восприятия конфигурации костей черепа создается трехмерная реконструкция изображения. РКТ применяется в челюстно-лицевой

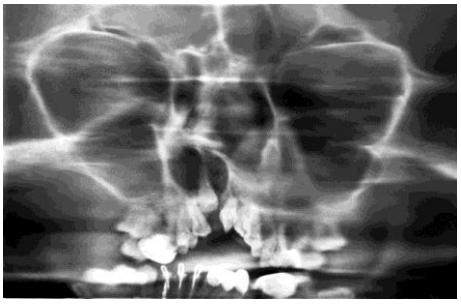

Рис. 19 (Fig. 19)

**Рис. 19. Панорамная зонограмма средней зоны лицевого отдела черепа.**

Срединная расщелина лица. Деформация лицевых костей и носовой полости. Расстояние между орбитами увеличено (гипертелоризм).

**Fig.19. Panoramic zone-gramm of the middle zone of the facial skull.**

Median facial cleft. Deformity of the facial bones and nasal cavity. The distance between the orbits is increased (hypertelorism).

Рис. 20 (Fig. 20)

**Рис. 20. Рентгенограмма черепа в полуаксиальной проекции.**

Рудименты скуловых костей, частичное отсутствие скуловых дуг.

**Fig. 20. Radiography of the skull, half-axial projection.**

Vestiges of the zygomatic bones, partial absence of the zygomatic arch.

Рис. 21 (Fig. 21)

**Рис. 21. Ортопантомограмма.**

Скуловые кости и верхнечелюстные пазухи уменьшены в размере, скуловые дуги отсутствуют.

**Fig. 21. Orthopantomogram.**

The zygomatic bone and the maxillary sinus is reduced in size, the zygomatic arch are missing.

Рис. 22 (Fig. 22)

**Рис. 22. Ортопантомограмма.**

Недоразвитие нижней челюсти и нижнечелюстной ямки височной кости слева при отокраниостенозе.

**Fig. 22. Orthopantomogram.**

Hypoplasia of the mandible and the mandibular fossa of the temporal bone on the left when otocraniostenosis.

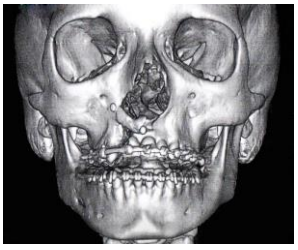

Рис. 23 а (Fig. 23 a)

Рис. 24 б (Fig. 24 b)

**Рис. 23. а – МСКТ, 3D-реконструкция лицевых костей.**

**б – Ортопантомограмма.**

Пациент с правосторонней расщелиной альвеолярного отростка верхней челюсти и нёба. Рото-носовое соустье устранено с помощью костного аутотрансплантата. На верхних и нижних зубах ортодонтические конструкции.

**Fig. 23. a - MSCT, 3D-model, facial bones.**

**b – Orthopantomogram.**

A patient with right-sided cleft alveolar process of the maxilla and palate. The orinasal fistula fixed with bone autograft. On the upper and lower teeth of the orthodontic structure.

хирургии с целью проведения точных расчетов при планировании костно-реконструктивных операций, определении формы и размеров аутокостных трансплантатов, эндопротезов и имплантатов из биоэнертных материалов, устраняющих костные дефекты.

Рентгенологическое исследование осуществляется в процессе ортодонтического лечения, в разные сроки после проведения костно-реконструктивных операций (рис. 23 а, б, 24 а - в) и наложения дистракционных аппаратов (рис. 25 а, б)

Из вышесказанного следует, что врожденные деформации челюстно-лицевой области характеризуются многообразием рентгеноскиалогических проявлений. Сочетанные врожденные деформации лицевого и мозгового черепа относятся к сложной патологии с нередкими сопутствующими изменениями в других отделах скелета.

Рентгенологическое исследование является важным звеном диагностического процесса

Рис. 24 а (Fig. 24 a)

Рис. 24 б (Fig. 24 b)

Рис. 24 в (Fig. 24 c)

**Рис.24. Телерентгенограммы черепа в боковой (а, б) и прямой (в) проекциях.**

Пациент с сочетанной деформацией челюстей. После реконструктивной операции на челюстях и ортодонтического лечения восстановлено правильное соотношение костей лица.

**Fig.24. Teleroentgenograms of the skull, lateral (a, b) and antero-posterior (c) projections.**

The patient with concomitant deformation of the jaws. After reconstructive surgery on the jaw and orthodontic treatment restored the correct ratio of bones of the face.

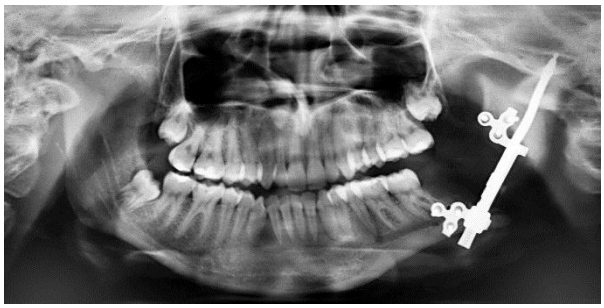

Рис. 25 а (Fig. 25 a)

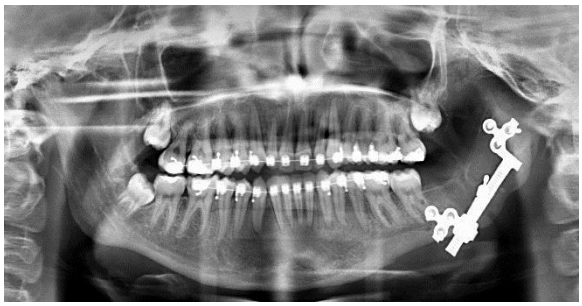

Рис. 25 б (Fig. 25 b)

**Рис. 25. Ортопантомограммы.**

Увеличение ветви и бокового отдела тела нижней челюсти слева у пациента с отокраниостенозом при использовании дистракционного аппарата.

а – исследование выполнено после остеотомии челюсти и наложения аппарата.

б – через 7 мес между фрагментами челюсти сформировалась костная ткань.

**Fig. 25. Orthopantomograms.**

The increase in branches and the lateral division of the mandibular body on the left a patient with autogradient when using a distraction apparatus.

a – the study was performed after osteotomy of the jaw and blending apparatus.

b – after 7 months between the fragments of the jaw formed bone tissue.

при выявлении пороков формирования черепа, анализе причин их возникновения, прогнозировании дальнейшего развития функциональных нарушений, оценке результатов выполненного лечения.

**Источник финансирования и конфликт интересов.**

Авторы данной статьи подтвердили отсутствие конфликта интересов, о которых необходимо сообщить.

**Список литературы:**

*1. Аржанцев А.П. Рентгенологические исследования в стоматологии и челюстно-лицевой хирургии: атлас. Москва, ГЭОТАР-Медиа, 2016. 320 с.*

*2. Бельченко В.А. Черепно-лицевая хирургия. Москва, Медицинское информационное агентство, 2006. 430 с.*

*3. Безруков В.М., Рабухина Н.А. Деформации лицевого черепа. Москва, Медицинское информационное агентство, 2005. 312 с.*

*4. Васильев А.Ю., Воробьев Ю.И., Трутень В.П. Лучевая диагностика в стоматологии. Москва, Медика, 2007. 496 с.*

*5. Кулаков А.А., Робустова Т.Г., Неробеев А.И. Хирургическая стоматология и челюстно-лицевая хирургия, Национальные руководства. Москва, ГЭОТАР-Медиа, 2010. 928 с.*

*6. Ленденгольц Ж.А., Картон Е.А., Вагапов З.И. Применение конусно-лучевой компьютерной томо¬графии в ортодонтии. Ортодонтия. 2010; 4 (52): 6-9.*

*7. Рабухина Н.А., Аржанцев А.П. Рентгенодиагностика в стоматологии. Москва, Медицинское информационное агентство, 2003. 452 с.*

*8. Терновой С.К., Васильев А.Ю. Лучевая диагностика в стоматологии, Национальные руководства по лучевой диагностики и терапии. Москва, ГЭОТАР-Медиа, 2010. 288 с.*

*9. Hofmann E., Medelnik J., Keller T. et al. Measuring mesiodistal with of impacted maxillary canines with CT. J. Orofac. Orthop. 2011; 1 (72): 33-14.*

*10. Kinzinger G., Frye L., Diedrich P. Orthodontics, dentofacial orthopedics and orthognatic surgery - A cephalometric study to evaluate various therapeutic effects. J. Orofac. Orthop. 2009; 1 (70): 63-91.*

*11. Pasler F.A., Visser H. Рентгенодиагностика в практике стоматолога. Москва, МЕДпресс-информ, 2007. 352 с.*

*12. Vier-Pelisser F., Pelisser A., Recuero L. et al. Use of cone beam computed tomog¬raphy in the diagnosis, planning and follow up of a type III dens invaginatus case. Int. Endodontic J. 2012; 2 (45); 198-208.*

**References:**

*1. Arzhantsev A. P. X-ray examinations in dentistry and maxillofacial surgery: an Atlas. Moscow, GEOTAR-Media, 2016. 320 p. (in Russian).*

*2. Belchenko, V. A. craniofacial surgery. Moscow, Medical information Agency, 2006. 430 p. (in Russian).*

*3. Bezrukov V. M., Rabukhina N.. Deformation of the facial skull. Moscow, Medical information Agency, 2005. 312 p. (in Russian).*

*4. Vasiliev A.Yu., Vorobiev Yu.I., Truten V.P. Beam diagnostics in dentistry. Moscow, 2007. 496 p. (in Russian).*

*5. Kulakov A.A., Robustova T.G., Nerobeev A.I. Endoscopy Oral and Maxillofacial Surgery. National leadership. Moscow, GEOTAR-Media, 2010. 928 p. (in Russian).*

*6. Lindenholz, J. A. Carton, E. A., Vagapov, Z. I. Application of cone-beam computed tomography in orthodontics. Orthodontics. 2010; 4 (52): 6-9 (in Russian).*

*7. Rabuhina N.A., Arzhantsev A.P. Radiology in dentistry. Moscow, Medical Information Agency, 2003. 452 p. (in Russian).*

*8. Ternovoy S.K., Vasilyev A.Yu. Radiological diagnostics in dentistry, Nationals guidelines on radiology and radiotherapy. Moscow, GEOTAR-Media, 2010. 288 p. (in Russian).*

*9. Hofmann E., Medelnik J., Keller T. et al. Measuring mesiodistal with of impacted maxillary canines with CT. J. Orofac. Orthop. 2011; 1 (72): 33-14.*

*10. Kinzinger G., Frye L., Diedrich P. Orthodontics, dentofacial orthopedics and orthognatic surgery - A cephalometric study to evaluate various therapeutic effects. J. Orofac. Orthop. 2009; 1 (70): 63-91.*

*11. Pasler F.A, Visser H. Radiology practice dentist. Moscow, MEDpress-Inform, 2007. 352 p. (in Russian).*

*12. Vier-Pelisser F., Pelisser A., Recuero L. et al. Use of cone beam computed tomog¬raphy in the diagnosis, planning and follow up of a type III dens invaginatus case. Int. Endodontic J. 2012; 2 (45); 198-208.*