

МЕТОДИКА УСТРАНЕНИЯ АРТЕФАКТОВ ДВИЖЕНИЯ СЕРДЦА ПРИ ВЫПОЛНЕНИИ ПЕРФУЗИОННОЙ СЦИНТИГРАФИИ МИОКАРДА

Завадовский К.В.^{1,2}, Мишкина А.И.¹, Мочула А.В.¹, Лишманов Ю.Б.^{1,2}.

Цель исследования. Разработка и клиническая апробация методики устранения артефактов сокращения сердца при выполнении перфузионной сцинтиграфии миокарда.

Материалы и методы. В исследование были включены 42 пациента (39 мужчин и 3 женщины) с ишемической болезнью сердца (ИБС). По показаниям пациентам была выполнена инвазивная (n=30) и МСКТ-коронарография (n=12). Всем пациентам проводили перфузионную сцинтиграфию миокарда (ПСМ) в условии стресс-нагрузки с ЭКГ-синхронизацией и в состоянии покоя. При помощи специального программного обеспечения из нативных данных реконструировали статические томосцинтиграммы сердца без ЭКГ-синхронизации и 16 серий томографических изображений в различных фазах сердечного цикла. Для дальнейшего анализа использовали серию изображений, отражающую фазу диастолы сердечного цикла. По результатам инвазивной и МСКТ-коронарографии все пациенты были подразделены на две группы: в первую вошли больные ИБС с наличием стенозов коронарных артерий $\geq 70\%$ (n=18), вторую составили пациенты с сужением коронарных артерий $< 70\%$ (n=24). По данным ПСМ оценивали следующие показатели: SSS – нарушение перфузии миокарда в условиях нагрузочного стресс-теста, Stress Extent – площадь дефектов перфузии при нагрузке.

Результаты. У пациентов со стенозом коронарных артерий менее 70% сцинтиграфические величины, оцененные по изображениям сердца в фазу диастолы, были достоверно ниже в сравнении с их значениями, полученными без коррекции движения сердца: SSS 5 (3-7) и 6,5 (5-9), (p<0,01); Stress Extent 9,5% (5,5-17,5%) и 12% (9-21,5%), (p<0,01) соответственно. В группе пациентов со стенозом коронарных артерий $\geq 70\%$ показатели ПСМ, оцененные по томосцинтиграммам с коррекцией движения сердца, были статистически значимо выше, чем при оценке изображений без коррекции: SSS 23(19-31) и 21 (8-22), (p<0,01); Stress Extent 44,5 (35-63) и 39% (18-50%), (p=0,01) соответственно. При выполнении ROC-анализа было показано, что показатели чувствительности и специфичности перфузионной сцинтиграфии миокарда, выполненной с коррекцией движения сердца, оказались статистически значимо выше (p<0,05), по сравнению с оценкой суммационных изображений.

Выводы. Значения индексов нарушения миокардиальной перфузии, полученные при анализе конечно-диастолических перфузионных томосцинтиграмм, являются достоверно более информативными по сравнению с таковыми при классической методике выполнения ОФЭКТ миокарда, в диагностике ангиографически-значимых стенозов коронарных артерий (сужение просвета $\geq 70\%$). Применение данной методики позволяет сократить количество ложноположительных и ложноотрицательных результатов ПСМ и более четко диагностировать гемодинамически значимые стенозы коронарных артерий.

Ключевые слова: перфузионная сцинтиграфия миокарда, артефакты движения, ишемическая болезнь сердца.

Контактный автор: Завадовский К.В., e-mail: konstzav@gmail.com.

Для цитирования: Завадовский К.В., Мишкина А.И., Мочула А.В., Лишманов Ю.Б. Методика устранения артефактов движения сердца при выполнении перфузионной сцинтиграфии миокарда. REJR 2017; 7(2):56-64. DOI:10.21569/2222-7415-2017-7-2-56-64.

Статья получена: 17.04.2017

Статья принята: 20.05.2017

1 – НИИ кардиологии. Томский национальный исследовательский медицинский центр Российской академии наук.
2 - ФГАОУ ВО «Национальный исследовательский Томский Политехнический университет». г. Томск, Россия.

THE METHOD FOR CORRECTION OF MOTION ARTEFACTS TO IMPROVE MYOCARDIAL PERFUSION IMAGING

Zavadovsky K.V.^{1,2}, Mishkina A.I.¹, Mochula A.V.¹, Lishmanov Yu.B.^{1,2}

Purpose. To develop and clinically approve method for correction of blurring artefacts of the left ventricle to improve single photon emission computed tomography of myocardial perfusion imaging.

Materials and methods. A total of 42 patients (39 of patients were males and 3 of patients were females) who had cardiac ischemia were examined by this method. Invasive (n=30) and MSCT (n=30) coronary angiography were performed in patients according to indications. Patients with coronary artery stenosis were conducted in ECG-gated myocardial perfusion scintigraphy with pharmacological stress test and a functional rest study. Computer processing of native images was carried out using special software which allowed for the reconstruction of static tomographic images without ECG-synchronization and 16 series of the tomographic images characterizing the myocardial perfusion at different phases of the cardiac cycle. Diastolic phase of cardiac cycle was used for further analysis of myocardial perfusion. According to the results of invasive coronary angiography (n = 30) and MSCT (n = 12) patients were divided into two groups: group 1 included patients with CAD and the presence of coronary artery stenosis $\geq 70\%$ (n = 18); group 2 comprised patients with coronary artery stenosis $< 70\%$ (n = 24). The sum of the stress scores of all segments (SSS) and extent of perfusion defects during stress test (Stress Extent) were determined from these values.

Results. The average myocardial perfusion values in patients with coronary artery stenosis less than 70% during the diastolic phase images were significantly lower than the corresponding values obtained without cardiac motion correction: SSS 5(3-7) and 6,5(5-9), ($p < 0,01$); Stress Extent 9,5% (5,5-17,5%) and 12% (9-21,5%), ($p < 0,01$), respectively. The average myocardial perfusion values in patients with coronary artery stenosis more than 70% in the diastole phase images were significantly higher than the corresponding values obtained without cardiac motion correction: SSS 23(19-31) and 21 (8-22), ($p < 0,01$); Stress Extent 44,5(35-63) and 39% (18-50%), ($p = 0,01$), respectively. ROC analysis showed that the sensitivity and the specificity rates of MPS performed with cardiac motion correction were significantly ($p < 0.05$) higher compared with those obtained based on the assessment of summation images.

Conclusion. The myocardial perfusion values obtained based on the analysis of end-diastolic series were significantly more informative than those obtained by the classical method in the diagnosis of angiographically significant (luminal narrowing $\geq 70\%$) coronary artery stenosis. This method allows to reduce the rates of false positive and false negative MPS results and to provide more accurate diagnosis of hemodynamically significant stenosis of the coronary arteries.

Keywords: myocardial perfusion scintigraphy, motion artefacts, CAD.

Corresponding author: Zavadovsky K.V., e-mail: konstzav@gmail.com.

For citation: Zavadovsky K.V., Mishkina A.I., Mochula A.V., Lishmanov Yu.B. The method for correction of motion artefacts to improve myocardial perfusion imaging. REJR. 2017; 7 (2):56-64. DOI:10.21569/2222-7415-2017-7-2-56-64.

Received: 17.04.2017

Accepted: 20.05.2017

Введение. По данным Всемирной организации здравоохранения ишемическая болезнь сердца является ведущей причиной смерти трудоспособного населения [1]. В связи с вышесказанным, совершенствование диагностики коронарной недостаточности может

явиться важным фактором повышения эффективности вторичной профилактики данной патологии [2].

Перфузионная сцинтиграфия миокарда (ПСМ) в настоящее время является одним из наиболее информативных методов визуализации микроциркуляторного коронарного русла [3

1 - Cardiology Research Institute, Tomsk National Research Medical Centre, Russian Academy of Sciences.
2 - National Research Tomsk Polytechnic University. Tomsk, Russia.

- 8]. Чувствительность и специфичность данной методики в диагностике ИБС составляют 90-91% и 75-84% соответственно [9]. Одним из факторов, определяющих возникновение ложноположительных и ложноотрицательных результатов ПСМ, является наличие артефактов, обусловленных естественным движением сердца. Связано это с тем, что оценку миокардиальной перфузии проводят по суммационным изображениям, которые формируются на основании данных всего сердечного цикла. Недостатком такого подхода является нечеткая визуализация контуров сердца и «размытие» дефектов перфузии. В англоязычных научных публикациях этот феномен носит название «Blurring artifact».

Решением данной проблемы является выполнение ЭКГ-синхронизированной записи однофотонной эмиссионной компьютерной томографии (ОФЭКТ) миокарда с дальнейшим определением состояния перфузии на изображениях, соответствующих диастолической фазе сердечного цикла. Однако данный подход не может быть реализован на классических гамма-камерах (с кристаллами на основе NaI), так как изображения с отдельных фаз сердечного цикла имеют низкий сцинтиляционный счет, недостаточный для построения качественных сцинтиграмм [10, 11]. Появление новых гамма-камер, оснащенных полупроводниковыми кадмий-цинк-теллуровыми детекторами, позволяет решить указанную проблему [10, 11]. Дело в том, что высокая чувствительность (21 сцинтиляция/сек/1 мКи) позволяет за 5-10 минут сформировать серию ЭКГ-синхронизированных изображений с плотностью сцинтиляционного счета, достаточной для получения качественного, диагностически пригодного изображения. В настоящее время появляется все больше работ, посвященных использованию методов коррекции для устранения артефактов от движения сердца [12, 13]. В этих работах, до настоящего времени, не были определены диагностические характеристики показателей ПСМ с коррекцией артефактов движения. Не было приведено сопоставления результатов исследования в группах пациентов с различной степенью стеноза коронарных артерий.

Целью настоящей работы является разработка и клиническая апробация методики устранения артефактов сокращения сердца при выполнении перфузионной сцинтиграфии миокарда.

Материалы и методы.

Характеристика пациентов.

В исследование было включено 42 пациента с верифицированным диагнозом стабильной ИБС. Вероятность ИБС определяли как низкую (менее 15%), промежуточную (15-85%) и высокую (более 85%) в соответствии с подходом

Diamond and Forrester и рекомендациями ESC 2013 [14, 15]. Средний возраст обследуемых составил 60 лет (57 - 65), 92% мужчин (n=39) и 8% женщин (n=3). По показаниям пациентам была проведена инвазивная или МСКТ-коронарография [16 - 20]. Все пациенты были проинформированы о цели и возможных рисках исследования и дали согласие на его проведение. Исследование было согласовано с этическим комитетом НИИ кардиологии Томского НИМЦ.

Сбор данных.

Перфузионную сцинтиграфию сердца выполняли на гамма-камере с твердотельными детекторами (GE Discovery MN/CT 570c) на основе кадмий-цинк-теллура. Запись данных осуществляли в режиме «List», позволяющем ретроспективно реконструировать изображения с заданными параметрами.

В качестве радиофармпрепарата (РФП) использовали ^{99m}Tc -метокси-изобутил-изонитрил (Технетрил, ООО «Диамед», Россия), который вводят внутривенно в дозе 370-450 МБк. Исследование проводили по двухдневному протоколу – на нагрузке (фармакологический тест с аденозинтрифосфатом) и в состоянии функционального покоя [21]. Исследование на фоне стресс-теста выполняли с ЭКГ-синхронизацией (16 фреймов на сердечный цикл), исследование в покое – без синхронизации. Запись изображений начинали через 90 минут после введения РФП как при исследовании на нагрузке, так и в покое. Коррекция аттенюации не проводилась. Продолжительность сбора данных составляла 600 секунд. Изображения получали с использованием низкоэнергетического мультипинхол-коллиматора в 19 проекциях в матрицу 32×32 пикселя (размер пикселя 4 мм). Центр энергетического окна устанавливали на фотопик ^{99m}Tc – 140 ± 10 кЭв; ширина энергетического окна была симметрична и составляла 20%. Общая эффективная лучевая нагрузка составила 6-7,3 мЗв.

Обработка данных.

Изображения были реконструированы на специализированной рабочей станции (Xeleris II; GE Healthcare, Haifa, Israel) с использованием алгоритма итеративной реконструкции. При формировании поперечных срезов сердца использовали фильтр Butterworth (частота 0,37; порядок 7) [22]. Компьютерную обработку нативных изображений проводили с использованием специального программного обеспечения, при помощи которого из первичных сцинтиграфических данных, полученных при ЭКГ-синхронизированном нагрузочном исследовании, реконструировали два набора изображений. Первый – статические суммационные (без ЭКГ-синхронизации) томосцинтиграммы сердца; второй – 16 серий томографических изображений.

Таблица №1. Описательная статистика результатов ПСМ у пациентов с различной степенью стенозов коронарных артерий.

	Пациенты со стенозом КА <70%			Пациенты со стенозом КА ≥70%		
	Суммационные изображения, Ме (Q25 - Q75)	Изображения в фазу диастолы, Ме (Q25 - Q75)	Уровень значимости различий, p	Суммационные изображения, Ме (Q25 - Q75)	Изображения в фазу диастолы, Ме (Q25 - Q75)	Уровень значимости различий, p
SSS	6,5 (5 - 9)	5 (3 - 7)	0,0019	21 (8 - 22)	23 (19 - 31)	0,0002
T E	12 (9 - 21,5)	9,5 (5,5 - 17,5)	<0,0001	39 (18 - 60)	44,5 (35 - 63)	0,001

Примечание: SSS - нарушение перфузии миокарда в условиях нагрузочного стресс-теста; TSE (Total Stress Extent) - площадь дефектов перфузии в условиях нагрузочного стресс-теста; Ме - межквартильный интервал; Q25 - 25-й процентиль; Q75 - 75-й процентиль.

ражений, отражающих перфузию миокарда в различных фазах сердечного цикла (первая и шестнадцатая серии соответствуют диастоле, восьмая – систоле желудочков). Для дальнейшего анализа состояния перфузии миокарда в диастолу использовали 16-ю серию из ЭКГ-синхронизированного набора данных.

Оценку результатов миокардиальной перфузии производили с использованием срезов по короткой и длинным (горизонтальной и вертикальной) осям сердца, а также 17-сегментарной полярной карты левого желудочка (ЛЖ). Нарушение перфузии ЛЖ определяли как сумму баллов во всех 17 сегментах полярной карты, а также по показателю площади распространенности дефекта (Extent), вычисленной в процентах от общей площади ЛЖ. Баллы рассчитывали для каждого сегмента в отдельности следующим образом: 0 – аккумуляция РФП в миокард ≥70% от максимального; 1 – незначительно выраженное (50-69%), 2 – умеренно выраженное (30-49%), 3 – выраженное (10-29%) и 4 – резко выраженное (<10%) снижение накопления индикатора в ЛЖ [23].

Общее нарушение миокардиальной перфузии оценивали по следующим показателям: SSS – нарушение перфузии миокарда в условиях нагрузочного стресс-теста, Stress Extent – площадь дефекта перфузии в условиях нагрузочного стресс-теста.

Статистическая обработка данных.

Статистическую обработку данных производили с помощью программного обеспечения STATISTICA 8.0. Полученные данные не подчинялись закону нормального распределения (по критерию Колмогорова-Смирнова), в связи с чем, они были представлены в виде медианы и квартилей Ме (Q25 - Q75). Достоверность различий результатов двух методов оценивали методом Bland Altman. Сравнение площадей под ROC-кривыми было выполнено методом DeLong [24]. Для проведения ROC-анализа использовали программу MedCalc 16.8.4. Показатель инфор-

мативности диагностического теста определяли путем вычисления площади под ROC-кривой – Area Under Curve (AUC), в качестве референсного значения использовали стенозирование коронарных артерий ≥70% по данным инвазивной или МСКТ- коронарографии. Статистически значимыми различия считались при p<0,05.

Результаты.

Оценка индексов миокардиальной перфузии проводилась по суммационным и диастолическим изображениям (рис. 1, 2).

При анализе суммационных изображений нарушения миокардиальной перфузии (SSS >4) были выявлены у всех 42 пациентов. Медианные значения индексов перфузии были следующими: SSS 8 (4 - 23); Stress Extent 19,5% (10 - 32%).

При оценке диастолических изображений нормальная перфузия определялась у 9 пациентов (21%), а нарушение миокардиальной перфузии (SSS >4) было выявлено у 33 пациентов (79%). Медианные значения индексов перфузии составили: SSS 8 (4 - 23); Stress Extent 17,5% (8 - 39%).

По результатам инвазивной (n=30) и МСКТ-коронарографии (n=12) все пациенты были разделены на две группы: в первую вошли больные ИБС с наличием стенозов коронарных артерий ≥70% (n=18), вторую составили пациенты с сужением коронарных артерий <70% (n=24).

Как видно из таблицы №1, у пациентов со стенозом коронарных артерий менее 70% величины показателей SSS, Stress Extent, оцененные по изображениям сердца в фазу диастолы, были достоверно ниже, в сравнении с их значениями, полученными без коррекции движения сердца (табл. №1).

В группе пациентов со стенозом коронарных артерий ≥70% величины показателей SSS, Stress Extent, оцененные по томосцинтиграммам с коррекцией движения сердца, были статистически значимо выше, чем при оценке некорректированных изображений.

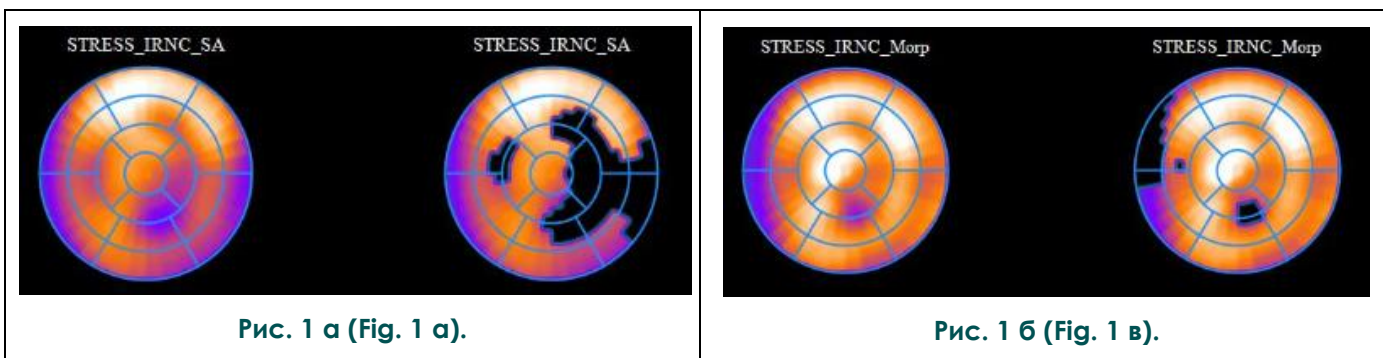


Рис. 1 а (Fig. 1 а).

Рис. 1 б (Fig. 1 в).

Рис. 1. Перфузионная сцинтиграфия миокарда с Tc^{99m}-Технетрилом.

а - полярные карты, отражающие перфузию миокарда левого желудочка (левый ряд – нормализованные полярные карты; правый ряд – полярные карты, отражающие площадь дефекта перфузии) без коррекции сердечных сокращений.

б – то же с коррекцией.

Fig. 1. Myocardial perfusion imaging with Tc^{99m}-MIBI.

а - polar map of myocardial perfusion (Left row - Normalized polar maps; Right row – Extent of perfusion defect) without correction of cardiac motion

б - with correction.

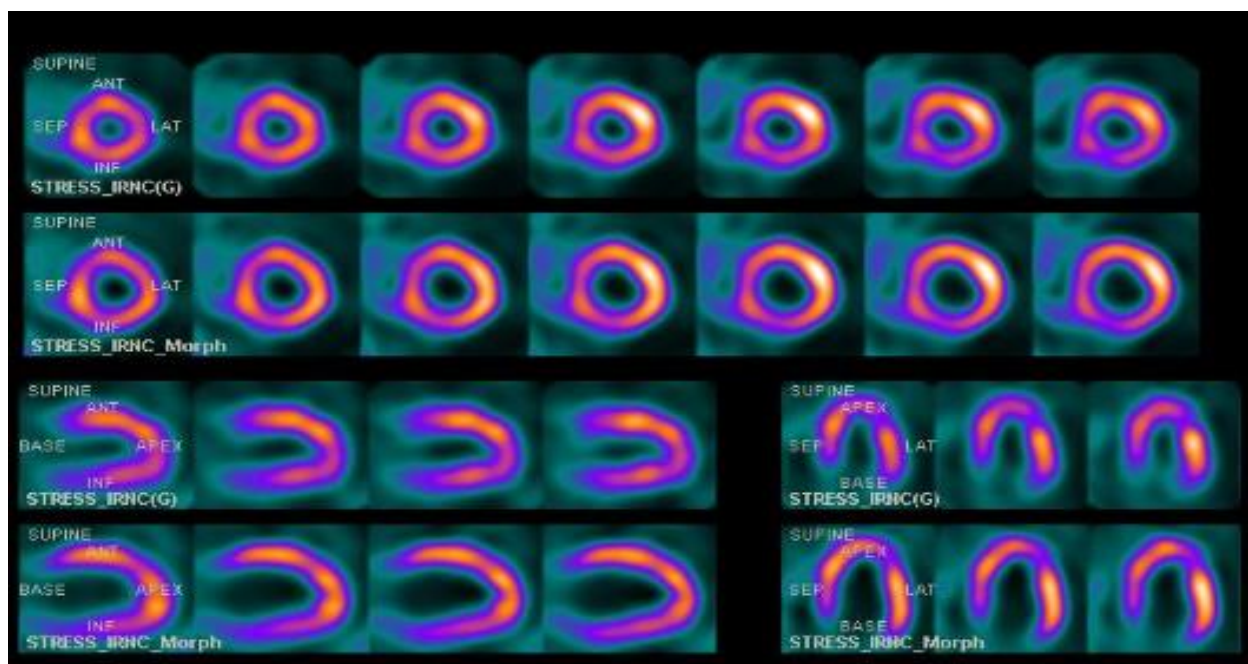


Рис. 2 (Fig. 2).

Рис. 2. Перфузионная сцинтиграфия миокарда с Tc^{99m}-Технетрилом.

Томосцинтиграммы миокарда, полученные на пике стресс-теста с аденозином (срез по короткой, длинной горизонтальной и вертикальной осям), отражающие перфузию миокарда без коррекции сердечных сокращений (Stress_IRNC) и с коррекцией (Stress_IRNC_Morph). На скорректированных изображениях более четко визуализируется полость ЛЖ, отчетливее визуализируются базальные отделы миокарда ЛЖ.

Fig. 2. Myocardial perfusion imaging with 99mTc-MIBI.

Adenosine stress test images (short axes, horizontal long and vertical long axes) without correction of heart motion (Stress_IRNC) and with correction (Stress_IRNC_Morph). On the correction images, the LV cavity and basal parts of the LV myocardium are more clearly visualized.

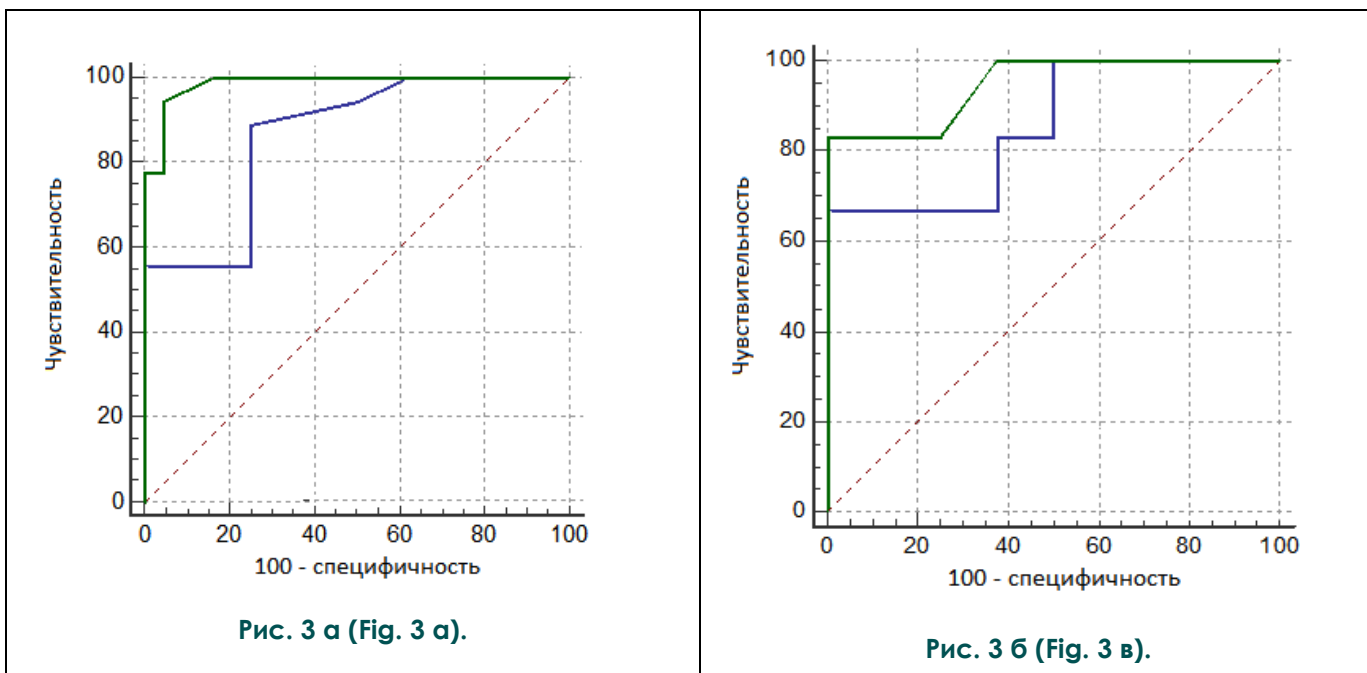


Рис. 3 а (Fig. 3 а).

Рис. 3 б (Fig. 3 в).

Рис. 3. ROC-анализ.

а - сравнение ROC-кривых, показателя SSS. Синяя линия – ROC-кривая, отражающая диагностические возможности суммационных сцинтиграмм. AUC=0,86; чувствительность = 88,9%; специфичность = 75%. Зеленая линия – ROC-кривая, отражающая диагностические возможности диастолических изображений. AUC=0,98; чувствительность = 94,4%; специфичность = 95,8%. SSS - Summed Stress Score;

б - сравнение ROC-кривых, показателя Stress Extent. Синяя линия – ROC-кривая, отражающая диагностические возможности суммационных сцинтиграмм. AUC=0,85; чувствительность = 66,7%; специфичность = 98,5%. Зеленая линия – ROC-кривая, отражающая диагностические возможности диастолических изображений. AUC=0,94; чувствительность = 83,3%; специфичность = 98,5%. S Extent - Stress Extent.

Fig. 3. ROC analysis.

a - Comparison of ROC curves for SSS. Blue line: ROC curve showing the diagnostic capabilities of summation scintigrams. AUC = 0.86; sensitivity = 88.9%; specificity = 75%. Green Line: ROC curve showing the diagnostic capabilities of diastolic images. AUC = 0.98; sensitivity = 94.4%; specificity = 95.8%. SSS - Summed Stress Score.

b - Comparison of ROC curves for S Extent. Blue line: ROC curve showing the diagnostic capabilities of summation scintigrams. AUC = 0.85; sensitivity = 66.7%; specificity = 98.5%. Green Line: ROC curve showing the diagnostic capabilities diastolic image. AUC = 0.94; sensitivity = 83.3%; specificity = 98.5%. S Extent - Stress Extent.

При выполнении ROC-анализа было показано, что в целом по выборке показатели чувствительности и специфичности перфузионной сцинтиграфии миокарда, выполненной с коррекцией движения сердца, оказались статистически значимо выше ($p < 0.05$), по сравнению с оценкой суммационных изображений (рис. 3 а, б).

Обсуждение.

Естественное движение сердца, а также дыхательные экскурсии грудной клетки являются наиболее значимыми источниками артефактов движения, отрицательно влияющими на качество перфузионных сцинтиграмм миокарда.

В настоящем исследовании впервые были определены показатели информативности пер-

фузионной сцинтиграфии миокарда с использованием коррекции артефактов от движения сердца: чувствительность и специфичность индекса SSS в определении стенозирования коронарных артерий $\geq 70\%$ составили 94,4% и 95,8%, а Stress Extent – 83,3% и 98,5% соответственно. По результатам ROC-анализа эти показатели были статистически значимо выше по сравнению с таковыми, полученными без использования коррекции движений сердца. Повышение информативности, на наш взгляд, обусловлено меньшим числом ложноположительных и ложноотрицательных результатов, за счет более четкой визуализации полости левого желудочка и определения контуров миокарда.

В целом, в современной ядерной кардиологии имеет место тренд по улучшению качества ПСМ за счет использования различных

технических подходов. Наиболее важными аспектами являются использование итеративной реконструкции изображений, синхронизация сбора данных с дыхательными движениями, а также использование свободных от артефактов движения диастолических изображений сердца для вычисления показателя миокардиальной перфузии [25, 26].

В частности, группа исследователей Wenhui X. et al. изучали влияние движения сердца на результаты перфузионной сцинтиграфии миокарда. В своей работе они показали, что сцинтилляционный счет на коррегированных изображениях был выше, чем на некоррегированных только в области передней стенки и верхушки ЛЖ [26]. Кроме того, количество сегментов с нарушенной перфузией (накопление РФП <70% от максимального) было меньше на коррегированных изображениях. В небольшом по объему пациентов исследовании Kovalski G. et al. оценивали воздействие коррекции дыхательных движений на показатели миокардиальной перфузии [27]. При обследовании 5 человек (8 исследований) было показано, что максимальное и среднее изменение показателей перфузии до и после коррекции движения составили 3,75% и 1,58%, соответственно. Эта же группа авторов оценивала влияние коррекции дыхательных движений совместно с коррекцией сердечных сокращений на показатели миокардиальной перфузии [28]. Было показано, что использование комбинации двух методов коррекции имеет достоверно большие величины качественных и количественных показателей миокардиальной перфузии по сравнению с исследованиями без коррекции или с применением одного из методов коррекции.

Из приведенных выше работ не понятно клиническое значение предполагаемых мето-

дов. Кроме того, не было анализа результатов ПСМ с коррекцией артефактов движения сердца в зависимости от степени стенозирования коронарного русла.

Ограничением настоящего исследования, в первую очередь, является сравнительно небольшая выборка пациентов. К недостаткам следует также отнести тот факт, что не были подвергнуты анализу показатели, отражающие ишемию миокарда - summed difference score и summed extent reversibility. Соответственно, также не была проанализирована разница между коррегированными и некоррегированными изображениями, полученными в покое.

Заключение.

Таким образом, значения индексов нарушения миокардиальной перфузии, полученные при анализе конечно-диастолических перфузионных томосцинтиграмм, являются достоверно более информативными по сравнению с таковыми при классической методике выполнения ОФЭКТ миокарда, в диагностике ангиографически значимых (сужение просвета $\geq 70\%$) стенозов коронарных артерий.

В настоящем исследовании впервые даны описание и клиническая апробация методики устранения артефактов движения сердца при выполнении ПСМ. Применение данной методики позволяет сократить количество ложноположительных и ложноотрицательных результатов ПСМ и более четко диагностировать гемодинамически значимые стенозы коронарных артерий.

Источник финансирования и конфликт интересов.

Авторы данной статьи подтвердили отсутствие финансовой поддержки исследования и конфликта интересов, о которых необходимо сообщить.

Список литературы:

1. Оганов Р.Г., Масленникова Г.Я. *Смертность от сердечно-сосудистых и других хронических неинфекционных заболеваний среди трудоспособного населения в России Кардиоваскулярная терапия и профилактика. 2002; 3: 4-8.*
2. Оганов Р.Г., Масленникова Г.Я. *Демографическая ситуация и сердечно-сосудистые заболевания в России: пути решения проблем Кардиоваскулярная терапия и профилактика. 2007; 6: 7-14.*
3. Лешманов Ю.Б., Ефимова И.Ю., Чернов В.И., Веснина Ж.В., Кривоногов Н.Г., Макарова Е.В. и др. *Сцинтиграфия как инструмент диагностики, прогнозирования и мониторинга лечения болезней сердца Сибирский медицинский журнал. 2007; 22 (3): 74-77.*
4. Гуля М.О., Лешманов Ю.Б., Завадовский К.В., Лебедев Д.И. *Состояние метаболизма жирных кислот в миокарде левого желудочка и прогноз эффективности кардиоресинхронизирующей терапии у пациентов с дилатационной кардиомиопатией. Российский кардиологический журнал. 2014; 9 (113): 61-67.*
5. Лешманов Ю.Б., Завадовский К.В., Ефимова И.Ю., Кривоногов Н.Г., Ефимова И. Ю., Веснина Ж.В., и др. *Возможности ядерной медицины в диагностике сердечно-сосудистых заболеваний Сибирский медицинский журнал. 2015; 30 (2): 21-29.*
6. Аншелес А.А. *Особенности интерпретации перфузионной однофотонной эмиссионной компьютерной томографии миокарда с компьютерно-томографической коррекцией поглощения. Вестник рентгенологии и радиологии. 2014; 2: 5-20.*
7. Сергиенко В.Б., Аншелес А.А. *Томографические методы в оценке перфузии миокарда. Вестник рентгенологии и радиологии. 2010; 3: 10-14.*
8. Zavadovsky K.V., Gulya M.O., Lishmanov Yu.B., Lebedev D.I. *Perfusion and metabolic scintigraphy with ^{123}I -BMIPP in prognosis of cardiac resynchronization therapy in patients with dilated cardiomyopathy. Annals of Nuclear Medicine. 2016; 30(5): 325-333.*
9. Fihn S.D., Blankenship J.C., Alexander K.P., Bittl G.A., Byrne

J.G., Fletcher B.J. et al. 2014 ACC/AHA/AATS/PCNA/SCAI/STS Focused Update of the Guideline for the diagnosis and management of patients with stable ischemic heart disease. *Circulation*. 2014; 130: 1749-1767.

10. Imbert L., Marie P. CZT cameras: A technological jump for myocardial perfusion SPECT. *Journal of Nuclear Cardiology*. 2016; 4: 894-896.

11. Zoccarato O., Lizio D., Savi A., Indovina L., Scabbio C. et al. Comparative analysis of cadmium-zinc-telluride cameras dedicated to myocardial perfusion SPECT: A phantom study. *Journal of Nuclear Cardiology*. 2016; 4: 885-893.

12. DePuey G, Bommireddipalli S, Yuzefovich B, Anstett F, Kovalski G. Morphed non-filtered high resolution gated perfusion SPECT (abstr). *Journal of Nuclear Cardiology*. 2009; 16: 658.

13. Suzuki Y, Matsumoto N, Nakano Y, Miki T, Igarashi Y, Sato Y, et al. Motion-frozen myocardial perfusion database obtained from Japanese population shows same tendency of count distribution of the American datasets. *Journal of Nuclear Cardiology*. 2009; 16: 662.

14. Diamond, G.A., Forrester, J.S. Analysis of probability as an aid in the clinical diagnosis of coronary-artery disease. *The New England Journal of Medicine*. 1979; 300: 1350-1358.

15. Montalescot, G., Sechtem, U., Achenbach, S., Andreotti, F., Arden, C., Budaj, A., et al. 2013 ESC guidelines on the management of stable coronary artery disease: the Task Force on the management of stable coronary artery disease of the European Society of Cardiology. *European Heart Journal*. 2013; 34: 2949-3003.

16. Scanlon P.J., Faxon D.P., Audet A.M., Carabello B., Dehmer G.J., Eagle K.A., et al. ACC/AHA guidelines for coronary angiography: executive summary and recommendations. A report of the American College of Cardiology/American Heart Association Task Force on Practice Guidelines (Committee on Coronary Angiography) developed in collaboration with the Society for Cardiac Angiography and Interventions. *Circulation*. 1999; 99 (17): 2345-2357.

17. Gaemperli O, Schepis T, Koepfli P, Valenta I, Soyka J, Leschka S, et al. Accuracy of 64-slice CT angiography for the detection of functionally relevant coronary stenoses as assessed with myocardial perfusion SPECT. *European Journal of Nuclear Medicine and Molecular Imaging*. 2007; 34: 1162-1171.

18. Levine G.N., Bates E.R., Blankenship J.C., Bailey S.R., Bittl J.A., Cercek B., et al. 2011 ACCF/AHA/SCAI Guideline for Percutaneous Coronary Intervention: a report of the American College of Cardiology Foundation/American Heart Association Task

Force on Practice Guidelines and the Society for Cardiovascular Angiography and Interventions. *Circulation*. 2011; 124 (23): e574-651.

19. Завадовский К.В., Гуля М.О., Саушкин В.В., Саушкина Ю.В., Лишманов Ю.Б. Совмещенная однофотонная эмиссионная и рентгеновская компьютерная томография сердца: методические аспекты. *Вестник рентгенологии и радиологии*. 2016; 97 (4): 235-242.

20. Синицын В. Е., Терновой С. К., Устюжанин Д. В., Веселова Т. Н., Матчин Ю. Г. Диагностическое значение КТ-ангиографии в выявлении гемодинамически значимых стенозов коронарных артерий. *Кардиология*. 2008; 48 (1): 9-14.

21. Мочула А.В., Завадовский К.В., Андреев С.А., Лишманов Ю.Б. Динамическая однофотонная эмиссионная компьютерная томография миокарда как метод идентификации многососудистого поражения коронарного русла. *Вестник рентгенологии и радиологии*. 2016; 97 (5): 289-295.

22. Gimelli A, Bottai M, Genovesi D, Giorgetti A, Di Martino F, Marzullo P. High diagnostic accuracy of low-dose gated-SPECT with solid-state ultrafast detectors: preliminary clinical results. *European Journal of Nuclear Medicine and Molecular Imaging*. 2012; 39: 83-90.

23. Prasad M, Slomka PJ, Fish M, Kavanagh P, Gerlach J, Hayes S, et al. Improved quantification and normal limits for myocardial perfusion stress-rest change. *Journal of Nuclear Medicine*. 2010; 51 (2): 204-209.

24. DeLong E.R., DeLong D.M., Clarke-Pearson D.L. Comparing the areas under two or more correlated receiver operating characteristic curves: a nonparametric approach. *Biometrics*. 1988; 44 (3): 837-845.

25. Stević M., Vljaković M. Increased accuracy of single photon emission computed tomography (SPECT) myocardial perfusion scintigraphy using iterative reconstruction of images. *Vojnosanitiski Pregled*. 2016; 73 (5): 469-471.

26. Wenhui X., Cheng C., Bei L., Xiaojia C., Lihua Z., Xingrong M. Evaluation of cardiac morphing to improve the quality of myocardial perfusion imaging. *Chinese Journal of Nuclear Medicine and Molecular Imaging*. 2012; 32: 245-249.

27. Kovalski G, Israel O, Keidar Z, Frenkel A, Sachs J, Azhari H. Correction of heart motion due to respiration in clinical myocardial perfusion SPECT scans using respiratory gating. *Journal of Nuclear Medicine*. 2007; 48 (4): 630-636.

28. Kovalski G., Keidar Z., Frenkel A., Sachs J., Attia S., Azhari H. Dual "motion-frozen heart" combining respiration and contraction compensation in clinical myocardial perfusion SPECT imaging. *Journal of Nuclear Cardiology*. 2009; 16 (3): 396-404.

References:

1. Oganov R. G., Maslennikova G. Ya. Mortality from cardiovascular and other chronic non-communicable diseases among the working Russian population. *Cardiovascular Therapy and Prevention*. 2002; 3: 4-8 (In Russian).

2. Oganov R. G., Maslennikova G. Ya. Demographic situation and cardiovascular disease in Russia: problem scope and possible solutions. *Cardiovascular Therapy and Prevention*. 2007; 6: 7-14 (In Russian).

3. Lishmanov Yu. B., Efimova I. Yu, Chernov V. I., Vesnina Zh. V., Krivonogov N. G., Makarova E. V. et al. Scintigraphy as a tool

of diagnosis, prevention and monitoring of cardiac diseases treatment. *The Siberian Medical Journal*. 2007; 22 (3): 74-77 (In Russian).

4. Gulya M. O., Lishmanov Yu. B., Zavadovsky K. V., Lebedev D. I. Metabolism of fatty acids in left ventricle myocardium and the efficacy prognosis of cardio-resynchronizing therapy in dilated cardiomyopathy patients. *Russian Journal of Cardiology*. 2014; (9): 61-67 (In Russian).

5. Lishmanov Y. B., Zavadovsky K. V., Efimova N. Y., Krivonogov N. G., Efimova I. Y., Vesnina Z. V. et al. Prospects of nuclear

- medicine for the diagnosis of cardiovascular diseases. *The Siberian Medical Journal*. 2015; 30 (2): 21-29 (In Russian).
6. Ansheles A.A. Specific features of interpretation of myocardial perfusion single-photon emission computed tomography with computed tomographic absorption correction. *Vestnik Rentgenologii i Radiologii*. 2014; (2): 5-20 (In Russian).
 7. Sergienko V. B., Ansheles A. A.. Tomographic methods in the assessment of myocardial perfusion. *Vestnik Rentgenologii i Radiologii*. 2010; 3: 10-14 (In Russian).
 8. Zavadovsky K.V., Gulya M.O., Lishmanov Yu.B., Lebedev D.I. Perfusion and metabolic scintigraphy with ¹²³I-BMIPP in prognosis of cardiac resynchronization therapy in patients with dilated cardiomyopathy. *Annals of Nuclear Medicine*. 2016; 30 (5): 325-333.
 9. Fihn S.D., Blankenship J.C., Alexander K.P., Bittl G.A., Byrne J.G., Fletcher B.J. et al. 2014 ACC/AHA/AATS/PCNA/SCAI/STS Focused Update of the Guideline for the diagnosis and management of patients with stable ischemic heart disease. *Circulation*. 2014; 130: 1749-1767.
 10. Imbert L., Marie P. CZT cameras: A technological jump for myocardial perfusion SPECT. *Journal of Nuclear Cardiology*. 2016; 4: 894-896.
 11. Zoccarato O., Lizio D., Savi A., Indovina L., Scabbio C. et al. Comparative analysis of cadmium-zinc-telluride cameras dedicated to myocardial perfusion SPECT: A phantom study. *Journal of Nuclear Cardiology*. 2016; 4: 885-893.
 12. DePuey G, Bommireddipalli S, Yuzefovich B, Anstett F, Kovalski G. Morphed non-filtered high resolution gated perfusion SPECT (abstr). *Journal of Nuclear Cardiology*. 2009; 16: 658.
 13. Suzuki Y, Matsumoto N, Nakano Y, Miki T, Igarashi Y, Sato Y, et al. Motion-frozen myocardial perfusion database obtained from Japanese population shows same tendency of count distribution of the American datasets. *Journal of Nuclear Cardiology*. 2009; 16: 662.
 14. Diamond, G.A., Forrester, J.S. Analysis of probability as an aid in the clinical diagnosis of coronary-artery disease. *The New England Journal of Medicine*. 1979; 300: 1350-1358.
 15. Montalescot, G., Sechtem, U., Achenbach, S., Andreotti, F., Arden, C., Budaj, A., et al. 2013 ESC guidelines on the management of stable coronary artery disease: the Task Force on the management of stable coronary artery disease of the European Society of Cardiology. *European Heart Journal*. 2013; 34: 2949-3003.
 16. Scanlon P.J., Faxon D.P., Audet A.M., Carabello B., Dehmer G.J., Eagle K.A., et al. ACC/AHA guidelines for coronary angiography: executive summary and recommendations. A report of the American College of Cardiology/American Heart Association Task Force on Practice Guidelines (Committee on Coronary Angiography) developed in collaboration with the Society for Cardiac Angiography and Interventions. *Circulation*. 1999; 99 (17): 2345-2357.
 17. Gaemperli O, Schepis T, Koepfli P, Valenta I, Soyka J, Leschka S, et al. Accuracy of 64-slice CT angiography for the detection of functionally relevant coronary stenoses as assessed with myocardial perfusion SPECT. *European Journal of Nuclear Medicine and Molecular Imaging*. 2007; 34:1162-1171.
 18. Levine G.N., Bates E.R., Blankenship J.C., Bailey S.R., Bittl J.A., Cercek B., at al. 2011 ACCF/AHA/SCAI Guideline for Percutaneous Coronary Intervention: a report of the American College of Cardiology Foundation/American Heart Association Task Force on Practice Guidelines and the Society for Cardiovascular Angiography and Interventions. *Circulation*. 2011; 124 (23): e574-651.
 19. Zavadovsky K.V., Gulya M.O., Saushkin V.V., Saushkina Y.V., Lishmanov Y.B. Superimposed single-photon emission computed tomography and X-ray computed tomography of the heart: Methodical aspects. *Vestnik Rentgenologii i Radiologii*. 2016; 97 (4): 235-242 (In Russian).
 20. Sinitsyn V. E., Ternovoy S. K., Ustyuzhanin D. V., Veselova T. N., Matchin Yu. G. Diagnostic value of CT angiography in coronary arteries stenoses detection. *Kardiologiya*. 2008; 48 (1): 9-14 (In Russian).
 21. Mochula A.V., Zavadovsky K.V., Andreev S.L., Lishmanov Y.B. Dynamic single-photon emission computed tomography as a method of identification of multivessel coronary artery disease. *Vestnik Rentgenologii i Radiologii*. 2016; 97 (5): 289-295 (In Russian).
 22. Gimelli A, Bottai M, Genovesi D, Giorgetti A, Di Martino F, Marzullo P. High diagnostic accuracy of low-dose gated-SPECT with solid-state ultrafast detectors: preliminary clinical results. *European Journal of Nuclear Medicine and Molecular Imaging*. 2012; 39: 83-90.
 23. Prasad M, Slomka PJ, Fish M, Kavanagh P, Gerlach J, Hayes S, at al. Improved quantification and normal limits for myocardial perfusion stress-rest change. *Journal of Nuclear Medicine*. 2010; 51 (2): 204-209.
 24. DeLong E.R., DeLong D.M., Clarke-Pearson D.L. Comparing the areas under two or more correlated receiver operating characteristic curves: a nonparametric approach. *Biometrics*. 1988; 44 (3): 837-845.
 25. Stević M., Vljaković M. Increased accuracy of single photon emission computed tomography (SPECT) myocardial perfusion scintigraphy using iterative reconstruction of images. *Vojnosanitiski Pregled*. 2016; 73 (5): 469-471.
 26. Wenhui X., Cheng C., Bei L., Xiaojia C., Lihua Z., Xingrong M. Evaluation of cardiac morphing to improve the quality of myocardial perfusion imaging. *Chinese Journal of Nuclear Medicine and Molecular Imaging*. 2012; 32: 245-249.
 27. Kovalski G, Israel O, Keidar Z, Frenkel A, Sachs J, Azhari H. Correction of heart motion due to respiration in clinical myocardial perfusion SPECT scans using respiratory gating. *Journal of Nuclear Medicine*. 2007; 48 (4): 630-636.
 28. Kovalski G., Keidar Z., Frenkel A., Sachs J., Attia S., Azhari H. Dual "motion-frozen heart" combining respiration and contraction compensation in clinical myocardial perfusion SPECT imaging. *Journal of Nuclear Cardiology*. 2009; 16 (3): 396-404.