ОРИГИНАЛЬНАЯ СТАТЬЯ

КЛИНИКО-ЛУЧЕВАЯ ДИАГНОСТИКА ПРОЯВЛЕНИЙ ЛИМФАНГИОЛЕЙОМИОМАТОЗА ЛЕГКИХ (ЛАМ)

Васильева М.А.[1], Амосов В.И.[1], Новикова Л.Н.[1], Сперанская А.А.[1], Баранова О.П.[1], Амосов И.В.[1], Фролова О.П.[2]

1 - ФГБОУ ВО Первый Санкт-Петербургский государственный медицинский университет им. акад. И.П. Павлова Минздрава России. г. Санкт-Петербург, Россия.
2 - ФГАОУ ВО Первый МГМУ им. И.М. Сеченова Минздрава России (Сеченовский Университет). г. Москва, Россия.

Лимфангиолейомиоматоз (ЛАМ) – орфанное заболевание, многие паттерны которого полностью не изучены. Применение различных методов лучевой диагностики (компьютерной томографии, высокоразрешающей КТ, КТ-ангиографии, однофотонно-эмиссионной компьютерной томографии, ПЭТ-КТ) позволяет выявить и оценить в динамике спектр торакальных и внеторакальных изменений при этом заболевании.

Цель исследования. Оценить клинико-лучевые особенности торакальных и внеторакальных изменений у пациентов с различными клинико-лучевыми вариантами ЛАМ.

Материалы и методы. В исследование включено 83 больных с морфологически подтвержденным лимфангиолейомиоматозом (ЛАМ). Средний возраст больных составлял 42,2±6,3 года (женщины/мужчины – 83/0). При комплексном обследовании пациентов использовались клинические и лучевые методы диагностики: рентгенография в двух проекциях, компьютерная томография (КТ), высокоразрешающая КТ (ВРКТ), однофотонно-эмиссионная компьютерная томография (ОФЭКТ). При необходимости: КТ-ангиография – у 43 больных, ПЭТ-КТ – у 7 пациентов. Также пациентам было выполнено комплексное исследование функции внешнего дыхания (КИФВД) и эхокардиография. Все больные наблюдались в динамике (длительность наблюдения 6,1±4,2 года).

Результаты. Анализ результатов клинического и лучевого обследования выявил следующие варианты легочных проявлений ЛАМ: узловая форма верифицирована у 14 больных, диффузная – у 65 больных, смешанная – у 4 пациенток.

Диффузная форма была разделена по КТ-картине на 3 группы. Первая группа – с единичными мелкими кистами (14 пациенток). При проведении ОФЭКТ у пациенток этой группы не было выявлено значимых перфузионных нарушений, при выполнении комплексного исследования функции внешнего дыхания (КИФВД) у больных этой группы выявлялись проявления бронхиальной обструкции. Вторая группа – с множественными крупными кистами (13 больных), при проведении ОФЭКТ для пациенток этой группы было характерно наличие, преимущественно в прикорневых отделах, участков аперфузии, соответствующих анатомической локализации кист. КИФВД выявляло резко выраженные проявления бронхиальной обструкции в сочетании с диффузионными нарушениями. Третья группа – с множественными мелкими кистами (38 пациенток) характеризовалась наиболее неблагоприятным течением: при проведении ОФЭКТ у больных этой группы отмечались выраженные перфузионные нарушения: протяженные зоны гипоперфузии в обоих легких, участки аперфузии в субплевральных отделах с двух сторон, по результатам КИФВД у этой группы пациенток выявлялись обструктивные нарушения механики дыхания с резким ухудшением условий газообмена в легких (снижение ОФВ1, диффузионной способности легких). Осложнения заболевания определялись у большинства пациенток (54 больных – 63 %): пневмоторакс – у 52 пациенток, хилоторакс – у 16 больных, легочная гипертензия – у 18 пациенток, легочное кровотечение – у 2 больных, проявления лимфостаза – у 9 больных. Внеторакальные изменения были выявлены у 52 пациентов: лейомиомы почек у 14 пациенток, лейо- и фибромиомы матки – у 27 больных, печени у – 3 больных, внеорганные лейомиомы – у 16 пациенток.

При статистической обработке данных использовали программу/статистический пакет Statistika 6.0.

Выводы. Применение комплексного клинико-лучевого обследования позволяет выявить признаки ЛАМ на ранних стадиях заболевания, в некоторых случаях избежать применения хирургической биопсии, связанной с высоким риском осложнений. Выделение различных вариантов течения диффузной формы ЛАМ на основании особенностей КТ-картины, которые коррелируют с функциональными нарушениями, позволяет разработать дифференцированные подходы лечебной тактики и определения прогноза

заболевания.

Ключевые слова: компьютерная томография, лимфангиолейомиоматоз легких.

Контактный автор: Васильева Мария Алексеевна, e-mail: mariavasilek.87@mail.ru

Для цитирования: Васильева М.А., Амосов В.И., Новикова Л.Н., Сперанская А.А., Баранова О.П., Амосов И.В., Фролова О.П. Клинико-лучевая диагностика проявлений лимфангиолейомиоматоза легких (ЛАМ). REJR 2018; 8(1):85-101. DOI:10.21569/2222-7415-2018-8-1-85-101.

Статья получена: 01.02.2018 Статья принята: 02.03.2018

CLINICAL - RADIOLOGICAL FEATURES LUNG'S LYMPHANGIOLEIOMYOMATOSIS (LAM)

Vasilieva M.A.[1], Amosov V.I.[1], Novikova L.N.[1], Speranskaia A. A.[1], Baranova O.P.[1], Amosov I.I.[1], Frolova O.P.[2]

1 - I.P. Pavlov St.-Petersburg State Medical University, Ministry of Health of Russian Federation.
Saint Petersburg, Russia.
2 - I.M. Sechenov First Moscow State Medical University (Sechenov University).
Moscow, Russia.

Lymphangioleiomyomatosis (LAM) is an orphan disease, which patterns have not been fully studied. The use various methods of diagnosing (computed tomography, HRCT, CT angiography, SPECT, PET-CT) allows to identify and to evaluate the spectrum of thoracic and extra- thoracic changes in this disease.

Purpose. To evaluate the clinical and radiation characteristics of thoracic and extra-thoracic changes in patients with LAM.

Materials and methods. The study included 83 patients with morphologically confirmed LAM. The average age of patients was 42.2 ± 6.3 years (w / m - 83/0). Clinical and X-ray were used in the complex examination of patients: radiography in two projections, computed tomography (CT), high-resolution CT (HRCT), and single-photon emission computed tomography (SPECT). If necessary: CT angiography - in 43 patients, PET-CT in 7 patients. Also, patients underwent a complex lung function examination (CLFE) and echocardiography. All patients were observed in dynamics (observation was 6.1 ± 4.2 years).

Results. Analysis of the results of clinical and radiological investigation revealed the following variants of pulmonary manifestations of LAM: the nodular form was verified in 14 patients, diffuse in 65 patients and mixed in 4 patients. The diffuse form was divided according to the CT scan into 3 groups. The first group - with sporadic small cysts (14 patients). During SPECT in patients of this group, no significant perfusion disorders were detected, while performing CLFE in patients of this group revealed manifestations of bronchial obstruction. The second group - with multiple large cysts (13 patients), during SPECT for the patients of this group was characterized by the presence, mainly in the central parts of lungs focuses of aperfusion, corresponding with anatomical localization of cysts. CLFE revealed pronounced manifestations of bronchial obstruction in combination with diffusion disorders. The third group - with multiple small cysts (38 patients) was characterized by the most unfavorable course: during SPECT in patients of this group, pronounced perfusion disorders were noted: extended hypoperfusion zones in both lungs, aperfusion areas in subpleural sections from both sides, according to the results of CLFE in this group of patients obstructive violations of breathing mechanics with a sharp deterioration of gas exchange conditions in the lungs (decrease in FEV1, diffusive capacity of the lungs) were revealed. Complications of the disease were determined in the majority of patients (54 patients - 63%): pneumothorax in 52 patients, chylothorax in 16 patients, pulmonary hypertension in 18 patients, pulmonary hemorrhage in 2 patients, lymphostasis in 9 patients. Extrathoracic changes were detected in 52 patients: kidney leiomyoma in 14 patients, uterine fibroids and uterine fibroids in 27 patients, liver in 3 patients, and extraorganic leiomyomas in 16 patients.

Conclusions. The use of a comprehensive clinical and radiation survey allows us to identify the signs of LAM in the early stages of the disease, in some cases avoid the use of surgical biopsy associated with a high risk of complications. The selection of various vari-

ants of the flow of the diffuse form of LAM on the basis of the CT features of the picture, which correlate with functional disorders, allows the development of differentiated approaches to therapeutic tactics and determining the prognosis of the disease.

Keywords: computed tomography, LAM.

Corresponding author: Vasilieva M.A. e-mail: mariavasilek.87@mail.ru

For citation: Vasilieva M.A., Amosov V.I. Novikova L.N., Speranskaia A. A., Baranova O.P., Amosov I.I., Frolova O.P. Clinical - radiological features lung's lymphangioleiomyomatosis (LAM). REJR 2018; 8(1):85-101. DOI:10.21569/2222-7415-2018-8-1-85-101.

Received: **01.02.2018** **Accepted:** **02.03.2018**

Лимфангиолейомиоматоз легких (ЛАМ) – орфанное заболевание, поражающее женщин преимущественно детородного возраста, характеризующееся опухолеподобным разрастанием гладкомышечных клеток в стенках лимфатических, кровеносных сосудов и альвеол с исходом в кистозную трансформацию легочной паренхимы, а также поражением органов-мишеней (почек, матки, печени, лимфатических узлов) [1]. Наиболее частым осложнением заболевания является разрыв кист с формированием пневмоторакса [1, 2, 3]. Также для этого заболевания характерно развитие хилезных выпотов (хилоторакс, хилоперикардит, хилезный асцит) [1, 3]. Известно, что ЛАМ – заболевание, при котором нарушается отток лимфы, что может приводить к возникновению и последующему нарастанию нарушений в микроциркуляторном русле, с развитием тяжелых клинических проявлений (прогрессирующая одышка, кровохарканье) [1, 3].

Для ЛАМ характерна полисистемность процесса с наличием экстрапульмональных проявлений (внеорганные забрюшинные новообразования, новообразования паренхиматозных органов брюшной полости, забрюшинного пространства и малого таза) [3, 4]. Наличие забрюшинных лейомиом повышает риск развития венозных тромбозов, тромбоэмболии легочной артерии и артериальной эмболии мезенториальных сосудов [5].

Согласно классификации опухолей легких Всемирной организации здравоохранения (2015), ЛАМ относится к опухолям, возникающим из периваскулярных эпителиоидных клеток [6]. В отечественной классификации ЛАМ относится к интерстициальным заболеваниям легких и входит в подгруппу легочных диссеминаций опухолевой природы [1]. По ERS guidelines for the diagnosis and management of Lymphangioleiomyomatosis (2010, 2016), это заболевание относится к редким генетически детерминированным опухолевым процессам [7, 8].

В связи с редкой встречаемостью нозологии истинную заболеваемость определить затруднительно, данные отечественных и зарубежных авторов разняться. Распространенность ЛАМ по данным зарубежных авторов составляет 1 на 400 000 человек, по данным ПСПбГМУ им. акад. И.П. Павлова (М.М. Илькович, 2016) в структуре ИЗЛ ЛАМ составляет 1,3 % [1, 7].

Диагностика ЛАМ осуществляется в соответствии с Международными рекомендациями (ERS guidelines for the diagnosis and management of Lymphangioleiomyomatosis, 2010 и 2016) [7, 8]. До 2010 года говорить об определенном ЛАМ возможно было только после выполнения биопсии легочной ткани. Однако широкое внедрение компьютерной томографии, углубление знаний об этом заболевании, а также высокий риск осложнений (пневмоторакс, кровотечение) при выполнении биопсии, стали предпосылками для разработки критериев постановки диагноза ЛАМ на основании комплексного клинико-лучевого обследования пациенток. Согласно данным европейского респираторного общества к критериям определенного ЛАМ относятся: характерная или сходная КТ-картина в легких и свойственные ЛАМ морфологические изменения в биоптате легкого, либо характерная картина изменений в легких на ВРКТ в сочетании с одним из следующих признаков: ангиомиолипомой в почках, хилезным выпотом в плевральной или брюшной полости, поражением ЛАМ лимфатических узлов, определенным или вероятным туберозным склерозом [7, 8].

О вероятном ЛАМ говорится при характерной картине на ВРКТ и типичном клиническом течении болезни или при сходной с ЛАМ картине ВРКТ в сочетании с ангиомиолипомами в почках, хилезным плевральным выпотом или хилезным асцитом [7, 8].

Выделяют две основные формы ЛАМ: узловая и диффузная. Узловая форма представляет разнокалиберную диссеминацию в легочной ткани без признаков поражения других структур легких, морфологическая структура узлов соответствует лейомиомам [1].

При диффузной форме ЛАМ спектр изменений более разнообразный: участки пролифе-

рации атипичных гладкомышечных клеток могут сливаться друг с другом с формированием кист (за счет дисбаланса синтеза матриксных металлопротеаз). Диаметр кист может быть до 2 см, толщина стенки не более 2 мм. До конца механизм формирования кист в легочной ткани не изучен, однако ряд авторов считает, что это возможно за счет клапанного механизма при облитерации просвета мелкого бронха с последующим его перерастяжением, о чем может свидетельствовать наличие в стенке кисты гладкомышечных пролифератов [9].

В зарубежной литературе к ЛАМ относится только мультикистозный вариант поражения, однако наличие смешанной формы предполагает однотипный характер изменений при диффузной и узловой его формах [7, 8, 10].

Лучевые проявления ЛАМ описаны в ряде руководств, однако в виду редкости заболевания требуют дальнейшего изучения и оценки [9, 11, 12].

Цель исследования.

Оценить клинико-лучевые особенности торакальных и внеторакальных изменений у пациентов с клинико-лучевыми вариантами ЛАМ.

Материалы и методы.

С 2005 г. по 2017 г. в НИИ интерстициальных и орфанных заболеваний легких ПСПбГМУ им. акад. И.П. Павлова наблюдались 83 больных ЛАМ, имеющих гистологическое и иммуногистохимическое подтверждение заболевания. Средний возраст больных составлял 42,2±6,3 года (женщины/мужчины – 83/0). Комплексное обследование больных включало клинические и лучевые методы исследования: рентгенография органов грудной клетки в двух проекциях, КТ, высокоразрешающая КТ, ОФЭКТ. При необходимости выполнялись: КТ-ангиография – у 43 больных, ПЭТ-КТ – у 7 пациентов. Также всем пациентам было выполнено комплексное исследование функции внешнего дыхания и эхокардиография. Все пациенты наблюдались в динамике (длительность наблюдения 6,1±4,2 года).

Результаты исследования.

Анализ результатов исследования выявил следующие варианты легочных проявлений ЛАМ: узловая форма верифицирована у 14 больных, диффузная – у 65 больных и смешанная – у 4 пациенток.

Для всех пациенток с диффузной формой ЛАМ, выявленной у 65 больных, было характерно наличие кист в легочной паренхиме, однако по их количеству, форме и локализации возможно было разделить пациенток на три типа поражения. У части больных кисты были единичными (1 группа – 14 пациенток), у других – множественными крупными, диаметром более 1,0 см (2 группа – 13 больных) и у остальных множественными мелкими, диаметром до 1,0 см, с преобладанием кист размером 0,3 - 0,5см (3 группа – 38 пациенток). Следует отметить, что в каждой группе характерная КТ-картина коррелировала с различными вариантами функциональных проявлений, разной степенью поражения микроциркуляторного русла, определяемого при проведении ОФЭКТ, динамикой течения заболевания, а, следовательно, и его прогнозом. При изолированном кистозном поражении легочной ткани (без признаков полисистемности процесса и наличия экстраторакальных проявлений) переход пациенток из одной группы в другую не наблюдался.

Для пациенток первой группы было характерно наличие единичных (до 10 в каждом легком) кист с тонкими стенками (толщина стенки не более 2 мм), округлой формы. Диаметр кист у пациенток в данной группе не превышал 7 мм. Кисты локализовались хаотично, преимущественно в ядерных отделах легких. У части пациенток (7) выявлялись односторонние (3) и двусторонние (4) участки плевропневмофиброза, как последствия пневмотораксов (10). При проведении ОФЭКТ у пациенток первой группы не было выявлено значимых перфузионных нарушений, мелкие участки аперфузии соответствовали компьютерно-томографической локализации фокусов плевропневмофиброза (рис. 1).

При проведении комплексного исследования функции внешнего дыхания у 2 больных этой группы выявлялись минимальные изменения в виде уменьшения диффузионной способности легких (жизненная емкость легких (ЖЕЛ) – 116±3,8 % от должной величины, объем форсированного выдоха за 1 минуту (ОФВ1) – 104±7,5 % от должной величины, остаточный объем легких (ООЛ) – 99,7±8,2 % от должной величины, диффузионной способности легких (ДСЛ) – 79,3±9,4 % от должной величины).

Для пациенток второй группы было характерно наличие множественных кист в легочной ткани крупного диаметра (в среднем более 10 мм). При этом наряду с крупными кистами выявлялись и более мелкие, диаметром 2-7 мм. Кисты локализовались как субплеврально, так и в ядерных отделах легких, в том числе с вовлечением реберно-диафрагмальных синусов. Стенки кист были тонкие (в ряде случаев плохо визуализирующиеся даже при ВРКТ). При проведении функционального исследования «на выдохе» у 4 пациенток определялись КТ-признаки парадоксальной вентиляции кист. При проведении ОФЭКТ для пациенток из второй группы было характерно наличие, преимущественно в прикорневых отделах, участков аперфузии, соответствующих анатомической локализации кист (рис. 2).

При проведении комплексного исследова-

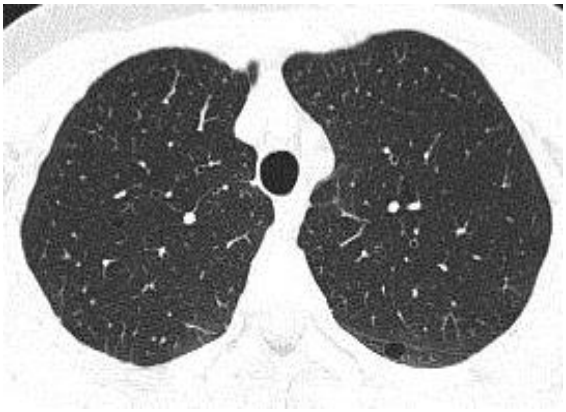

Рис. 1 а (Fig. 1 a)

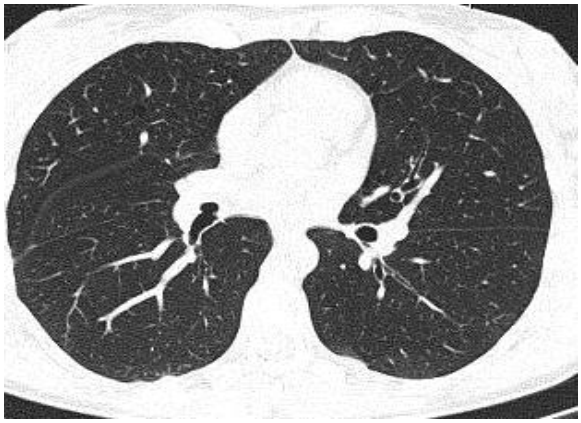

Рис. 1 б (Fig. 1 b)

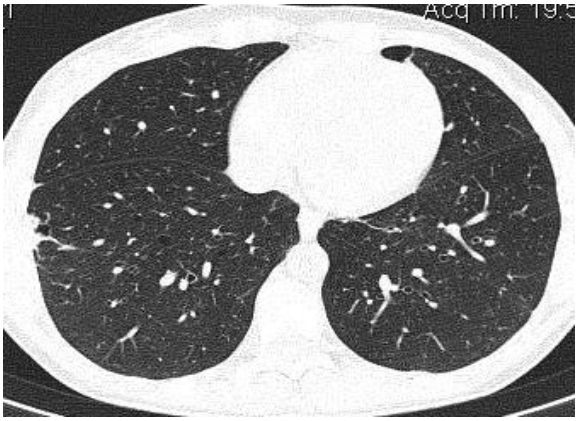

Рис. 1 в (Fig. 1 c)

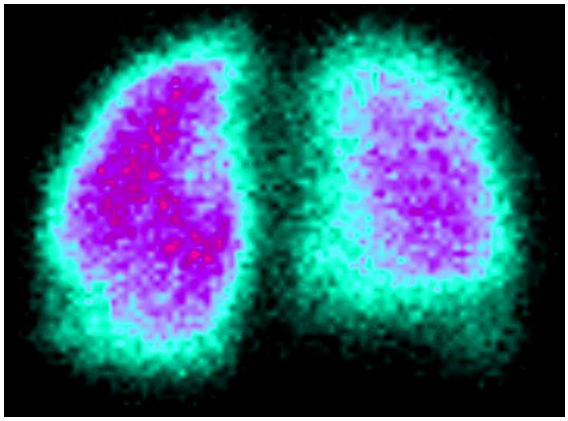

Рис. 1 г (Fig. 1 d)

Рис. 1. а - в. КТ органов грудной полости, аксиальная плоскость. г – ОФЭКТ. Пациентка Б., 42 года.

а, б – В ядерных отделах легочных полей с обеих сторон выявляются единичные воздухсодержащие кисты, диаметром 2-7 мм, округлой формы, с тонкими ровными стенками.

в – В субплевральных отделах нижней доли правого легкого определяется участок плевропневмофиброза, вследствие перенесенного пневмоторакса.

г – ОФЭКТ, в области участка плевропневмофиброза отмечается аперфузия.

Fig. 1. a - c. MSCT, chest, axial slice. d – SPECT. Patient B., 42 y.o.

a, b – there are some air-containing cysts which are identified on both sides in the peripheral lung zones, d~ 2-7 mm,with round shape, with thin even sides.

c – also there is an area of pleuropneumofibrosis in the subpleural parts of the lower lobe of the right lung, due to a pneumothorax.

d – SPECT, in which there is an aperfusion zone.

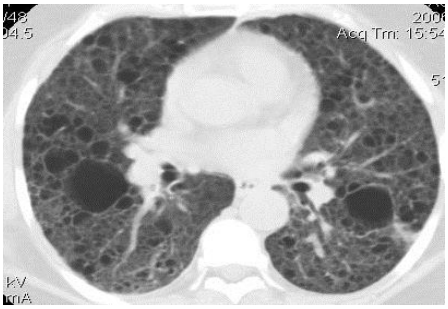

Рис. 2 а (Fig. 2 a)

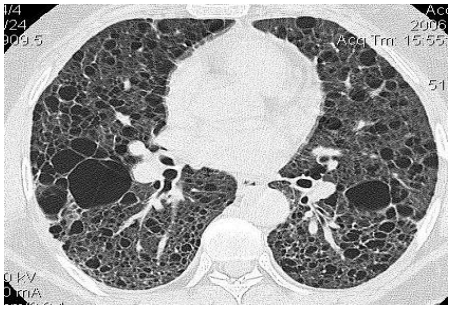

Рис. 2 б (Fig. 2 b)

Рис. 2 в (Fig. 2 c)

Рис. 2 г (Fig. 2 d)

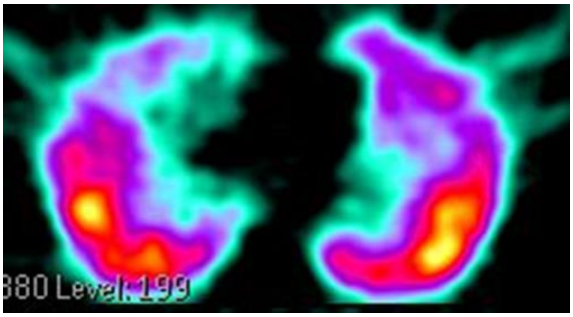

Рис. 2 д (Fig. 2 e)

Рис. 2. а – г - КТ органов грудной полости, аксиальная плоскость, д - ОФЭКТ.

а - Больная П., 55 лет. При нативном сканировании во всех отделах легких определяются многочисленные тонкостенные воздухсодержащие кисты диаметром до 30 мм.

б - При проведении ВРКТ лучше визуализируется структура кист, их стенки, отсутствие признаков слияния кист с образованием кист неправильной формы (что характерно для гистиоцитоза Х), частичное коллабирование ими прилежащей легочной ткани с формированием участков картины «матового стекла».

в, г - Пациентка Б., 59 лет. Функциональная ВРКТ: при исследовании на вдохе (в) и выдохе (г) отмечается увеличение размеров кист парамедиастинально в верхней доле справа (парадоксальная вентиляция).

д – ОФЭКТ, в прикорневых отделах выявляются участки аперфузии, соответствующие анатомической локализации кист.

Fig. 2. a – d - MSCT, chest, axial slice. e - SPECT.

a - patient P., 55 y.o. in native CT scanning, in all parts of the lungs there are numerous thin-walled air-containing cysts with a diameter of up to 30 mm.

b - in HRCT is better visualized the structure of the cysts, their walls, the absence of signs of the fusion of cysts with the formation of irregular cysts (which is characteristic of histiocytosis X), partial collapsing of adjacent lung tissue with the formation of areas of the "frosted glass".

c, d - patient B. 59 y.o. In functional HRCT: In studies on inspiration and expiration, the size of the cysts increases in a paramedic way in the upper lobe on the right (paradoxical ventilation).

e – SPECT, there is an aperfusion zone in parahilar parts corresponding the anatomic cyst localization.

ния функции внешнего дыхания у этой группы больных выявлялись резко выраженные обструктивные нарушения в сочетании с резким ухудшением условий газообмена (ЖЕЛ – 78,5±8,4 % от должной величины, ОФВ1 – 40,5±5,9 % от должной величины, ООЛ – 229±23,3 % от должной величины, ДСЛ – 42,5±7,8 % от должной величины).

Для пациенток из третьей группы было характерно наличие множественных мелких кист в обоих легких. Размеры кист были меньше 1,0 см, преобладали (65,7 %) кисты диаметром 0,2 - 0,5 см. Как и во второй группе для них было характерно диффузное, симметричное, двустороннее распространение, с локализацией преимущественно в ядерных отделах, включая нижние доли и реберно-диафрагмальные синусы. Кисты были однообразными, не имели тенденции к слиянию, в динамике отмечалось нарастание их количества и размеров. При проведении ОФЭКТ у этой группы больных отмечались выраженные перфузионные нарушения: протяженные зоны гипоперфузии в обоих легких, участки аперфузии в субплевральных отделах с двух сторон (рис. 3).

По данным КИФВД у этой группы пациенток выявлялись наиболее тяжелые функциональные нарушения смешанного характера: сочетание рестрикции и обструкции и резкое ухудшение условий газообмена (ЖЕЛ – 63,0 ± 8,9 % от должной величины, ОФВ1 – 44,0 ± 21,2 % от должной величины, ООЛ – 140,0 ± 21,2 % от должной величины, ДСЛ – 24,7 ± 4,2 % от должной величины).

Для узловой формы ЛАМ, выявленной у 14 пациенток, было характерно наличие в легочной ткани разнокалиберной гематогенной (с хаотичным типом распространения) диссеминации. В отличие от гематогенных метастазов (для которых такой паттерн наиболее характерен) не отмечалось существенного нарастания диссеминации при длительном наблюдении больных. Очаги были округлой формы, с четкими ровными контурами. Размеры очагов варьировали от милиарных (0,1 - 0,3 см) до крупных мягкотканных узлов (5,0 см). Структура узлов у всех пациенток была однородная, мягкотканой плотности (до +30 HU). При проведении КТ-исследования в условиях внутривенного болюсного контрастного усиления в них отмечалось накопление контрастного вещества, характерное для лейомиом, им же соответствовал характер метаболизма радиофармпрепарата (РФП, а именно18-ФДГ) при проведении ПЭТ-КТ (рис. 4).

При проведении комплексного исследования функции внешнего дыхания у этой группы больных выявлялись умеренные проявления бронхиальной обструкции без нарушения диффузионной способности легких.

При смешанной форме ЛАМ, выявленной у 4 больных, на КТ определялись признаки как диффузной, так и узловой форм (рис. 5).

При проведении ОФЭКТ существенного изменения микроциркуляции выявлено не было.

При проведении комплексного исследования функции внешнего дыхания у этой группы больных выявлялись проявления бронхиальной обструкции.

Осложненное течение заболевания характеризовалось наличием пневмоторакса (у 52 больных), хилоторакса (у 16 больных), проявлениями лимфостаза в клетчаточных пространствах и в легочной ткани (у 9 больных), легочного кровотечения (у 2 больных), легочной гипертензии (у 18 больных) (табл. № 1).

Пневмоторакс был выявлен у большей части пациенток (с диффузной формой у 50 больных, со смешанной – у 2 пациенток). Для него был характерен рецидивирующий характер, сложности расправления легочной ткани, двухстороннее поражение (рис. 6).

У части пациенток (16) был выявлен хилезный выпот (у 15 с диффузной формой, у 1 со смешанной), хилезный перикардит (у 1 больной с диффузной формой), хилезный асцит (у 4 больных с диффузной формой). У 7 пациенток хилотроракс был односторонний, у 9 – двусторонний. У 11 пациенток при КТ выявлялось значительное количество жидкости (более 1 литра), у 5 – небольшое (300-500мл). У 5 больных хилоторакс имел рецидивирующий характер, несмотря на проводимые лечебные манипуляции (плевродез тальковый и химический) (рис. 7).

У одной пациентки хилоторакс сочетался с хилезным асцитом и хилезным перикардитом (рис. 8).

Проявления хилоторакса и хилезного асцита у пациенток сопровождалось проявлениями лимфостаза в средостении и забрюшинной жировой клетчатке (рис. 9).

Поражение паренхиматозных органов брюшной полости, забрюшинного пространства и малого таза выявлялось у 52 пациенток. Лейомиомы печени – у 3 больных, лейомиомы почек – у 14 пациенток, лейо- и фибромиомы матки – у 27 больных, внеорганные лейомы – у 16 больных.

У большинства пациенток лейомиомы почек протекали без осложнений. У 11 пациенток были двусторонними, у 3 больных – односторонними (рис. 10).

Размеры и количество лейомиом в почках коррелировало с частотой осложнений, наиболее грозным из которых было кровотечение, выявленное у 1 пациентки (рис. 11).

Обсуждение.

Лимфангиолейомиоматоз легких – орфан-

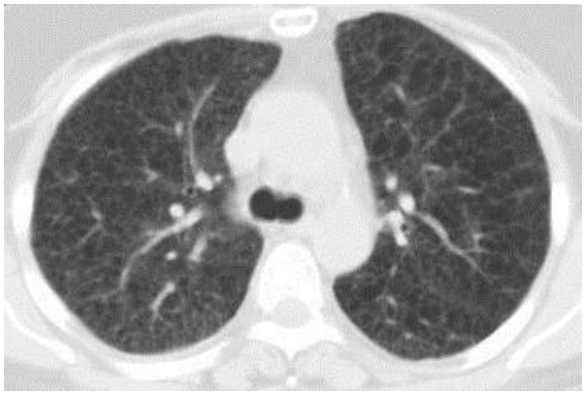

Рис. 3 а (Fig. 3 a)

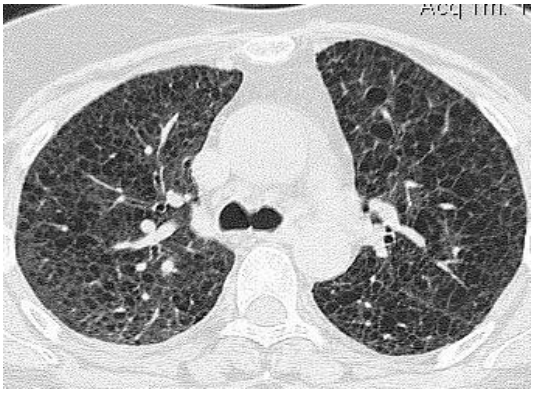

Рис. 3 б (Fig. 3 b)

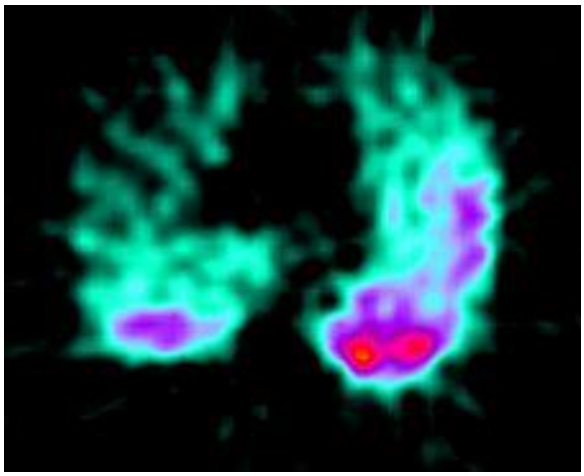

Рис. 3 в (Fig. 3 c)

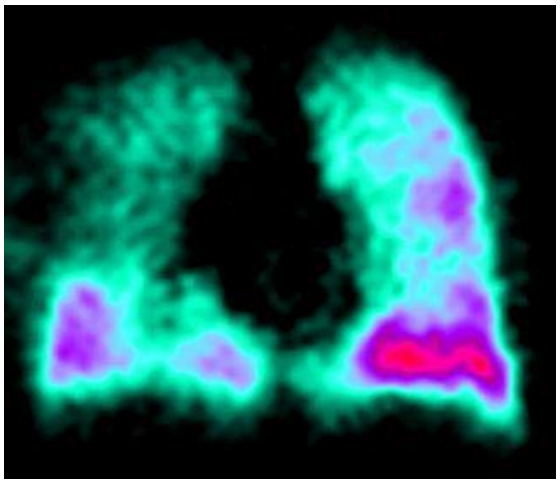

Рис. 3 г (Fig. 3 d)

Рис. 3. а, б – КТ органов грудной полости, аксиальная плоскость, в, г - ОФЭКТ. Пациентка С., 57 лет.

а - Нативное КТ-исследование; выявляется двустороннее усиление периферического легочного интерстиция («матовое стекло») как в субплевральных, так и в ядерных отделах с обеих сторон, оценить характер изменений не представляется возможным.

б - ВРКТ; изменения объясняются наличием множественных мелких (до 5 мм) воздухосодержащих тонкостенных кист.

в, г – ОФЭКТ; отмечаются выраженные перфузионные нарушения: протяженные зоны гипоперфузии в обоих легких, участки аперфузии в субплевральных отделах с двух сторон.

Fig. 3. а, б – MSCT, chest, axial slice, в, г - SPECT. Patient S., 57 y.o.

a - in native CT scanning there is a bilateral strengthening of peripheral pulmonary interstitium (CT-picture of "ground glass"), both in subpleural and nuclear departments on both sides, it is not possible to evaluate the nature of the changes.

b - in HRCT there are changes due to the presence of multiple small (up to 5 mm) air-bearing thin-walled cysts.

c, d – in SPECT there are pronounced perfusion disorders: extended zones of hypoperfusion in both lungs, areas of aperfusion in the subpleural sections from both sides.

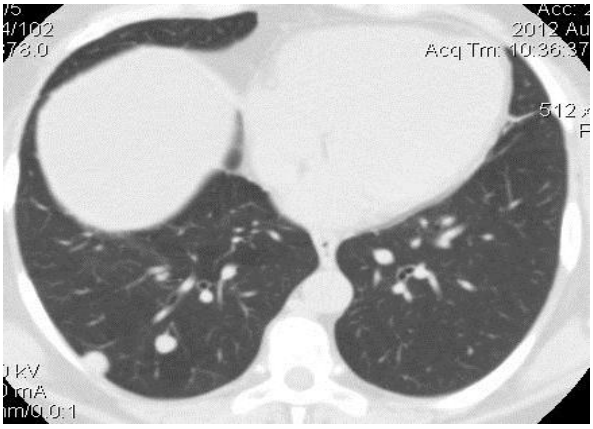

Рис. 4 а (Fig. 4 a)

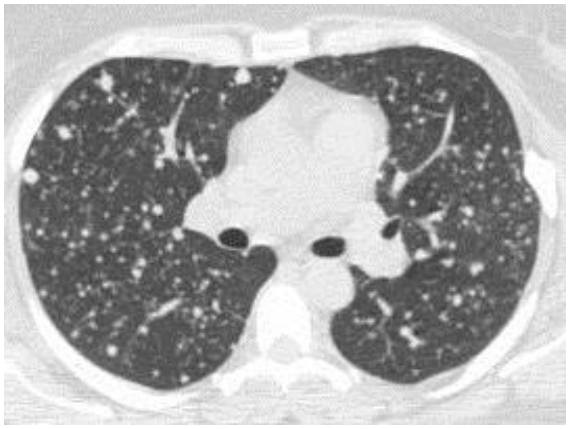

Рис. 4 б (Fig. 4 b)

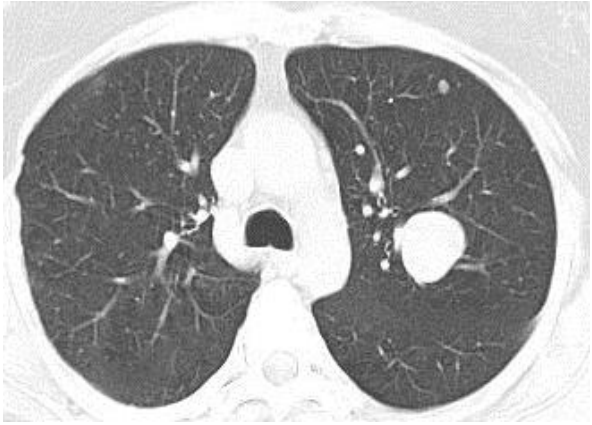

Рис. 4 в (Fig. 4 c)

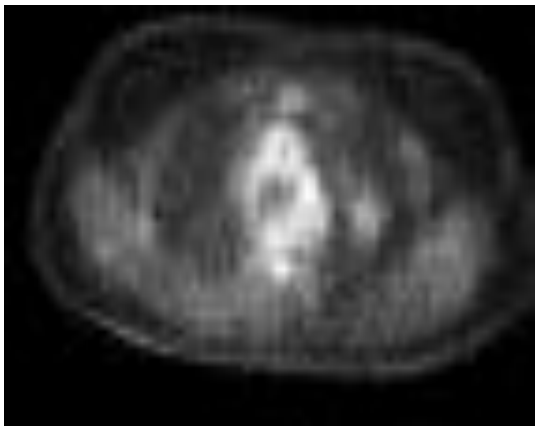

Рис. 4 г (Fig. 4 d)

Рис. 4. а - в – КТ органов грудной полости, аксиальная плоскость; г – ПЭТ/КТ. Разнообразие очагов в легочной ткани при очаговой форме ЛАМ.

а – Пациентка А., 48 лет. Единичные очаги в лёгочной ткани.

б – Пациентка К., 44 года. Множественные очаги в лёгочной ткани.

в, г – Пациентка В., 60 лет. Отсутствие злокачественного метаболизма в очагах при проведении ПЭТ-КТ.

Fig. 4. a - c – MSCT, chest, axial slice, d - PET-CT. Variety of focuses in the lung tissue with a focal LAM form.

a – patient A., 48 y.o. Single focuses in the lung tissue.

b – patient K., 44 y.o. Multiple focuses in the lung tissue.

c, d – patient B., 60 y.o. There is no malignant metabolism in them in PET-CT.

Рис. 5 а (Fig. 5 a)

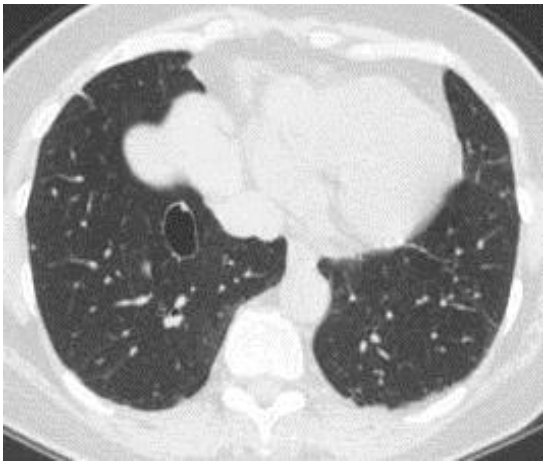

Рис. 5 б (Fig. 5 b)

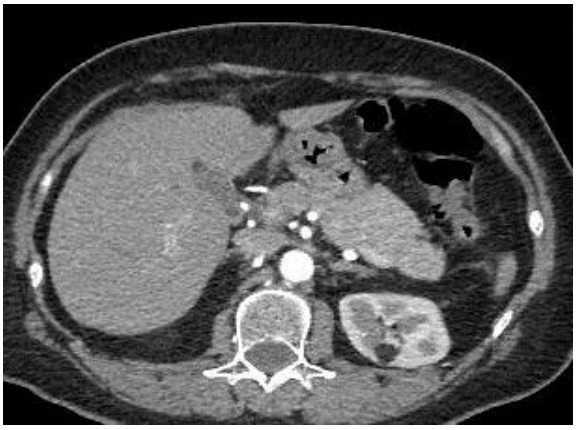

Рис. 5 в (Fig. 5 c)

Рис. 5 г (Fig. 5 d)

Рис. 5. а, б - КТ органов грудной полости, аксиальная плоскость. в, г – КТ органов брюшной полости и малого таза.

Пациентка Н., 58 лет. Гистологически верифицированная смешанная форма ЛАМ. Очаги (а), кисты (б) в легочной ткани.

Та же пациентка. Новообразование в заднем сегменте левой почки (ангиомиолипома) (в), состояние после экстирпации матки в анамнезе, новообразование в культе матки (г).

Fig. 5. a, b - MSCT, chest, axial slice. c, d – MSCT, abdomen, axial slice.

Patient N., 58 y.o. Histologically verified mixed form of LAM. Focuses (a), cysts (b) in lung tissue.

Condition after history of extirpation of the uterus, neoplasm in the cult of the uterus (c), neoplasm in the posterior segment of the left kidney (angiomyolipoma) (d).

Рис. 6 а (Fig. 6 a)

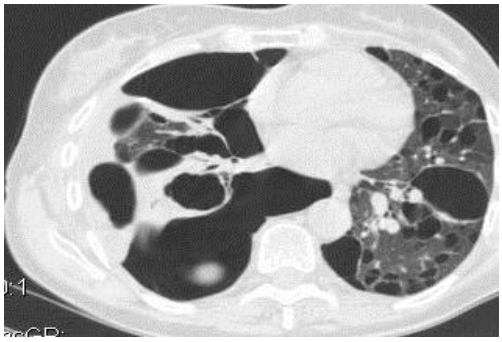

Рис. 6 б (Fig. 6 b)

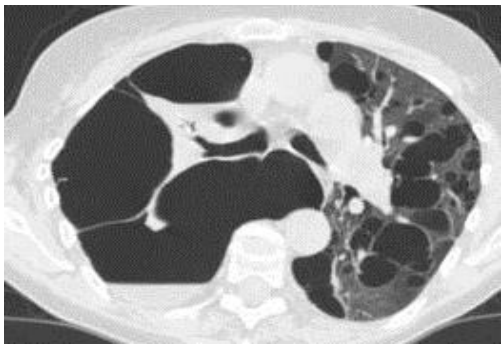

Рис. 6 в (Fig. 6 c)

Рис. 6 г (Fig. 6 d)

Рис. 6 д (Fig. 6 e)

Рис. 6 е (Fig. 6 f)

Рис. 6. а – г – КТ органов грудной полости, аксиальная плоскость. Пациентка К., 48 лет.

а, б - На КТ от 14.02.2017 г. выявляется двусторонний пневмоторакс с признаками частичного осумкования.

в, г - На КТ от 03.11.2017 г. отмечается отрицательная динамика в виде увеличения количества воздуха в обеих плевральных полостях, нарастания коллабирования правого легкого, появления правостороннего гидропневмоторакса.

д, е – КТ органов брюшной полости от 03.11.2017 г., появление свободного газа и жидкости в брюшной полости. Механизм формирования асцита и появления воздуха в полости брюшины – просачивание через щели Ларрея в диафрагме.

Fig. 6. a – d – MSCT, chest, axial slice. Patient K., 48 y.o.

a, b - in CT from 14.02.2012 there is a bilateral pneumothorax with signs of partial constipation.

c, d - in CT from 03.11.2017 - a negative dynamics in the increase in the amount of air in both pleural cavities, the growth of collateral right lung, the appearance of right-sided hydropneumothorax.

e, f – CT, abdomen, from 03.11.2017 the appearance of free gas and fluid in the cavity of the peritoneum. The mechanism of formation of ascites and the appearance of air in the cavity of the peritoneum is leakage through the Larret cracks in the diaphragm.

Рис. 7 а (Fig. 7 a)

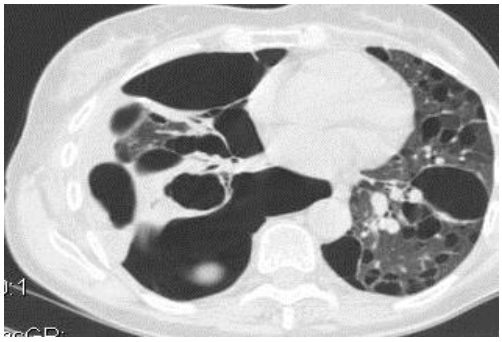

Рис. 7 б (Fig. 7 b)

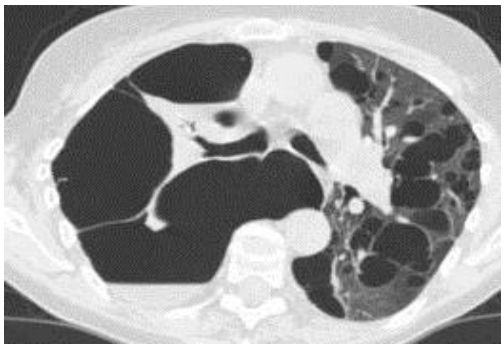

Рис. 7 в (Fig. 7 c)

Рис. 7 г (Fig. 7 d)

Рис. 7 д (Fig. 7 e)

Рис. 7 е (Fig. 7 f)

Рис. 7. КТ органов грудной полости, аксиальная проекция. Больная Л., 27 лет.

а, в, д - КТ-исследования от 30.10.2012 г. КТ-картина двустороннего рецидивирующего хилоторакса, субплевральный инфильтрат в нижней доле правого легкого (а) – «thrombosis in situ», осложнивший плевродез, с его полным регрессом к следующему КТ-исследованию.

б, г, е - КТ-исследования от 15.11.2012 г.

Fig. 7. MSCT, chest, axial slice. Patient L. 27 y.o.

a, c, e - CT scan of 30.10.2012. CT picture of bilateral recurrent chylothorax, subpleural infiltration in the lower lobe of the right lung (a) - "thrombosis in situ", which complicated pleurodesis, with its complete regression to the next CT scan.

b, d, f - CT scan of 15.11.2012.

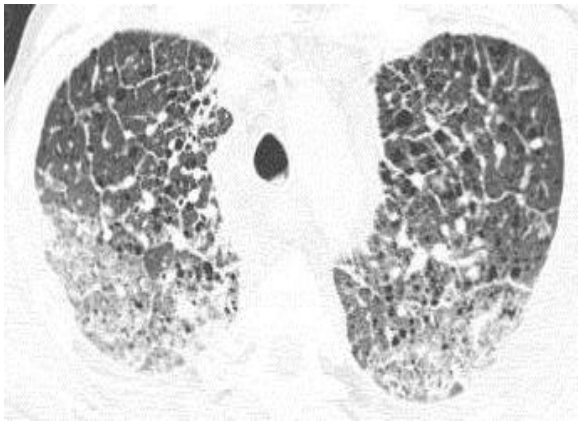

Рис. 8 а (Fig. 8 a)

Рис. 8 б (Fig. 8 b)

Рис. 8 в (Fig. 8 c)

Рис. 8 г (Fig. 8 d)

Рис. 8. а, б – КТ органов грудной полости, аксиальная плоскость; в, г – КТ органов брюшной полости, аксиальная плоскость. Пациентка А., 48 лет.

а - В легочной ткани типичные проявления ЛАМ: многочисленные мелкие тонкостенные воздухсодержащие кисты, расположенные преимущественно в ядерных отделах обоих легких, двусторонние интерстициальные изменения в результате лимфостаза.

б, в, г - Определяется значительное количество жидкости в полости перикарда с сепарацией его листков до 20 мм, в плевральных полостях с обеих сторон, в полости брюшины.

Fig. 8. a, b – MSCT, chest, axial slice. c, d – MSCT, abdomen, axial slice. Patient A., 48 y.o.

a – in the lung tissue there are typical manifestations of LAM: numerous small thin-walled air-containing cysts located mainly in the peripheral zones of both lungs, bilateral interstitial changes as a result of lymphostasis.

b, c, d - in CT there is a significant amount of fluid in the pericardial cavity with the separation of its leaves up to 20 mm, in the pleural cavities on both sides, in the cavity of the peritoneum.

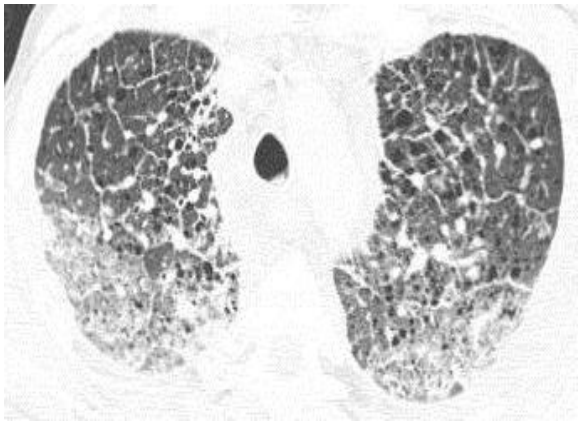

Рис. 9 а (Fig. 9 a)

Рис. 9 б (Fig. 9 b)

Рис. 9. КТ органов грудной полости, аксиальная плоскость.

Пациентка С., 48 лет. КТ от 15.07.2011 г. (а), КТ от 09.09.2013 г. (б). Регресс лимфостаза в жировой клетчатке средостения и правостороннего хилоторакса на фоне приема mTOR (сиралимус).

Fig. 9. MSCT, chest, axial slice. Patient S., 48 y.o.

CT from 15.07.2011 (a), CT from 09/09/2013 (b). Regression of lymphostasis in the adipose tissue of the mediastinum and right-sided chylothorax on the background of admission of the mTOR (siralimus).

Таблица №1. Осложнения, выявленные при проведении лучевых исследований у пациентов с ЛАМ.

Форма	Число больных	Лейомиомы	**Осложнения**	Пневмоторакс	Хилоторакс	ЛГ	Лимфостаз
Диффузная	**65**	**40**	**50**	**50**	**15**	**16**	**8**
1 группа - единичные кисты	14	3	**10**	10			
2 группа - множественные крупные кисты	13	7	**10**	10	4	4	2
3 группа - множественные мелкие кисты	38	30	**30**	30	11	12	6
Смешанная	**4**	**2**	**2**	**2**	**1**		
Узловая	**14**	**10**	**2**	**-**		**2**	**1**
Всего	83	52	**54**	52	16	18	9

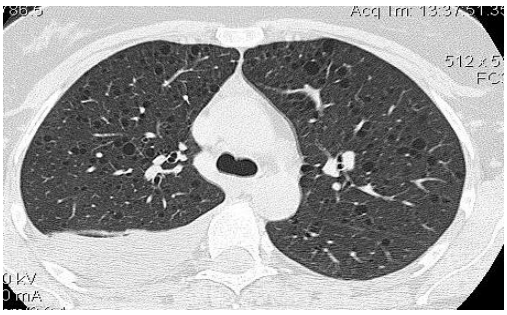

Рис. 10 а (Fig. 10 a)

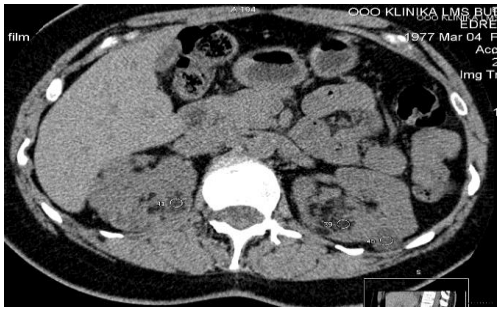

Рис. 10 б (Fig. 10 b)

Рис. 10. КТ органов грудной (а) и брюшной (б) полости. Пациентка Е., 37 лет. Синдром ЛАМ при генетически верифицированном туберозном склерозе.

а - Множественные мелкие кисты в легочной паренхиме, правосторонний хилоторакс.

б - Гетерогенные по плотности, различные по размерам образования в паренхиме обоих почек – лейомиомы.

Fig. 10. MSCT, chest (a) and abdomen (b), axial slice. Patient E., 37 y.o. LAM syndrome in genetically verified tuberous sclerosis.

a - there are multiple small cysts in the pulmonary parenchyma, right-sided chylothorax,

б - heterogeneous in density, different in size in the parenchyma of both kidneys - leiomyomas.

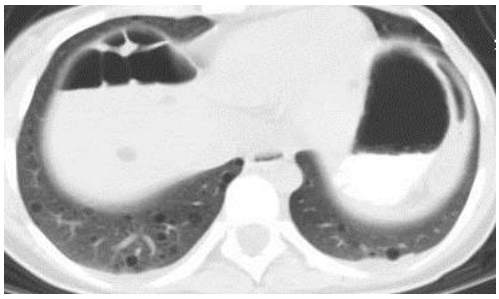

Рис. 11 а (Fig. 11 a)

Рис. 11 б (Fig. 11 b)

Рис. 11 в (Fig. 11 c)

Рис. 11 г (Fig. 11 d)

Рис. 11. КТ органов грудной (а) и брюшной (б – г) полости. Больная С., 27 лет.

а - Множественные мелкие кисты в легочной паренхиме.

б - Множественные лейомиомы в печени и в почках – разнокалиберные образования гетерогенной структуры с включениями, имеющими плотностные показатели жира.

в, г - Субкапсулярно в левой почке участок лентовидной формы, гетерогенной структуры (с включениями повышенной более +60HU и пониженной плотности) – субкапсулярная гематома.

Fig. 11. MSCT, chest (a) and abdomen (b-d), axial slice. Patient S., 27 y.o.

a - there are multiple small cysts in the pulmonary parenchyma,

б - multiple leiomyomas in the liver and in the kidneys - heterogeneous structures of a heterogeneous structure, with inclusions having density parameters of fat.

в, г - subcapsular in the left kidney is a portion of a ribbon-shaped, heterogeneous structure (with inclusions of increased - more than +60HU and reduced density) - subcapsular hematoma.

ное заболевание, клинико-лучевые признаки которого сложно оценить в виду его редкой встречаемости. Проявления ЛАМ в легочной ткани достаточно хорошо изучены в рамках туберозного склероза, однако спорадический ЛАМ вызывает много вопросов и требует обсуждения.

Заболевание проявляется формированием тонкостенных воздухосодержащих кист в легочной ткани, не выявляемых при проведении традиционного рентгенологического исследования в виду низкой рентгеновской плотности изменений. Применение КТ с использованием большой толщины среза также не могло трактовать эти находки, описывая картину двусторонних интерстициальных изменений («матового стекла», за счет чего заболевание и было отнесено к группе интерстициальных процессов), которые, однако, чаще всего были обусловлены компрессией кистами сохраненной легочной ткани. Широкое внедрение ВРКТ позволило выявлять тонкостенные кисты при ЛАМ и характеризовать их расположение, содержимое, стенку, а также состояние окружающей, частично компремированной ими, легочной ткани.

ЛАМ – тяжелое заболевание женщин детородного возраста, имеющее неблагоприятный прогноз. Тем важнее выделить компьютерно-томографические признаки (так как исследование относительно безопасно), позволяющие оценить прогноз и корректировать лечение, что стало особенно важно с появлением возможности проведения этиопатогенетической терапии. В связи с этим, деление пациенток на группы, имеющие характерные клинико-функциональные особенности проявления заболевания, представляется актуальным.

Анализ результатов обследования пациенток 1 группы (с единичными мелкими кистами в легочной ткани при проведении ВРКТ) не выявил существенных перфузионных нарушений при проведении ОФЭКТ, однако при выполнении комплексного исследования функции внешнего дыхания у больных этой группы выявлялись проявления бронхиальной обструкции.

Пациентки 2 группы (с множественными крупными кистами) демонстрировали при проведении ОФЭКТ участки аперфузии, соответствующие анатомической локализации кист, в то время как КИФВД выявляло у них сочетание бронхиальной обструкции с умеренными диффузионными нарушениями.

Больные 3 группы (с множественными мелкими кистами) представляли наиболее тяжелую группу: при проведении ОФЭКТ у них отмечались выраженные перфузионные нарушения: протяженные зоны гипоперфузии в обоих легких, участки аперфузии в субплевральных отделах с двух сторон, по результатам КИФВД у этой группы пациенток выявлялись обструктивные нарушения механики дыхания с резким снижением газообмена в легких (снижение ЖЕЛ, ОФВ1, диффузионной способности легких).

Зарубежные коллеги не относят узловые лейомиомы легких к лимфангиолейомиоматозу, обозначая их как множественные доброкачественные легочные лейомиомы (multyple bening pulmonary leiomyoms) или метастазирующие лейомиомы матки. Однако как при диффузной, так и при узловой форме ЛАМ отмечались положительные иммуногистоимические тесты с моноклональными антителами HMB-45, с актином, десмином, эстрогеном, прогестероном, что было отмечено и другими авторами [13]. Упомянутое выше и наличие смешанных форм, имеющих как типичные кисты, так и типичные узлы позволяют предположить единую природу процесса, что подтверждается схожими функциональными характеристиками, выявляемыми при КИФВД и ОФЭКТ. Возможно, появление разных форм ЛАМ связано с преобладанием пролиферации гладкомышечных клеток в стенках лимфатических (при диффузной форме), либо кровеносных (при узловой форме) сосудов, ведущих как к разной лучевой семиотике, так и клиническим проявления и их объединению в смешанной форме.

Разнообразный спектр легочных осложнений заболевания включал как паттерны, известные ранее и неоднократно описанные в других литературных источниках (пневмоторакс, хилоторакс, ЛГ, легочное кровотечение), так и проявления лимфостаза в легочной ткани, регресс которого наблюдался на фоне этиотропной терапии (сиралимус).

Внеторакальные изменения включали лейомиомы матки, почек, печени, внеорганные лейомиомы, размеры и характер которых могли меняться на фоне проводимой терапии и ее отмены.

Выводы.

Применение комплексного клинико-лучевого обследования позволяет выявить признаки ЛАМ на ранних стадиях заболевания, в некоторых случаях избежать применения хирургической биопсии, связанной с высоким риском осложнений. Выделение различных вариантов течения ЛАМ на основании особенностей КТ-картины, которые коррелируют с функциональными нарушениями, позволяет разрабатывать дифференцированные подходы лечебной тактики и определения прогноза заболевания.

Источник финансирования и конфликт интересов.

Авторы данной статьи подтвердили отсутствие финансовой поддержки исследования и конфликта интересов, о которых необходимо

сообщить.

Список литературы:

1. Илькович М.М. Интерстициальные и орфанные заболевания легких. М., ГЭОТАР–Медиа, 2016. 560 с.

2. Berkman N., Bloom A., Cohen P. et al. Bilateral spontaneous pneumothorax as the presenting feature in LAM. Respir med. 1995; 89: 381-383.

3. Леншин А.В., Ильин А.В., Крайнов С.А. Лимфангиолейомиоматоз легких (клинико-рентгенологическое наблюдение, обзор литературы). Бюллетень физиологии и патологии дыхания. 2014; 52: 97-105.

4. Neirous Ghannouchi Jaafoura et al. Pulmonary lymphangioleiomyomatosis of unusual revelation during multiple sclerosis. Afr Med J. 2015; 20: 398.

5. Wani N.A., Kosar T., Gojwari T. Atypical presentation of lymphangioleiomyomatosis as jugular vein thrombosis. Br J Radiol. 2010; 83 (988): 70-73.

6. Travis W.D., Brambilla E., Nicholson A.G. et al. The 2015 World Health Organization Classification of Lung Tumors Impact of Genetic, Clinical and Radio logic Advances Since the 2004 Classification. J. Thorac Oncol. 2015; 10: 1243-1260.

7. Johnson, J.F. Cordier, R. Lazor et al. Review Panel of the ERS LAM Task Force. European Respiratory Society guidelines for the diagnosis and management of lymphangioleiomyomatosis. Eur Respir J. 2010; 35: 14-26.

8. McCormack FX., Gupta N., Finlay G.R. et al. American Journal of Respiratory and critical care medicine. 2016; 6 (194): 748-761.

9. Амосов В.И., Сперанская А.А. Лучевая диагностика интерстициальных заболеваний. СПб., ЭЛБИ-СПб, 2015. 176 с.

10. Cordier J.-F., Johnson S.R. Orphan Lung Diseases. 2011; 54: 46-83.

11. Тюрин И.Е. Компьютерная томография органов грудной полости. СПб., ЭЛБИ–СПб, 2003. 371 с.

12. Webb W.R. Fundamentals of High-Resolution Lung CT: Common Findings, Common Patterns, Common Diseases, and Differential Diagnosis. Philadelphia: Lippincott Williams and Wilkins. 2013; 79-81; 168-169; 247-248.

13. Wei Tian Wei, Peng Cheng Chen. Benign metastasizing leiomyoma of the lung: A case report and literature review. Published online on: May 19, 2015. P. 307-312.

References:

1. Ilkovich M.M. Intersticial and orphan lung diseases. M., GEOTAR-Media, 2016. 560 p. (in Russian).

2. Berkman N., Bloom A., Cohen P. et al. Bilateral spontaneous pneumothorax as the presenting feature in LAM. Respir med. 1995; 89: 381-383.

3. Lenshin A.V., Ilin A.V., Kraynov S.A. Lymphangioleiomyomatosis of the lungs (clinical and radiological monitoring, literature review). Bulletin of the physiology and pathology of respiration. 2014; 52: 97-105 (in Russian).

4. Neirous Ghannouchi Jaafoura et al. Pulmonary lymphangioleiomyomatosis of unusual revelation during multiple sclerosis. Afr Med J. 2015; 20: 398.

5. Wani N.A., Kosar T., Gojwari T. Atypical presentation of lymphangioleiomyomatosis as jugular vein thrombosis. Br J Radiol. 2010; 83 (988): 70-73.

6. Travis W.D., Brambilla E., Nicholson A.G. et al. The 2015 World Health Organization Classification of Lung Tumors Impact of Genetic, Clinical and Radio logic Advances Since the 2004 Classification. J. Thorac Oncol. 2015; 10: 1243-1260.

7. Johnson, J.F. Cordier, R. Lazor et al. Review Panel of the ERS LAM Task Force. European Respiratory Society guidelines for the diagnosis and management of lymphangioleiomyomatosis. Eur Respir J. 2010; 35: 14-26.

8. McCormack FX., Gupta N., Finlay G.R. et al. American Journal of Respiratory and critical care medicine. 2016; 6 (194): 748 - 761.

9. Amosov V.I., Speranskaya A.A. Radiology of interstitial diseases. SPb., ELBI-SPb, 2015. 176 p. (in Russian).

10. Cordier J.-F., Johnson S.R. Orphan Lung Diseases. 2011; 54: 46-83.

11. Tyurin I.E. Computed tomography of chest. SPb., ELBI-SPb, 2003. 371 p. (in Russian).

12. Webb W.R. Fundamentals of High-Resolution Lung CT: Common Findings, Common Patterns, Common Diseases, and Differential Diagnosis. Philadelphia: Lippincott Williams and Wilkins. 2013; 79-81; 168-169; 247-248.

13. Wei Tian Wei, Peng Cheng Chen. Benign metastasizing leiomyoma of the lung: A case report and literature review. Published online on: May 19, 2015. P. 307-312.

.