ОРИГИНАЛЬНАЯ СТАТЬЯ

ДИНАМИКА КЛИНИКО-ЛУЧЕВЫХ ПРОЯВЛЕНИЙ ЛИМФАНГИОЛЕЙОМИОМАТОЗА ЛЕГКИХ (ЛАМ) ПРИ ДЛИТЕЛЬНОМ НАБЛЮДЕНИИ

Амосов В.И., Васильева М.А., Новикова Л.Н., Сперанская А.А., Баранова О.П., Дзадзуа Д.В., Агафонов А.О.

ФГБОУ ВО «Первый Санкт-Петербургский государственный медицинский университет имени академика И.П. Павлова» Министерства здравоохранения Российской Федерации г. Санкт-Петербург, Россия

Цель исследования. Лимфангиолейомиоматоз (ЛАМ) – орфанное заболевание, особенности течения которого при длительном наблюдении пациентов не изучены. Применение различных методов лучевой (компьютерной томографии (КТ), высокоразрешающей КТ (ВРКТ), КТ-ангиографии, однофотонно-эмиссионной компьютерной томографии (ОФЭКТ), позитронно-эмиссионной компьютерной томографии (ПЭТ-КТ) и функциональной (ОФЭКТ), комплексное исследование функции внешнего дыхания (КИФВД) диагностики позволяет выявить и оценить в динамике спектр торакальных и внеторакальных изменений при этом заболевании.

Оценить клинико-лучевые особенности торакальных и внеторакальных изменений при динамическом наблюдении пациентов с лимфангиолейомиоматозом.

Материалы и методы. В исследование включено 83 больных с морфологически подтвержденным ЛАМ. Средний возраст больных составил 42,2±6,3 года (ж/м – 83/0). В комплексном обследовании пациентов применялись клинические, лучевые и функциональные методы исследования: рентгенография в двух проекциях, КТ, ВРКТ, ОФЭКТ. При необходимости выполнялись КТ-ангиография – у 43 больных, ПЭТ-КТ – у 7 пациентов. Также пациентам было выполнено комплексное исследование функции внешнего дыхания (КИФВД) и эхокардиография. Больные наблюдались в динамике (период наблюдения 6,1±4,2 года).

Результаты. Анализ результатов клинического и лучевого исследования выявил следующие варианты легочных проявлений ЛАМ: узловая форма верифицирована у 14 больных, диффузная – у 65 больных и смешанная – у 4 пациентов. Пациенты с диффузной формой были разделены по лучевой картине (КТ) на 3 группы. 1 группа – с единичными мелкими кистами (14 пациенток), при первичном проведении ОФЭКТ у пациенток этой группы не было выявлено значимых перфузионных нарушений, при выполнении КИФВД у больных этой группы функциональные нарушения отсутствовали или были минимальными, преимущественно за счет ухудшения условий газообмена. Для 1 группы не было характерно наличие внеторакальных проявлений ЛАМ. У двух пациенток 1 группы отмечалось быстрое нарастание числа кист с формированием клинико-лучевой картины, характерной для больных 3 группы. Вторую группу составили 13 пациенток с множественными крупными кистами. При проведении ОФЭКТ для пациенток второй группы было характерно наличие, преимущественно в прикорневых отделах, участков аперфузии, соответствующих анатомической локализации кист, КИФВД выявляло проявления резко выраженной бронхиальной обструкции в сочетании с умеренными или значительными диффузионными нарушениями. Для больных этой группы было характерно медленное, неуклонное нарастание изменений. При проведении терапии сиролимусом у 4 больных этой группы выявлялся частичный регресс лимфостаза в клетчаточных пространствах и в легочной ткани, частичный регресс хилоторакса, хилезного асцита, частичное улучшение функциональных показателей. Третья группа – с множественными мелкими кистами (38 пациенток) имела самое неблагоприятное течение: при проведении ОФЭКТ у больных этой группы отмечались выраженные перфузионные нарушения: протяженные зоны гипоперфузии в обоих легких, участки аперфузии в субплевральных отделах с двух сторон. По результатам КИФВД у пациенток этой группы выявлялись смешанные нарушения механики дыхания с резким ухудшением условий газообмена в легких. При динамическом наблюдении в 31 % случаев (12 больных) отмечалось прогрессирование процесса, частые и тяжелые его обострения. При проведении терапии сиролимусом у 7 больных этой группы выявлялся частичный регресс лимфостаза в клетчаточных пространствах и в легочной ткани, частичный регресс хилоторакса, хилезного перикардита, хилезного асцита, частичное улучшение функциональных показателей. Осложнения заболевания определялись у большинства

пациенток (54 больных – 63 %): пневмоторакс – у 52 пациенток, хилоторакс – у 16 больных, легочная гипертензия – у 18 пациенток, легочное кровотечение - у 2 больных, проявления лимфостаза – у 9 больных. Внеторакальные изменения были выявлены у 52 пациентов: лейомиомы почек у 14 пациенток, лейо- и фибромиомы матки – у 27 больных, печени – у 3 больных, внеорганные лейомиомы – у 16 пациенток. Коморбидные процессы определялись у 25 больных: альвеолярно-интерстициальный отек легких (в результате сердечной недостаточности или РДС – у 4 пациенток), ТЭЛА (у 11 больных), присоединение воспаления (у 10 больных).

Выводы. Накопление опыта клинико-лучевого обследования больных ЛАМ позволяет оценить динамику его торакальных и внеторакальных лучевых проявлений, коморбидных процессов, выделить неблагоприятные формы течения ЛАМ, определить осложнения и коморбидные процессы, имеющие значение для тактики ведения этих больных.

Ключевые слова: компьютерная томография, лимфангиолейомиоматоз (ЛАМ), лечение.

Контактный автор: Васильева М.А., e-mail: mariavasilek.87@mail.ru

Для цитирования: Амосов В.И., Васильева М.А., Новикова Л.Н., Сперанская А.А., Баранова О.П., Дзадзуа Д.В., Агафонов А.О. Динамика клинико-лучевых проявлений лимфангиолейомиоматоза легких (ЛАМ) при длительном наблюдении. REJR 2018; 8(1):102-118. DOI:10.21569/2222-7415-2018-8-1-102-118.

Статья получена: 01.02.2018 **Статья принята: 02.03.2018**

CLINICAL - RADIOLOGICAL FEATURES OF LUNG'S LYMPHANGIOLEIOMYOMATOSIS IN LONG-TERM FOLLOW-UP

Amosov V.I., Vasilieva M.A., Novikova L.N., Speranskaia A. A., Baranova O.P, Dzadzua D.V., Agafonov A.O.

I.P. Pavlov First St.-Petersburg State Medical University. Saint Petersburg, Russia.

Purpose. Lymphangioleiomyomatosis (LAM) is an orphan disease the long follow up of patients have not been studied. The use of various methods of radiological investigation (computed tomography (CT), high-resolution CT (HRCT), CT angiography, single-photon emission computed tomography (SPECT), positron emission computed tomography (PET-CT) and functional (SPECT, complex lung function examination) diagnostics allows to identify and evaluate the dynamics of the spectrum of thoracic and extra- thoracic changes in this disease.

To assess the clinical and radiological investigation of thoracic and extra- thoracic changes in the dynamic observation of patients with LAM.

Materials and methods. The study included 83 patients with morphologically confirmed LAM. The average age of patients was 42.2 ± 6.3 years (w / m - 83/0). Clinical, radiological investigation and functional methods were used in the complex examination of patients: X-ray in two projections, CT, HRCT, SPECT. If necessary, CT angiography was performed in 43 patients, PET-CT in 7 patients. Also patients underwent a complex lung function examination (CLFE) and echocardiography. Patients were observed in the dynamics (observation period 6.1 ± 4.2 years).

Results. Analysis of the results of clinical and radiological investigation revealed the following variants of pulmonary manifestations of LAM: the nodular form was verified in 14 patients, diffuse in 65 patients and mixed in 4 patients. Patients with a diffuse form were divided according CT features into 3 groups. I group - with single small cysts (14 patients), at primary SPECT in the patients of this group were no significant perfusion abnormalities, in the performance of CLFE in patients of this group, functional disturbances were absent or minimal, mainly due to deterioration of gas exchange conditions. For the I group, the presence of extra-thoracic manifestations of LAM was not noted. In 2 patients of first group there was a rapid increase of cysts number with the formation clinical and X-ray pattern identical for patients in third group. The second group consisted of 13 patients with multiple

large cysts. In the SPECT for patients of the second group, presence of predominantly in the basal regions, aperfusion sites, corresponding with anatomical localization of cysts, CLFE revealed manifestations of severe bronchial obstruction in combination with moderate or significant diffusion disorders. Patients of this group were characterized by a slow, steady increase of changes. In the treatment of sirolimusum in 4 patients of this group, partial regression of lymphostasis in lung tissue was revealed, partial regression of chylothorax, chylous ascites, partial improvement of functional indices. The third group - with multiple small cysts (38 patients) had the most unfavorable course: during SPECT in patients of this group, pronounced perfusion disorders were noted: extended zones of hypoperfusion in both lungs, aperfusion sites in the subpleural sections from two sides. According to the results of CLFE, patients of this group had mixed disorders of respiratory mechanics with a sharp deterioration in the conditions of gas exchange in the lungs. The follow up in 31% of cases (12 patients) showed progression of the process, frequent and severe exacerbations. During the treatment with sirolimusum, 7 patients of this group showed partial regression of lymphostasis in lung tissue, partial regression of chylothorax, chylous pericarditis, chylous ascites, partial improvement of functional parameters. Complications of the disease were determined in the majority of patients (54 patients - 63%): pneumothorax in 52 patients, chylothorax in 16 patients, pulmonary hypertension in 18 patients, pulmonary hemorrhage in 2 patients, lymphostasis in 9 patients. Extrathoracic changes were detected in 52 patients: kidney leiomyoma in 14 patients, uterus fibroma and leiomyoma in 27 patients, liver in 3 patients, and extraorganic leiomyomas in 16 patients. Comorbid processes were defined in 25 patients: alveolar-interstitial pulmonary edema (as a result of heart failure or RDS in 4 patients), pulmonary embolism (in 11 patients), inflammation (in 10 patients).

Conclusions. The accumulation of experience in clinical - radiological features of LAM patients allows to evaluate the dynamics of its thoracical and extra-thoracical manifestations, comorbid processes, to identify unfavorable forms of LAM flow, to identify complications and comorbid processes that are important for the management of these patients.

Keywords: computed tomography, lymphangioleiomyomatosis (LAM), treatment.

Corresponding author: Vasilieva M.A. e-mail: mariavasilek.87@mail.ru.

For citation: Amosov V.I., Vasilieva M.A., Novikova L.N., Speranskaia A. A., Baranova O.P, Dzadzua D.V., Agafonov A.O. Clinical - radiological features of lung's lymphangioleiomyomatosis in long-term follow-up. REJR 2018; 8(1):102-118. DOI:10.21569/2222-7415-2018-8-1-102-118.

Received: **01.02.2018** **Accepted: 02.03.2018**

Лимфангиолейомиоматоз (ЛАМ) – орфанное заболевание, поражающее женщин детородного возраста и характеризующееся кистозной трансформацией легочной паренхимы [1, 2, 3]. Формирование кист в легочной ткани приводит к прогрессирующему нарушению микроциркуляции, возникновению рецидивирующих пневмотораксов, развитию легочной гипертензии, и ухудшению общего состояния пациентов [1, 2, 3]. Характерными проявлениями ЛАМ являются хилезные плевральные и перикардиальные выпоты, хилезный асцит [1, 2, 3, 4].

По Международным рекомендациям ERS (2010, 2016), это заболевание относится к редким генетически детерминированным опухолевым процессам [6, 7]. В отечественной классификации ЛАМ относится к интерстициальным заболеваниям легких и входит в подгруппу легочных диссеминаций опухолевой природы [1].

Внеторакальные изменения при ЛАМ проявляются образованием как органных (матка, почки, печень), так и внеогранных лейомиом, которые могут вносить существенный вклад в клиническую картину и влиять на прогноз заболевания [1, 2, 3, 6, 7].

Для оценки динамики торакальных и внеторакальных изменений при ЛАМ используются различные методы как лучевой (компьютерной томографии, ВРКТ, КТ-ангиография, ОФЭКТ, ПЭТ-КТ) так и функциональной (ОФЭКТ, КИФВД) диагностики, которые позволяют выявить и оценить в динамике спектр торакальных и внеторакальных изменений при этом заболевании, однако полностью они не изучены [1, 2, 3, 8, 9, 10].

Ввиду орфанности заболевания, в литературных источниках нет полной оценки результатов лечения ЛАМ, в том числе препаратами этиопатогенетической терапии (mTOR - сира-

лимус, эверолимус), что делает изучение этой проблемы крайне важным [11].

Цель исследования. Оценить клинико-лучевые особенности торакальных и внеторакальных изменений при динамическом наблюдении пациентов с ЛАМ.

Материалы и методы. С 2005 по 2017 г. в НИИ интерстициальных и орфанных заболеваний легких наблюдались 83 больных ЛАМ, имеющих гистологическое и иммуногистохимическое подтверждение заболевания. Средний возраст больных составлял 42,2±6,3 года (ж/м – 83/0). Для диагностики использовались клинические и лучевые методы исследования: рентгенография органов грудной клетки в двух проекциях, КТ, ВРКТ, ОФЭКТ. При необходимости выполнялись: КТ-ангиография – у 43 больных, ПЭТ-КТ – у 7 пациентов. При отсутствии противопоказаний пациенткам было выполнено КИФВД и ЭХО-кардиография. Все пациенты наблюдались в динамике (длительность наблюдения 6,1±4,2 года).

Результаты исследования. Анализ результатов исследования выявил следующие варианты легочных проявлений ЛАМ: узловая форма верифицирована у 14 больных, диффузная у 65 больных и смешанная у 4 пациенток.

Пациенты с диффузной формой были разделены по лучевой картине (КТ) на 3 группы: 1 группа – с наличием единичных мелких кист (14 пациенток), 2 группа – множественные крупные кисты (13 больных), 3 группа – множественные мелкие кисты (38 больных).

Течение заболевания у больных 1 группы характеризовалось разнообразием. В большинстве случаев наблюдалась стабилизация процесса (12 пациенток). У трех пациенток из первой группы выявлялись лейомиомы почек, без увеличения размеров за период динамического наблюдения. Присоединение ТЭЛА было выявлено у 1 больной. На ранних стадиях заболевания выраженных функциональных изменений (КИФВД, ОФЭКТ) у пациентов этой группы выявлено не было.

У 2 пациенток отмечалось нарастание количества кист с формированием клинико-лучевой картины, характерной для больных 3 группы (рис. 1).

Течение заболевания у пациентов второй группы было менее стабильным, чем в 1 группе. У 6 больных второй группы (46%) определялось нарастание числа кист, ухудшение перфузионных показателей, сочетание обструктивных и диффузионных нарушений при проведении КИФВД (рис. 2).

При проведении терапии ингибиторами mTOR (у 4 больных 2 группы) выявлялся частичный регресс лимфостаза в клетчаточных пространствах и в легочной ткани, частичный регресс хилоторакса, хилезного перикардита, хилезного асцита, стабилизация функциональных показателей. Внеторакальные изменения были выявлены у 7 пациентов 2 группы: лейомиомы матки – у 4 больных, лейомиомы почек – у 2 больных, внеорганные лейомиомы – у 5 больных.

Ухудшение течение заболевания у пациентов 3 группы определялось в трети случаев (12 больных), имело быстрое развитие и тяжелые клинические проявления (нарастание одышки, вплоть до одышки в покое). При проведении комплексного клинико-лучевого обследования оно характеризовалось нарастанием количества кист на КТ, ухудшением перфузионных показателей на ОФЭКТ, выраженными нарушениями при проведении КИФВД: нарушения механики носили смешанный характер, выявлялись как обструктивные, так и рестриктивные изменения в сочетании с резким ухудшением условий газообмена в легких (снижение ЖЕЛ, ОФВ1, диффузионной способности легких) (рис. 3).

При проведении терапии ингибиторами mTOR у 7 пациентов 3 группы выявлялся частичный регресс лимфостаза в клетчаточных пространствах и в легочной ткани, частичный регресс хилоторакса, хилезного перикардита, хилезного асцита, стабилизация функциональных показателей (рис. 4).

Внеторакальные изменения были выявлены у 23 пациенток третьей группы: лейомиомы матки – у 12 больных, лейомиомы почек – у 6 больных, печени у – 3 больных, внеорганные лейомиомы – у 11 больных.

Для узловой формы ЛАМ, выявленной у 14 пациенток, было характерно благоприятное течение процесса с медленным нарастанием числа и размеров округлых образований в легких, отсутствием существенных изменений при проведении КИФВД (рис. 5).

Внеторакальные изменения были выявлены у 10 пациентов с узловой формой: лейомиомы матки – у 9 больных, лейомиомы почек – у 2 больных.

При смешанной форме ЛАМ, выявленной у 4 больных, на КТ определялись признаки как диффузной, так и узловой форм с признаками прогрессирования процесса (рис. 6).

Внеторакальные изменения были выявлены у 2 пациентов со смешанной формой: лейомиомы матки – у 2 больных, лейомиомы почек – у 1 больной.

Осложнения заболевания определялись у 54 пациентов (I группа – у 10 больных, II группа – у 10 больных, III группа – у 30 пациенток, смешанная форма – у 2 больных, узловая форма – у 2 больных): пневмоторакс – у 52 больных, хилоторакс – у 16 больных, ЛГ – у 18 больных, легочное кровотечение – у 2 больных, проявления лимфостаза – у 9 больных.

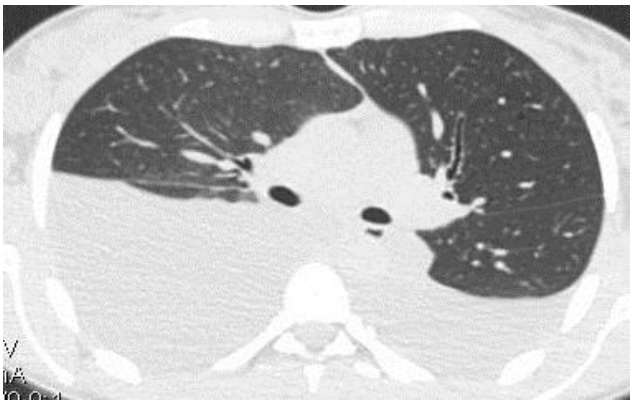

Рис. 1 а (Fig. 1 a)

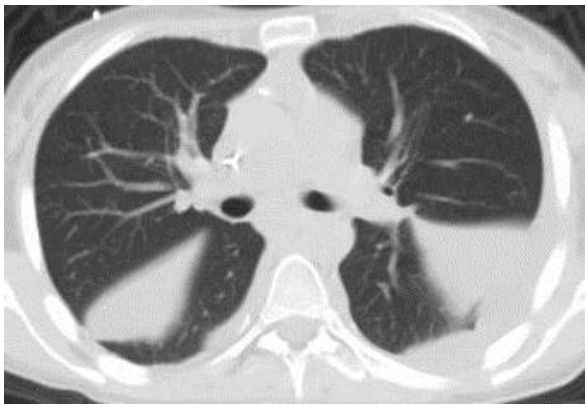

Рис. 1 б (Fig. 1 в)

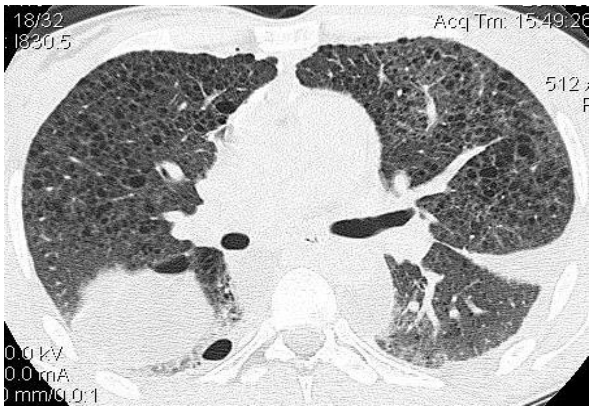

Рис. 1 в (Fig. 1 c)

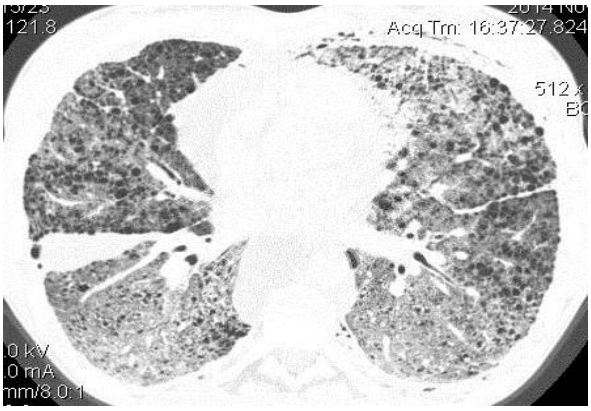

Рис. 1 г (Fig. 1 d)

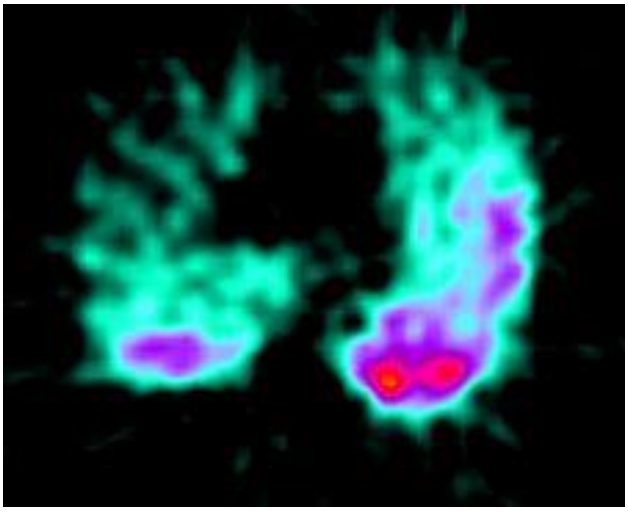

Рис. 1 д (Fig. 1 e)

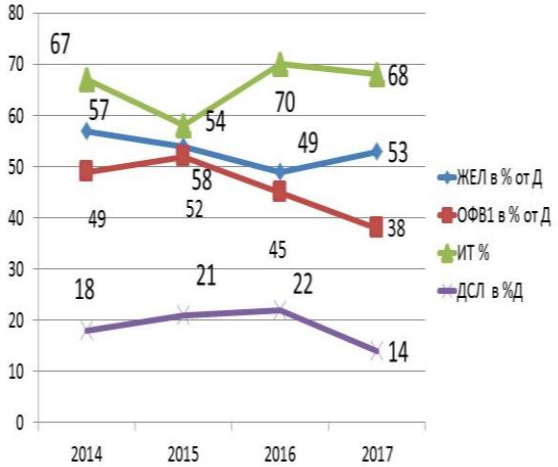

Рис. 1 е (Fig. 1 f)

Рис. 1. Больная Л., 28 лет.

Динамика показателей ФВД (в % от должного) и томограмм (мелко-кистозный вариант диффузной формы ЛАМ). На КТ от 21.09.2012 г (а), 15.11.2012 г (б) и 19.06.2014 г (г) отмечается нарастание числа множественных мелких тонкостенных воздухосодержащих кист в легочной ткани, частичное слияние их между собой, выраженными двусторонними диффузными перфузионными нарушения при ОФЭКТ (д) и нарастанием смешанных нарушений вентиляционной способности легких в сочетании с резкими диффузионными нарушениями (е).

Fig. 1. Patient L., 28 y.o.

Dynamics of FVD indices (in %) and tomograms (small-cystic version of the LAM diffuse form). On CT from 21.09.2012 (a), 15.11.2012 (b) and 19.06.2014 (d) there is an increasing number of multiple small thin-walled air-containing cysts in the lung tissue, partial fusion of them, expressed two-sided diffuse perfusion disorders in SPECT (d), and an increase in mixed disturbances in the lungs ventilation capacity in combination with sharp diffusion disorders (e).

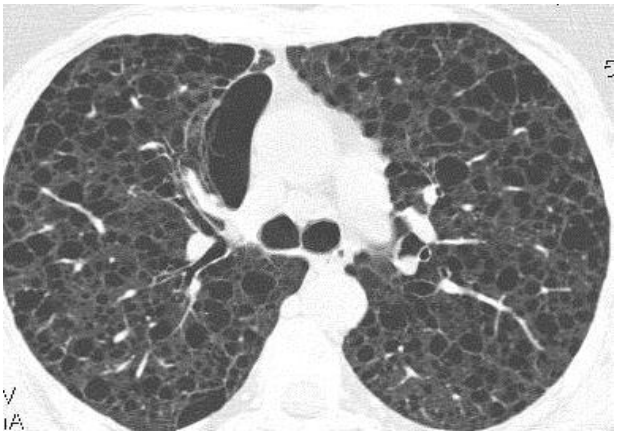

Рис. 2 а (Fig. 2 a)

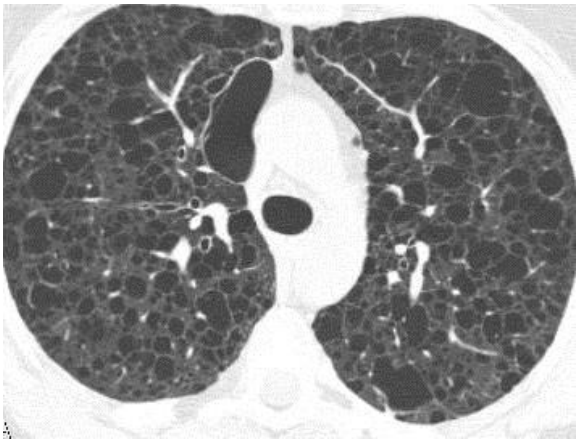

Рис. 2 б (Fig. 2 в)

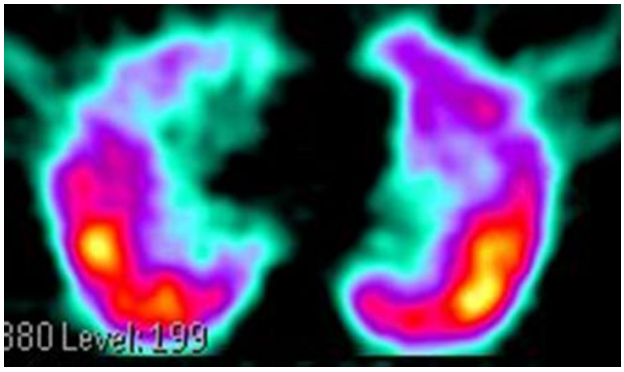

Рис. 2 в (Fig. 2 c)

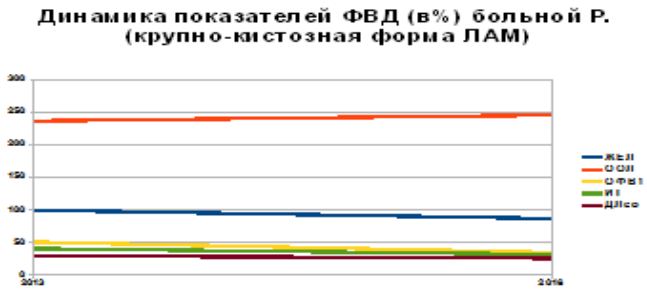

Рис. 2 г (Fig. 2 d)

Рис. 2. Больная Р., 46 лет.

Динамика показателей ФВД (в % от должного) и томограмм (крупно-кистозный вариант диффузной формы ЛАМ). На КТ от 24.01.2013 г (а) и 01.11.2016 г (б) отмечается нарастание числа и размеров множественных крупных тонкостенных воздухосодержащих кист в легочной ткани, с признаками их парадоксальной вентиляции, выраженными двусторонними перфузионными нарушения с наличием аперфузии в области расположения крупных кист (в) и стабильно низкими функциональными показателями, свидетельствующими о сочетании обструктивных нарушений с ухудшением условий газообмена (г).

Fig. 2. Patient R., 46 y.o.

Dynamics of FVD indices (in %) and tomograms (large-cystic version of the LAM diffuse form). On CT from 01.24.2013 (a) and 01.11.2016 (b) there is an increase in number and size of multiple large thin-walled air-containing cysts in the lung tissue, with signs of their paradoxical ventilation, marked by bilateral perfusion disorders with the presence of aperfusion in the area of large cysts (c) and consistently low functional indices, indicating a combination of obstructive disorders with deterioration of gas exchange conditions (d).

Рис. 3 а (Fig. 3 a)

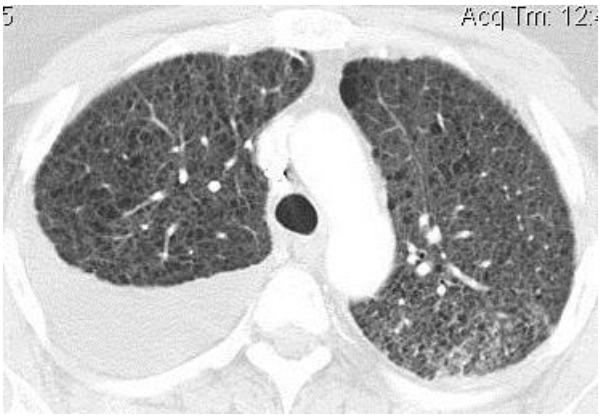

Рис. 3 б (Fig. 3 в)

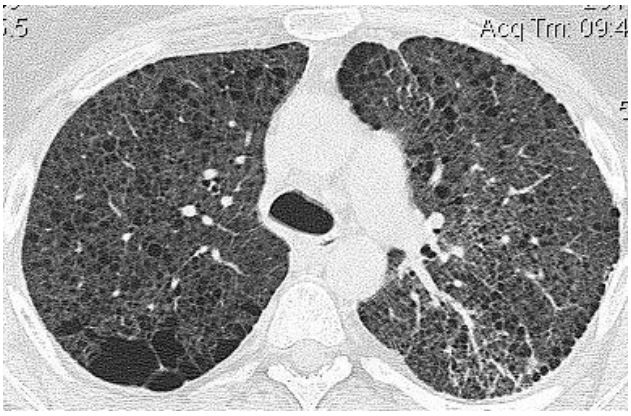

Рис. 3 в (Fig. 3 c)

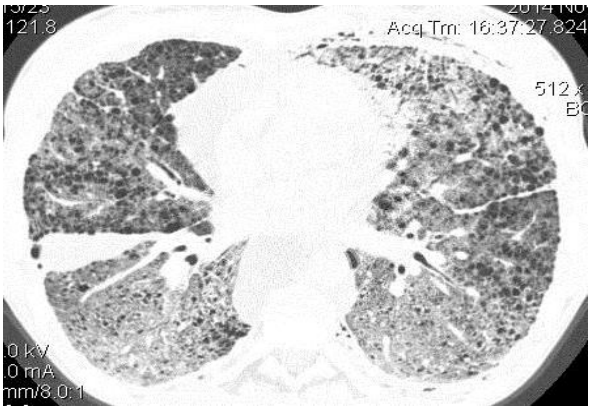

Рис. 3 г (Fig. 3 d)

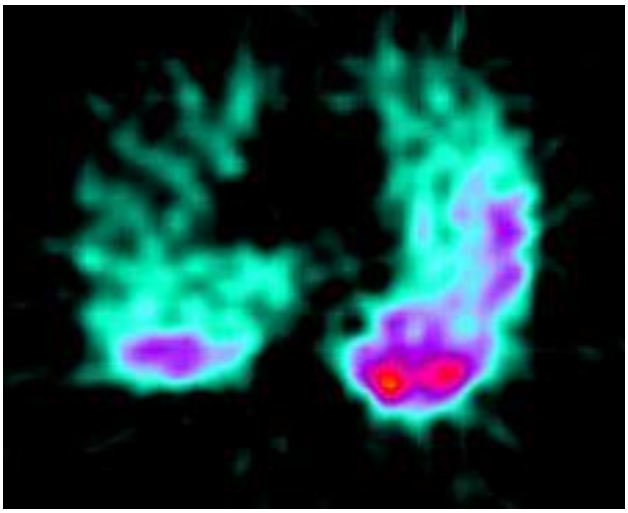

Рис. 3 д (Fig. 3 e)

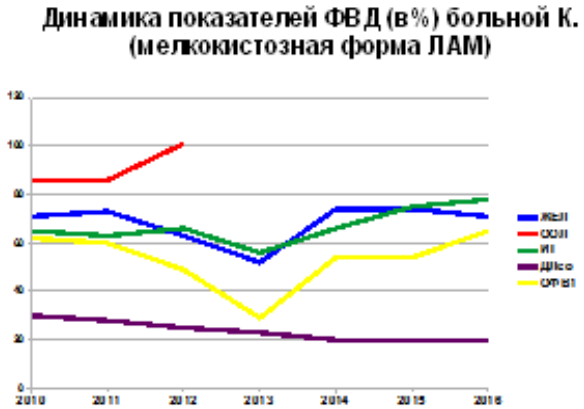

Рис. 3 е (Fig. 3 f)

Рис. 3. Больная К., 40 лет.

Динамика показателей ФВД (в %) и томограмм (мелко-кистозный вариант диффузной формы ЛАМ). На КТ от 08.12.2011 г (а), 28.03.2013 г (б, в) и 14.05.2016 г (г) отмечается нарастание числа множественных мелких тонкостенных воздухосодержащих кист в легочной ткани, частичное слияние их между собой, выраженными двусторонними диффузными перфузионными нарушения при ОФЭКТ (д) и ухудшением функциональных показателей, свидетельствующими о выраженных рестриктивных и диффузионных нарушениях (е).

Fig. 3. Patient K., 40 y.o.

Dynamics of FVD indices (in %) and tomograms (small-cystic version of the LAM diffuse form). On CT from 08.12.2011 (a), 28.03.2013 (b, c) and May 14, 2016 (d) there is an increasing number of multiple small thin-walled air-containing cysts in the lung tissue, partial fusion of them, expressed bilateral diffuse perfusion disorders in SPECT (e), and impairment of functional indices, indicative of pronounced restrictive and diffusional disorders (f).

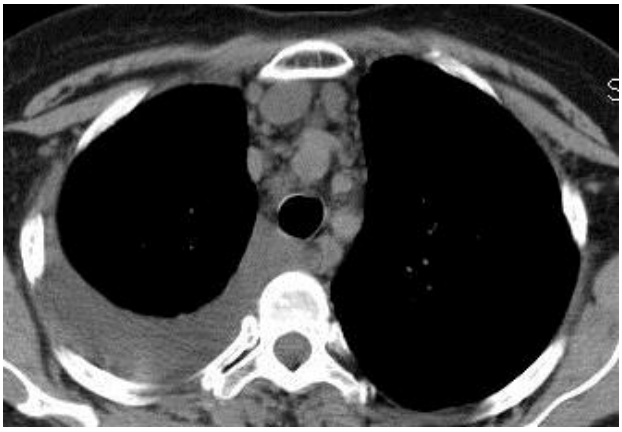

Рис. 4 а (Fig. 4 a)

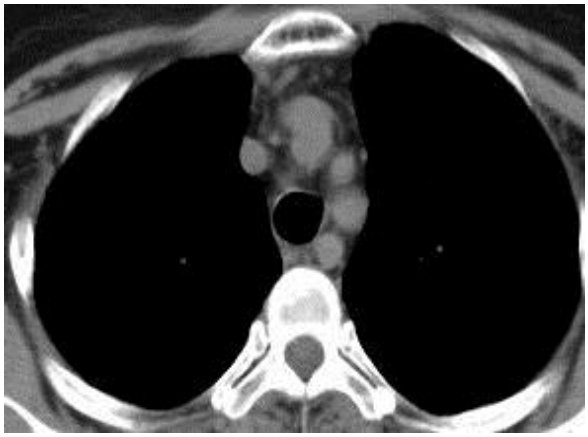

Рис. 4 б (Fig. 4 в)

Рис. 4 в (Fig. 4 c)

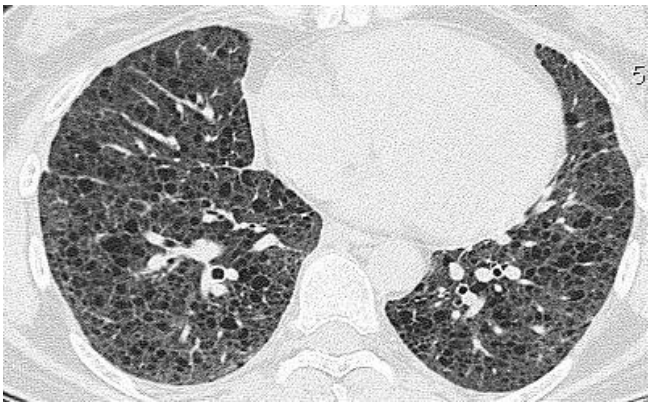

Рис. 4 г (Fig. 4 d)

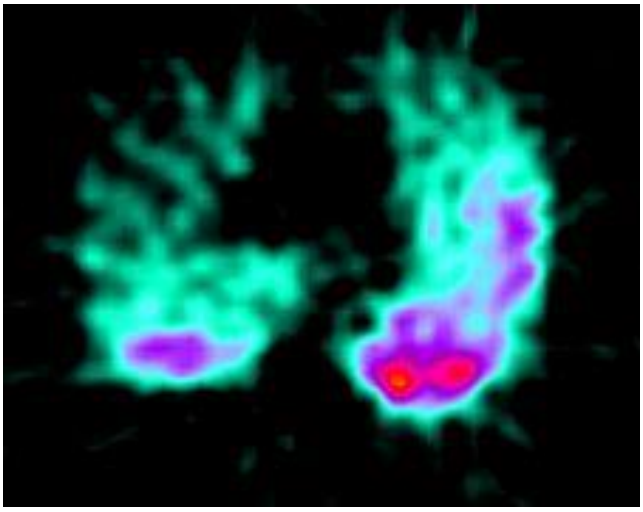

Рис. 4 д (Fig. 4 e)

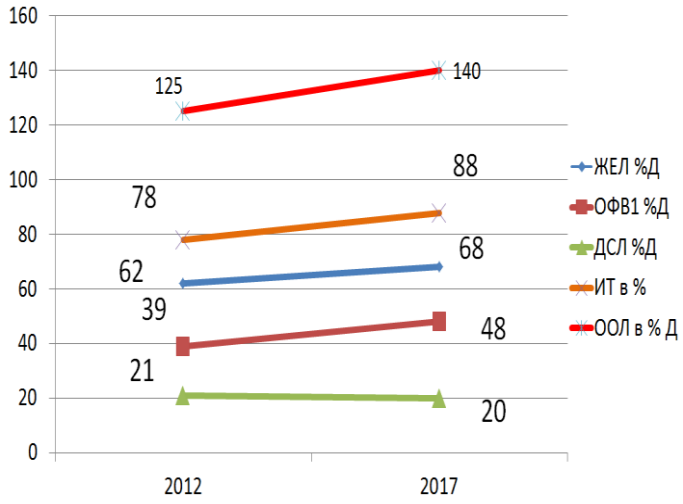

Рис. 4 е (Fig. 4 f)

Рис. 4. Больная С., 53 года.

Динамика показателей ФВД (в %) и томограмм (мелко-кистозный тип диффузной формы ЛАМ). На КТ от 15.07.2011 г (а, в) и 09.09.2013 г (б, г) отмечается частичный регресс отека интерстиция, жировой клетчатки средостения и правостороннего хилоторакса, выраженные двусторонние диффузные перфузионные нарушения при ОФЭКТ (д), улучшение функциональных показателей (е).

Fig. 4. Patient S., 53 y.o.

Dynamics of FVD indices (in %) and tomograms (small-cystic type of LAM diffuse form). On CT from 15.07.2011. (a, c) and 09/09/2013. (b, d) there is a partial regression of the interstitium edema, adipose tissue of the mediastinum and right-sided chylothorax, pronounced bilateral diffuse perfusion disorders in SPECT (e), improvement of functional parameters (f).

Рис. 5 а (Fig. 5 a)

Рис. 5 б (Fig. 5 в)

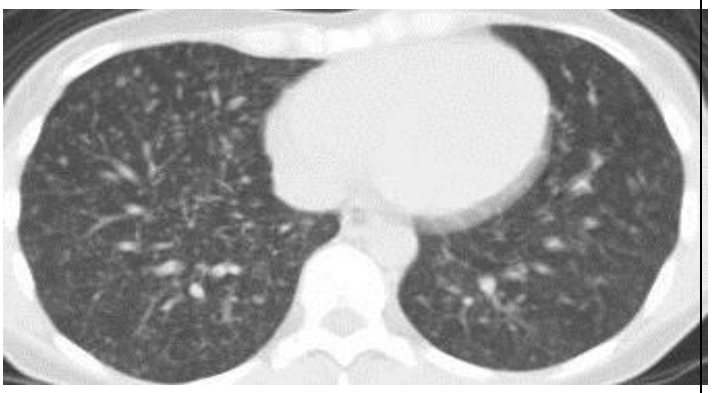

Рис. 5 в (Fig. 5 c)

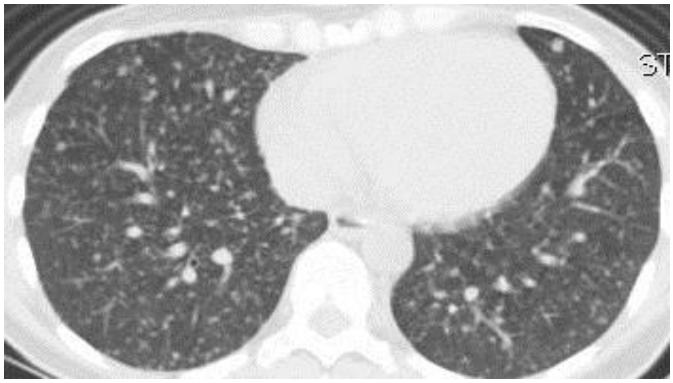

Рис. 5 г (Fig. 5 d)

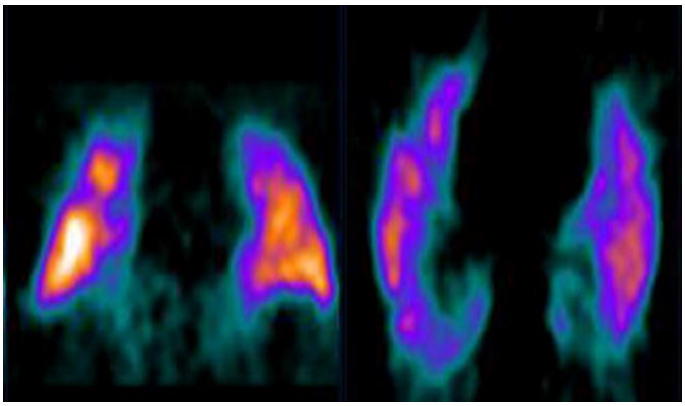

Рис. 5 д (Fig. 5 e)

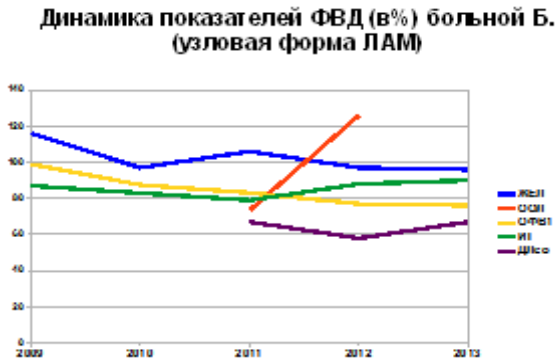

Рис. 5 е (Fig. 5 f)

Рис. 5. Пациентка К., 42 года.

На КТ от 14.05.2012г. (а, б) и 15.12.2014г. (в, г) отмечается незначительное нарастание размеров и количества очагов в легочной ткани. Отсутствие изменений при ОФЭКТ (д), стабильные показатели КИФВД (е).

Fig. 5. Patient K., 42 y.o.

On CT from 14.05.2012 (a, b) and 15.12.2014 (c, d) there is a slight increase in the size and number of foci in the lung tissue. Absence of changes in SPECT (e), stable KIFVD (f).

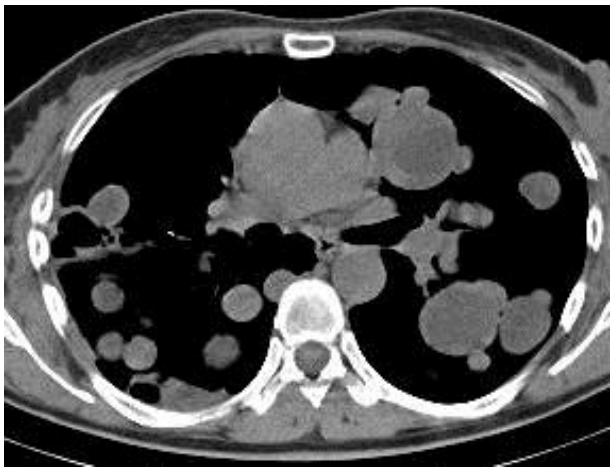

Рис. 6 а (Fig. 6 a)

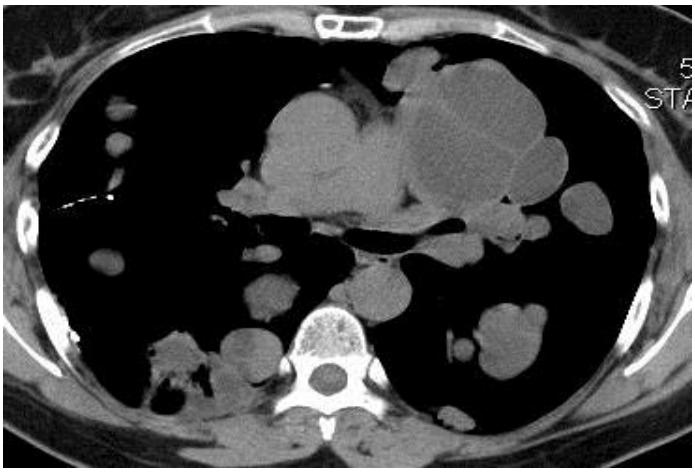

Рис. 6 б (Fig. 6 в)

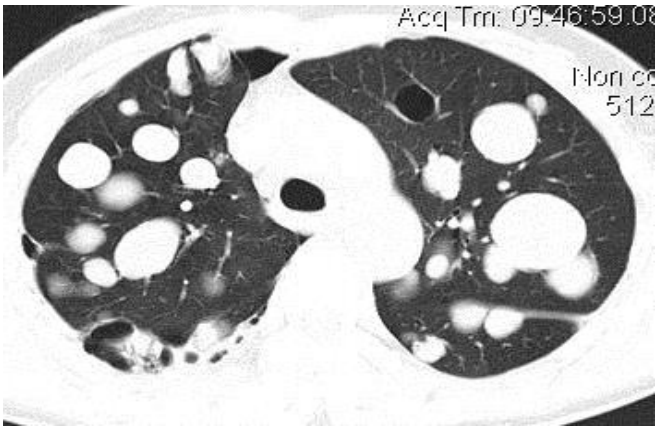

Рис. 6 в (Fig. 6 c)

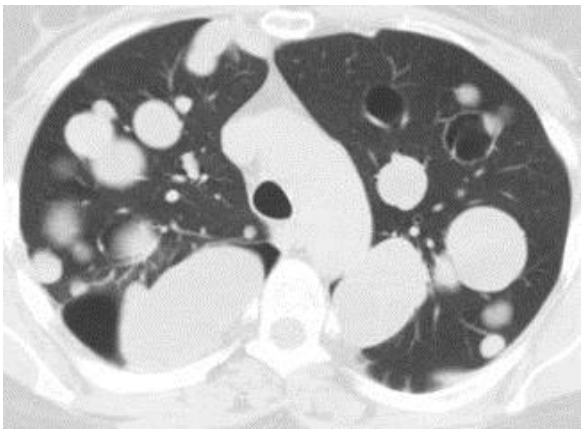

Рис. 6 г (Fig. 6 d)

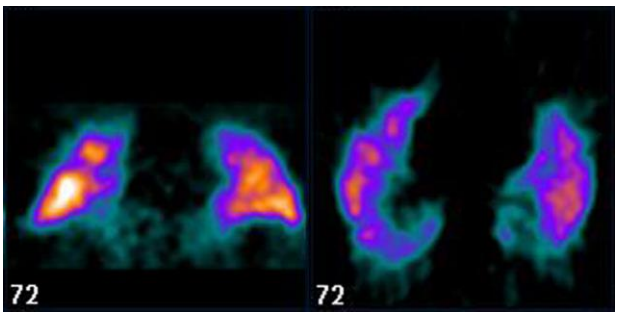

Рис. 6 д (Fig. 6 e)

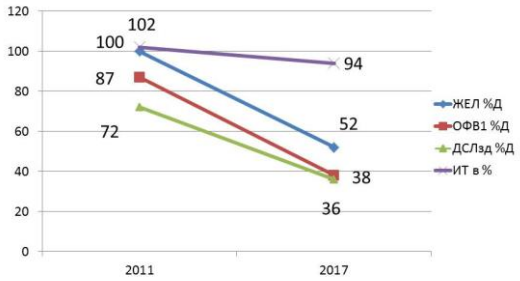

Рис. 6 е (Fig. 6 f)

Рис. 6. Пациентка З., 44 года.

Гистологически верифицированная смешанная форма ЛАМ. На КТ от 21.02.2011 г (а, в), 02.12.2014 г (б, г) отмечается прогрессирование кистозного и очагового поражения в легочной ткани. При ОФЭКТ (д), при КИФВД (е).

Fig. 6. Patient Z., 44 y.o.

Histologically verified mixed form of LAM. On CT from 21.02.2011. (a, c), 02.12.2014г. (b, d) there is a progression of cystic and focal lesions in the lung tissue. With SPECT (e), with KIFVD (f).

Коморбидные процессы определялись у 25 больных (I группа – у 1 пациентки, II группа – у 3 больных, III группа – у 17 больных, узловая форма – у 4 больных): альвеолярно-интерстициальный отек легких (в результате сердечной недостаточности или РДС у 4 пациенток), ТЭЛА – у 11 больных, присоединение воспаления у 10 больных (табл. 1).

Присоединение ТЭЛА, клинически было сложно диагностировать, т.к. кровохарканье, одышка и плевральный выпот были характерны для основного заболевания. Выявление этой коморбидности требовало применения КТ-ангиографии и ОФЭКТ для оценки давности и распространенности процесса (рис. 7).

У некоторых больных на поздних стадиях заболевания появлялись инфильтративные изменения интерстициального (предположительно вследствие присоединения вирусной инфекции или пневмоцистной пневмонии) и (или) альвеолярного характера (присоединение бактериальной флоры), иногда утолщение стенок кист и появление воспалительного содержимого в их полостях (рис. 8).

Динамика внеторакальных изменений характеризовалась: нарастанием количества и размеров лейомиом (у 8 больных), уменьшением их размеров на фоне лечения (у 6 больных), появлением у них кровоизлияний и кровотечением в брюшную полость (у 3 больных).

По данным КТ для внеорганных забрюшинных лейомиом были характерны низкие плотностные показатели (+15 - +20HU), отсутствие накопления в них контрастного препарата (за исключением 1 пациентки, у которой определялись участки накопления контрастного препарата в паренхиме лейомиом, наличие гиперваскулярной капсулы (шириной до 2-3мм), имеющей четкие ровные контуры. Оценить увеличение забрюшинных лейомиом было затруднительно, так как размеры их могли варьировать даже в течение дня, не говоря уже о более длительных интервалах, что соответствует мнению зарубежных авторов (рис. 9).

При кровоизлиянии (у 3 больных) по данным КТ в структуре забрюшинных лейомиом определялись гиперденсные включения (более +60HU), сопровождающиеся уплотнением прилежащей забрюшинной жировой клетчатки, изменением размеров самого забрюшинного образования, появлением свободной жидкости в полости брюшины (рис. 10).

Обсуждение.

Лимфангиолейомиоматоз легких (ЛАМ) – орфанное заболевание, поражающее женщин детородного возраста, характеризующееся пролиферацией гладкомышечных клеток в стенках альвеол, лимфатических и кровеносных сосудов с исходом в кистозную трансформацию легочной паренхимы, а также поражением органов–мишеней (почек, матки, печени, лимфатических узлов). Заболевание протекает неблаго-

Таблица № 1. Наличие коморбидных процессов у пациенток с ЛАМ.

Форма	Число больных	Коморбидность	Отек легких	Воспаление	ТЭЛА	Лечение (сиралимус)	Прогрессирование
Диффузная	65	21	4	8	9		20
Первая группа - единичные кисты	14	1	-	-	1		2
Вторая группа - множественные крупные кисты	13	3		1	2	4	6
Третья группа - множественные мелкие кисты	38	17	4	7	6	7	12
Смешанная	4	-					2
Узловая	14	4		2	2		2
Всего	83	25	4	10	11	11	24

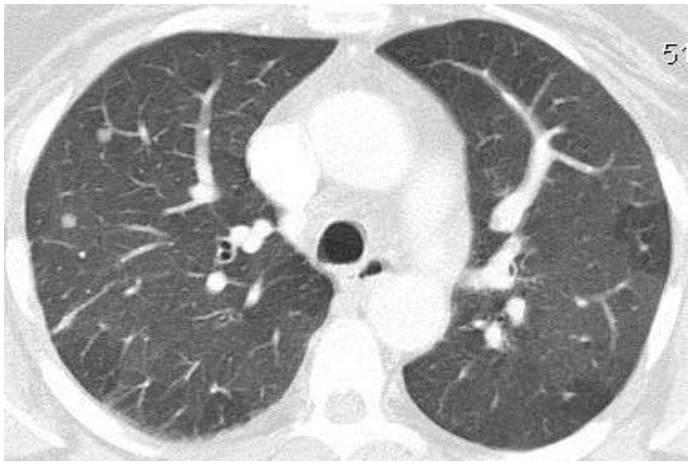

Рис. 7 а (Fig. 7 a)

Рис. 7 б (Fig. 7 в)

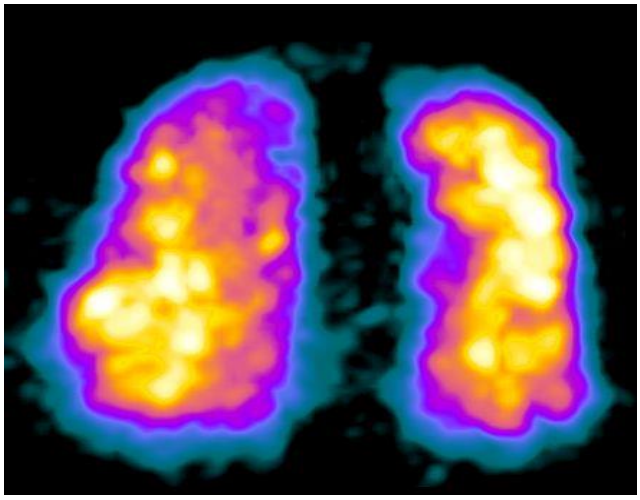

Рис. 7 в (Fig. 7 c)

Рис. 7 г (Fig. 7 d)

Рис. 7. Пациентка В., 56 лет.

ТЭЛА при узловой форме лейомиоматоза. При нативной КТ в легочном электронном окне (а) определяются множественные мягкотканные узлы округлой формы, выраженная мозаичность легочной рисунка (обструктивные, перфузионные нарушения). На КТ в мягкотканом электронном окне в левой главной ветви легочной артерии определяется патологическое обызвествление неправильной формы (б), подтверждаемое при проведении болюсного контрастирования (г), при ОФЭКТ – перфузионные нарушения треугольной формы в субплевральных отделах (в).

Fig. 7. Patient V., 56 y.o.

PATE with a nodal form of leiomyomatosis. With native CT in the pulmonary window (a), multiple soft tissue knots of a rounded shape are defined, a mosaic pattern of the lung pattern (obstructive, perfusion disorders). On the CT scan in the soft tissue window in the left main branch of the pulmonary artery, a pathological calcification of the irregular shape (b) is revealed, which is confirmed by bolus contrast (d); in SPECT, perfusion disorders of the triangular shape in the subpleural sections (c).

Рис. 8 а (Fig. 8 a)

Рис. 8 б (Fig. 8 в)

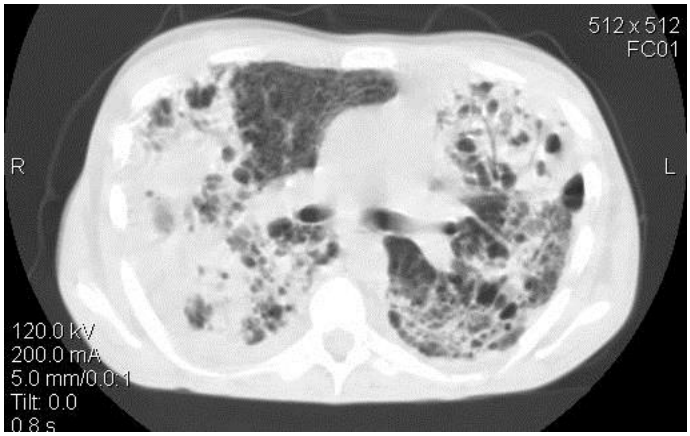

Рис. 8 в (Fig. 8 c)

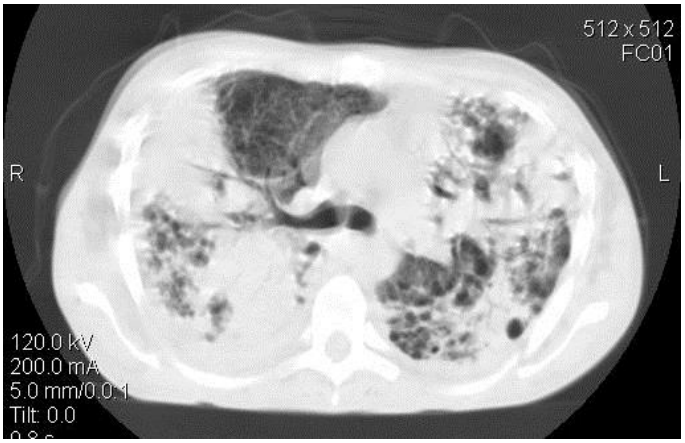

Рис. 8 г (Fig. 8 d)

Рис. 8. Пациентка Г., 35 лет.

Гистологически верифицированная диффузная форма ЛАМ, осложненная воспалением. На КТ от 14.11.2005 г (а, б, в, г), определяются проявления ЛАМ (множественные воздухосодержащие кисты в легочной ткани), стенки которых утолщены, вокруг которых определяется распространенная инфильтрация альвеолярно-интерстициального характера (воспаление, вызванное синегнойной палочкой).

Fig. 8. Patient G., 35 y.o.

Histologically verified diffuse form of LAM, complicated by inflammation. On CT from 14.11.2005 (a, b, c, d), the manifestations of LAM (multiple air-containing cysts in the lung tissue) are determined, the walls of which are thickened, around which widespread infiltration of the alveolar-interstitial nature is determined (inflammation caused by the Pseudomonas aeruginosa).

Рис. 9 а (Fig. 9 a)

Рис. 9 б (Fig. 9 в)

Рис. 9 в (Fig. 9 c)

Рис. 9 г (Fig. 9 d)

Рис. 9 д (Fig. 9 e)

Рис. 9 е (Fig. 9 f)

Рис. 9. Пациентка Л., 30 лет.

На КТ органов грудной клетки (а) от 21.09.2012 г выявляются множественные мелкие кисты в обоих легких, двусторонний хилоторакс, хилезное содержимое в средостении. При КТ органов брюшной полости от 21.09.2012 г (б, в, г) в забрюшинном пространстве выявляется многокамерное образование пониженной плотности, имеющее форму песочных часов с перетяжкой на уровне нижней трети брюшной аорты, неравномерное накопления контрастного препарата в нем (в строме и по капсуле). Увеличение размеров новообразования на КТ от 15.11.2012 г (д, е).

Fig. 9. Patient L., 30 y.o.

On chest CT (a), 21.09.2012. Multiple small cysts are detected in both lungs, bilateral hilorothax, chilious content in mediastinum. At abdomen CT from 21.09.2012 (b, c, d) in the retroperitoneal space, a multi-compartment formation of a reduced density is revealed, which has the form of an hourglass with a constriction at the level of the lower third of the abdominal aorta, uneven accumulation of a contrast drug in it (in the stroma and in the capsule). Increased size of the neoplasm on CT from 15.11.2012 (e, f).

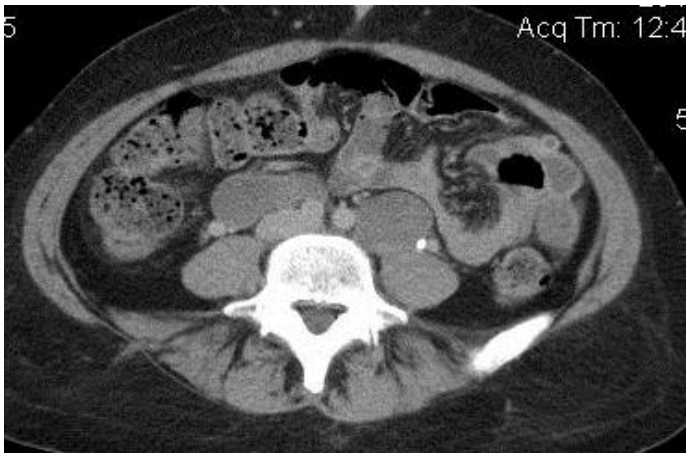

Рис. 10 а (Fig. 10 a)

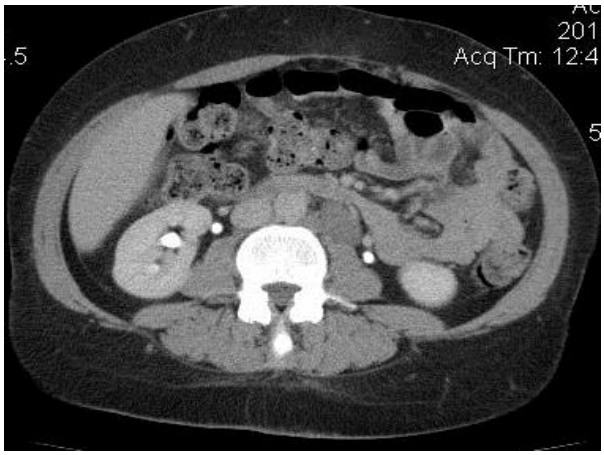

Рис. 10 б (Fig. 10 в)

Рис. 10 в (Fig. 10 c)

Рис. 10 г (Fig. 10 d)

Рис. 10. Больная К., 37 лет.

Гистологически верифицированный ЛАМ, диффузная форма. Изменение КТ-картины от 28.03.2013 г (а, б) к 12.09.2013 г (в, г) в виде появление гиперденсивных (более +60 HU) включений в структуре забрюшинных лейомиом (КТ-признаки кровоизлияния), уменьшение размеров паракавального узла лейомиомы, уплотнение паравазальной жировой клетчатки.

Fig. 10. Patient K., 37 y.o.

Histologically verified LAM, diffuse form. Changes in the CT from 28.03.2013 (a, b) by 12.09.2013 (c, d) in the form of hyperdense (more than +60 HU) inclusions in the structure of retroperitoneal leiomyomia (CT-signs of hemorrhage), decreased size of the paracaval node of the leiomyoma, compaction of paravalous fat.

приятно, характеризуется волнообразным или непрерывным нарастанием клинических проявлений (одышка, слабость, похудание), что связано с постоянным прогрессированием процесса.

Выявление причин прогрессирования требует применения всего спектра, как лучевых (КТ, ВРКТ, ЭХО-кардиография, ОФЭКТ, ПЭТ-КТ), так и функциональных исследований (КИФВД), так как это имеет большое значение для тактики ведения пациентов.

Ухудшение течения процесса может быть обусловлено, как прогрессированием (медленное неуклонное нарастание кистозной легочной трансформации, острое нарастание отека интерстиция - обострение) и осложненным течением самого заболевания (пневмоторакс, хилоторакс, отек клетчаточных пространств и легочной ткани в результате лимфостаза, формирование легочной гипертензии в результате альвеолярно-капиллярного фиброзного блока, легочного кровотечения из-за растяжения и разрыва бронхиальных артерий в стенках бронхогенных кист), так и наличием коморбидных процессов (альвеолярно-интерстициальный отек легких в результате сердечной недостаточности или РДС, ТЭЛА, присоединения воспаления).

Дифференцированный подход к лечению этих состояний, а также появление препаратов этиопатогенетической терапии (mTOR сиролимус), требует своевременной постановки точного диагноза с привлечением для этого всего спектра лучевой и функциональной диагностики.

Заболевание относят к онкологическим процессам из-за беспрерывной, немотивированной пролиферации гладкомышечных клеток в легочной ткани и других органах, приводящей к трансформации мелких бронхов, формированию кистозных структур, их разрывов с формированием пневмотораксов. Увеличение вероятности разрыва кист могут быть обусловлены наличием парадоксальной их вентиляции (выявляемой при проведении функциональной ВРКТ «на выдохе»).

Также прогрессирование процесса обусловлено постоянным нарастанием ухудшения микроциркуляции в легочной ткани, обусловленным многими факторами. Наиболее значимым безусловно является отсутствие перфузионных и диффузионных процессов в местах локализации кист (неперфузируемое и невентилируемое пространство, оцениваемое при ВРКТ как протяженность кист, выявляемое при проведении КИФВД как увеличение остаточного объема легких и участками аперфузии при ОФЭКТ). Также микроциркуляторные нарушения могут быть связаны с компрессией кистами сохраненной легочной ткани и явлениями лимфостаза в интерстиции в результате блока лимфатических коллекторов. И то и другое проявляется КТ-картиной «матового стекла», снижением диффузионной способности легких при КИФВД и диффузным снижением перфузии легочной ткани при ОФЭКТ. Эти изменения плохо отличимы по данным клинического и лучевого исследования от острого прогрессирования заболевания.

В результате блока лимфатических коллекторов также могут развиваться хилезные выпоты в плевральной, перикардиальной полостях и в полости брюшины. Динамика их течения и ответ на проводимое лечение (mTOR, плевродез) важна для разработки дальнейшей лечебной тактики.

Динамика состояния лейомиом других локализаций (матки, печени, почек, забрюшинного пространства) позволяет оценить вклад внелегочного компонента процесса в течение этого тяжелого заболевания. Рост лейомиом, кровоизлияния в них могут менять клиническую картину, ухудшая течения процесса. В тоже время, на фоне этиопатогенетической терапии, возможен регресс лейомиом с признаками функционального улучшения заболевания.

Коморбидные процессы часты у этой группы пациентов и плохо различимы из-за изначально тяжелого состояния больных и обилия сходной клинической симптоматики (одышка, кровохарканье, похудание).

Однако варианты клинико-лучевого течения, причины ухудшения и коморбидные процессы при лимфангиолейомиоматозе, ввиду орфанности заболевания изучены недостаточно и требуют уточнения.

Выводы. Накопление опыта клинико-лучевого обследования больных ЛАМ, позволяет оценить динамику его торакальных и внеторакальных лучевых проявлений, коморбидных процессов, выделить неблагоприятные формы течения ЛАМ и коморбидные процессы, имеющие значение для тактики ведения этих больных.

Источник финансирования и конфликт интересов.

Авторы данной статьи подтвердили отсутствие финансовой поддержки исследования и конфликта интересов, о которых необходимо сообщить.

Список литературы:

1. Ильковича М.М. Интерстициальные и орфанные заболевания легких. М., ГЭОТАР–Медиа, 2016. 560 с.

2. Леншин А.В., Ильин А.В., Крайнов С.А. Лимфангиолейомиоматоз легких (клинико-рентгенологическое наблюдение,

обзор литературы). Бюллетень физиологии и патологии дыхания. 2014; 52: 97–105.
3. Cordier J.-F., Johnson S.R. Orphan Lung Diseases. 2011; 54: 46 - 83.
4. Berkman N., Bloom A., Cohen P. et al. Bilateral spontaneous pneumothorax as the presenting feature in LAM. Respir med. 1995; 89: 381 – 383.
5. Johnson, J.F. Cordier, R. Lazor et al. Review Panel of the ERS LAM Task Force. European Respiratory Society guidelines for the diagnosis and management of lymphangioleiomyomatosis. Eur Respir J. 2010; 35: 14 – 26.
6. McCormack FX., Gupta N., Finlay G.R. et al. American Journal of Respiratory and critical care medicine. 2016; 6 (194): 748 - 761.
7. Travis W.D., Brambilla E., Nicholson A.G. et al. The 2015 World Health Organization Classification of Lung Tumors Impact of Genetic, Clinical and Radio logic Advances Since the 2004 Classification. J. Thorac Oncol. 2015; 10: 1243–1260.
8. Амосов В.И., Сперанская А.А. Лучевая диагностика интерстициальных заболеваний. СПб., ЭЛБИ-СПб, 2015. 176 с.
9. Тюрин И.Е. Компьютерная томография органов грудной полости. СПб., ЭЛБИ–СПб, 2003. 371 с.
10. Webb W.R. Fundamentals of High-Resolution Lung CT: Common Findings, Common Patterns, Common Diseases, and Differential Diagnosis. Philadelphia: Lippincott Williams and Wilkins. 2013; 79 – 81; 168 – 169; 247 – 248.
11. McCormak FX, Inoue Y, Moss J, et al. Efficacy and safety of sirolimus in LAM. N Engl J Med. 2011; 364: 1595-1606.

References:

1. Ilkovicha M.M. Intersticial and orphan lung diseases. M., GEOTAR-Media, 2016. 560 p. (in Russian).
2. Lenshin A.V., Ilin A.V., Kraynov S.A. Lymphangioleiomyomatosis of the lungs (clinical and radiological monitoring, literature review). Bulletin of the physiology and pathology of respiration. 2014; 52: 97–105 (in Russian).
3. Cordier J.-F., Johnson S.R. Orphan Lung Diseases. 2011; 54: 46 - 83.
4. Berkman N., Bloom A., Cohen P. et al. Bilateral spontaneous pneumothorax as the presenting feature in LAM. Respir med. 1995; 89: 381 – 383.
5. Johnson, J.F. Cordier, R. Lazor et al. Review Panel of the ERS LAM Task Force. European Respiratory Society guidelines for the diagnosis and management of lymphangioleiomyomatosis. Eur Respir J. 2010; 35: 14 – 26.
6. McCormack FX., Gupta N., Finlay G.R. et al. American Journal of Respiratory and critical care medicine. 2016; 6 (194): 748 - 761.
7. Travis W.D., Brambilla E., Nicholson A.G. et al. The 2015 World Health Organization Classification of Lung Tumors Impact of Genetic, Clinical and Radio logic Advances Since the 2004 Classification. J. Thorac Oncol. 2015; 10: 1243–1260.
8. Amosov V.I., Speranskaya A.A. Radiology of interstitial diseases. SPb., ELBI-SPb, 2015. 176 p. (in Russian).
9. Tyurin I.E. Computed tomography of chest. SPb., ELBI-SPb, 2003. 371 p. (in Russian).
10. Webb W.R. Fundamentals of High-Resolution Lung CT: Common Findings, Common Patterns, Common Diseases, and Differential Diagnosis. Philadelphia: Lippincott Williams and Wilkins. 2013; 79 – 81; 168 – 169; 247 – 248.
11. McCormak FX, Inoue Y, Moss J, et al. Efficacy and safety of sirolimus in LAM. N Engl J Med. 2011; 364: 1595-1606.