ОРИГИНАЛЬНАЯ СТАТЬЯ

МРТ В ДООПЕРАЦИОННОМ ПРОГНОЗИРОВАНИИ РИСКА ЛИМФОГЕННОГО МЕТАСТАЗИРОВАНИЯ У БОЛЬНЫХ РАКОМ ЭНДОМЕТРИЯ I КЛИНИЧЕСКОЙ СТАДИИ

Очиров М.О.[1], Трухачева Н.Г.[1], Коломиец Л.А.[1,2], Фролова И.Г.[1], Чернов В.И.[1,3], Чернышова А.Л.[1], Виллерт А.Б.[1], Молчанов С.В.[1], Чуруксаева О.Н.[1], Спирина Л.В.[1,3]

1 - НИИ онкологии ФГБНУ «Томский национальный исследовательский медицинский центр Российской Академии Наук».
2 - ФГБОУ ВО «Сибирский государственный медицинский университет» Минздрава России.
3 - ФГАОУ ВО «Национальный исследовательский Томский политехнический университет».
г. Томск, Россия.

Цель исследования. Разработать модель прогнозирования вероятности риска лимфогенного метастазирования у больных раком эндометрия первой клинической стадии с использованием методов лучевой диагностики.

Материалы и методы. В исследование включены 188 больных раком эндометрия. У 72% пациентов (n=100) выявлена I клиническая стадия рака эндометрия, у 60 из них оперативное лечение проведено в объеме тотальной гистерэктомии с билатеральной сальпингоовариоэктомией, тазовой лимфаденэктомией.

Результаты. Согласно рекомендованной модели прогноза, предложенной консенсусом (ESMO, ESGO, ESTRO 2015), низкий риск лимфогенных метастазов выявлен у 46% больных (n=28), промежуточный риск – 44% (n=26), высокий риск – у 10% пациентов (n=6). Удельный вес лимфогенных метастазов составил 10% (n=6), в том числе у больных с низким (n=2) и промежуточным (n=4) риском лимфогенного метастазирования.

Выводы. Разработанная математическая модель прогнозирования риска лимфогенного метастазирования у больных раком эндометрия I клинической стадии, включающая степень дифференцировки опухоли, глубину инвазии, а также дополнительные параметры: объем опухоли, толщина стенки матки и переходной зоны, наличие лимфаденопатии, позволяет объективизировать необходимость проведения лимфаденэктомии у больных низким и промежуточным риском. Чувствительность и специфичность полученной математической модели составила 93,7% и 62,5%, соответственно.

Ключевые слова: рак эндометрия, математическая модель, лимфогенные метастазы.

Контактный автор: Очиров Максим Олегович, e-mail: maksimmf@mail.ru

Для цитирования: Очиров М.О., Трухачева Н.Г., Коломиец Л.А., Фролова И.Г., Чернов В.И., Чернышова А.Л., Виллерт А.Б., Молчанов С.В., Чуруксаева О.Н., Спирина Л.В. МРТ в дооперационном прогнозировании риска лимфогенного метастазирования у больных раком эндометрия I клинической стадии. REJR 2018; 8(3):190-204. DOI:10.21569/2222-7415-2018-8-3-190-204.

Статья получена: **10.07.18** **Статья принята:** **24.07.18**

MRI IN PREOPERATIVE PREDICTION OF THE RISK OF LYMPH NODE METASTASIS IN PATIENTS WITH ENDOMETRIAL CANCER OF THE FIRST CLINICAL STAGE

M.O. Ochirov[1], N.G. Trukhacheva[1], L.A. Kolomiets[1,2], I.G. Frolova[1], V.I. Chernov[1,3], A.L. Chernyshova[1], A.B. Villert[1], S.V. Molchanov[1], O.N. Churuksaeva[1], L.V. Spirina[1,3]

1-Cancer Research Institute, Tomsk National Research Medical Center, Russian Academy of Sciences. Tomsk, Russia.
2-Siberian State Medical University. Tomsk, Russia
3-National Research Tomsk Polytechnic University, Tomsk Polytechnic University, TPU, Tomsk, Russia.

Purpose. To develop a model for predicting the possibility of lymph node metastasis risk in patients with endometrial cancer at the first clinical stage using methods of radiology.

Materials and methods. The study included 188 patients with endometrial cancer. In 72% of patients (n = 100), First clinical stage of endometrial cancer was detected, in 60 of them, operative treatment was performed in the volume of total hysterectomy with bilateral

salpingoovariectomy, pelvic lymphadenectomy.

Results. According to the recommended prognosis model proposed by consensus (ESMO, ESMOP, ESTRO 2015), low risk of lymphogenic metastases was revealed in 46% (n=28) patients, intermediate risk – 44% (n=26), high risk in 6 patients (10%). The specific weight of lymphogenic metastases was 10% (n=6), including patients with low (n=2) and intermediate (n=4) risk of lymphogenic metastasis.

Conclusion. The developed mathematical model of prognosis predicting the risk of lymphogenic metastasis in patients with endometrial cancer of the 1st clinical stage, including the degree of tumor differentiation, the depth of invasion, as well as additional parameters: tumor volume, thickness of the uterus wall and transition zone, the presence of lymphadenopathy allows to objectify the need for lymphadenectomy in patients with low and intermediate risk. The sensitivity and specificity of the mathematical model obtained were 93.7% and 62.5%, respectively.

Keywords: endometrial cancer, mathematical model, lymphogenic metastasis.

Corresponding author: Ochirov Maksim Olegovich, e-mail: maksimmf@mail.ru

For citation: M.O. Ochirov, N.G. Trukhacheva, L.A. Kolomiets, I.G. Frolova, V.I. Chernov, A.L. Chernyshova, A.B. Villert, S.V. Molchanov, O.N. Churuksaeva, L.V. Spirina. MRI in preoperative prediction of the risk of lymph node metastasis in patients with endometrial cancer of the first clinical stage. REJR 2018; 8 (3):190-204. DOI:10.21569/2222-7415-2018-8-3-190-204.

Received: 10.07.18 **Accepted:** 24.07.18

Рак тела матки занимает первое место в структуре онкогинекологической патологии в Российской Федерации и составляет 24422 новых случаев заболеваемости в год. Стандартизованный показатель – 17,5 на 100 тыс. женского населения. Прирост заболеваемости с 2005 по 2015 гг. составил 38%, что обусловлено увеличением продолжительности жизни, в первую очередь женского населения [1].

Примерно у 80% больных раком тела матки диагностируют эндометриоидную аденокарциному, которая характеризуется более благоприятным течением. Более 80% пациентов с данной патологией выявляются на начальной стадии заболевания, при этом 5-летняя выживаемость составляет от 80-90%. Однако при наличии метастатического поражения лимфатических узлов данный показатель не превышает 50% [2].

Существующие трудности оценки состояния лимфатических узлов, обусловленные малыми размерами в норме и на начальных этапах метастазирования, а также расположением их в анатомически труднодоступных областях, обосновывают внедрение таких современных неинвазивных высокоинформативных методов диагностики, как МРТ с применением функциональных методик [3].

При использовании магнитно-резонансной томографии (МРТ) нормальные лимфатические узлы рассматриваются как овальные образования с однородной структурой и промежуточной интенсивностью сигнала на Т2-ВИ, с низкой интенсивностью сигнала на Т1-ВИ и с высокой интенсивностью сигнала на диффузно-взвешенных магнитно-резонансных изображениях (DWI); отмечается однородное усиление сигнала от неизмененных узлов после внутривенного введения парамагнитного контрастного вещества.

Диффузионно-взвешенные магнитно-резонансные изображения способствуют выявлению небольших лимфатических узлов, однако до сих пор применение DWI не помогает различать нормальные и злокачественные узлы. В то же время, по мнению Lucas R. с соавторами (2015), комбинация изображений DWI и Т2 более точна, чем только Т2-изображения при выявлении инвазии опухоли в миометрий и распространении ее на серозный слой тела матки [4].

Общепризнанными МРТ критериями диагностики метастатического поражения тазовых лимфатических узлов является увеличение короткой оси лимфатического узла более 1 см. Вследствие чего, микрометастазы легко пропустить. Повысить чувствительность МРТ при распознавании метастазов лимфоузлов могут такие критерии, как округлая форма, неоднородная интенсивность сигнала. По данным разных исследователей, высокие значения точности МРТ при распознавании метастатических лимфатических узлов (около 90%) необходимо критически оценивать с учетом низкой изначальной вероятности появления узловых метастазов; действительно, значения чувствительности в одних и тех же исследованиях различаются между 40% и 60%, тогда как специфичность приближается к 95% [5 - 8].

Объем опухоли является важным прогностическим фактором. Большой объем опухоли связан с большим местным распространением, вовлечением лимфоузлов. При этом он может быть недооценен, особенно при наличии миомы матки или гиперплазии эндометрия. МРТ позволяет достоверно определить размеры и объем опухоли, что способствует более точной оценке степени распространенности ее на миометрий, в полость матки и на наружный слой тела матки.

Несмотря на указанные сложности, по данным Sala E. et al., точность МРТ при оценке местной распространенности процесса колеблется от 88% до 97%, что значительно выше по сравнению с клиническим обследованием [8]. Другие авторы также отмечают, что при добавлении в клиническую оценку информации, полученной при проведении МРТ, прогностическая способность последнего значительно возрастает [9, 10].

Показанием для проведения лимфаденэктомии при раке тела матки является II-III, а клиническая стадия опухолевого процесса, серозный и светлоклеточный гистологический тип опухоли, карциносаркома и обнаружение макроскопически увеличенных регионарных лимфоузлов (RUSSCO, 2017). Хотя лимфаденэктомия является хорошим способом для оценки состояния лимфатических узлов, ее клиническое значение у больных раком эндометрия I клинической стадией процесса остается спорным. В двух рандомизированных клинических исследованиях не было показано увеличение выживаемости в данной группе пациентов [11, 12]. Многие специалисты считают, что риск осложнений после проведения лимфаденэктомии превалирует над пользой для пациентов. С другой стороны, прогноз у пациентов с метастатическим поражением лимфатических узлов хуже при неидентифицированных лимфатических узлах, а также если этим пациентам проводилась только гистерэктомия без лимфаденэктомии или послеоперационной лучевой терапии [13, 14].

В настоящее время биопсия «сигнальных» лимфоузлов (СЛУ) относится к методам диагностики поражения регионарных лимфоузлов (ЛУ) и может быть использована для определения степени распространенности процесса у больных раком молочной железы, рака шейки матки и рака гортани и гортаноглотки [15, 16, 17]. Несмотря на внедрение в клиническую практику данной методики, пока широкого распространения она не получила.

Таким образом, для того, чтобы точно оценить степень распространенности опухолевого процесса и адекватно провести лечение, важно найти способы правильно предсказать риск лимфогенных метастазов у пациентов до операции.

В литературе встречаются исследования по разработке моделей для прогнозирования риска лимфогенных метастазов [18 - 22]. В них оценивается влияние онкомаркеров, размера опухоли, степени инвазии опухоли, гистологического типа рака, наличия лимфоваскулярной инвазии и параметров, полученных по данным магнитно-резонансной томографии на вероятность лимфогенного метастазирования у больных раком тела матки.

Первой моделью прогнозирования риска лимфогенного метастазирования у больных раком эндометрия была модель клиники Mayo Clinic, предложенная Mariani A. с соавторами [18, 19]. Данная модель основана на интраоперационной оценке 4 основных параметров, включающих глубину инвазии опухоли в миометрий более 50%, размер опухоли в полости матки более или равный 2 см, степень дифференцировки опухоли (умеренная или низкая) и гистологический тип опухоли (эндометриоидная аденокарцинома). При этом данный способ основан на интраоперационной оценке глубины инвазии, размеров опухоли и гистологического исследования опухоли в послеоперационном периоде. Чувствительность и специфичность способа составляет 87,5% и 36,2% соответственно.

Для азиатской популяции была разработана прогностическая модель, модифицированная из исследования корейской гинекологической онкологической группы, предложенная Kang с соавторами [1]. Она включает в себя определение трех параметров, выявленных по данным МРТ (глубина инвазии в миометрий, переход опухоли за пределы матки и увеличение лимфатических узлов) в сочетании с повышением уровня онкомаркера CA-125 в сыворотке крови, которые имели связь с наличием метастазов в лимфатические узлы и были окончательно выбраны в качестве предикторов. Данная модель была основана на анализе пациентов, включающих также II-IV клинические стадии рака эндометрия, то есть тех пациентов, у которых необходимость проведения лимфаденэктомии не вызывает сомнений.

Еще одна модель прогноза была предложена Yang с соавторами [23]. Способ основывается на измерении уровня онкомаркера CA-125 в сыворотке крови и определении иммуногистохимических маркеров рецептора прогестерона (РП) и Ki67. У пациентов со значением маркера CA-125 ниже 30 МЕ/мл, а также с положительным значением рецептора прогестерона, более чем в 50% клеток и Ki67 менее 40% клеток, определяются как низкий риск лимфогенного метастазирования. Хотя данный способ не учитывает такие важные параметры, как степень дифференцировки опухоли, степень

инвазии опухоли в миометрий, чувствительность и специфичность модели составили 84,6% и 67,4% соответственно. Также для использования данной модели необходимо проведение иммуногистохимического исследования с определением уровня рецепторов прогестеронов и Ki67, что не всегда является возможным на дооперационном этапе. Поиск дополнительных факторов риска лимфогенного метастазирования при раке эндометрия представляет практический интерес и позволяет оптимизировать показания к лимфаденэктомии при раке эндометрия I клинической стадии.

Согласно данным консенсуса ESGO, ESMO, ESTRO (2015 г.) показания к лимфодиссекции для эндометриоидного рака I клинической стадии определяются риском, оцениваемым по результатам предоперационного обследования. Выделяют три группы риска лимфогенного метастазирования, которые основаны на измерении 2-х параметров: степени дифференцировки эндометриальной аденокарциномы и глубине инвазии опухоли в миометрий. На основании данной градации определяют три степени риска лимфогенных метастазов: низкий риск (проведение лимфодиссекции не показано), промежуточный риск (проведение лимфодиссекции возможно для уточнения стадии) и высокий риск (показано проведение лимфодиссекции). Хотя данная модель позволяет разделить пациентов на группы риска, она не дает однозначный ответ о необходимости проведения им лимфаденэктомии. Имеется ряд наблюдений, когда у пациентов с низким и промежуточным риском лимфогенных метастазов, при проведении лимфаденэктомии определялись метастазы в лимфатические узлы, что говорит о необходимости дальнейших исследований в этом направлении для объективизации подходов в оценке рисков лимфогенного метастазирования [23].

Таким образом, **целью нашего исследования** явилась разработка модели прогнозирования вероятности риска лимфогенного метастазирования у больных раком эндометрия первой клинической стадии с использованием методов лучевой диагностики, которая может использоваться на дооперационном этапе для принятия объективных решений о необходимости проведения лимфаденэктомии.

Материалы и методы.

В исследование включено 188 больных раком тела матки, проходивших хирургическое лечение в условиях гинекологического отделения НИИ онкологии Томского НИМЦ за период с 2014 по 2017 гг. с диагнозом рак тела матки. Средний возраст пациентов составил 57,6±9,8 лет. Всем пациентам на дооперационном этапе проводилось комплексное обследование, включающее в себя клинические и биохимические анализы крови, общий анализ мочи, оценку свертывающей системы крови, рентгенографию органов грудной клетки, ультразвуковое исследование органов малого таза, органов брюшной полости и почек, магнитно-резонансную томографию органов малого таза с контрастированием для оценки степени распространенности опухоли, а также эзофагогастродуоденоскопия, ультразвуковое исследование сосудов нижних конечностей и эхокардиография с оценкой функции выброса.

Диагноз был морфологически верифицирован у всех пациентов на дооперационном этапе. У 140 пациентов (74%) опухоль тела матки была представлена эндометриоидной аденокарциномой. Пациенты с неэндометриоидным раком тела матки были исключены из анализа. Стадия заболевания определялась по системам FIGO и TNM 7-го пересмотра, в 72% случаев (n=100) рак эндометрия был выявлен на I клинической стадии (T_1), пациенты со II-IV клиническими стадиями рака эндометрия были исключены из анализа. Оценка риска лимфогенного метастазирования проводилась с использованием рекомендаций consensus ESMO, ESGO, ESTRO. Всем больным вне зависимости от риска лимфогенного метастазирования была выполнена лимфаденэктомия.

Всем пациентам проводилось оперативное лечение в объеме тотальной гистерэктомии с билатеральной сальпингоовариоэктомией, тазовая лимфаденэктомия проводилась у 60 больных. Медиана числа удаленных лимфатических узлов составила 11 (5-35). Лимфогенные метастазы были выявлены у 6 пациентов (10%) с эндометриоидной аденокарциномой эндометрия.

Статистическая обработка данных проводилась с помощью пакета прикладных программ статистика 10.0 для количественного и качественного анализа. Проверка предположения о нормальности распределения признаков проводилась с использованием критериев согласия. Для оценки риска лимфогенного метастазирования у больных раком эндометрия I клинической стадией был проведен дискриминантный анализ. Результатом дискриминантного анализа является статистическая модель, представленная набором линейных дискриминантных функций, определяющих границы принятия решения в пользу той или иной группы, а именно, в группы с низким или высоким риском лимфогенных метастазов. Количество линейных дискриминантных функций равно количеству групп. Линейная дискриминантная функция представляет собой линейную комбинацию переменных, включенных в модель:

$Y= a*x+b$, где

Y – значение линейной дискриминантной функции;

x – определяющая переменная;

a – коэффициент при определяющей переменной;

b – независимая константа.

Всего было проанализировано 17 таких показателей, как распределение пациенток по возрастным группам (20-39 лет, 40-49 лет, 50-59 лет, 60-79 лет); жалобы на момент первичного обращения по поводу настоящего заболевания (кровянистые выделения из половых путей, болевой синдром, нерегулярный менструальный цикл или сочетание жалоб); МРТ-показатели: объем опухоли, интенсивность накопления контрастного вещества (сильное, среднее, слабое, нет накопления контрастного препарата), распределение контраста (равномерное, неравномерное, нет накопления контраста), глубина инвазии опухоли в миометрий (менее ½, более ½, до серозного слоя), оценка диффузионно-взвешенных изображений (высокий, низкий сигнал от опухоли), локализация опухоли в полости матки (в области дна, в области маточных труб, занимает 1/2 полости матки, занимает всю полость, опухоль доходит до внутреннего зева, область дна и маточных труб), толщина стенки матки и переходной зоны, локализация увеличенных лимфатических узлов (подвздошная, парааортальная, паховая, нет увеличенных ЛУ), количество лимфатических узлов по данным МРТ (единичные, множественные, «цепочкой»), размер лимфоузлов в максимальном измерении; сопутствующая патология в матке, распад опухоли.

МРТ выполнялась на МР-сканере MAGNETOM ESSENZA (Siemens, Германия) с напряженностью магнитного поля 1,5 Т. Исследование проводилось натощак, наполнение мочевого пузыря соответствовало умеренной степени. При выполнении магнитно-резонансной томографии для уменьшения артефактов от перистальтики кишечника пациенткам было рекомендовано воздерживаться от приема пищи в течение 5-6 ч до исследования с применением вечером перед исследованием антиперистальтических препаратов. Артефакты от дыхательных движений передней брюшной стенки устранялись программными средствами (с помощью полосы сатурации) или механической компрессией живота эластичным поясом.

Во время исследования пациентка находилась в положении лежа на спине головой в сторону апертуры магнита (Head first – supine), руки вдоль тела. Сагиттальная ось тела пациентки была ориентирована вдоль продольной оси стола томографа. Приемную радиочастотную катушку накладывали на область живота, центрируя посередине передней межостной линии, соединяющей передние верхние ости подвздошных костей. Исследование начиналось с получения ориентировочных изображений в трех проекциях, обозначаемых в протоколе как «Localizer».

Магнитно-резонансное исследование органов малого таза выполнялось в Т2-взвешенных изображениях (Т2-ВИ), Т1-взвешенных изображениях (Т1-ВИ) в аксиальной, коронарной, сагиттальной плоскостях. Основными в протоколе исследования являлись Т2-ВИ, полученные с помощью импульсных последовательностей турбо- или быстрого спин-эхо (TSE, FSE), обеспечивающих хороший контраст между опухолью и окружающими тканями. На сагиттальных срезах оценивали распространение опухоли вдоль длинной оси матки. Аксиальные и коронарные срезы использовались для оценки перехода опухоли на стенки таза и визуализации лимфоузлов. Наилучшая визуализация параметральной инвазии достигалась с помощью косых аксиальных срезов, ориентированных перпендикулярно длинной оси шейки матки. Хороший контраст между лимфоузлами и окружающей жировой клетчаткой обеспечивал режим Т1. При использовании Т2-режима лимфоузлы лучше дифференцировались от скелетных мышц, яичников и сосудов. Преимуществом фронтальной плоскости являлась возможность исследовать забрюшинное пространство от лонного сочленения до уровня почечных сосудов. Для визуализации увеличенных парааортальных лимфоузлов были использованы сагиттальные и фронтальные изображения. Аксиальные срезы для адекватной оценки структуры лимфоузлов охватывали область от лонного сочленения до почечных сосудов. Для определения границ опухоли, уточнения ее распространенности и структуры применялось внутривенное болюсное введение парамагнетика (Омнискан) в дозе 2 мл/10 кг массы тела, с получением динамической серии срезов с интервалом 12-14 с и отсроченных сканов в стандартной Т1-взвешенной последовательности. С целью оценки распространения опухоли за пределы стенки матки дополнительно проводилось исследование с программой «подавления» сигнала от жировой ткани (Т2-FatSat или TIRM).

На основании морфологического исследования операционного материала все больные раком эндометрия были разделены на 2 группы: 1-я группа – пациенты с метастатическим поражением ЛУ; 2-я группа – без поражения ЛУ.

Клиническая оценка эффективности определения риска лимфогенного метастазирования у больных раком эндометрия I клинической группы на дооперационном этапе проводилась с помощью рекомендованной модели согласно consensus ESMO, ESGO, ESTRO 2015 г.

Результаты исследования.

На основании проведенного на дооперационном этапе комплексного исследования у 60

больных раком эндометрия I клинической стадии, у которых оперативное лечение было дополнено тазовой лимфаденэктомией, выявлено, что низкий риск лимфогенных метастазов, согласно данным консенсуса ESMO, ESGO, ESTRO, выявлен у 46% больных (n=28), промежуточный риск – 44% (n=26), высокий риск – у 10% пациентов (n=6). Лимфогенные метастазы были выявлены у 6 пациентов (10%), в том числе у больных с низким (n=2) и промежуточным (n=4) риском лимфогенного метастазирования.

На основании дискриминантного анализа были выявлены наиболее значимые прогностические показатели, влияющие на вероятность выявления поражения лимфоузлов: объем опухоли (рис. 1 а, б), глубина инвазии опухоли в миометрий (рис. 2), толщина стенки матки и переходной зоны (рис. 3 а, б), лимфаденопатия, выявленная при проведении МРТ с контрастированием (рис. 4), а также степень дифференцировки опухоли по данным гистологического исследования опухоли на дооперационном этапе (табл. №1).

Для оценки риска прогнозирования поражения лимфатических узлов нами были предложены дискриминантные функции:

Y1= -11,2+2,98*X1+2,1*X2+1,9*X3+7,2*X4+(-0,38)*X5+1,5*X6 (группа больных с низким риском лимфогенного метастазирования),

Y2= -19,86+4,5*X1+2,96*X2+(-0,1)*X3+11,4*X4+(-0,9)*X5+2,2*X6 (группа больных с высоким риском лимфогенного метастазирования), где

X1 – Объем опухоли по данным МРТ (см^3) (1 – менее 25 см^3, 2 – более 25 см^3) (рис. 1 а, б).

X2 – Инвазия опухоли эндометрия по данным МРТ (0 – нет инвазии; 1 – менее ½ толщины миометрия; 2 – более ½ толщины миометрия; 3 – инвазия опухоли до серозного слоя; 4 – распространение опухоли за пределы серозного слоя) (рис. 2).

X3 – Толщина стенки матки в наибольшем измерении по данным МРТ (1 – менее 16 мм, 2 – более или равен 16 мм) (рис. 3).

X4 – Толщина переходной зоны в наибольшем измерении по данным МРТ (1 – менее 8 мм, 2 – более или равен 8 мм).

X5 – Лимфаденопатия по данным МРТ в максимальном размере (1 – менее 10 мм, 2 – более 10 мм).

X6 – Степень дифференцировки опухоли (1 – высокодифференцированная, 2 – умеренно дифференцированная, 3 – низкодифференцированная, 4 – недифференцированная, 5 – сочетание высоко и умеренно дифференцированной опухоли, 6 – сочетание низкой и умеренной степени дифференцировки).

Если значение Y1>Y2 прогнозируют низкий риск лимфогенного метастазирования; если Y1<Y2, то прогнозируют высокий риск лимфогенного метастазирования.

Чувствительность и специфичность полученной дискриминантной модели составила 93,7% и 62,5% соответственно.

Клиническая апробация разработанной модели проведена на 5 пациентах, не вошедших в исследование при разработке математической модели.

Клинические примеры, иллюстрирующие возможность применения модели.

Клинический пример №1.

Больная М., 57 лет, с диагнозом «рак эндометрия T1 стадии». Больной проведено комплексное обследование, включающее клинико-лабораторное обследование в стандартном объеме, дополненное проведением магнитно-резонансной томографии с контрастным усилением. Гистологическое заключение: эндометриальная аденокарцинома умеренной и высокой степени дифференцировки. На основании рекомендации consensus ESMO, ESGO, ESTRO (2015 г.) у пациентки выявлен низкий риск лимфогенного метастазирования. Пациентке было проведено уточнение риска лимфогенного метастазирования с помощью разработанной математической модели. У больной на дооперационном этапе с помощью магнитно-резонансной томографии с контрастированием было установлено, что объем опухоли матки равен 22,5 см^3 (1) (рис. 6 а, б), инвазия опухоли менее ½ толщины миометрия (1), толщина стенки матки – 18 мм (2) (рис. 7 а), толщина переходной зоны – 8 мм (2) (рис. 7 б), лимфаденопатия в максимальном размере лимфатических узлов более 10 мм (2) (рис. 8). При гистологическом исследовании морфологическое строение опухоли соответствовало умеренной и высокодифференцированной эндометриоидной аденокарциноме (5).

Рассчитывались значения дискриминантных функций по формуле:

Y1=-11,2+2,98*X1+2,1*X2+1,9*X3+7,2*X4+(-0,38)*X5+1,5*X6=-11,2+2,98*1+2,1*1+ +1,9*2+7,2*2-0,38*2+1,5*5= -11,2+2,98+2,1+3,8+14,4-0,76+7,5=18,82

Y2= -19,86+4,5*X1+2,96*X2+(-0,1)*X3+11,4*X4+(-0,9)*X5+2,2*X6= -19,86+4,5*1+2,96+1--0,1*2+11,4*2-0,9*2+2,2*5=-19,86+4,5+2,96-0,2+22,8-1,8+11=19,4

Далее оценивался риск поражения лимфоузлов: Y1=18,82; Y2=19,4; Y1< Y2.

На основании разработанной математической модели, включающей дополнительные факторы прогноза распространенности опухолевого процесса, у больной выявлен высокий

Таблица №1. Дискриминантный анализ по критериям.

Discriminant Function Analysis Summary No. of vars in model: 6; Grouping: метастаз в ЛУ (2 grps) Wilks' Lambda: ,67444 approx. F (6,75)=6,0340 p< ,0000

	Wilks' - Lambda	Partial - Lambda	F-remove - (1,75)	p-level	Toler.	1-Toler. - (R-Sqr.)
Объем опухоли по данным МРТ (мм^3)	0,712615	0,946425	4,24561	0,042820	0,750918	0,249082
Инвазия опухоли эндометрия по данным МРТ	0,716780	0,940925	4,70880	0,033176	0,749468	0,250532
Толщина стенки матки	0,715628	0,942440	4,58068	0,035586	0,491744	0,508256
Толщина переходной зоны	0,837108	0,805675	18,08969	0,000060	0,419347	0,580653
Лимфаденопатия лимфоузлов	0,755453	0,892758	9,00934	0,003646	0,747236	0,252764
Степень дифференцировки	0,724154	0,931344	5,52880	0,021334	0,819372	0,180628

Примечание: Wilks Lambda – величина, отвечающая за выполнение условий о правомерности включения показателя в модель и значимости различий значений дискриминантной функции в группах, что является необходимым условием при создании модели; Toler. (толерантность) – величина, отражающая информативность переменной, которая является необходимым условием для включения переменной в модель; p-level – уровень значимости.

риск лимфогенного метастазирования. Больной было выполнено оперативное лечение в объеме: лапароскопия, экстирпация матки с придатками и тазовой лимфаденэктомией. При цитологическом экспресс-исследовании «сигнальных» лимфатических узлов в операционном материале выявлен метастаз. В связи с чем, у пациентки был расширен объем лимфодиссекции до парааортальной лимфаденэктомии. При плановом морфологическом исследовании удаленных лимфатических узлов метастатическое поражение лимфатических узлов было подтверждено.

Клинический пример №2.

Больная К., 59 лет, с диагнозом «рак эндометрия Т1 стадии». Больной проведено комплексное обследование, включающее клинико-лабораторное обследование в стандартном объеме, дополненное проведением магнитно-резонансной томографии с контрастным усилением. Гистология: эндометриальная аденокарцинома умеренной степени дифференцировки. На основании рекомендации consensus ESMO, ESGO, ESTRO (2015 г.) у пациентки выявлен промежуточный риск лимфогенного метастазирования. Пациентке проведена оценка вероятности лимфогенного метастазирования с использованием разработанной математической модели. По данным магнитно-резонансной томографии с контрастированием на дооперационном этапе исследования было установлено, что объем опухоли матки равен 11,4 см^3 (1) (рис. 9 а, б), инвазия опухоли вплоть до наружного слоя (3), толщина стенки матки 16 мм (2) (рис. 10 а), толщина переходной зоны 7 мм (1) (рис. 10 б), увеличение в максимальном размере лимфатических узлов менее 10 мм (1) (рис. 11). При гистологическом исследовании морфологическое строение опухоли соответствовало умеренно-дифференцированной эндометриоидной аденокарциноме (2).

Рассчитывалось значение дискриминантных функций по формуле:

Y1=11,2+2,98*X1+2,1*X2+1,9*X3+7,2*X4+(-0,38)*X5+1,5*X6=11,2+2,98*1+2,1*3+1,9*2+

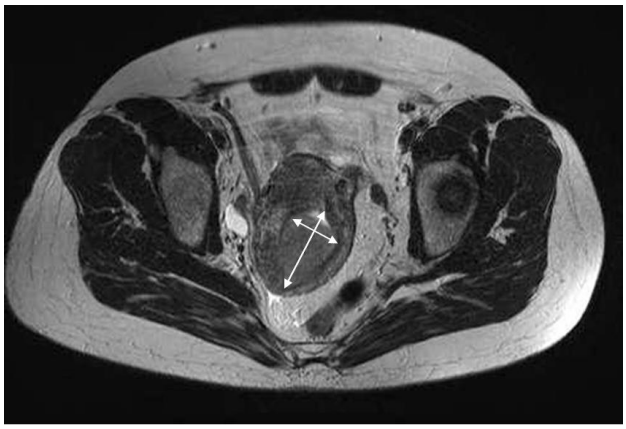

Рис. 1 а (Fig. 1 а)

Рис. 1 б (Fig. 1 в)

Рис. 1. МРТ малого таза.

а – Т2-ВИ, аксиальная плоскость, измерение объема опухоли по данным МРТ (см3).

б – Т2-ВИ, сагиттальная плоскость, измерение объема опухоли по данным МРТ (см3).

Fig. 1. Pelvic MRI.

а – T2-WI, axial view. Measurement of tumor volume on MRI (cm3).

в – Measurement of tumor volume according to MRI (cm3).

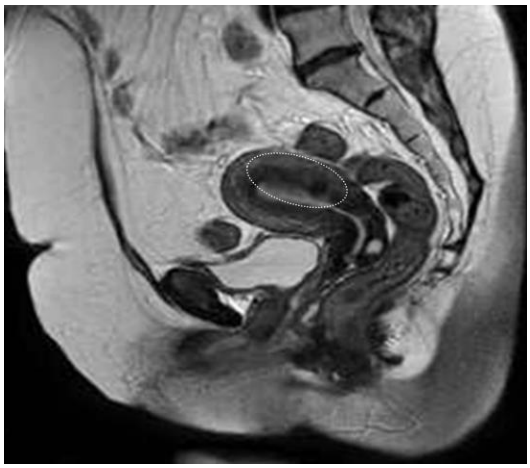

Рис. 2 (Fig. 2)

Рис. 2. МРТ малого таза.

Т2-ВИ, сагиттальная плоскость, определение инвазии опухоли эндометрия в миометрий.

Fig. 2. Pelvic MRI.

T2-WI, sagittal view. Determination of endometrial tumor invasion in the myometrium.

Рис. 3 (Fig. 3)

Рис. 3. МРТ малого таза.

Т2-ВИ, сагиттальная плоскость, определение толщины стенки матки.

Fig. 3. Pelvic MRI.

T2-WI, sagittal view. Determination of the thickness of the uterus wall.

Рис. 4 (Fig. 4)

Рис. 4. МРТ малого таза.

Т2-ВИ, сагиттальная плоскость, определение толщины переходной зоны.

Fig. 4. Pelvic MRI.

T2-WI, sagittal view. Determination of the thickness of the transition zone.

Рис. 5 (Fig. 5)

Рис. 5. МРТ малого таза.

Т2-ВИ, коронарная плоскость, измерение максимального размера регионарных лимфоузлов.

Fig. 5. Pelvic MRI.

T2-WI, coronal view. Measurement of the maximum size of regional lymph nodes.

Рис. 6 а (Fig. 6 а)

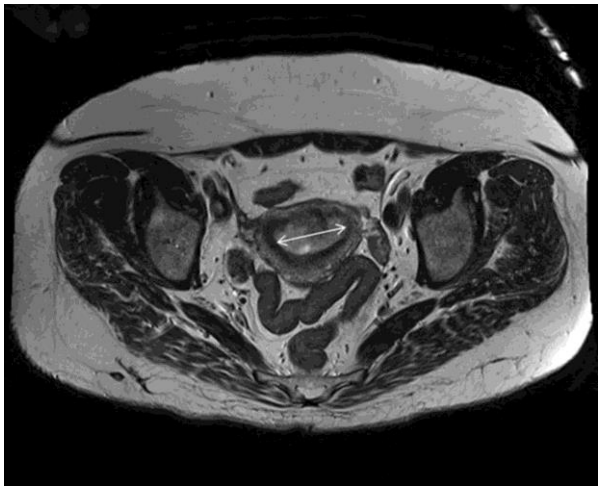

Рис. 6 б (Fig. 6 в)

Рис. 6. МРТ малого таза.

а – аксиальная плоскость, б – сагиттальная плоскость. Пациентка М., измерение объема опухоли эндометрия при помощи МРТ, объем опухоли составляет 22,5 см3.

Fig. 6. Pelvic MRI.

a – Axial view, b – sagittal view. Patient M., measurement of endometrial tumor volume by MRI, the tumor volume is 22.5 cm3.

Рис. 7 а (Fig. 7 а)

Рис. 7 б (Fig. 7 в)

Рис. 7. МРТ малого таза.

а – Сагиттальная плоскость. Пациентка М., измерение толщины стенки матки (18 мм). б – Сагиттальная плоскость. Пациентка М., измерение толщины переходной зоны (8 мм).

Fig. 7. Pelvic MRI.

a – Sagittal view. Patient M., measurement of uterine wall thickness (18 mm) based on MRI. в – Sagittal view. Patient M., measurement of the transition zone thickness (8 mm) based on MRI.

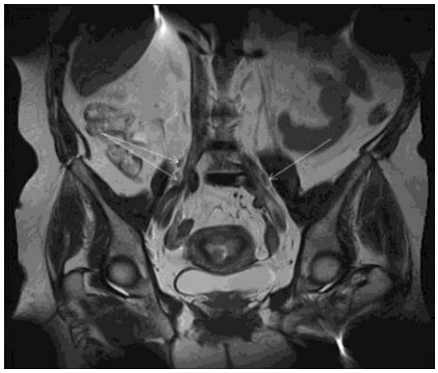

Рис. 8 (Fig. 8)

Рис. 8. МРТ малого таза.

Сагиттальная плоскость. Пациентка М., отмечается увеличение размера общих подвздошных лимфоузлов более 10 мм по длиннику.

Fig. 8. Pelvic MRI.

Sagittal view. Patient M., there is an increase in the size of the total iliac lymph nodes more than 10 mm in length.

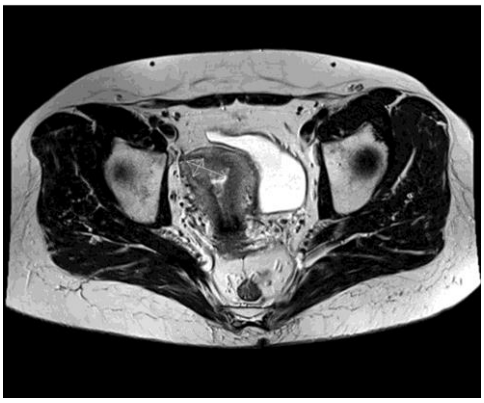

Рис. 9 а (Fig. 9 а)

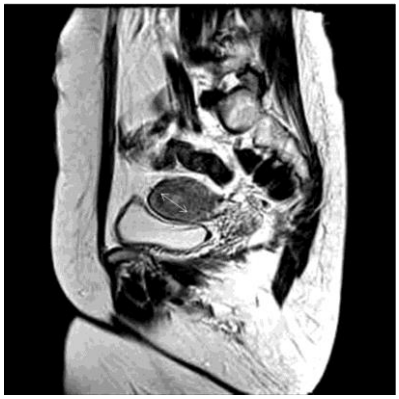

Рис. 9 б (Fig. 9 в)

Рис. 9. МРТ малого таза.

а – аксиальная плоскость, б – сагиттальная проекция. Пациентка К., измерение объема опухоли эндометрия при помощи МРТ, объем опухоли составляет 22,5 см3.

Fig. 9. Pelvic MRI.

a – axial view, b – sagittal view. Patient K., measurement of endometrial tumor volume by MRI, the tumor volume is 22.5 cm3.

+7,2*1-0,38*1+1,5*2=
-11,2+2,98+6,3+3,8+7,2-0,38+3=11,7
Y2=-19,86+4,5*X1+2,96*X2+(0,1)*X3+11,4*X4+(-0,9)*X5+2,2*X6= -19,86+4,5*1+2,96*3--0,1*2+11,4*1-0,9*1+2,2*2=-19,86+4,5+8,88-0,2+11,4-0,9+4,4=8,22

Далее оценивали вероятность выявления поражения лимфоузлов: Y1=11,7; Y2=8,22; Y1>Y2.

На основании разработанной математической модели, включающей дополнительные факторы прогноза распространенности опухолевого процесса, у больной выявлен низкий риск лимфогенного метастазирования. Пациентке было выполнено оперативное лечение в объеме: лапароскопия, экстирпация матки с придатками и тазовой лимфаденэктомией, с детекцией «сигнальных» лимфатических узлов (СЛУ). При цитологическом экспресс-исследовании в операционном материале не было выявлено метастатического поражения СЛУ, что было подтверждено и при плановом

Рис. 10 а (Fig. 10 а)

Рис. 10 б (Fig. 10 в)

Рис. 10. МРТ малого таза.

а – Сагиттальная плоскость. Пациентка К., измерение толщины стенки матки (16 мм).

б – Сагиттальная плоскость. Пациентка К., измерение толщины переходной зоны (7 мм).

Fig. 10. Pelvic MRI.

а – Sagittal view. Patient K., measurement of uterine wall thickness (16 mm) based on MRI.

в – Pelvic MRI. Sagittal view. Patient K., measurement of the transition zone thickness (7 mm) based on MRI.

Рис. 11 (Fig. 11)

Рис. 11. МРТ малого таза.

Сагиттальная плоскость. Пациентка К., размер подвздошных лимфоузлов менее 10 мм по длиннику.

Fig. 11. Pelvic MRI.

Coronal view. Patient K., according to MRI, the size of the iliac lymph nodes is less than 10 mm in length.

гистологическом исследовании удаленных лимфатических узлов.

Обсуждение.

Состояние регионарных лимфатических коллекторов при раке эндометрия I клинической стадии является важным прогностическим фактором, определяющим общую и безрецидивную пятилетнюю выживаемость [24]. Проведение системной лимфаденэктомии в данной группе пациентов позволяет определить состояние лимфатических коллекторов. Однако ряд рандомизированных исследований не показал увеличение общей пятилетней выживаемости у больных раком эндометрия I клинической стадии, но и показал увеличение количества осложнений, снижения качества жизни, что связано с выраженным коморбидным состоянием пациентов [11, 12, 25]. Таким образом, определение статусов лимфатических узлов является важным прогностическим фактором, улучшающим результаты лечения и позволяющим повлиять на прогноз больных раком эндометрия с метастазами в лимфатических узлах. Перспективным методом объективизации поражения ЛУ является интраоперационное определении «сторожевых» лимфатических узлов, но пока данный способ доступен к широкому применению только в ведущих хорошо оснащенных онкологических клиниках [26 - 29]. Поэтому поиск критериев, позволяющих объективизировать риск лимфогенных метастазов на дооперационном этапе, является важным как с научной, так и практической точки зрения. Выделение степени риска лимфогенного метастазирования на основании степени дифференцировки опухоли и глубине инвазии в миометрий не всегда отражает истинный статус лимфоузлов, особенно у больных с низким и промежуточным риском (ESGO, ESMO, ASCO consensus, 2015). Большинство больных относились к группе больных с низким и промежуточным риском лимфогенного метастазирования. Это группа больных, где проведение лимфаденэктомии является не обязательной. Таким образом, проведение лимфаденэктомии, согласно критериям консенсуса 2015 года, было показано лишь 10% пациентов. В то же время у 2-х пациентов (7%), относящихся к низкому риску лимфогенного метастазирования, и у 4 пациентов (9%), относящихся к промежуточному риску лимфогенного метастазирования, было выявлено метастатическое поражение лимфатических узлов. Поэтому разработка математических моделей, включающих дополнительные факторы, характеризующие распространенность злокачественного процесса, поможет объективизировать риск лимфогенного метастазирования на дооперационном этапе.

Использование разработанной математической модели прогнозирования лимфогенного метастазирования, включающей дополнительные факторы прогноза распространенности опухолевого процесса, позволяет уточнить показания к лимфаденэктомии у больных низким и промежуточным риском лимфогенного метастазирования. Чувствительность и специфичность полученной математической модели составила 93,7% и 62,5% соответственно. Разработанная математическая модель прогноза риска лимфогенного метастазирования у больных раком эндометрия I клинической стадии на дооперационном этапе, дополнительно включающая кроме степени дифференцировки опухоли и глубины инвазии такие показатели, как объем опухоли, толщину стенки матки и переходной зоны, наличие лимфаденопатии, выявленных при проведении МРТ с контрастированием, которая входит в стандарты обследования пациентов, не требует дополнительных методов обследования.

Простота, доступность и эффективность использования разработанной математической модели прогнозирования риска лимфогенного метастазирования у больных раком эндометрия I клинической стадии на дооперационном этапе определяется возможностью ее широкого использования в лечебной практике там, где определение «сигнальных» лимфатических узлов является пока еще недоступным. Кроме того, данную математическую модель прогноза можно использовать для планирования научных исследований, где есть необходимость отбора пациентов с высоким риском лимфогенного метастазирования.

Источник финансирования и конфликт интересов.

Авторы данной статьи подтвердили отсутствие финансовой поддержки исследования и конфликта интересов, о которых необходимо сообщить.

Список литературы:

1. Каприн А.Д., Старинский В.В., Петрова Г.В. Злокачественные новообразования в России в 2015 году (заболеваемость и смертность). Москва, МНИОИ им. П.А. Герцена - филиал ФГБУ «НМИРЦ» Минздрава России, 2017. 250 с. ISBN 978-5-85502-227-8.

2. Noone A.M., Howlader N., Krapcho M., Miller D., Brest A., Yu M., Ruhl J., Tatalovich Z., Mariotto A., Lewis D.R., Chen H.S., Feuer E.J., Cronin K.A. (eds). SEER Cancer Statistics Review, 1975-2015, National Cancer Institute. Available at: https://seer.cancer.gov/csr/1975_2015/. (accessed 7 may 2018).

3. Данилова О.С., Величко С.А., Коломиец Л.А., Фролова И.Г., Трухачева Н.Г. Возможности лучевой диагностики рака эндометрия у больных с метаболическим синдромом.

Сибирский Медицинский Журнал. 2012; (3): 97-103.

4. Lucas R., Lopes Dias J., Cunha T.M. Added value of difusion-weighted MRI in detecton of cervical cancer recurrence: comparison with morphologic and dynamic contrast-enhanced MRI sequences. Diagn Interv Radiol. 2015; 21: 368-375. DOI: 10.5152/dir.2015.14427].

5. Bipat S., Glas A.S., van der Velden J., Zwinderman A.H., Bossuyt P. M.M, Stoker J. Computed tomography and magnetic resonance imaging in staging of uterine cervical carcinoma: a systematic review. Gynecol Oncol 2003;91:59–66. DOI: https://doi.org/10.1016/S0090-8258(03)00409-8.

6. Balleyguier C., Sala E., Da Cunha T., Bergman A., Brkljacic B., Danza F. et al. Staging of uterine cervical cancer with MRI: guidelines of the European Society of Urogenital Radiology. Eur Radiol 2011; 21: 1102–10. DOI: 10.1007/s00330-010-1998-x.

7. Koyama T., Tamai K., Togashi K. Staging of carcinoma of the uterine cervix and endometrium. Eur Radiol 2007; 17: 2009–19. DOI: 10.1007/s11547-012-0861-3.

8. Sala E., Rockall A.G., Freeman S.J., Mitchell D.G., Reinhold C. The added role of MR imaging in treatment stratification of patients with gynecologic malignancies: what the radiologist needs to know. Radiology 2013; 266: 717–40. doi.org/10.1007/978-3-319-22497-8_7.

9. Freeman S.J., Aly A.M., Kataoka M.Y., Addley H.C., Reinhold C., Sala E. The revised FIGO staging system for uterine malignancies: implications for MR imaging. Radiographics. 2012; 32: 1805-1827. DOI: 10.1148/rg.326125519.

10. Bourgioti C., Chatoupis K., Rodolakis A., Antoniou A., Tzavara C., Koutoulidis V. et al. Incremental prognostic value of MRI in the staging of early cervical cancer: a prospective study and review of the literature. Clin Imaging. 2016; 40: 72-78. DOI: 10.1016/j.clinimag.2015.09.012.

11. Benedetti Panici P., Basile S., Maneschi F., Alberto Lissoni A., Signorelli M., Scambia G. et al. Systematic pelvic lymphadenectomy vs. no lymphadenectomy in early-stage endometrial carcinoma: randomized clinical trial. Natl Cancer Inst. 2008; 100 (23): 1707-16.

12. Kitchener H., Swart A.M., Qian Q., Amos C., Parmar M.K. Efficacy of systematic pelvic lymphadenectomy in endometrial cancer (MRC ASTEC trial): a randomised study. ASTEC study group., Lancet. 2009; 373 (9658): 125-36.

13. Walsh C.S., Karlan B.Y., Natl J. Lymphadenectomy's role in early endometrial cancer: prognostic or therapeutic? Cancer Inst. 2008; 100 (23): 1660-1.

14. Seamon L.G., Fowler J.M., Cohn D.E. Lymphadenectomy for endometrial cancer: the controversy.. Gynecol Oncol. 2010; 117 (1): 6-8.

15. Chernov V., Sinilkin I., Choynzonov E., Chijevskaya S., Titskaya A., Zelchan R. et al. Comparative evaluation of 99mTc-Al2O3 and 99mTc-Fitat nanocolloids for sentinel lymph nodes visualization in patients with cancer of larynx and hypopharynx. European Journal of Nuclear Medicine and Molecular Imaging. 2015; 42: 704.

16. Chernov V., Sinilkin I., Zelchan R., Medvedeva A., Lyapunov A., Bragina O. et al. Experimental study of 99mTc – aluminum oxide use for sentinel lymph nodes detection. AIP Conference Proceedings. 2016: 020012-020012-5.

17. Zahoor S., Haji A., Battoo A., Qurieshi M., Mir W., Shah M. Sentinel Lymph Node Biopsy in Breast Cancer: A Clinical Review and Update. Journal of Breast Cancer. 2017; 20 (3): 217-227. doi:10.4048/jbc.2017.20.3.217.

18. Mariani A., Webb M.J., Keeney G.L., Haddock M.G., Calori G., Podratz K.C. Low-risk corpus cancer: is lymphadenectomy or radiotherapy necessary? Am J Obstet Gynecol. 2000; 182: 1506–1519. doi: 10.1067/mob.2000.107335

19. Mariani A., Dowdy S.C., Cliby W.A., Gostout B.S., Jones M.B., Wilson T.O. et al. Prospective assessment of lymphatic dissemination in endometrial cancer: a paradigm shift in surgical staging. Gynecol Oncol. 2008; 109: 11–18. doi: 10.1016/j.ygyno.2008.01.023

20. Kang S., Kang W.D., Chung H.H., Jeong D.H., Seo S.S., Lee J.M. et al. Preoperative identification of a low risk group for lymph node metastasis in endometrial cancer: a Korean gynecologic oncology group study. J Clin Oncol. 2012; 30: 1329–1334. doi: 10.1200/JCO.2011.38.2416

21. Ballester M., Canlorbe G., Cortez A., Gonin J., Laas E., Bendifallah S. et al. Histological and immunohistochemical profiles predict lymph node status in women with low-intermediate risk endometrial cancer Gynecol Oncol. 2013; 130: 457–462. doi: 10.1016/j.ygyno.2013.06.001

22. Mitamura T., Watari H., Todo Y., Kato T., Konno Y., Hosaka M. et al. Lymphadenectomy can be omitted for low-risk endometrial cancer based on preoperative assessments. J Gynecol Oncol. 2014.

23. Yang B., Shan B., Xue X. et al. Predicting Lymph Node Metastasis in Endometrial Cancer Using Serum CA125 Combined with Immunohistochemical Markers PR and Ki67, and a Comparison with Other Prediction Models. Coppola D, ed. PLoS ONE. 2016; 11 (5): e0155145. doi:10.1371/journal.pone.0155145.

24. Ferlay J., Soerjomataram I., Dikshit R., Eser S., Mathers C., Rebelo M. et al. Cancer incidence and mortality worldwide: sources, methods and major patterns in GLOBOCAN 2012. Int J Cancer. 2015; 136 (5): 359-86. doi: 10.1002/ijc.29210.

25. Creutzberg C.L., van Putten W.L., Koper P.C., Lybeert M.L., Jobsen J.J., Wárlám-Rodenhuis C.C., et al. PORTEC (Post Operative Radiation Therapy in Endometrial Carcinoma) Study Group. Surgery and post-operative radiotherapy versus surgery alone for patients with stage-1 endometrial carcinoma: multicentre randomised trial. Lancet. 2000; 355: 1404–1411.

26. RCOG, Sentinel Lymph Node Biopsy in Endometrial Cancer, 2016.

27. Medvedeva A., Sinilkin I., Zelchan R., Chernov V., Lyapunov A., Bragina O. et al. The study of 99mTc-Aluminum oxide using for sentinel lymph nodes detection in experiment. IOP Conference Series: Materials Science and Engineering 8. "VIII International Scientific Conference "Issues of Physics and Technology in Science, Industry and Medicine"". 2016: 012027.

28. Варламова Н.В., Скуридин В.С., Нестеров Е.А., Чернов В.И., Тицкая А.А. Исследование острой токсичности нового радиофармацевтического препарата «Наноколлоид, 99mTc-Al2O3» для диагностики в онкологии. Экспериментальная и клиническая фармакология. 2015; 78 (6): 26-29.

29. Чернышова А.Л., Ляпунов А.Ю., Коломиец Л.А., Чернов В.И., Синилкин И.Г. Определение сторожевых лимфатических узлов при хирургическом лечении рака шейки матки // Сибирский онкологический журнал. 2012; 3: 28-33.

References:

1. Kaprin A. D., Starinskiy V. V., Petrova G. V. Malignancies in Russia in 2015 (morbidity and mortality) – Moscow, P. A. Herzen - FGBU "NERC" of Russian Ministry of Health, 2017. 250 p. ISBN 978-5-85502-227-8.

2. Noone A.M., Howlader N., Krapcho M., Miller D., Brest A., Yu M., Ruhl J., Tatalovich Z., Mariotto A., Lewis D.R., Chen H.S., Feuer E.J., Cronin K.A. (eds). SEER Cancer Statistics Review, 1975-2015, National Cancer Institute. Available at: https://seer.cancer.gov/csr/1975_2015/. (accessed 7 may 2018).

3. Danilova O. S., Velichko S. A., Kolomiets L. A., Frolova I. G., Trukhacheva N. D. Possibilities of radiation diagnosis of endometrial cancer in patients with metabolic syndrome. Siberian Medical Journal. 2012; (3): 97-103.

4. Lucas R., Lopes Dias J., Cunha T.M. Added value of difusion-weighted MRI in detecton of cervical cancer recurrence: comparison with morphologic and dynamic contrast-enhanced MRI sequences. Diagn Interv Radiol. 2015; 21: 368-375. DOI: 10.5152/dir.2015.14427].

5. Bipat S., Glas A.S., van der Velden J., Zwinderman A.H., Bossuyt P. M.M, Stoker J. Computed tomography and magnetic resonance imaging in staging of uterine cervical carcinoma: a systematic review. Gynecol Oncol 2003;91:59–66. DOI: https://doi.org/10.1016/S0090-8258(03)00409-8.

6. Balleyguier C., Sala E., Da Cunha T., Bergman A., Brkljacic B., Danza F. et al. Staging of uterine cervical cancer with MRI: guidelines of the European Society of Urogenital Radiology. Eur Radiol 2011; 21: 1102–10. DOI: 10.1007/s00330-010-1998-x.

7. Koyama T., Tamai K., Togashi K. Staging of carcinoma of the uterine cervix and endometrium. Eur Radiol 2007; 17: 2009–19. DOI: 10.1007/s11547-012-0861-3.

8. Sala E., Rockall A.G., Freeman S.J., Mitchell D.G., Reinhold C. The added role of MR imaging in treatment stratification of patients with gynecologic malignancies: what the radiologist needs to know. Radiology 2013; 266: 717–40. doi.org/10.1007/978-3-319-22497-8_7.

9. Freeman S.J., Aly A.M., Kataoka M.Y., Addley H.C., Reinhold C., Sala E. The revised FIGO staging system for uterine malignancies: implications for MR imaging. Radiographics. 2012; 32: 1805-1827. DOI: 10.1148/rg.326125519.

10. Bourgioti C., Chatoupis K., Rodolakis A., Antoniou A., Tzavara C., Koutoulidis V. et al. Incremental prognostic value of MRI in the staging of early cervical cancer: a prospective study and review of the literature. Clin Imaging. 2016; 40: 72-78. DOI: 10.1016/j.clinimag.2015.09.012.

11. Benedetti Panici P., Basile S., Maneschi F., Alberto Lissoni A., Signorelli M., Scambia G. et al. Systematic pelvic lymphadenectomy vs. no lymphadenectomy in early-stage endometrial carcinoma: randomized clinical trial. Natl Cancer Inst. 2008; 100 (23): 1707-16.

12. Kitchener H., Swart A.M., Qian Q., Amos C., Parmar M.K. Efficacy of systematic pelvic lymphadenectomy in endometrial cancer (MRC ASTEC trial): a randomised study. ASTEC study group., Lancet. 2009; 373 (9658): 125-36.

13. Walsh C.S., Karlan B.Y., Natl J. Lymphadenectomy's role in early endometrial cancer: prognostic or therapeutic? Cancer Inst. 2008; 100 (23): 1660-1.

14. Seamon L.G., Fowler J.M., Cohn D.E. Lymphadenectomy for endometrial cancer: the controversy.. Gynecol Oncol. 2010; 117 (1): 6-8.

15. Chernov V., Sinilkin I., Choynzonov E., Chijevskaya S., Titskaya A., Zelchan R. et al. Comparative evaluation of 99mTc-Al2O3 and 99mTc-Fitat nanocolloids for sentinel lymph nodes visualization in patients with cancer of larynx and hypopharynx. European Journal of Nuclear Medicine and Molecular Imaging. 2015; 42: 704.

16. Chernov V., Sinilkin I., Zelchan R., Medvedeva A., Lyapunov A., Bragina O. et al. Experimental study of 99mTc – aluminum oxide use for sentinel lymph nodes detection. AIP Conference Proceedings. 2016: 020012-020012-5.

17. Zahoor S., Haji A., Battoo A., Qurieshi M., Mir W., Shah M. Sentinel Lymph Node Biopsy in Breast Cancer: A Clinical Review and Update. Journal of Breast Cancer. 2017; 20 (3): 217-227. doi:10.4048/jbc.2017.20.3.217.

18. Mariani A., Webb M.J., Keeney G.L., Haddock M.G., Calori G., Podratz K.C. Low-risk corpus cancer: is lymphadenectomy or radiotherapy necessary? Am J Obstet Gynecol. 2000; 182: 1506–1519. doi: 10.1067/mob.2000.107335

19. Mariani A., Dowdy S.C., Cliby W.A., Gostout B.S., Jones M.B., Wilson T.O. et al. Prospective assessment of lymphatic dissemination in endometrial cancer: a paradigm shift in surgical staging. Gynecol Oncol. 2008; 109: 11–18. doi: 10.1016/j.ygyno.2008.01.023

20. Kang S., Kang W.D., Chung H.H., Jeong D.H., Seo S.S., Lee J.M. et al. Preoperative identification of a low risk group for lymph node metastasis in endometrial cancer: a Korean gynecologic oncology group study. J Clin Oncol. 2012; 30: 1329–1334. doi: 10.1200/JCO.2011.38.2416

21. Ballester M., Canlorbe G., Cortez A., Gonin J., Laas E., Bendifallah S. et al. Histological and immunohistochemical profiles predict lymph node status in women with low-intermediate risk endometrial cancer Gynecol Oncol. 2013; 130: 457–462. doi: 10.1016/j.ygyno.2013.06.001

22. Mitamura T., Watari H., Todo Y., Kato T., Konno Y., Hosaka M. et al. Lymphadenectomy can be omitted for low-risk endometrial cancer based on preoperative assessments. J Gynecol Oncol. 2014.

23. Yang B., Shan B., Xue X. et al. Predicting Lymph Node Metastasis in Endometrial Cancer Using Serum CA125 Combined with Immunohistochemical Markers PR and Ki67, and a Comparison with Other Prediction Models. Coppola D, ed. PLoS ONE. 2016; 11 (5): e0155145. doi:10.1371/journal.pone.0155145.

24. Ferlay J., Soerjomataram I., Dikshit R., Eser S., Mathers C., Rebelo M. et al. Cancer incidence and mortality worldwide: sources, methods and major patterns in GLOBOCAN 2012. Int J Cancer. 2015; 136 (5): 359-86. doi: 10.1002/ijc.29210.

25. Creutzberg C.L., van Putten W.L., Koper P.C., Lybeert M.L., Jobsen J.J., Wárlám-Rodenhuis C.C., et al. PORTEC (Post Operative Radiation Therapy in Endometrial Carcinoma) Study Group. Surgery and post-operative radiotherapy versus surgery alone for patients with stage-1 endometrial carcinoma: multicentre randomised trial. Lancet. 2000; 355: 1404–1411.

26. RCOG, Sentinel Lymph Node Biopsy in Endometrial Cancer, 2016.

27. Medvedeva A., Sinilkin I., Zelchan R., Chernov V., Lyapunov A., Bragina O. et al. The study of 99mTc-Aluminum oxide using for sentinel lymph nodes detection in experiment. IOP Conference Series: Materials Science and Engineering 8. "VIII Interna-

tional Scientific Conference "Issues of Physics and Technology in Science, Industry and Medicine"". 2016: 012027.

28. Varlamov N. V., Skuridin V. S., Nesterov E. A., Chernov V. I., Titskaya A. A. Investigation of acute toxicity of a new radiopharmaceutical "Nanocolloid, 99mTc-Al2O3" for diagnosis in Oncology. Experimental and clinical pharmacology. 2015; 78 (6): 26-29.

29. Chernyshova A. L., Lyapunov A. Yu., Kolomiets L. A., Chernov V. I., I. G. Sinichkin the Definition of sentinel lymph nodes in surgical treatment of cervical cancer. Siberian journal of Oncology. 2012; 3: 28-33.