ОРИГИНАЛЬНАЯ СТАТЬЯ

ПАНКРЕАТОГРАФИЯ (ВИРСУНГОГРАФИЯ) КАК МЕТОД ДИАГНОСТИКИ ВАРИАНТОВ СТРОЕНИЯ ПРОТОКОВОЙ СИСТЕМЫ ПОДЖЕЛУДОЧНОЙ ЖЕЛЕЗЫ

Барыков В.Н.[1], Истомин А.Г.[2], Димов П.Г.[3], Барыков А.В.[4]

Цель исследования. Определение пространственного взаимоотношения, формы и проходимости протоковой системы поджелудочной железы.

Материалы и методы. Проведено экспериментальное рентгенологическое исследование: антеградная панкреатография (вирсунгография) на 30 препаратах панкреатодуоденальных комплексов, изъятых при вскрытиях в патологоанатомических отделениях.

Результаты. Были выявлены следующие находки: истинное прижизненное сужение терминального отдела вирсунгова протока – в 4-х препаратах, камни в просвете протока – в 4-х, петлеобразный ход протока – в 2-х и атипичный восьмиобразный ход протока в головке поджелудочной железы – в 1 препарате.

Обсуждение. Знание вариантов строения протоковой системы поджелудочной железы очень важно при планировании оперативных пособий на поджелудочной железе, в частности, при ее дистальных резекциях. При нормальном состоянии протоковой системы возможно простое ушивание культи железы, при наличии препятствия (камни или стеноз терминального отдела) целесообразно формирование панкреатоеюноанастомоза во избежание истечения панкреатического сока в брюшную полость через срез железы.

Заключение. Учитывая полученные данные о вариабельности протоковой системы поджелудочной железы нельзя проверять её проходимость жесткими пластиковыми или металлическими зондами при планировании оперативного пособия.

1 – ФГБОУ ВО «Южно-Уральский государственный медицинский университет» Минздрава России. Кафедра госпитальной хирургии. г. Челябинск, Россия.
2 – ГБУЗ «Челябинская областная клиническая больница». г. Челябинск, Россия.
3 – ГБУЗ «Областная клиническая больница №3». г. Челябинск, Россия.
4 – МБУЗ «Городская клиническая больница №8». г. Челябинск, Россия.

Ключевые слова: панкреатография, протоковая система поджелудочной железы.

Контактный автор: Барыков В.Н., e-mail: barykov50@mail.ru

Для цитирования: Барыков В.Н., Истомин А.Г., Димов П.Г., Барыков А.В. Панкреатография (вирсунгография) как метод диагностики вариантов строения протоковой системы поджелудочной железы. REJR 2018; 8(4):118-123. DOI:10.21569/2222-7415-2018-8-4-118-123.

Статья получена: **25.10.18** **Статья принята:** **23.11.18**

PANCREATOGRAPHY (VIRSUNGOGRAPHY) AS A METHOD OF DIAGNOSTICS OF PANCREAS DUCTAL SYSTEM ARCHITECTURE VARIANTS

Barykov V.N.[1], Istomin A.G.[2], Dimov P.G.[3], Barykov A.V.[4]

Purpose. Shape and patency determination of pancreas ductal system.

Materials and methods. X-ray examination (antegrade pancreatography) of 30 pancreatoduodenal complexes.

Results. Special findings: the true in vivo Wirsung duct terminal division narrowing – in 4 drugs, stones in the duct lumen – in 4 drugs, loop-like duct course – in 2 drugs, and atypical eight-shaped duct course in the pancreas head – in 1 drug.

The applied value of the study includes the planning of pancreas operations, in particular, in its distal resections. In normal ductal system it is simply possible to suture the stump, in case of the obstruction (stones or terminal portion stenosis) it is advisable to form

1 – Chelyabinsk State Medical Academy of Federal Agency of Health Care and Social Development. Department of hospital surgery.
2 –Chelyabinsk regional clinical hospital.
3 – Regional clinical hospital №3.
4 – Municipal clinical hospital №8.
Chelyabinsk, Russia.

panreatojunoanastomosis to avoid the pancreatic juice outflow into the abdominal cavity through the gland section.

Conclusion. Taking into account the variability of the pancreas ductal system it is impossible to check its permeability by rigid plastic and moreoverby metal probes.

Keywords: pancreatography, pancreas ductal system.

Corresponding author: Barykov V.N., e-mail: barykov50@mail.ru

For citation: Barykov V.N., Istomin A.G., Dimov P.G., Barykov A.V. Pancreatography (virsungography) as a method of diagnostics of pancreas ductal system architecture variants. REJR 2018; 8(4):118-123. DOI:10.21569/2222-7415-2018-8-4-118-123.

Received: **25.10.18** **Accepted:** **23.11.18**

Поджелудочная железа в силу своего анатомического положения в недалеком прошлом была органом малодоступным для визуализации и изучения. Набор исследований был невелик и представлен или малоинформативной релаксационной дуоденографией, или другими сложными методиками [2, 7]. Такими, например, как сцинтиграфия с высокой лучевой нагрузкой; или экскреторная панкреатография с внутривенным введением очищенного секретина, увеличивающего секрецию сока в 40 раз, и одновременно урографина или гипака; панкреатография в условиях ретроперитонеума, для чего нужна пресакральная инсуффляция 1,5-2 л кислорода [5, 7].

В настоящее время диагностические возможности кардинально изменились. Внедрение в практику компьютерной и магнитно-резонансой томографии, а также целого спектра ультрасонографических исследований позволили сделать хирургию поджелудочной железы качественно новой, более сложной [2]. Объем операций с ясным пониманием имеющейся патологии расширился от минимально инвазивных эндоскопических (транспапиллярных, дренирующих, диагностических и лечебных пункционных манипуляций) до сложных резекций.

Не умаляя достоинств указанных методов диагностики, необходимо заметить, что для решения некоторых тактических вопросов необходимо зрительное представление общего строения, формы, и главное – строения и проходимости протоковой системы железы. Такую информацию, чаще всего, можно получить только при прямом контрастном исследовании вирсунгова протока. Эти исследования не противоречат, а дополняют друг друга. Прикладное значение вирсунгографии незаменимо при планировании операции, например, при свищах поджелудочной железы или дистальной резекции органа, когда можно выявить стеноз или камни в протоке [1, 6, 8].

Панкреатография – объективный способ оценки состояния протоковой системы железы может проводиться или ретроградно (при эндоскопическом исследовании), или антеградно (при фистулографии, путем чрескожной пункции протока в безопасном месте, или при катетеризации протока после дистальной резекции железы) [3, 4]. Общим противопоказанием является непереносимость йодсодержащих препаратов.

Цель исследования.

Определение пространственного взаимоотношения, формы и проходимости протоковой системы поджелудочной железы.

Материалы и методы.

Для решения поставленных задач было проведено экспериментальное рентгенологическое исследование 30 панкреатодуоденальных комплексов, изъятых при вскрытиях в патологоанатомических отделениях ГБУЗ ОКБ № 3 (27 препаратов) и МБУЗ ГКБ № 8 (3 препарата) г. Челябинска у умерших ненасильственной смертью пациентов при условии отсутствия ВИЧ-инфекции, гепатитов А, В и С, туберкулеза или других заболеваний, которые могут представить угрозу инфекционной безопасности окружающих. Возраст пациентов колебался от 50 лет до 81 года, из них мужчин было 21 и женщин – 9. Все препараты исследованы в нативном состоянии через 2-3 часа после вскрытия, кроме двух, которые в течение суток были фиксированы в 10% растворе формалина.

Методика антеградной вирсунгографии на препаратах заключалась в следующем. Поджелудочную железу пересекали в поперечном направлении через 2 см, начиная от хвоста, до обнаружения на срезе вирсунгова протока, достаточного для катетеризации. В зависимости от диаметра найденного протока выбирали подключичный одноразовый катетер D 0,6 или D 1,0 производства ОАО «Синтез», Россия. В 1,5-2 см от среза катетер перевязывали нитью с атравматической иглой (викрил PC-5 19 mm

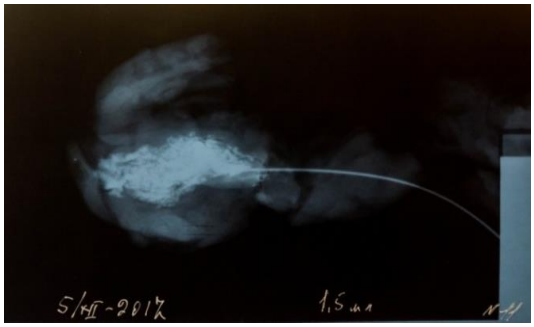

Рис. 1 (Fig. 1)

Рис. 2 (Fig. 2)

Рис. 1. Препарат №8. Рентгенограмма №11.

Введено 1,5 мл новатризоата. Попытка антеградной вирсунгографии. Определяется участок контрастированной паренхимы поджелудочной железы размерами 90х35 мм. Заключение: паренхимограмма.

Fig. 1. Preparation № 8. X-ray picture № 11.

1,5 ml Novotrizoate injected. The attempt of antegrade pancreatography was made, the contrast parenchyma portion of 90x35mm size is determined. Conclusion: parenchymography.

Рис. 2. Препарат №17. Рентгенограмма №20.

Введено 1,5 мл новатризоата. Вирсунгов проток контрастирован на всем протяжении с ровными четкими контурами. Часть контрастного вещества растекается по 12-перстной кишке. Заключение: нормальное строение вирсунгова протока.

Fig. 2. Preparation № 17. X-ray picture № 20.

1,5ml Novotrizoate injected. Wirsung duct is contrasted all the way along with smooth clear-cut contours. The portion of the contrast agent is spread through the duodenum. Conclusion: normal Wirsung duct structure.

3/8) и вводили катетер в вирсунгов проток на глубину 1,5 - 2 см до узла. Катетер фиксировали кисетным швом вокруг протока к срезу железы, одновременно герметизируя таким образом и протоковую систему. В катетер медленно вводили от 0,25 до 3 мл контрастного вещества (новатризоат 76%) одноразовым шприцем объемом 1 мл или 5 мл. Выбор объема вводимого контрастного вещества устанавливался эмпирически, в зависимости от диаметра вирсунгова протока и его оставшейся длины. Рентгенография производилась на рентгеновском аппарате «Operat» при следующих параметрах: напряжение – kV 44, сила тока – mAs 4, с короткой экспозицией на расстоянии 1 метр. В двух случаях целенаправленно прошили устье вирсунгова протока атравматической иглой для создания искусственного препятствия при оттоке в 12-перстную кишку контрастного вещества. Часть препаратов исследовалась при разных условиях: с введением контрастного вещества от минимального до максимального объема, в том числе дважды проведена установочная рентгенография препаратов.

Результаты.

Из 30 препаратов в 4 случаях рентгенологические исследования оказались неинформативными (в 1 случае контрастное вещество было введено в артерию, в 3 случаях произошел разрыв железы, контрастное вещество попало в ткань поджелудочной железы с образованием так называемой паренхимограммы; рис. 1).

В 18 препаратах найдены различные варианты нормального строения магистральной формы протоковой системы железы с относительно прямым магистральным ходом (рис. 2).

В двух случаях большой сосок 12-типерстной кишки был ушит восьмиобразным швом для создания экспериментального искусственного препятствия (рис. 3).

В двух случаях были исследованы препараты, фиксированные в течение суток в 10% растворе формалина. Как мы полагаем, фиксация панкреатодуоденального комплекса в формалине блокирует выход контрастного вещества из протоковой системы в просвет 12-типерстной кишки (рис. 4).

В 4 препаратах найдено истинное прижизненное сужение терминального отдела вирсунгова протока с расширением протока выше места препятствия (рис. 5).

В 4 препаратах обнаружено препятствие для тока контрастного вещества от камней в просвете вирсунгова протока (в том числе в одном случае в сочетании со стенозом терминального отдела протока; рис. 6).

При анализе формы протоковой системы в двух случаях найден дополнительный санторициев проток. В двух препаратах – петлеобразный ход вирсунгова протока (рис. 7).

В одном из препаратов найдено атипичное восьмиобразное искривление протоковой системы в головке железы (рис. 8).

Обсуждение.

Прикладное значение проведенного исследования заключается в планировании оперативных пособий на поджелудочной железе, в частности, при ее дистальных резекциях. При

Рис. 3 (Fig. 3)

Рис. 4 (Fig. 4)

Рис. 3. Препарат №18. Рентгенограмма №21.

Введено 2 мл новатризоата. Контрастирован вирсунгов проток и его притоки, 12-типерстная кишка не контрастирована. Часть контрастного раствора изливается в дистальном направлении через срез железы наружу. Заключение: вариант нормального строения вирсунгова протока, искусственное препятствие в терминальном отделе вирсунгова протока.

Fig. 3. Preparation № 18. X-ray picture № 21.

2 ml Novotrizoate injected. Virsung duct and its influxes are contrasted, duodenum is not contrasted. The portion of the contrasted agent is outflown to the distal direction through the gland section outward. Conclusion: normal Wirsung duct structure, an artificial obstacle in the terminal Wirsung duct division.

Рис. 4. Препарат №11. Рентгенограмма №14.

Введено 3 мл новатризоата. Вирсунгов проток на всем протяжении расширен до 3 мм, контрастирован дополнительный (санториниев) проток длиной 1 см. Контрастное вещество изливается из протоковой системы через срез поджелудочной железы наружу. Заключение: вариант нормального строения вирсунгова протока, дополнительный (санториниев) проток. Препятствие для тока контрастного вещества в просвет 12-типерстной кишки связано с фиксацией кишечной стенки формалином.

Fig. 4. Preparation № 11. X-ray picture № 14.

3 ml Novotrizoate injected. Wirsung duct throughout extended to 3 mm, contrasted additional (Santorini) duct length 1 cm. Contrast substance is poured from the ductal system through the pancreas section outside. Conclusion: the normal structure of the Wirsung duct, additional (Santorini) duct. Obstacle to current contrast agents in tract duodenal due to the fixation of the intestinal wall with formalin.

Рис. 5 (Fig. 5)

Рис. 6 (Fig. 6)

Рис. 5. Препарат №2. Рентгенограмма №5.

Введено 3 мл новатризоата. В месте впадения вирсунгова протока в 12-типерстную кишку имеется нитевидное сужение протяженностью до 5 мм и супрастенотическое расширение. Заключение: стеноз терминального отдела вирсунгова протока гипертензия в протоковой системе.

Fig. 5. Preparation № 2. X-ray picture № 5.

3 ml Novotrizoate injected. At the Wirsung duct inflow into the duodenum there is a filiform narrowing up to 5mm and a suprastenotic expansion. Conclusion: stenosis of the terminal segment of the Wirsung duct. Hypertension in the ductal system.

Рис. 6. Препарат №23. Рентгенограмма №26.

Введен 1 мл новатризоата. В терминальном отделе вирсунгова протока имеется дефект контрастирования округлой формы 7 мм в диаметре (конкремент), контрастное вещество «обтекает» это препятствие, но дальнейшего контрастирования вирсунгова протока не получено, 12-типерстная кишка не контрастирована. Заключение: камень терминального отдела вирсунгова протока с блокадой протока, гипертензия протоковой системы.

Fig. 6. Preparation № 23. X-ray picture № 26.

1 ml Novotrizoate injected. In the terminal segment of the Wirsung duct there is a contrasting defect of the rounded shape with the diameter of 7 mm (calculus), a contrast agent “wraps around” an obstacle, but further contrasting of Wirsung duct has not been received, a duodenum has not been contrasted. Conclusion: the stone of Wirsung duct terminal segment with the duct blocade, the ductal system hypertension.

Рис. 7 (Fig. 7)

Рис. 8 (Fig. 8)

Рис. 7. Препарат №12. Рентгенограмма №15.

Введено 3 мл новатризоата. Имеется нитевидное сужение в терминальном отделе вирсунгова протока протяженностью 3 мм, прослеживается сеть коллатералей. Контрастирован дополнительный (санториниев) проток, он расширен до 4 мм, в нем определяются два дефекта контрастирования округлой формы диаметром 4 мм каждый (конкременты); вирсунгов проток диаметром 5 мм. Частично скудно контрастирована 12-типерстная кишка. Заключение: Стеноз терминального отдела вирсунгова протока, гипертензия в протоковой системе; дополнительный (санториниев) проток, камни в протоковой системе.

Fig. 7. Preparation № 12. X-ray picture № 15.

3 ml Novotrizoate injected. A filiform narrowing in the terminal division of the Wirsung duct with a length of 3mm, there is a collateral network. The additional Santorinium (duct) is contrasted, if is expanded up to 4 mm, two defects of contrasting of rounded shape, each of item with a diameter of 4 mm (concretions) are defined has been contrasted; Wirsung duct with a diameter of 5 mm duodenum is contrasted poorly and partially. Conclusion: stenosis of the terminal part of Wirsung duct hypertension in the ductal system, additional Santorinium duct, stones is the duct system.

Рис. 8. Препарат №27. Рентгенограмма №30.

Введено 1,5 мл новатризоата. В терминальном отделе вирсунгова протока имеется нитевидное сужение протяженностью 12 мм. Имеется причудливый восьмиобразный ход вирсунгова протока в головке поджелудочной железы, и там же три дефекта контрастирования округлой формы размерами около 3х4 мм (конкременты). Незначительно контрастирована 12-типерстная кишка. Заключение: атипичный ход вирсунгова протока, стеноз и камни терминального отдела протока, гипертензия в протоковой системе.

Fig. 8. Preparation № 27. X-ray picture № 30.

1,5 ml Novotrizoate injected. There is a filiform narrowing with a length of 12 mm, is in the terminal part of the Wirsung duct. There is an extraordinary eight shaped Wirsung duct in the pancreas head, the are also three defects of contrasting, having the round shape with a size of about 3x4 mm (stones). Duodenum is slightly contrasted. Conclusion: atypical Wirsung duct, stenosis and stones of the terminal segment of the duct, hypertension of the ductal system.

нормальном состоянии протоковой системы возможно простое ушивание культи, при наличии препятствия (камни или стеноз терминального отдела) целесообразно формирование панкреатоеюноанастомоза во избежание истечения панкреатического сока в брюшную полость через срез железы.

Заключение.

Протоковая система поджелудочной железы имеет значительную анатомическую вариабельность. В 26,6% случаев проходимость вирсунгова протока нарушается прижизненными стриктурами или наличием камней в просвете. В 13,3% вирсунгов проток не имеет типичного магистрального хода. В одном случае обнаружен дополнительный (санториниев) проток. Ревизия протоковой системы во время операции для выяснения ее проходимости, учитывая возможный извитой ход вирсунгова протока, не должна проводиться мягкими пластиковыми или металлическими зондами во избежание повреждения паренхимы железы.

Источник финансирования и конфликт интересов.

Авторы данной статьи подтвердили отсутствие финансовой поддержки исследования и конфликта интересов, о которых необходимо сообщить.

Список литературы:

1. Будзинский С.А., Шаповальянц С.Г., Федоров Е.Д., Шабрин А.В. Эндоскопическое транспапиллярное стентирование в лечении свищей поджелудочной железы. Хирургия. 2017; 2: 32-43.

2. Данилов М.В., Федоров В.Д. Хирургия поджелудочной железы. М., Медицина. 1995, С. 510.

3. Ившин В.Г. Оригинальные методики чрескожных инвазивных вмешательств на органах брюшной полости. Тула, Аквариус, 2016. 152 с.

4. Лаптев В.В, Михайлусов С.В., Иманалиев М.Р., Бурова В.А., Хоконов М.А. Вирсунгография при гнойных осложнениях деструктивного панкреатита. Актуальные проблемы хирургической гастроэнтерологии». Екатеринбург, 2009. С. 77-78.

5. Розенштраух Л.С., Дёмин В.А. Экскреторная панкреатография. Москва, 1972. 52 с.

6. Степан Е.В., Ермолов А.С., Рогаль М.Л., Тетерин Ю.С. Принципы лечения больных с наружными панкреатическими свищами. Хирургия. 2017; 3: 42- 48.

7. Чиботару Р.И., Кичерман А.П. Методика и техника рентгенологического исследования поджелудочной железы. Кишинев, "Штиинца", 1973. 22 с.

8. Martin F.M., Rossi R.L., Munson J.L., ReMine S.G., Braasch J.W. Management of pankreatic fistulas. Arch. Surg. 1989; 124 (5): 571-573.

References:

1. Budzinsky S. A., Shapovalyants S. G., Fedorov E. D., Shabrin A. V. Endoscopic transpapillary stenting in treatment of pancreatic fistulas. Surgery. 2017; 2: 32-43 (in Russian).

2. Danilov M. V. Fedorov, V. D. Surgery of the pancreas. M., Medicine. 1995. 510 p. (in Russian).

3. Ivshin V. G. Original methods of percutaneous invasive interventions on the abdominal organs. Tula, Aquarius, 2016. 152 p. (in Russian).

4. Laptev V. V., Mikhaylusov S. V., Imanaliev M. R., Burov V. A., Khokonov M. A. Verengaria purulent complications of destructive pancreatitis. Actual problems of surgical gastroenterology". Ekaterinburg, 2009. P. 77-78 (in Russian).

5. Rosenstrauch L. S., Demin V. A. Excretory pancreatography. Moscow, 1972. 52 p. (in Russian).

6. Stepan E. V., Yermolov A. S., Rogal M. L., Teterin Yu.S. Principles of treatment of patients with external pancreatic fistulas. Surgery. 2017; 3: 42 – 48 (in Russian).

7. Cibotaru, R. I., Kiderman A. P. Methods and techniques of radiological examinations of the pancreas. Chisinau, "Shtiintsa", 1973. 22 p. (in Russian).

8. Martin F.M., Rossi R.L., Munson J.L., ReMine S.G., Braasch J.W. Management of pankreatic fistulas. Arch. Surg. 1989; 124 (5): 571-573.