ОРИГИНАЛЬНАЯ СТАТЬЯ

РОЛЬ SWI (МР-ИЗОБРАЖЕНИЯ, ВЗВЕШЕННЫЕ ПО НЕОДНОРОДНОСТИ МАГНИТНОГО ПОЛЯ) В ДИФФЕРЕНЦИАЛЬНОЙ ДИАГНОСТИКЕ БОЛЕЗНИ ПАРКИНСОНА

Труфанов А.Г.[1,2], Юрин А.А.[1], Чакчир О.Б.[2], Быстрова Д.А.[2], Парцерняк А.С.[1,2], Буряк А.Б.[1], Сандалов С.А.[1], Одинак М.М.[1], Литвиненко И.В.[1], Чакчир О.Б.[2], Елисеев И.Е.[2], Быстрова Д.А.[2]

1 - Военно-медицинская академия имени С.М. Кирова МО РФ.
2 – ФГБУ ВО «Санкт-Петербургский Национальный Исследовательский Академический Университет РАН» (Академический университет).
г. Санкт-Петербург, Россия.

Цель исследования. Сопоставление степени накопления железа в области базальных ганглиев по данным SWI при болезни Паркинсона на различных стадиях с другими заболеваниями нервной системы.

Материалы и методы. Было обследовано 24 пациента, из которых 8 пациентов с болезнью Паркинсона на 2 стадии, 10 пациентов на 3 стадии болезни Паркинсона с различной длительностью заболевания (от 4 до 16 лет), 3 больных с эссенциальным тремором и 3 больных ремиттирующе-рецидивирующей формой рассеянного склероза, находящихся в фазе стойкой ремиссии. Пациентам выполнялась высокопольная МРТ головного мозга на томографе Siemens TrioTim с напряженностью магнитного поля 3 Т. Кроме нативных импульсных последовательностей всем больным проводилось сканирование головного мозга с использованием протокола SWI.

Результаты. Выявлено повышение интенсивности МР-сигнала на SWI при болезни Паркинсона в черной субстанции. Проведенный анализ результатов выявил характерную нейровизуализационную картину накопления железа в структурах экстрапирамидной системы.

Обсуждение. Наиболее эффективной SWI оказалась в случае дифференциальной диагностики идиопатической болезни Паркинсона и эссенциального тремора. В некоторых случаях происходит весьма схожее накопление железа в структурах базальных ганглиев, в основном в черной субстанции, при некоторых других неопухолевых заболеваниях, например, ремиттирующе-рецидивирующей форме рассеянного склероза. Это может быть объяснено с позиций окислительного стресса, протекающего на фоне воспалительного процесса в случае рассеянного склероза и не приводящего к развитию клинической картины поражения экстрапирамидной системы, так как не происходит гибели нейронов в этих участках головного мозга.

Заключение. Методика SWI является новым и весьма многообещающим инструментом дифференциальной диагностики заболеваний, сопровождающихся поражением экстрапирамидной системы. Кроме этого, она может быть использована для уточнения звеньев патогенеза на разных стадиях болезни Паркинсона, исходя из динамики накопления железа в черной субстанции и других базальных ганглиях с течением заболевания.

Контактный автор: Труфанов А.Г., e-mail: trufanovart@gmail.com +79112444748

Для цитирования: Труфанов А.Г., Юрин А.А., Чакчир О.Б., Быстрова Д.А., Парцерняк А.С., Буряк А.Б., Сандалов С.А., Одинак М.М., Литвиненко И.В., Чакчир О.Б., Елисеев И.Е., Быстрова Д.А. Роль SWI (мр-изображения, взвешенные по неоднородности магнитного поля) в дифференциальной диагностике болезни Паркинсона. REJR 2018; 8(4):34-47. DOI:10.21569/2222-7415-2018-8-4-34-47.

Статья получена: 11.10.18 **Статья принята:** 03.11.18

THE ROLE OF SWI (MR IMAGES MAPPED BY MAGNETIC FIELD INHOMOGENEITY) IN THE DIFFERENTIAL DIAGNOSIS OF PARKINSON'S DISEASE

Trufanov A.G.[1,2], Yurin A.A.[1], Chakchir O.B.[2], Bystrova D.A.[2], Parcernyak A.S.[1,2], Buryak A.B.[1], Sandalov S.A.[1], Odinak M.M.[1], Litvinenko I.V.[1],

Chakchir O.B.[2], Eliseev I.E.[2], Bystrova D.A.[2]

1 - S.M. Kirov Military Medical Academy; Saint-Petersburg, Russia
2 - Saint-Petersburg National Research University of the Russian Academy of Sciences Saint-Petersburg, Russia

Purpose. To compare the degree of iron accumulation in the basal ganglia according to SWI in Parkinson's disease at different stages with other diseases of the nervous system.

Material and methods. 24 patients were examined, including 8 patients with Parkinson's disease at stage 2, 10 patients at stage 3 of Parkinson's disease with different disease duration (from 4 to 16 years), 3 patients with essential tremor and 3 patients with remitting-recurrent form of multiple sclerosis in the phase of stable remission. Patients underwent high-field MRI of the brain on a Siemens TrioTim with a magnetic field strength of 3T. In addition to the native pulse sequences, all patients underwent brain scans using the SWI protocol.

Results. An increase in the intensity of MR-signal on SWI in Parkinson's disease in the black substance was revealed. The analysis of the results revealed a characteristic neuroimaging picture of iron accumulation in the structures of the extrapyramidal system.

Discussion. The most effective SWI was found in the case of differential diagnosis of idiopathic Parkinson's disease and essential tremor. In some cases, there is a very similar accumulation of iron in the structures of the basal ganglia, mainly in the black substance, in some other non-tumor diseases, for example, remitting-recurrent form of multiple sclerosis. This can be explained from the standpoint of oxidative stress occurring against the background of inflammation in the case of multiple sclerosis and does not lead to the development of the clinical picture of the defeat of the extrapyramidal system, since there is no death of neurons in these parts of the brain.

Conclusion. SWI technique is a new and a very promising tool for differential diagnosis of diseases accompanied by lesions of the extrapyramidal system. In addition, it can be used to clarify the links of pathogenesis at different stages of Parkinson's disease, based on the dynamics of iron accumulation in the black substance and other basal ganglia during the disease.

Corresponding author: Trufanov A.G., e-mail: trufanovart@gmail.com +79112444748

For citation: Trufanov A.G., Yurin A.A., Chakchir O.B., Bystrova D.A., Parcernyak A.S., Buryak A.B., Sandalov S.A., Odinak M.M., Litvinenko I.V. The role of SWI (mr images mapped by magnetic field inhomogeneity) in the differential diagnosis of Parkinson's disease. REJR 2018; 8(4):34-47. DOI:10.21569/2222-7415-2018-8-4-34-47.

Received: 11.10.18 **Accepted:** 03.11.18

Болезнь Паркинсона (БП) – второе по частоте встречаемости нейродегенеративное заболевание после болезни Альцгеймера и первое среди нозологических форм паркинсонизма. Распространенность заболевания составляет 120-180 случаев на 100 000 населения, причем существует тенденция к увеличению заболеваемости с возрастом. Так, среди лиц старше 60 лет БП страдает около 1%, а среди лиц старше 80 лет – уже 3% [1, 13]. По данным Организации объединенных наций (ООН) за последние 70 лет средняя продолжительность жизни в мире увеличилась на 23 года, что закономерно сопровождается ростом числа людей, входящих в группу риска развития нейродегенеративных заболеваний. В настоящее время диагностика БП основывается на клинической картине, однако к моменту развития первых двигательных симптомов около 60-70% дофаминергических нейронов компактной части черной субстанции уже утрачено, следовательно, потеряна большая часть клеток-мишеней, на которые можно воздействовать с помощью лекарственных препаратов. В связи с этим, во всем мире идет активный поиск методов, позволяющих диагностировать БП на ранних стадиях (в идеале на доклинической стадии). Существующие методики такие, как позитронно-эмиссионная томография (ПЭТ) и однофотонная эмиссионная компьютерная томография (ОФЭКТ) могут непосредственно визуализировать потерю дофаминергических клеток, однако сопровождаются лучевой нагрузкой организма, имеют высокую стоимость, а также технически сложны в использовании и недоступны в РФ. Магнитно-резонансная томография (МРТ) является неинвазивным и общепризнанно безопасным для пациента методом. Стандартные Т1- и Т2-импульсные последовательности позволяют выявить структурные изменения у больных БП такие, как: конвекситальная атрофия корковых отделов долей мозга, незначительное расширение боковых желудочков, изменения сосудисто-

го генеза (расширение периваскулярных пространств, лейкоареоз, лакунарные инфаркты) [2]. Однако данные изменения носят неспецифический характер и выявляются у многих пожилых пациентов, особенно на поздних стадиях заболевания.

В последние десятилетия в литературе появляется все больше данных о применении новой импульсной последовательности высокого разрешения Susceptibility Weighted Imaging (SWI), которая впервые была развернуто описана E. Haacke и соавт. в 2004 г. [3]. В основе данного метода лежит возможность визуализировать ткани в зависимости от их магнитной восприимчивости путем объединения фазовых и амплитудных изображений под действием магнитного поля высокой напряженности [4]. Таким образом, ткани, в которых содержатся вещества с парамагнитными свойствами, будут иметь заметно сниженный сигнал. К парамагнетикам относятся вещества, которые имеют в своем составе железо, а также некоторые металлы из переходной группы (ионы меди, никеля, хрома, марганца) и группы лантанидов (гадолиний, диспрозий и т.д.) [5].

Аномальное отложение железа в базальных ганглиях при паркинсонизме было впервые описано J. Lhermitte с соавторами в 1924 г. [6]. В 80-х годах прошлого века группой исследователей была выполнена МРТ пациентам с БП и обнаружено повышенное отложение железа в черной субстанции (ЧС) [14]. В современных научных работах представлены данные о повышении концентрации железа в ЧС у пациентов с БП на пораженной стороне примерно на 80% по сравнению со здоровыми людьми [4]. Большинство исследований подтвердило, что с помощью протокола SWI можно определить распределение железа в головном мозге [3, 4, 7-10], однако результаты при сравнении больных БП с здоровыми людьми у разных авторов расходятся.

Например, W. Zhang с соавторами в 2009 году выполнили МРТ в режиме SWI 42 пациентам с БП (12 без когнитивных нарушений и 30 с когнитивными нарушениями от легкой до умеренной степени выраженности) и 30 людям, вошедшим в группу контроля. Была обнаружена достоверно более высокая концентрация железа в ЧС, красном ядре (КЯ) и хвостатом ядре (ХЯ) у больных БП в сравнении с группой контроля ($p<0,05$) [7].

Другая группа китайских ученых под руководством Wu в 2014 году обследовали 54 пациента с БП (из которых 18 пациентов на 1-1,5 стадии по Хен и Яру и 36 пациентов на 2-3 стадии по Хен и Яру), а также 40 человек из группы контроля. Были получены достоверные различия накопления железа в ЧС, КЯ, ХЯ, скорлупе и БШ у пациентов с БП и группой контроля ($p<0,05$). Также была выявлена положительная корреляция между отложением железа в ЧС и БШ и стадией заболевания по Хен и Яру [9].

Однако, исследование 2010 года, в котором J. Zhang с соавторами обследовали 40 пациентов с БП и 26 людей из группы контроля, выполнив им МРТ в режиме SWI, показало, что достоверное повышение концентрации железа отмечалось только в ЧС при БП, в то время как в других областях таких, как КЯ, ХЯ, БШ, скорлупа и таламус значительно не изменялось. Также не наблюдалось корреляции между увеличением концентрации железа и длительностью заболевания. Не было обнаружено существенных различий между пациентами с ранним и более поздним началом заболевания [8].

Dashtipour K. и соавт. в 2015 году провели исследование, в котором участвовали 12 пациентов с впервые выставленным диагнозом болезнь Паркинсона. В группу контроля вошли 12 человек, не страдающие БП, однако имеющие другие неврологические заболевания такие, как мигрень, эссенциальный тремор, миоклонии, фокальная дистония и др. Никто из участвовавших в исследовании пациентов не имел когнитивных нарушений, инсультов или других поражений головного мозга в анамнезе. В результате были выявлены достоверные различия концентрации железа в ЧС между пациентами с БП и группой контроля, однако в других базальных ганглиях данные различия были минимальными. Также впервые было описано неоднородное отложение железа в различных областях мозга при БП [10].

В целом, большинство исследователей обнаруживают повышенное отложение железа в чёрной субстанции при болезни Паркинсона, однако различия в его накоплении в других областях головного мозга пока не совсем ясны [4, 7-10, 14]. Кроме того, не всегда выявляется корреляция между содержанием железа и продолжительностью заболевания, стадией, ранним или поздним началом [7, 8, 9].

Также заслуживают внимания научные работы, посвященные применению протокола SWI при синдромах паркинсонизм плюс. Ряд ученых провели исследования с различным дизайном и выявили определенные закономерности отложения железа в головном мозге у пациентов с заболеваниями, сопровождающимися паркинсонизмом [11, 12, 15]. Gupta с соавт. в своих исследованиях предположил, что с помощью метода SWI можно проводить дифференциальную диагностику болезни Паркинсона и синдромов паркинсонизм плюс. В 2010 году было обследовано 11 пациентов с БП, 12 пациентов с прогрессирующим надъядерным параличом (ПНП), 12 пациентов с мультисистемной атрофией (МСА) и 11 человек вошло в группу контроля. Для оценки результатов была пред-

ложена шкала, где в зависимости от интенсивности сигнала на SW-изображениях выставлялся балл от 0 до 3 (3 соответствует самому низкому (гипоинтенсивному) сигналу). Было обнаружено, что у пациентов с ПНП в сравнении с БП и МСА степень отложения железа выше в КЯ, что соответствовало 2 баллам и больше. Гипоинтенсивность скорлупы была выше при ПНП (≥ 2), чем при БП [11]. Данное исследование показало, что SWI является потенциальным методом дифференциальной диагностики болезни Паркинсона и синдромов паркинсонизм плюс. Также впервые была применена шкала уровня гипоинтенсивности МР-сигнала, использование которой позволяет объективизировать полученные результаты и проводить их сравнение.

В 2011 году корейские коллеги под руководством Lee J-H. обследовали 11 пациентов с МСА, 30 пациентов с БП и 30 людей из группы контроля. Для оценки результатов SW-изображений использовалась шкала гипоинтенсивности сигнала, областью интереса у всех обследуемых была скорлупа с обеих сторон. Было обнаружено, что степень отложения железа в скорлупе у больных МСА была значительно выше (2-3 балла более, чем у половины обследуемых), чем у пациентов с БП (0-1 балл почти у всех пациентов). При этом не было выявлено достоверной разницы между БП и группой контроля. Обращает на себя внимание, что среди обследуемых было 5 пациентов с МСА на ранней стадии (длительность заболевания менее 1 года) и у всех отмечался гипоинтенсивный сигнал от скорлупы [15]. Данное исследование продемонстрировало возможности протокола SWI в дифференциальной диагностике БП и МСА, а также ранней диагностики МСА.

Интересное исследование было проведено в 2015 году Meijer и соавторами: 65 больным с синдромом паркинсонизма без определенного диагноза была выполнена МРТ в режиме SWI. После клинического наблюдения 38 пациентам удалось диагностировать БП, 12 пациентам – МСА, 3 пациентам – ПНП, 3 пациентам – деменцию с тельцами Леви. Областями интереса служили базальные ганглии. Результаты оценивались с помощью специальной шкалы, предложенной Gupta с соавт. в 2010 г. [11]. После обработки полученных данных выяснилось, что при МСА степень отложения железа в скорлупе была значительно выше, чем при БП и соответствовала 3 баллам для ее задней части и 2-3 баллам для передней. Также интенсивность сигнала от хвостатого ядра была ниже у пациентов с МСА (около 1 балла) в сравнении с больными с БП [12].

Таким образом, в настоящее время накоплено достаточное количество исследований с использованием SWI при болезни Паркинсона, однако они носят достаточно противоречивый характер. В отечественной практике подобные исследования не проводились.

Целью исследования явилось сопоставление степени накопления железа в области базальных ганглиев по данным SWI при болезни Паркинсона на различных стадиях с другими заболеваниями нервной системы.

Материалы и методы.

Всего нами было обследовано 24 пациента, из которых 8 человек были с болезнью Паркинсона на 2 стадии, 10 пациентов на 3 стадии болезни Паркинсона с различной длительностью заболевания (от 4 до 16 лет), 3 больных с эссенциальным тремором и 3 больных ремитирующе-рецидивирующей формой рассеянного склероза, находящихся в фазе стойкой ремиссии.

Пациентам выполнялась высокопольная МРТ головного мозга на томографе Siemens TrioTim с напряженностью магнитного поля 3 Т. Кроме нативных импульсных последовательностей всем больным проводилось сканирование головного мозга с использованием протокола SWI.

Результаты.

На рисунке 1 А представлено изображение черной субстанции и красных ядер пациента с болезнью Паркинсона на 2 стадии по шкале Хен/Яра. При этом, у больного отмечается ярко выраженная правосторонняя латерализация экстрапирамидной симптоматики, что полностью совпадает с томографической картиной. Рисунок 1 Б иллюстрирует степень накопления железа в черной субстанции и красных ядрах у пациента с 3 стадией по Хен/Яру и выраженной аксиальной симптоматикой. При этом, несмотря на левостороннюю симптоматику в начале заболевания, на момент исследования клиническая латерализация была минимальной, что также находит отражение на томограммах в режиме SWI.

Также нами было выявлено накопление железа за пределами среднего мозга на развернутых стадия болезни Паркинсона.

Одними из таких структур были зубчатые ядра мозжечка, которые на ранних стадиях болезни Паркинсона были практически неразличимы на томограммах в режиме SWI (рис. 2 А), в то время как на развернутых стадиях заболевания приобретали отчетливую контрастность на фоне окружающей ткани полушарий мозжечка (рис. 2 Б).

Кроме этого были обнаружены отложения железа в скорлупе и хвостатых ядрах, интенсивность накопления которого также повышалась с прогрессированием заболевания (рис. 3 А, Б). При этом, обращает на себя внимание преимущественно каудальная локализация включений металла, что в дальнейшем может использоваться в качестве дифференциального

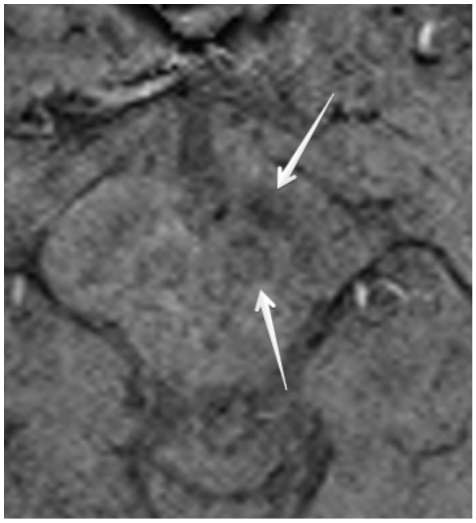

Рис. 1 а (Fig. 1 а)

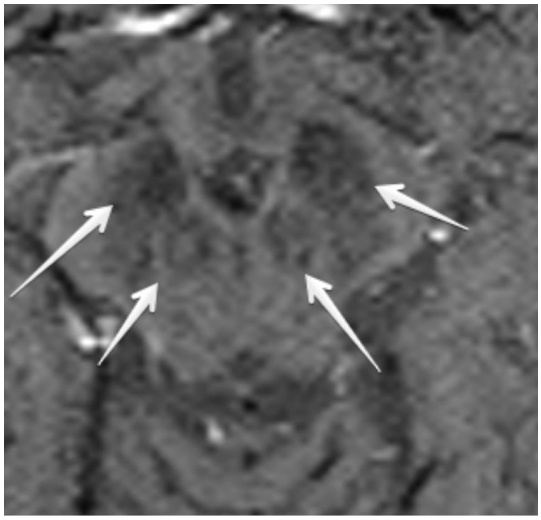

Рис. 1 б (Fig. 1 в)

Рис. 1. МРТ головного мозга.

а - Черная субстанция и красные ядра пациента с отчетливой правосторонней латерализацией на 2 стадии по Хен/Яру (длительность заболевания – 4 года).

б - Черная субстанция и красные ядра пациента на 3 стадии по Хен/Яру (длительность заболевания – 14 лет).

Fig. 1. Brain MRI.

a - Black substance and red nuclei of the patient with distinct right – sided lateralization at Hen/Yar stage 2 (duration of the disease-4 years).

b - Black substance and red nuclei of the patient at Hen/Yar stage 3 (duration of the disease – 14 years).

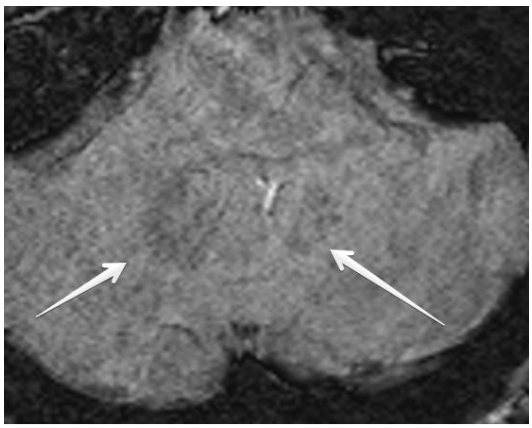

Рис. 2 а (Fig. 2 а)

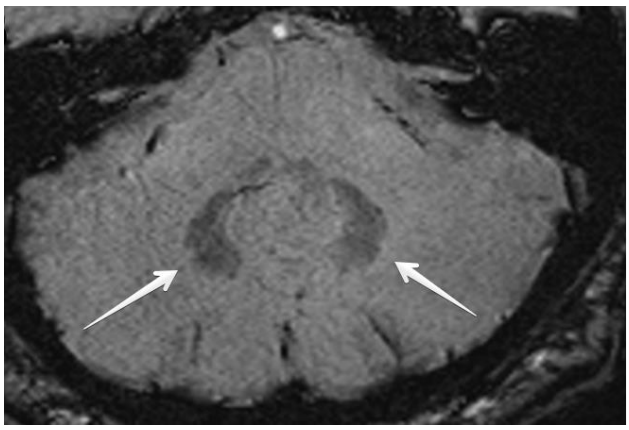

Рис. 2 б (Fig. 2 в)

Рис. 2. МРТ головного мозга, режим SWI.

а - Визуализация зубчатых ядер мозжечка на 2 стадии болезни Паркинсона (длительность заболевания – 4 года).

б - Зубчатые ядра мозжечка в режиме SWI на 3 стадии болезни Паркинсона (длительность заболевания – 14 лет).

Fig. 2. Brain MRI, SWI mode.

a - visualization of dentate nuclei of cerebellum on 2 stage of Parkinson's disease (disease duration – 4 years).

b – Dentate nuclei of the cerebellum in SWI mode at 3 stage of Parkinson's disease (duration of the disease – 14 years).

маркера болезни Паркинсона и заболеваний, протекающих с синдромом паркинсонизма.

Однако, несмотря на приведенные выше примеры, существует достаточное количество случаев, позволяющих подвергнуть сомнению высокую диагностическую ценность SWI в дифференциальной диагностике заболеваний, протекающих с синдромом паркинсонизма.

На рисунке 4 изображены результаты МРТ головного мозга в режиме SWI пациентов с эссенциальным тремором, болезнью Паркинсона на 3 стадии и ремиттирующе-рецидивирующей формой рассеянного склероза. Обращает на себя внимание отчётливое накопление железа в проекции черной субстанции с обеих сторон при эссенциальном треморе и рассеянном склерозе, в то время как при болезни Паркинсона накопления металла практически не отмечается.

При анализе контрастности зубчатых ядер мозжечка (рис. 5) обращает на себя внимание повышенное депонирование железа при рассеянном склерозе, умеренное накопление в случае эссенциального тремора и практически полное отсутствие контрастности при длительном течении болезни Паркинсона.

При анализе выраженности контрастности базальных ганглиев на уровне боковых желудочков головного мозга (рис. 6) отмечается умеренное накопление металла в случае рассеянного склероза и сниженное его содержание в случае развернутой стадии болезни Паркинсона. Весьма интересным наблюдением является изолированное симметричное накопление железа в проекции бледного шара с образованием четкой границы с ипсилатеральной скорлупой.

При этом, достойными внимания являются случаи болезни Паркинсона, при которых отсутствуют корреляции стадии и длительности заболевания со степенью накопления железа в области базальных ганглиев при визуальной оценке SWI-изображений (рис. 7).

Протокол SWI может успешно использоваться для дифференциальной диагностики болезни Паркинсона и синдромов паркинсонизм плюс. На рисунке 8 приведен пример сопоставления данных пациента на 2 стадии болезни Паркинсона и больного со стриатонигральным вариантом мультисистемной дегенерации. Обращает на себя внимание отчетливая латерализация депонирования железа в черной субстанции в обоих случаях, что говорит в пользу болезни Паркинсона. Однако при дальнейшем анализе, в случае мультисистемной атрофии наблюдается массивное накопление железа в области бледных шаров и задней части скорлупы с обеих сторон, в то время как у пациента с болезнью Паркинсона отмечаются лишь единичные мелкие зоны поглощения металла.

Отдельно стоит отметить сходство в наличии демаркационной линии между скорлупой и бледным шаром в томографической картине пациента с болезнью Паркинсона (рис. 7 Б) с такими же признаками у пациента с эссенциальным тремором на рисунке 6 А.

Кроме визуальной оценки степени депонирования железа в структурах головного мозга, в настоящее время возможна числовая интерпретация контрастности регионов интереса. Для этого используется бесплатное программное обеспечение SPIN Signal Processing In Nuclear magnetic resonance, MRI Institute for Biomedical Research, Detroit, Michigan).

На рисунке 9 представлено измерение степени накопления железа в проекции черной субстанции у пациента с болезнью Паркинсона на 2 стадии. Обращает на себя внимание практически идеальная симметричность средних и максимальных значений, в то время как у данного пациента присутствовала четкая правосторонняя латерализация симптоматики, начиная с дебюта заболевания.

Весьма похожую картину можно увидеть у пациента с ремиттирующе-рецидивирующим типом течения рассеянного склероза, изображенную на рисунке 10. Отмечается симметричное накопление металлического содержимого в черной субстанции с обеих сторон. При этом числовые характеристики также демонстрируют высокую схожесть, что при отсутствии клинических данных может привести к диагностической ошибке.

При эссенциальногом треморе, случаи которого представлены на рисунке 11, степень накопления железа разительно отличается от таковой при болезни Паркинсона. Числовые показатели с обеих сторон превышают 2000 единиц, что также соответствует визуальной картине на представленных изображениях.

Заключение.

Наиболее эффективной SWI оказалась в случае дифференциальной диагностики идиопатической болезни Паркинсона и эссенциального тремора. Во всех наблюдаемых нами случаях при эссенциальном треморе не происходило значимого накопления железа в области черной субстанции. При этом стоит отметить, что при длительно текущей болезни Паркинсона происходит исчезновение контрастности в проекции черной субстанции. По нашему мнению, это связано с тем, что соединения железа являются непосредственными участниками типовых процессов оксидантного стресса, которые интенсивно протекают в железосодержащих нейронах черной субстанции и зубчатых ядер на ранних стадиях болезни Паркинсона. По мере прогрессирования нейродегенеративного заболевания количество нигральных нейронов значительно уменьшается, а вместе с этим элиминируется и содержавшееся в них железо, что

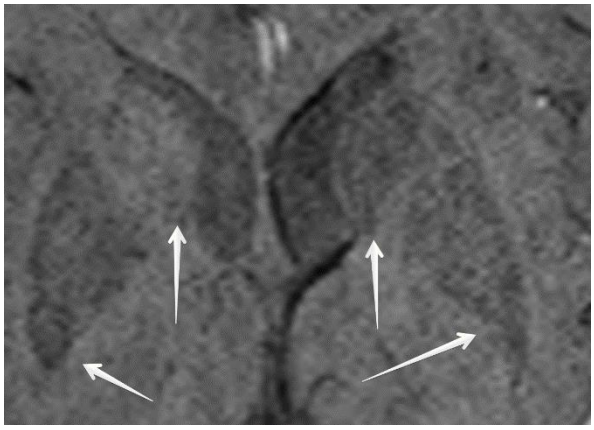

Рис. 3 а (Fig. 3 a)

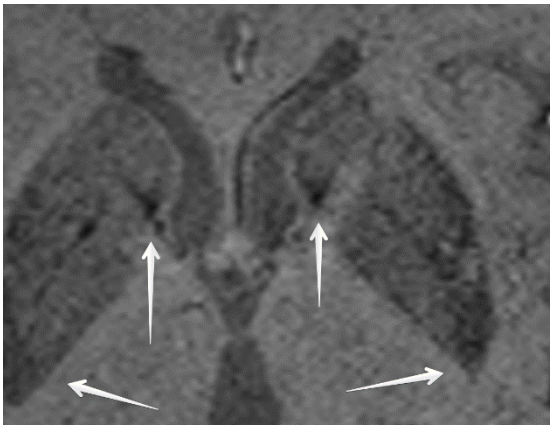

Рис. 3 б (Fig. 3 в)

Рис. 3. МРТ головного мозга.

а - Отсутствие значимого накопления железа в скорлупе и головках хвостатых ядер у пациента со 4 стадией по Хен/Яру (длительность заболевания – 4 года).

б - Визуализация отложений железа в скорлупе и головках хвостатых ядер у пациента с 3 стадией по Хен/Яру (длительность заболевания – 14 лет).

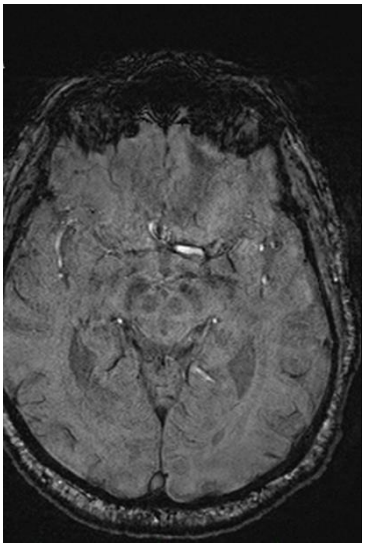

Рис. 4 а (Fig. 4 a)

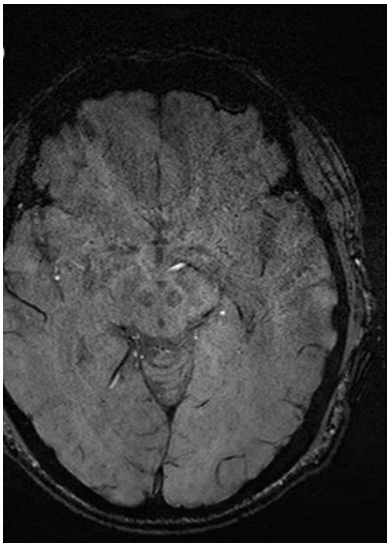

Рис. 4 б (Fig. 4 в)

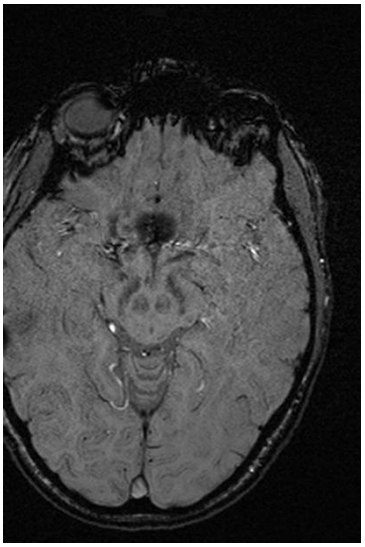

Рис. 4 в (Fig. 4 c)

Рис. 4. МРТ головного мозга, режим SWI.

а - Накопление железа в области черной субстанции при эссенциальном треморе.

б - Накопление железа в области черной субстанции при болезни Паркинсона на 3 стадии (стаж заболевания – 12 лет).

в - Накопление железа в области черной субстанции при ремиттирующе-рецидивирующей форме рассеянного склероза.

Fig. 4. Brain MRI, SWI mode.

a - accumulation of iron in the black substance at essential tremor.

b - accumulation of iron in the black substance in Parkinson's disease at stage 3 (duration of the disease – 12 years).

c - accumulation of iron in the region of the black substantia in remitting-recurrent form of multiple sclerosis.

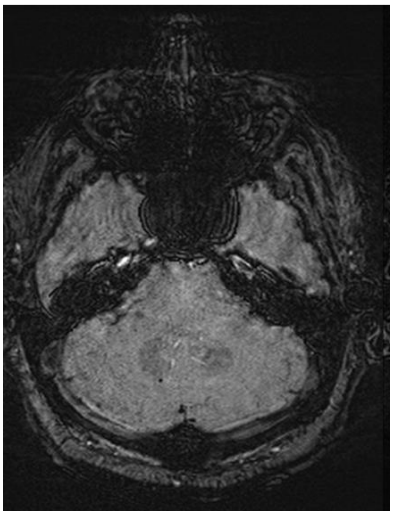

Рис. 5 а (Fig. 5 a)

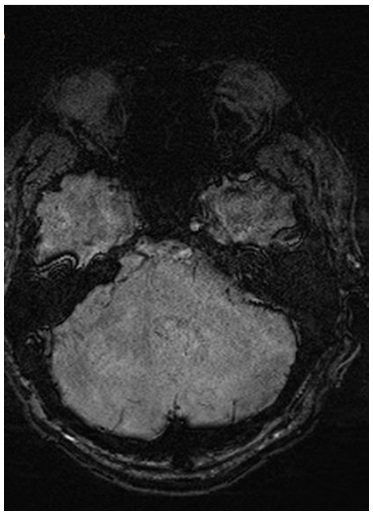

Рис. 5 б (Fig. 5 в)

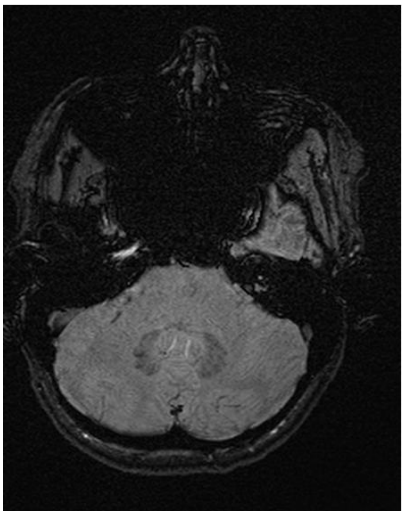

Рис. 5 в (Fig. 5 c)

Рис. 5. МРТ головного мозга, режим SWI.

а - Накопление железа в проекции зубчатых ядер мозжечка при эссенциальном треморе, б - то же при болезни Паркинсона на 3 стадии (длительность заболевания – 12 лет), в - при ремиттирующе-рецидивирующей форме рассеянного склероза.

Fig. 5. Brain MRI, SWI mode.

a - Accumulation of iron in the projection of the dentate nuclei of the cerebellum in patient with essential tremor, b – same picture in Parkinson's disease at stage 3 (duration of the disease – 12 years), c - remitting-recurrent form of multiple sclerosis.

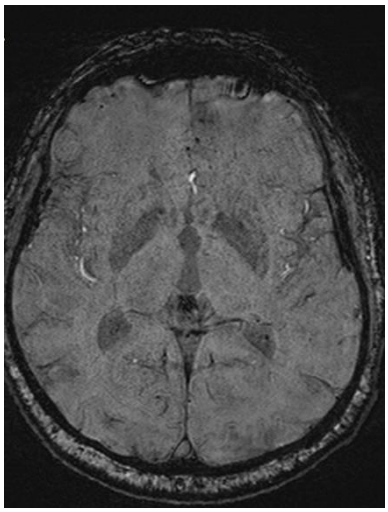

Рис. 6 а (Fig. 6 a)

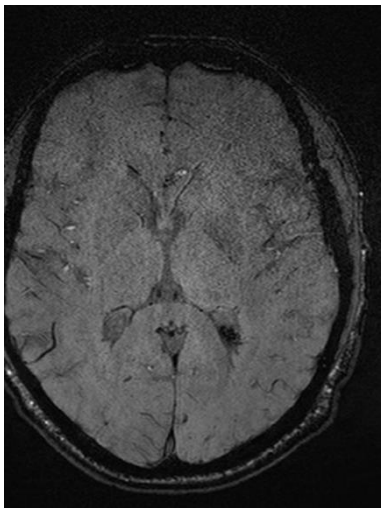

Рис. 6 б (Fig. 6 в)

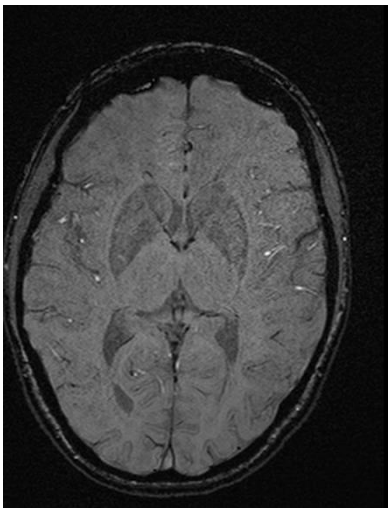

Рис. 6 в (Fig. 6 c)

Рис. 6. МРТ головного мозга, режим SWI.

а - Депонирование железа в скорлупе, хвостатых ядрах и таламусах при эссенциальном треморе, б - то же при болезни Паркинсона на 3 стадии (длительность заболевания – 12 лет), в – при ремиттирующе-рецидивирующей форме рассеянного склероза.

Fig. 6. Brain MRI, SWI mode.

a - deposition of iron in the shell, caudate nuclei and thalamus in patient with essential tremor, b - same in Parkinson's disease at stage 3 (duration of the disease – 12 years), c – with remitting-recurrent form of multiple sclerosis.

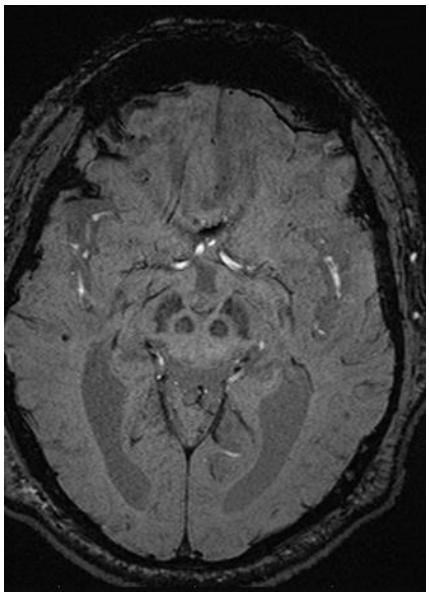

Рис. 7 а (Fig. 7 a)

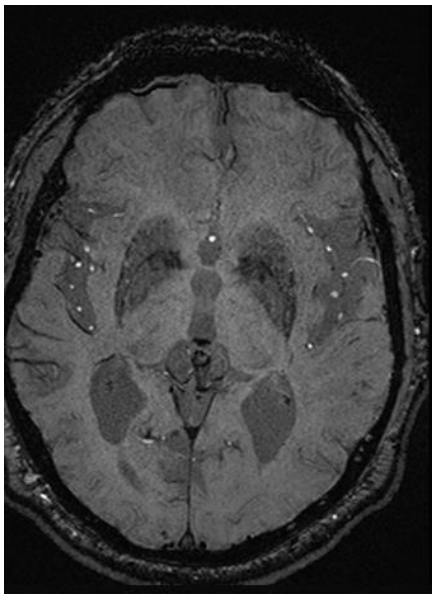

Рис. 7 б (Fig. 7 в)

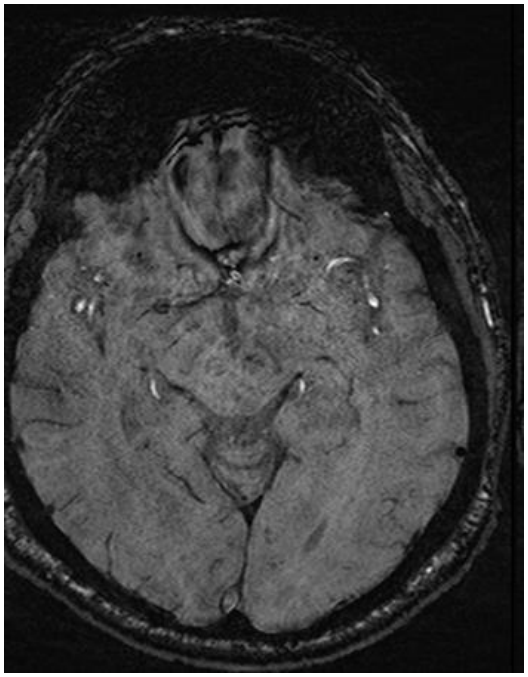

Рис. 7 в (Fig. 7 c)

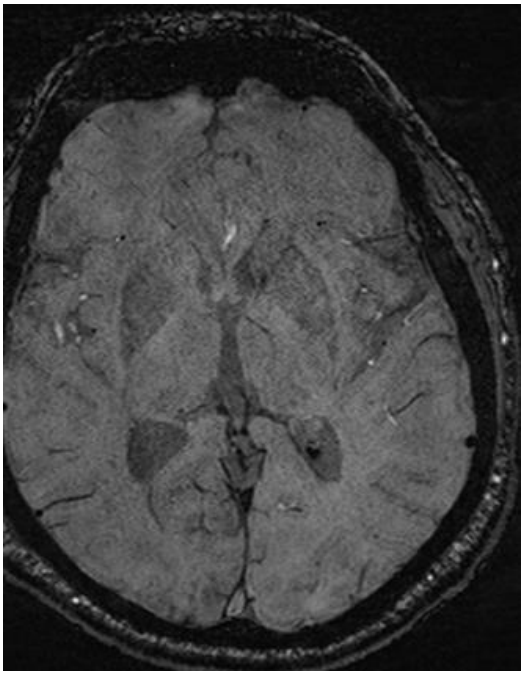

Рис. 7 г (Fig. 7 d)

Рис. 7. МРТ головного мозга, режим SWI.

а, б - Базальные ганглии пациента на 2 стадии по Хен/Яру (длительность заболевания – 5 лет), в, д - Базальные ганглии пациента на 2 стадии по Хен/Яру (длительность заболевания – 4 года).

Fig. 7. Brain MRI, SWI mode.

a, b - Basal ganglia of the patient at Hen/Yar stage 2 (duration of the disease – 5 years),

c, d - Basal ganglia of the patient at Hen/Yar stage 2 (duration of the disease – 4 years).

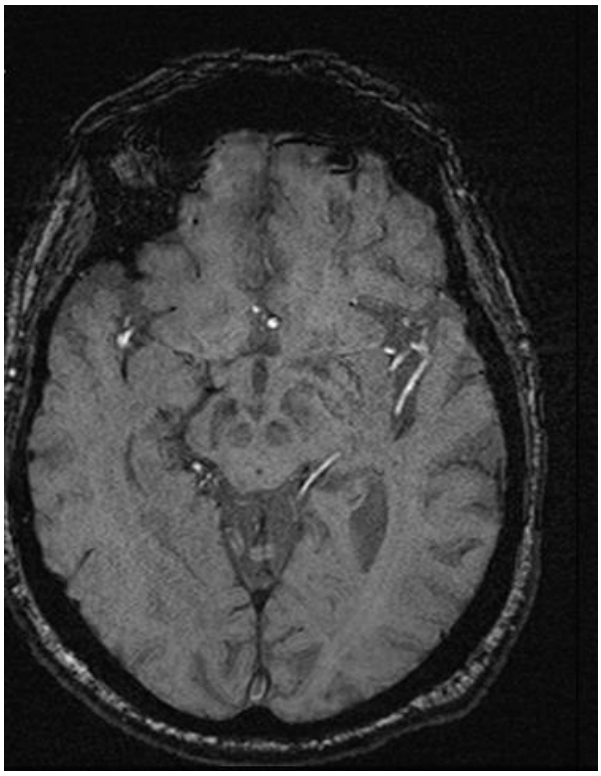

Рис. 8 а (Fig. 8 a)

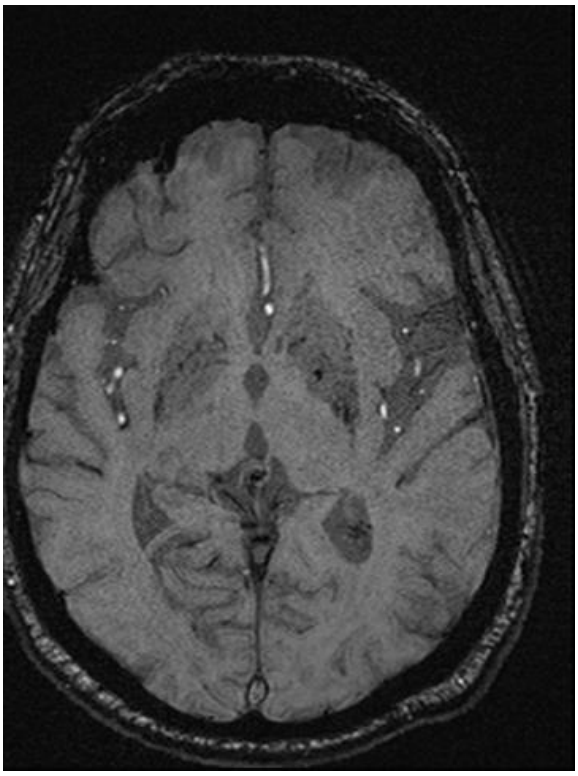

Рис. 8 б (Fig. 8 в)

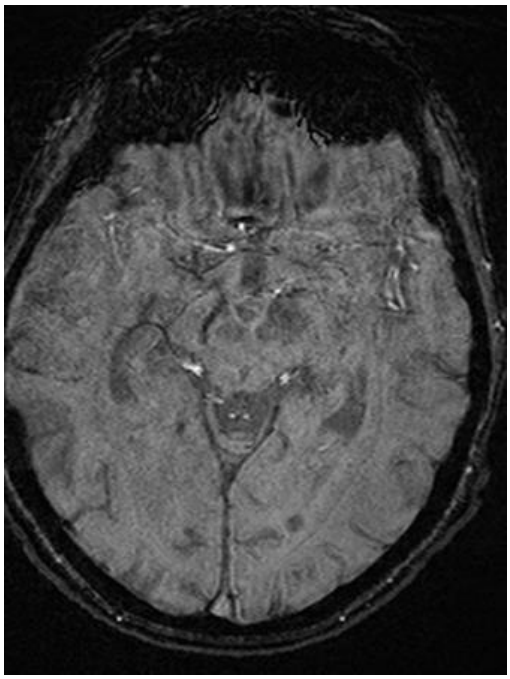

Рис. 8 в (Fig. 8 c)

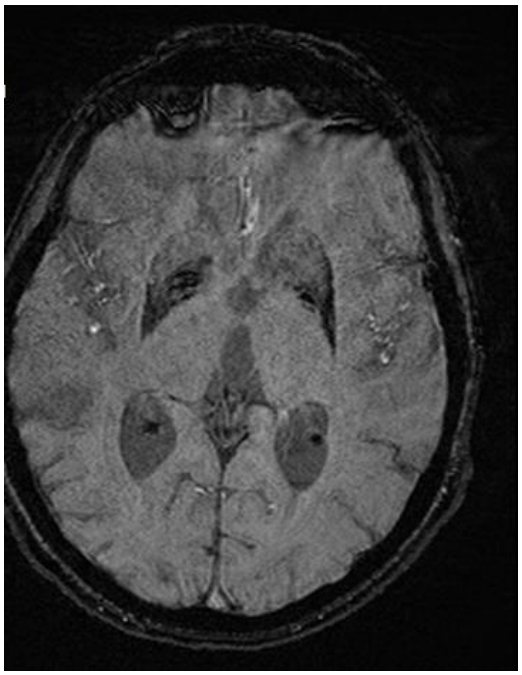

Рис. 8 г (Fig. 8 d)

Рис. 8. МРТ головного мозга, режим SWI.

а, б - Черная субстанция и базальные ганглии пациента с 2 стадией болезни Паркинсона (длительность заболевания – 5 лет), в, д - Черная субстанция и базальные ганглии пациента со стриатонигральной формой мультисистемной атрофии.

Fig. 8. Brain MRI, SWI mode.

a, b - Black substance and basal ganglia of the patient with stage 2 Parkinson's disease (duration of the disease – 5 years),

c, d - Black substance and basal ganglia of the patient with a striatonigral form of multisystem atrophy.

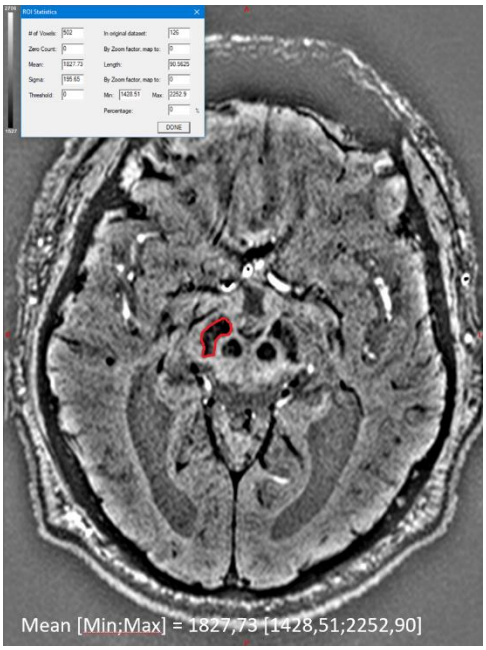

Рис. 9 а (Fig. 9 а)

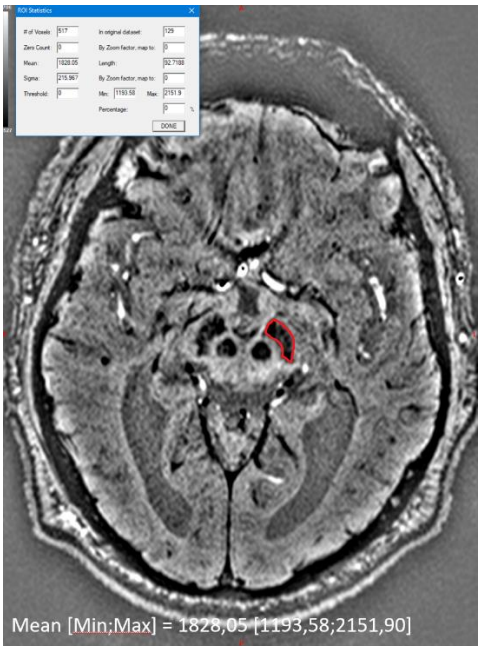

Рис. 9 б (Fig. 9 в)

Рис. 9. МРТ головного мозга.

Числовые значения степени депонирования железа в проекции черной субстанции у пациента с болезнью Паркинсона на 2 стадии с отчетливой правосторонней латерализацией.

Fig. 9. Brain MRI, SWI mode.

Numerical values of the degree of iron deposition in the projection of the black substance in a patient with Parkinson's disease at stage 2 with a distinct right-sided lateralization.

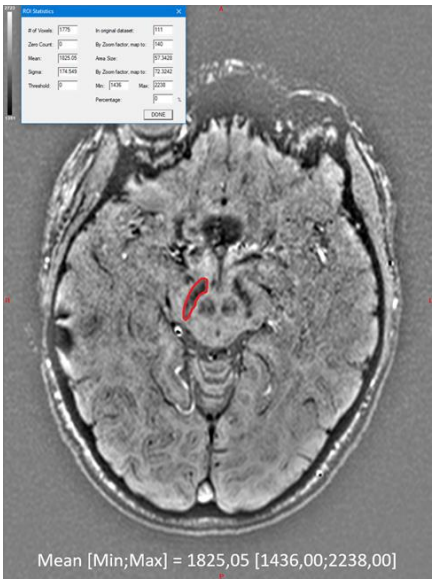

Рис. 10 а (Fig. 10 а)

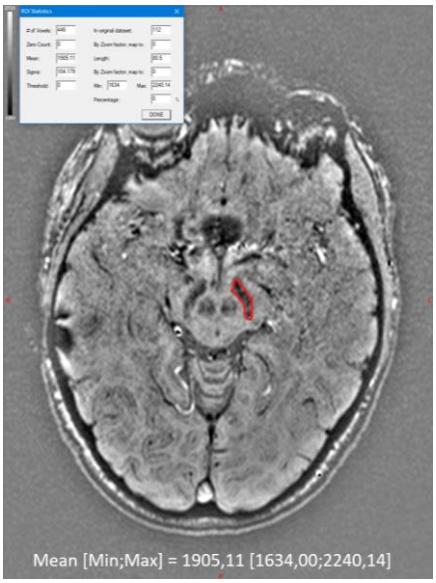

Рис. 10 б (Fig. 10 в)

Рис. 10. МРТ головного мозга.

Числовые значения степени депонирования железа в проекции черной субстанции у пациента с ремиттирующе-рецидивирующим типом течения рассеянного склероза.

Fig. 10. Brain MRI, SWI mode.

Numerical values of the degree of iron deposition in the projection of the black substance in a patient with remitting-recurrent type of multiple sclerosis.

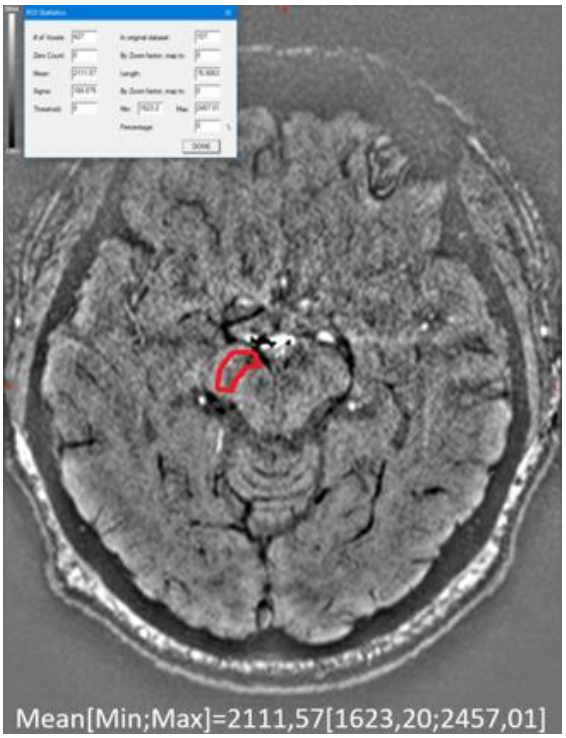

Рис. 11 а (Fig. 11 a)

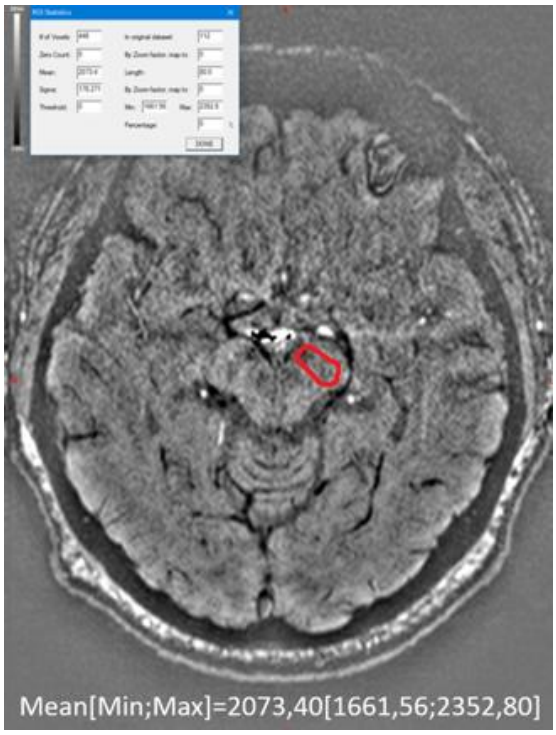

Рис. 11 б (Fig. 11 в)

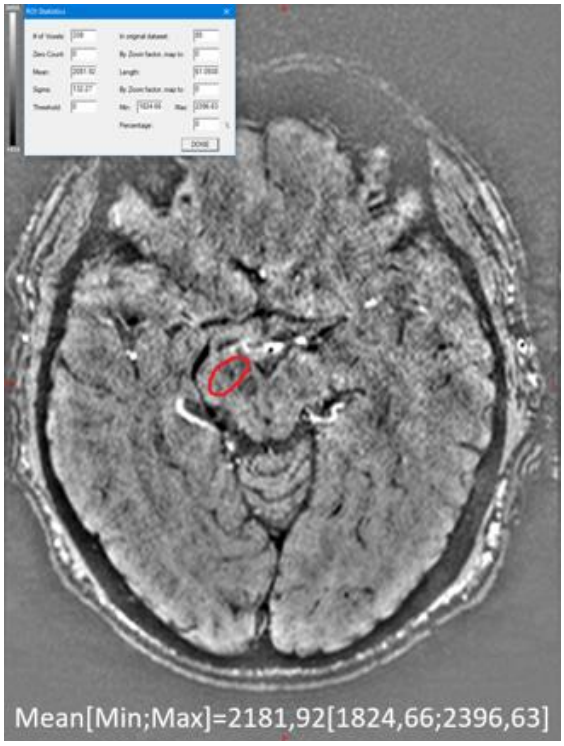

Рис. 11 в (Fig. 11 c)

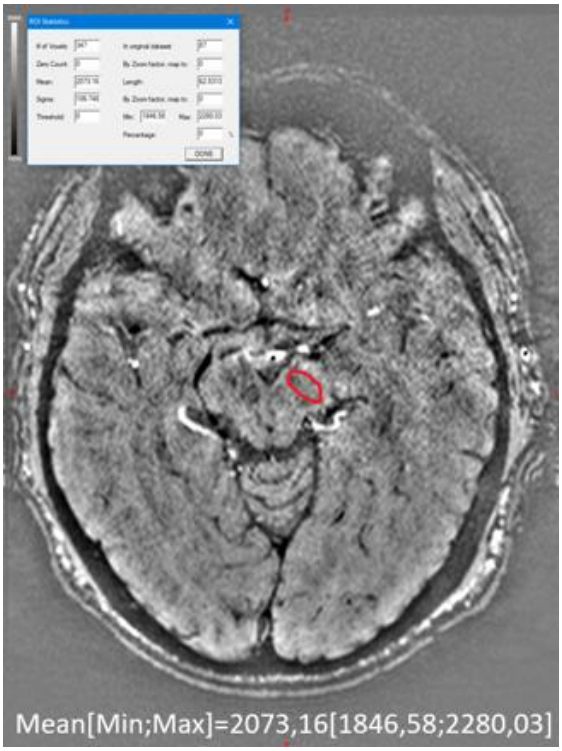

Рис. 11 г (Fig. 11 d)

Рис. 11. МРТ головного мозга, режим SWI.

Числовые значения степени накопления железа в проекции черной субстанции у пациентов с эссенциальным тремором.

Fig. 11. Brain MRI, SWI mode.

Numerical values of the degree of iron accumulation in the projection of the black substance in patients with essential tremor.

приводит к снижению контрастности в соответствующих областях на SWI-изображениях. В таких случаях первостепенное значение имеют клинические и анамнестические данные пациента.

Также, как показали полученные данные, в некоторых случаях происходит весьма схожее накопление железа в структурах базальных ганглиев, в основном в черной субстанции, при некоторых других неопухолевых заболеваниях, например, ремиттирующе-рецидивирующей форме рассеянного склероза. Это опять же может быть объяснено с позиций окислительного стресса, протекающего на фоне воспалительного процесса в случае рассеянного склероза и не приводящего к развитию клинической картины поражения экстрапирамидной системы, так как не происходит гибели нейронов в этих участках головного мозга.

Таким образом, методика SWI является новым и весьма многообещающим инструментом дифференциальной диагностики заболеваний, сопровождающихся поражением экстрапирамидной системы. Кроме этого, она может быть использована для уточнения звеньев патогенеза на разных стадиях болезни Паркинсона, исходя из динамики накопления железа в черной субстанции и других базальных ганглиев с течением заболевания.

Источник финансирования и конфликт интересов.

А.Г. Труфанов, О.Б. Чакчир, Д.А. Быстрова, А.С. Парцерняк благодарят за финансовую поддержку Фонд «Сколково» (Соглашение о предоставлении гранта российской образовательной и научной организации № 7 от 19.12.2017) и Сколковский институт науки и технологий (Генеральное соглашение о научно-исследовательской деятельности № 3663-MRA от 25.12.2017).

Работа выполнена при поддерке Министерства высшего образования и науки РФ (уникальный идентификатор RFMEFI57716X0 217, соглашение № 14.577.21.0217)

Список литературы:

1. Левин О.С., Федорова Н.В. Болезнь Паркинсона. 5-е изд. Москва, МЕДпресс-информ, 2015. 384 с.

2. Литвиненко И.В., Одинак М.М., Труфанов А.Г. Болезнь Паркинсона и синдромы паркинсонизма: Учебное пособие. Санкт-Петербург, ЭЛБИ-СПб, 2012. 80 с.

3. Haacke E.M., Xu Y., Cheng Y.C., Reichenbach J.R. Susceptibility weighted imaging (SWI). Magnetic Resonance in Medicine: An Official Journal of the International Society for Magnetic Resonance in Medicine. 2004; 52 (3): 612-618.

4. Wang Z., X.G. Luo, C. Gao Utility of susceptibility-weighted imaging in Parkinson's disease and atypical Parkinsonian disorders. Translational neurodegeneration. 2016; 5 (17): 8.

5. Пронин И.Н., Туркин А.М., Долгушин М.Б., Подопригора А.Е., Пяшина Д.В., Родионов П.В. Тканевая контрастность, обусловленная магнитной восприимчивостью: применение в нейрорентгенологии. Медицинская визуализация. 2011; 3: 75-84.

6. Lhermitte J., Kraus W.M., McAlpine D. On the occurrence of abnormal deposits of iron in the brain in parkinsonism with special reference to its localization. Journal of Mental Science 1926: 125-126.

7. Zhang W., Sun S.G., Jiang Y.H., Qiao X., Sun X., Wu Y. Determination of brain iron content in patients with Parkinson's disease using magnetic susceptibility imaging. Neuroscience bulletin. 2009; 25 (6): 353-360.

8. Zhang J., Zhang Y., Wang J., Cai P., Luo C., Qian Z. [et al.] Characterizing iron deposition in Parkinson's disease using susceptibility-weighted imaging: an in vivo MR study. Brain research. 2010; 1330: 124-130.

9. Wu S.F., Zhu Z.F., Kong Y., Zhang H.P., Zhou G.Q., Jiang Q.T. [et al.] Assessment of cerebral iron content in patients with Parkinson's disease by the susceptibility-weighted MRI. Eur. Rev. Med. Pharmacol. Sci. 2014; 18 (18): 2605-2608.

10. Dashtipour K., Liu M., Kani C., Dalaie P., Obenaus A., Simmons D. [et al.] Iron Accumulation Is Not Homogenous among Patients with Parkinson's Disease. Parkinson's Disease. 2015: 8.

11. Gupta D., Saini J., Kesavadas C., Sarma P. S., Kishore A. Utility of susceptibility-weighted MRI in differentiating Parkinson's disease and atypical parkinsonism. Neuroradiology. 2010; 52 (12): 1087-1094.

12. Meijer F.J., van Rumund A., Fasen B.A., Titulaer I., Aerts M. [et al.] Susceptibility-weighted imaging improves the diagnostic accuracy of 3T brain MRI in the work-up of parkinsonism American Journal of Neuroradiology. 2015; 36 (3): 454-460.

13. Tanner C.M., Goldman S.M. Epidemiology of Parkinson's disease Neurologic clinics. 1996; 14 (2): 317-335.

14. Rutledge J.N., Rutledge J.N., Hilal S.K., Silver A.J., Defendini R., Fahn S. Study of movement disorders and brain iron by MR American Journal of Roentgenology. 1987; 149 (2): 365-379.

15. Lee J.H., Baik S.K. Putaminal Hypointensity in the Parkinsonian Variant of Multiple System Atrophy: Simple Visual Assessment Using Susceptibility-Weighted Imaging. Journal of movement disorders. 2011; 4 (2): 60-63.

References:

1. Levin O.S., Fedorova N.V. Parkinson's disease. 5th ed. Moscow, Medpress-inform, 2015. 384 p. (in Russian).

2. Litvinenko I. V., Odinak M., Trufanov A. G. Parkinson's Disease and Parkinson's syndrome: textbook. St. Petersburg, ELBY-SPb, 2012. 80 p. (in Russian).

3. Haacke E.M., Xu Y., Cheng Y.C., Reichenbach J.R. Susceptibility weighted imaging (SWI). Magnetic Resonance in Medicine: An Official Journal of the International Society for Magnetic Resonance in Medicine. 2004; 52 (3): 612-618.

4. Wang Z., X.G. Luo, C. Gao Utility of susceptibility-weighted imaging in Parkinson's disease and atypical Parkinsonian disorders. Translational neurodegeneration. 2016; 5 (17): 8.

5. Pronin I. N., Turkin A. M., Dolgushin M. B., Podoprigora A. E., Yashin D. V., Rodionov P. V. Tissue contrast due to magnetic

susceptibility: application in neuroradiology. Medical imaging. 2011; 3: 75-84. (in Russian).

6. Lhermitte J., Kraus W.M., McAlpine D. On the occurrence of abnormal deposits of iron in the brain in parkinsonism with special reference to its localization. Journal of Mental Science 1926: 125-126.

7. Zhang W., Sun S.G., Jiang Y.H., Qiao X., Sun X., Wu Y. Determination of brain iron content in patients with Parkinson's disease using magnetic susceptibility imaging. Neuroscience bulletin. 2009; 25 (6): 353-360.

8. Zhang J., Zhang Y., Wang J., Cai P., Luo C., Qian Z. [et al.] Characterizing iron deposition in Parkinson's disease using susceptibility-weighted imaging: an in vivo MR study. Brain research. 2010; 1330: 124-130.

9. Wu S.F., Zhu Z.F., Kong Y., Zhang H.P., Zhou G.Q., Jiang Q.T. [et al.] Assessment of cerebral iron content in patients with Parkinson's disease by the susceptibility-weighted MRI. Eur. Rev. Med. Pharmacol. Sci. 2014;18 (18): 2605-2608.

10. Dashtipour K., Liu M., Kani C., Dalaie P., Obenaus A., Simmons D. [et al.] Iron Accumulation Is Not Homogenous among Patients with Parkinson's Disease. Parkinson's Disease. 2015: 8.

11. Gupta D., Saini J., Kesavadas C., Sarma P. S., Kishore A. Utility of susceptibility-weighted MRI in differentiating Parkinson's disease and atypical parkinsonism. Neuroradiology. 2010; 52 (12): 1087-1094.

12. Meijer F.J., van Rumund A., Fasen B.A., Titulaer I., Aerts M. [et al.] Susceptibility-weighted imaging improves the diagnostic accuracy of 3T brain MRI in the work-up of parkinsonism American Journal of Neuroradiology. 2015; 36 (3): 454-460.

13. Tanner C.M., Goldman S.M. Epidemiology of Parkinson's disease Neurologic clinics. 1996; 14 (2): 317-335.

14. Rutledge J.N., Rutledge J.N., Hilal S.K., Silver A.J., Defendini R., Fahn S. Study of movement disorders and brain iron by MR American Journal of Roentgenology. 1987; 149 (2): 365-379.

15. Lee J.H., Baik S.K. Putaminal Hypointensity in the Parkinsonian Variant of Multiple System Atrophy: Simple Visual Assessment Using Susceptibility-Weighted Imaging. Journal of movement disorders. 2011; 4 (2): 60-63.

.