www.rejr.ru

ISSN 2222-7415

REJR

Russian Electronic Journal of Radiology

Российский Электронный Журнал Лучевой Диагностики

Том 9. N 2. 2019 год.

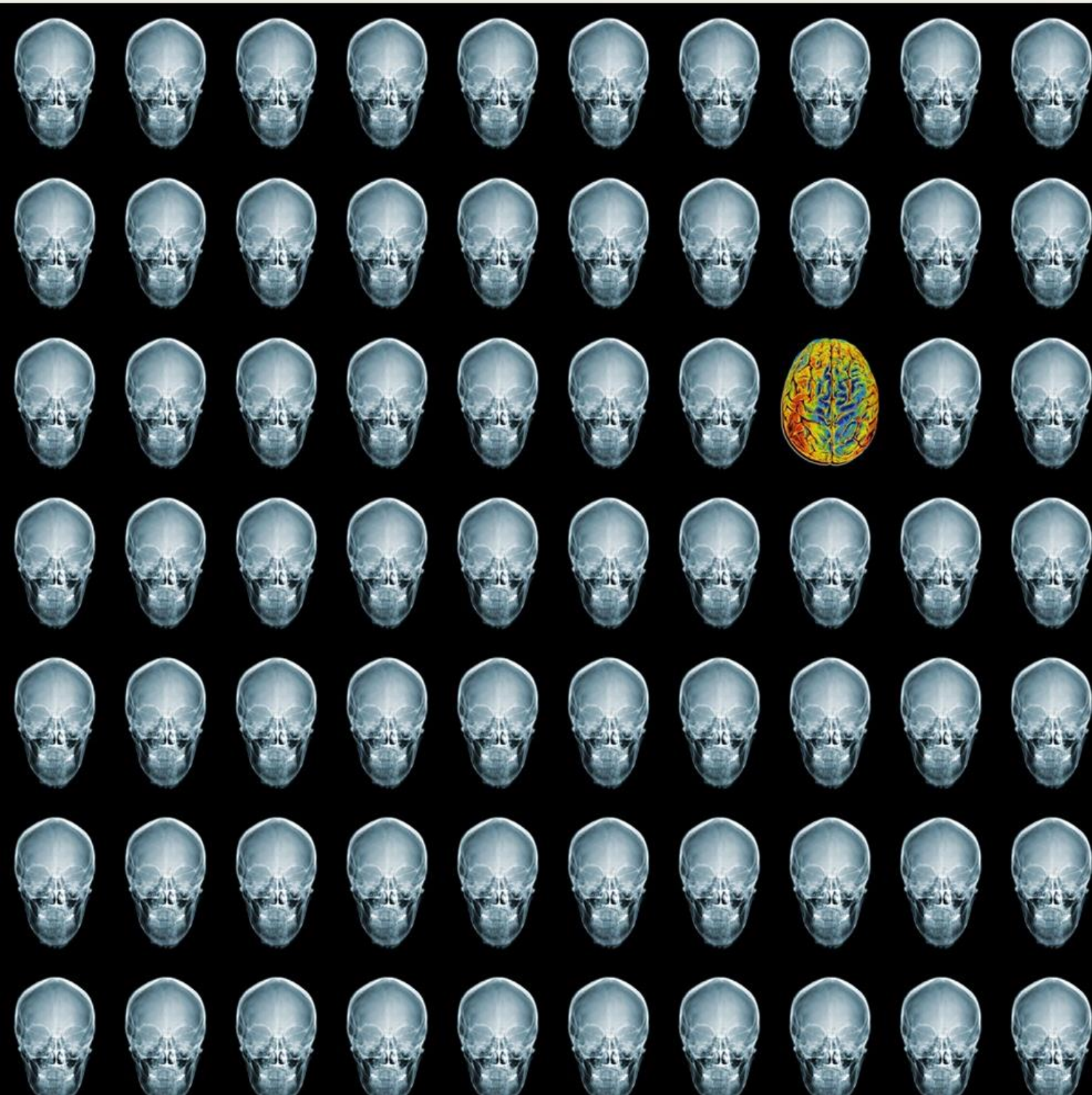

REJR

Российский Электронный Журнал Лучевой Диагностики
Russian Electronic Journal of Radiology (REJR)
Том 9. № 2. 2019 год.

Редакционный отдел:
Редакторы:
Е.В. Евсеева
Л.Б. Капанадзе
Редакторы перевода:
О.Ю. Павлова
А.С. Беляев
Редактор новостного раздела:
А.Е. Солопова
Технические редакторы:
Д.А. Вершинин
А.С. Абнизов
Верстка:
А.А. Лисавин
Д.И. Живоглядов

Адрес журнала:
www.rejr.ru
Почта журнала:
rejr@rejr.ru

Техническая поддержка:
admin@rejr.ru

REJR *– рецензируемое научное электронное периодическое издание по лучевой диагностике*

Периодичность издания – 4 раза в год

Языки: русский и английский

Журнал зарегистрирован в Федеральной службе по надзору за соблюдением законодательства в сфере массовых коммуникаций и охране культурного наследия

Регистрационный номер:
Эл №ФС77-44003
от 01 марта 2011 г.

ISSN 2222-7415
Входит в перечень ВАК и базу цитирования SCOPUS

Главный редактор:
Академик РАН, профессор **С.К. Терновой** (Москва)

Первый заместитель главного редактора:
Член-корр. РАН, профессор **Серова Н.С.** (Москва)

Заместители главного редактора:
Профессор **Бахтиозин Р.Ф.** (Москва)
Профессор **Шехтер А.И.** (Москва)

Редакционная коллегия:
Профессор **Вишнякова М.В.** (Москва)
Академик РАН, профессор **Глыбочко П.В.** (Москва)
Профессор **Домбровский В.И.** (Ростов-на-Дону)
Профессор **Кондрашин С.А.** (Москва)
Professor **Hedvig Hricak** (USA)
Professor **Teruhito Mochizuki** (Japan)
Professor **Rainer Rienmueller** (Austria)

Редакционный совет:
Академик РАН, профессор **Адамян Л.В.** (Москва)
Академик РАН, профессор **Акчурин Р.С.** (Москва)
Академик РАН, профессор **Алекян Б.Г.** (Москва)
Профессор **Амосов В.И.** (Санкт- Петербург)
Профессор **Аржанцев А.П.** (Москва)
Академик РАН, профессор **Беляков Н.А.** (Санкт- Петербург)
Профессор **Дергилев А.П.** (Новосибирск)
Академик РАН, профессор **Долгушин Б.И.** (Москва)
Профессор **Завадовская В.Д.** (Томск)
Профессор **Зеликман М.И.** (Москва)
Профессор **Игнатьев Ю.Т.** (Омск)
Член-корр. РАН, профессор **Коков Л.С.** (Москва)
Академик РАН, профессор **Котельников Г.П.** (Самара)
Профессор **Кудряшова Н.Е.** (Москва)
Член-корр. РАН, профессор **Мардынский Ю.С.** (Москва)
Профессор **Митьков В.В.** (Москва)
Профессор **Рогожин В.А.** (Киев, Украина)
Профессор **Рожкова Н.И.** (Москва)
Профессор **Трофимова Т.Н.** (Санкт- Петербург)
Профессор **Тюрин И.Е.** (Москва)
Профессор **Тютин Л.А.** (Санкт- Петербург)
Профессор **Усов В.Ю.** (Томск)
Профессор **Шарифуллин В.А.** (Москва)
Профессор **Шахов Б.Е.** (Нижний Новгород)
Professor **Adam Andreas** (Great Britain)
Professor **Nicholas Gourtsoyiannis** (Greece)
Professor **Marat Khodzhibekov** (Uzbekistan)
Professor **Andrey Kholodniy** (USA)
Professor **Raushan Rakhimzhanova** (Kazakhstan)
Professor **Hans Ringertz** (Sweden)
Professor **Jean Louis Sablayrolles** (France)

Canon

ONE Aquilion VISION EDITION

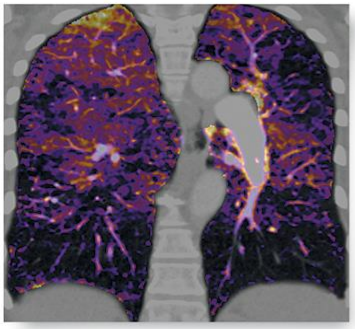

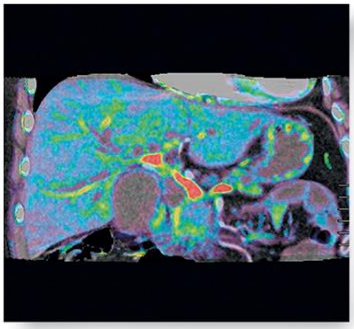

Aquilion ONE VISION EDITION — лидер компьютерной томографии

- 640 срезов за 0,275 секунды.
- UltraHelical — режим сверхбыстрого сканирования.
- Динамическое объемное сканирование в режиме 4D.
- Двухэнергетический режим сканирования и автоматическая субтракция костей и легких.
- SEMAR — уникальный алгоритм удаления артефактов от металла.

АО «Канон Медикал Системз»

Made For life

123242, Москва, Новинский бульвар, 31, ТДЦ «Новинский»
Тел.: + 7 (495) 626 5809, факс: + 7 (495) 626 5807, ru.medical.canon

СОДЕРЖАНИЕ

ОТ РЕДАКЦИИ.....7

ИСТОРИЯ РЕНТГЕНОЛОГИИ

ПЕРВЫЙ В МИРЕ РЕНТГЕНОРАДИОЛОГИЧЕСКИЙ ИНСТИТУТ И РОССИЙСКАЯ АССОЦИАЦИЯ РЕНТГЕНОЛОГОВ И РАДИОЛОГОВ ОТМЕЧАЮТ ВЕКОВОЙ ЮБИЛЕЙ.....8-16

Тютин Л.А., Трофимова Т.Н., Карлова Н.А., Бойцова М.Г., Зорин Я.П.

ЛЕКЦИЯ

РЕНТГЕНОЛОГИЧЕСКИЕ ПРОЯВЛЕНИЯ КИСТ ЧЕЛЮСТЕЙ.....17-29

Аржанцев А.П.

ОРИГИНАЛЬНЫЕ СТАТЬИ

ВОЗМОЖНОСТИ ПРИМЕНЕНИЯ ПЕРФУЗИОННЫХ И ДИФФУЗИОННЫХ МЕТОДОВ В ДИАГНОСТИКЕ СОЛИТАРНОГО ПОВРЕЖДЕНИЯ БЕЛОГО ВЕЩЕСТВА ГОЛОВНОГО МОЗГА.....30-46

Семенов С.Е., Берген Т.А., Месропян Н.А., Смагина А.В., Юркевич Е.А.

МЕТОДИКА ОЦЕНКИ ДЕФЕКТОВ НИЖНЕЙ СТЕНКИ ОРБИТЫ ПО ДАННЫМ МУЛЬТИСПИРАЛЬНОЙ КОМПЬЮТЕРНОЙ ТОМОГРАФИИ..47-54

Павлова О.Ю., Серова Н.С., Давыдов Д.В., Коновалов К.А., Мискарян Т.И.

РЕЗУЛЬТАТЫ ПРИМЕНЕНИЯ ФУНКЦИОНАЛЬНОЙ МУЛЬТИСПИРАЛЬНОЙ КОМПЬЮТЕРНОЙ ТОМОГРАФИИ ПРИ ХИРУРГИЧЕСКОМ ЛЕЧЕНИИ ПАЦИЕНТОВ С НЕСТАБТИЛЬНОСТЬЮ ШЕЙНОГО ОТДЕЛА ПОЗВОНОЧНИКА.....55-62

Терновой С.К., Лычагин А.В., Серова Н.С., Абрамов А.С., Черепанов В.Г., Мискарян Т.И.

МРТ-СЕМИОТИКА ДИАСТЕМАТОМИЕЛИИ.....63-73

Дьячков К.А., Дьячкова Г.В., Евреинова Я.В., Губин А.В., Рябых С.О., Зейналов Ю.Л., Савин Д.М.

ВЗАИМООТНОШЕНИЕ МЕЖДУ МОРФОЛОГИЧЕСКИМИ ХАРАКТЕРИСТИКАМИ КОРОНАРНОГО АТЕРОСКЛЕРОЗА И НАРУШЕНИЕМ МИОКАРДИАЛЬНОЙ ПЕРФУЗИИ: РЕЗУЛЬТАТЫ АНАЛИЗА МУЛЬТИСПИРАЛЬНОЙ КОМПЬЮТЕРНО-ТОМОГРАФИЧЕСКОЙ КОРОНАРОГРАФИИ И ПЕРФУЗИОННОЙ СЦИНТИГРАФИИ МИОКАРДА.....74-89

Мальцева А.Н., Копьева К.В., Мочула А.В., Гракова Е.В., Завадовский К.В.

ОЦЕНКА НОРМАЛЬНЫХ ПОКАЗАТЕЛЕЙ ИНТЕНСИВНОСТИ СИГНАЛА И ОБЪЕМА ЛЕГКИХ ПЛОДА ПО ДАННЫМ МАГНИТНО-РЕЗОНАНСНОЙ ТОМОГРАФИИ.....90-97

Сыркашев Е.М., Солопова А.Е., Быченко В.Г., Буров А.А., Гус А.И.

НОВЫЕ ВОЗМОЖНОСТИ ОБРАБОТКИ РЕЗУЛЬТАТОВ РАДИОЛОГИЧЕСКОГО ИССЛЕДОВАНИЯ ЛЕГКИХ.....98-106

Золотницкая В.П., Тишков А.В., Агафонов А.О., Страх Л.В. Амосова О.В.

ЭФФЕКТИВНОСТЬ СИСТЕМЫ КОМПЬЮТЕРНОГО АНАЛИЗА МАММОГРАММ В ДИАГНОСТИКЕ ВАРИАНТОВ РАКА МОЛОЧНОЙ ЖЕЛЕЗЫ, ТРУДНО ВЫЯВЛЯЕМЫХ ПРИ СКРИНИНГОВОЙ МАММОГРАФИИ.....107-118

Пасынков Д.В., Егошин И.А., Колчев А.А., Клюшкин И.В., Пасынкова О.О.

РОЛЬ МСКТ В ДИАГНОСТИКЕ ОСТРОЙ АБДОМИНАЛЬНОЙ БОЛИ БЕЗ ТРАВМЫ В АНАМНЕЗЕ.....119-129

Шабунин А.В., Багателия З.А., Араблинский А.В., Магдебура Ю.А.

СРАВНИТЕЛЬНЫЙ АНАЛИЗ ДАННЫХ КОМПЬЮТЕРНОЙ ТОМОГРАФИИ И МАГНИТНО-РЕЗОНАНСНОЙ ТОМОГРАФИИ В ВЫЯВЛЕНИИ МЕТАСТАТИЧЕСКОГО ПОРАЖЕНИЯ КОСТЕЙ ПРИ ПОЧЕЧНО-КЛЕТОЧНОМ РАКЕ.....130-132

Крючков И.А., Чехонацкая М.Л., Россоловский А.Н., Кондратьева О.А., Николенко В.Н., Чехонацкий А.А., Бобылев Д.А., Чураков А.А., Кондратьева Д.А..

СОВРЕМЕННЫЕ ВОЗМОЖНОСТИ ПРОГРАММНОЙ ОБРАБОТКИ РЕЗУЛЬТАТОВ КОМПЬЮТЕРНОЙ ТОМОГРАФИИ ПРИ ПЛАНИРОВАНИИ ЛЕЧЕНИЯ БОЛЬНЫХ КОРАЛЛОВИДНЫМ НЕФРОЛИТИАЗОМ.....133-140

Александрова К.А., Серова Н.С., Руденко В.И., Капанадзе Л.Б., Песегов С.В., Фиев Д.Н., Мискарян Т.И.

СТЕНТИРОВАНИЕ ПОДВЗДОШНЫХ ВЕН ПРИ СИНДРОМЕ MAY-THURNER.....141-149

Ахметзянов Р.В., Фомина Е.Е., Бредихин Р.А., Тухбатуллин М.Г.

НАУЧНЫЕ ОБЗОРЫ

ФУНКЦИОНАЛЬНАЯ МРТ ПОКОЯ. ОБЩИЕ ВОПРОСЫ И КЛИНИЧЕСКОЕ ПРИМЕНЕНИЕ.....150-170

Буккиева Т.А., Чегина Д.С., Ефимцев А.Ю., Левчук А.Г., Исхаков Д.К., Соколов А.В., Фокин В.А., Труфанов Г.Е..

COMPARISON OF ACCURACY OF 2D- AND 3D-DIAGNOSTIC METHODS IN ANALYSIS OF MAXILLOFACIAL REGION FOR CEPHALOMETRY IN ORTHDONTIC PRACTICE BASED ON LITERATURE.....171-180

Kulikova A.A., Khabadze Z.S., Abdulkerimova S.M., Bakaev Yu.A., Mohamed El-Khalaf Ramiz, Bagdasarova I.V.

РЕТРОФАРИНГЕАЛЬНОЕ И ПРЕВЕРТЕБРАЛЬНОЕ ПРОСТРАНСТВА – НОРМАЛЬНАЯ ЛУЧЕВАЯ АНАТОМИЯ, ОЦЕНКА ПАТОЛОГИЧЕСКИХ ИЗМЕНЕНИЙ ЛУЧЕВЫМИ МЕТОДАМИ ДИАГНОСТИКИ.....181-196

Дайхес Н.А., Сорокин И.В., Коробкин А.С., Решульский С.С.,

CONTENTS

FROM THE EDITOR.....7

HISTORY OF RADIOLOGY

THE FIRST IN THE WORLD RADIOLOGICAL INSTITUTE AND RUSSIAN RADIOLOGIST`S ASSOCIATION CELEBRATE THE CENTENARY.....8-16

Tyutin L.A., Trofimova T.N., Karlova N.A., Boitsova M.G., Zorin Y.P.

LECTURE

X-RAY SIGHNS OF JAWS CYSTS.....17-29

Arzhantsev A.P.

ORIGINAL ARTICLES

POTENTIAL VALUE OF PERFUSION AND DIFFUSION METHODS FOR SOLITARY WHITE MATTER LESION.....30-46

Semenov S.E., Bergen T.A., Mesropyan N.A., Smagina A.V., Yurkevich E.A.

MEASUREMENTS OF INFERIOR ORBITAL WALL DEFECTS ACCORDING TO MSCT DATA.....47-54

Pavlova O.Yu., Serova N.S., Davydov D.V., Konovalov K.A., Miskaryan T.I.

THE RESULTS OF THE APPLICATION OF FUNCTIONAL MULTISPIRAL COMPUTED TOMOGRAPHY IN THE SURGICAL TREATMENT OF PATIENTS WITH CERVICAL SPINE INSTABILITY.....55-62

Ternovoy S.K., Lychgin A.V., Serova N.S., Abramov A.S., Cherepanov V.G., Miskaryan T.I.

MRI-SEMIOTICS OF DIASTEMATOMYELIA.....63-73

Diachkov K.A., Diachkova G.V., Yevreinova Ya.V., Gubin A.V., Rabykh S.O., Zeinalov Yu.L., Savin D.M.

RELATIONSHIPS BETWEEN CORONARY ATHEROSCLEROTIC MORPHOLOGY AND MYOCARDIAL PERFUSION DOWNSTREAM: THE RESULTS OF COMPUTED TOMOGRAPHY CORONARY ANGIOGRAPHY AND MYOCARDIAL PERFUSION IMAGING.....74-89

Maltseva A.N., Kopeva K.V., Mochula A.V., Grakova E.V., Zavadovsky K.V.

EVALUATION OF NORMAL FETAL LUNG VOLUME AND FETAL LUNG SIGNAL INTENSITY BY MAGNETIC-RESONANCE IMAGING 90-97

Syrkashev E.M., Solopova A.E., Bychenko V.G., Burov A.A., Gus A.I.

NEW POSSIBILITIES OF PROCESSING THE RESULTS OF LUNGS RADIOLOGICAL STUDIES.....98-106

Zolotnitskaia V.P., Tishkov A.V., Agaphonov A.O., Strach L.V., Amosova O.V.

THE VALUE OF COMPUTER AIDED DETECTION SYSTEM IN BREAST CANCER DIFFICULT TO DETECT AT SCREENING MAMMOGRAPHY..107-118

Pasynkov D.V., Egoshin I.A., Kolchev A.A., Kliouchkin I.V., Pasynkova O.O.

THE ROLE OF MSCT IN THE DIAGNOSIS OF NONTRAUMATIC ACUTE ABDOMINAL PAINOF RENAL BLOOD FLOW IN PATIENTS WITH UROLITHIASIS.....119-129

Shabunin A.V., Bagateliya Z.A., Arablinskii A.V., Magdebura Yu.A.

COMPARATIVE ANALYSIS OF COMPUTED TOMOGRAPHY AND MAGNETIC RESONANCE IMAGING IN DETECTING METASTATIC BONE LESIONS IN RENAL CELL CARCINOMA.....130-132

Kryuchkov I.A., Chekhonatskaya M.L., Rossolovsky A.N., Kondrat'eva O.A., Nikolenko V.N., Chekhonatskiy A.A., Bobylev D.A., Churakov A.A., Kondrat'eva D.A.

MODERN OPPORTUNITIES OF THE SOFTWARE PROCESSING OF THE COMPUTED TOMOGRAPHY RESULTS IN THE PLANNING OF PATIENT'S TREATMENT WITH STAGHORN NEPHROLITHIASIS.....133-140

Alexandrova K.A., Rudenko V.I., Serova N.S., Pesegov S.V., Kapanadze L.B.

ILIAC VEINS STENTING IN MAY-THURNER SYNDROME.....141-149

Akhmetzyanov R.V., Fomina E.E., Bredikchin R.A., Tukhbatullin M.G.

REVIEWS

RESTING STATE FUNCTIONAL MRI. GENERAL ISSUES AND CLINICAL APPLICATION.....150-170

Bukkieva T.A., Chegina D.S., Efimtsev A.Yu., Levchuk A.G., Iskhakov D.K.,Sokolov A.V., Fokin V.A., Trufanov G.E.

COMPARISON OF ACCURACY OF 2D- AND 3D-DIAGNOSTIC METHODS IN ANALYSIS OF MAXILLOFACIAL REGION FOR CEPHALOMETRY IN ORTHDONTIC PRACTICE BASED ON LITERATURE.....171-180

Kulikova A.A., Khabadze Z.S., Abdulkerimova S.M., Bakaev Yu.A., Mohamed El-Khalaf Ramiz, Bagdasarova I.V.

RETROPHARYNGEAL AND PREVERTEBRAL SPACES - NORMAL RADIOLOGICAL ANATOMY, ASSESSMENT OF PATHOLOGICAL CHANGES BY RADIOLOGICAL METHODS.....181-196

Daikhes N.A., Sorokin I.V., Korobkin. A.S., Reshulskii S.S., Kuyan Y.S., Karneeva O.V., Kim I.A.

THE ROLE OF CT AND MRI IN THE DIAGNOSIS OF SQUAMOUS CELL CARCINOMA OF THE LARYNX.....197-204

Serova N.S., Shebunina A.B., Avetisyan E.Ye.

MATHEMATICAL MODELING OF CORONARY BLOOD FLOW TO ASSESS THE FUNCTIONAL SIGNIFICANCE OF STENOTIC LESION BY COMPUTED TOMOGRAPHY.....205-212

Ternovoy S.K., Chepovskiy A.M., Veselova T.N., Borisenko V.V., Serova N.S.

THE POSSIBILITY OF USING SUBTRACTION MSCT-CORONARY

Куян Ю.С., Карнеева О.В, Ким И.А.
РОЛЬ КТ И МРТ В ДИАГНОСТИКЕ ПЛОСКОКЛЕТОЧНОЙ КАРЦИНОМЫ ГОРТАНИ.....197-204
Серова Н.С., Шебунина А.Б., Аветисян Э.Е.
МАТЕМАТИЧЕСКОЕ МОДЕЛИРОВАНИЕ КОРОНАРНОГО КРОВОТОКА ДЛЯ ОЦЕНКИ ФУНКЦИОНАЛЬНОЙ ЗНАЧИМОСТИ СТЕНОТИЧЕСКОГО ПОРАЖЕНИЯ ПО ДАННЫМ КОМПЬЮТЕРНОЙ ТОМОГРАФИИ.....205-212
Терновой С.К., Чеповский А.М., Веселова Т.Н., Борисенко В.В., Серова Н.С.
ВОЗМОЖНОСТИ ИСПОЛЬЗОВАНИЯ СУБТРАКЦИОННОЙ МСКТ-КОРОНАРОГРАФИИ В ДИАГНОСТИКЕ ИЗМЕНЕНИЙ КОРОНАРНЫХ АРТЕРИЙ С МАССИВНЫМ КАЛЬЦИНОЗОМ И НАЛИЧИЕМ СТЕНТОВ.....213-219
Гончаренко Д.Н., Бахтиозин Р.Ф., Федотенков И.С., Сурмава А.Е.
НЕКОТОРЫЕ АСПЕКТЫ КЛИНИКО-ЛУЧЕВОЙ ДИАГНОСТИКИ ВОСПАЛИТЕЛЬНЫХ КОКСОПАТИЙ ДЕТСКОГО ВОЗРАСТА.....220-233
Кожевников А.Н., Поздеева Н.А., Конев М.А., Новик Г.А.
POOLED DATABASE OF OZYORSK POPULATION EXPOSED TO COMPUTED TOMOGRAPHY.....234-239
Fomin E.P., Osipov M.V.
СЛУЧАИ ИЗ ПРАКТИКИ
СЛУЧАЙ РАННЕЙ ДИАГНОСТИКИ ЛОКОРЕГИОНАРНОГО РЕЦИДИВА РАКА ГОРТАНИ С ПРИМЕНЕНИЕМ ГАРПУННОЙ БИОПСИИ ПОД УЗ-КОНТРОЛЕМ.....240-245
Дайхес Н.А., Виноградов В.В., Коробкин А.С, Гафурова А.И., Решульский С.С., Карнеева О.В., Ким И.А..
СЛОЖНОСТИ ДИАГНОСТИКИ И ЛЕЧЕНИЯ ГЕНЕРАЛИЗОВАННОГО ТУБЕРКУЛЕЗА ЛЕГКИХ С ПОРАЖЕНИЕМ ГОЛОВНОГО МОЗГА У ПАЦИЕНТКИ 25 ЛЕТ.....246-254
Гиллер Д.Б., Береснева Р.Е., Лазарева Я.В., Роменко М.А., Щербакова Г.В., Ениленис И.И., Кесаев О.Ш., Пятенко Е.А.
РЕДКИЙ СЛУЧАЙ СПОНТАННОГО ПНЕВМОМЕДИАСТИНУМА.....255-259
Андропова П.Л., Гаврилов П.В., Васильев Н.С., Мельник С.И., Шмелева И.С., Трофимова Т.Н.
АНЕВРИЗМА ВЕНЫ ГАЛЕНА У НОВОРОЖДЕННОГО: ПОСМЕРТНАЯ КТ С КОНТРАСТНЫМ УСИЛЕНИЕМ СОСУДОВ ПРИ ПАТОЛОГОАНАТОМИЧЕСКОМ ИССЛЕДОВАНИИ.....260-274
Туманова У.Н., Ляпин В.М., Козлова А.В., Быченко В.Г., Щеголев А.И.
SUCCESSFUL SURGICAL TREATMENT OF THE GIANT MEDIASTINAL SEMINOMA COMPLICATED BY THE SYNDROME OF THE SUPERIOR VENA CAVA IN A 45-YEAR-OLD PATIENT 275-281
Giller D.B., Berezovsky Yu.S., Severova L.P., Giller B.D., Shcherbakova G.V., Shilova M.V., Knyazeva S.G.
ВОЗМОЖНОСТИ МУЛЬТИСПИРАЛЬНОЙ КОМПЬЮТЕРНОЙ ТОМОГРАФИИ В ОЦЕНКЕ ДИНАМИКИ СОСТОЯНИЯ ВИСЦЕРАЛЬНОЙ ЖИРОВОЙ ТКАНИ У БОЛЬНОЙ БРОНХИАЛЬНОЙ АСТМОЙ С ИЗБЫТОЧНОЙ МАССОЙ ТЕЛА.....282-287
Чичкова Н.В., Серова Н.С., Гаспарян А.А., Капанадзе Л.Б., Фомин В.В.
МРТ В ДИАГНОСТИКЕ РЕДКОГО СЛУЧАЯ ПЕРВИЧНО-МНОЖЕСТВЕННЫХ ЗЛОКАЧЕСТВЕННЫХ ОБРАЗОВАНИЙ: ОСТЕОСАРКОМА И УРОТЕЛИАЛЬНЫЙ РАК МОЧЕВОГО ПУЗЫРЯ, АДЕНОКАРЦИНОМА ПРЕДСТАТЕЛЬНОЙ ЖЕЛЕЗЫ.....288-294
Григорьев Е.Г., Фролова И.Г., Перельмутер В.М., Слонимская Е.М., Гольдберг В.Е., Фесик Е.А., Усынин Е.А., Гольдберг А.В.
МЕТОДИКА SPLIT-BOLUS ПРИ ПРОВЕДЕНИИ МУЛЬТИСПИРАЛЬНОЙ КОМПЬЮТЕРНОЙ ТОМОГРАФИИ В РЕЖИМЕ «ВСЕ ТЕЛО» У ПАЦИЕНТОВ С ТЯЖЕЛОЙ СОЧЕТАННОЙ ТРАВМОЙ.....295-300
Душин Д.Ю., Буренчев Д.В., Терновой С.К.
РОЛЬ ФУНКЦИОНАЛЬНОЙ МСКТ С НАГРУЗКОЙ В ДИАГНОСТИКЕ ЭЛАСТИЧНОЙ ПЛОСКОВАЛЬГУСНОЙ ДЕФОРМАЦИИ СТОПЫ....301-314
Серова Н.С., Беляев А.С., Бобров Д.С., Бабкова А.А., Карев А.С.
НЕКРОЛОГ
ПАМЯТИ ПРОФЕССОРА ВИКТОРА ИОСИФОВИЧА ДОМБРОВСКОГО.....315
ПАМЯТИ ПРОФЕССОРА ЭРЫ АРСЕНЬЕВНЫ БЕРЕСНЕВОЙ.....316
АВТОРАМ... 317-320
ANGIOGRAPHY IN THE DIAGNOSIS OF CHANGES IN THE CORONARY ARTERIES WITH MASSIVE CALCIFICATION AND THE PRESENCE OF STENTS.....213-219
Goncharenko D.N., Bakhtiozin R.F., Fedotenkov I.S., Surmava A.E.
SOME ASPECTS OF CLINICAL AND RADIOLOGY DIAGNOSIS OF COXITIS IN CHILDREN.....220-233
Kozhevnikov A.N., Pozdeeva N.A., Konev M.A., Novik G.A.
POOLED DATABASE OF OZYORSK POPULATION EXPOSED TO COMPUTED TOMOGRAPHY.....234-239
Fomin E.P., Osipov M.V.
CASE REPORTS
CASE OF EARLY DIAGNOSIS OF LOCOREGIONAL RECURRENCE OF LARYNGEAL CANCER WITH THE USE OF HARPOON BIOPSY UNDER ULTRASOUND CONTROL.....240-245
Daikhes N.A., Vinogradov V.V., Korobkin. A.S., Gafurova A.I., Reshulskii S.S., Karneeva O.V., Kim I.A..
CHALLENGES OF THE DIAGNOSIS AND TREATMENT OF GENERALIZED PULMONARY TUBERCULOSIS WITH BRAIN DAMAGE IN A 25-YEAR-OLD PATIENT.....246-254
Giller D.B., Beresneva R.E., Lazareva Ya.V., Romenko M.A., Scsherbakova G.V., Enilenis I.I., Kesaev O.Sh., Pyatenko E.A.
A RARE CASE OF SPONTANEOUS PNEUMOMEDIASTINUM.....255-259
Andropova P.L., Gavrilov P.V., Vasiliev N.S., Melnik S.I., Shmeleva I.S., Trofimova T.N.
GALEN VEIN ANEURYSM IN A NEWBORN: POSTMORTEM MSCT WITH CONTRAST ENHANCEMENT OF VESSELS WITHIN THE AUTOPSY.....260-274
Tumanova U.N., Lyapin V.M., Kozlova A.V., Bychenko V.G., Shchegolev A.I.
SUCCESSFUL SURGICAL TREATMENT OF THE GIANT MEDIASTINAL SEMINOMA COMPLICATED BY THE SYNDROME OF THE SUPERIOR VENA CAVA IN A 45-YEAR-OLD PATIENT 275-281
Giller D.B., Berezovsky Yu.S., Severova L.P., Giller B.D., Shcherbakova G.V., Shilova M.V., Knyazeva S.G.
MULTISPIRAL COMPUTED TOMOGRAPHY IN ASSESSMENT OF VISCERAL ADIPOSE TISSUE CONTENT DYNAMICS IN OVERWEIGHT PATIENT WITH ASTHMA.....282-287
Chichkova N.V., Serova N.S., Gasparyan A.A., Kapanadze L.B., Fomin V.V.
MRI IN THE DIAGNOSIS OF RARE CASE OF PRIMARY MULTIPLE MALIGNANT TUMORS: OSTEOSARCOMA AND UROTHELIAL BLADDER CANCER, PROSTATE ADENOCARCINOMA.....288-294
Grigorev E.G., Frolova I.G., Perelmuter V.M., Slonimskaya E.M., Usynin E.A., Fesik E.A., Goldberg V.E., Goldberg A.V.
SPLIT-BOLUS TECHNIQUE FOR MULTISPIRAL COMPUTER TOMOGRAPHY IN THE "WHOLE BODY" MODE IN PATIENTS WITH SEVERE COMBINED TRAUMA.....295-300
Dushin D.Yu., Burenchev D.V., Ternovoy S.K.
ROLE OF FUNCTIONAL MSCT IN THE DIAGNOSIS OF ELASTIC FLATFOOT DEFORMITY.....301-314
Serova N.S., Belyaev A.S., Bobrov D.S., Babkova A.A., Karev A.S.
OBITURY
IN MEMORU PROFESSOR VIKTOR IOSIFOVICH DOMBROVSKY.....315
IN MEMORU PROFESSOR ERA ARSEN'EVNA BERESNEVA.....316
FOR ATHORS.....317-320

Теперь не нужно покупать новый МРТ, чтобы делать исследования быстрее!

88% ежедневных МР-исследований[1] вы можете проводить быстрее!

Технология **Compressed SENSE позволяет ускорить получение различных МР-последовательностей** для широкого спектра анатомических структур.

- Применима для исследования практически любой области тела.
- Совместима с различными методами сканирования и типами контрастирования.

Теперь вы сами выбираете, что вам нужно:

С технологией Compressed SENSE вы можете **проводить исследование быстрее** с эквивалентным качеством изображения.

С технологией Compressed SENSE вы можете проводить исследование за то же время **с более высоким качеством изображения.**

Всегда есть способ изменить жизнь к лучшему!

Представленное приложение устанавливается на магнитно-резонансные системы Philips.
По вопросам совместимости с вашим оборудованием проконсультируйтесь с представителем компании.

[1] Valid for Philips Ingenia systems. Based on aggregated global clinical utilization data and C-SENSE sequence compatibility criteria, 2018

От редакции

Дорогие коллеги, друзья!

Вы получили второй номер нашего журнала в 2019 году. В номере 20 оригинальных статей и случаев из практики, восемь научных обзоров, 1 лекция и одна статья об истории становления нашей специальности. Обращаю ваше внимание на историческую статью! Это, на мой взгляд, очень важная статья, представленная группой авторов из Санкт-Петербурга В статье рассказывается о истории создания в 2018 году первого в мире рентгенорадиологического института – «колыбели» отечественной медицинской радиологии и рентгенологии. Приводятся важнейшие сведения об организации общества рентгенологов и роли наших выдающихся учителей М.И. Неменова, А.Ф. Генкена, С.М. Занберга, д-р Агеева (Красноярск), А.Г. Самойлова, Гинодмана (Харбин), А.М. Рыбака и Я.Б. Порховник из Киева, И.В. Виноградова, А.И. Раутенштейна (Гродно), А.П. Еремича, А.А. Редлих, А.К. Яновского, Д.Д. Плетнева (Москва), Я.М. Розенблата (Одесса), и других. Такой материал можно собрать только активно работая в архивах. Я выражаю благодарность группе авторов за столь глубокое изыскание!

В журнал стало поступать больше статей на английском языке. Это важный показатель – журнал индексируется в системе Scopus, и, конечно, статьи на английском языке больше востребованы за рубежом.

Напоминаю, что все материалы, проходят двойное слепое рецензирование. Это может задержать выход статьи т.к. авторам приходится исправлять замечания рецензентов. Однако, при активной работе авторов, как правило статьи не задерживаются в редакции более 2-3 месяцев.

Пишите нам. Вместе с вами мы будем улучшать журнал в соответствии с требованиями времени.

Главный редактор
Академик РАН С.К. Терновой

ИСТОРИЯ СПЕЦИАЛЬНОСТИ

ПЕРВЫЙ В МИРЕ РЕНТГЕНОРАДИОЛОГИЧЕСКИЙ ИНСТИТУТ И РОССИЙСКАЯ АССОЦИАЦИЯ РЕНТГЕНОЛОГОВ И РАДИОЛОГОВ ОТМЕЧАЮТ ВЕКОВОЙ ЮБИЛЕЙ

Тютин Л.А.[1], Трофимова Т.Н.[2], Карлова Н.А.[2], Бойцова М.Г.[2], Зорин Я.П.[2]

В 2018 году отмечает столетний юбилей первый в мире рентгенорадиологический институт, основанный в Петрограде усилиями профессора М.И. Неменова и группы выдающихся Российских ученых. Создание крупного научно-исследовательского института, где проводилась не только исследовательская работа, но и активное внедрение в медицинскую практику новейших достижений, явилось важной основой для дальнейшего развития рентгенологии и радиологии в нашей стране. Российская ассоциация рентгенологов и радиологов создана на основе общества российских рентгенологов и радиологов в 1919 году в Петрограде.

1 – г. Санкт-Петербург, пос. Песочный, ул. Ленинградская, д. 70.
2 – Научно-клинический и образовательный центр «Лучевая диагностика и ядерная медицина» Санкт-Петербургского государственного университета.
г. Санкт-Петербург, Россия.

Ключевые слова: рентгенорадиологический институт, рентгенология, радиология, история, М.И. Неменов.

Контактный автор: Бойцова М.Г. e-mail: mgboitsova@mail.ru.

Для цитирования: Тютин Л.А., Трофимова Т.Н., Карлова Н.А., Бойцова М.Г., Зорин Я.П. Первый в мире рентгенорадиологический институт и российская ассоциация рентгенологов и радиологов отмечаются вековой юбилей.. REJR 2019; 9(2):8-16. DOI:10.21569/2222-7415-2019-9-2-8-16.

Статья получена: **29.04.19** **Статья принята:** **14.06.19**

THE FIRST IN THE WORLD RADIOLOGICAL INSTITUTE AND RUSSIAN RADIOLOGIST`S ASSOCIATION CELEBRATE THE CENTENARY

Tyutin L.A.[1], Trofimova T.N.[2], Karlova N.A.[2], Boitsova M.G.[2], Zorin Y.P.[2]

In 2018 we celebrate the centenary of the world's first Radiological Institute, founded in Petrograd by the efforts of Professor M.I. Nemenov and a group of outstanding Russian scientists. The creation of a large research Institute, where there were performed not only scientific investigations, but also the active introduction of the latest achievements into medical practice, was an important basis for the further development of roentgenology and radiology in our country. Russian Association of Radiologists was created on the basis of Russian Society of Radiologists in 1919 in Petrigrad.

1 - Saint-Petersburg, Leningradskaya st., 70.
2 - Saint-Petersburg State University, Medical Faculty, Scientific and clinical and educational center “Medical Radiology and Nuclear Medicine”.
Saint-Petersburg. Russia.

Keywords: radiological Institute, roentgenology, radiology, history, M.I.Nemenov

Corresponding author: Boitsova M.G., e-mail: mgboitsova@mail.ru.

For citation: Tyutin L.A., Trofimova T.N., Karlova N.A., Boitsova M.G., Zorin Y.P. The first in the world radiological institute and Russian radiologist’s association celebrate the centenary. REJR 2019; 9(2):8-16. DOI:10.21569/2222-7415-2019-9-2-8-16.

Received: **29.04.19** **Accepted:** **14.06.19**

Только благодаря прилежному и любовному обращению
авторов отдельных статей к первоисточникам,
к совершенно неизвестным или основательно забытым старым
архивным материалам удалось восстановить историческую
правду о путях развития рентгенологии в нашей стране.
Заслуженный деятель науки, проф. С.А. Рейнберг (Москва, 1946 год).

В 2018 году медицинское сообщество отметило столетний юбилей первого в мире рентгенорадиологического института – «колыбели» отечественной рентгенологии и радиологии. Создание крупного научно-исследовательского учреждения подобной направленности явилось важной вехой в развитии рентгенологии как самостоятельной науки и практической дисциплины. Рентгенология в начале прошлого века только начинала отвоевывать лидирующие позиции в диагностической медицине. Создались предпосылки для восприятия широкой медицинской общественностью рентгенологии как новой медицинской специальности, важной для клинической практики науки прижизненного отображения анатомических структур.

Рис. 1 (Fig. 1)

Рис. 1. Фотография.

Профессор М.И.Неменов. Фотография из газеты «Рентгеновы лучи». 23 апреля 1933 г. [9]

Fig. 1. Photo.

Professor M.I.Nemenov. Illustration from the newspaper "Roentgen rays". April 23, 1933. [9]

В начале 1913 года у заведующего рентгеновским кабинетом женского медицинского института г. Санкт-Петербурга Михаила Исаевича Неменова (рис. 1) возникла идея создания рентгенологического института и после представления проекта института в Медицинский Совет Министерства внутренних дел России образована соответствующая комиссия, работа которой была прервана Первой мировой войной [1, 7].

В сентябре этого же года доктор М.И. Неменов обратился к доктору В.В. Дуранте и доктору П.Г. Мезерницкому с предложением созвать предварительное совещание для организации Общества Российских Рентгенологов и Радиологов. Виктор Викентьевич Дуранде в то время был исполняющим обязанности директора Ортопедического института. Полиен Григорьевич Мезерницкий являлся профессором Военно-медицинской академии, одновременно заведующим терапевтическим отделением и рентгеновским кабинетом военного госпиталя. Первое частное совещание, посвященное организации общества, прошло в сентябре 1913 года. Первое учредительное собрание состоялось 13.02.1914 года и в нем приняли участие следующие лица: М.И. Неменов, А.Ф. Генкен, С.М. Занберг, П.А. Великанов, д-р Агеев (Красноярск), А.Г. Самойлов, Козловский, А. Гинодман (Харбин), А.М. Рыбак, Я.Б. Порховник (Киев), И.В. Виноградов, В.В. Дуранте, С. Зарецкий, Н. Чаховский, А.А. Синозерский, М.Л. Нобель-Олейникова, С.В. Гольдберг, А.А. Королько, П.Г. Мезерницкий. Кроме того, письменно просили присоединить их к членам учредителям следующие лица А.И. Раутенштейн (Гродно), А.Н. Соловьев, А.П. Еремич, А.А. Редлих, О.О. Ден, Д.Н. Гейнац, А.К. Яновский, Д.Д. Плетнев (Москва), Я.М. Розенблат (Одесса), С.С. Гирголав, И.А. Орлов, Б.С. Вольфсон. На этом собрании обсуждался проект устава общества и было выбрано организационное бюро из следующих лиц: М.И. Неменов, В.В. Дуранте, П.Г. Мезерницкий и А.А. Синозерский (врач-хирург). Бюро было поручено обработать проект устава. На состоявшемся вскоре втором учредительном собрании принят Устав, по которому совет общества находился в Петрограде, а во всех других городах могли образовываться отделы. Организационному бюро было поручено внести устав общества в министерство внутренних дел на утверждение в соответствии с существовавшими полицейскими условиями. Устав был подписан М.И. Неменовым и П.Г. Мезерницким и неоднократно корректировался и повторно направлялся на рассмотрение в министерство. Окончательная редакция была утверждена 22 января 1916 года [7].

Всего в 1916 году состоялось 5 общих собраний. Первое собрание состоялось 26 апреля 1916 года. На нем было выбрано 7 членов правления и 3 кандидата. В Члены правления выбраны О.Д. Хвальсон, П.Н. Мезерницкий, А.П. Еремич, А.К. Яновский, С.Я. Терешин, М.И. Неменов, Е.С. Лондон. В кандидаты были избраны О.О. Ден, А.Н. Федорицкий, С.В. Гольдберг.

Рис. 2 (Fig. 2)

Рис. 2. Фотография.

Профессор А.Ф. Иоффе.

Fig. 2. Photo.

The professor A.F. Ioffe

На втором собрании распределены должности между членами правления: председатель О.Д. Хвальсон, товарищ председателя А.К. Яновский, первый секретарь М.И. Неменов, второй секретарь А.П. Еремич и казначей С.П. Гольбдберг.

В ноябре 1916 года М.И. Неменов был командирован в Москву для организации первого Всероссийского съезда рентгенологов и радиологов, который проходил одновременно и отчасти совместно с очередным съездом хирургов и терапевтов (16-19 декабря 1916 г). Программными докладчиками были С.В. Гольдберг, М.Н. Неменов и П.П. Лазарев. Всего было объявлено 45 докладов и почти все они были заслушаны.

Съезд проходил в новом здании Университета у памятника М.В. Ломоносову. Объединенные заседания терапевтов и хирургов проходили в богословской аудитории, а рентгенологические заседания в аудитории юридического факультета. Председателем съезда был избран лейб-хирург профессор С.П. Федоров. Президиум создан в следующем составе: П.П. Лазарев, А.К. Яновский, Т.П. Краснобаев, Д.Т. Будинов, М.И. Неменов, Э.Н. Лютер, Н.Е. Успенский. Число участников съезда в первый день превысило 100 человек. Подробная программа заседаний с разбивкой по ним докладов не была напечатана и в результате этого широкая провинция оказалась слабо информирована. Очень много волнений было пережито в связи с размещением выставочных экспонатов. Заключительное заседание состоялось 19 декабря и было посвящено резолюции.

23 февраля 1917 года состоялось очередное общее собрание, а 12 апреля собрание, объединенное с Пироговским хирургическим обществом. После чего общество из-за революционных событий временно приостановило свою деятельность.

В первые недели после Октябрьской революции профессор М.И. Неменов снова обратился к проекту создания рентгенологического института. Институт должен был состоять из трех крупных отделов – физико-технического, медико-биологического и радиевого. Михаил Исаевич писал: «Вначале я думал организовать институт в виде научно-практического учреждения в связи со страховыми кассами, так как я, признаться, не надеялся, что молодая Советская власть, осаждаемая врагами внешними и внутренними, найдет возможным уделить свое внимание проекту о создании какого-то рентгенологического института» [7]. Через 4 месяца после октябрьских событий, в марте 1918 года, вопрос об организации научно-исследовательского рентгенологического института поставлен М.И. Неменовым перед наркомом просвещения Анатолием Васильевичем Луначарским. Обсудив с Михаилом Исаевичем проект нового института, Луначарский одобрил его, после чего М.И. Неменов обратился к молодому профессору физики Абраму Федоровичу Иоффе (рис. 2) с просьбой поддержать начинание. Идея М.И. Неменова привлекла А.Ф. Иоффе, который считал задачей первостепенной важности сближение «чистой» физики с нуждами техники и медицины, он обдумывал такую постановку физических исследований, которая превратила бы физику в научную базу будущей техники. Таким образом, в научном отношении М.И. Неменова и А.Ф. Иоффе объединила общая тема – новое открытие в физике физики и новый метод в медицине.

Составленный М.И. Неменовым проект заключался, по его словам, в следующем: «Институт есть научно-исследовательское и клиническое учреждение с учебными функциями» [7].



Рис. 3 (Fig. 3)

Рис. 3. Фотография.

Главное здание Государственного Рентгенологического и Радиологического института на ул. Рентгена, дом 6 и памятник В.К. Рентгену. Фотография из газеты «Рентгеновы лучи». 23 апреля 1933 г. [9]

Fig. 3. Photo.

The main building of the State Radiological Institute on Roentgen Street 6 and monument of V.K.Roentgen. Illustration from the newspaper "Roentgen rays". April 23, 1933. [9]

Профессором М.И. Неменовым был разработан Устав института, согласно которому во главе института стоял президент, один из заведующих отделами, которые чередовались друг с другом ежегодно. Данный проект и его Устав были одобрены коллегией Наркомпроса.

Для создания института в марте 1918 года специальным декретом о передаче зданий были выделены часть зданий бывшего лицея и помещения бывшей гомеопатической лечебницы на улице Лицейской, д. 6, где ныне располагается кафедра рентгенологии и радиационной медицины СПбГМУ им. И.П. Павлова, принадлежавшей тогда Женскому медицинскому институту (рис. 3).

Однако возникло непонимание со стороны руководства Женского медицинского института, воспринимавшего новое создающееся учреждение как небольшое «расширение» собственной территории с созданием дополнительных отделов. 25 апреля 1918 года Научный Отдел Наркомпроса запросил М.И. Неменова информацию о положении дел об организации рентгенологического института и предложил организовать совещание по этому вопросу [7].

23 сентября 1918 года Народный Комиссариат по просвещению поручил А.Ф. Иоффе организацию Физико-Технического отдела. 18 октября 1918 года под председательством Абрама Федоровича состоялось совещание, на котором присутствовали представители Женского медицинского института и рентгеновского института, на котором выяснилось полное принципиальное расхождение во взглядах. Итогом явилось принятие идеи о полной независимости создаваемого института. 24 октября 1918 года А.Ф. Иоффе принял все дела, касающиеся организации Рентгенологического и радиологического Института [7].

Задачи института состояли в изучении природы рентгеновских лучей и радия, в изучении действия их на человека, животный и растительный организмы, в применении рентгеновых лучевой и радия для исследования и лечения и в преподавании рентгенологии. Несмотря на все трудности военного времени, институт с самого начала был организован на широких началах и состоял из трех крупных отделов:

– медико-биологический (директор – профессор М.И. Неменов).

– физический-технический (директор – академик А.Ф. Иоффе);

– радиологический (директор – профессор Л.С. Коловрат-Червинский).

В совет медико-биологического отдела вошли: заведующий биолого-гистологической лабораторией профессор А.А. Максимов, патологоанаомической профессор Н.Н. Аничков, а консультантом при этой лаборатории был профессор Г.В. Шор, хирургом – профессор В.А. Оппель, терапевтом – П.В. Троицкий, заведующий бактериологической лабораторией – профессор Б.П. Эберт, заведующий биохимической лабораторией – профессор Е.С. Лондон и ботанико-микробиологической лабораторией – профессор Г.А. Надсон. В исследованиях, проведенных Е.С. Лондоном совместно с М.П. Кочневой и М.И. Неменовым на ангиостомированых собаках было показано, что радиобиологический эффект выявляется вслед за введением радона животному. Это были первые радиобиологические исследования обмена веществ в органах целостного организма. Таким образом, уже в 20-е годы прошлого столетия было сформировано новое научное направление – радиационная биохимия.



Рис. 4 (Fig. 4)

Рис. 4. Фотография.

Коловратит – минерал, названный в честь Л.С. Коловрат-Червинского

Fig. 4. Photo.

Kolovratite - the mineral. named after L.S. Kolovrat-Tchervinsky.

Физико-технический отдел под руководством профессора А.Ф. Иоффе продолжал развиваться, фундаментальные научные и исследовательские работы осуществлялись на мировом уровне. Осенью 1918 года по приглашению Иоффе сотрудником института стал студент политехнического института П.Л. Капица. В 1919 году в институте были проведены работы по определению структуры молекулы и атома с помощью рентгенографии, в которых принимал участие П.Л. Капица (лауреат нобелевской премии по физике) и приглашенный в институт ученик Иоффе Н.Н. Семенов (единственный в стране лауреат нобелевской премии по химии).

Радиологический отдел (радиевое отделение), руководимый профессором Л.С. Коловрат-Червинским, занимался исследованием выделения радона радийсодержащими твердыми веществами. Лев Станиславович был видным ученым и одним из крупных российских исследователей в области физики и геологии. В 1921 году Л.С. Коловрат-Червинский скончался в возрасте 36 лет. В его честь был назван минерал Коловратит, обнаруженный в Ферганской области, где ученый проводил исследования (рис. 4).

К концу 1918 года в институте стала функционировать амбулатория, заработали лаборатории и 29 января 1919 года в клинику института, единственную тогда рентгенологическую клинику в мире, был принят первый больной [7]. В клинику института стали стекаться больные для лечения рентгеновыми лучами и радием. Активно шла научная работа: заседал совет, собирались научные семинары, читались доклады. И уже в конце 1919 года началась подготовка к изданию журнала – «Вестник рентгенологии и радиологии». Летом 1919 года при Институте была учреждена кафедра Рентгенологии, на которую по Всероссийскому конкурсу был избран профессор М.И. Неменов [3, 4, 7].

Устав института был разработан М.И. Неменовым. Во главе Института был Президент – один из руководителей отделов с ежегодным чередованием. Первым выбранным президентом института в 1919 года стал академик А.Ф. Иоффе, а с 1920 года эту должность занял профессор М.И. Неменов, который был директором рентгенологического и радиологического института в течение 30 лет.

Нарком по просвещению А.В. Луначарский писал В.И. Ленину 20 ноября 1920 года: «Владимир Ильич! Мы отправили выдающегося ученого и прекрасного лектора Неменова, создавшего у нас Рентгенологический институт, за границу. Посылаю Вам соответственный материал, показывающий, что на этот раз мы отнюдь не ошиблись, послав туда этого человека. Думаю, что Вам будет любопытно просмотреть материал» [5].

Физико-технический отдел института в значительной степени уделял внимание физике и технике в ущерб медицине. Ввиду этого, а также, в связи с тем, что физико-технический отдел находился в отдалении, было решено преобразовать физико-технический, а вместе с ним и радиевый отделы в самостоятельные институты, сохранив научную связь с ними. В 1922 г. Радиевое отделение было включено в состав Государственного радиевого института. Старое название «Государственный рентгенологический и радиологический институт» осталось только за медико-биологическим отделом. В дальнейшем, с развитием деятельности раковой



Рис. 5 (Fig. 5)

Рис. 5. Фотография.

Титульный лист Сборника Государственного Рентгенологического, Радиологического и ракового института.

Fig. 5. Photo.

The title page of the Bulletin of the State Radiological and Cancer Institute.

лаборатории и лечении раковых заболеваний в институте, последний получил название «Государственный рентгенологический, радиологический и раковый институт» (рис. 5).

С основанием Государственного Рентгенологического и Радиологического института в г. Петрограде возобновилась деятельность Общества российских рентгенологов и радиологов. В 1919 году 5 мая и 2 июня состоялись два общих собрания, на которых, благодаря новым политическим условиям, был переработан устав и утверждено положение о Российской ассоциации Рентгенологов и Радиологов. Петроградское общество стало составной частью ассоциации. Подчеркивалось, что такие же общества могут быть организованы и в других городах. Председателем ассоциации стал О.Д. Хвальсон. В совет Петроградского общества избрано 8 человек: А.Ф. Иоффе, Е.С. Лондон, М.И. Неменов, С.Я. Терешин, А.К. Яновский, О.О. Ден, А.А. Максимов, Л.С. Коловрат-Червинский и 2 кандидата, А.А. Залуцкий и С.В. Гольдберг.

Устав ассоциации был опубликован в первом выпуске журнала «Вестник рентгенологии и радиологии», который начал издаваться как орган медико-биологического отдела Государственного Рентгенологического и Радиологического института (рис. 6).

Первый выпуск «Вестника рентгенологии

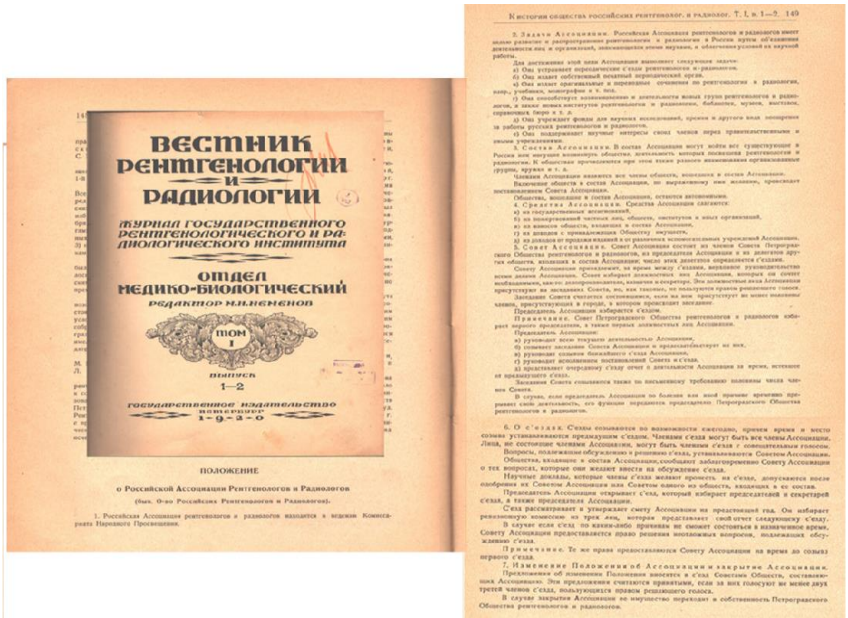

Рис. 6 (Fig. 6)

Рис. 6. Фотография.

Титульный лист журнала «Вестник рентгенологии и радиологии», в котором опубликовано Положение о российской Ассоциации рентгенологов и Радиологов» и текст Положения о Российской ассоциации Рентгенологов и радиологов. 1920. Т. 1, выпуск 1-2.

Fig. 6. Photo.

The title page of the Magazine "The bulletin of Roentgenology and Radiology. 1920. Vol. 1 Edit. 1-2" where there was published the statute on "The Russian Association of Roentgenologists and Radiologists" and the text of the Statute.



РЕЗОЛЮЦИИ, ПРИНЯТЫЕ 2-м СЪЕЗДОМ.

РЕЗОЛЮЦИЯ СЪЕЗДА ПО ВОПРОСУ ОБ АССОЦИАЦИИ РЕНТГЕНОЛОГОВ И РАДИОЛОГОВ.

1. Съезд признает, что для научного объединения всех рентгенологов и радиологов Союза, а также для способствования развитию и организации рентгенологии и радиологии в Союзе Советских Республик необходимо создать Всесоюзную организацию.
2. Такую организацию Съезд усматривает в существующей Ассоциации рентгенологов и радиологов, под которую необходимо подвести прочную базу.
3. В Ассоциацию могут войти все существующие научные общества, объединения и кружки рентгенологов и радиологов, а также отдельные рентгенологи с мест, где вышеупомянутых организаций не имеется.
4. Органами Ассоциации является:
а) Всесоюзный Съезд Ассоциации,
б) Совет Ассоциации,
с) Президиум Совета.
5. Съезд созывается один раз в год и на нем присутствуют как все члены Ассоциации, так и не входящие в нее рентгенологи и радиологи.
6. Совет составляется из 2-х членов от каждого О-ва или объединения, насчитывающего не менее 20 членов (от Москвы и Ленинграда по 3 члена) и по одному члену от объединений, насчитывающих от 10 до 20 членов, при чем университетские города должны быть представлены одним представителем в тех случаях, где они не имеют рентгеновских объединений достаточной численности.
7. Президиум Совета состоит из 5 лиц — 3-х членов и 2-х секретарей. Члены избираются: один от Ленинграда, один от Москвы, один от Харькова. Президиум находится в Ленинграде. Президиум выделяет председателя Ассоциации и 2-х товарищей.
8. Заседания Пленума Совета происходят не менее 2-х раз в год — один раз во время Съезда, другой — в промежутке между Съездами.
9. Печатным органом Ассоциации является „Вестник Рентгенологии и Радиологии" журнал Государственного Рентгенологического Института, который будет отныне иметь двойной подзаголовок — журнал Ассоциации и Института.
10. Орган субсидируется Ассоциацией, но остается юридической собственностью создавшего его Института.
11. Главным и ответственным редактором журнала остается М. И. Неменов. Редакционная Коллегия состоит из представителей крупных рентгеновских объединений, входящих в состав Ассоциации по выбору Совета Ассоциации.
12. Совету Ассоциации поручается в течение 3-х месяцев разработать и провести через правительственные учреждения устав Ассоциации и опубликовать его.
13. Равным образом ему поручается провести в жизнь постановления 2-го Всесоюзного Съезда Рентгенологов и Радиологов.
14. Президиум Ассоциации представляется на утверждение Съезда.

2-м Съездом избраны в Совет следующие лица:
От Ленинграда: Неменов, Яновский, Симонсон.
От Москвы: Будинов, Цейтлин, Либерзон.
От Харькова: Штерман, Харманзарьян.
От Киева: Тесленко, Бергман.
От Одессы: Розенблат.
От Саратова: Штерн.
В Президиум Совета: Неменов, Будинов, Харманзарьян.
Секретари: Симонсон, Рейнберг.

Рис. 7 (Fig. 7)

Рис. 7. Фотография.

Страница из журнала «Вестник рентгенологии и радиологии. Журнал всесоюзной ассоциации рентгенологов и радиологов и Государственного рентгенологического и радиологического института. Том 3, выпуск 1. 1924.» с Резолюцией Второго съезда.

Fig. 7. Photo.

The page with Resolution of The Second Radiological Congress, published in the magazine "The bulletin of Roentgenology and Radiology. 1924. Vol. 3 Edit. 1".

и радиологии» том 1, выпуск 1-2 вышел в свет в 1920 году. Ответственным редактором стал М.И. Неменов, секретарем редакции «Вестника» был профессор С.Г. Симпсон. После того как физико-технический отдел превратился в самостоятельное учреждение, «Вестник», начиная с выпуска 5-6, тома 1, стал называться журналом Государственного Рентгенологического и Радиологического института. В работе издательства периодически возникали кризисы и вся работа по журналу приостанавливалась. «Вестник» выходил с большими промежутками, так, издание 1 тома, начатое в 1920 году, было закончено в 1922 году. Том 2, первый выпуск которого вышел осенью 1922 года, был закончен к 22 января 1924 года [6]. Начиная с 1922 года ответственным секретарем редакции «Вестника» был И.А. Оксенов. До тех пор, пока в институте имелись запасы бумаги, Вестник выходил в свет. Катастрофическое положение наступило, когда запасы бумаги иссякли. И.А. Оксенов в своих воспоминаниях пишет: «В то время у института не было ни бумаги, ни средств для оплаты типографских расходов. Вестнику грозила если не полная гибель, то приостановка издания на неопределенный срок. Пришлось прибегнуть к единственному выходу – взять издание этого выхода на себя и просить у типографии кредит. Необходимо было немедленно приобрести бумагу и для покрытия части этих расходов научные сотрудники института внесли по 4 рубля из своего скудного жалованья. Ценою нервов, ценою собственной крови, «Вестник» сотрудниками института был спасен» [6].

Институт и ассоциация нуждались в международном печатном органе, который демонстрировал бы достижения союзной рентгенологии. По постановлению второго Всесоюзного съезда рентгенологов и радиологов (1924 г.) «Вестник» был признан центральным органом Всесоюзной ассоциации рентгенологов и радиологов, оставаясь юридической собственностью Государственного Рентгенологического и Радиологического института. С этого времени (с выпуска 1, том 3) «Вестник» носит двойной подзаголовок – журнал Ассоциации и института.

В 1924 году состоялся второй съезд рентгенологов и радиологов. Съезд проходил в Москве и Ленинграде. Съезд в Москве был организован одновременно со съездом хирургов и терапевтов с 7 по 9 мая, а с 10 по 14 мая – в Ленинграде. На втором съезде была принята резолюция по вопросу об ассоциации рентгенологов и радиологов [2]. В соответствии с резолюцией «Совету ассоциации поручается в течение трех месяцев разработать и провести через правительство устав ассоциации, который и был подготовлен" (рис. 7 и 8).

Третий всесоюзный съезд рентгенологов и радиологов состоялся в Ленинграде 20-25 мая 1925 года имел резко выраженный научный характер. Съезд поручил президиуму Ассоциации провести в законодательном порядке вопрос о защите труда рентгенологов. Этот вопрос был разделен президиумом на 2 части: первая это непосредственная защита от вредного воздействия лучей и второй – улучшение труда рентгенологов. Ассоциация действовала в тесном контакте с союзом ВСЕМЕДИКОСАНТРУД и Союзом работников просвещения. К 1925 году возник закон в советской республике о защите труда рентгенологов. Были приняты строгие правила, ограждающие работу рентгенологов от непосредственного вредного действия лучей.

В своем выступлении на съезде профессор М.И. Неменов сообщил о противодействии, с которой столкнулась Всесоюзная Ассоциация Рентгенологов и Радиологов в вопросе создания и утверждения кафедр рентгенологии со стороны профессуры, заседающей в методических комиссиях Государственного Ученого Совета (ГУС): «Путем отчаянной борьбы, нам удалось добиться постановления ГУСа о введении обязательного преподавания и кафедры рентгенологии в Ленинграде и Москве. Это была первая

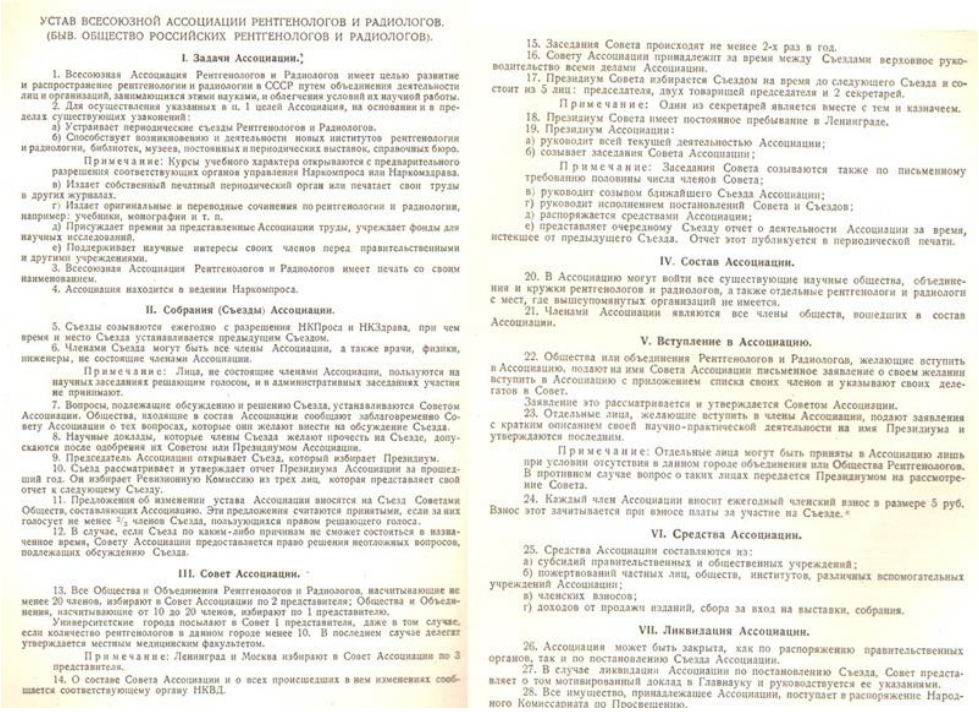

УСТАВ ВСЕСОЮЗНОЙ АССОЦИАЦИИ РЕНТГЕНОЛОГОВ И РАДИОЛОГОВ.
(БЫВ. ОБЩЕСТВО РОССИЙСКИХ РЕНТГЕНОЛОГОВ И РАДИОЛОГОВ).

I. Задачи Ассоциации.

1. Всесоюзная Ассоциация Рентгенологов и Радиологов имеет целью развитие и распространение рентгенологии и радиологии в СССР путем объединения деятельности лиц и организаций, занимающихся этими науками, и облегчения условий их научной работы.
2. Для осуществления указанных в п. 1 целей Ассоциация, на основании и в пределах существующих узаконений:
а) Устраивает периодические съезды Рентгенологов и Радиологов.
б) Способствует возникновению и деятельности новых институтов рентгенологии и радиологии, библиотек, музеев, постоянных и периодических выставок, справочных бюро.
Примечание: Курсы учебного характера открываются с предварительного разрешения соответствующих органов управления Наркомпроса или Наркомздрава.
в) Издает собственный печатный периодический орган или печатает свои труды в других журналах.
г) Издает оригинальные и переводные сочинения по рентгенологии и радиологии, например: учебники, монографии и т. п.
д) Присуждает премии за представленные Ассоциации труды, учреждает фонды для научных исследований.
е) Поддерживает научные интересы своих членов перед правительственными и другими учреждениями.
3. Всесоюзная Ассоциация Рентгенологов и Радиологов имеет печать со своим наименованием.
4. Ассоциация находится в ведении Наркомпроса.

II. Собрания (Съезды) Ассоциации.

5. Съезды созываются ежегодно с разрешения НКПроса и НКЗдрава, при чем время и место Съезда устанавливается предыдущим Съездом.
6. Членами Съезда могут быть все члены Ассоциации, а также врачи, физики, инженеры, не состоящие членами Ассоциации.
Примечание: Лица, не состоящие членами Ассоциации, пользуются на научных заседаниях решающим голосом, и в административных заседаниях участия не принимают.
7. Вопросы, подлежащие обсуждению и решению Съезда, устанавливаются Советом Ассоциации. Общества, входящие в состав Ассоциации сообщают заблаговременно Совету Ассоциации о тех вопросах, которые они желают внести на обсуждение Съезда.
8. Научные доклады, которые члены Съезда желают прочесть на Съезде, допускаются после одобрения их Советом или Президиумом Ассоциации.
9. Председатель Ассоциации открывает Съезд, который избирает Президиум.
10. Съезд рассматривает и утверждает отчет Президиума Ассоциации за прошедший год. Он избирает Ревизионную Комиссию из трех лиц, которая представляет свой отчет к следующему Съезду.
11. Предложения об изменении устава Ассоциации вносятся на Съезд Советами Обществ, составляющих Ассоциацию. Эти предложения считаются принятыми, если за них голосует не менее $^2/_3$ членов Съезда, пользующихся правом решающего голоса.
12. В случае, если Съезд по каким-либо причинам не сможет состояться в назначенное время, Совету Ассоциации предоставляется право решения неотложных вопросов, подлежащих обсуждению Съезда.

III. Совет Ассоциации.

13. Все Общества и Объединения Рентгенологов и Радиологов, насчитывающие не менее 20 членов, избирают в Совет Ассоциации по 2 представителя; Общества и Объединения, насчитывающие от 10 до 20 членов, избирают по 1 представителю.
Университетские города посылают в Совет 1 представителя, даже в том случае, если количество рентгенологов в данном городе менее 10. В последнем случае делегат утверждается местным медицинским факультетом.
Примечание: Ленинград и Москва избирают в Совет Ассоциации по 3 представителя.
14. О составе Совета Ассоциации и о всех происшедших в нем изменениях сообщается соответствующему органу НКВД.
15. Заседания Совета происходят не менее 2-х раз в год.
16. Совету Ассоциации принадлежит за время между Съездами верховное руководительство всеми делами Ассоциации.
17. Президиум Совета избирается Съездом на время до следующего Съезда и состоит из 5 лиц: председателя, двух товарищей председателя и 2 секретарей.
Примечание: Один из секретарей является вместе с тем и казначеем.
18. Президиум Совета имеет постоянное пребывание в Ленинграде.
19. Президиум Ассоциации:
а) руководит всей текущей деятельностью Ассоциации;
б) созывает заседания Совета Ассоциации;
Примечание: Заседания Совета созываются также по письменному требованию половины числа членов Совета;
в) руководит созывом ближайшего Съезда Ассоциации;
г) руководит исполнением постановлений Совета и Съездов;
д) распоряжается средствами Ассоциации;
е) представляет очередному Съезду отчет о деятельности Ассоциации за время, истекшее от предыдущего Съезда. Отчет этот публикуется в периодической печати.

IV. Состав Ассоциации.

20. В Ассоциацию могут войти все существующие научные общества, объединения и кружки рентгенологов и радиологов, а также отдельные рентгенологи и радиологи с мест, где вышеупомянутых организаций не имеется.
21. Членами Ассоциации являются все члены общества, вошедших в состав Ассоциации.

V. Вступление в Ассоциацию.

22. Общества или объединения Рентгенологов и Радиологов, желающие вступить в Ассоциацию, подают на имя Совета Ассоциации письменное заявление о своем желании вступить в Ассоциацию с приложением списка своих членов и указывают своих делегатов в Совет.
Заявление это рассматривается и утверждается Советом Ассоциации.
23. Отдельные лица, желающие вступить в члены Ассоциации, подают заявления с кратким описанием своей научно-практической деятельности на имя Президиума и утверждаются последним.
Примечание: Отдельные лица могут быть приняты в Ассоциацию лишь при условии отсутствия в данном городе объединения или Общества Рентгенологов. В противном случае вопрос о таких лицах передается Президиумом на рассмотрение Совета.
24. Каждый член Ассоциации вносит ежегодный членский взнос в размере 5 руб. Взнос этот зачитывается при взносе платы за участие на Съезде.

VI. Средства Ассоциации.

25. Средства Ассоциации составляются из:
а) субсидий правительственных и общественных учреждений;
б) пожертвований частных лиц, обществ, институтов, различных вспомогательных учреждений Ассоциации;
в) членских взносов;
г) доходов от продажи изданий, сбора за вход на выставки, собрания.

VII. Ликвидация Ассоциации.

26. Ассоциация может быть закрыта, как по распоряжению правительственных органов, так и по постановлению Съезда Ассоциации.
27. В случае ликвидации Ассоциации по постановлению Съезда, Совет представляет о том мотивированный доклад в Главнаук и руководствуется ее указаниями.
28. Все имущество, принадлежащее Ассоциации, поступает в распоряжение Народного Комиссариата по Просвещению.

Рис. 8 (Fig. 8)

Рис. 8. Фотография.

Страница из журнала «Вестник рентгенологии и радиологии. Журнал всесоюзной ассоциации рентгенологов и радиологов и Государственного рентгенологического и радиологического института. Том 3, выпуск 1. 1924.» с Уставом Ассоциации.

Fig. 8. Photo.

The page with Articles Of Association, published in the magazine "The bulletin of Roentgenology and Radiology. 1924. Vol. 3 Edit. 1".

Рис. 9 (Fig. 9)

Рис. 9. Фотография.

Медаль «Профессора Неменова М.И.» – профессиональная награда Президиума Санкт-Петербургского Радиологического общества, за заслуги в области рентгенорадиологии.

Fig. 9. Photo.

The medal of honor, named after professor N.I.Nemenov, - the prof the Presidium of St.Petersburg radiological society for achievements in Radiology.

брешь, которую мы пробили. Если такая кафедра будет учреждена в одном городе, нет сомнения, что после того, как где-нибудь на местах явится возможность такую кафедру учредить, таковая учреждена будет» [6].

Первый съезд совета Всесоюзной Ассоциации рентгенологов и радиологов, состоялся 1-3 марта 1925 года в Ленинграде. Профессор М.И. Неменов сделал сообщение о положении вопроса о преподавании рентгенологии, после чего ГУС постановил ввести обязательное преподавание рентгенологии в одном из ВУЗов в Москве и Ленинграде.

Таким образом, созданием ассоциации и первым ее съездом завершилась эпоха становления рентгенологии и радиологии в стране. Первые десятилетия развития рентгенологии ознаменовались важными событиями, заложившими основу дальнейшего развития рентгенологии в стране. Путь становления рентгенологии в России начался в Санкт-Петербурге в сложный исторический период. До империалистической войны рентгенология не признавалась самостоятельной медицинской дисциплиной. Для того чтобы заниматься рентгенологией, не требовалось никакой дополнительной квалификации, штатных рентгенологов еще не было. Специалистов по рентгенологии в стране насчитывались единицы. Рентгенология в начале прошлого века только начинала отвоевывать лидирующие позиции в диагностической медицине. Как ко всякой новой и незнакомой специальности, старые клиницисты относились к рентгенологии пренебрежительно, как к чему-то вроде фотографии, и, во всяком случае, не признавали её клинической дисциплиной [8]. Непрерывное, стремительное развитие лучевой диагностики приносит новые диагностические технологии и меняет алгоритмы исследований. Но все новое основывается на вековом опыте традиционных рентгенологических методик и памяти о великих ученых-основоположниках (рис. 9).

Источник финансирования и конфликт интересов.

Авторы данной статьи подтвердили отсутствие финансовой поддержки исследования и конфликта интересов, о которых необходимо сообщить.

Список литературы:

1. Вершинина С.Ф. Михаил Исаевич Немёнов. СПб, ФОЛИАНТ, 2016. 50 с.

2. Вестник рентгенологии и радиологии. Журнал всесоюзной ассоциации рентгенологов и радиологов и Государственного рентгенологического и радиологического института. Под ред. М.И. Неменова. 1924; 3 (1): 85.

3. Карлова Н.А., Бойцова М.Г., Зорин Я.П., Становление преподавания рентгенологии (лучевой диагностики) на последипломном уровне подготовки врачей в 20 веке. Российский электронный журнал лучевой диагностики. 2011; 1 (2).

4. Карлова Н.А., Бойцова М.Г., Зорин Я.П. Становление преподавания рентгенологии и лучевой диагностики на додипломном уровне подготовки врачей в 20 веке. Российский электронный журнал лучевой диагностики. 2011; 1 (1).

5. В. И. Ленин и А. В. Луначарский. Переписка, доклады, документы. М., "Наука", 1971. 767 с.

6. Линденбратен Л.Д. Очерки истории российской рентгенологии. М., "Видар", 1995. 327 с.

7. Неменов Н.И. К истории основания Государственного рентгенологического и радиологического института. Государственный рентгенологический, радиологический и раковый институт, 1918-1928. Под ред. М.И.Неменова. Ленинград, Гублит, 1928. С. 1-49.

8. Трофимова Т. Н., Карабанович Е. В., Карлова Н. А., Бойцова М. Г. От Рентгена сквозь столетие. Институт мозга человека им. Н. П. Бехтеревой Российской академии наук, Санкт-Петербург, Россия, «АВА-ПЕТЕР Скандинавия», Научно-Практический рецензируемый журнал «Лучевая диагностика и терапия». 2015; 4 (6): 107-111.

9. «Рентгеновы лучи». Газета Государственного рентгенологического, радиологического и ракового института. 23 апреля 1933 г.

References:

1. Vershinina S.F. Michail Isaevich Nemenov. Saint-Petersburg, FOLIANT, 2016. 58 p. (in Russian).

2. Bulletin of roentgenology and radiology. The journal of the all-union association of roentgenologists and radiologists of the State Radiological Institute. Ed. By M.I. Nemenov. 1924; 3 (1): 85 (in Russian).

3. Karlova N.A., Boitsova M.G., Zorin Y.P., Organization of teaching medical Radiology on postrgraduate level of doctor's preparation in 20-th century. Russian electronic journal of Radiology. 2011; 1 (2) (in Russian).

4. Karlova N.A., Boitsova M.G., Zorin Y.P. Organization of teaching medical Radiology on undergraduate level of doctor's preparation in 20-th century. Russian electronic journal of Radiology. 2011; 1 (1) (in Russian).

5. Lenin V.I., Lunacharsky A.V., Correspondence, reports, documents. Moscow, "Nauka", 1971. 767 p. (In Russian)

6. Lindenbraten L.D. Assay on history of Russian Radiology. M., Vidar, 1995 (in Russian).

7. Nemenov M.I. On history of foundation of the State Roentgenologic and Radiologic Institute. The State Roentgenologic, Radiologic and Cancer Institute, 1918-1928. Edited by Nemenov M.I. Leningrad, Gublit, 1928. P. 1-49 (in Russian).

8. Trofimova T.N., Karabanovich E.B., Karlova N.A., Boitsova M.G. From Roentgen through the Century. Medical Radiology and Therapy. 2015; 4 (6): 107-111 (in Russian).

9. "Roentgen rays." Newspaper of the State Roentgenological, Radiological and Cancer Institute. 23 April 1933. (In Russian)

ЛЕКЦИЯ

РЕНТГЕНОЛОГИЧЕСКИЕ ПРОЯВЛЕНИЯ КИСТ ЧЕЛЮСТЕЙ

Аржанцев А.П.

ФГБУ «Центральный научно-исследовательский институт стоматологии и челюстно-лицевой хирургии» Минздрава России.
г. Москва, Россия.

Представлена рентгеноскиалогическая характеристика распространенных одонтогенных и неодонтогенных кист челюстей с учетом причин возникновения и частоты встречаемости.

Наличие косвенных рентгеновских признаков позволяет провести дифференциальную диагностику между корневыми кистами небольших размеров и апикальными гранулемами. Одонтогенные и неодонтогенные кисты значительных размеров могут иметь сходную рентгеновскую картину между собой и с доброкачественными новообразованиями. Поэтому в ряде клинических ситуаций провести дифференциальную диагностику между этими полостными образованиями не представляется возможным.

Объективность рентгенодиагностики кист челюстей во многом зависит от информативности использующихся рентгенологических методик. Компьютерная томография рассматривается как оптимальная методика при выявлении кист челюстей любой локализации. Распространенные рентгеностоматологические методики имеют определенные особенности отображения кист челюстей, снижающие достоверность изображения.

Ключевые слова: одонтогенные кисты, неодонтогенные кисты, челюсти, рентгенодиагностика, ортопантомография, рентгенография, компьютерная томография.

Контактный автор: Аржанцев А.П., e-mail: andrey-p-a@mail.ru

Для цитирования: Аржанцев А.П. Рентгенологические проявления кист челюстей. REJR 2019; 9(2):17-29. DOI:10.21569/2222-7415-2019-9-2-17-29.

Статья получена: **01.06.19** **Статья принята:** **02.07.19**

X-RAY SIGHNS OF JAWS CYSTS

Arzhantsev A.P.

I.M. Sechenov First Moscow State Medical University
Moscow, Russia

The article presents the x-ray characteristics of odontogenic and nonodontogenic jaws cysts, taking into account the causes and frequency of occurrence.

Indirect x-ray signs allow for differential diagnosis between root cysts of small size and apical granulomas. Odontogenic and nonodontogenic cysts of considerable size may have similar x-ray pattern among themselves and with benign tumors. Therefore, in a number of clinical situations to conduct a differential diagnosis between these cavities is not possible

The objectivity of x-ray diagnostics of jaws cysts largely depends on the informativeness of the x-ray techniques used. Computed tomography is considered as an optimal technique for detecting jaws cysts of any localization. Common radiological techniques in dentistry have certain features of displaying jaws cysts, which reduce the reliability of the image.

Keywords: odontogenic cysts, nonodontogenic cysts, jaw, x-ray diagnostics, orthopantomography, radiography, computed tomography.

Corresponding author: Arzhantsev A.P., e-mail: andrey-p-a@mail.ru

For citation: Arzhantsev A.P. X-ray sighns of jaws cysts. REJR 2019; 9(2):17-29. DOI:10.21569/2222-7415-2019-9-2-17-29.

.

Received: **01.06.19** **Accepted:** **02.07.19**

Кисты в челюстях встречаются значительно чаще, чем в других костях скелета и являются распространенной патологией зубочелюстной системы. Полости кист могут достигать значительных размеров, изменяя конфигурацию анатомических деталей. Формирование и рост этих полостных образований в челюстях нередко сопровождается бессимптомным течением, что затрудняет их выявление на ранних стадиях развития.

По происхождению кисты челюстей подразделяются на одонтогенные и неодонтогенные. К группе одонтогенных кист относятся корневые (апикальные, боковые, остаточные), парадентальные, фолликулярные и эпидермоидные (кератокисты).

Рис. 1 (Fig. 1)

Рис. 2 а (Fig. 2 a)

Рис. 2 б (Fig. 2 b)

Рис. 1. Внутриротовая периапикальная рентгенограмма.

Костная полость небольших размеров у верхушки корня зуба 3.1.

Fig. 1. Intraoral periapical radiograph.

Bone cavity of small size at the apex of the root of the tooth 3.1.

Рис. 2. Ортопантомограммы (фрагменты).

а – Костные полости небольших размеров у медиальной поверхности корня зуба 1.1; б – в зоне бифуркации корней и между верхними отделами корней зуба 3.6.

Fig. 2. Orthopantomograms (fragments).

a – bone cavities of small size at the medial surface of the tooth root 1.1; b – in the zone of root bifurcation and between the upper parts of the tooth roots 3.6.

Корневые кисты являются самыми распространенными кистами и в соответствии с данными литературы составляют 80-90% всех кист челюстей. Происхождение этих кист связано с воспалительным процессом, распространяющимся из зубов в периапикальные ткани.

Наиболее часто встречаются апикальные корневые кисты небольших размеров, овальной или округлой формы, локализующиеся в зоне верхушек корней 1 - 2 зубов (рис. 1).

Боковые корневые кисты образуются на расстоянии от верхушек корней зубов в месте открытия боковых корневых каналов. Они часто имеют полуовальный или полукруглый контур тени, прилежащей к поверхности корня зуба (рис. 2 а). Кисты, сформировавшиеся на внутренних поверхностях многокорневых зубов или в зоне фуркации корней, в процессе роста нередко приобретают овальную или округлую форму, распространяясь на периапикальные отделы расположенного рядом корня зуба (рис. 2 б).

Корневая киста, увеличиваясь в размерах, может локализоваться одновременно в области верхушек и боковых поверхностей корня зубов (рис. 3).

При наличии длительной ремиссии контур границы кист становится отчетливым, со временем появляется тень остеосклеротического уплотнения, окаймляющая полость.

Провести дифференциальную диагностику между кистами небольших размеров и гранулемами не представляется возможным, поскольку форма, расположение и интенсивность теней кист и гранулем могут быть идентичными. Показатель размера костной полости, нередко рекомендуемый в качестве дифференциального признака между кистой и гранулемой, в действительности таковым не является, так как размеры корневой кисты могут быть меньшими или сходными с величиной гранулемы. Как известно, полости кист выстланы эпителиальной оболочкой и заполнены жидким содержимым, а гранулемы, не имеющие собственной оболочки, выполнены грануляционной тканью, что рентгенологически не верифицируется. В таких случаях, при интерпретации рентгенограмм, в зависимости от расположения костной полости, более уместно понятие «периапикальная или околокорневая полость». Ранее применяемое понятие «кистогранулема» в соответствие с Международной классификацией болезней (МКБ-10) устарело.

Рис. 3 (Fig. 3)

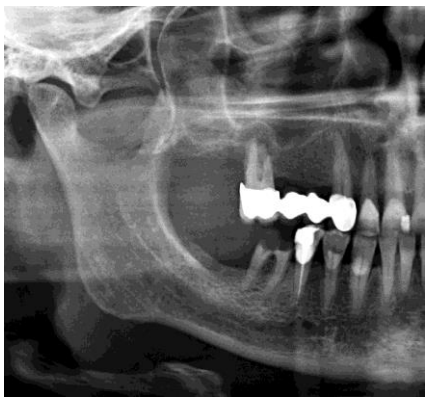

Рис. 4 а (Fig. 4 a)

Рис. 4 б (Fig. 4 b)

Рис. 3. Внутриротовая периапикальная рентгенограмма.

Костная полость локализуется в области боковой поверхности и верхушки корня зуба 2.2.

Fig. 3. Intraoral periapical radiograph.

The bone cavity is localized in the area of the lateral surface and the apex of the root of the tooth 2.2.

Рис. 4. а – Фрагмент ортопантомограммы, б – внутриротовая периапикальная рентгенограмма;

корневая киста у корня зуба 1.6 приподнимает дно верхнечелюстной пазухи.

Fig. 4. a – fragment of orthopantomogram, b – intraoral periapical radiograph

the root cyst at the root of the tooth 1.6 raises the bottom of the maxillary sinus.

Косвенным признаком, указывающим на наличие корневой кисты, является смещение патологической костной полостью за счет внутриполостного давления расположенных рядом анатомических деталей. Кисты небольших размеров в боковом отделе верхней челюсти вызывают локальное смещение вверх дна верхнечелюстных пазух (рис. 4, 5). На нижней челюсти полости кист, достигших значительных размеров, деформируют контур подбородочного отверстия и нижнечелюстного канала (рис. 6). Периапикальные отделы зубов в боковом отделе верхней челюсти располагаются ближе к дну верхнечелюстной пазухи, чем корни зубов нижней челюсти по отношению к нижнечелюстному каналу. Поэтому дифференциальную диагностику между кистой и гранулемой чаще удается провести при кистах в зоне корней моляров и премоляров верхней челюсти.

Другим отличием апикальной кисты от гранулемы является теневая картина пломбировочного материала, выведенного за пределы корней зубов в костную полость. Если пломбировочный материал отображается в виде монолитной тени, повторяющей контуры полости (рис. 7 а) или со временем опускается на дно этой полости, это свидетельствует о наличии кисты (рис. 7 б). В отличие от кист, в полости гранулемы пломбировочный материал скапливается у верхушки корня зуба, либо отображается на фоне полости в виде хаотичных теней (рис. 7 в).

Корневые кисты челюстей, достигая больших размеров, смещают, деформируют, истончают и резорбируют кортикальные пластины челюстей, дно носа, стенки верхнечелюстных пазух и нижнечелюстного канала, проникают в просвет этих анатомических образований, иногда вызывают частичную резорбцию корней зубов (рис. 8, 9). Активный воспалительный процесс в костной полости, распространяющийся в просвет верхнечелюстной пазухи, нередко является причиной развития острого синусита.

Рентгеноскиалогическая картина корневых кист значительных размеров может быть схожей с кистами челюстей другой этиологии и доброкачественными опухолями, вовлекающими в процесс альвеолярный отросток челюстей. Среди последних следует выделить кистозную и литическую формы амелобластомы и кистозную форму остеокластомы, не имеющих с кистой характерных скиалогических различий (рис. 11). Поэтому прецизионная диагностика корневых кист основывается только на данных патоморфологического исследования.

Остаточные корневые кисты (резидуальные кисты) образуются вследствие некорректно проведенной цистэктомии, которая может сочетаться с одномоментным удалением зуба, либо резекцией верхушки корня зуба. Костная полость округлой или овальной формы со временем обнаруживается в месте ранее проведенной цистэктомии – в области лунки отсутству-

Рис. 5 а (Fig. 5 a)

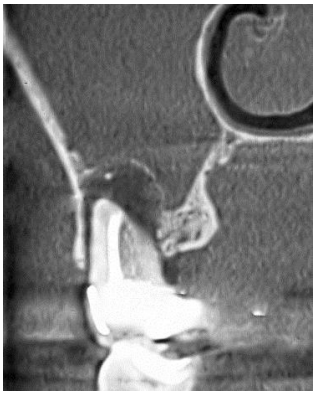

Рис. 5 б (Fig. 5 b)

Рис. 6 (Fig. 6)

Рис. 5. а – Конусно-лучевая компьютерная томограмма верхней челюсти, панорамный срез (фрагмент), б – трансверзальный срез, выявляется корневая киста в зоне корней зуба 2.7, приподнимающая дно верхнечелюстной пазухи.

В полости кисты тень пломбировочного материала. Снижена прозрачность верхнечелюстной пазухи.

Fig. 5. a –cone-beam computed tomography of the upper jaw on a panoramic view (fragment), b – transversal view, a root cyst is detected in the zone of the tooth roots 2.7., lifting the bottom of the maxillary sinus.

In the cavity of the cyst the shade of the restorative material. Reduced transparency of the maxillary sinus.

Рис. 6. Ортопантомограмма (фрагмент).

Корневая киста, исходящая из периапикальных отделов зуба 4.6, смещает вниз верхнюю стенку нижнечелюстного канала.

Fig. 6. Orthopantomogram (fragment).

Root cyst, coming from the periapical parts of the tooth 4.6, shifts down the upper wall of the mandibular canal.

Рис. 7 а (Fig. 7 a)

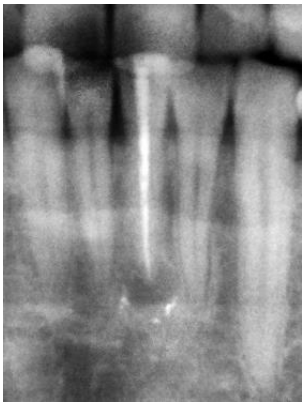

Рис. 7 б (Fig. 7 b)

Рис. 7 в (Fig. 7 c)

Рис. 7. Ортопантомограмма (фрагмент).

а, б – Конфигурация теней пломбировочного материала в полости корневых кист у зубов 2.5 и 3.1 (соответственно), в – в полости гранулемы у зуба 2.6.

Fig. 7. Orthopantomogram (fragment).

a, b – the configuration of the shadows of the filling material in the cavity of root cysts in the teeth 2.5 and 3.1, c – in the cavity of the granuloma in the tooth 2.6.

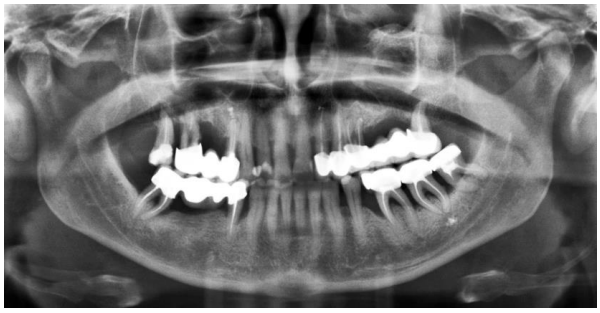

Рис. 8 а (Fig. 8 a)

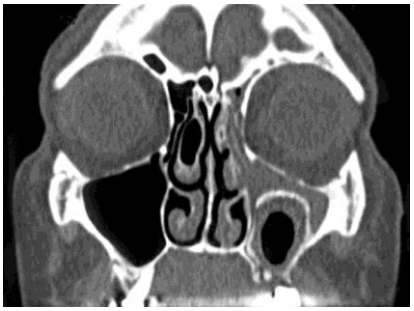

Рис. 8 б (Fig. 8 b)

Рис. 8 в (Fig. 8 c)

Рис. 8. Корневая киста верхней челюсти слева с распространением в верхнечелюстную пазуху.

а – Ортопантомограмма, определяется изменение конфигурации левой верхнечелюстной пазухи.

б, в – КЛКТ черепа, фронтальный и сагиттальный срезы соответственно; выявляется киста больших размеров с частичной деструкцией костных стенок, приподнимающая дно левой верхнечелюстной пазухи, сообщающаяся с лункой отсутствующего зуба 2.7. Снижение прозрачности верхнечелюстной пазухи и ячеек решетчатого лабиринта слева.

Fig. 8. Root cyst of the upper jaw on the left with spreading to the maxillary sinus.

a – orthopantomogram, a change in the configuration of the left maxillary sinus is determined.

b, c –cone-beam computed tomography of the skull, frontal and sagittal views; a large cyst with partial destruction of the bone walls is revealed, lifting the bottom of the left maxillary sinus, communicating with the hole of the missing tooth 2.7. Reduction of transparency of the maxillary sinus and cells of the ethmoid labyrinth on the left.

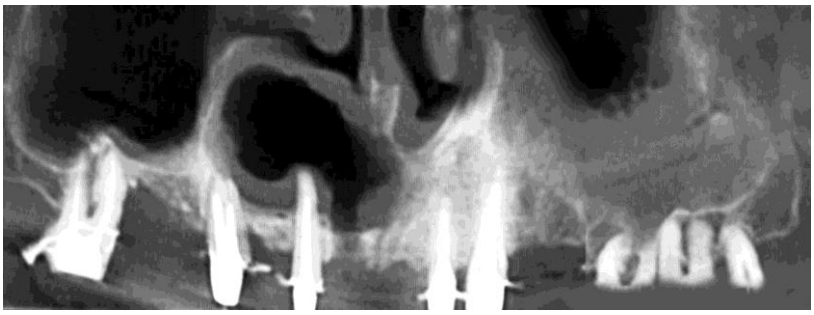

Рис. 9 а (Fig. 9 a)

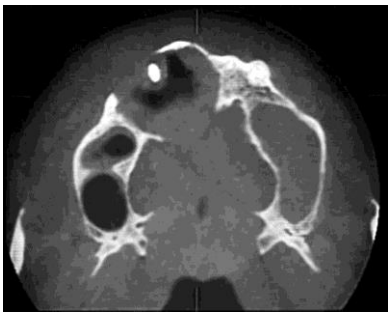

Рис. 9 б (Fig. 9 b)

Рис. 9. КЛКТ верхней челюсти, а – панорамный срез, б – аксиальный срез.

Выявляется корневая киста в проекции лунки зуба 1.1 и корней зубов 1.2 и 1.4, оттесняющая дно носа и внутреннюю стенку правой верхнечелюстной пазухи. На уровне полости кисты наружная и внутренняя кортикальные пластины челюсти деформированы и резорбированы.

Fig. 9. Cone-beam computed tomography of the upper jaw, a – panoramic view, b – axial view.

A root cyst is revealed in the projection of the tooth hole 1.1 and the roots of the teeth 1.2 and 1.4, pushing the bottom of the nose and the inner wall of the right maxillary sinus. At the level of the cyst cavity, the outer and inner cortical plates of the jaw are deformed and resorbed.

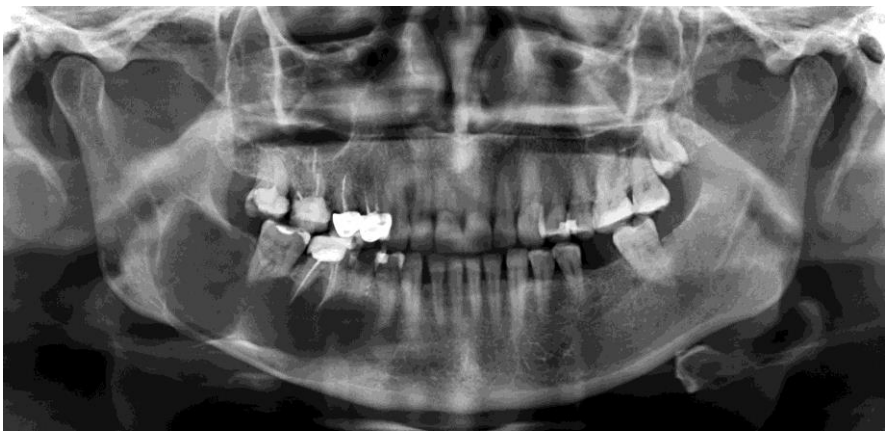

Рис. 10 (Fig. 10)

Рис. 10. Ортопантомограмма.

Корневая киста нижней челюсти справа. Контур нижнечелюстного канала в области полости кисты деформирован, нечеткий. Резорбция верхушек корней зуба 4.7.

Fig. 10. Orthopantomogram.

Root cyst of the mandible on the right. The contour of the mandibular canal in the area of the cyst cavity is deformed, fuzzy. Resorption of root tips of tooth 4.7.

Рис. 11 а (Fig. 11 a)

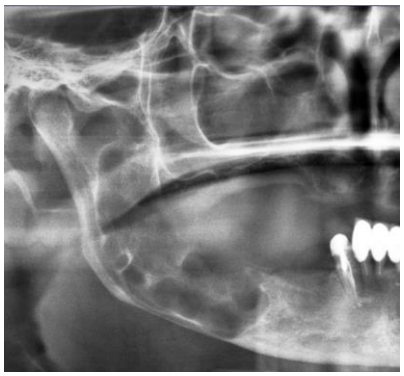

Рис. 11 б (Fig. 11 b)

Рис. 11. Ортопантомограмма.

Изображение некоторых сходных по рентгеноскиалогической картине с обширной корневой кистой новообразований; а – кистозная форма амелобластомы нижней челюсти слева, б – кистозная форма остеокластомы нижней челюсти справа.

Fig. 11. Orthopantomogram.

R The image of some similar in the x-ray picture with an extensive root cyst tumors; a – cystic form of ameloblastoma of the lower jaw on the left, b – cystic form of mandibular osteoclastoma on the right.

ющего зуба (рис. 12 а) или частично резецированного корня зуба. В просвете кист иногда визуализируются фрагменты корней зубов или тени пломбировочного материала. Кисты могут достигать значительных размеров и распространяться на расположенные рядом анатомические детали, вызывая их смещение (рис. 12 б).

Парадентальные кисты (кисты прорезывания, ретромолярные кисты) возникают в результате нарушения механизма прорезывания третьих моляров нижней челюсти, по патоморфологической картине сходны с корневыми кистами. Среди кист челюстей образуются примерно в 3% случаев. Затрудненное прорезывание третьих моляров нижней челюсти часто является следствием недостаточного места для их установки в зубную дугу или наклона в сторону второго моляра, который создает препятствие для прорезывания.

Рентгенологически на уровне и дистальнее

Рис. 12 а (Fig. 12 a)

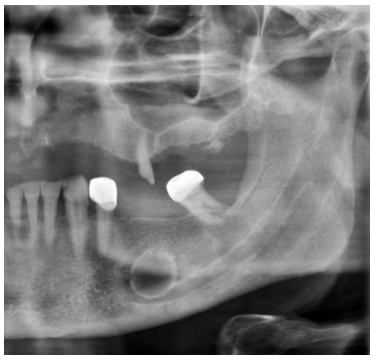

Рис. 12 б (Fig. 12 b)

Рис. 12. Ортопантомограммы (фрагменты).

а – Остаточные корневые кисты. Киста на верхней челюсти в зоне лунки отсутствующего зуба 2.4, распространяющаяся на область корня зуба 2.3.

б – Обызвествление полости остаточной кисты нижней челюсти слева, смещающей верхнюю стенку нижнечелюстного канала.

Fig. 12. Orthopantomograms (fragments).

a – residual root cysts. Cyst on the upper jaw in the area of the hole of the missing tooth 2.4, extending to the root of the tooth 2.3. b – calcification of the cavity of the residual cyst of the lower jaw on the left, displacing the upper wall of the mandibular canal.

Рис. 13 а (Fig. 13 a)

Рис. 13 б (Fig. 13 b)

Рис. 13. Ортопантомограммы (фрагменты).

а – Парадентальные кисты. Образование костного кармана у дистальной поверхности коронки зуба 3.8.

б – Формирование кисты у дистальной поверхности дистального корня зуба 3.8.

Fig. 13. Orthopantomograms (fragments).

a – paradental cysts. Formation of a bone pocket at the distal surface of the tooth crown 3.8.

b – formation of a cyst at the distal surface of the distal root of the tooth 3.8.

коронки непрорезавшегося третьего моляра в ретромолярной области вначале выявляется полуовальной или полукруглой формы костный карман с отчетливыми контурами (рис. 13 а). В дальнейшем при прорезывании зуба и закрытии сообщения костного кармана со ртом полость визуализируется у дистальной поверхности корня зуба (рис. 13 б).

Фолликулярные кисты (зубосодержащие кисты), формирующиеся из эпителия зубного фолликула на любой стадии развития зуба, возникают преимущественно в детском и юношеском возрасте и встречаются у 5-9% больных с кис¬тами челюстей. Кисты небольших размеров трудностей при рентгенодиагностике не представляют, отображаются в виде имеющих отчетливые границы зубосодержащих полостных образований (рис. 14). В проекции костной по-

Рис. 14 (Fig. 14)

Рис. 15 (Fig. 15)

Рис. 14. Ортопантомограмма (фрагмент).

Фолликулярная киста в левой верхнечелюстной пазухе. В проекции кисты частично виден ретенированный и дистопированный зуб 2.8. Дистопия и ретенция зуба 3.8.

Fig. 14. Orthopantomogram (fragment).

Follicular cyst in the left maxillary sinus. In the projection of the cyst partially visible impacted and dystopian tooth 2.8. Dystopia and impacted tooth 3.8.

Рис. 15. Конусно-лучевая компьютерная томограмма верхней челюсти, аксиальный срез.

Фолликулярная киста в зоне дистопированного и ретенированного зуба 1.5 смещает наружную кортикальную пластину челюсти.

Fig. 15. Cone-beam computed tomogram of the upper jaw, axial section.

Follicular cyst in the area of dystopian and impacted tooth 1.5 displaces the outer cortical plate of the jaw.

лости обнаруживаются зачатки зубов, дистопированные и ретенированные зубы или их рудименты. Увеличиваясь в размерах, кисты деформируют и резорбируют стенки верхнечелюстных пазух и нижнечелюстного канала, кортикальные пластины челюстей (рис. 15). Характерной рентгеновской картиной фолликулярной кисты является расположение коронки ретенированного зуба в полости кисты, а корней этого зуба за пределами полости (рис. 16). При этом степень формирования ретенированного зуба может быть различной. Фолликулярные кисты встречаются во всех отделах зубочелюстной системы, но чаще возникают в зоне зачатков премоляров и моляров челюстей и ретенированных клыков верхней челюсти. При достижении значительных размеров полости, смещении ею расположенных рядом анатомических образований требуется дифференциальная диагностика с другими полостными образованиями, которая может быть достоверна только посредством патоморфологического исследования.

Кератокисты (примордиальные кисты), развивающиеся из звездчатого эпителия зубного зачатка, чаще локализуются в области угла и ветви нижней челюсти (рис. 17). Эти кисты составляют 9-11% всех одонтогенных кист. Размеры полостей нередко бывают значительными, они вздувают и истончают кортикальные пластины челюстей, часто распространяясь на мыщелковый и венечный отростки нижней челюсти, имеют склонность к нагноению. Степень вздутия кости в зонах локализации кератокист может быть различной, но чаще не достигает больших размеров (рис. 18). Фрагменты полости кисты, внедряясь между корнями зубов, обусловливают их смещение. При длительном существовании кисты обычно возникает резорбция расположенных в ее просвете верхушек корней зубов. Рентгенологически кератокисту сложно отличить от амелобластомы, остеокластомы и корневой кисты больших размеров, поэтому требуется выполнение биопсии.

Менее распространенную группу кист челюстей составляют кисты неодонтогенного происхождения: носонёбные, глобуломаксиллярные, травматические и аневризматические кисты. Носонёбные и травматические кисты встречаются чаще.

Носонёбные кисты (кисты резцового канала) развиваются из эмбриональных остатков эпителия носонебного канала. Полость кисты отображается в виде увеличенной овальной или округлой тени пониженной плотности с отчетливыми границами, занимающей центральное положение в альвеолярном отростке верхних челюстей. Центр этой тени располагается между правым и левым передними резцами. Киста, увеличиваясь в размерах, распространяется на симметричные участки сторон верхних челюстей (рис. 19). При этом полость кисты может визуализироваться в проекции корней не только центральных, но и боковых резцов. В таких случаях носонебная киста часто ошибочно при

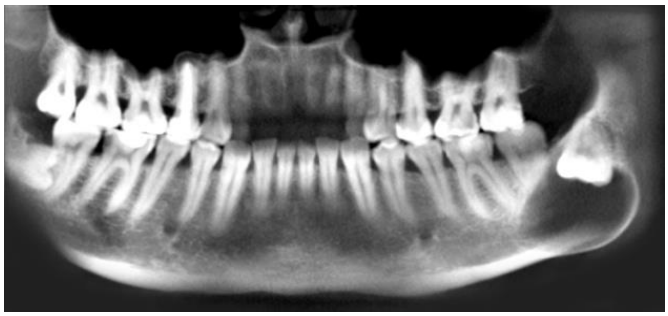

Рис. 16 а (Fig. 16 a)

Рис. 16 б (Fig. 16 b)

Рис. 16. КЛКТ нижней челюсти, а – панорамный и б – трансверзальный срезы;

Выявляется распространяющаяся на весь поперечник челюсти слева фолликулярная киста, в просвете полости которой находится коронка дистопированного и ретенированного зуба 3.8.

Fig. 16. Cone-beam computed tomography of the lower jaw, a – panoramic view, b – transversal view.

A follicular cyst extending to the entire diameter of the jaw on the left is revealed, in the lumen of the cavity of which there is a crown of dystopian and impacted tooth 3.8.

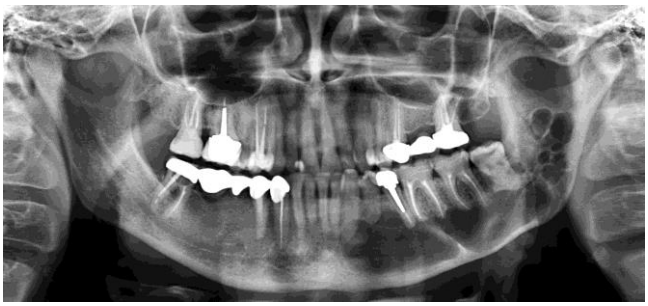

Рис. 17 (Fig. 17)

Рис. 18 (Fig. 18)

Рис. 17. Ортопантомограмма.

Кератокиста в нижней челюсти слева.

Fig. 17. Orthopantomogram.

Keratocyst of the lower jaw on the left.

Рис. 18. Ортопантомограмма.

Кератокиста переднего и боковых отделов нижней челюсти.

Fig. 18. Orthopantomogram.

Keratocyst anterior and lateral parts of the mandible.

Рис. 19 (Fig. 19)

Рис. 19. Ортопантомограмма.

Носонёбная киста, отображающаяся в проекции корней центральных резцов верхней челюсти.

Fig. 19. Orthopantomogram.

Naso-palatine cyst, displayed in the projection of the roots of the Central incisors of the upper jaw.

нимается за корневую кисту. Сохранность контуров периодонтальных щелей у резцов верхней челюсти указывает на отсутствие принадлежности этой полости к периапикальному процессу. Распространение полости до нижней стенки носа вызывает деформацию и утрату четкости контура дна носа.

Следует учитывать, что в норме носонебный канал выявляется в виде овальной тени пониженной плотности, как правило, не наслаивающейся на периапикальные отделы передних резцов. Увеличение тени носонебного канала может быть связано с его анатомическими особенностями, т.е. физиологическим расширением.

Кисты травматического происхождения (геморрагические, простые костные кисты), встречающиеся обычно в нижней челюсти, не являются истинными кистами из-за отсутствия эпителиальной выстилки. Кисты формируются из ранее образовавшейся гематомы. Они чаще локализуются в области корней резцов и клыков челюстей, так как эти зубы в большей степени подвергаются травме. Рентгенологическая картина этих кист сходна с корневыми кистами челюстей (рис. 20).

Глобуломаксиллярные кисты (интрамаксиллярные, шаровидно-верхнечелюстные) образуются из эпителия в месте сращения лобного и верхнечелюстного эмбриональных лицевых отростков. Рентгенологически кисты выявляются на верхней челюсти в виде округлой или вытянутой вверх овальной тени пониженной плотности с прослеживающимися границами между боковым резцом и клыком или в их проекции (рис. 21). Наличие в зоне кисты интактных зубов с неизмененным периодонтом указывает на ее неодонтогенное происхождение. Может наблюдаться отклонение корней зубов в сторону от полости кисты. Глобуломаксиллярные кисты целесообразно дифференцировать с корневыми кистами, что представляет сложность при наличии периодонтальных изменений у бокового резца или клыка, находящихся в проекции костной полости.

Аневризматические костные кисты относятся к неэпителиальным кистам, являются редкой патологией и обнаруживаются преимущественно в нижней челюсти (рис. 22). В полости кисты присутствует геморрагическая жидкость или кровь. Специфических рентгенологических проявлений эти кисты не имеют. Поскольку с состоянием зубов аневризматические кисты не связаны, они могут локализоваться в зоне интактных зубов. Диагноз выставляется на основании результатов биопсии.

Кисты челюстей различного происхождения и размеров могут иметь бессимптомное течение, в том числе при длительном росте и достижении значительных размеров. Они обнаруживаются при обращении пациентов в связи с обострением воспалительного процесса, изменением конфигурации кортикальных пластин челюстей, либо выявляются случайно во время лечения зубов.

При присоединении или обострении воспалительного процесса контуры кист челюстей утрачивают четкость и ровность, возникает остеопороз в приграничных с полостью участках, границы поражения постепенно увеличиваются. Стабилизация деструктивного костного процесса характеризуется появлением отчетливых контуров полости кисты. Следует учитывать, что рентгеновские проявления костных изменений, как правило, отстают на 7-10 дней от изменений в клинической картине.

После проведения цистэктомиии скорость восстановления послеоперационных полостей в челюстях определяется возрастом пациента, размером полости и ее локализацией. Как известно, у детей и подростков формирование костной ткани происходит быстрее и более качественно, чем у лиц старших возрастных групп. Послеоперационные полости небольших и средних размеров восстанавливаются обычно в сроки до 6-10 мес. (рис. 23). Репаративные процессы на нижней челюсти осуществляются быстрее, чем на верхней челюсти. Рентгенологически определяется постепенное равномерное повышение плотности послеоперационной полости и появление характерного трабекулярного костного рисунка. Костеобразование в полостях значительных размеров происходит в более длительные сроки и прослеживается по направлению от пристеночных отделов полости к ее центру. Если на фоне образованной костной ткани длительное время визуализируются очаги пониженной плотности, это свидетельствует о наличии остаточных патологических тканей и вероятности возникновения рецидива заболевания.

Первичная рентгенодиагностика кист челюстей базируется на данных ортопантомографии, которая предоставляет обзор всей зубочелюстной системы и дает возможность сравнить состояние пораженной зоны с симметричным участком противоположной стороны челюсти. На ортопантомограммах происходит проекционное увеличение изображения, но объективно отображаются расположение и конфигурация костных полостей. В передних отделах челюстей четкость изображения снижается, из-за чего костные границы кист передаются недостаточно чётко, либо вообще не определяются. Суммация контуров периапикальных отделов моляров и дна верхнечелюстных пазух, а также зубов верхней челюсти с интенсивной тенью воздушного пространства между языком и нёбом затрудняет выявление патологических очагов небольших размеров. Неубедительную картину

Рис. 20 (Fig. 20)

Рис. 21 (Fig. 21)

Рис. 20. Внутриротовая периапикальная рентгенограмма.

Травматическая киста на верхней челюсти, в проекции которой видны корни зубов 1.1 и 1.2. Скол коронки зуба 1.2.

Fig. 20. Intraoral periapical radiograph.

Traumatic cyst on the upper jaw, in the projection of which the roots of the teeth are visible 1.1 and 1.2. Cleavage of the tooth crown 1.2.

Рис. 21. Внутриротовая периапикальная рентгенограмма.

Глобуломаксиллярная киста, смещающая корни зубов 1.2 и 1.3.

Fig. 21. Intraoral periapical radiograph.

Globulomaxillary cyst, displacing the roots of teeth 1.2 and 1.3.

Рис. 22 (Fig. 22)

Рис. 22 Ортопантомограмма.

Аневризматическая киста нижней челюсти слева.

Fig. 22. Orthopantomogram.

Aneurysmal cyst of the lower jaw on the left.

Рис. 23 а (Fig. 23 a)

Рис. 23 б (Fig. 23 b)

Рис. 23 в (Fig. 23 c)

Рис. 23. Ортопантомограммы (фрагменты).

Этапы восстановления костной тканью послеоперационной полости в нижней челюсти слева. а – Фолликулярная киста до удаления.

б – После цистэктомии через 4 мес.; в – после цистэктомии через 9 мес.; визуализируется соответственно частичное и полное восстановление послеоперационной полости.

Fig. 23. Orthopantomograms (fragments).

Stages of restoration of the bone tissue of the postoperative cavity in the lower jaw on the left. a – follicular cyst before removal.

b – after cystectomy 4 months; c – 9 months respectively partial and complete recovery of the postoperative cavity is visualized.

могут иметь полостные образования, распространяющиеся под дном верхнечелюстных пазух.

При неясной рентгеноскиалогической картине в дополнение к ортопантомографии применяется внутриротовая периапикальная рентгенография. Вертикальные искажения контуров патологических околокорневых зон на этих снимках значительны, особенно при съемке зубов верхней челюсти. Изображение околокорневых полостей в большинстве случаев проекционно вытягивается по вертикали. Однако при суммации тени кисты с интенсивной тенью корня зуба, полость кисты выглядит меньше, чем в действительности, иногда приобретая форму расширенной периодонтальной щели. Аналогичная ситуация возникает при суммации теней кисты и твердых тканей зубов в зоне фуркации корней моляров, особенно на верхней челюсти. В случае наличия кист значительных размеров внутриротовая периапикальная рентгенография применяется для определения состояния корней и околокорневых тканей зубов, находящихся в проекции костной полости.

Для получения дополнительной информации о состоянии боковых отделов тела и нижних отделов ветвей нижней челюсти, в том числе раздельного отображения состояния наружной и внутренней кортикальных пластин, ортопантомограмму дополняют рентгенограммой черепа в передней лобно-носовой проекции.

Панорамная зонография средней зоны лицевого отдела черепа назначается в дополнение к ортопантомографии при распространении патологического процесса на область верхнечелюстных пазух. Нередко используемые на практике рентгенограммы придаточных пазух в носо-подбородочной проекции становятся информативными только при значительных изменениях в пазухах.

Мультиспиральная компьютерная томография (МСКТ) или конусно-лучевая компьютерная томография (КЛКТ) челюстей позволяют обнаружить костные полости, локализующиеся в любом отделе челюстей и у различных поверхностей корней зубов, объективно оценить их размеры и расположение по отношению к находящимся рядом анатомическим деталям и состояние последних. Особенно значимы данные компьютерной томографии (КТ) при прорастании кист челюстей в просвет верхнечелюстных пазух. В сравнении с ортопантомографией, панорамной зонографией и внутриротовой рентгенографией, компьютерная томография предоставляет объективные данные о размерах полостных образований, вне зависимости от их расположения.

В заключение следует отметить, что одонтогенные и неодонтогенные кисты, достигая значительных размеров, могут иметь сходную рентгеноскиалогическую картину между собой и с доброкачественными новообразованиями челюстей. В связи с этим, результаты рентгено-

диагностики требуется дополнять данными патоморфологического исследования. Распространенные рентгеностоматологические методики предполагают особенности отображения зубочелюстной системы, влияющие на объективность получаемой информации. Многопроекционное компьютерно-томографическое изучение локализации и размеров полостей кист, а также состояния граничащих с ней областей значительно сокращает время на получение объективной информации.

Источник финансирования и конфликт интересов.

Авторы данной статьи подтвердили отсутствие финансовой поддержки исследования и конфликта интересов, о которых необходимо сообщить.

Список литературы:

1. Аржанцев А.П. Рентгенологические исследования в стоматологии и челюстно-лицевой хирургии: атлас. Москва, ГЭОТАР-Медиа, 2016. 320 с.

2. Герасимова Л.П., Зарипова Н.Р., Верзакова И.Н., Раянова Р.А. Рентгенодиагностика в тера¬певтической стоматологии. Москва, МИГ Медицинская книга, 2011. 196 с.

3. Кулаков А.А., Робустова Т.Г., Неробеев А.И. Хирургическая стоматология и челюстно-лицевая хирургия. Национальные руководства. Москва, ГЭОТАР-Медиа, 2010. 928 с.

4. Рабухина Н.А., Аржанцев А.П. Рентгенодиагностика в стоматологии. Москва, Медицинское информационное агентство, 2003. 452 с.

5. Робустова Т.Г. Одонтогенные воспалительные заболевания. Москва, Медицина, 2006. 661 с.

6. Ружило-Калиновка И., Ружило Т.К. Трехмерная томография в стоматологической практике. Львов, ГалДент, 2012. 584 с.

7. Семкин В.А., Зарецкая А.С. Амбулаторное лечение пациентов с обширными кистами челюст¬ных костей. Стоматология. 2010; 89 (3): 34-36.

8. Терновой С.К., Васильев А.Ю. Лучевая диагностика в стоматологии, Национальные руководства по лучевой диагностике и терапии. Москва, ГЭОТАР-Медиа, 2010. 288 с.

9. Трофимова Т.Н., Гарапач И.А., Бельчикова Н.С. Лучевая диагностика в стоматологии. Москва, Медицинское информационное агентство, 2010. 192 с.

10. Трутень В.П. Рентгеноанатомия и рентгенодиагностика в стоматологии: учеб. пособие. Москва, ГЭОТАР-Медиа, 2017. 216 с.

11. Чергештов Ю.И., Михайлова А.Б., Кременецкая Л.Е. и др. Кератокисты челюстей / под ред. Ю.И. Чергештова. Москва, Бином, 2011. 134 с.

12. Чибисова М.А., Дударев А.Л., Батюков Н.М. Диагностика и планирование лечения осложнённых форм кариеса зубов с использовани¬ем трёхмерной дентальной компьютерной томогра¬фии. Лучевая диагностика и терапия. 2012; 1: 62-70.

13. Newman M.G., Takei H., Klokkevold P.R., Carranza F.A. Clinical periodontology: Expert Consult 11th edition, 2011. 823 p.

14. Pandolfo I., Mazziotti S. Orthopantomography. Milan, Springer, 2014. 204 p.

15. Pasler F.A, Visser H. Radiology practice dentist. Moscow, MEDpress-Inform, 2007. 352 p.

16. Schulze D. Keratocyst of the left mandible. Quint. Int. 2009; 40 (1): 86.

17. Walker C., Thomson D., McKenna G. Case study: limitations of panoramic radiography in the anterior mandible. Dent. Update. 2009; 36 (10): 620-623.

References:

1. Arzhantsev A.P. X-ray examinations in dentistry and maxillofacial surgery: an Atlas. Moscow, GEOTAR-Media, 2016. 320 p. (in Russian).

2. Gerasimova L.P., Zaripova N.R., Verzakova I.N., Rayanova R.A. X-ray diagnostics in therapeutical dentistry. Moscow, MIG Medical book, 2011. 196 p. (in Russian)

3. Kulakov A.A., Robustova T.G., Nerobeev A.I. Surgical dentistry and maxillofacial surgery. National guidelines. – Moscow. GEOTAR-Media, 2010. 928 p. (in Russian)

4. Rabukhina N.A., Arzhantsev A.P. X-ray diagnostics in dentistry. Moscow. Medical News Agency, 2003. 452 p. (in Russian)

5. Robustova T.G. Odontogenic inflammatory diseases. Moscow, Medicine, 2006. 661 p. (in Russian)

6. Ruzhilo-Kalinovka I., Ruzhilo T.-K. Three-dimensional tomography in dental practice. Lviv, GalDent, 2012. 584 p.

7. Semkin, V.A., Zaretskaya A.S. Outpatient treatment of patients with extensive cysts of the jaw bones. 2010; 89 (3): 34-36. (in Russian)

8. Ternovoy S.K., Vasiliev A.Yu. Radiation diagnostics in dentistry, National guidelines on radiation diagnostics and therapy. Moscow, GEOTAR-Media, 2010. 288 p. (in Russian)

9. Trofimova T.N., Garapach I.A., Belchikova N.S. Radiodiagnosis in dentistry. Moscow, Medical News Agency, 2010. 192 p. (in Russian)

10. Truten V.P. X-ray anatomy and x-ray diagnostics in dentistry: textbook. Moscow, GEOTAR-Media, 2017. 216 p.

11. Chergeshtov Yu.I., Mikhailova A. B., Kremenetskaya L.E., et al. Keratocyst of the jaw / under the editorship of Yu.I., Chergeshtov. Moscow, Binom, 2011. 134 p. (in Russian)

12. Chibisova MA, Dudarev AL, Batyukov NM Diagnosis and planning of treatment of complicated forms of dental caries with the use of a three-dimensional dental computer tomography. Radiation diagnostics and therapy. 2012; 1: 62-70. (in Russian)

13.Newman M.G., Takei H., Klokkevold P.R., Carranza F.A. Clinical periodontology: Expert Consult 11th edition, 2011. 823 p.

14. Pandolfo I., Mazziotti S. Orthopantomography. Milan, Springer, 2014. 204 p.

15. Pasler F.A, Visser H. Radiology practice dentist. Moscow, MEDpress-Inform, 2007. 352 p. (in Russian).

16. Schulze D. Keratocyst of the left mandible. Quint. Int. 2009; 40 (1): 86.

17. Walker C., Thomson D., McKenna G. Case study: limitations of panoramic radiography in the anterior mandible. Dent. Update. 2009; 36 (10): 620-623.

ОРИГИНАЛЬНАЯ СТАТЬЯ

ВОЗМОЖНОСТИ ПРИМЕНЕНИЯ ПЕРФУЗИОННЫХ И ДИФФУЗИОННЫХ МЕТОДОВ В ДИАГНОСТИКЕ СОЛИТАРНОГО ПОВРЕЖДЕНИЯ БЕЛОГО ВЕЩЕСТВА ГОЛОВНОГО МОЗГА

Семенов С.Е.[1], Берген Т.А.[2], Месропян Н.А.[3], Смагина А.В.[4], Юркевич Е.А.[1]

1 - ФГБНУ «Научно-исследовательский институт комплексных проблем сердечно-сосудистых заболеваний». г. Кемерово, Россия.
2 - Медицинская школа EMC. г. Москва, Россия.
3 - Universitätsklinikum Bonn. г. Бонн, Германия.
4 - ФГБОУ ВО НГМУ Минздрава России. г. Новосибирск, Россия.

Цель исследования. Оценить использование методов диффузии и перфузии в протоколах МРТ.

Материалы и методы. В ходе исследования проанализированы протоколы МРТ 189 пациентов. Были включены нозологии: инфаркт мозга, рассеянный склероз, абсцесс мозга и глиомы. Все исследования выполнены на МР-томографах с индукцией поля 1.5 Т, в протоколы включены Т2-, Т1-взвешенные изображения, FLAIR, ДВИ с картами ИКД, Т1-динамическое контрастирование, Т2*-контрастная, бесконтрастная перфузия.

Результаты. Анализ результатов показал наличие корреляционной связи значений ИКД от основного узла β coef. 0,49 (ДИ 0,23;0,74) p=0,00001 с интерпретацией перфузионных методик от перифокальных изменений. Минимальное значение ИКД имел инфаркт 0.46 (0.33;0.64) ×10–3 мм2/с. Данные значения имели корреляционную взаимосвязь с понижением перфузионных показателей от перифокальных изменений β coef. 0,68 (ДИ 0,52;0,85) p=0,00001. В случае абсцесса значения ИКД 0.62 (0,6;0,65) × 10–3 мм2/с корреляционно зависели с отсутствием изменений перфузионных показателей от перифокальных изменений β coef. -0.43 (ДИ-0,82; -0,04) p=0,02. Значения ИКД при псевдотуморозной форме рассеянного склероза 1,1 (0,89,1,11) × 10–3 мм2/с и имели достовернозначимую взаимосвязь с отсутствием изменения перфузионных показателей β coef. 0.17 (ДИ0,02; 0,4) p=0,033. Показатели ИКД при глиоме с высокой степенью злокачественности ниже, чем при глиоме с высокой степенью злокачественности 2.3 (0,9;2,8) × 10–3 мм2/с, данный показатель коррелирует с повышением перфузионных показателей β coef. 1.03 (1,002; 2,1) p=0,006.

Обсуждение. Оценено значение карт ИКД и перфузионных показателей для основного узла и для перифокальных изменений с целью проведения дифференциальной диагностики очаговой патологии белого вещества головного мозга. Это может быть использовано для составления оптимального алгоритма дифференциального диагноза солитарных очаговых изменений.

Выводы/Заключение.
Для дифференциальной диагностики солитарных образований белого вещества головного мозга необходимо использование мультипараметрического протокола МРТ с обязательной оценкой карт ИКД и данных перфузионных методик. В некоторых случаях критически важна оценка перифокальных изменений, а не только основного очага..

Ключевые слова: МРТ, нейрорадиология, перфузия, ИКД.

Контактный автор: Смагина А.В, e-mail: avsmagina93@gmail.com

Для цитирования: Семенов С.Е., Берген Т.А., Месропян Н.А., Смагина А.В., Юркевич Е.А. Возможности применения перфузионных и диффузионных методов в диагностике солитарного повреждения белого вещества головного мозга. REJR 2019; 9(2):30-46. DOI:10.21569/2222-7415-2019-9-2-30-46.

Статья получена: **01.03.19** **Статья принята:** **04.04.19**

POTENTIAL VALUE OF PERFUSION AND DIFFUSION METHODS FOR SOLITARY WHITE MATTER LESION

Semenov S.E.[1], Bergen T.A.[2], Mesropyan N.A.[3], Smagina A.V. [4], Yurkevich E.A.[1]

1 - Research Institute for complex issues of cardiovascular Diseases, Kemerovo, Russia.
2 - EMC Medical school, Moscow, Russia.
3 - Universitätsklinikum Bonn, Bonn, Deutschland.
4 - Novosibirsk State Medical University, Novosibirsk, Russia.

Purpose. This study explores practical use of diffusion and perfusion on MRI.

Materials and methods. 189 cases were examined during this study. It observed the following pathologies: stroke, demyelinating disease, abscess, glioma. All examinations were performed at 1.5T MRI. Scanning included T2-, T1-weighted imaging, FLAIR, DWI with ADC map, DCE, DSC or ASL.

Results. The results demonstrate the importance of correlation between ADC values of the main lesion β coef. 0,49 (CI 0,23;0,74) p=0,00001 and perfusion values of perifocal changes. Infarction has minimal ADC value 0.46 (0.33;0.64) ×10–3 mm2/s and correlate with low perfusion values from perifocal lesions. Value data showed correlation and lower perfusion values of perifocal changes β coef. 0,68 (CI 0,52;0,85) p=0,00001. In case of abscess ADC value is 0.62 (0,6;0,65) × 10–3 mm2/s and has correlation with no deviation of perfusion values of perifocal changes. In case of pseudotumor form of multiply sclerosis it is 1.03 ± 0.15 × 10–3 mm2/s and has correlation with no deviation on perfusion maps. In case of high-grade glioma ADC value is 0.69 ± 0.03 × 10–3 mm2/sand is less than low-grade glioma and correlate with more high perfusion values.

Discussion. We estimated ADC and perfusion values for the main lesion and for perifocal changes in case of a solitary white matter lesion for differential diagnosis. It can be used for optimal algorithm of differential diagnostics for white matter solitary lesions.

Conclusion. Multiparametric MRI protocol with assessment of ADC and perfusion values must be used for differential diagnostics of solitary white matter lesions. In some cases, it is critically important to assess perifocal changes as well as the main lesion.

Keywords: MRI, neuroradiology, perfusion, ADC.

Corresponding author: Smagina A.V., e-mail: avsmagina93@gmail.com

For citation: Semenov S.E., Bergen T.A., Mesropyan N.A., Smagina A.V., Yurkevich E.A. Potential value of perfusion and diffusion methods for solitary white matter lesion. REJR 2019; 9(2):30-46. DOI:10.21569/2222-7415-2019-9-2-30-46.

Received: 01.03.19 **Accepted:** 04.04.19

В настоящей работе изучены основные функциональные методики магнитно-резонансной томографии (МРТ), которые имеются в арсенале современных магнитно-резонансных сканеров независимо от марки производителя. Данные методики могут быть широко использованы в клинической практике. В работе представлены, в основном, диффузионные и перфузионные техники, необходимые для дифференциальной диагностики различных патологий белого вещества головного мозга. Такие функциональные методики МРТ, как спектроскопия, трактография и прочие, в данной работе затрагиваться не будут ввиду сложности их воспроизведения и высокой зависимости точности результатов от оператора исследования.

Цель исследования.

Определить оптимальные методики для детализации перифокальных изменений при патологии головного мозга.

Материалы и методы.

В настоящем исследовании проведен ретроспективный анализ 189 протоколов МРТ головного мозга. Протоколы МРТ исследования головного мозга имели заключение о внутримозговых кровоизлияниях у 15 пациентов, у 112 пациентов имело место ОНМК по ишемическому типу, у 2 пациентов был выявлен абсцесс головного мозга, в 6 случаях выявлена псевдотуморозная форма рассеянного склероза (сканирование в этом случае производилось с учетом критериев McDonald 2017 и рекомендаций MAGNIMS 2016), у 27 пациентов выявлены внемозговые образования (из них по результатам гистологии типичные менингиомы G1 – 11 случаев, атипичные менингиомы 2 и 3 степени злокачественности G2-3 – 16), у 25 обнаружены глиомы (по результатам гистологии глиомы низкой степени злокачественности G1 -G2 – 13 случаев, G3-G4 – 12), у 1 пациента по результатам гистологии был выставлен диагноз геман-

гиобластомы низкой степени злокачественности (G1), в 1 случае – экстравентрикулярной нейроцитомы 2 степени злокачественности (G2) [1]. Все исследования выполнялись на аппаратах Philips Intera 1.5 T («Philips»,Netherlands); Achieva 1.5T («Philips», Netherlands); Excel Art Vantage 1.5 T («Toshiba», Japan).

При выполнении МРТ исследований использовались следующие последовательности в рамках протокола сканирования головного мозга: T2- взвешенные изображения, T1-взвешенные изображения, FLAIR, диффузионно-взвешенные изображения (ДВИ) (максимальный b фактор 1000 с/мм2) с последующим построением карт измеряемого коэффициента диффузии (ИКД); сбор постконтрастных данных состоял из динамического контрастирования (DCE), T2*-контрастной перфузии (DSC), T1-взвешенной 3D-последовательности, T1-взвешенной SE-последовательности в аксиальной плоскости. В некоторых случаях DSC заменяли на бесконтрастную перфузию (ASL). При оценке перфузии использовали относительные (relative) значения (отношение к симметрично расположенному неизмененному участку в противоположном полушарии). Далее по полученным данным оценивались перифокальные изменения вокруг ядра ишемии, вокруг кровоизлияния или вокруг основного опухолевого или воспалительного процесса.

Статистический анализ проводился с помощью программы Stata 13 (Stata Corp LP, College Station, TX, USA). Проверка гипотезы о нормальности распределения признаков производилась с помощью критерия Шапиро-Уилка. Условие равенства дисперсий распределений признаков проверялось с помощью расчета критерия Левена. Качественные переменные представлены в виде чисел (%). Для определения достоверности различий парных сравнений применялись в группах номинальных данных – непараметрический критерий МакНемара, в группах порядковых данных – непараметрический критерий знаков Уилкоксона. Для определения достоверности различий межгрупповых (независимых) сравнений применялся в группах номинальных данных критерий Фишера, в группах порядковых данных – непараметрический U-критерий Манна-Уитни. Регрессионный анализ: для выявления предикторных переменных при бинарной переменной отклика использовались простая и множественная логистическая регрессия. Уровень значимости для всех использующихся методов установлен как $p<0.05$. Для соотношения между долей объектов от общего количества носителей признака был выполнен ROC-анализ.

Результаты и обсуждение.

При солитарном образовании головного мозга перед врачом-рентгенологом всегда стоит вопрос дифференциального диагноза. Известно, что в зависимости от возраста пациента увеличивается чистота встречаемости некоторых образований головного мозга, а развитие некоторых начинает уменьшаться, поэтому при учете предрасполагающих условий патогенеза дифференциальный ряд значительно сужается (рис. 1).

В молодой возрастной категории дифференциальный диагноз солитарного образования белого вещества чаще всего проводится между демиелинизирующей патологией (в том числе с атипичными формами рассеянного склероза) и диффузной глиомой [2]. В молодой и средней возрастной категории важно учитывать наличие иммуносупрессивных состояний, поскольку при их наличии в дифференциальный ряд солитарного образования, наряду с глиомой и атипичными формами рассеянного склероза, необходимо включать абсцесс головного мозга [3]. У пожилых, при наличии солитарного очагового образования, необходимо в первую очередь думать о сосудистых причинах изменений, то есть об инфаркте [4]. После исключения инфаркта на втором месте стоит метастатическое поражение [5]. Метастатическое поражение, как правило, следует дифференцировать с лимфомой (включены как первичные, так и вторичные лимфомы ЦНС) и глиомой высокой степени злокачественности [3]. Диагностика инфаркта головного мозга, в первую очередь, построена на оценке бассейна кровоснабжения и только после этого при затруднениях переходят к оценке сигнальных характеристик. Диагностика метастатического поражения строится в первую очередь на оценке частоты метастазирования в головной мозг тех или иных злокачественных опухолей с учетом возраста, и только после этого переходят к оценке сигнальных характеристик. Диагностика лимфомы на МРТ обычно не представляет трудности ввиду низких значений ИКД от опухоли и специфического паттерна контрастирования даже без использования методик динамического и перфузионного контрастирования [6].

При оценке сигнальных характеристик во всех случаях выполняется оценка диффузионно-взвешенных изображений. В настоящий момент времени использование ДВИ считается обязательным при любой клинической задаче в любом протоколе сканирования головного мозга. Количественной характеристикой диффузии является измеряемый коэффициент диффузии (единицы измерения в мм2/с), (рис. 2) [7].

Обязательным условием интерпретации ДВИ является поправка на «эффект T2-просвечивания», когда небольшой b-фактор имеет минимальную чувствительность для диффузионного движения и практически демонстрирует T2-контрастность. При анализе

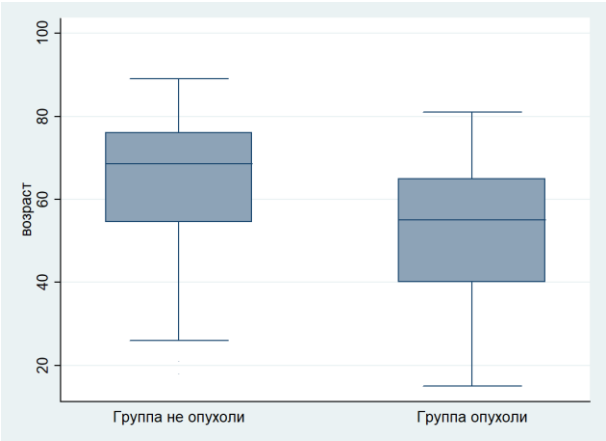

Рис. 1 (Fig. 1)

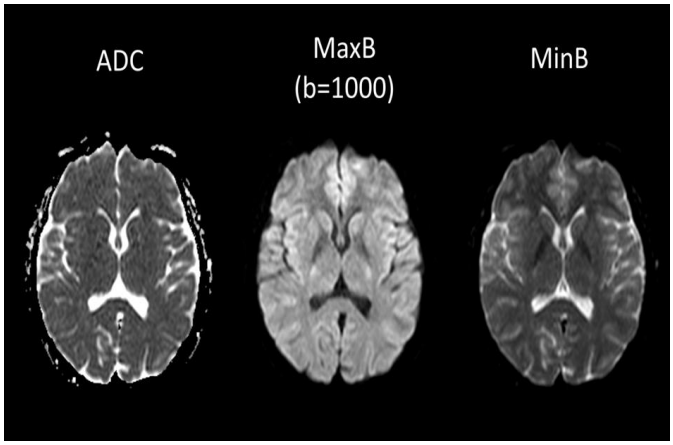

Рис. 2 (Fig. 2)

Рис. 1. Диаграмма.

Возраст пациентов (p=0.0001).

Fig. 1. Diagram.

Patients' age (p=0.0001).

Рис. 2. МРТ, диффузионно-взвешенные изображения. Аксиальная плоскость.

Карта ИКД, максимальный b-фактор, минимальный b-фактор.

Fig. 2. MRI, DWI. Axial view.

ADC map, maximal b-factor, minimal b-factor.

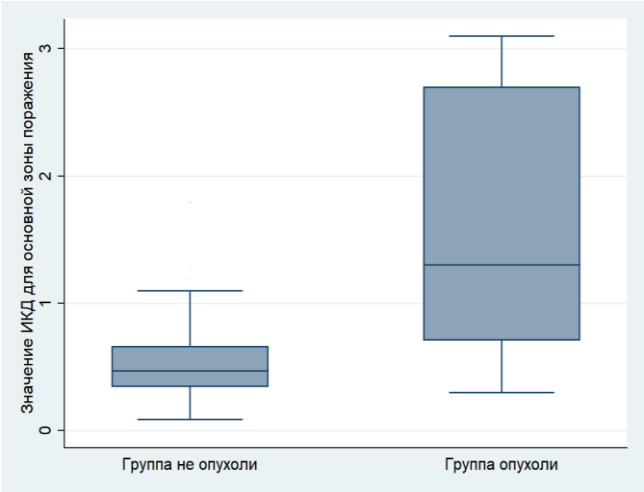

Рис. 3 (Fig. 3)

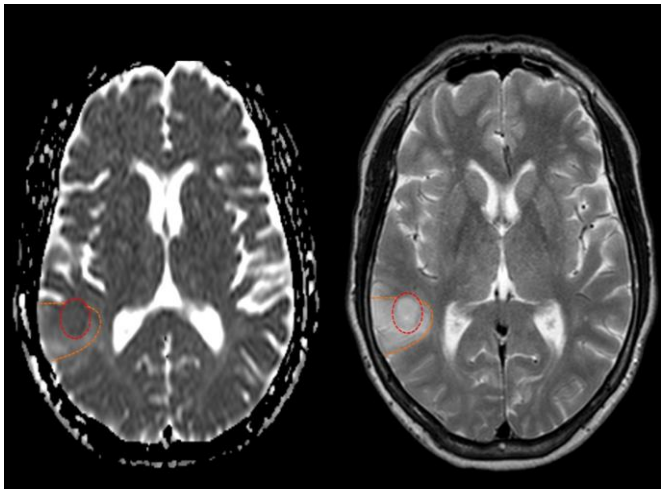

Рис. 4 (Fig. 4)

Рис. 3. Диаграмма.

Значения ИКД для основной зоны поражения (p=0.0001).

Fig. 3. Diagram.

ADC value of lesion (p=0.0001).

Рис. 4. МРТ, карта измеряемого коэффициента диффузии, Т2-взвешенное изображение. Аксиальная плоскость.

Глиома Grade 4. Значение ИКД от узла (обозначен красной пунктирной линией) составляет 0.706 × 10–3 мм2/с, от перифокальных изменений (границы обозначены оранжевой пунктирной линией) – 0.948 × 10–3 мм2/с.

Fig. 4. MRI, ADC map, T2-weighted image. Axial view.

Grade 4 glioma. ADC value for the main focus (marked with red dotted line) is 0.706× 10–3 mm2/s, for perifocal changes (borders are marked with orange dotted line) is 0.948× 10–3 mm2/s.

изображений необходимо учитывать тот факт, что даже на изображениях с высоким b-фактором присутствует «эффект Т2-просвечивания». В нейровизуализации обычно используется максимальный b-фактор 1000 с/мм2 [7]. Исходя из этого, во всех случаях необходима корреляция диффузионных изображений с картами ИКД.

Очевидно, что ДВИ является модальностью выбора для острой ишемии головного мозга [4, 9]. Вторым перспективным приложением ДВИ является то, что диффузия ограничена в тканях с высокой клеточностью. Опухоли ЦНС с высокой дифференцировкой (глиомы высокой степени злокачественности) демонстрируют более высокие значения ИКД (рис. 3) [10].

Следовательно, низкие значения ИКД при глиоме будут являться неблагоприятным прогностическим признаком (рис. 4).

Помимо этого, на наш взгляд, количественная оценка ИКД также может быть полезной в оценке ответа на выполненное лечение. Особенно это важно учитывать при дифференцировании псевдоответа и псевдопрогрессии [10]. Считается, что псевдоответ проявляется в виде угнетения неоангиогенеза как ответ на терапию, следовательно, на томограммах он проявляется отсутствием контрастного усиления, но обязательно следует учитывать тот факт, что в этих тканях сохраняется жизнеспособность опухолевых клеток, что и демонстрируется на картах ИКД. С другой стороны, зная, что псевдопрогрессирование – это воспалительный отек тканей, формирующийся в ответ на проводимую терапию, становится понятно, что по сути своей эта ткань уже не является собственно опухолевой тканью.

Таким образом, диагностическая ценность ДВИ может быть необходима для демонстрации сохраняющейся опухолевой ткани или имеющегося прогрессирования, несмотря на отсутствие ее усиления при контрастировании. Точность значений ИКД в вопросе дифференцирования псевдоответа и псевдопрогрессии по некоторым данным достигает 80% [11].

Несмотря на технический прогресс и увеличение возможности использования количественного анализа для оценки ИКД, ДВИ имеет ряд важных технических ограничений таких, как низкое разрешение, отсутствие специфичности и сомнительной воспроизводимости ввиду отсутствия стандартизированного протокола сканирования [12]. Кроме того, кровоизлияние делает невозможным использовать количественные значения ИКД ввиду эффекта вычернения. Помимо прочего, значение ИКД может варьировать даже на магнитно-резонансных томографах, сходных между собой по техническим характеристикам, что может повлиять на результаты измерений. Этот факт нельзя недооценивать, следовательно, необходимо оптимизировать протоколы сканирования для минимизации подобных расхождений и оценивать значения ИКД только в корреляции с изменениями характеристик на других последовательностях.

Следующий важный метод исследования, заслуживающий внимания, – это метод МР-перфузии. Метод МР-перфузии может применяться при инфарктах, опухолях головного мозга и других патологических процессах головного мозга. В настоящий момент она играет большую роль в нейрорадиологии. Основной принцип перфузии –это определение изменений сигнала при прохождении индикатора перфузии через цереброваскулярное русло. Индикатор может быть эндогенным (артериальная жидкость), что лежит в основе мечения артериальных спинов (ASL), или экзогенным (контрастный агент, парамагнетик), в случае МР-перфузии с использованием контрастного усиления [13]. В результате, мы получаем информацию о скорости и объеме церебрального мозгового кровотока, что позволяет оценить микроваскуляризацию и ангиогенез.

В настоящий момент гораздо чаще применяется МР-перфузия с использованием экзогенного контрастного вещества ввиду более легкой воспроизводимости и более быстрого времени сбора данных. Первый метод (DSC) основан на восприимчивости контрастного вещества, вследствие чего происходит индуцированный процесс потери сигнала на Т2*-взвешенных изображениях; последовательность основана на сборе данных посредством градиентного эхо с болюсным введением гадолиний-содержащего контрастного вещества, проходящего через капиллярную сеть.

Второй метод – это динамическое контрастное усиление (DCE); изучение нарушений цереброваскулярного барьера при множестве патологий ЦНС (опухоль, рассеянный склероз, инфаркт и т.д.) [16, 17] основано на получении Т1-взвешенных изображений и сокращении времени релаксации при использовании гадолиний-содержащего контрастного вещества посредством внутривенного болюсного его введения со сбором данных путем повторяющихся серий (рис. 6) [18].

При этом наблюдается очаговое повышение сигнала из-за концентрации гадолиния непосредственно внутри сосуда (истинная перфузия) и его аккумуляции во внесосудистом пространстве (повышение проницаемости сосудистой стенки). Таким образом, нарушение гематоэнцефалического барьера проявляется в виде экстравазации контрастного вещества, что проявляется появлением контрастного вещества в прилежащих тканях. В результате, имеется возможность определить количествен-

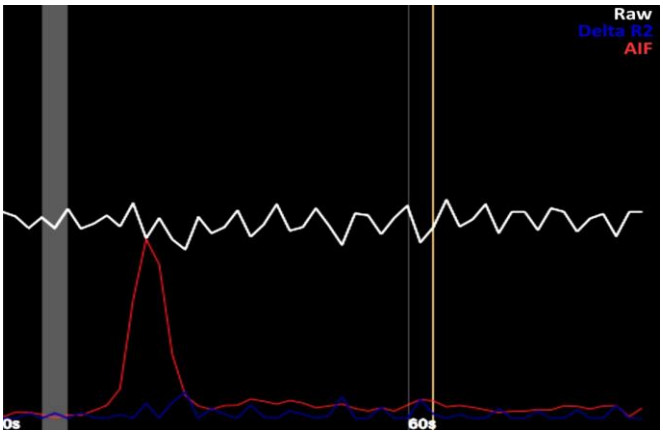

Рис. 5 (Fig. 5)

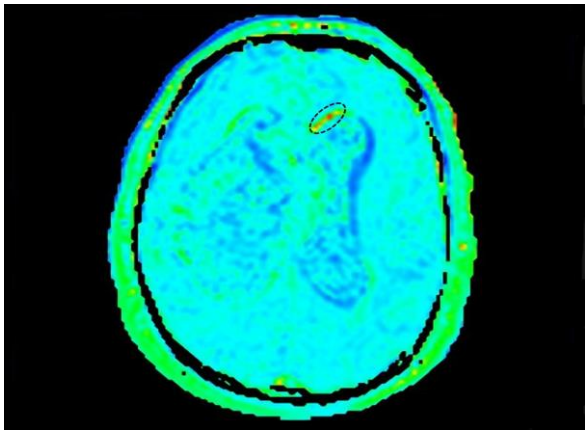

Рис. 6 (Fig. 6)

Рис. 5. Диаграмма.

График, получаемый при обработке данных DSC: по оси абсцисс – время после начала программы, по оси ординат – интенсивность сигнала. AIF – артериальная функция, Raw – график для тканей с максимальным сигналом без контрастного усиления, Delta R2 – изменение значения размаха в квадрате между функциями. Перфузионная кривая служит для оценки величины и постоянства скорости прохождения контраста.

Fig. 5. Diagram.

. График, получаемый при обработке данных DSC: по оси абсцисс – время после начала программы, по оси ординат – интенсивность сигнала. AIF – артериальная функция, Raw – график для тканей с максимальным сигналом без контрастного усиления, Delta R2 – изменение значения размаха в квадрате между функциями. Перфузионная кривDSC curves: in X-axis it is time after starting the scan, in Y-axis it is signal intensity. AIF stands for arterial input function, Raw is for unenhanced tissues with strong signal level, Delta R2 is the change in R2 values from one model to another. Perfusion curve is useful for assessment of value and stability of the contrast agent transit.ая служит для оценки величины и постоянства скорости прохождения контраста.

Рис. 6. МРТ, Т1 динамическое контрастное усиление. Аксиальная плоскость.

Карта ДКУ с участком повышения показателей в оКарта ДКУ с участком повышения показателей в опухолевой ткани (обозначен чёрной пунктирной линией).пухолевой ткани (обозначен чёрной пунктирной линией).

Fig. 6. MRI, T1 dynamic contrast enhanced imaging. Axial view.

DCE map with area of the high perfusion value (marked with black dotted line).

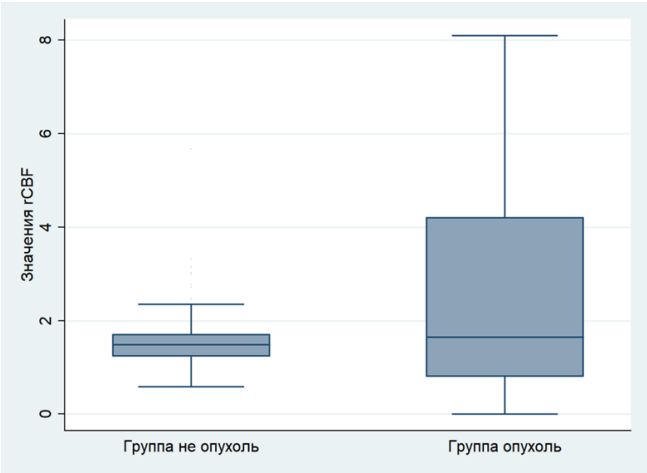

Рис. 7 (Fig. 7)

Рис. 7. Диаграмма.

Значения rCBF (p=0.00001).

Fig. 7. Diagram.

rCBF values (p=0.00001).

Таблица №1. Диффузионные и перфузионные показатели при впервые выявленном солитарном образовании белого вещества головного мозга.

	Значение ИКД ($\times 10^{-3}$ мм^2/с)		DSC показатели относительно контрлатерального полушария		DCE показатели	
	от узла	от периф измен ний	от узла	от ериф из ен	от узла	от периф измен
Глиома G1-2	0.91 (0,85;1,05)	0.83 (0,65;0,99)	без понижения, не изменены	не изменены	не изменены или незначимо повышены	не изменены или незначимо повышены
Глиома G3-4	2.3 (0,9;2,8)	0,93 (0,81;1,01)	п вышение	не изменены или повышены	повышение	не изменены или незначимо повышены
Рассеянный склероз, псевдотуморозная форма	1,1 (0,89,1,11)	1.55 (1,5;1,7)	понижены	не изменены или понижены	понижены	не изменены или понижены
Абсцесс	0.62 (0,6;0,65)	,8 (0,7;0,9)	п нижены	без изменения	понижены	могут быть повышены
Инфаркт	0.46 (0.33;0.64)	0.79 (0,68;0,86)	понижены	понижены	не анализировались	

ные значения движения контрастного вещества, как в сосудистом русле, так и во внесосудистом пространстве [19]. Феномен экстравазации контрастного вещества и, как следствие, изменение магнитно-резонансного сигнала в тканях зависит от перфузии ткани и проницаемости капилляров. При исследовании головного мозга DCE может быть включена в протокол сканирования для оценки проницаемости сосудистой стенки [20].

В литературе описаны результаты большого количества работ, демонстрирующих прямую связь между васкуляризацией при опухолевом поражении головного мозга (в частности, при глиомах) и при неопухолевых поражениях (псевдотуморозные формы демиелинизирующего заболевания) (рис. 7).

Однако, в последнее время на первый план выходят работы, которые отражают корреляцию между скоростью церебрального кровотока (CBV) и гистопатологической микроваскулярностью глиальных опухолей, что является ценной информацией не только для дифференциальной диагностики, но и для процесса подготовки к стереотаксической биопсии [21].

Выбирая перфузионную технику, мы учитывали, что DSC можно использовать для быстрого измерения времени прохождения контрастного вещества и объема крови в определенном участке мозга, включая в зону сканирования весь объем мозга за короткое время, однако артефактов на ней больше, чем при DCE перфузии. По ASL в настоящий момент имеется возможность построения только одной карты, но ее главным плюсом является отсутствие необходимости в использовании экзогенного контрастного усиления, в отличие от первых двух методик.

Подводя итоги об использовании в настоящем исследовании данных методик, правомочно высказаться о том, что функциональные методы такие, как диффузия и перфузия, являются необходимой частью в нейрорадиологических исследованиях, имеют большое клиническое значение, несмотря на технические ограничения и необходимость дальнейшего совершенствования техник их выполнения. Основным ограничением для использования, как диффузии, так и перфузии, были кровоизлияния, так как при этом имеется наличие артефакта от гемосидерина и вследствие этого – искажение перфузионных карт и значений.

После анализа имеющихся методик следующим этапом нами была предпринята попытка дифференцирования солитарного образования белого вещества головного мозга. Стоит напомнить, что при анализе томограмм врач лучевой диагностики в первую очередь должен исключить ургентную патологию такую, как инфаркт головного мозга. Дифференциальная диагностика строится на корреляции выявленного очага с бассейном кровоснабжения. При оценке перфузионных и диффузионных значений при инфаркте будут наблюдаться самые низкие значения ИКД как от основного ядра ишемии, так и от зоны перифокальных изменений, то есть так называемой зоны пенумбры (см. табл. №1).

При дифференциальной диагностике солитарного метастаза и глиомы высокой степени злокачественности нужно учитывать, что обе опухоли имеют высокую степень злокачественности, и, тем самым, высокую клеточность, их сигнальные характеристики на МР-

томограммах очень схожи, контрастирование без учета временных параметров сбора данных в вопросе их дифференцировки так же не помогает. В сложных клинических случаях становится очевидна необходимость использования функциональных техник для дифференциального диагноза между этими патологиями. В литературе демонстрируются результаты очень небольшой разницы значений между показателями ИКД у глиомы и метастатическим поражением головного мозга, в особенности, при наличии некротического компонента в структуре опухолевого узла [22]. При использовании DCE можно наблюдать повышение показателей в случае диффузной глиомы [23], что может быть полезно при дифференциальном диагнозе между гиперваскулярной неоплазией и гиповаскулярным метастазом [24]. Таким образом, при оценке самого опухолевого узла не существует четких критериев для дифференцирования между глиомой и метастатическим поражением [25].

С целью правильной дифференциальной диагностики этих патологий необходимо учитывать их различный патогенез и различную морфологию. Так глиома зарождается непосредственно в белом веществе головного мозга, имеет агрессивную пролиферативную активность и инвазивный или инфильтративный рост по белому веществу головного мозга. Метастатическое поражение является чужеродной тканью и всегда отделено от окружающей его паренхимы [26]. Ввиду этого, следует оценивать перифокальные изменения, так как механизмы этих изменений совершенно разные. При глиоме перитуморальная ткань представляет собой глиому, но более низкой степени злокачественности, в результате чего повреждаются стенки микроциркуляторного русла. В случае метастатического поражения в перифокальной мозговой ткани имеется вазогенный отек без опухолевой инфильтрации и без повреждения стенок микроциркуляторного русла.

При анализе значений ИКД от зоны перифокальных изменений их разница становится очевидной. Аналогичная ситуация наблюдается при оценке прогрессирования на фоне лечения. При наличии глиомы высокой степени злокачественности значение ИКД от перифокальных изменений в нашей работе составило 0.93 (0.81;1.01) × 10–3 мм2/с, при глиоме низкой степени злокачественности значение ИКД от перифокальных изменений составило 0.83 (0.65;0.99) × 10–3 мм2/с (рис. 8).

Полученные данные сопоставимы с имеющимися литературными данными. Так, в случае метастатического поражения значение ИКД от перифокальных изменений значительно выше и составляет 1.413 ± 0.147 × 10–3 мм2/с. Пороговое значение для перифокальных изменений при этом составляет 1.302 × 10–3 мм2/с; значения ИКД от перифокальных изменений в плане дифференциальной диагностики имеют хорошую чувствительность (82.9%) и специфичность (78.9%) ($p < 0.05$)(22).

Аналогичная ситуация, как и со значением ИКД, наблюдается в случае использования перфузионных методик. При применении DSE при глиомах высокой степени злокачественности rCBV будет повышаться в перифокальных изменениях, отражая наличие опухолевой инфильтрации той или иной степени злокачественности [27]. Соответственно, при метастатическом поражении инфильтрация в перифокальных изменениях отсутствует, и повышения перфузионных показателей наблюдаться не будет [18]. ASL демонстрирует аналогичную картину [18]. При использовании DCE показатели так же зависят от степени злокачественности перифокальной опухолевой инфильтрации, однако в большинстве случаев технически их измерить достаточно сложно. Таким образом, роль DCE в дифференциальной диагностике глиомы и метастатического поражения не имеет клинического значения [28].

В сложных случаях в дифференциальной диагностике солитарного метастатического поражения головного мозга и глиомы высокой степени злокачественности важно оценить перифокальные изменения, а не саму опухоль как таковую. Ключевую роль в дифференциальной диагностике этих патологий играют карты ИКД и перфузионные показатели от перифокальных изменений. Стоит отметить, что в некоторых случаях при хорошем владении методикой целесообразно использовать спектроскопию [27] для изучения перифокальных изменений.

Как известно, абсцесс головного мозга включается в дифференциальный ряд при наличии у человека иммуноспрессивного состояния. ДВИ широко применяется для дифференциальной диагностики абсцесса в стадии инкапсулирования и глиомы с некротическим компонентом, при этом чувствительность ДВИ достигает 100% [29]. Чувствительность в дифференциальной диагностике абсцесса от метастатической опухоли составляет 73%; значение ИКД от центрального компонента значительно выше в случае неоплазии, в отличие от абсцесса. По некоторым данным, среднее значение ИКД при неоплазии составляет 2.45 ± 0.91× 10–3 мм2/с, при абсцессе 1.12 ± 0.53 × 10–3 мм2/с [30]. В нашей работе было 2 случая абсцесса со средним значением ИКД от узла 0.62 (0.6;0.65)× 10−3 мм2/с. Противоположная ситуация при анализе ИКД от перифокальных изменений. При абсцессе значение ИКД от перифокальных изменений составляет 1.38 ± 0.25 × 10–3 мм2/с [31], при глиоме высокой степени злокачественности 0.78 ± 0.18 × 10–3 мм2/с. В нашей

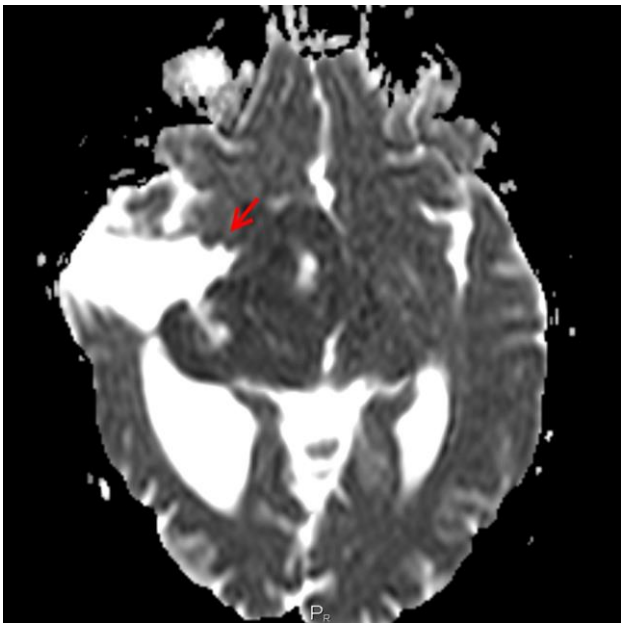

Рис. 8 (Fig. 8)

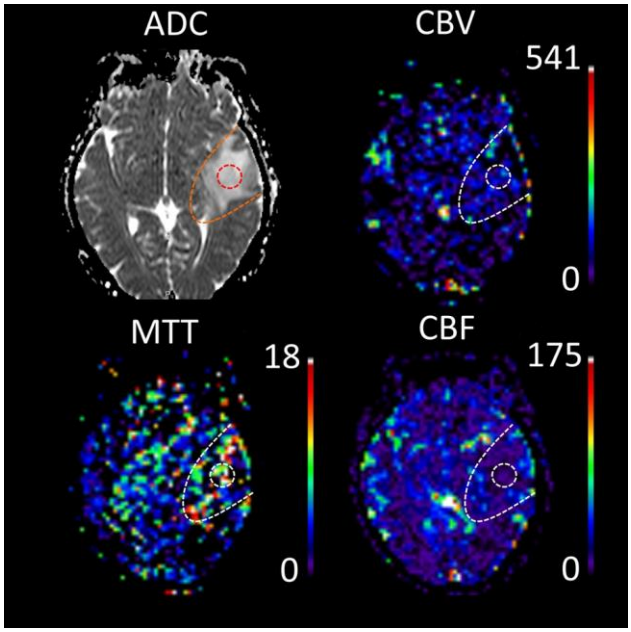

Рис. 9 (Fig. 9)

Рис. 8. МРТ, карта ИКД. Аксиальная плоскость.

Карта ИКД при глиоме Grade 2, динамическое наблюдение. Значение ИКД от периферических изменений (красная стрелка) составило 0.85 (0,83,0,86) × 10–3 мм2/с.

Fig. 8. MRI, DWI. Axial view.

ADC map of glioma Grade 2, follow-up imaging. ADC value for perifocal changes (marked with red arrow) is 0.85 (0,83,0,86) × 10–3 mm2/s.

Рис. 9. МРТ, карта ИКД, перфузионные карты: объём церебрального кровотока (CBV), средняя скорость прохождения (MTT), скорость церебрального кровотока (CBF). Аксиальная плоскость.

Глиома высокой степени злокачественности (очаг обозначен красной пунктирной линией) с перифокальными изменениями (граница обозначена оранжевой пунктирной линией).

Fig. 9. MRI, ADC map and perfusion maps: cerebral blood volume (CBV), mean transit time (MTT), cerebral blood flow (CBF). Axial view.

High grade glioma (focus is marked with red dotted line) and perifocal changes (borders are marked with orange dotted line).

работе при абсцессе значение ИКД от перифокальных изменений составило 0.8 (0.7;0.9) × 10–3 мм2/с, при глиоме G1-2 0.83 (0.65;0.99) × 10–3 мм2/с, при глиоме G3-4 0.93 (0.81;1.01)× 10–3 мм2/с. То есть различия значений ИКД от перифокальных изменений при впервые выявленном образовании статистически значимо (p=0.00120). Говоря о перфузионных методах, стоит отметить, что в случае с глиомой DSE демонстрирует повышение показателей в сравнении с неизмененной паренхимой ввиду повышенной васкуляризации опухолевой ткани (рис. 9).

Обратная ситуация при абсцессе головного мозга. При абсцессе от очага будет наблюдаться снижение CBV ввиду повышения количества коллагена и снижения неоангиогенеза в сравнении с неизмененной мозговой тканью, с наличием аваскулярного компонента в центральных отделах [32]. Стоит отметить, что в глиальных опухолях в центральных отделах так же может присутствовать аваскулярный компонент [32] при некротических изменениях. Аналогично в нашей работе, причем корреляция та же: если при глиоме G1-2 повышения перфузионных показателей от перифокальных изменений нет, то при глиоме G3-4 перфузионные показатели могут быть повышены. DCE также может быть полезен при дифференциальной диагностике абсцесса и глиомы. При очаговых поражениях головного мозга ввиду инфекционного процесса цереброваскулярный барьер повреждается с повышением его проницаемости, что ведет к более значительному повышению Ktrans, чем при наличии неоплазии [33]. Однако использовать это в рутинной клинической практике достаточно затруднительно [33].

В заключении стоит отметить, что абсцесс мозга является опасным для жизни состоянием,

Таблица №2. Основные характеристики патологии головного мозга. Представлена медиана (25; 75 процентиль) или числовой показатель (%).

Характеристики	Не опухоль n-120	Опухоль n-54	P
Возраст	68,5 (54,5;76)	55 (40 65)	0.0001
Пол (муж)	57 (47,5%)	9 (16,6%)	0.0001
Максимальный размер зоны поражения	2,47 (1,94;3)	3,15 (1,5;4,8)	0.0004
Наличие ограничения диффузии от очага	115 (95,8%)	16 (29,6%)	0.00001
Значение ИКД от очага	0,47 (0,34;0,66)	1,3 (0,71;2,7)	0.00001
Наличие перифокальных изменений	119 (99,1%)	38 (70,4%)	0.00001
Размер перифокальных изменений	0.19 (0,08;0,46)	4,85 (2,1;7)	0.00001
Наличие ограничения диффузии от перифокальных изменений	113 (94,1%)	23 (42,6%)	0.00001
Значение ИКД от перифокальных изм нен й	0.760 (0.59; 0.85)	0,805 (0,71;1,1)	0.00120
rCBV от перифокальной зоны поражения	1,23 (1,12;1,41)	1,34 (0,85;4,1)	0.00001
rCBF от перифокальной зоны поражения	1,48 (1,23; 1,70)	1,65 (0,8;4,2)	0.0001
Исходы	Улучшение 63 (52,5%) Без изменений 32 (26,6%) Ухудшение 13 (10,8%) Смерть 11 (10,1%)	Улучшение 14 (25,9%) Без изменений 21 (38,9%) Ухудшение 18 (33,3%) Смерть 1 (1,9%)	0.001 0.10 0.0006 0.06

для детализации изменений необходимо применять контрастирование в протоколе сканирования МРТ. Целесообразно использовать значение ИКД и перфузионные показатели как от самого образования, так и от перифокальных изменений для дифференцирования между абсцессом и опухолью. Спектроскопия в этом случае демонстрирует высокую чувствительность [34], однако требует временных затрат и является трудновоспроизводимым исследованием, что выглядит нецелесообразным в случае опасных для жизни состояний.

При поражении белого вещества в молодой возрастной группе на первом месте по частоте встречаемости всегда стоят демиелинизирующие заболевания [35]. Псевдотуморозная форма рассеянного склероза является одним из редких вариантов демиелинизирующего заболевания и имеет сходные МР-характеристики с другими патологиями. Применение контрастного усиления без динамического контрастирования не несет клинически значимой дополнительной информации [36, 37, 38]. При контрастировании обычно имеется патологическое накопление контрастного вещества кольцевидной формы, как правило, с открытым контуром в месте контакта с серым веществом. Накопление контрастного вещества считается признаком активно идущей демиелинизации, а неконтрастируемые центральные отделы свидетельствуют о хроническом процессе [39, 40, 41]. Псевдотуморозная форма рассеянного склероза демонстрирует небольшое повышение значений ИКД, однако имеет перекрестные значения как с глиомой, так и с абсцессом, что не позволят применять значение ИКД для дифференцирования схожих по сигнальным характеристикам патологий. Перфузионные методы в этой ситуации могут быть полезны. Большое количество работ демонстрирует снижение перфузионных показателей в очагах демиелинизации, в т.ч. при псевдотуморозной форме. rCBV значительно ниже в очагах демиелинизации чем в неизмененных тканях. В противоположность этому, в глиоме перфузионные показатели либо сравнимы с неизмененной тканью мозга (при наличии глиомы низкой степени злокачественности), либо увеличиваются (при глиомах высокой степени злокачественности) [14]. В нашей работе получены аналогичные данные: снижение перфузионных показателей при псевдотуморозной форме рассеянного склероза и повышение показателей при глиоме (см. табл. №1). Важность дифференцирования псевдотуморозной формы рассеянного склероза с глиомой сложно переоценить, так как подходы к лечению данных патологий совершенно разные. Ключевую роль в дифференцировании глиомы и псевдотумо-

розной формы рассеянного склероза будут играть перфузионные методики.

Таблица №3. Причины, влияющие на улучшение состояния пациентов.

Характеристики	Однофакторный анализ		Многофакторный анализ	
	ОШ (95% ДИ)	p		ОШ (95% ДИ)
Размер опухоли	0,57 (0,43;0,76)	0,001	Размер опухоли	0,57 (0,43;0,76)
ИКД от основной зоны поражения	0,42 (0,25;0,70)	0,001	ИКД от основной зоны поражения	0,42 (0,25;0,70)
Ограничение диффузии от перифокальных изменений	0,57 (0,41;0.80)	0 00 1	Ограничение диффузии от перифокальных изменений	0,57 (0,41;0.80)
ИКД от перифокальной зоны поражения	0,27 (0,14;0,54)	0,001	ИКД от перифокальной зоны поражения	0,27 (0,14;0,54)
rCBV от перифокальной зоны поражения	0,58 (0,40;0,85)	0,005	rCBV	0,58 (0 40;0,85)
rCBF от перифокальной зоны поражения	0.66 (0,48;0,88)	0,006	rCBF	0.66 (0,48;0,88)

В своей работе мы разделили пациентов на 2 группы: группа с опухолевой патологией (54 пациента) и группа без опухолевой патологии (120 пациентов). Опухолевая патология была верифицирована гистологически, неопухолевая патология была подтверждена альтернативными методами исследования (в качестве таких методов выступали: компьютерно-томографическое перфузионное исследование головы , ПЭТ, однофотонная эмиссионная компьютерная томография [42], динамическим наблюдением не менее чем через 3 месяца после сосудистой катастрофы (в имеющихся стандартах оказания медицинской помощи при инфаркте головного мозга на амбулаторно-полилкиническом этапе МРТ не предусмотрено, однако исходя из Порядка оказания медицинской помощи больным с острыми нарушениями мозгового кровообращения после окончания срока лечения в Отделении в стационарных условиях дальнейшие тактика ведения и медицинская реабилитация больного с ОНМК определяется консилиумом врачей) [43]. Основные характеристики выявленных изменений представлены в таблице №2.

При проведении сравнительного анализа было выявлено, что такие показатели, как возраст, мужской пол, наличие ограничения диффузии от очага, присутствие перифокальных изменений с ограничением диффузии и количество пациентов, выписанных с улучшением, были выше в группе с неопухолевой патологией и статистически различались между группами. В то время как максимальный размер основной зоны поражения, значение ИКД от основной зоны поражения, размер перифокальных изменений, значение ИКД от перифокальной зоны, rCBV, rCBF и ухудшение состояния пациентов были выше в группе опухолей и значимо отличались между группами. Остальные показатели были сопоставимы между группами.

При линейном регрессионном анализе было выявлено, что группа опухоли увеличивала rCBV на 94% (ОШ 1.94 ДИ 1.39; 2.71) p = 0.001 и повышала rCBF на 54% (ОШ 1.54 ДИ 1.21; 2.00) p = 0.001.

Также группа опухоли увеличивала значение ИКД основной зоны поражения в 14.4 раз (ОШ 14.4 ДИ 5.5; 37.4) p = 0.001 и повышала значение ИКД перифокальной зоны в 8 раза (ОШ 7.98 ДИ 20.8; 22.7) p = 0.001. При линейном регрессионном анализе были выявлены причины, влияющие на улучшение состояния пациентов (табл. №3) и на ухудшение состояние пациентов (табл. №4).

Единственным фактором риска летального исхода был возраст, каждый год которого увеличивал шанс летального исхода на 4% (ОШ 1.04 ДИ 1.001; 1.09) p=0.045.

Таблица №4. Причины, влияющие на ухудшение состояния пациентов.

Характеристики	Однофакторный анализ		Многофакторный анализ	
	ОШ (95% ДИ)	p		ОШ (95% ДИ)
Размер опухоли	1,34 (1,03;1,74)	0,022	-	
ИКД от основной зоны поражения	2 (1,3;3,1)	0,001	-	
Ограничение диффузии от перифокальных изменений	1,45 (1,24;1.70)	0,001	1,35 (1,06;1,74)	0.015
ИКД от перифокальной зоны поражения	3,5 (2;6,4)	0,001	3,6 (1 5;8,9)	0,005
rCBV от перифокальной зоны поражения	1,6 (1,23;2)	0,001	-	
rCBF от перифокальной зоны поражения	1.5 (1,2;2)	0,001	-	
Возраст	0,97 (0,94;0,99)	0,008	-	

Таблица №5. Корреляция показателей rCBF и rCBV с патологией головного мозга.

Патология	rCBF		rCBV	
	ОШ (95% ДИ)	p	ОШ (95% ДИ)	p
Инфаркт	0.72 (0.57;0.91)	0.0001	0.57 (0.42;0.78)	0.0001
Абсцесс	-	-	-	-
Псевдотуморозный очаг	0.15 (0.035;0 63)	0.01	-	-
Внемозговая опухоль	0.22 (0.09;0.5)	0.0001	0.06(0.01;0.23)	0.0001
Глиома	3.2 (2;5)	0.0001	7.8 (3.2;18)	0.0001

Таблица №6. Корреляция показателей rCBF и rCBV с патологией головного мозга.

Патологии	Площадь под кривой	Точка cut point	Чувствительность	Специфич-ность	(95% ДИ)	p
Инфаркт	0.52	1.21	58%	56.5%	0.41;0.63	0.052
Абсцесс	0.38	1.23	50%	50%	0.13;0.62	0.12
Псевдотуморозный очаг	0.16	1.1	16.7%	26.2%	0.03;0.28	0.06
Внемозговая опухоль	0.16	1.13	22.22%	22.22%	0.07;0.24	0.045
Глиома	0.89	1.5	85.2%	87%	0.79;0.99	0.050

Таблица №7. ROC-анализ для показателей rCBF с патологией головного мозга.

Патология	Площадь под кривой	Точка cut point	Чувствительность	Специфичность	(95% ДИ)	p
Инфаркт	0.55	1.48	55.4%	54.8%	0.4 ;0.66	0.059
Абсцесс	0.23	1.2	50%	25.5%	0.16;0.31	0.038
Псевдотуморозный очаг	0.09	1.1	16.7%	14.9%	0.04;0.14	0.025
Внемозговые опухоли	0.18	1.25	22.2%	22.4%	0.06;0.29	0.050
Глиомы	0.85	1.91	81.5%	81.6%	0.74;0.96	0.050

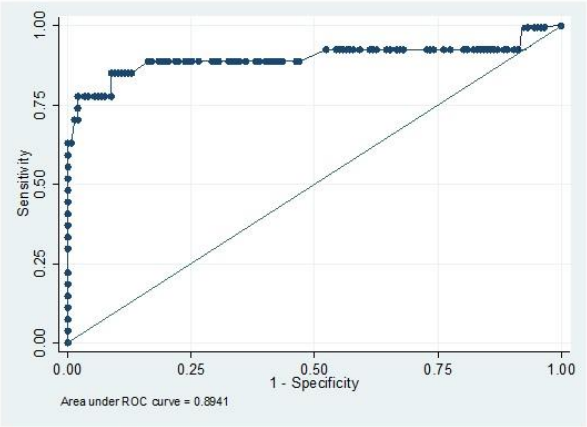

Рис. 10 (Fig. 10)

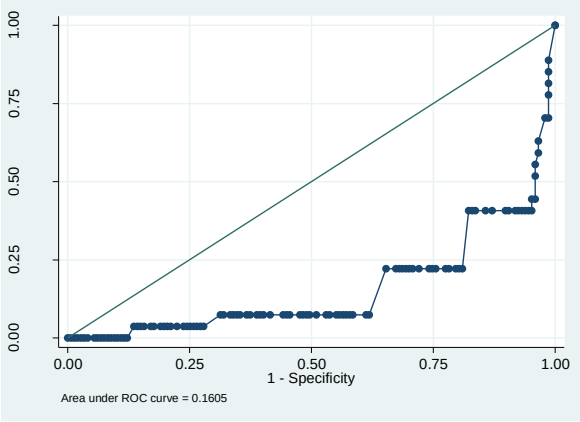

Рис. 11 (Fig. 11)

Рис. 10. Диаграмма.

ROC-анализ зависимости глиомы от rCBV.

Fig. 10. Diagram.

ROC analysis of glioma and rCBV correlation.

Рис. 11. Диаграмма.

ROC-анализ зависимость внемозговых опухолей от rCBV.

Fig. 11. Diagram.

ROC analysis of extra-axial tumor and rCBV correlation.

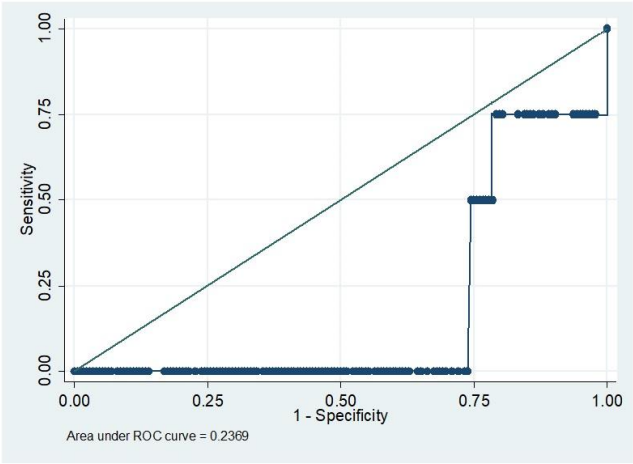

Рис. 12 (Fig. 12)

Рис. 12. Диаграмма.

ROC-анализ зависимости абсцесса головного мозга от rCBF.

Fig. 12. Diagram.

ROC analysis of brain abscess and rCBF correlation.

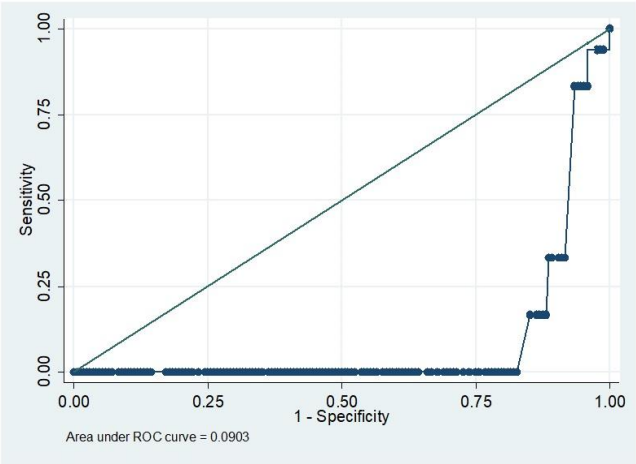

Рис. 13 (Fig. 13)

Рис. 13. Диаграмма.

ROC-анализ зависимость псевдотуморозного очага от rCBF.

Fig. 13. Diagram.

ROC analysis pseudotumor lesion and rCBF correlation.

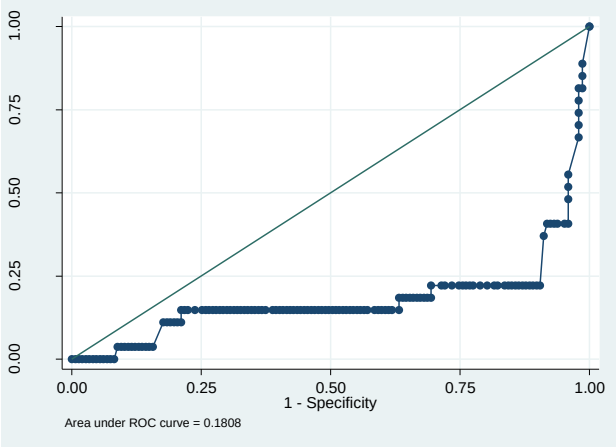

Рис. 14 (Fig. 14)

Рис. 14. Диаграмма.

ROC-анализ зависимости внемозговых опухолей от rCBF.

Fig. 14. Diagram.

ROC analysis extra-axial tumor and rCBF correlation.

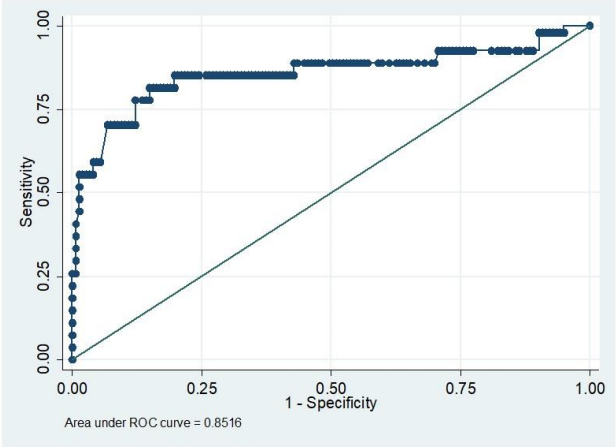

Рис. 15 (Fig. 15)

Рис. 15. Диаграмма.

ROC-анализ зависимость глиом от rCBF.

Fig. 15. Diagram.

ROC analysis of glioma and rCBF correlation.

Во всех случаях выявленная патология (инфаркт, абсцесс, псевдотуморозная форма рассеянного склероза, внемозговая опухоль и глиома) не являлись факторами риска результатов лечения.

В нашей работе группа опухолей коррелировала с показателями rCBF 1.5(1.2;2) p=0.001 и rCBV 1.9(1.4;2.7) p=0.0001 (табл. №5, №6, рис. 10 - 15).

При ROC-анализе DSC перфузия продемонстрировала хорошие результаты для глиом головного мозга. При определении перфузионных показателей в перифокальных изменениях при глиоме чувствительность rCBV составила 82.5%, rCBF – 81.5%, специфичность rCBV – 87%, rCBF – 81.6%. Второй важный момент в результате ROC-анализа: при неопухолевой патологии головного мозга перфузионные методы не могут быть использованы изолированно ввиду низкой чувствительности и специфичности.

Стоит сделать акцент на том факте, что сигнальные характеристики очагов белого вещества головного мозга зачастую не являются специфичными, поэтому важно анализировать анамнез, оценивать возраст, локализацию и частоту встречаемости выявленных изменений, в результате чего перед доктором будет дифференциальный ряд из двух-трех часто встречающихся патологий. У группы молодых пациентов без особенных указаний в анамнезе при локализации очага в белом веществе головного мозга в первую очередь следует дифференцировать между псевдотуморозной формой рассеянного склероза и глиомой; ключевое значение в этом случае имеют перфузионные методики (повышение перфузионных показателей свидетельствует о глиоме), в большинстве случаев достаточно оценивать сам очаг. У группы пожилых пациентов в первую очередь необходимо оценить локализацию и бассейн кровоснабжения очага с учетом клинических данных, дифференциальная диагностика в первую очередь проводится между инфарктом и метастатическим поражением; необходимо оценивать значение ИКД и перфузионные показатели как от самого очага, так и от перифокальных изменений (при инфаркте в перифокальных изменениях будет низкое значение ИКД и понижение перфузионных показателей, при метастатическом поражении значение ИКД будет демонстрировать более высокие значения, перфузионные показатели будут соответствовать мозговой ткани).

Выводы.

Подводя итоги, стоит сказать, что использование мультипараметрического протокола потенциально имеет большое значение для дифференцирования солитарного образования белого вещества головного мозга. При наличии солитарного очагового поражения головного мозга и дифференциальном диагнозе с солитарным новообразованием головного мозга целесообразно включать в протокол сканирования не только ДВИ с оценкой значений ИКД, но и магнитно-резонансную перфузию головного мозга (A05.23.009.003) ввиду высокой точности и специфичности метода. Комбинация ДВИ, ИКД и перфузионных методик в большинстве случаев существенно дополняют результаты традиционного МР-сканирования головного мозга, в свою очередь, совместный анализ этих программ в рамках одного исследования позволяет дифференцировать и детализировать солитарное образование белого вещества головного мозга, что влияет на качество и продолжительность жизни пациентов. В заключение необходимо отметить, что при оценке выявленной патологии необходимо обращать внимание на перифокальные изменения в аспекте дифференциальной диагностики ишемии, опухолевой инфильтрации и отека. В свою очередь, перфузионные методы в сочетании с диффузионными и анатомическими последовательностями значительно повышают диагностическую значимость МРТ, в том числе в аспекте оценки перифокальных изменений при различных патологиях головного мозга.

Ограничение исследования.

Наше исследование содержит ретроспективный анализ, что является основным ограничением. Для подтверждение или опровержения наших данных необходимо проведение многоцентрового проспективного рандомизированного исследования с большим количеством участников исследования.

Результат ROC-анализа в группе внемозговых образований имеет ограничение, поскольку в этой работе внутри группы внемозговых опухолей не было разделения по степеням злокачественности опухоли (при G1 перфузионные показатели от перифокальных изменений в веществе головного мозга не изменялись или снижались, при G2-3 перфузионные показатели повышались), детальная оценка внемозговых изменений нами проведена в другой работе.

Источник финансирования и конфликт интересов.

Авторы данной статьи подтвердили отсутствие финансовой поддержки исследования и конфликта интересов, о которых необходимо сообщить.

Список литературы:

1. Louis D. WHO Classification Of Tumours Of The Central Nervous System. Lyon: International Agency For Research On Cancer; 2016.

2. Kim D, Na D, Kim K et al. Distinguishing Tumefactive Demyelinating Lesions from Glioma or Central Nervous System Lymphoma: Added Value of Unenhanced CT Compared with Conventional Contrast-enhanced MR Imaging. Radiology. 2009;251(2):467-475. doi:10.1148/radiol.2512072071

3. Toh C, Wei K, Chang C et al. Differentiation of Pyogenic Brain Abscesses from Necrotic Glioblastomas with Use of Susceptibility-Weighted Imaging. American Journal of Neuroradiology. 2012;33(8):1534-1538. doi:10.3174/ajnr.a2986

4. Семенов С.Е., Портнов Ю.М., Хромов А.А. и др. Исследование перфузии при нарушениях церебрального кровообращения. Часть II (Частная КТ- и МР-семиотика, паттерны патологических изменений). Обзор Комплексные проблемы сердечно-сосудистых заболеваний. 2017;6(1):102-111

5. Fink K, Fink J. Imaging of brain metastases. SurgNeurol Int. 2013;4(5):209. doi:10.4103/2152-7806.111298

6. Slone H, Blake J, Shah R, Guttikonda S, Bourekas E. CT and MRI Findings of Intracranial Lymphoma. American Journal of Roentgenology. 2005;184(5):1679-1685. doi:10.2214/ajr.184.5.01841679

7. Rajeshkannan R, Moorthy S, Sreekumar K, Rupa R, Prabhu N. Clinical applications of diffusion weighted MR imaging: A review. Indian Journal of Radiology and Imaging. 2006;16(4):705. doi:10.4103/0971-3026.32328

8. Hagmann P, Jonasson L, Maeder P, Thiran J, Wedeen V, Meuli R. Understanding Diffusion MR Imaging Techniques: From Scalar Diffusion-weighted Imaging to Diffusion Tensor Imaging and Beyond. RadioGraphics. 2006;26(suppl_1):S205-S223. doi:10.1148/rg.26si065510

9. Chalela J, Kidwell C, Nentwich L et al. Magnetic resonance imaging and computed tomography in emergency assessment of patients with suspected acute stroke: a prospective comparison. The Lancet. 2007;369(9558):293-298. doi:10.1016/s0140-6736(07)60151-2

10. Baliyan V, Das C, Sharma R, Gupta A. Diffusion weighted imaging: Technique and applications. World J Radiol. 2016;8(9):785. doi:10.4329/wjr.v8.i9.785

11. Varoquaux A, Rager O, Dulguerov P, Burkhardt K, Ailianou A, Becker M. Diffusion-weighted and PET/MR Imaging after Radiation Therapy for Malignant Head and Neck Tumors. RadioGraphics. 2015;35(5):1502-1527. doi:10.1148/rg.2015140029

12. Sasaki M, Yamada K, Watanabe Y et al. Variability in Absolute Apparent Diffusion Coefficient Values across Different Platforms May Be Substantial: A Multivendor, Multi-institutional Comparison Study. Radiology. 2008;249(2):624-630. doi:10.1148/radiol.2492071681

13. Cha S. Perfusion MR imaging: basic principles and clinical applications. MagnReson Imaging Clin N Am. 2003;11(3):403-413. doi:10.1016/s1064-9689(03)00066-7

14. Cha S, Pierce S, Knopp EA, et al. Dynamic contrast-enhanced T2-weighted MR imaging of tumefactive demyelinating lesions. Am J Neuroradiol 2001;22:1109–16*

15. Sugahara T, Korogi Y, Shigematsu Y et al. Value of Dynamic Susceptibility Contrast Magnetic Resonance Imaging in the Evaluation of Intracranial Tumors. Topics in Magnetic Resonance Imaging. 1999;10(2):114-124. doi:10.1097/00002142-199904000-00004

16. Singh A, Haris M, Rathore D et al. Quantification of physiological and hemodynamic indices using T1 dynamic contrast-enhanced MRI in intracranial mass lesions. Journal of Magnetic Resonance Imaging. 2007;26(4):871-880. doi:10.1002/jmri.21080

17. Jelescu I, LeppertI, Narayanan S, Araújo D, Arnold D, Pike G. Dual-temporal resolution dynamic contrast-enhanced MRI protocol for blood-brain barrier permeability measurement in enhancing multiple sclerosis lesions. Journal of Magnetic Resonance Imaging. 2011;33(6):1291-1300. doi:10.1002/jmri.22565

18. Essig M, Shiroishi M, Nguyen T et al. Perfusion MRI: The Five Most Frequently Asked Technical Questions. American Journal of Roentgenology. 2013;200(1):24-34. doi:10.2214/ajr.12.9543

19. Heye A, Culling R, Valdés Hernández M, Thrippleton M, Wardlaw J. Assessment of blood–brain barrier disruption using dynamic contrast-enhanced MRI. A systematic review.NeuroImage: Clinical. 2014;6:262-274. doi:10.1016/j.nicl.2014.09.002

20. Sourbron S, Buckley D. Classic models for dynamic contrast-enhanced MRI. NMR Biomed. 2013;26(8):1004-1027. doi:10.1002/nbm.2940

21. Aronen H, Gazit I, Louis D et al. Cerebral blood volume maps of gliomas: comparison with tumor grade and histologic findings. Radiology. 1994;191(1):41-51. doi:10.1148/radiology.191.1.8134596

22. Lee E, terBrugge K, Mikulis D et al. Diagnostic Value of Peritumoral Minimum Apparent Diffusion Coefficient for Differentiation of Glioblastoma Multiforme From Solitary Metastatic Lesions. American Journal of Roentgenology. 2011;196(1):71-76. doi:10.2214/ajr.10.4752

23. Abe T, Mizobuchi Y, Nakajima K et al. Diagnosis of brain tumors using dynamic contrast-enhanced perfusion imaging with a short acquisition time. Springerplus. 2015;4(1). doi:10.1186/s40064-015-0861-6

24. Jung B, Arevalo-Perez J, Lyo J et al. Comparison of Glioblastomas and Brain Metastases using Dynamic Contrast-Enhanced Perfusion MRI. Journal of Neuroimaging. 2015;26(2):240-246. doi:10.1111/jon.12281

25. Bulakbasi N, Kocaoglu M, FarzaliyevA et al. Assessment of diagnostic accuracy of perfusion MR imaging in primary and metastatic solitary malignant brain tumors. American journal of neuroradiology. 2005;26. 2187-99.

26. Blanchet L, Krooshof P, Postma G et al. Discrimination between Metastasis and Glioblastoma Multiforme Based on Morphometric Analysis of MR Images. American Journal of Neuroradiology. 2010;32(1):67-73. doi:10.3174/ajnr.a2269

27. Tsougos I, Svolos P, Kousi E et al. Differentiation of glioblastoma multiforme from metastatic brain tumor using proton magnetic resonance spectroscopy, diffusion and perfusion metrics at 3 T. Cancer Imaging. 2012;12(3):423-436. doi:10.1102/1470-7330.2012.0038

28. Lee K, Kim E, Jahng G, Park B. Value of Perfusion Weighted Magnetic Resonance Imaging in the Diagnosis of Supratentorial Anaplastic Astrocytoma. J Korean Neurosurg Soc. 2014;56(3):261. doi:10.3340/jkns.2014.56.3.261

29. Leuthardt E, Wippold F, Oswood M, Rich K. Diffusion-weighted MR imaging in the preoperative assessment of brain abscesses. Surg Neurol. 2002;58(6):395-402.

doi:10.1016/s0090-3019(02)00929-1
30. Hakyemez B, Ergin N, Uysal S, et al. Diffusion-weighted MRI in the differentiation of brain abscesses and necrotic tumors. TaniGirisimRadyol. 2004 Jun;10(2):110-8. (in Turkish)
31. Fertikh D, Krejza J, Cunqueiro A, Danish S, Alokaili R, Melhem E. Discrimination of capsular stage brain abscesses from necrotic or cystic neoplasms using diffusion-weighted magnetic resonance imaging. J Neurosurg. 2007:76-81. doi:10.3171/jns.2007.106.1.76
32. Holmes T, Petrella J, Provenzale J. Distinction Between Cerebral Abscesses and High-Grade Neoplasms by Dynamic Susceptibility Contrast Perfusion MRI. American Journal of Roentgenology. 2004;183(5):1247-1252. doi:10.2214/ajr.183.5.1831247
33. Haris M, Gupta R, Singh A et al. Differentiation of infective from neoplastic brain lesions by dynamic contrast-enhanced MRI. Neuroradiology. 2008;50(6):531-540. doi:10.1007/s00234-008-0378-6
34. Chiang I, Hsieh T, Chiu M, et al. Distinction between pyogenic brain abscess and necrotic brain tumour using 3-tesla MR spectroscopy, diffusion and perfusion imaging. Br J Radiol. 2009;82(982):813-820. doi:10.1259/bjr/90100265
35. Sanai SA, Saini V, Benedict RH et al. Aging and multiple sclerosis. MultScler. 2016 May;22(6):717-25.
36. Fallah A, Banglawala S, Ebrahim S et al. Tumefactive demyelinating lesions: a diagnostic challenge. Can J Surg, 2010;53:69-70.
37. Garg R, Bhatt M, Chandra A, Sinha M. Tumefactive demyelinating lesion: Experience with two unusual patients. J Postgrad Med. 2010;56(2):146. doi:10.4103/0022-3859.65292
38. Jitawatarat P, Tingpej B, Deringer P. Tumefactive multiple sclerosis. Br J Med Pract, 2011;4(2):a419.
39. Hardy TA, Chataway J. Tumefactive demyelination: an approach to diagnosis and management. JNeurolNeurosurgPsychiatry. 2013;84(9):1047-53. doi:10.1136/jnnp-2012-304498.
40. Given C, Stevens B, Lee C. The MRI Appearance of Tumefactive Demyelinating Lesions. AmericanJournalofRoentgenology. 2004;182(1):195-199. doi:10.2214/ajr.182.1.1820195
41. Kaeser M, Scali F, Lanzisera F, Bub G, Kettner N. Tumefactive multiple sclerosis: an uncommon diagnostic challenge. J ChiroprMed. 2011;10(1):29-35. doi:10.1016/j.jcm.2010.08.002
42. Максимова М. Ю., Коробкова Д. З., Кротенкова М. В. Методы визуализации пенумбры при ишемическом инсульте. Вестник рентгенологии и радиологии, 2013 (6):057-066
43. Пархоменко А.А. Организация медицинской помощи при инфаркте головного мозга: современное состояние, особенности амбулаторного этапа. Саратовский научно-медицинский журнал, 2015, 11 (2), 100-106.

. **References:**

1. Louis D. WHO Classification Of Tumours Of The Central Nervous System. Lyon: International Agency For Research On Cancer; 2016.
2. Kim D, Na D, Kim K et al. Distinguishing Tumefactive Demyelinating Lesions from Glioma or Central Nervous System Lymphoma: Added Value of Unenhanced CT Compared with Conventional Contrast-enhanced MR Imaging. Radiology. 2009;251(2):467-475. doi:10.1148/radiol.2512072071
3. Toh C, Wei K, Chang C et al. Differentiation of Pyogenic Brain Abscesses from Necrotic Glioblastomas with Use of Susceptibility-Weighted Imaging. American Journal of Neuroradiology. 2012;33(8):1534-1538. doi:10.3174/ajnr.a2986
4. Semenov S E, Portnov Yu M, Khromov A A et al.THE CEREBRAL PERFUSION OF CIRCULATION DISTURBANCES. PART II (CT- AND MRI SEMIOTICS, PATTERNS OF PATHOLOGICAL CHANGES). REVIEW The cerebral perfusion of circulation disturbances. Part II (CT- and MRI semiotics, patterns of pathological changes). Review. Complex issues of cardiovascular diseases. 2017;6(1):102-111 (in Russian).
5. Fink K, Fink J. Imaging of brain metastases. SurgNeurol Int. 2013;4(5):209. doi:10.4103/2152-7806.111298
6. Slone H, Blake J, Shah R, Guttikonda S, Bourekas E. CT and MRI Findings of Intracranial Lymphoma. American Journal of Roentgenology. 2005;184(5):1679-1685. doi:10.2214/ajr.184.5.01841679
7. Rajeshkannan R, Moorthy S, Sreekumar K, Rupa R, Prabhu N. Clinical applications of diffusion weighted MR imaging: A review. Indian Journal of Radiology and Imaging. 2006;16(4):705. doi:10.4103/0971-3026.32328
8. Hagmann P, Jonasson L, Maeder P, Thiran J, Wedeen V, Meuli R. Understanding Diffusion MR Imaging Techniques: From Scalar Diffusion-weighted Imaging to Diffusion Tensor Imaging and Beyond. RadioGraphics. 2006;26(suppl_1):S205-S223. doi:10.1148/rg.26si065510
9. Chalela J, Kidwell C, Nentwich L et al. Magnetic resonance imaging and computed tomography in emergency assessment of patients with suspected acute stroke: a prospective comparison. The Lancet. 2007;369(9558):293-298. doi:10.1016/s0140-6736(07)60151-2
10. Baliyan V, Das C, Sharma R, Gupta A. Diffusion weighted imaging: Technique and applications. World J Radiol. 2016;8(9):785. doi:10.4329/wjr.v8.i9.785
11. Varoquaux A, Rager O, Dulguerov P, Burkhardt K, Ailianou A, Becker M. Diffusion-weighted and PET/MR Imaging after Radiation Therapy for Malignant Head and Neck Tumors. RadioGraphics. 2015;35(5):1502-1527. doi:10.1148/rg.2015140029
12. Sasaki M, Yamada K, Watanabe Y et al. Variability in Absolute Apparent Diffusion Coefficient Values across Different Platforms May Be Substantial: A Multivendor, Multi-institutional Comparison Study. Radiology. 2008;249(2):624-630. doi:10.1148/radiol.2492071681
13. Cha S. Perfusion MR imaging: basic principles and clinical applications. MagnReson Imaging Clin N Am. 2003;11(3):403-413. doi:10.1016/s1064-9689(03)00066-7
14. Cha S, Pierce S, Knopp EA, et al. Dynamic contrast-enhanced T2*-weighted MR imaging of tumefactive demyelinating lesions. Am J Neuroradiol 2001;22:1109–16
15. Sugahara T, Korogi Y, Shigematsu Y et al. Value of Dynamic Susceptibility Contrast Magnetic Resonance Imaging in the Evaluation of Intracranial Tumors. Topics in Magnetic Resonance Imaging. 1999;10(2):114-124. doi:10.1097/00002142-199904000-00004
16. Singh A, Haris M, Rathore D et al. Quantification of physiological and hemodynamic indices using T1 dynamic contrast-

enhanced MRI in intracranial mass lesions. Journal of Magnetic Resonance Imaging. 2007;26(4):871-880. doi:10.1002/jmri.21080

17. Jelescu I, LeppertI, Narayanan S, Araújo D, Arnold D, Pike G. Dual-temporal resolution dynamic contrast-enhanced MRI protocol for blood-brain barrier permeability measurement in enhancing multiple sclerosis lesions. Journal of Magnetic Resonance Imaging. 2011;33(6):1291-1300. doi:10.1002/jmri.22565

18. Essig M, Shiroishi M, Nguyen T et al. Perfusion MRI: The Five Most Frequently Asked Technical Questions. American Journal of Roentgenology. 2013;200(1):24-34. doi:10.2214/ajr.12.9543

19. Heye A, Culling R, Valdés Hernández M, Thrippleton M, Wardlaw J. Assessment of blood–brain barrier disruption using dynamic contrast-enhanced MRI. A systematic review. NeuroImage: Clinical. 2014;6:262-274. doi:10.1016/j.nicl.2014.09.002

20. Sourbron S, Buckley D. Classic models for dynamic contrast-enhanced MRI. NMR Biomed. 2013;26(8):1004-1027. doi:10.1002/nbm.2940

21. Aronen H, Gazit I, Louis D et al. Cerebral blood volume maps of gliomas: comparison with tumor grade and histologic findings. Radiology. 1994;191(1):41-51. doi:10.1148/radiology.191.1.8134596

22. Lee E, terBrugge K, Mikulis D et al. Diagnostic Value of Peritumoral Minimum Apparent Diffusion Coefficient for Differentiation of Glioblastoma Multiforme From Solitary Metastatic Lesions. American Journal of Roentgenology. 2011;196(1):71-76. doi:10.2214/ajr.10.4752

23. Abe T, Mizobuchi Y, Nakajima K et al. Diagnosis of brain tumors using dynamic contrast-enhanced perfusion imaging with a short acquisition time. Springerplus. 2015;4(1). doi:10.1186/s40064-015-0861-6

24. Jung B, Arevalo-Perez J, Lyo J et al. Comparison of Glioblastomas and Brain Metastases using Dynamic Contrast-Enhanced Perfusion MRI. Journal of Neuroimaging. 2015;26(2):240-246. doi:10.1111/jon.12281

25. Bulakbasi N, Kocaoglu M, FarzaliyevA et al. Assessment of diagnostic accuracy of perfusion MR imaging in primary and metastatic solitary malignant brain tumors. American journal of neuroradiology. 2005;26. 2187-99.

26. Blanchet L, Krooshof P, Postma G et al. Discrimination between Metastasis and Glioblastoma Multiforme Based on Morphometric Analysis of MR Images. American Journal of Neuroradiology. 2010;32(1):67-73. doi:10.3174/ajnr.a2269

27. Tsougos I, Svolos P, Kousi E et al. Differentiation of glioblastoma multiforme from metastatic brain tumor using proton magnetic resonance spectroscopy, diffusion and perfusion metrics at 3 T. Cancer Imaging. 2012;12(3):423-436. doi:10.1102/1470-7330.2012.0038

28. Lee K, Kim E, Jahng G, Park B. Value of Perfusion Weighted Magnetic Resonance Imaging in the Diagnosis of Supratentorial Anaplastic Astrocytoma. J Korean Neurosurg Soc. 2014;56(3):261. doi:10.3340/jkns.2014.56.3.261

29. Leuthardt E, Wippold F, Oswood M, Rich K. Diffusion-weighted MR imaging in the preoperative assessment of brain abscesses. Surg Neurol. 2002;58(6):395-402. doi:10.1016/s0090-3019(02)00929-1

30. Hakyemez B, Ergin N, Uysal S, et al. Diffusion-weighted MRI in the differentiation of brain abscesses and necrotic tumors. TaniGirisimRadyol. 2004 Jun;10(2):110-8 (in Turkish).

31. Fertikh D, Krejza J, Cunqueiro A, Danish S, Alokaili R, Melhem E. Discrimination of capsular stage brain abscesses from necrotic or cystic neoplasms using diffusion-weighted magnetic resonance imaging. J Neurosurg. 2007:76-81. doi:10.3171/jns.2007.106.1.76

32. Holmes T, Petrella J, Provenzale J. Distinction Between Cerebral Abscesses and High-Grade Neoplasms by Dynamic Susceptibility Contrast Perfusion MRI. American Journal of Roentgenology. 2004;183(5):1247-1252. doi:10.2214/ajr.183.5.1831247

33. Haris M, Gupta R, Singh A et al. Differentiation of infective from neoplastic brain lesions by dynamic contrast-enhanced MRI. Neuroradiology. 2008;50(6):531-540. doi:10.1007/s00234-008-0378-6

34. Chiang I, Hsieh T, Chiu M, et al. Distinction between pyogenic brain abscess and necrotic brain tumour using 3-tesla MR spectroscopy, diffusion and perfusion imaging. Br J Radiol. 2009;82(982):813-820. doi:10.1259/bjr/90100265

35. Sanai SA, Saini V, Benedict RH et al. Aging and multiple sclerosis. MultScler. 2016 May;22(6):717-25.

36. Fallah A, Banglawala S, Ebrahim S et al. Tumefactive demyelinating lesions: a diagnostic challenge. Can J Surg, 2010;53:69-70.

37. Garg R, Bhatt M, Chandra A, Sinha M. Tumefactive demyelinating lesion: Experience with two unusual patients. J Postgrad Med. 2010;56(2):146. doi:10.4103/0022-3859.65292

38. Jitawatarat P, Tingpej B, Deringer P. Tumefactive multiple sclerosis. Br J Med Pract, 2011;4(2):a419.

39. Hardy TA, Chataway J. Tumefactive demyelination: an approach to diagnosis and management. JNeurolNeurosurgPsychiatry. 2013;84(9):1047-53. doi:10.1136/jnnp-2012-304498.

40. Given C, Stevens B, Lee C. The MRI Appearance of Tumefactive Demyelinating Lesions. American Journal of Roentgenology. 2004;182(1):195-199. doi:10.2214/ajr.182.1.1820195

41. Kaeser M, Scali F, Lanzisera F, Bub G, Kettner N. Tumefactive multiple sclerosis: an uncommon diagnostic challenge. J ChiroprMed. 2011;10(1):29-35. doi:10.1016/j.jcm.2010.08.002

42. Maksimova M.Yu., Korobkova D.Z., Krotenkova M.V. Neuroimaging of the penumbra in ischemic stroke. Journal of radiology and nuclear medicine 2013 (6):057-066 (in Russian).

43. Parkhomenko A. A. Health service organization for patients with cerebral infarction: current status and specifics for outpatient medical care (review). Saratov Journal of Medical Scientific Research, 2015, 11 (2), 100-106 (in Russian).

ОРИГИНАЛЬНАЯ СТАТЬЯ

МЕТОДИКА ОЦЕНКИ ДЕФЕКТОВ НИЖНЕЙ СТЕНКИ ОРБИТЫ ПО ДАННЫМ МУЛЬТИСПИРАЛЬНОЙ КОМПЬЮТЕРНОЙ ТОМОГРАФИИ

Павлова О.Ю.[1], Серова Н.С.[1], Давыдов Д.В.[2], Коновалов К.А.[2], Мискарян Т.И.[1]

1 - ФГАОУ ВО Первый МГМУ им. И.М. Сеченова Минздрава России (Сеченовский Университет).
2 - Российский университет дружбы народов.
Москва, Россия.

Цель. Разработка специальной методики для обработки данных мультиспиральной компьютерной томографии (МСКТ) у пациента с травмой орбиты с целью получения дополнительной диагностической информации о посттравматических дефектах нижней стенки орбиты, а также разработка классификации дефектов.

Материалы и методы. С 2014 по 2018 годы в клинике ФГАОУ ВО Первый МГМУ им. И.М. Сеченова Минздрава России (Сеченовский Университет) было обследовано 107 пациентов (100%) с травматическими повреждениями средней зоны лица. При госпитализации всем пациентам (n=107; 100%) диагностическое обследование проводили в течение 24-48 часов от поступления.

Мультиспиральная компьютерная томография (МСКТ) проводилась пациенту на аппарате Aquilion One 640 (Canon, Japan) в объёмном режиме, с толщиной среза 0,5 мм, в режиме костной и мягкотканной реконструкции. Исследование дополнялось мультипланарными и трехмерными реконструкциями. Для последующей обработки КТ данных использовалась рабочая станция «Vitrea».

В рамках предоперационного планирования с целью оптимизации тактики лечения и выбора способов реконструкции стенок орбиты были разработаны критерии оценки и классификация дефектов нижней стенки орбиты.

Результаты. МСКТ позволила выявить повреждение костных структур средней зоны лица у всех 107 пациентов (100%). Переломы нижней стенки орбиты встретили у большинства пациентов (n=88; 82%).

Тип дефекта был определен на основании разработанной классификации, учитывающей значения объёмов и площадей дефектов нижней стенки орбиты. Малый дефект нижней стенки орбиты определялся у 18 пациентов (17%), средний – у 31 пациента (29%), большой – у 38 пациентов (35%), тотальный – у 20 пациентов (19%).

Вывод. МСКТ является методом выбора обследования пациентов с травмами средней зоны лица. Разработанная методика оценки дефектов нижней стенки орбиты позволяет получить дополнительную диагностическую информацию о состоянии нижней стенки орбиты, классифицировать дефекты орбитальной стенки и провести персонализированный подход к предоперационному планированию у каждого пациента с травмой орбиты.

Ключевые слова: МСКТ, травма орбиты, дефект, нижняя стенка орбиты.

Контактный автор: Павлова О.Ю., e-mail: dr.olgapavlova@gmail.com.

Для цитирования: Павлова О.Ю., Серова Н.С., Давыдов Д.В., Коновалов К.А., Мискарян Т.И. Методика оценки дефектов нижней стенки орбиты по данным мультиспиральной компьютерной томографии. REJR 2019; 9(2):47-54. DOI:10.21569/2222-7415-2019-9-2-47-54.

Статья получена: **01.06.19** **Статья принята:** **14.06.19**

MEASUREMENTS OF INFERIOR ORBITAL WALL DEFECTS ACCORDING TO MSCT DATA

Pavlova O.Yu.[1], Serova N.S.[1], Davydov D.V.[2], Konovalov K.A.[2], Miskaryan T.I.[1]

1 - Sechenov University.
2 - Peoples' Friendship University of Russia.
Moscow, Russia.

Purpose. Development of a special technique for processing data from multispiral computed tomography (MSCT) in patients with orbital injury in order to obtain additional diagnostic information about posttraumatic defects of the inferior orbital wall, as well as the development of defect's classification.

Materials and methods. From 2014 to 2018 in Sechenov University 107 patients (100%) with traumatic midface injuries were examined. During hospitalization all patients (n=107; 100%) underwent diagnostic examination within 24-48 hours from admission.

Multislice computed tomography was performed using Aquilion One 640 (Canon, Japan) scanner, in a volume mode, with a slice thickness of 0.5 mm, with bone and soft tissue reconstructions. The study was complemented by multiplanar and three-dimensional reconstructions. For the subsequent processing of CT data, the "Vitrea" workstation was used.
As part of preoperative planning, in order to optimize treatment tactics and select methods for reconstructing the walls of the orbit, criteria were developed for evaluating and classifying defects of the inferior orbital wall.

Results. MSCT revealed damage to the bony structures of the midface in all 107 patients (100%). Fractures of the inferior orbital wall were diagnosed in the majority of patients (n=88; 82%).

The type of defect was determined on the basis of the developed classification, taking into account the values of the volumes and areas of inferior orbital wall defects. Small defect of the lower wall of the orbit was determined in 18 patients (17%), medium – in 31 patients (29%), large – in 38 patients (35%), total – in 20 patients (19%).

Conclusion. MSCT is the method of choice for examining patients with midface injuries. The developed methodology for assessing defects of inferior orbital wall allows obtaining additional diagnostic information about the state of the inferior orbital wall, classifying defects of the orbital wall and allows personalizing the approach as part of the preoperative planning for each patient with an orbit injury.

Keywords: MSCT, orbital trauma, defect, inferior orbital wall.

Corresponding author: Pavlova O.Yu., e-mail: dr.olgapavlova@gmail.com

For citation: Pavlova O.Yu., Serova N.S., Davydov D.V., Konovalov K.A., Miskaryan T.I. Measurements of inferior orbital wall defects according to MSCT data. REJR 2019; 9(2):47-54. DOI:10.21569/2222-7415-2019-9-2-47-54.

.

Received: **01.06.19** **Accepted:** **14.06.19**

На сегодняшний день проблема травматических повреждений средней зоны лица остается крайне актуальной. По данным ВОЗ, количество травматических повреждений все еще увеличивается и в 2015 году почти 5 миллионов человек получили смертельные травмы [1-4, 6, 8, 12]. По данным статистики на долю переломов черепа и внутричерепных травм приходится 5,1% от общего числа всех зарегистрированных травм согласно показателям травм и отравлений и других несчастных случаев среди взрослого населения в 2009 году [2, 3]. В структуре общего травматизма 1,7% занимают травмы глаза и орбиты [2, 3, 5-8].

Травма костей лицевого черепа составляет до 40% от всего списка болезней у пациентов, госпитализированных для лечения в отделения челюстно-лицевой хирургии, и составляет почти 21% от всего числа пострадавших с травмами, находящихся в стационарах лечебных учреждений [8, 10, 11].

В связи с постоянным техническим развитием на сегодняшний день важную роль приобретает разработка методов специализированной обработки изображений, в частности измерение размеров посттравматических дефектов нижней стенки орбиты, для получения дополнительной диагностической информации [6, 7, 12]. Использование данных методик предостав-

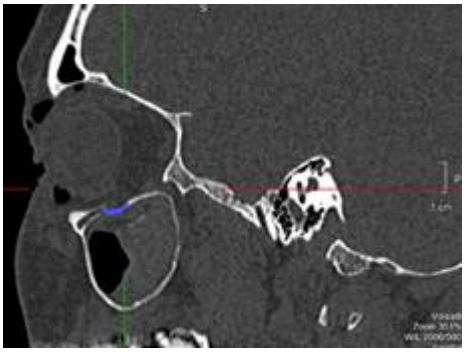

Рис. 1 а (Fig. 1 a)

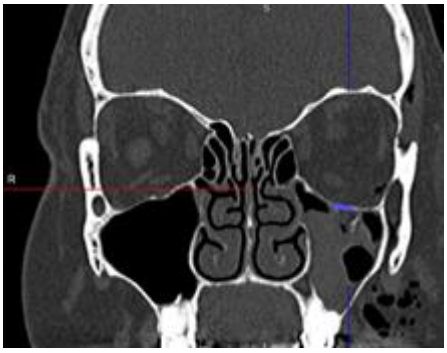

Рис. 1 б (Fig. 1 b)

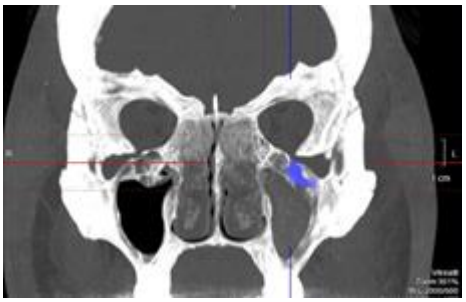

Рис. 1 в (Fig. 1 c)

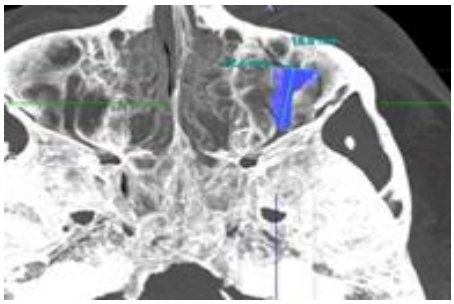

Рис. 1 г (Fig. 1 d)

Рис. 1. МСКТ.

а – сагиттальная реконструкция, б – корональная реконструкция, в – корональная реконструкция, г - аксиальная реконструкция. Обработка изображений для измерения объёма и площади дефекта нижней стенки орбиты и маркировка границ дефекта на мультипланарных реконструкциях.

Fig. 1. MSCT.

a - sagittal reconstruction, b - coronal reconstruction, c - coronal reconstruction, d - axial reconstruction. Image processing for measuring the volume and defect area of the lower wall of the orbit and marking the borders of the defect on multiplanar reconstructions.

ляет возможность лечащему врачу выбрать тактику ведения пациента, спланировать ход оперативного вмешательства, что в свою очередь позволит повысить эффективность и качество лечения и реабилитации данной категории пациентов [3, 9, 10].

Цель.

Разработка специальной методики для обработки данных мультиспиральной компьютерной томографии у пациентов с травмой орбиты с целью получения дополнительной диагностической информации о посттравматических дефектах нижней стенки орбиты, а также разработка классификации дефектов.

Материалы и методы.

С 2014 по 2018 годы в клинике ФГАОУ ВО Первый МГМУ им. И.М. Сеченова Минздрава России (Сеченовский Университет) было обследовано 107 пациентов (100%) с травматическими повреждениями средней зоны лица. Среди пациентов (n=107; 100%) отмечалось преобладание лиц мужского пола (n=91; 85%) над женским (n=16; 15%).

Всем пациентам (n=107; 100%), поступившим на обследование, был выполнен сбор жалоб и анамнеза, клинический осмотр врачом челюстно-лицевым хирургом и врачом офтальмологом, а также обследование с применением методов лучевой диагностики.

При госпитализации всем пациентам (n=107; 100%) диагностическое обследование проводили в течение 24-48 часов от поступления. Мультиспиральная компьютерная томография (МСКТ) проводили на аппарате Aquilion One 640 (Canon, Japan) в объёмном режиме, с толщиной среза 0,5 мм, в режиме костной и мягкотканной реконструкции. Исследование дополняли мультипланарными и трехмерными реконструкциями. Для последующей обработки КТ данных использовали рабочую станцию «Vitrea».

Пациентов укладывали на деку стола томографа в положении лежа на спине. Голову пациента предварительно освобождали от всех съёмных металлических элементов и ровно укладывали на подголовник. Взгляд пациента просили фиксировать центрально. Использовали лазерные метки для точного определения об-

Таблица №1. Распределение дефектов нижней стенки орбиты в зависимости площади и объёма.

Тип дефекта нижней стенки орбиты	Значение площади дефекта нижней стенки орбиты	Значение объёма дефекта нижней стенки орбиты
Малый	до 54 мм^2 включительно	до 105 мм^3 включительно
Средний	от 54 мм^2 до 117,2 мм^2	от 105 мм^3 до 201,4 мм^3
Большой или тотальный	117,3 мм^2 и более	201,5 мм^3 и более

ласти сканирования. Для разметки области исследования выполняли топограмму. Томографирование начинали от верхней точки черепа до нижней границы тела нижней челюсти. Томографирование лицевого скелета проводили в аксиальной плоскости с толщиной среза 0,5 мм с применением реконструкции в костном и мягкотканном режимах.

Методика оценки и классификации дефектов нижней стенки орбиты.

В рамках предоперационного планирования с целью оптимизации тактики лечения и выбора способов реконструкции стенок орбиты были разработаны критерии оценки и классификация дефектов нижней стенки орбиты.

После сканирования МСКТ данные загружались на рабочую станцию “Vitrea”, далее добивались полной симметричности изображений в аксиальной, сагиттальной и корональной плоскостях и выделяли нижнюю стенку орбиты и ее дефект. Проводили объёмное измерение дефекта нижней стенки орбиты, заключающееся в маркировке костных границ дефекта во всех мультипланарных реконструкциях. Объём дефекта представлялся в мм3. После маркировки границ дефекта на мультипланарных реконструкциях и 3D моделях отображалась форма и локализация дефекта по отношению к нижней стенке орбиты (рис. 1).

Площадь дефекта рассчитывалась по формуле в зависимости от формы дефекта (круг, квадрат, эллипс, треугольник и т.д.). Площадь дефекта представлялась в мм2.

Площадь прямоугольника: S=a*b

Площадь квадрата: S=H2

Площадь круга: S=п r2

Площадь треугольника: S=0,5a*h

Площадь эллипса: S = п*a* b

На основании значений объёма и площади дефектов нижней стенки орбиты была разработана классификация дефектов (табл. 1).

После измерения площади дефекта оценивали локализацию дефекта по отношению ко всей нижней стенке орбиты (латеральный или медиальный отдел стенки орбиты, задний или передний отдел стенки орбиты).

Далее оценивали отношение посттравматического дефекта ко всей площади нижней стенки орбиты (в %).

По разработанной методике расчёта объёмов орбит был получен патент «Способ выбора тактики лечения пациентов с дефектом нижней стенки орбиты» (19) RU(11) 2 661 004(13) C1, 11.07.2018 Бюл. № 20.

Результаты.

МСКТ позволила выявить повреждение костных структур средней зоны лица у всех 107 пациентов (100%). Изменение симметричности, положения и формы травмированной орбиты определяли визуально по данным КТ у 35 пациентов (33%). У 2 пациентов (2%) определяли нарушение симметричности, положения и формы обеих орбит вследствие двусторонней травмы средней зоны лица.

Переломы нижней стенки орбиты встретили у большинства пациентов (n=88; 82%). Переломы латеральной стенки орбиты встретили в 59 случаях (55%), медиальной стенки – 41 пациента (38%), верхней стенки – 21 пациентов (19%). Изолированные переломы одной стенки орбиты отметили у 33 пациентов (31%), двух стенок орбиты – в 27 случаях (25%), трех стенок орбиты – в 22 случаях (20%) и переломы всех стенок орбиты определяли у 7 пациентов (6%) (рис. 2).

Тотальные переломы нижней стенки орбиты встретили у 20 пациентов (19%). В остальных случаях (n=87, 81%) локализация переломов в области нижней стенки орбиты распределилась следующим образом (рис. 3, 4).

Травматические повреждения важных анатомических костных структур орбиты распределили следующим образом:

• верхушка орбиты – 12 пациентов (11%),

• подглазничный канал – 65 пациентов (61%),

• носо-слёзный канал – 22 пациента (20%),

У 43 пациентов (40%) отметили признаки внутриорбитальной эмфиземы.

В рамках предоперационного планирования с целью оптимизации тактики лечения и выбора способов реконструкции стенок орбиты

Рис. 2 (Fig. 2)

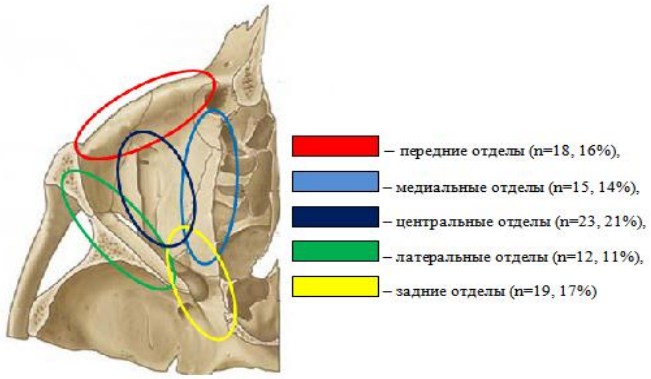

Рис. 3 (Fig. 3)

Рис. 2. Диаграмма.

Частота повреждений стенок орбиты по данным МСКТ(n=107; 100%).

Fig. 2. Diagram.

The frequency of damage to the walls of the orbit according to MSCT (n = 107; 100%).

Рис. 3. Схема.

Распределение пациентов по локализации переломов нижней стенки орбиты по данным МСКТ (n=107; 100%).

Fig. 3. Scheme.

The distribution of patients by localization of fractures of the inferior orbital wall according to MSCT (n = 107; 100%).

был произведен анализ данных МСКТ всех пациентов (n=107; 100%) согласно разработанным критериям оценки, и классификация дефектов нижней стенки орбиты. На основании полученных данных были определены диагностические показатели согласно разработанному алгоритму, необходимые для выбора тактики лечения: тип дефекта нижней стенки орбиты, локализация дефекта по отношению к стенке орбиты и отношение площади посттравматического дефекта ко всей площади нижней стенки орбиты (в %).

Тип дефекта нижней стенки орбиты.

Тип дефекта был определен на основании разработанной классификации, учитывающей значения объёмов и площадей дефектов нижней стенки орбиты (рис. 5).

Таким образом, малый дефект нижней стенки орбиты определялся у 18 пациентов (17%), средний – у 31 пациента (29%), большой – у 38 пациентов (35%), тотальный – у 20 пациентов (19%). У пациентов с изолированными повреждениями нижней стенки орбиты чаще всего выявляли малый дефект стенки, а в группе с множественными повреждениями средней зоны лица чаще всего определяли большие и тотальные дефекты нижней стенки орбиты.

Локализация дефекта по отношению к стенке орбиты.

Из 107 пациентов (100%) у 18 пациентов (16,8%) выявили переднюю локализацию дефекта, у 15 (14%) – медиальные отделы, центральные отделы – у 24 (22,4%), латеральные отделы – у 10 (9,3%), задние отделы – у 20 (18,7%), тотальные дефекты отмечали у 20 пациентов (18,7%).

Отношение площади посттравматического дефекта ко всей площади нижней стенки орбиты (в %).

Из 107 пациентов (100%) у 19 пациентов (18%) соотношение дефекта орбиты ко всей стенке орбиты было менее 6,65%. У большинства пациентов (n=88; 82%) соотношение дефекта орбиты ко всей стенке орбиты было более 6,65%.

Обсуждение.

Таким образом, МСКТ является методом выбора у пациентов с травмами структур средней зоны лица на дооперационном этапе и имеет высокую диагностическую эффективность.

Крайне важным вопросом является планирование хирургического лечения, так как неудовлетворительно выполненная реконструкция может привести к ограничению работы глазодвигательного аппарата, нарушению эстетики лица и развитию посттравматических деформаций. Внедрение новых высокоинформативных диагностических методик позволяет своевременно и точно диагностировать повреждения орбиты, существенно сократить время сканирования и лучевую нагрузку, а также полноценно осуществить реконструкцию орбиты.

Несмотря на множество способов оценки дефектов нижней стенки орбиты, на данный момент не существует как единого подхода к оценке дефектов, к параметрам измерения дефектов, так и не существует классификации

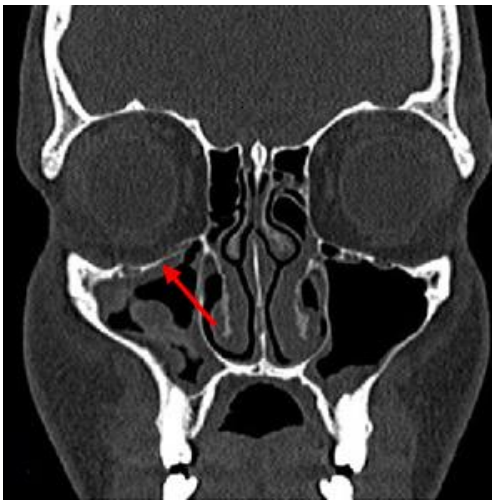

Рис. 4 а (Fig. 4 a)

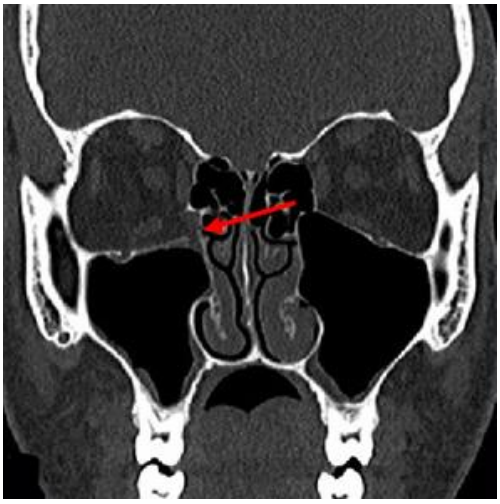

Рис. 4 б (Fig. 4 b)

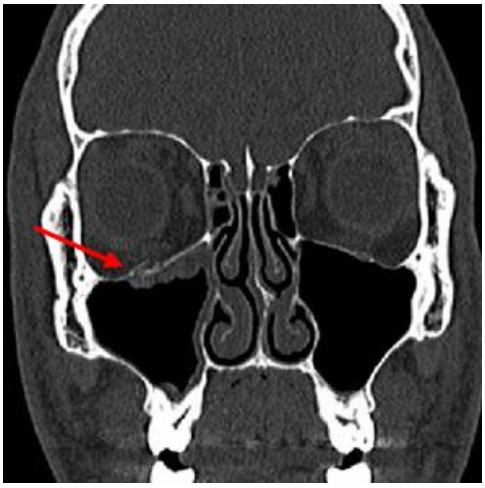

Рис. 4 в (Fig. 4 c)

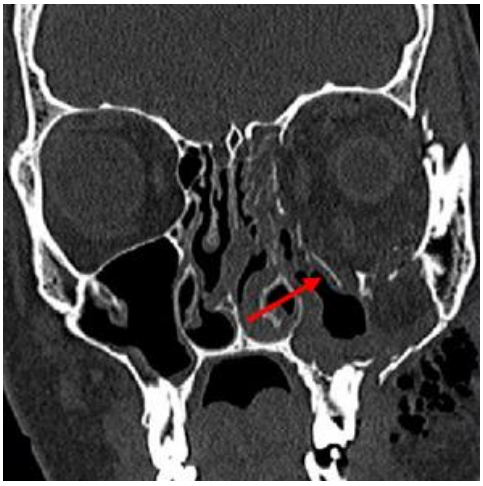

Рис. 4 г (Fig. 4 d)

Рис. 4. МСКТ, корональные плоскости.

а – перелом центрального отдела нижней стенки правой орбиты (стрелка), б – перелом медиального отдела нижней стенки правой орбиты (стрелка), в – перелом нижней стенки правой орбиты в области стенок подглазничного канала (стрелка), г – тотальный перелом нижней стенки левой орбиты (стрелка).

Fig. 4. MSCT, coronal planes.

a - fracture of the central part of the inferior orbital wall (arrow), b - fracture of the medial section of the inferior orbital wall (arrow), c - fracture of the lower wall of the right orbit in the region of the infraorbital canal walls (arrow), d - total fracture of the left inferior orbital wall (arrow).

дефектов нижней стенки орбиты, и корреляции между объёмом и площадью дефектов и предоперационным выбором имплантатов.

Для выбора тактики лечения пациентов с дефектами нижней стенки орбиты крайне важной является комплексная диагностика таких повреждений, которая включает в себя объёмное измерение дефектов, что является принципиально новым подходом в измерении дефектов в отличие от линейного измерения, и позволяет добиться точного и корректного включения всех границ дефекта в зону интереса. Вследствие этого значения размеров, площади и объёма дефекта близки к истинным, что позволяет провести наиболее корректный подбор имплантатов для полного закрытия дефекта нижней стенки орбиты. Определение локализации дефекта напрямую влияет на тактику ведения пациента: в случае локализации дефекта в наименее прочном отделе нижней стенки орбиты – задне-медиальном, риск развития энофтальма увеличивается и прогноз пациента ухудшается, в случае локализации дефекта в более прочном отделе – передне-латеральном, риск энофтальма невысок и прогноз пациента улучшается. Отличительной особенностью раз-

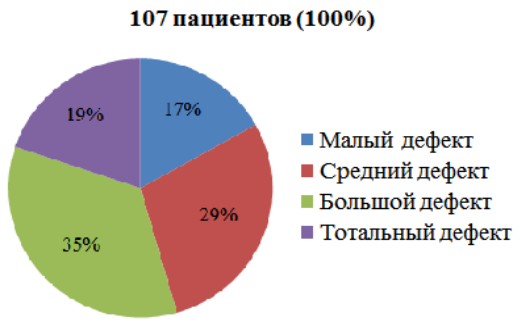

Рис. 5 (Fig. 5)

Рис. 5. Диаграмма.

Распределение пациентов в зависимости от типа дефекта нижней стенки орбиты.

Fig. 5. Diagram.

The distribution of patients depending on the type of defect of the lower wall of the orbit.

работанной нами комплексной оценки дефектов нижней стенки орбиты является учет анатомических вариаций строения нижней стенки орбиты, локальных изогнутостей стенки, толщины стенки орбиты и ширины подглазничного канала. В рамках нашего исследования впервые была разработана классификация дефектов нижней стенки орбиты на основании их объёма и площади, что не было представлено ранее.

Заключение.

МСКТ является методом выбора обследования пациентов с травмами средней зоны лица. Разработанная методика оценки дефектов нижней стенки орбиты позволяет получить дополнительную диагностическую информацию о состоянии нижней стенки орбиты, классифицировать дефекты орбитальной стенки и провести персонализированный подход к предоперационному планированию у каждого пациента с травмой орбиты.

Источник финансирования и конфликт интересов.

Авторы данной статьи подтвердили отсутствие финансовой поддержки исследования и конфликта интересов, о которых необходимо сообщить.

Список литературы:

1. Road traffic injuries. Fact sheet N°358. Updated October 2015. Available at: http://www.who.int/mediacentre/factsheets/fs358/ru/

2. Дубровин М.С., Копецкий И.С., Полунин В.С. Медико-социальная характеристика больных с повреждениями челюстно-лицевой области. Москва. Вестник Росздравнадзора. 2013; 2: 46-48.

3. Серова Н.С. Лучевая диагностика сочетанных повреждений костей лицевого черепа и структур орбиты. Канд. Дисс. 14.00.19/Серова Наталья Сергеевна. М., 2006. 130с.

4. Давыдов Д.В., Левченко О.В., Михайлюков В.М Реконструктивная хирургия посттравматических дефектов и деформаций глазницы с использованием интраоперационной безрамной навигации. Вестник офтальмологии. 2014; 130 (2): 20-26.

5. Kolk A, Pautke C, Schott V, Ventrella E, Wiener E, Ploder O, et al. Secondary post-traumatic enophthalmos: high-resolution magnetic resonance imaging compared with multislice computed tomography in postoperative orbital volume measurement. J Oral Maxillofac Surg. 2007; 65: 1926–34.

6. Павлова О.Ю., Серова Н.С., Давыдов Д.В., Перич Б. Методика оценки объёмов орбит по данным МСКТ у пациентов с травмой средней зоны лица. Российский электронный журнал лучевой диагностики. 2018; 8 (1): 29-39.

7. Nastri A.L., Gurney B. Current concepts in midface fracture management. Curr Opin Otolaryngol Head Neck Surg. 2016; 24 (4): 368-75. doi: 10.1097/MOO.0000000000000267.

8. Кобзева И.В. Особенности диагностики и планирования лечения пациентов с посттравматическими дефектами и деформациями средней зоны лица. Автор. Канд. дис. Москва, 2013. 25 с.

9. Николаенко В.П., Астахов Ю.С. Орбитальные переломы: руководство для врачей. Спб.:Эко-Вектор, 2012. 436 с.

10. Andrew J. Sidebottom The TN Chawla Lecture e The current management of midfacial trauma. Journal of oral biology and craniofacial research. 2013; 1 2 0 e1 2 2.

11. Harald Essig, Lars Dressel, Majeed Rana, Madiha Rana, Horst Kokemueller, Martin Ruecker and Nils-Claudius Gellrich. Precision of posttraumatic primary orbital reconstruction using individually bent titanium mesh with and without navigation: a retrospective study. Head & Face Medicine. 2013, 9: 18.

12. Maximilian Eberhard Hermann Wagner, Jürgen Thomas Lichtenstein, Marcel Winkelmann, Hoen-oh Shin, Nils-Claudius Gellrich, Harald Essig Development and first clinical application of automated virtual reconstruction of unilateral midface defects. Journal of Cranio-Maxillo-Facial Surgery. 2015; 43: 1340e1347.

References:

1. Road traffic injuries. Fact sheet N°358. Updated October 2015. Available at: http://www.who.int/mediacentre/factsheets/fs358/ru/

2. Dubrovin M.S., Kopetskiy I.S., Polunin V.S. Medical and social characteristics of patients with maxillofacial injuries. Vestnik roszdravnadzora. 2013; 2: 46-48 (in Russian).

3. Serova N.S. Radiology of combined fractures of facial and orbital structures. Cand. Diss. O., 2006. 130 p. (in Russian).

4. Davydov D.V., Levchenko O.V., Mikhaĭliukov V.M. Surgical reconstruction of posttraumatic defects and deformities of the orbit using frameless navigation. The Russian Annals of Ophthalmology. 2014; 130 (2): 20-26 (in Russian).

5. Kolk A., Pautke C., Schott V., Ventrella E., Wiener E., Ploder O. Secondary post-traumatic enophthalmos: high-resolution magnetic resonance imaging compared with multislice computed tomography in postoperative orbital volume measurement. J

Oral Maxillofac Surg. 2007; 65: 1926–34.

6. Pavlova O.Yu., Serova N.S. Multislice computed tomography in the diagnosis of orbital fractures. Journal of radiology. 2015; 3: 12-17 (in Russian).

7. Nastri A.L., Gurney B. Current concepts in midface fracture management. Curr Opin Otolaryngol Head Neck Surg. 2016; 24 (4): 368-75. doi: 10.1097/MOO.0000000000000267.

8. Kobzeva I.V. The features of diagnostics and treatment planning with midface posttraumatic defects and deformations. Cand.Diss. M., 2013. 25 p. (in Russian).

9. Nikolaenko V.P., Astakhov Yu.S. Orbital fractures: guidance for doctors. Spb., Eco-Vector, 2012. 436 p. (in Russian).

10. Andrew J. Sidebottom The TN Chawla Lecture e The current management of midfacial trauma. Journal of oral biology and craniofacial research. 2013; 1 2 0 e1 2 2.

13. Harald Essig, Lars Dressel, Majeed Rana, Madiha Rana, Horst Kokemueller, Martin Ruecker and Nils-Claudius Gellrich. Precision of posttraumatic primary orbital reconstruction using individually bent titanium mesh with and without navigation: a retrospective study. Head & Face Medicine. 2013, 9: 18.

14. Maximilian Eberhard Hermann Wagner, Jürgen Thomas Lichtenstein, Marcel Winkelmann, Hoen-oh Shin, Nils-Claudius Gellrich, Harald Essig Development and first clinical application of automated virtual reconstruction of unilateral midface defects. Journal of Cranio-Maxillo-Facial Surgery. 2015; 43: 1340e1347.

ОРИГИНАЛЬНАЯ СТАТЬЯ

РЕЗУЛЬТАТЫ ПРИМЕНЕНИЯ ФУНКЦИОНАЛЬНОЙ МУЛЬТИСПИРАЛЬНОЙ КОМПЬЮТЕРНОЙ ТОМОГРАФИИ ПРИ ХИРУРГИЧЕСКОМ ЛЕЧЕНИИ ПАЦИЕНТОВ С НЕСТАБТИЛЬНОСТЬЮ ШЕЙНОГО ОТДЕЛА ПОЗВОНОЧНИКА

Терновой С.К., Лычагин А.В., Серова Н.С., Абрамов А.С., Черепанов В.Г., Мискарян Т.И.

ФГАОУ ВО Первый МГМУ им. И.М. Сеченова Минздрава России (Сеченовский Университет). г. Москва, Россия.

Цель исследования. Оценка результатов применения функциональной мультиспиральной компьютерной томографии (фМСКТ) при хирургической коррекции нестабильности шейного отдела позвоночника (ШОП).

Методы исследования. Проведен анализ результатов обследования пациентов с диагнозом нестабильность шейного отдела позвоночника. В основную группу вошли пациенты (n1=35, 100%), у которых для предоперационной диагностики нестабильности шейного отдела позвоночника использовалась фМСКТ на Aquilion One 640 (Canon, Япония). Методом копи-пара, была отобрана группа сравнения, в которую вошли пациенты (n2=35, 100%), обследованные при помощи рентгенографии с функциональной пробой.

Результаты. Лечение в основной группе оказались достоверно лучше. Время оперативного вмешательства в основной группе составило – 2,3±0,3 часа, в группе контроля оно было достоверно больше – 4,2±0,3 часа (p<0,05). В послеоперационном периоде в основной группе была реже частота таких осложнений, как развитие радикулопатии и кифотическая деформация.

Заключение. Результаты хирургического лечения у пациентов, которым на дооперационном этапе была выполнена фМСКТ были достоверно лучше. Методика фМСКТ может быть рекомендована к широкому внедрению в клиническую практику.

Ключевые слова: нестабильность шейного отдела позвоночника, функциональная рентгенография, функциональная мультиспиральная компьютерная томография.

Контактный автор: Абрамов А. С., e-mail: 79032324456@ya.ru

Для цитирования: Терновой С.К., Лычагин А.В., Серова Н.С., Абрамов А.С., Черепанов В.Г., Мискарян Т.И. Результаты применения функциональной мультиспиральной компьютерной томографии при хирургическом лечении пациентов с нестабильностью шейного отделе позвоночника. REJR 2019; 9(2):55-62. DOI:10.21569/2222-7415-2019-9-2-55-62.

Статья получена: **22.05.19** **Статья принята:** **05.07.19**

THE RESULTS OF THE APPLICATION OF FUNCTIONAL MULTISPIRAL COMPUTED TOMOGRAPHY IN THE SURGICAL TREATMENT OF PATIENTS WITH CERVICAL SPINE INSTABILITY

Ternovoy S.K., Lychgin A.V., Serova N.S., Abramov A.S., Cherepanov V.G., Miskaryan T.I.

I.M. Sechenov First Moscow State Medical University Moscow, Russia

Purpose. Evaluation of the application results of functional multislice computed tomography (fMSCT) in the surgical correction of cervical spine instability (CSI).

Materials and methods. The analysis of the results of examination of patients with a diagnosis of instability of the cervical spine was carried out. The main group included patients (n1 = 35, 100%) in whom for the preoperative diagnosis of instability of the cervical spine was used fsmct on Aquilion One 640 (Canon, Japan). Using the save-pair method, a comparison group was selected, which included patients (n2 = 35, 100%), examined by X-ray with functional breakdown.

Results. Treatment in the main group was significantly better. The time of surgical intervention in the main group was 2,3 ± 0,3 hours, in the control group it was significantly longer – 4,2 ± 0,3 hours (p <0,05). In the postoperative period, the frequency of such complications as the development of radiculopathy and kyphotic deformity was less common in the main group.

Conclusion. The results of surgical treatment in patients who underwent fMSCT at the preoperative stage were significantly better. The FMSCT technique can be recommended for widespread introduction into clinical practice.

Keywords: cervical spinal instability, functional radiography, functional multispiral computed tomography.

Corresponding author: Abramov A.S., e-mail: 79032324456@ya.ru

For citation: Ternovoy S.K., Lychgin A.V., Serova N.S., Abramov A.S., Cherepanov V.G., Miskaryan T.I. The results of the application of functional multispiral computed tomography in the surgical treatment of patients with cervical spine instability. REJR 2019; 9(2):55-62. DOI:10.21569/2222-7415-2019-9-2-55-62.

.

Received: **22.05.19** **Accepted:** **05.07.19**

Нестабильность шейного-отдела позвоночника (ШОП) – возникновение патологической подвижности позвоночно-двигательного сегмента (ПДС) из-за повреждения основных структурных элементов (диска, фасеток дугоотростчатых суставов, связок).

Нестабильность шейного отдела позвоночника – социально значимая проблема, затрагивающая не только осевой скелет, но и мозговое кровообращение [1]. Длительная механическая компрессия позвоночной артерии и позвоночных венозных сплетений приводит к морфологическим изменениям в сосудистой стенке, стойким нарушениям кровообращения с признаками хронической вертебро-базилярной недостаточности и угрозой острого нарушения мозгового кровообращения у лиц трудоспособного возраста [3].

В публикациях проблема нестабильности ШОП освещена достаточно подробно, однако клинико-инструментальные особенности ее верификации до сих пор вызывают много вопросов [2, 5, 6, 8]. Сегодня основным методом диагностики данной патологии является рентгенография с использованием функциональных проб. Главными преимуществами метода является его распространенность и достаточно хорошая специфичность. Однако чувствительность метода, по данным разных авторов, колеблется от 36 до 57%, в связи с чем в диагностике биомеханических нарушений в ШОП представляется актуальным уточнение и поиск новых рентгенологических методов [9, 10].

Получение правильного представления об анатомии шейного отдела позвоночника имеет первоочередное значение у подлежащих оперативному лечению пациентов, поскольку нередки случаи, когда истинная картина заболевания уточняется уже непосредственно во время вмешательства. В результате существенно увеличивается продолжительность операции, и может возникнуть рецидив нестабильности, требующий выполнения повторной хирургической коррекции [12].

Таким образом поиск надежных диагностических методов при нестабильности ШОП не теряет своей актуальности. В 2016 году нами был разработан способ диагностики нестабильности шейного отдела позвоночника с использованием фМСКТ, продемонстрировавший высокую специфичность и чувствительность результатов [4]. Соответственно, представляют интерес его возможности при хирургическом лечении пациентов.

Цель работы.

Оценить результаты применения фМСКТ при хирургической коррекции нестабильности ШОП.

Методы.

Проведен анализ результатов обследования 70 пациентов с диагнозом нестабильность ШОП на базе УКБ №1 ФГАОУ ВО Первый МГМУ имени И.М. Сеченова Минздрава России в течение 2016-2019 гг. Хирургическое лечение проводилось в отделении травматологии и ортопедии УКБ№1 Первого МГМУ им И.М. Сеченова.

В основную группу вошли пациенты (n1= 35, 100%), у которых для пред– и постоперационной диагностики нестабильности шейного отдела позвоночника использовалась фМСКТ, выполнявшаяся в кабинете рентгеновской компьютерной томографии и маммографии Российско-японского Центра визуализации сердца. Возраст больных варьировался от 25 до 65 лет,

Рис. 1 а (Fig. 1 a)

Рис. 1 б (Fig. 1 b)

Рис. 1. Фотографии положения пациента на столе томографа во время исследования.

а - максимальное сгибание шейного отдела позвоночника

б - максимальное разгибание шейного отдела позвоночника

Fig. 1. Photos. Position of the patient on the tomography table during the study.

a - maximum flexion of the cervical spine

b - maximum extension of the cervical spine

средний возраст составил – 40,8±2,3 года. В гендерном соотношении преобладали женщины – 21 человек (60,0%).

Методом копи-пара была отобрана группа сравнения, в которую вошли пациенты (n2=35, 100%), обследованные при помощи рентгенографии с функциональной пробой, до и после стабилизирующих операций. Возраст пациентов колебался от 27 до 64 лет. Средний возраст составил 40,5±2,1 года (p>0,05). В контрольной группе, так же, как и в основной преобладали женщины – 19 человек (54,3%) (p>0,05).

Пациенты были сопоставимы по полу, возрасту и сопутствующей патологии.

Рентгенографию с функциональными пробами проводили на поликлиническом уровне с использованием цифровой рентгенографии. Мультиспиральную компьютерную томографию шейного отдела позвоночника в разработанной укладке (рис. 1 a, b), без контрастирования проводили по запатентованному методу «Способ функциональной функциональной мультиспиральной компьютерно-томографической диагностики нестабильности позвоночно-двигательных сегментов шейного отдела позвоночника» на аппарате Aquilion One 640 (TSX-301C) со следующими параметрами исследования: толщина среза 0,5 мм, время одного оборота рентгеновской трубки 0,5 сек., время отведенное пациенту на выполнение функциональной пробы от 6 до 8 секунд (рис. 2 a, b) [4]. Лучевая нагрузка на пациента во время исследования составляет от 7,2 до 11,4 мЗв. Исследование дополнялось построением мультипланарных и 3D-реконструкций в движении.

Статистическая обработка полученных данных была проведена с использованием программ STATISTICA v.10.0, MedCalc software Bvba v.12.6.1.0, MS Excel 7.0.

Результаты. До операции в основной группе антеролистезы наблюдались у 14 пациентов (40,0%), ретролистезы – у 21 пациентов (60,0%). В процесс формирования патологической подвижности межпозвонковых сегментов оказались вовлеченными С3-С7-позвонки. Наличие дополнительной степени свободы С3-позвонка установлено у одного больного (2,9%), при этом смещение достигало 3,3 мм. Наиболее часто выявлялась нестабильность С4, С5 позвонков, диагностированные у 51,4% пациентов. Средняя амплитуда отклонения составляла 3,3 мм. Смещение С6-позвонка было установлено менее чем у четверти пациентов (22,9%), средняя амплитуда 3,6±0,6 мм (3,5-4 мм). Смещение С-7 на 3 мм выявлено у одного пациента (табл. 1).

Смещение одного позвонка отмечено у 25 пациентов (71,4%), дислокация нескольких позвонков наблюдалась у 10 пациентов (28,6%).

Выраженные рентгенологические признаки остеохондроза в виде резкого сужения межпозвонковых пространств, краевых костных разрастаний, субхондрального склероза, утолщения и уплотнения замыкательных пластинок позвонков выявлены у 54,3% (19 больных), в 20% случаев шейный остеохондроз сочетался с деформирующим спондилоартрозом и унковертебральным артрозом (7 пациентов).

В ходе рентгенологического исследования в группе сравнения смещение позвонков только при сгибании выявлено у 10 пациентов (28,6%), только при разгибании — у 15 (42,9%). Призна-

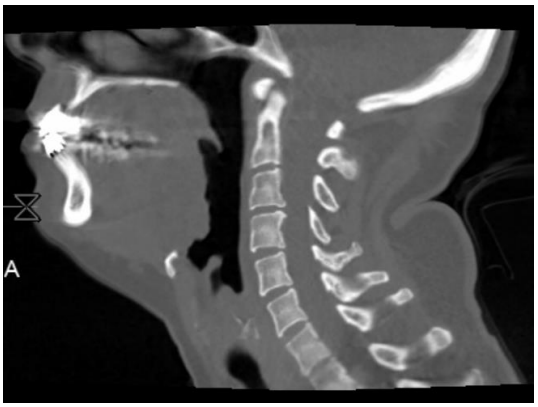

Рис. 2 а (Fig. 2 a)

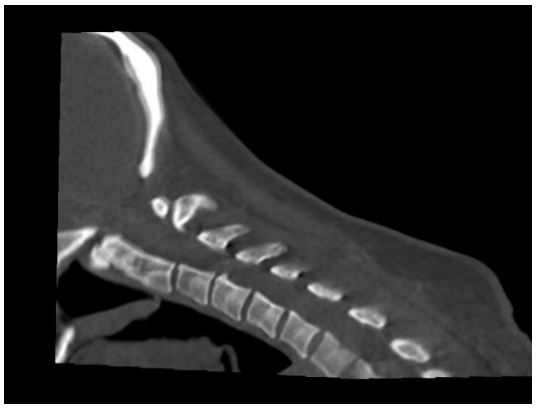

Рис. 2 б (Fig. 2 b)

Рис. 2. МСКТ, сагиттальная проекция.

Пациент Н. 40 л., во время выполнения функциональной пробы на сгибание. Патологического смещения позвонков не выявлено.

а - максимальное разгибание шейного отдела позвоночника.

б - максимальное сгибание шейного отдела позвоночника.

Fig. 2. MSCT, sagittal projection.

Patient N. 40 y.o. During the execution of a functional flexion test. No pathological displacement of the vertebrae was found.

a - maximum extension of the cervical spine.

b - maximum flexion of the cervical spine

ки нестабильности межпозвонковых сегментов как в положении флексии, так и в положении экстензии диагностированы в 37,1% случаев (рис. 3 a, b).

При сравнительном анализе смещения позвонков было установлено, что в положении сгибания нестабильные ретролистезы и антелистезы встречались в 21 (60,0%) и 14 (40,0%) наблюдениях, соответственно. В положении разгибания значительно чаще встречались нестабильные ретролистезы. Они были выявлены у 23 человек (65,7%), в то время как нестабильные антелистезы наблюдались у 6 пациентов (17,1%). И в положении максимального сгибания, и в положении максимального разгибания в процесс формирования патологической подвижности межпозвонковых сегментов оказались вовлеченными С3-С7 позвонки, в то время как С1- и С2-позвонки оставались стабильными.

В позе сгибания смещение С4-позвонка установлено у 18 пациентов, что составило 51,4% клинических наблюдений. Амплитуда его смещения достигала в среднем 3,3±0,7 мм (2-4 мм). Патологическая мобильность С5-позвонков встречалась в таком же количестве случаев, а протяженность патологического скольжения позвонков при выполнении функциональных нагрузок составила 3,4±0,5 мм (2-4 мм). Патологическая подвижность С3-позвонка встречалась только в одном случае (2,9%), смещение С7-позвонка так же было отмечено только у одного пациента (2,9%). Смещение С6 было зафиксировано у 8 пациентов (16,7%), амплитуда смещения составила 3,5±0,5 мм (2-4 мм).

В позе разгибания наиболее часто регистрировали смещение С4- и С5-позвонков. Наличие дополнительной степени свободы С4-позвонка при экстензии шейного отдела позвоночника установлено у 15 пациентов (42,9%), при этом смещение достигало 3,3±0,7мм (2-4 мм). Несколько реже отмечена нестабильность С5-позвонка – у 40,0% пациентов с амплитудой отклонения 3,3±0,7 мм (2-4 мм). Нестабильность С2 и С3-позвонков при разгибании не встречалась. Смещение С6-позвонка в положении максимального разгибания было установлено у 8,0% и составило 3,4±0,4 (2-4,0 мм) (табл. 2).

Общее число пациентов в таблицах, у которых выявлено смещение позвонков, не соответствует общему числу пациентов, участвующих в исследовании, так как у ряда пациентов смещение диагностировано как в положении сгибания, так и в положении максимального разгибания шейного отдела позвоночника.

Как правило, чаще встречалось смещение одного позвонка. В положении максимального сгибания шейного отдела позвоночника нестабильность 1-го шейного позвонка была выявлена у 71,4%, при максимальном разгибании чис-

Таблица №1. Степень смещения шейных позвонков в позах максимального сгибания и разгибания.

Позвонки	Число пациентов	Амплитуда смещения, мм
C3	1 (2,9%)	3,3
C4	18 (51,4%)	3,3±0,7 (2,7-4)
C5	18 (51,4%)	3,3±0,6 (2,4-4,3)
C6	8 (22,9%)	3,6±0,6 (3,5-4)
C7	1 (2,9%)	3,0

Рис. 3 а (Fig. 3 a)

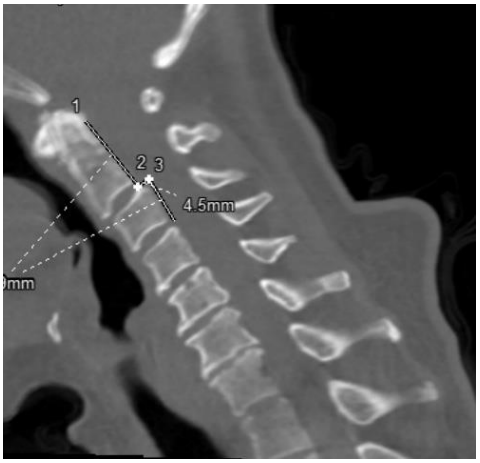

Рис. 3 б (Fig. 3 b)

Рис. 3. МСКТ, сагиттальная реконструкция.

Пациент М. 46 л. во время выполнения функциональной пробы.

а - Положение максимального разгибания в ШОП. Отмечается смещение тела С5 позвонка кпереди на 3,6 мм.

б - Положение максимального сгибания в ШОП. Отсутствует смещение тела С5 позвонка, отмечается ретролистез тела С3 позвонка до 4,5мм.

Fig. 3. MSCT, sagittal projection.

Patient M. 46 y.o. during the performance of a functional test.

a - The position of the maximum extension in the c-Spine. There is a displacement of the body of the C5 vertebra anteriorly by 3.6 mm.

b - The position of the maximum flexion in the c-Spine. There is no displacement of the body of the C5 vertebra, retrorolysis of the body of the C3 vertebra to 4.5 mm is noted.

ло пациентов с одним смещенным позвонком оказалось меньшим – 60,0%. Нестабильность двух позвонков наблюдали в 28,6% случаев при максимальном сгибании и в 22,9% случаев при разгибании.

Таким образом, клинико-анамнестические данные и преоперационные данные продемонстрировали сопоставимость двух групп пациентов, что позволило проводить их дальнейшее сравнение.

В качестве методов хирургического лечения применялись следующие: межтеловой спондилодез кейджами от различных производителей, динамическая фиксация DCI (Paradigm spine), передний шейный спондилодез аутокостью, фиксация пластиной «Osmium».

Время оперативного вмешательства в основной группе составило – 2,3±0,3 часа, в группе контроля оно было достоверно больше – 4,2±0,3 часа (p<0,05). В группе контроля в 7

Таблица №2. Степень смещения шейных позвонков в позах максимального сгибания и разгибания.

Позвонки	Сгибательное движение		Разгибательное движение	
	Число пациентов	Амплитуда смещения, мм	Число пациентов	Амплитуда смещения, мм
C3	1 (2,9%)	3,2	0 (0,0%)	0,0
C4	18 (51,4%)	3,3±0,7 (2-4)	15 (43,3%)	3,3±0,7 (2-4)
C5	18 (51,4)	3,4±0,5 (2-4)	14 (40,0%)	3,3±0,7 (2-4)
C6	8 (16,7%)	3,5±0,5 (2-4)	4 (8,0%)	3,4±0,4 (2-4)
C7	1 (2,9%)	3,0	0 (0,0%)	0,0

случаях (20,0%) характер патологии и ее влияние на функциональные нарушения ШОП приходилось уточнять уже в ходе оперативного вмешательства, что и вызвало существенное увеличение продолжительности операции.

Продолжительность пребывания пациентов в реанимации в основной группе была достоверно короче – 68,9±6,2 часов против 84,3±5,8 часов в группе контроля (p<0,05).

В обеих группах случаев операционной и послеоперационной летальности зафиксировано не было.

В группе сравнения в 3-х случаях (8,6%) произошел рецидив нестабильности, и в дальнейшем понадобилось выполнение повторного вмешательства в качестве второго этапа.

Сравнивая частоту осложнений, было отмечено, что в группе пациентов, у которых применялась фМСКТ, послеоперационные осложнения наблюдались реже (табл. 3).

Развитие воспалительных изменений мягких тканей является нечастым осложнением при хирургическом лечении нестабильности ШОП. В нашем исследовании данное осложнение встретилось всего у 1 пациента из группы контроля, в основной группе оно зафиксировано не было (p>0,05).

Развитие радикулопатии наблюдалось у 11,4% пациентов основной группы, в контрольной группе оно встречалось на 8% чаще, однако выявленные различия не достигли уровня статистической значимости (p>0,05). Среди причин данного осложнения у исследуемых пациентов можно выделить следующие: развитие послеоперационной гематомы и недостаточная декомпрессия. В 1 случае имел место перелом нефиксированной стороны дужки.

Среди изолированных повреждений нервных корешков наиболее часто встречается недостаточность корешка C5, что обусловлено относительно небольшой длиной этого нерва, его тракцией в результате смещения спинного мозга кзади после декомпрессии. В нашем исследовании данное осложнение встретилось у 1 пациента основной группы (2,9%) и у 2-х пациентов группы контроля (5,7%) (p>0,05).

После проведенной хирургической коррекции встречается уменьшение объема движения в шейном отделе позвоночника, что обычно связывают с послеоперационным болевым синдромом в шейном отделе позвоночника, рефлекторным ограничением смежных уровней от прогрессирования дегенеративно-дистрофических изменений либо длительным использованием шейного воротника. Среди исследуемых пациентов частота развития этого осложнения в основной группе составила 22,9%, в группе сравнения оно встречалось в 2 раза чаще (p<0,05).

Кифотическая деформация в послеоперационном периоде развилась у 11,4% пациентов из группы фМСКТ, в группе пациентов, которым проводилась функциональная рентгенография, она встречалась на 20% чаще (p<0,05).

Общая длительность госпитализации у пациентов, которым выполнялась фМСКТ, была почти на 4 дня короче – 18,3±1,9 дней и 21,9±2,1 дней соответственно, (p<0,05). Оценка продолжительности госпитализации, начиная со дня операции, продемонстрировала ещё более значимые различия. Пациенты контрольной группы после проведения операции находились в стационаре почти на 5 дней дольше по сравнению с пациентами основной группы – 18,2±1,5 дней и 13,0±1,0 дней, соответственно (p<0,05).

Обсуждение.

Несмотря на то, что функциональная рентгенография при нестабильности ШОП является наиболее распространенным диагности-

Таблица №3. Частота осложнений хирургического лечения пациентов обеих групп.

Осложнения	Основная группа (n1 = 35)		Контрольная группа (n2 = 35)		p
	абс	%	абс	%	
Инфекция мягких тканей	0	0,0	1	2,9	>0,05
Радикулопатия	4	11,4	7	20,0	>0,05
Изолированное повреждение нервных корешков (С5)	1	2,9	2	5,7	>0,05
Уменьшение объема движения	8	22,9	16	45,7	<0,05
Кифотическая деформация	4	11,4	11	31,4	<0,05

ческим методом, имеются достоверные данные, что до 20% «существенных» повреждений шейного отдела позвоночника на рентгенограммах «пропускается» [11]. При сравнении результатов хирургической коррекции у тех пациентов, которым предоперационно выполнялась рентгенография в 7 случаях (20,0%) во время вмешательства диагноз был уточнен и изменён, что привело к существенному увеличению продолжительности операции. У тех пациентов, которым перед операцией проводилась фМСКТ, в 100% изначально был поставлен верный диагноз, что позволило определить точный объем хирургического вмешательства на дооперационном этапе.

От правильности постановки диагноза зависит исход хирургической коррекции и течение послеоперационного периода [6, 7]. Проведенное исследование продемонстрировало, что в основной группе пациентов длительность госпитализации была достоверно меньше, кроме того ниже была и частота осложнений, что делает фМСКТ методом выбора при хирургическом лечении пациентов с нестабильностью ШОП.

Заключение.

Результаты хирургического лечения у пациентов, которым на дооперационном этапе была выполнена фМСКТ были достоверно лучше. Методика фМСКТ может быть рекомендована к широкому внедрению в клиническую практику.

Источник финансирования и конфликт интересов.

Авторы данной статьи подтвердили отсутствие финансовой поддержки исследования и конфликта интересов, о которых необходимо сообщить.

Список литературы:

1. Гриненко Е.А., Кульчиков А.Е., Мусин Р.С. Расширенное обследование пациентов с цефалгическим синдромом на фоне нестабильности шейного отдела позвоночника. Вестник Национального медико-хирургического Центра им. Н.И. Пирогова. 2014; 9 (1): 38-42.

2. Кравченко А.И. Клинико-рентгенологическая верификация цервикальной нестабильности позвоночника у детей подросткового возраста. Травма. 2015; 16 (5): 95–98.

3. Рудковский А.И. Нарушения кровотока в позвоночных артериях при нестабильности в двигательных сегментах шейного отдела позвоночника. Автореферат диссертации на соискание ученой степени кандидата медицинских наук/ Московский государственный медико-стоматологический университет. Москва, 2012. 24с.

4. Способ функциональной мультиспиральной компьютерно-томографической диагностики нестабильности позвоночно-двигательных сегментов шейного отдела позвоночника: пат. 2637829 Рос. Федерация : МПК A61 B6/04 (2006.01) / Терновой С. К. [и др.]; заявитель и патентообладатель ФГАОУ ВО Первый МГМУ им. И.М. Сеченова Минздрава России (Сеченовский университет). — № 2016123711; заявл. 15.06.16; опубл. 07.12.17, Бюл. № 34.

5. Табе Е.Э. Оптимальные методы диагностики нестабильности шейного отдела позвоночника у детей и подростков. Российский педиатрический журнал. 2013; 1: 45-50.

6. Терновой С.К., Серова Н.С., Абрамов А.С., Терновой К.С. Методика функциональной мультиспиральной компью-

терной томографии шейного отдела позвоночника. REJR. 2016; 6 (4): 38-43. DOI:10.21569/2222-7415-2016-6-4-38-43.

7. Тюлькин О.Н. Опыт хирургического лечения стеноза позвоночного канала у пациентов с дегенеративными заболеваниями шейного и поясничного отделов позвоночника. Хирургия позвоночника. 2011; 4: 58-68.

8. Чернышева Т.В. Нестабильность в шейном отделе позвоночника по данным ультразвукового исследования. Ультразвуковая и функциональная диагностика. 2015; 5: 188-189.

9. Bailitz J. CT should replace three-view radiographs as the initial screening test in patients at high, moderate, and low risk for blunt cervical spine injury: A prospective comparison J. Trauma. 2009; 66: 1605–1609.

10. Holmes J.F. Computed tomography versus plain radiography to screen for cervical spine injury: A meta-analysis J. Trauma. 2005; 58 (5): 902–905.

11. Radiographic clearance of blunt cervical spine injury: Plain radiograph or computed tomography scan J. Trauma. 2003; 55 (2): 222–227.

12. Steilen D. Chronic Neck Pain: Making the Connection Between Capsular Ligament Laxity and Cervical Instability. The Open Orthopaedics Journal. 2014; 8: 326–345.

References:

1. Grinenko E.A., Kulchikov A.E., Musin R.S. Extended examination of patients with cephalgic syndrome on the background of instability of the cervical spine. Bulletin of the National Medical-Surgical Center. N.I. Pirogov. 2014; 9; (1): 38-42 (in Russian).

2. Kravchenko A.I. Clinical and radiological verification of cervical instability of the spine in adolescent children. Injury. 2015; 16 (5): 95–98 (in Russian).

3. Rudkovsky A.I. Violations of blood flow in the vertebral arteries with instability in the motor segments of the cervical spine. Abstract of dissertation for the degree of candidate of medical sciences / Moscow State Medical and Dental University. Moscow, 2012. 24 p. (in Russian).

4. The method of functional multislice computed tomographic diagnosis of instability of the vertebral motor segments of the cervical spine: Pat. 2637829 Ros. Federation: IPC A61 B6 / 04 (2006.01) / S. Thornova [et al.]; applicant and patent holder of FGAOU IN First First MGMU them. THEM. Sechenov Ministry of Health of Russia (Sechenov University). - № 2016123711; declare 06/15/16; publ. 12/07/17, Bull. No. 34 (in Russian).

5. Taba E.E. Optimal methods for diagnosing cervical spine instability in children and adolescents. Russian Pediatric Journal. 2013; 1: 45-50 (in Russian).

6. Ternovoy S.K., Serova N.S., Abramov A.S., Ternovoy K.S. Technique of functional multispiral computed tomography of the cervical spine. Rejr. 2016; 6 (4): 38-43. DOI: 10.21569 / 2222-7415-2016-6-4-38-43 (in Russian).

7. Tyulkin O.N. Experience of surgical treatment of spinal stenosis in patients with degenerative diseases of the cervical and lumbar spine. Spinal Surgery 2011; 4: 58-68 (in Russian).

8. Chernysheva T.V. Instability in the cervical spine according to ultrasound. Ultrasound and functional diagnostics. 2015; 5: 188-189 (in Russian).

9. Bailitz J. CT shouldn't have a clear view of his spinal injury: A prospective comparison J. Trauma. 2009; 66: 1605-1609.

10. Holmes J.F. A meta-analysis of the computed tomography versus plain radiography: A meta-analysis of J. Trauma. 2005; 58 (5): 902–905.

11. Radiographic clearance of blunt cervical spine injury: Plain radiograph or computed tomography scan J. Trauma. 2003; 55 (2): 222–227.

12. Capsular Laxity and Cervical Instability Steilen D. Chronic Neck Pain: Making the Connection. The Open Orthopedics Journal. 2014; 8: 326–345.

.

ОРИГИНАЛЬНАЯ СТАТЬЯ

МРТ-СЕМИОТИКА ДИАСТЕМАТОМИЕЛИИ

Дьячков К.А., Дьячкова Г.В., Евреинова Я.В., Губин А.В., Рябых С.О., Зейналов Ю.Л., Савин Д.М.

Федеральное государственное бюджетное учреждение «Российский научный центр «Восстановительная травматология и ортопедия» имени академика Г.А. Илизарова» г. Курган, Россия.

Диастематомиелия (ДСМ) относится к достаточно редкой патологии позвоночника и спинного мозга с частотой заболеваемости 0,06%, с тяжелыми клиническими проявлениями.

Цель исследования. Изучить МРТ-семиотику различных типов диастематомиелии для выявления изменений, которые необходимо учитывать при планировании оперативного вмешательства.

Материал и методы. До лечения была выполнена МРТ у 38 больных с диастематомиелией, из них 10 мужского пола, 28 – женского. МРТ проводили на томографе Siemens Magnetom (1,5 Тл) использовали Т1-взвешенные (Т1-WI), Т2-взвешенные (Т2-WI) и Т2-взвешенные в режиме жироподавления (STIR) в сагиттальной плоскости, Т2-WI в аксиальной и фронтальной плоскостях.

Результаты. Расщепление спинного мозга на уровне грудо-поясничного перехода выявлено у 15 пациентов, в поясничном отделе позвоночника – у 17. Деформации позвоночника выявлены у 31 пациента. У 37 больных ДСМ сочеталась с аномалиями развития позвоночника, с нарушением сегментации или формирования. Костный характер перегородки имел место у 17 пациентов, фиброзный – в 16 случаях, у пяти больных перегородка отсутствовала. Выявлено 27 случаев сопутствующей патологии спинного мозга у пациентов с ДСМ I типа и в 31 случае – при ДСМ II типа.

Обсуждение. Анализ полученного материала показал, что МРТ позволила получить информацию о структуре позвоночника и состоянии спинного мозга, особенностях формирования, уровне и характере перегородки у больных диастематомиелией, что совпадает с мнением A.P. Trenga et al., 2016, A.N. Khan et al., 2016 по поводу эффективности и целесообразности использования МРТ при диагностике дизрафий.

Заключение. МРТ позволила выявить весь симптомокомплекс признаков, свойственных ДСМ (характер расщепления спинного мозга, строение перегородки, топографические особенности), а также сопутствующие изменения позвоночника и спинного мозга, что может иметь значение при выборе операции.

Ключевые слова: диастематомиелия, магнитно-резонансная томография, МРТ-семиотика.

Контактный автор: Дьячкова Г.В., e-mail: dgv2003@list.ru

Для цитирования: Дьячков К.А., Дьячкова Г.В., Евреинова Я.В., Губин А.В., Рябых С.О., Зейналов Ю.Л., Савин Д.М. МРТ-семиотика диастематомиелии. REJR 2019; 9(2):63-73. DOI:10.21569/2222-7415-2019-9-2-63-73.

Статья получена: **26.05.19** **Статья принята:** **05.07.19**

MRI-SEMIOTICS OF DIASTEMATOMYELIA

Diachkov K.A., Diachkova G.V., Yevreinova Ya.V., Gubin A.V., Rabykh S.O., Zeinalov Yu.L., Savin D.M.

Russian Ilizarov Scientific Center “Restorative Traumatology and Orthopedics”. Kurgan, Russia.

Diastematomyelia (DSM) refers to rather rare pathology with 0,06% incidence but it is accompanied by considerable changes of the spine and spinal cord with severe clinical manifestations.

Purpose. To study MRI-semiotics of different types of diastematomyelia to define the changes required in planning the operative invasion.

Material and Methods. 38 patients with diastematomyelia including 10 males and

28 females were examined before treatment using MRI. MRI was performed using Siemens Magneton T1-weighted (T1W1), T2-weighted (T2W1) and fat suppressed T2-weighted (STIR) MR images were used in the sagittal plane and T2W1 images were used in the axial and front planes.

Results. Spinal cord splitting was revealed in 15 cases at the level of thoracolumbar transition and in 17 cases it was observed in the lumbar spine. Spinal deformities were found in 31 patients. In 37 patients DSM was combined with different variants of the spine mal-developments and disorder of segmentation or formation. Bony septum was observed in 17 patients, the fibrous one was in 16 cases and in 5 patients it was absent. 27 cases of various accompanying pathology of the spinal cord were observed in the patients with DSM of Type I and 31 cases were revealed in DSM of Type II.

Analysis of obtained material indicated that MRI made possible to get the information regarding spinal structure and spinal cord condition and peculiarities of formation, level and character of septum in the patients with diastematomyelia concurring with opinion of AP Trenga et al., 2016, AN Khan et al., 2016, on efficacy and usefulness of MRI in diagnostics of dysgraphia.

Conclusion. MRI allowed us to reveal all symptoms complex of the signs typical of DSM (the character of splitting, structure of the septum, topographic peculiarities) as well as the accompanying pathological changes of the spine and spinal cord that can be crucial in making surgical solution.

Keywords: diastematomyelia, Magnetic Resonance Imaging, MRI-semiotics.

Corresponding author: Diachkova G.V.; e-mail: dgv2003@list.ru

For citation: Diachkov K.A., Diachkova G.V., Yevreinova Ya.V., Gubin A.V., Rabykh S.O., Zeinalov Yu.L., Savin D.M. MRI-semiotics of diastematomyelia. REJR 2019; 9(2):63-73. DOI:10.21569/2222-7415-2019-9-2-63-73.

Received: **26.05.19** **Accepted:** **05.07.19**

Диастематомиелия (ДСМ) (diastematomyelia, Split Cord Malformation (SCM)) – один из вариантов спинальной дизрафии, при котором спинной мозг (СМ) расщепляется на две части перегородкой, расположенной в сагиттальной плоскости. По данным литературы, частота встречаемости спинальных дизрафий составляет 0,5-2,5 на 1000 новорожденных, девочки поражаются этим пороком значительно чаще мальчиков [1-7]. Несмотря на то, что данная аномалия позвоночника известна с 1837 г. (Ollivier C.P., цит по Hilal S.K., 1974), только после разработки современных лучевых методов исследования (ультрасонография, миелография, КТ, МРТ) появилась возможность точной диагностики и определения частоты диастематомиелии, ее разновидностей [8, 9, 10]. Разделение диастематомиелии на два типа было предложено D. Pang с соавт. в 1992 г. При I типе (SCM I) костная, хрящевая или фиброзная перегородки пересекают позвоночный канал, спинной мозг и его оболочки в сагиттальном направлении. При II типе (SCM II) разделения позвоночного канала не возникает, а спинной мозг делится фиброзной перегородкой внутри единого дурального мешка на два рукава [11, 12]. A.K. Mahapatra et al. предложили новую субклассификацию для I типа ДСМ, в которой они выделили четыре подтипа и обнаружили, что это имеет значительную прогностическую ценность, поскольку шансы на повреждение хорды во время операции оказываются выше в каком-либо конкретном типе [13]. Согласно этой подклассификации ДСМ I типа была подразделена на основании местоположения костной перегородки на 4 подтипа.

По данным литературы наиболее часто встречался 1а подтип [13]. Перегородка может располагаться в любом отделе позвоночника. Чаще она встречается в поясничном отделе на уровне L2-L4 сегментов [6, 14], реже – в грудном, еще реже – в шейном [5, 8]. Достаточно часто диастематомиелия встречается в комбинации с другими аномалиями развития позвоночника и спинного мозга и представляет значительные трудности при выборе тактики лечения [15-19].

Диагностический алгоритм при обследовании больных с подозрением на диастематомиелию начинается с полипозиционной рентгенографии позвоночника с последующей МРТ- и (или) контрастным КТ-исследованием [7, 20]. Выполнения КТ - или МРТ-исследования показано каждому больному даже при отсутствии признаков патологии позвоночного канала на обзорной рентгенограмме, если планируется коррекция врожденной деформации позвоноч-

ника для исключения патологии позвоночного канала и спинного мозга [21]. По мнению J. Kumar et al., МРТ является методом выбора при исследовании диастематомиелии [20, 22]. Многие авторы рекомендуют проводить МРТ исследование при подозрении на патологию позвоночного канала и спинного мозга в пренатальный (у плода) и постнатальный период для определения прогноза и стратегии лечения [23-27]. МРТ, по данным D.D. Dhingani с соавт. и Trenga A.P. с соавт. превосходит другие методики в точном определении характера спинальной дизрафии и является способом наиболее точной визуализации [28-30]. Однако подробного описания МРТ-семиотики при различных типах диастоматомиелии ни в одном из исследований не приводится.

катушка использовалась для визуализации грудного и поясничного отдела позвоночника, в то время как головная и шейная катушки использовались для шейного отдела и визуализации головного мозга. Обработка проводилась с использованием FOV 200-250 мм у младенцев и детей и 250-350 мм у взрослых. Использовались T1-взвешенные (T1-WI), T2-взвешенные (T2-WI) и T2-взвешенные с жироподавлением последовательности в сагиттальной плоскости. Затем T2-WI в аксиальной и фронтальной плоскости. Выбранная толщина среза составляла 3-4 мм с интервалом среза 0,5-1,0 мм. Турбо-спиновые эхо-последовательности использовались со следующими параметрами T1-WI: R/TE/Flip Angle = 550/9.4/90°. T2-WI: TR/TE/Flip Angle = 4000/110/150.

Таблица №1. Распределение пациентов с диастематомиелией по полу и возрасту по данным МРТ.

Пол	Возрастные группы (лет)				
	1 - 7	8 - 13	14 - 19	20 - 25	26 - 31
мужской	6	2	2	-	-
женский	13	9	4	1	1
Всего	19	11	6	1	1

Таблица №2. Распределение пациентов с диастематомиелией 1 и 2 типов по полу и возрасту по данным МРТ.

Возрастные группы, лет	Тип ДСМ и пол пациентов			
	ДСМ I типа		ДСМ II типа	
	ж	м	ж	м
1 - 7	6	4	7	2
8 - 13	8	-	1	2
14 - 18	2	1	2	1
19 - 25	1	-	-	-
26 - 31	-	-	1	-
Всего	17	5	11	5

Цель работы.

Изучение МРТ-семиотики различных типов диастематомиелии для выявления изменений, которые необходимо учитывать при планировании объема оперативного вмешательства.

Материал и методы.

Методом МРТ было обследовано 38 больных с различными типами диастематомиелии, из них 10 мужского пола, 28 – женского (табл. 1).

Дизайн исследования: моноцентровое ретроспективное когортное исследование. Уровень доказательности – 4 (Case series (and poor quality cohort and case-control studies) [UK Oxford Версия 2009].

МРТ проводили с помощью системы Siemens Magnetom Syngo MR (Siemens Healthcare, Эрланген, Германия) в положении пациента лежа на спине. Встроенная тельная

Критерии оценки: тип диастематомиелии по Pang; МРТ-морфология костной перегородки; характер расщепления спинного мозга; локализация; наличие деформации позвоночника; сочетание с вариантами аномалий развития позвоночника; наличие сопутствующей патологии спинного мозга.

Работа выполнена в соответствии со стандартами Хельсинской декларации Всемирной медицинской ассоциации «Этические принципы проведения научных медицинский исследований с участием человека» с поправками 2000 г. и «Правилами клинической практики в Российской Федерации», утвержденными Приказом Минздрава РФ от 19.06.2003 г. № 266. Все лица, участвующие в исследовании, подписали информированное согласие на участие без идентификации личности (решение этического комитета ФГБУ «РНЦ «ВТО» им. акад Г.А. Илизарова» Минздрава России от 11 декабря 2018

года, протокол № 5 (60).

Результаты.

Анализ данных МРТ показал, что диастематомиелия I типа выявлена у 22 пациентов, в том числе в 17 случаях у лиц женского пола. ДСМ II типа диагностирована у 16 пациентов, также с преобладанием патологии у женщин. В большинстве случаев (30 больных) диагноз был поставлен в возрасте до 13 лет (табл. 2).

Важную роль играет определение локализации ДСМ, поскольку наличие перегородки может определять состояние спинного мозга, в

Таблица №3. Распределение больных по характеру и локализации аномалии позвоночника.

Характер и локализация ВАР		ДСМ I типа	ДСМ II типа
Характер ВАР			
	нарушение сегментации	1	1
	нарушение формирования	2	-
	смешанный тип	19	14
Локализация ВАР			
	шейный	-	1
	шейно-грудной	2	1
	грудной	3	4
	грудопоясничный	12	8
	поясничный	3	3
	пояснично-крестцовый	3	2

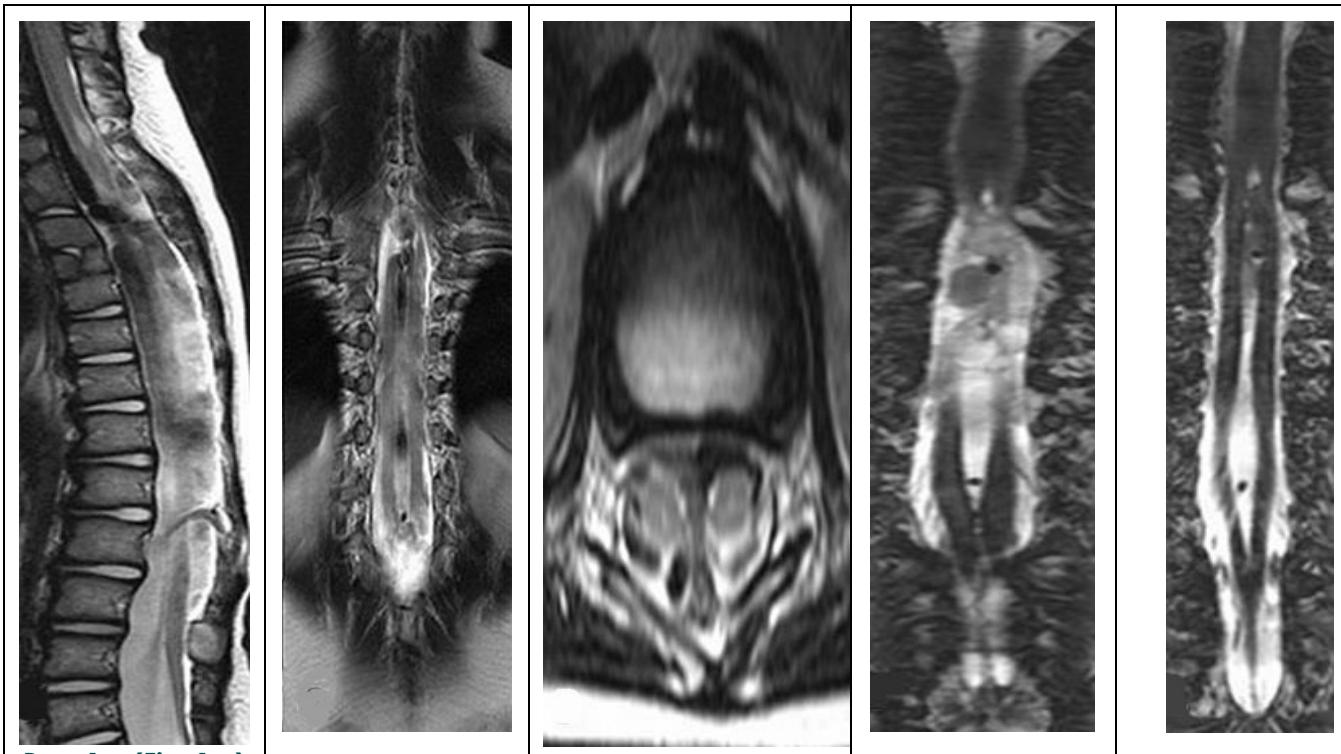

Рис. 1 а (Fig. 1 a) Рис. 1 б (Fig. 1 b) Рис. 1 в (Fig. 1 c) Рис. 1 г (Fig. 1 d) Рис. 1 д (Fig. 1 e)

Рис. 1. МРТ позвоночника.

Пациент двух лет, диастематомиелия I тип. Т2-ВИ (а, б, в); 3dciss (г, д). Симметричное расщепление.

Fig. 1. MRI of the spine.

Two years old male patient, Type I diastematomyelia. T2-WI (a, b, c); 3dciss (d,e). Symmetric splitting.

Рис. 2 а (Fig. 2 a)

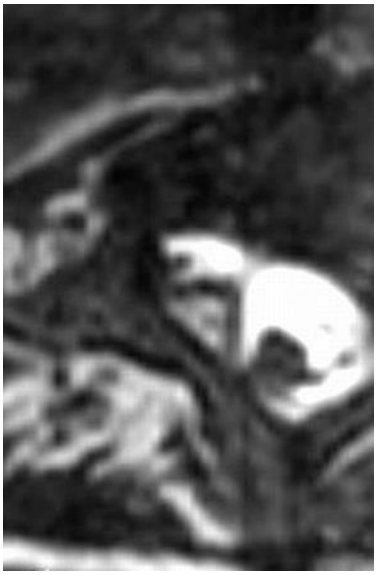

Рис. 2 б (Fig. 2 b)

Рис. 2 в (Fig. 2 c)

Рис. 2 г (Fig. 2 d)

Рис. 2. МРТ позвоночника.

Пациентки Ш., 3.5 г. Диастематомиелия. Т2-ВИ (а); 3dciss (б-г). Ассимметричное расщепление.

Fig. 2. MRI of the spine.

Patient Sh., 3.5 y.o. Diastematomyelia. T2-WI (a); 3dciss (b-d).Asymmetric splitting.

Рис. 3 а (Fig. 3 a)

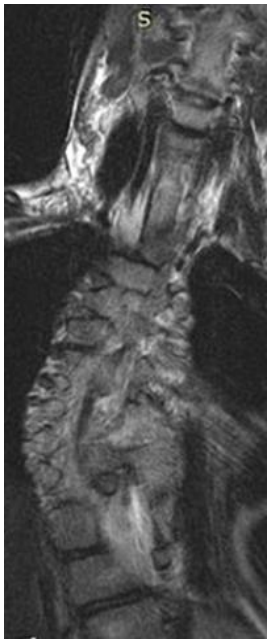

Рис. 3 б (Fig. 3 b)

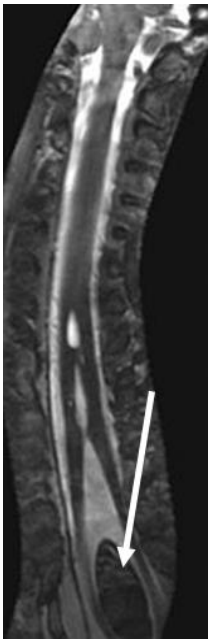

Рис. 3 в (Fig. 3 c)

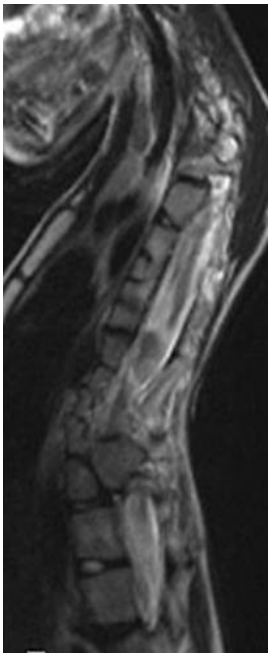

Рис. 3 г (Fig. 3 d)

Рис. 3. МРТ грудопоясничного отдела позвоночника.

Пациентка К., 10 лет, диастематомиелия I тип, сирингомиелия. Т2-ВИ (а-г). Костная перегородка (стрелка).

Fig. 3. MRI of Thoracolumbar spine.

Patient K., 10 years old, Type I diastematomyelia, syringomyelia. T2-WI (a-d). Bone septum (arrow).

Таблица №4. Ассиметричное и симметричное расщепление спинного мозга у пациентов с диастематомиелией 1 и 2 типов, исходя из результатов МРТ.

Тип диастематомиелии	Расщепление спинного мозга		
	симметричное	асимметричное	без расщепления
ДСМ I типа	15	7	-
ДСМ II типа	4	11	1
Всего	19	18	1

Рис. 4 а (Fig. 4 a)

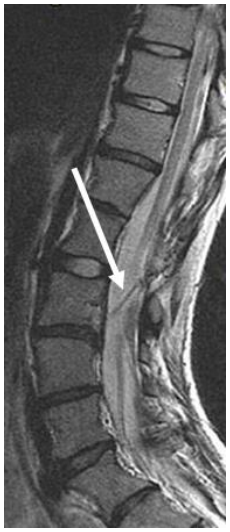

Рис. 4 б (Fig. 4 b)

Рис. 4 в (Fig. 4 c)

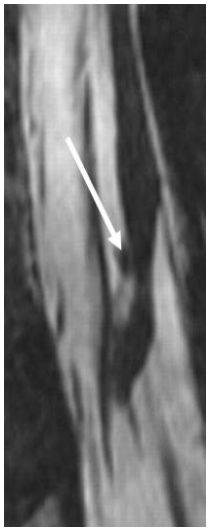

Рис. 4 г (Fig. 4 d)

Рис. 4. МРТ позвоночника.

Пациентка 8 лет, диастематомиелия II тип Т2-ВИ (а, б); 3dciss (в, г). Фиброзная перегородка (стрелка).

Fig. 4. MRI of the spine.

8 years old female patient, Type II diastematomyelia T-2WI (a, б); 3dciss (в, г). Fibrous septum (arrow).

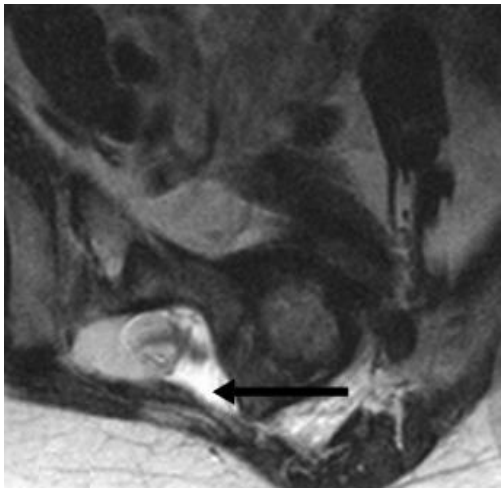

Рис. 4 а (Fig. 4 a)

Рис. 4 б (Fig. 4 b)

Рис. 4 в (Fig. 4 c)

Рис. 4 г (Fig. 4 d)

Рис. 4. МРТ позвоночника.

Пациент 7 лет, диастематомиелия I тип. Липомиеломенингоцеле (стрелка). Т2ВИ (а, б, в); Т1-ВИ (г). Дефект оболочки и незаращенный позвоночный канал.

Fig. 4. MRI of the spine.

7 years old male patient, Type I diastematomyelia. Lipomyelomeningocele (arrow). T2WI (a, b, c); T1-WI (d). Sheath defect and holorachischisis.

Таблица №5. Сопутствующая патология позвоночника и спинного мозга у пациентов с диастематомиелией.

Сопутствующая патология	Тип ДСМ и количество больных	
	ДСМI типа	ДСМ II типа
сирингомиелия	10	4
липома	1	5
менингоцеле	-	1
инт амедуллярная киста	4	5
фиксированный спинной мозг	8	8
атрофия спинного мозга	1	-
липомиеломенингоцеле	-	1
менингорадикулоцеле	1	-
интрадуральная киста	-	2
синдром каудальной регрессиии	1	2
Клиппеля-Фейля	1	1
периневральные кисты	-	1
миелопатия		1
Всего	27	31

Рис. 6 а (Fig. 6 a) Рис. 6 б (Fig. 6 b) Рис. 6 в (Fig. 6 c) Рис. 6 г (Fig. 6 d) Рис. 6 д (Fig. 6 e)

Рис. 6. МРТ позвоночника.

Пациента в возрасте 1 год 10 месяцев, диастематомиелия I тип, сирингомиелия, ВАР позвонков Т2-ВИ (а, б, в); 3dciss (г); Т1-ВИ (д). Костная перегородка (а, б, в, г, д - стрелка). Симметричное расщепление. Нарушение формирования и слияния позвонков на уровне L1-4 (фигурная стрелка).

Fig. 6. MRI of the spine.

Patient's spine at the age of 1 year 10 month, Type I diastematomyelia, syringomyelia, congenital mal-development of vertebrae T2WI (а, б, в); 3dciss (г); T1-WI (д). Bone septum (а, б, в, г, д - arrow). Symmetric splitting. Disorder of the formation and fusion of vertebra at L1-4 level (block arrow).

частности, в поясничном отделе. У 32 больных расщепление спинного мозга выявлено на уровне грудопоясничного перехода (15 человек) или в поясничном отделе позвоночника (17 пациентов). К достаточно частым клиническим проявлениям ДСМ относятся деформации позвоночника, которые выявлены у 31 пациента, в том числе в 22 случаях сколиоз различной степени тяжести, в семи – кифоз, в двух – гиперлордоз. В 11 случаях выявлен сколиоз с одной структурной дугой (С-образный), в 10 – двухапикальный (S-образный), у одного пациента – трехапикальный (Е-образный).

У 37 больных ДСМ сочеталась с различными вариантами аномалий развития позвоночника, реже с нарушением сегментации или нарушением формирования, чаще с их сочетанием (табл. 3).

К одному из важных признаков ДСМ относится характер расщепления спинного мозга, который может влиять на развитие и динамику неврологической симптоматики (рис. 1, 2).

Тип ДСМ и характер расщепления спинного мозга представлен в таблице 4.

Размеры и морфологическое строение самой перегородки также могут влиять на возникновение неврологических осложнений, в связи с чем, при изучении данных МРТ, на это было обращено особое внимание. Костная перегородка имела место у 17 больных с ДМС I, фиброзная – у пяти. У больных с ДМС II фиброзная перегородка была у 11 больных, расщепление СМ без перегородки – у 5 пациентов.

МРТ позволила выявить детали строения перегородки, разделяющей спинной мозг. Костная перегородка визуализировалась в виде образования в структуре позвоночного канала различной толщины и высоты, идущего от тела позвонка к задней дуге, по сигнальным характеристикам соответствующим костной ткани (рис. 3).

Фиброзная перегородка определялась как соединительнотканный тяж, чаще всего идущий от тела позвонка к его задней дуге. Также диагностировались тяжи, идущие горизонтально к задней дуге вышележащего позвонка или визуализируемые только от тела позвонка до спинного мозга или от спинного мозга до задней дуги (рис. 4).

Различная сопутствующая патология позвоночника и спинного мозга у пациентов с ДСМ I выявлена в 27 случаях, при ДСМ I – в 31 (таблица 5).

На Т1 и Т2 – взвешенных изображениях для липомиеломенингоцеле характерен гиперинтенсивный сигнал, с исходным расположением в каудальных отделах спинного мозга, распространяющийся в подкожную область через дефект оболочки и незаращенный позвоночный канал (рис. 5).

Сирингомиелия выявлена у 14 больных различного возраста (рис. 6).

Обсуждение.

Основной целью исследования было изучить МРТ-семиотику диастематомиелии различного типа, сопутствующей патологии как спинного мозга, так и позвоночника для определения объективных критериев при планировании объема оперативного вмешательства. Кроме того, важно разработать оптимальный протокол исследования, который необходим для такого сложного метода исследования, как МРТ-сканирование. Мы согласны с мнением S. Avcu с соавт., (2010), что только применение соответствующего комплекса последовательностей позволяет выявить все имеющиеся варианты изменений костных структур, спинного мозга, жировой ткани [17].

В представленном исследовании в 32 случаях расщепление спинного мозга выявлено на уровне грудо-поясничного перехода или в поясничном отделе позвоночника, причем в 17 случаях перегородка располагалась каудальнее L1-L2. У большинства пациентов с диастематомиелией имел место 1а подтип расположения костной перегородки (костная перегородка в центре с одинаково разделенным спинным мозгом выше и ниже перегородки), что совпадает с данными литературы [13]. ДСМ часто сопровождается различными неврологическими осложнениями, в связи с прогрессирующем натяжением спинного мозга в процессе роста, особенно, при низком расположении конуса, спайками в позвоночном канале и аномально развитой утолщенной терминальной нитью [21, 31].

К достаточно частым клиническим проявлениям ДСМ относятся деформации позвоночника. В нашем исследовании у 31 пациента имели место деформации позвоночника, что составило 81,6% от общего количества больных, и превосходит соотношение (58,1%), представленое Э.В. Ульрихом (2008) [21]. Диастематомиелия по данным литературы часто ассоциируется с аномалиями развития позвонков и гидромиелией, что совпадает и с нашими данными, поскольку аномалия развития позвоночника выявлена у 37 больных из 38 [14, 18, 27]. Преобладал смешанный тип аномалии позвоночника, изолированные формы нарушения сегментации и формирования выявлено у двух больных в каждой группе, при этом сочетанные формы аномалий позвонков выявлены у 33 из 37 больных. Выявлено 58 вариантов сопутствующих аномалий развития СМ при ДСМ, что в относительных цифрах составляет 1,6 аномалии на одного пациента. У 16 больных выявлена фиксация СМ в терминальном отделе, у 9 - интрамедуллярная киста, в 14 случаях – сирингомиелия, которая, по мнению B.J. Bixenmann с соавт., обычно встречается при различных

формах спинальной дизрафии [32]. Анализ полученного материала показал, что МРТ позволила получить информацию о структуре позвоночника и состоянии спинного мозга, особенностях формирования, уровне и характере перегородки у больных диастематомиелией, что может повлиять на принятие хирургических решений, что совпадает с мнением AP Trenga et al.,2016, AN Khan et al., 2016 по поводу эффективности и целесообразности использования МРТ при диагностике дизрафий [10, 29].

Выводы.

1. Для получения полной информации о всех проявлениях диастематомиелии и сопутствующих изменениях позвоночника и спинного мозга, необходимо использовать набор последовательностей, в том числе Т1-взвешенные (Т1-WI), Т2-взвешенные (Т2-WI) и Т2-взвешенные с жироподавлением последовательности в сагиттальной плоскости, Т2WI в аксиальной и фронтальной плоскостях при толщине среза 3-4 мм с интервалом среза 0,5-1,0 мм.

2. МРТ семиотика диастематомиелии включала различные варианты расщепления спинного мозга (симметричное и асимметричное), которые в данном исследовании встретились в 19 и 18 случаях соответственно; строение перегородки (костная – 17 случаев, фиброзная – 16); сигнальные характеристики перегородки и топографические особенности.

3. Сопутствующие изменения позвоночника заключались в наличии деформации у 31 пациента, в том числе в 22 случаях сколиоз различной степени тяжести, в семи – кифоз, в двух – гиперлордоз; различные варианты аномалий развития позвоночника, в том числе нарушение сегментации, нарушение формирования, смешанный тип, который выявлен в большинстве случаев.

4. МРТ изменения спинного мозга, выявленные у 27 пациентов с ДСМ I и у 31 с ДСМ II, характеризовались фиксированным спинным мозгом и сирингомиелией.

5. МРТ позволила выявить весь симптомокомплекс признаков, свойственных диастематомиелии, а также сопутствующие патологические изменения позвоночника и спинного мозга, что свидетельствует об эффективности данного метода и необходимости включения его в диагностический алгоритм при обследовании пациентов с подозрением на диастематомиелию.

Источник финансирования и конфликт интересов.

Авторы данной статьи подтвердили отсутствие финансовой поддержки исследования и конфликта интересов, о которых необходимо сообщить.

Список литературы:

1. Ульрих Э. В. Хирургическое лечение пороков развития позвоночника у детей. Э. В. Ульрих, А. Ю. Мушкин. Спб., Элби - СПб., 2007. 103 с.

2. Ульрих Э.В. Комментарий к статье С. В. Виссарионова с соавт. Диагностика и лечение детей с диастематомиелией. Хирургия позвоночника: научно-практический журнал. 2011; 1: 75-76.

3. Ульрих, Э. В. Синдром расщепленного спинного мозга (диастематомиелия). СПб., Синтез Бук, 2012. 175 с.

4. Tortori-Donati P, Rossi A, Biancheri R. Pediatric Neuroradiology. Berlin: Springer. 2005; 1551-1608.

5. Sinha S., Agarwal D., Mahapatra A.K. Split cord malformations: an experience of 203 cases. Childs Nerv. Syst. 2006; 22: 3–7.

6. Huang SL, He XJ, Wang KZ, Lan BS. Diastematomyelia: a 35-year experience. Spine (Phila Pa 1976). 2013 Mar 15;38(6):E344-9. doi: 10.1097/BRS.0b013e318283f6bc. PubMed PMID: 2349 975.

7. Cheng B, Li FT, Lin L. Diastematomyelia: a retrospective review of 138 patients. J Bone Joint Surg Br. 2012 Mar;94(3):365-72. doi: 10.1302/0301-620X.94B3.27897. PubMed PMID: 22371545.

8. Hilal S.K., Marton D., Pollack E. Diastematomyelia in children. Radiographic stady of 34 cases. Radiology. 1974; 112 (3): 609–621.

9. Dammert S., Krings T., Kochs A., et al. Mehrschicht-Spiral-CT und MRT in der Diagnostik einer komplexen Diastematomyelie. Klin. Neuroradiol. 2002; 3: 136-140.

10. Khan AN, Naul LG, Turnbull I, Sabih D, Al-Okaili R. Imaging in spinal dysraphism and myelomeningocele: magenetic resonance imaging. Available from http://emedicine.medscape.com/article/413899-overview#a4 [Assessed on 6-10-2016]

11. Pang D, Dias MS, Ahab-Barmada M. Split cord malformation: Part I: A unified theory of embryogenesis for double spinal cord malformations. Neurosurgery. 1992 Sep;31(3):451-80. Review. PubMed PMID: 1407428;

12. Pang D. Split cord malformation: Part II: Clinical syndrome. Neurosurgery. 1992 Sep;31(3):481-500. Review. PubMed PMID: 1407429

13. Mahapatra A.K., Gupta D.K. Split cord malformations: a clinical study of 254 patients and a proposal for new clinical-imaging classification. J. Neurosurg. 2005; 103 Suppl. 6: 531–536.

14. Kansal R, Mahore A, Kukreja S. Jarcho-Levin syndrome with diastematomyelia: A case report and review of literature. J Pediatr Neurosci. 2011 Jul;6(2):141-3. doi: 10.4103/1817-1745.92843. PubMed PMID: 22408667; PubMed Central PMCID:PMC3296412.

15. Губин А. В. Перспективы оказания помощи детям младшего и ювенильного возраста с хирургической патологией позвоночника. Гений ортопедии. 2011; 2: 123 - 127.

16. Avcu S., Köseoğlu N., Bulut M.D. , Özen Ö. , Ünal Ö. The association of tethered cord, syringomyelia, diastometamyelia, spinal epidermoid, spinal lipoma and dermal sinus tract in a child JBR-BTR. 2010; 93: 305-307.

17. Masri A, Bakri FG, Birkenhäger R, Alassaf A, Musharbash AF, Haroun A, Zak I. Mondini malformation associated with diastematomyelia and presenting withrecurrent meningitis. J Child Neurol. 2011 May;26(5):622-4. doi:10.1177/0883073810387136. Epub 2011 Mar 18. PubMed PMID: 21421905.

18. Leung YL, Buxton N. Combined diastematomyelia and hemivertebra: a review ofthe management at a single centre. J Bone Joint Surg Br. 2005 Oct;87(10):1380-4. PubMed PMID: 16189312.

19. Ak H, Atalay T, Gülşen I. The association of the epidermoid cyst of the filum terminale, intradural spinal lipoma, tethered cord, dermal sinus tract, and type I diastematomyelia in a child. World Neurosurg. 2014 Dec;82(6):e836-7. doi: 10.1016/j.wneu.2014.08.040. Epub 2014 Aug 19. PubMed PMID: 2515021

20. Shatla ES, Bedair el SM, Soliman A. A Sacral Mass in a Newborn: A Variant ofType II Diastematomyelia with Triple Splitting of the Cord. Case Rep Pediatr 2013;2013:307205. doi: 10.1155/2013/307205. Epub 2013 May 8. PubMed PMID:23738178; PubMed Central PMCID: PMC36644769

21. Ульрих Э.В. Диастематомиелия как узел вертебрологической, ортопедической, нейрохирургической и соматической проблем. Хирургия позвоночника. 2008; 2: 18–24.

22. Kumar J., Afsal M., Garg A.Imaging spectrum of spinal dysraphism on magnetic resonance: A pictorial reviewWorld J Radiol 2017 April 28; 9(4): 178-190

23. Huisman TA, Rossi A, Tortori-Donati P. MR imaging of neonatal spinal dysraphia: what to consider? Magn Reson Imaging Clin N Am 2012; 20: 45-61 [PMID: 22118592 DOI: 10.1016/j.mric.2011.08.010]

24. O'Neill BR, Gallegos D, Herron A, Palmer C, Stence NV, Hankinson TC, Corbett Wilkinson C, Handler MH. Use of magnetic resonance imaging to detect occult spinal dysraphism in infants. J Neurosurg Pediatr. 2017 Feb;19(2):217-226;

25. Nagaraj UD, Bierbrauer KS, Peiro JL, Kline-Fath BM. Differentiating Closed Versus Open Spinal Dysraphisms on Fetal MRI. AJR Am J Roentgenol. 2016 Dec;207(6):1316-1323. Epub 2016 Sep 9. PubMed PMID: 27610944.

26. Wei Q, Cai A, Wang X, Wang X, Xie L. The Value of Prenatal Ultrasonographic Diagnosis of Diastematomyelia. J Ultrasound Med. 2017 Jun;36(6):1129-1136. doi: 10.7863/ultra.16.04054. Epub 2017 Mar 17. PubMed PMID: 28304101.

27. Korostyshevskaya A, Makogon A, Savelov A, Avdeeva D, Tulupov A. Fetal diastematomyelia associated with vertebral malformation: ultrasound, MRI, and pathomorphological findings. J Med Ultrason (2001). 2015 Oct;42(4):559-63. doi: 10.1007/s10396-015-0637-1. Epub 2015 May 19. PubMed PMID: 26576982.

28. Dhingani DD, Boruah DK, Dutta HK, Gogoi RK. Ultrasonography and magnetic resonance imaging evaluation of pediatric spinal anomalies. J Pediatr Neurosci. 2016 Jul-Sep;11(3):206-212. PubMed PMID: 27857788; PubMed Central PMCID: PMC5108122

29. Trenga AP, Singla A, Feger MA, Abel MF. Patterns of congenital bony spinal deformity and associated neural anomalies on X-ray and magnetic resonance imaging. J Child Orthop. 2016 Aug;10(4):343-52.

30. Kulkarni M, Ruparel M, Redkar R. Fetal diastematomyelia: MR imaging: A case report. Indian J Radiol Imaging. 2009 Feb;19(1):78-80. doi: 10.4103/0971-3026.45351. PubMed PMID: 19774146; PubMed Central PMCID: PMC2747417.

31. Jindal A., Mahapatra A.K. Split cord malformation.A study of 48 cases. Indian. J. Pediatr. 2000; 37: 603–607.

32. Bixenmann BJ, Kline-Fath BM, Bierbrauer KS, Bansal D. Prenatal and postnatal evaluation for syringomyelia in patients with spinal dysraphism. J Neurosurg Pediatr. 2014 Sep;14(3):316-21. doi: 10.3171/2014.5.PEDS13482. Epub 2014 Jul 4. PubMed PMID: 24995816.

References:

1. Ulrich E. V. Surgical treatment of spinal malformations in children. E. V. Ulrich, A. Yu. Mushkin. Spb., Elby - SPb., 2007. 103 p. (in Russian).

2. Ulrich E.V. Commentary on the article S.V. Vissarionov et al. Diagnosis and treatment of children with diastematomyelia. Spinal Surgery: a scientific journal. 2011; 1: 75-76 (in Russian).

3. Ulrich, E. V. Split-spinal cord syndrome (diastematoma). SPb., Sintez Beech, 2012. 175 p. (in Russian).

4. Tortori-Donati P, Rossi A, Biancheri R. Pediatric Neuroradiology. Berlin: Springer. 2005; 1551-1608.

5. Sinha S., Agarwal D., Mahapatra A.K. Split cord malformations: an experience of 203 cases. Childs Nerv. Syst. 2006; 22: 3–7.

6. Huang SL, He XJ, Wang KZ, Lan BS. Diastematomyelia: a 35-year experience. Spine (Phila Pa 1976). 2013 Mar 15;38(6):E344-9. doi: 10.1097/BRS.0b013e318283f6bc. PubMed PMID: 2349 975.

7. Cheng B, Li FT, Lin L. Diastematomyelia: a retrospective review of 138 patients. J Bone Joint Surg Br. 2012 Mar;94(3):365-72. doi: 10.1302/0301-620X.94B3.27897. PubMed PMID: 22371545.

8. Hilal S.K., Marton D., Pollack E. Diastematomyelia in children. Radiographic stady of 34 cases. Radiology. 1974; 112 (3): 609–621.

9. Dammert S., Krings T., Kochs A., et al. Mehrschicht-Spiral-CT und MRT in der Diagnostik einer komplexen Diastematomyelie. Klin. Neuroradiol. 2002; 3: 136-140.

10. Khan AN, Naul LG, Turnbull I, Sabih D, Al-Okaili R. Imaging in spinal dysraphism and myelomeningocele: magenetic resonance imaging. Available from http://emedicine.medscape.com/article/413899-overview#a4 [Assessed on 6-10-2016]

11. Pang D, Dias MS, Ahab-Barmada M. Split cord malformation: Part I: A unified theory of embryogenesis for double spinal cord malformations. Neurosurgery. 1992 Sep;31(3):451-80. Review. PubMed PMID: 1407428;

12. Pang D. Split cord malformation: Part II: Clinical syndrome. Neurosurgery. 1992 Sep;31(3):481-500. Review. PubMed PMID: 1407429

13. Mahapatra A.K., Gupta D.K. Split cord malformations: a clinical study of 254 patients and a proposal for new clinical-imaging classification. J. Neurosurg. 2005; 103 Suppl. 6: 531–536.

14. Kansal R, Mahore A, Kukreja S. Jarcho-Levin syndrome with diastematomyelia: A case report and review of literature. J Pediatr Neurosci. 2011 Jul;6(2):141-3. doi: 10.4103/1817-

1745.92843. PubMed PMID: 22408667; PubMed Central PMCID:PMC3296412.

15. Gubin A.V. Prospects for assistance to children of younger and juvenile age with surgical pathology of the spine. The genius of orthopedics. 2011; 2: 123-127. (in Russian).

16. Avcu S., Köseoğlu N., Bulut M.D. , Özen Ö. , Ünal Ö. The association of tethered cord, syringomyelia, diastometamyelia, spinal epidermoid, spinal lipoma and dermal sinus tract in a child JBR-BTR. 2010; 93: 305-307.

17. Masri A, Bakri FG, Birkenhäger R, Alassaf A, Musharbash AF, Haroun A, Zak I. Mondini malformation associated with diastematomyelia and presenting withrecurrent meningitis. J Child Neurol. 2011 May;26(5):622-4. doi:10.1177/0883073810387136. Epub 2011 Mar 18. PubMed PMID: 21421905.

18. Leung YL, Buxton N. Combined diastematomyelia and hemivertebra: a review ofthe management at a single centre. J Bone Joint Surg Br. 2005 Oct;87(10):1380-4. PubMed PMID: 16189312.

19. Ak H, Atalay T, Gülşen I. The association of the epidermoid cyst of the filum terminale, intradural spinal lipoma, tethered cord, dermal sinus tract, and type I diastematomyelia in a child. World Neurosurg. 2014 Dec;82(6):e836-7. doi: 10.1016/j.wneu.2014.08.040. Epub 2014 Aug 19. PubMed PMID: 2515021

20. Shatla ES, Bedair el SM, Soliman A. A Sacral Mass in a Newborn: A Variant ofType II Diastematomyelia with Triple Splitting of the Cord. Case Rep Pediatr 2013;2013:307205. doi: 10.1155/2013/307205. Epub 2013 May 8. PubMed PMID:23738178; PubMed Central PMCID: PMC36644769

21. Ulrich E.V. Diastematomyelia as a node of vertebrological, orthopedic, neurosurgical and somatic problems. Spinal Surgery 2008; 2: 18–24 (in Russian).

22. Kumar J., Afsal M., Garg A.Imaging spectrum of spinal dysraphism on magnetic resonance: A pictorial reviewWorld J Radiol 2017 April 28; 9(4): 178-190

23. Huisman TA, Rossi A, Tortori-Donati P. MR imaging of neonatal spinal dysraphia: what to consider? Magn Reson Imaging Clin N Am 2012; 20: 45-61 [PMID: 22118592 DOI: 10.1016/j.mric.2011.08.010]

24. O'Neill BR, Gallegos D, Herron A, Palmer C, Stence NV, Hankinson TC, Corbett Wilkinson C, Handler MH. Use of magnetic resonance imaging to detect occult spinal dysraphism in infants. J Neurosurg Pediatr. 2017 Feb;19(2):217-226;

25. Nagaraj UD, Bierbrauer KS, Peiro JL, Kline-Fath BM. Differentiating Closed Versus Open Spinal Dysraphisms on Fetal MRI. AJR Am J Roentgenol. 2016 Dec;207(6):1316-1323. Epub 2016 Sep 9. PubMed PMID: 27610944.

26. Wei Q, Cai A, Wang X, Wang X, Xie L. The Value of Prenatal Ultrasonographic Diagnosis of Diastematomyelia. J Ultrasound Med. 2017 Jun;36(6):1129-1136. doi: 10.7863/ultra.16.04054. Epub 2017 Mar 17. PubMed PMID: 28304101.

27. Korostyshevskaya A, Makogon A, Savelov A, Avdeeva D, Tulupov A. Fetal diastematomyelia associated with vertebral malformation: ultrasound, MRI, and pathomorphological findings. J Med Ultrason (2001). 2015 Oct;42(4):559-63. doi: 10.1007/s10396-015-0637-1. Epub 2015 May 19. PubMed PMID: 26576982.

28. Dhingani DD, Boruah DK, Dutta HK, Gogoi RK. Ultrasonography and magnetic resonance imaging evaluation of pediatric spinal anomalies. J Pediatr Neurosci. 2016 Jul-Sep;11(3):206-212. PubMed PMID: 27857788; PubMed Central PMCID: PMC5108122

29. Trenga AP, Singla A, Feger MA, Abel MF. Patterns of congenital bony spinal deformity and associated neural anomalies on X-ray and magnetic resonance imaging. J Child Orthop. 2016 Aug;10(4):343-52.

30. Kulkarni M, Ruparel M, Redkar R. Fetal diastematomyelia: MR imaging: A case report. Indian J Radiol Imaging. 2009 Feb;19(1):78-80. doi: 10.4103/0971-3026.45351. PubMed PMID: 19774146; PubMed Central PMCID: PMC2747417.

31. Jindal A., Mahapatra A.K. Split cord malformation.A study of 48 cases. Indian. J. Pediatr. 2000; 37: 603–607.

32. Bixenmann BJ, Kline-Fath BM, Bierbrauer KS, Bansal D. Prenatal and postnatal evaluation for syringomyelia in patients with spinal dysraphism. J Neurosurg Pediatr. 2014 Sep;14(3):316-21. doi: 10.3171/2014.5.PEDS13482. Epub 2014 Jul 4. PubMed PMID: 24995816..

.

ОРИГИНАЛЬНАЯ СТАТЬЯ

ВЗАИМООТНОШЕНИЕ МЕЖДУ МОРФОЛОГИЧЕСКИМИ ХАРАКТЕРИСТИКАМИ КОРОНАРНОГО АТЕРОСКЛЕРОЗА И НАРУШЕНИЕМ МИОКАРДИАЛЬНОЙ ПЕРФУЗИИ: РЕЗУЛЬТАТЫ АНАЛИЗА МУЛЬТИСПИРАЛЬНОЙ КОМПЬЮТЕРНО-ТОМОГРАФИЧЕСКОЙ КОРОНАРОГРАФИИ И ПЕРФУЗИОННОЙ СЦИНТИГРАФИИ МИОКАРДА

Мальцева А.Н., Копьева К.В., Мочула А.В., Гракова Е.В., Завадовский К.В.

Научно-исследовательский институт кардиологии, Томский национальный исследовательский медицинский центр Российской академии наук
г. Томск, Россия

Цель исследования. Изучить взаимоотношения между КТ-признаками коронарного атеросклероза и показателями нарушения миокардиальной перфузии левого желудочка у пациентов с промежуточной претестовой вероятностью стабильной ишемической болезни сердца (ИБС).

Материал и методы. В исследование включены 68 пациентов (42 мужчины, 26 женщин, средний возраст 63 (56;68) года). Больным выполняли совмещенную мультиспиральную компьютерно-томографическую коронарографию (МСКТ-КГ) и перфузионную сцинтиграфию миокарда (ПСМ) с 99mTc-метоксиизобутилизонитрилом по двухдневному протоколу нагрузка/покой на гибридном однофотонно-эмиссионном и рентгеновском компьютерном томографе GE Discovery NM/CT 570c (GE Healthcare, Milwaukee, WI, USA). По данным ПСМ пациентов разделили на 2 группы: 1) с наличием средних и больших дефектов перфузии на нагрузке (SSS≥9); 2) с наличием небольших дефектов перфузии на нагрузке или нормальной миокардиальной перфузией (SSS<9).

Результаты. Были установлены умеренной силы корреляционные связи между сцинтиграфическими показателями стресс-индуцированной ишемии и КТ-характеристиками атеросклеротического поражения КА (максимальное стенозирование, суммарное стенозирование, Segment Stenosis Score, CT-Syntax). По результатам однофакторного логистического регрессионного анализа статистически значимыми независимыми детерминантами ишемии являлись: максимальное стенозирование, суммарное стенозирование, интегральные индексы тяжести коронарного атеросклероза Segment Stenosis Score и CT-Syntax, факт наличия хотя бы одного стеноза ≥50%, мягкотканная структура и циркулярное расположение атеросклеротической бляшки. По данным многофакторного логистического регрессионного анализа, комбинация нескольких КТ-признаков коронарного атеросклероза не приводила к статистически значимому улучшению прогностической модели.

Заключение. Дополнительные КТ-характеристики коронарного атеросклероза - суммарное стенозирование, Segment Stenosis Score, CT-Syntax, мягкотканная структура и циркулярное расположение атеросклеротической бляшки, являются статистически значимыми независимыми предикторами средних и больших дефектов перфузии миокарда на нагрузке. Данные КТ характеристики могут быть использованы в качестве маркеров риска развития неблагоприятных сердечных событий в популяции пациентов с промежуточной претестовой вероятностью ИБС.

Ключевые слова: МСКТ, фМСКТ, слуховая труба.

Контактный автор: Завадовский К.В., e-mail: konstz@cardio-tomsk.ru

Для цитирования: Мальцева А.Н., Копьева К.В., Мочула А.В., Гракова Е.В., Завадовский К.В. Взаимоотношение между морфологическими характеристиками коронарного атеросклероза и нарушением миокардиальной перфузии: результаты анализа мультиспиральной компьютерно-томографической коронарографии и перфузионной сцинтиграфии миокарда. REJR 2019; 9(2):74-89. DOI:10.21569/2222-7415-2019-9-2-74-89.

Статья получена: **22.04.19** **Статья принята:** **14.06.19**

RELATIONSHIPS BETWEEN CORONARY ATHEROSCLEROTIC MORPHOLOGY AND MYOCARDIAL PERFUSION DOWNSTREAM: THE RESULTS OF COMPUTED TOMOGRAPHY CORONARY ANGIOGRAPHY AND MYOCARDIAL PERFUSION IMAGING

Maltseva A.N., Kopeva K.V., Mochula A.V., Grakova E.V., Zavadovsky K.V.

Cardiology Research Institute, Tomsk National Research Medical Center, Russian Academy of Sciences.
Tomsk, Russia

Purpose. To assess the relationships between morphological CT-characteristics of coronary atherosclerosis and myocardial perfusion downstream in patients with intermediate pretest probability of stable coronary artery disease (SCAD).

Materials and methods. The study group comprised 68 patients (42 men, 26 women, age 63 (56; 68) years) who underwent coronary computed tomography angiography (CCTA) as well as stress-rest myocardial perfusion imaging (MPI). The following atherosclerotic features were assessed: Agatston calcium score, maximal stenosis degree, positive remodeling index, total atherosclerotic plaque length, total stenosis, the presence of at least one stenosis >50%, plaque structure and geometry. The Segment Involvement Score, Segment Stenosis Score and CT-Syntax were calculated as measures of global atherosclerosis burden. The patients were divided into two groups: 1) moderate and large stress perfusion defect extent (SSS≥9); 2) small perfusion defect extent (SSS<9).

Results. The MPI parameters had moderate correlation with The Segment Involvement Score, Segment Stenosis Score and CT-Syntax. According to the univariate logistic regression, maximum stenosis, total stenosis, Segment Stenosis Score and CT-Syntax, the presence of stenosis >50%, noncalcified and circular features of the atherosclerotic plaques were the independent determinants of moderate perfusion defect. By the results to multivariable logistic analysis the combination of several CT-characteristics of coronary atherosclerosis did not improve the prognostic model.

Conclusions. Segment Stenosis Score, CT-Syntax as well as noncalcified structure and circular geometry of the atherosclerotic plaques are the most significant independent predictors of moderate and large stress perfusion defects. These CT morphological characteristics could be used for risk stratification in patients with intermediate pretest probability of SCAD.

Keywords: myocardial perfusion imaging, coronary computed tomography coronary angiography, coronary artery disease, coronary atherosclerosis.

Corresponding author: Zavadovsky K.V., e-mail: konstz@cardio-tomsk.ru

For citation: Maltseva A.N., Kopeva K.V., Mochula A.V., Grakova E.V., Zavadovsky K.V. Relationships between coronary atherosclerotic morphology and myocardial perfusion downstream: the results of computed tomography coronary angiography and myocardial.Perfusion imaging. REJR 2019; 9(2):74-89. DOI:10.21569/2222-7415-2019-9-2-74-89..

.

Received: 22.04.19 **Accepted:** 14.06.19

Как известно, мультиспиральная компьютерно-томографическая коронарография (МСКТ-КГ) является признанным методом диагностики коронарного атеросклероза и широко используется в клинической практике у пациентов с ишемической болезнью сердца (ИБС). В многочисленных крупных исследованиях была показана высокая информативность (преимущественно чувствительность и отрицательная предсказательная значимость) данного метода исследования в выявлении стенозов коронарных артерий (КА) более 50% [1-4]. Данный метод диагностики включен в европейские и североамериканские рекомендации по диагностике стабильной ИБС и ОКС (без подъема сегмента ST) [5-7]. В то же время результаты МСКТ-КГ не позволяют ответить на вопрос о функциональной значимости стеноза КА, иными словами, приводит ли стеноз к ишемии миокарда. Исключением из этого является использование технологии определения фракционного резерва кровотока по данным МСКТ (КТФРК) [8, 9]. При этом необходимо отметить, что анализ данных КТ для определения КТФРК на коммерческой основе осуществляет только одна компания [8]. Считается, что золотым стандартом диагностики гемодинамической значимости стенозов КА является инвазивное определение фракционного коронарного резерва [10]. В то

же время данный метод не получил широкого распространения клинике в связи с высокой стоимостью расходного материала.

Наиболее часто используемым способом неинвазивной идентификации ишемии миокарда, на сегодняшний день, является перфузионная сцинтиграфия (ПСМ) [11, 12]. Данный метод имеет большую доказательную базу и включен в современные клинические руководства с высоким классом рекомендаций и уровнем доказательности [5, 6, 11, 13, 14].

Учитывая, что в связи с организационными, логистическими причинами или соображениями снижения лучевой нагрузки не каждому пациенту возможно выполнить МСКТ-КГ и ПСМ, поиск КТ критериев гемодинамической значимости стенозов КА остается актуальной задачей.

В литературе представлено достаточное число работ, по сопоставлению результатов МСКТ-КГ и ПСМ, однако их результаты носят противоречивый характер [15, 16, 17, 18]. В связи с этим изучение таких взаимосвязей в различных категориях пациентов с ИБС и при разных критериях нарушения миокардиальной перфузии не потеряло своей актуальности.

Цель исследования.

Изучить взаимоотношения между КТ-признаками выраженности коронарного атеросклероза и показателями нарушения перфузии миокарда левого желудочка (ЛЖ) у пациентов с промежуточной претестовой вероятностью стабильной ИБС.

Материалы и методы.

В данное обсервационное исследование были включены пациенты с подозрением на ИБС (претестовая вероятность ИБС 15-85% [19]), которым в 2013-2018 годах для диагностики и/или оценки тяжести атеросклеротического поражения коронарного русла и коронарной недостаточности были выполнены, соответственно, МСКТ-КГ и ПСМ. Временной интервал между исследованиями составил не более 7 дней, в течение которых пациентам не выполнялись интервенционные процедуры.

Критерии исключения из исследования: острый коронарный синдром, скорость клубочковой фильтрации <50 мл/мин/1,73 кв.м., фибрилляция предсердий, желудочковые аритмии 3-4 градаций по Lown, наличие в анамнезе инфаркта миокарда, проведение реваскуляризации, наличие противопоказаний к введению аденозинтрифосфата (артериальная гипотензия, бронхообструктивные заболевания легких, повышенная чувствительность к препарату и др.), известная аллергия на йодсодержащие контрастные вещества, отказ от участия в исследовании.

Для изучения взаимоотношения между атеросклеротическим поражением КА и нарушением миокардиальной перфузии, пациенты были подразделены на 2 группы: 1) с наличием выраженной стресс-индуцированной ишемии (SSS≥9); 2) пациенты без выраженной стресс-индуцированной ишемии ЛЖ (SSS<9).

Всем пациентам была выполнена МСКТ-КГ и ПСМ с 99mTc-метоксиизобутилизонитрилом (99mTc-MIBI) по двухдневному протоколу нагрузка/покой на гибридном однофотонно-эмиссионном и рентгеновском компьютерном томографе GE Discovery NM/CT 570c (GE Healthcare, Milwaukee, WI, USA) [20]. У всех пациентов было получено информированное согласие на участие в научном исследовании. Протокол исследования был одобрен локальным комитетом по этике.

Мультиспиральная компьютерная томография коронарных артерий.

Перед исследованием пациентам измеряли частоту сердечных сокращений (ЧСС) и артериальное давление. При ЧСС ≥65 ударов в минуту проводили внутривенную инъекцию препаратом Метопролол (Беталок, Эгилок, Метокард) в дозах 1-10 мг с целью снижения ЧСС.

Для определения индекса коронарного кальция выполняли бесконтрастную компьютерную томографию области сердца с проспективной ЭКГ-синхронизацией и дальнейшей реконструкцией в 75% фазу R-R интервала сердечного цикла [21].

Далее проводили МСКТ-КГ от уровня бифуркации трахеи до диафрагмы с задержкой дыхания (6-8 с). При ЧСС≤55 ударов в минуту выполняли проспективную ЭКГ-синхронизацию, при ЧСС>55 ударов в минуту – ретроспективную ЭКГ-синхронизацию. Контрастирование: внутривенная инфузия 85-90 мл Йопамидола (370 мг йода/мл) (Йопамиро, Bracco, Италия) со скоростью 5 мл/с. Лучевая нагрузка составила от 1,5-3 мЗв (при проспективной ЭКГ-синхронизации) до 15-25 мЗв (при ретроспективной ЭКГ-синхронизации).

Перфузионная сцинтиграфия миокарда (ПСМ).

За 24 часа до нагрузочного стресс-теста пациентами отменяли прием бета-адреноблокаторов, нитратов, антагонистов кальциевых каналов, производных метилксантина (чай, кофе, шоколад и т.п.). Исследования были выполнены натощак.

В качестве нагрузки был использован комбинированный стресс-тест: физическая нагрузка (25 Вт) на велоэргометре, в сочетании с внутривенным введением аденозитрифосфата в дозе 140 мг/кг/мин. На пике нагрузочного стресс-теста в конце 2-й минуты проводили внутривенную инъекцию радиофармпрепарата (РФП) [22]. Запись была выполнена через 60 минут после инъекции РФП (как для исследова-

ния на фоне нагрузки, так и в покое). Время записи: 10 минут; положение пациента: лежа на спине, левая рука за головой; ЭКГ-синхронизация: 16 кадров на сердечный цикл. Изображения были записаны с использованием низкоэнергетического мульти-пинхол коллиматора в 19 проекциях в матрицу 32×32 пикселя (размер пикселя 4 мм). Центр энергетического окна был установлен на фотопик 99mTc – 140 кЭв; ширина энергетического окна была симметрична и составила 20%. Общая эффективная лучевая нагрузка составила 6,25 мЗв. Для коррекции аттенюации выполняли низкодозную КТ органов грудной клетки [23, 24].

Анализ результатов МСКТ-КГ.

Индекс общего коронарного кальция определяли по методу Агатстона на рабочей станции AdvantageWorkstations 4.3 (GE Healthcare) в программе SmartScore 4.0 [25]. Изображения МСКТ-КГ были реконструированы в 75% фазе сердечного цикла с толщиной среза 0,625 мм и межсрезовым интервалом 0,625 мм. При наличии артефактов ритма, изображения, полученные с ретроспективной синхронизацией, дополнительно реконструировали в других фазах сердечного цикла. Для дальнейшего анализа использовались изображения с наилучшим качеством визуализации КА.

Согласно модифицированным критериям Американской ассоциации сердца коронарное русло было подразделено на 17 сегментов [26].

По данным МСКТ-КГ определяли количественные показатели: максимальное стенозирование (по минимальному диаметру, %), индекс положительного ремоделирования (как отношение диаметра КА в месте позитивного ремоделирования в мм и диаметра референтного участка, в мм) [27], общую протяженность атеросклеротических бляшек (мм), индекс общего коронарного кальция (ед. Агатстона), суммарное стенозирование КА (%). Качественные показатели: факт наличия стеноза ≥50% в КА, тип бляшки (мягкотканная, кальцинированная, смешанная) [28], расположение бляшки относительно КА (эксцентрическое, полуциркулярное, циркулярное). Дополнительно для каждого пациента были рассчитаны интегральные индексы тяжести коронарного атеросклероза: Segment Involvement Score (количество пораженных сегментов со стенозированием) [29] и Segment Stenosis Score (сумма баллов в каждом сегменте со стенозированием: 0 – нет стенозирования; 1 – минимальное стенозирование (<25%); 2- стенозирование легкой степени (25-49%); 3- умеренное стенозирование (50-69%); 4 - выраженное стенозирование (70-100%)) [30].

Согласно SyntaxScore II был рассчитан интегральный индекс поражения КА – CT-Syntax, при котором каждому сегменту со стенозированием ≥50% был присвоен соответствующий коэффициент, зависящий от типа кровоснабжения и локализации стеноза [31]. В дальнейшем присвоенный коэффициент умножали на 2, если степень стенозирования была ≥50%, но <100%. При окклюзии сосуда, коэффициент умножали на 5. CT-Syntax рассчитывали как сумму всех баллов по всем коронарным артериям.

Анализ результатов ПСМ.

Реконструкция изображений. Полученные изображения ПСМ и низкодозные КТ органов грудной клетки были обработаны на специализированной рабочей станции Xeleris II (GE Healthcare, Haifa, Israel). Данные были реконструированы с использованием итеративной maximum-penalized-likelihood реконструкции (60 итераций; Green OSL Alpha 0.7; Green OSL Beta 0.3). При формировании поперечных срезов сердца использовали фильтр Butterworth (частота 0,37; порядок 7) [32]. Было реконструировано 50 срезов в матрацу 70×70 пикселей.

Анализ изображений. Сцинтиграфические изображения миокарда ЛЖ, были обрабатаны в специализированной программе Corridor 4DM SPECT (University of Michigan, Ann Arbor, MI, USA) с использованием срезов по короткой, длинной осям сердца и 17-и сегментарной полярной карты ЛЖ. Нарушения миокардиальной перфузии оценивали полуколичественным методом [33].

По данным ПСМ определяли стандартные индексы нарушения перфузии при выполнении нагрузочной пробы Summed Stress Score (SSS) и площадь дефекта перфузии – Total Stress Extent (TSE), в покое Summed Rest Score (SRS) и площадь дефекта перфузии – Total Rest Extent (TRE), а также их разницу Summed Difference Score (SDS), протяженность интактного миокарда Extent Normal myocardium (TENorm), стабильного миокарда Extent Fixed Defect (TEFix) и преходящего дефекта перфузии Extent Reversible Defect (TERrv).

Статистический анализ данных.

Для оценки характера распределения количественных признаков использовали критерий Shapiro-Wilk. Количественные признаки рассчитывались как медиану и квартили Me (Q25; Q75). Достоверность различий количественных признаков в двух независимых группах оценивали при помощи непараметрического теста Mann–Whitney. Достоверность различий качественных признаков в двух независимых группах оценивали по точному критерию Fisher. Анализ корреляционных связей был проведен с помощью коэффициента корреляции Spearman. Для поиска значимых предикторов ишемии был выполнен однофакторный и многофакторный логистический регрессионный анализ КТ-признаков: рассчитаны отношения шансов (ОШ) и доверительный интервал (ДИ).

Статистически значимыми различия считались показатели при p<0,05. Статистический анализ был выполнен в программах SPSS statistical software 19.0 (SPSS Inc., Chicago, IL, USA), MedCalc version 17.4 (MedCalc Software, Mariakerke, Belgium), Stata 14.2 (StataCorp, USA).

Результаты.

Клиническая характеристика пациентов.

Согласно вышеобозначенным критериям в исследование были отобраны 68 пациентов. Первую группу (с наличием выраженной ишемии) составили 23 пациента (15 мужчин и 8 женщин) в возрасте 61 (55; 64) лет. Во 2-ю группу вошли 45 пациентов (27 мужчин и 18 женщин) сопоставимого возраста – 63 (57; 69) года. Клиническая характеристика представлена в таблице 1.

Таблица №1. Клиническая характеристика пациентов.

Пол (М/Ж)	42 / 26
Возраст (годы)	62,1±7,68 63 (56; 68,5)
Факторы риска ИБС	
Нарушение толерантности к углеводам	17 (25%)
Сахарный диабет	5 (7,4%)
Артериальная гипертензия	47 (69,2%)
Гиперхолестеринемия (ХС ЛПНП > 2,5 ммоль/л)	46 (67,6%)
Семейный анамнез ИБС	18 (26,5%)
Курение	15 (22%)
Ожирение (ИМТ >30 кг/м^2)	47 (69%)
Симптомы	
Одышка	7 (10,3%)
Неангинозная боль в грудной клетке	16 (21,1%)
Атипичная стенокардия	21 (30,8%)

Примечание: М – мужской пол; Ж – женский пол; ИБС – ишемическая болезнь сердца; ХС ЛПНП – холестерин липопротеины низкой плотности; ИМТ – индекс массы тел.

Результаты МСКТ-КГ.

По данным МСКТ-КГ, стенозы были выявлены в 47 (68%) и 86 (63%) КА у пациентов первой и второй групп, соответственно. Различия КТ-характеристик коронарного атеросклероза в первой и второй группах представлены в таблице №3, из которой следует, что у пациентов с наличием выраженной стресс-индуцированной ишемии, по сравнению с таковыми без выраженной ишемии, наблюдались статистически значимо большие значения максимального стенозирования, интегральных индексов – Segment Stenosis Score и CT-Syntax, а также суммарного стенозирование коронарного русла.

При анализе качественных характеристик атеросклеротического поражения КА выявлены следующие межгрупповые различия: наличие как минимум одного стеноза >50% было выявлено у 18 (78,3%) пациентов 1-й и 18 (40,0%) больных 2-й групп. При анализе расположения атеросклеротических бляшек относительно сосуда статистически значимые межгрупповые различия выявлены только по частоте встречаемости циркулярных бляшек. Последние чаще наблюдались у пациентов 1-й группы – 15 (65,2%), по сравнению со 2-й – 8 (17,8%). При анализе структуры атеросклеротических бляшек статистически значимых различий между группами установлено не было. При этом обнаружена тенденция более частой встречаемости мягкотканных бляшек среди пациентов 1-й группы - 16 (69,6%), по сравнению со 2-й - 22 больных (48,9%).

Корреляционный анализ показателей ПСМ и МСКТ-КГ.

По данным корреляционного анализа между сцинтиграфическими индексами и количественными КТ характеристиками атеросклеротического процесса были выявлены следующие статистически значимые взаимосвязи:

Показатель SSS коррелировал с Segment Stenosis Score (ρ=0,25, p=0,0099), CT-Syntax (ρ=0,37, p=0,00003), суммарным стенозированием КА (ρ=0,27, p=0,0033) и максимальным стенозированием (ρ=0,41, p=0,0002). Показатель

Таблица №2. Характеристика нарушений миокардиальной перфузии.

	1 группа (SSS ≥ 9) n=23	2 группа (SSS < 9) n=45	Вся выборка n=68
SSS	11,0 (9,0; 15,0)	4,0 (2,0; 6,0)	6,0 (3,0; 9,5)
TSE (%)	30,0 (22,0; 39,0)	7,0 (4,0; 15,0)	13 (5,0; 22,5)
SRS	4,0 (3,0; 4,0)	0,0 (0,0;2,0)	2,0 (0,0; 3,0)
TRE (%)	11,0 (7,0; 18,0)	2,0 (0,0; 9,0)	6,5 (0,0; 14,5)
SDS	9,0 (7,0; 12,0)	3,0 (2,0; 4,0)	4,0 (2,0; 7,0)
TENorm (%)	70,0 (61,0; 78,0)	87,0 (22,0; 94,0)	78,5 (57,0; 90,5)
TEFix (%)	3,0 (1,0; 10,0)	0,0 (0,0; 2,0)	1,0 (0,0; 4,0)
TERrv (%)	25,0 (18,0; 35,0)	3,0 (0,0; 7,0)	7,0 (2,0; 20,5)

Примечание: SSS – summed stress score; TSE – total extent of stress perfusion defect; SRS – summed rest score; TRE – total extent of rest perfusion defect; SDS – summed difference score; TENorm – total extent of normal myocardium; TEFix – total extent of fixed perfusion defects, TERrv – total extent of reversible perfusion defects; n – количество пациентов.

Таблица №3. КТ-характеристики коронарного атеросклероза.

	1 группа (SSS ≥ 9) n=23	2 группа (SSS < 9) n=45	Вся выборка n=68	p
Максимальное стенозирование *(%)*	90,0 (50,0; 100,0)	40,7 (30,0; 54,5)	50,0 (33,2; 90,0)	0,0001
Segment involvement score	4,0 (2,0;7,0)	4,0 (2,0; 5,0)	4,0 (2,0; 6,0)	0,188
Segment stenosis score	10,0 (4,0;19,0)	6,0 (2,0;9,0)	7,0 (3,0; 12,5)	0,01
CT-Syntax	5,0 (2,0; 14,0)	0,0 (0,0; 2,0)	2,0 (0,0; 5,0)	0,00009
Общий индекс коронарного кальция *(ед. Агатстона)*	85,0 (13,0; 292,0)	44,0 (0,0; 192,0)	77,0 (0,0; 265,5)	0,209
Индекс положительного ремоделиварония	4,5 (1,5; 8,5)	3,6 (1,1; 6,5)	3,7 (1,1; 6,9)	0,442
Общая протяженность бляшек *(мм)*	43,0 (8,6; 76,7)	22,2 (5,0; 40,8)	24,0 (8,1; 53,6)	0,167
Суммарное стенозирование *(%)*	207,4 (75,0; 343,4)	105,7 (35,2; 172,2)	121,9 (51,5; 222,8)	0,007

Примечание: SSS – summed stress score; n – количество пациентов; p – уровень статистической значимости межгрупповых различий по критерию Mann–Whitney.

TSE взаимосвязан с CT-Syntax (ρ=0,32, p=0,00008), суммарным стенозированием КА (ρ=0,25, p=0,0045) и максимальным стенозированием (ρ=0,37, p=0,0001). SDS коррелировал с CT-Syntax (ρ=0,31, p=0,00002) и максимальным стенозированием (ρ=0,34, p=0,0005). TERrv взаимосвязан с Segment Stenosis Score (ρ=0,35, p=0,0003), суммарным стенозированием КА (ρ=0,37, p=0,00009), CT-Syntax (ρ=0,40, p<0,000001) и максимальным стенозированием (ρ=0,46, p<0,000001).

Результаты логистического анализа.

По данным однофакторного логистического анализа установлено, что статистически значимыми предикторами развития ишемии являлись следующие количественные и качественные КТ-признаки: максимальное стенозирование (ОШ 1,04; ДИ 1,02-1,06; p=0,0001); CT-Syntax (ОШ 1,32; ДИ 1,12-1,56; p=0,01); суммарное стенозирование КА (ОШ 1,01; ДИ 1,00-1,01; p=0,02); Segment Stenosis Score (ОШ 1,14; ДИ 1,04-1,25; p=0,04); факт наличия стеноза ≥50% (ОШ 5,4; ДИ 1,69-17,16; p=0,004); мягкотканная структура бляшки (ОШ 1,79; ДИ 1,11-2,87; p=0,017); циркулярное расположение бляшки (ОШ 2,99; ДИ 1,48-6,04; p=0,002).

По результатам ROC-анализа площади под кривой (AUC) данных показателей составили: максимальное стенозирование – 0,78 (p<0,0001), CT-Syntax Score – 0,77 (p<0,0001), суммарное стенозирование КА – 0,70 (p=0,006), Segment Stenosis Score – 0,69 (p=0,008), факт наличия стеноза ≥50% – 0,69 (p=0,0009), циркулярное расположение бляшки – 0,59 (p<0,0001), мягкотканная структура бляшки – 0,66 (p=0,001).

Вместе с тем, по данным многофакторного логистического анализа использование комбинации нескольких КТ-признаков коронарного атеросклероза не приводило к статистически значимому улучшению прогностической модели.

Показательные примеры пациента с высоким индексом коронарного кальция и нормальной миокардиальной перфузией, а также пациента с наличием циркулярной мягкотканной бляшки, сопровождающейся наличием стресс-индуцированного дефекта перфузии, представлены на рисунках 1, 2.

Обсуждение.

В данной работе впервые выполнен анализ данных МСКТ-КГ в аспекте взаимосвязи с ишемией, определенной по ПСМ с КТ-коррекцией аттенюации при пограничном значении дефекта перфузии на нагрузке (SSS) ≥9. Основным результатом было то, что, помимо максимальной степени стенозирования и факта наличия как минимум одного стеноза >50%, предикторами развития ишемии являлись: суммарное стенозирование КА, интегральные индексы коронарного атеросклероза – Segment Stenosis Score и CT-Syntax, а также циркулярное расположение атеросклеротической бляшки и ее мягкотканая структура.

Включение дополнительных КТ-признаков

Рис. 1 а (Fig. 1 a)

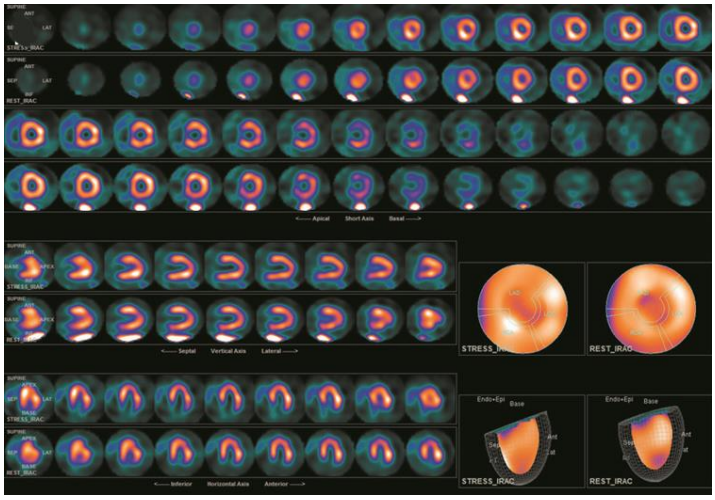

Рис. 1 б (Fig. 1 b)

Рис. 1. Диаграммы.

Пример пациента с (а) выраженным диффузным кальцинозом коронарных артерий (кальциевый индекс 726 ед. Агатстона) и (б) нормальной миокардиальной перфузией на нагрузке и в покое.

Fig. 1. Diagrams.

The width of the bony portion in front of the isthmus (a) and at the level of the attachment site of the tensor tympani muscle (b).

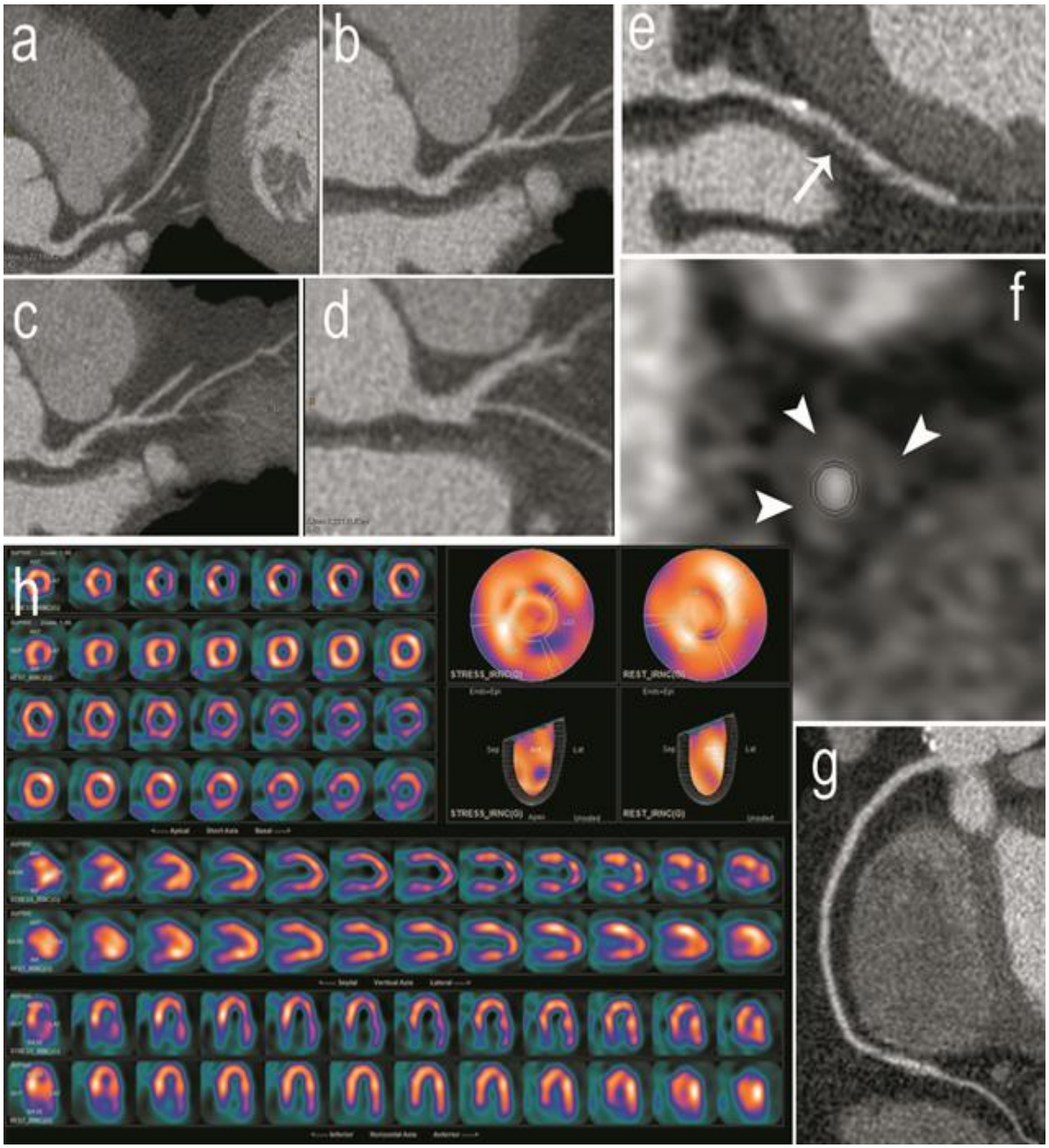

Рис. 2 (Fig. 2)

Рис. 1.

Пример пациента с наличием циркулярной мягкотканной атеросклеротической бляшки (с сужением 50-70%) в проксимальном сегменте огибающей артерии и стресс-индуцированным дефектом перфузии в передне- и заднебоковой области левого желудочка. Остальные коронарные артерии не изменены. (a) передняя нисходящая артерия; (b) первая диагональная артерия; (c) вторая диагональная артерия; (d) медианная артерия; (e) огибающая артерия, бляшка указана стрелкой; (f) поперечный срез на уровне проксимального сегмента огибающей артерии; циркулярный мягкотканый компонент атеросклеротической бляшки указан стрелками; (g) правая коронарная артерия; (f) результат перфузионной сцинтиграфии миокарда.

Fig. 1. The example of the patient with concentric soft-tissue plaque (with 50-70% stenosis) in the left circumflex artery and stress-induced perfusion defect in anterior-lateral and posterior-lateral regions of the left ventricle. There are no atherosclerotic lesions in other coronary arteries. (a) left anterior descending artery; (b) first diagonal; (c) second diagonal artery; (d) intermediate artery; (e) left circumflex artery with the plaque (arrow); the short axis of the left circumflex artery on the level of soft-tissue plaque; the concentric soft-tissue component is shown with arrowheads; (g) right coronary artery; (h) myocardial perfusion imaging result.

коронарного атеросклероза в многофакторный логистический анализ не привело к статистически значимому усилению прогностической модели по сравнению с использованием только одного показателя – максимальной степени стенозирования.

Также было обнаружено, что между выраженностью ишемии и количественными КТ-признаками коронарного атеросклероза (максимальное стенозирование, Segment Stenosis Score, CT-Syntax, суммарное стенозирование КА) имеют место слабой и умеренной силы корреляционные взаимосвязи.

В большинстве работ, посвященных изучению взаимосвязи КТ-признаков коронарного атеросклероза и нарушением миокардиальной перфузии, сила корреляций между этими показателями была умеренной, при этом факт наличия стеноза более 50% или более 70% обладал прогностической значимостью в отношении ишемии [34-38].

Связано это с тем, что, хотя степень стенозирования, несомненно, детерминируют ишемию, но, в то же время, при одинаковом сужении коронарной артерии, миокардиальная перфузия может быть, как нарушенной, так и нормальной [39, 40]. Отчасти решением данной проблемы является использование технологии определения фракционного резерва кровотока по данным КТ (КТФРК) [41, 42]. Однако доступность данной методики ограничена и поиск КТ-признаков, которые могли бы самостоятельно или в комбинации со степенью стенозирования повысить возможности анализа КТ коронарограмм в идентификации ишемии, остается актуальным.

В методах и результатах работ по данному направлению имеется значимая вариабельность. Так в качестве критериев ишемии, по данным ПСМ, были использованы различные значения размера дефекта перфузии на нагрузке – SSS≥4 [43], SSS>5 [37], а также ишемии SDS≥1 [44] и SDS ≥2 [38]. Очевидно, что выбор различных сцинтиграфических критериев влиял на результаты – чем ниже порог дефекта перфузии, тем большая вероятность ассоциации атеросклероза с ишемией (или тем больше их чувствительность и ниже специфичность). В нашей работе, в качестве порогового, было выбрано высокое значение SSS – ≥9 (>10%), что соответствует умеренному и выраженному нарушению миокардиальной перфузии. Выбор такого порогового значения обусловлен необходимостью определить такую выраженность ишемии, которая имеет ассоциацию с неблагоприятными сердечными событиями [14, 45, 46]. Кроме того, необходимо отменить, что при записи ПСМ мы использовали коррекцию аттенюации. В работе Pazhenkottil A et al. было показано, что при выполнении ПСМ с коррекцией аттенюации, значение SSS ≥ 9 ассоциированы с высокой (6,7%) частотой неблагоприятных сердечных событий (НСС) в течение 2,3±0,6 лет наблюдения: сердечно-сосудистая смерть, нефатальный инфаркт миокарда, необходимость в госпитализации по поводу кардиологического заболевания, нестабильная стенокардия, необходимость в реваскуляризации миокарда [24]. Авторы считают значения SSS>8, полученные при использовании ПСМ с коррекцией аттенюации, маркером высокого риска НСС.

В нашем исследовании следующие КТ-характеристики поражения коронарного русла не показали статистически значимых отличий между группами пациентов: Segment Involvement Score, индекс положительного ремоделирования, индекс общего коронарного кальция, общая протяженность, кальцинированная и смешанная структура, эксцентрическое и полуциркулярное расположение атеросклеротических бляшек.

В большинстве исследований, посвященных изучению влияние уровня коронарного кальция на состояние миокардиальной перфузии, такой зависимости также выявлено не было. Так в работе Bauer R., между группами пациентов с дефектами миокардиальной перфузии и без таковых, не установлено статистически значимых различий по уровню коронарного кальция, измеренного как по шкале Агатстона, так и по Calcium Volume Score. Schuijf J.D. et al. показали, что частота встречаемости стресс-индуцированной ишемии возрастала с увеличением содержания кальция в коронарном русле [47, 48]. Однако связь между кальцинозом КА и нарушенной перфузией была умеренной: вероятность выраженного атеросклеротического процесса (>400 единиц Агатстона) при нарушении перфузии миокарда составила меньше 50%, а вероятность отсутствия кальциноза при нормальной перфузии достигала 89%. В аналогичном исследовании, выполненной группой авторов под руководством Berman D., статистически значимое повышение частоты встречаемости ишемии наблюдалось только при значениях индекса коронарного кальция >1000 единиц и очень редко при <100 единиц Агатстона [49]. Также установлено, что пациенты с обширным атеросклеротическим поражением КА могут иметь нормальную перфузию по данным ПСМ. Дальнейшие исследования в этом направлении показали, что содержание кальция в КА, наряду с фактом наличия значимого (>50%) стеноза, является независимым предиктором снижения регионарного резерва миокардиального кровотока, определенного при помощи позитронной эмиссионной компьютерной томографии (ПЭТ) с 13N-аммонием [50]. Выявленная ассоциация между уровнем кальциноза

КА и нарушением миокардиального кровотока может быть обусловлена большей чувствительностью методики ПЭТ в выявлении микрососудистой дисфункции и/или диффузного коронарного атеросклероза, отражением которых может являться коронарный кальциноз [51].

Наибольшее число КТ детерминант ишемии выявлено в исследовании van Velzen J. et al., где, кроме наличия одного максимального стеноза ≥70%, предикторами ишемии являлись следующие КТ характеристики атеросклероза: протяженность поражения, структура бляшки и ее расположение (ствол левой КА или проксимальный сегмент передней нисходящей артерии) [38]. При многофакторном анализе статистически значимой оказалась модель, включающая максимальное сужение ≥50% или ≥70%, протяженность поражения и структуру бляшки (≥2 бляшек смешанных и/или ≥2 кальцинированных). Принципиальным отличием данных работ от нашей, то, что факт наличия ишемии устанавливали при значении SDS≥2.

В исследовании Bauer R. et al. по результатам множественного регрессионного анализа, значимым предиктором ишемии, кроме максимальной степени стенозирования КА, являлся объем некальцинированной бляшки (Noncalcified Plaque Volume) [47].

В уже упомянутом выше исследовании Liga R. et al. также установлено, что фиброзно-жировой компонент бляшки коррелирует с резервом миокардиального кровотока в присутствии значимого коронарного стеноза [50].

В работе Tamarappoo B.K. et al. по данным однофакторного логистического анализа, предикторами ишемии являлись мягкотканный компонент атеросклеротической бляшки и серия стенозов ≥50%, но они также не были статистически более значимыми по сравнению с показателем максимального стенозирования КА [37]. Множественный анализ также как и в нашем исследовании не привел к усилению прогностической модели.

По данным Øvrehus K.A. et al., независимым предиктором ишемии (основанном на инвазивном определении фракционного резерва коронарного кровотока) являлся объем некальцинированной бляшки низкой плотности, который по результатам многофакторного логистического анализа, в сочетании с максимальным стенозированием КА, усиливал прогностическую модель [15]. В работе 2017 г. Diaz-Zamudio M. et al. по результатам многофакторного анализа объем как некальцированной, так и некальцинированной бляшки низкой плотности являлись достоверными предикторами развития ишемии, независимо от степени стенозирования [18]. При этом, объем компонента бляшки, имеющего низкую плотность, был ассоциирован с ишемией только при степени стенозирования КА 30-69% Важно отметить, что при определении объема низкоплотного компонента бляшки использовалось специализированное программное обеспечение, разработанное в Cedar Sinai Medical Center в Лос-Анджелесе (США). Таким образом, наши результаты отчасти согласуются с данными работами в аспекте того, что мягкотканная структура бляшки имеет связь с более выраженной ишемией, но не больше, чем максимальное стенозирование КА.

В настоящем исследовании при однофакторном логистическом регрессионном анализе интегральные КТ-индексы тяжести коронарного атеросклероза – Segment Stenosis Score и CT-Syntax оказались статистически значимыми детерминантами ишемии. При этом площадь под ROC кривой данных показателей значимо не отличалась от таковой для показателя максимальной степенью стеноза. В нашем предыдущем исследовании была показана корреляция между значениями Segment Involvement Score, а также Segment Stenosis Score и сцинтиграфическими показателями нарушения миокардиальной перфузии [36]. В работе Lin F et al. индекс Segment Stenosis Score также продемонстрировал прогностическую значимость в отношении ишемии при однофакторном анализе [52]. В этом же исследований авторы использовали интегральный индекс коронарного атеросклероза, основанный как на степени стеноза, так и на локализации атеросклеротической бляшки – Segments-at-Risk Score. Данный показатель также позволял прогнозировать ишемию миокарда. В исследовании Naya M. et al. установлено, что предикторами более низкого значения резерва миокардиального кровотока (по данным ПЭТ с 82Rb) являлись интегральное поражение КА (по индексу Segment Stenosis Score) и максимальное стенозирование КА [30]. Важно заметить, что ни в одном исследовании данные интегральные индексы не были статистически значимо более информативными (по результатам ROC анализа) в выявлении ишемии, по сравнению с оценкой максимальной степени стеноза. В то же время, указанные показатели могут быть полезными для характеристики глобального поражения коронарного русла.

В исследованиях, посвященных изучению индекса ремоделирования атеросклеротический бляшки, показано, что данный показатель чаще ассоциирован с нестабильной стенокардией и высоким содержанием липидов, а отрицательное ремоделирование в большей степени связано со значимыми стенозами КА у пациентов со стабильной ишемической болезнью сердца [53, 54]. Стоит отметить, что также как и в нашей работе, в исследовании Naya M. et al. протяженность, структура атеросклеротических бляшек и позитивное ремоделирование не продемонстрировали статистически значимого раз-

личия между группами пациентов с ишемией и без нее [30].

Работы по изучению взаимоотношения между циркулярным расположением атеросклеротических бляшек и наличием ишемии миокарда практически отсутствуют. В ряде работ такую характеристику ассоциируют с их нестабильностью и оценивают прогностическую значимость в отношении НСС. В исследовании Park M et al. циркулярное расположение бляшек, в сочетании с их смешанной или мягкотканой структурой, статистически чаще встречалось в группе пациентов с ангиографически верифицированными значимыми стенозами коронарных артерий, при этом гемодинамическую значимость коронарных стенозов не оценивали [55]. В настоящее время выполняется одноцентровое исследование GEOMETRY, целью которого является поиск ассоциации между эксцентричностью атеросклеротических бляшек и частотой НСС по данным КТ [56]. Однако результаты этого исследования будут известны только в конце 2019 года.

К числу недостатков данной работы следует отнести относительно небольшую выборку пациентов. Нами не были учтены данные клинического статуса пациентов при выполнении как однофакторного, так и многофакторного анализов. Мы не оценивали нарушения миокардиальной перфузии по бассейнам КА. В данное исследование не были включены пациенты, у которых содержание кальция по шкале Агатстона превышало 4000. Возможно, это определило отсутствие различий по индексу общего коронарного кальция между группами пациентов. Вероятно, использование сцинтиграфических методов определения миокардиального кровотока и коронарного резерва позволит, в будущем, выявлять более тесную ассоциацию между выраженностью коронарного атеросклероза и микроваскулярной дисфункцией [57, 58].

Заключение.

К числу наиболее значимых МСКТ-КГ предикторов ишемии миокарда относятся: максимальное стенозирование КА, интегральные индексы тяжести атеросклероза (Segment Stenosis Score и CT-Syntax), суммарное стенозирование, факт наличия хотя бы одного стеноза ≥50%, мягкотканная структура и циркулярное расположение атеросклеротической бляшки. Эти морфологические признаки могут быть использованы как маркеры риска развития НСС в популяции пациентов с промежуточной претестовой вероятностью ИБС.

Источник финансирования и конфликт интересов.

Авторы данной статьи подтвердили отсутствие финансовой поддержки исследования и конфликта интересов, о которых необходимо сообщить.

Список литературы:

1. Budoff M.J., Dowe D., Jollis J.G., Gitter M., Sutherland J., Halamert E., et al. Diagnostic performance of 64-multidetector row coronary computed tomographic angiography for evaluation of coronary artery stenosis in individuals without known coronary artery disease: results from the prospective multicenter ACCURACY (Assessment by Coronary Computed Tomographic Angiography of Individuals Undergoing Invasive Coronary Angiography) trial. J Am Coll Cardiol. 2008;52:1724 –32.

2. Miller J.M., Rochitte C.E., Dewey M., Arbab-Zadeh A., Niinuma H., Gottlieb I., et al. Diagnostic performance of coronary angiography by 64-row CT. N Engl J Med. 2008;359: 232–36.

3. Schlett C.L., Banerji D., Siegel E., Bamberg F., Lehman S.J., Ferencik M., et al. Prognostic value of CT angiography for major adverse cardiac events in patients with acute chest pain from the emergency department: 2-year outcomes of the ROMICAT trial. JACC Cardiovasc Imaging. 2011;4:481–91.

4. Knuuti J., Ballo H., Juarez-Orozco L.E., Saraste A., Kolh P., Rutjes A.W.S., et al. The performance of non-invasive tests to rule-in and rule-out significant coronary artery stenosis in patients with stable angina: a meta-analysis focused on post-test disease probability. Eur Heart J. 2018 Sep 14;39(35):3322-3330. DOI: 10.1093/eurheartj/ehy267.

5. Montalescot G., Sechtem U., Achenbach S., Andreotti F., Arden C., et al. Task Force Members, 2013 ESC guidelines on the management of stable coronary artery disease: the Task Force on the management of stable coronary artery disease of the European Society of Cardiology. Eur Heart J. 2013;34:2949–3003.

6. Fihn S.D., Gardin J.M., Abrams J., Berra K., Blankenship J.C., Dallas A.P., et al. 2012 ACCF/AHA/ACP/AATS/PCNA/SCAI/STS guideline for the diagnosis and management of patients with stable ischemic heart disease: a report of the American College of Cardiology Foundation/American Heart Association task force on practice guidelines, and the American College of Physicians, American Association for Thoracic Surgery, Preventive Cardiovascular Nurses Association, Society for Cardiovascular Angiography and Interventions, and Society of Thoracic Surgeons. Circulation. 2012;126:e354-471.

7. Roffi M., Patrono C., Collet J-P, Mueller C., Valgimigli M., Andreotti F., et al. 2015 ESC Guidelines for the management of acute coronary syndromes in patients presenting without persistent ST-segment elevation: Task Force for the Management of Acute Coronary Syndromes in Patients Presenting without Persistent ST-Segment Elevation of the European Society of Cardiology (ESC). Eur Heart J. 2016;37:267–315.

8. Nørgaard B.L., Leipsic J., Gaur S., Seneviratne S., Ko B.S., Ito H., et al. Diagnostic performance of noninvasive fractional flow reserve derived from coronary computed tomography angiography in suspected coronary artery disease: the NXT trial (Analysis of Coronary Blood Flow Using CT Angiography: Next Steps). J Am Coll Cardiol. 2014;63:1145–55.

9. Min J.K., Leipsic J., Pencina M.J., Berman D.S., Koo B-K, van Mieghem C., et al. Diagnostic accuracy of fractional flow reserve

from anatomic CT angiography. JAMA. 2012;308:1237–45.

10. Tonino P., De Bruyne B., Pijls N.H.J., Siebert U., Ikeno F., van't Veer M., et al. Fractional flow reserve versus angiography for guiding percutaneous coronary intervention. N Engl J Med. 2009;360:213–24.

11. Underwood S.R., Anagnostopoulos C., Cerqueira M., Ell P.J., Flint E.J., Harbinson M., et al. Myocardial perfusion scintigraphy: the evidence. Eur J Nucl Med Mol Imaging. 2004;31:261–91.

12. Лишманов Ю.Б., Завадовский К.В., Ефимова Н.Ю., Кривоногов Н.Г., Ефимова И.Ю., Веснина Ж.В. и др. Возможности ядерной медицины в диагностике сердечно-сосудистых заболеваний. Сибирский медицинский журнал (г. Томск). 2015. Т. 30. № 2. С. 21-29.

13. Hachamovitch R., Rozanski A., Shaw L.J., Stone G.W., Thomson L.E.J., Friedman J.D., et al. Impact of ischaemia and scar on the therapeutic benefit derived from myocardial revascularization vs. medical therapy among patients undergoing stress-rest myocardial perfusion scintigraphy. Eur Heart J. 2011;32:1012–24.

14. Hachamovitch R., Hayes S.W., Friedman J.D., Cohen I., Berman D.S. Comparison of the short-term survival benefit associated with revascularization compared with medical therapy in patients with no prior coronary artery disease undergoing stress myocardial perfusion single photon emission computed tomography. Circulation. 2003;107:2900–7.

15. Øvrehus K.A., Gaurb S., Leipsicc J., Jensen J.M., Dey D., Bøtker H.E., el al. CT-based total vessel plaque analyses improves prediction of hemodynamic significance lesions as assessed by fractional flow reserve in patients with stable angina pectoris. Journal of Cardiovascular Computed Tomography. 2018; 12 (4): 344-349 DOI:10.1016/j.jcct.2018.04.008.

16. Bakhshi H., Meyghani Z., Kishi S., Magalhães T.A., Vavere A., Kitslaar P.H., et al. Comparative Effectiveness of CT-Derived Atherosclerotic Plaque Metrics for Predicting Myocardial Ischemia. JACC Cardiovasc Imaging. 2018 Jul 18. pii: S1936-878X(18)30468-6. DOI: 10.1016/j.jcmg.2018.05.019.

17. Driessen R.S., Stuijfzand W.J., Raijmakers P.G., Danad I., Min J.K., Leipsic J.A., et al. Effect of Plaque Burden and Morphology on Myocardial Blood Flow and Fractional Flow Reserve. J Am Coll Cardiol. 2018 Feb 6;71(5):499-509. DOI: 10.1016/j.jacc.2017.11.054.

18. Diaz-Zamudio M., Fuchs T.A., Slomka P., Otaki Y., Arsanjani R., Gransar H., et al. Quantitative plaque features from coronary computed tomography angiography to identify regional ischemia by myocardial perfusion imaging. European Heart Journal - Cardiovascular Imaging. 2017; 18 (5): 499–507, DOI: 10.1093/ehjci/jew274.

19. Diamond G.A., Forrester J.S. Analysis of probability as an aid in the clinical diagnosis of coronary-artery disease. N Engl J Med. 1979; 300 (24):1350–1358. DOI: 10.1056/NEJM197906143002402.

20. Завадовский К.В., Гуля М.О., Саушкин В.В., Саушкина Ю.В., Лишманов Ю.Б. Совмещенная однофотонная эмиссионная и рентгеновская компьютерная томография сердца: методические аспекты. Вестник рентгенологии и радиологии. 2016; 97 (4): 235-242.

21. Терновой С.К., Федотенков И.С., Гагарина Н.В., Веселова Т.Н., Синицын В.Е. Количественный анализ уровня кальциноза коронарных артерий: сравнение информативности мультиспиральной компьютерной томографии и электронно-лучевой томографии. Терапевтический архив. 2006; 78 (12): 15-18.

22. Henzlova M.J., Duvall W.L., Einstein A.J., Travin M.I., Verberne H.J. ASNC imaging guidelines for SPECT nuclear cardiology procedures: Stress, protocols, and tracers. J Nucl Cardiol. 2016;23:606–39.

23. Pazhenkottil A.P., Nkoulou R.N., Ghadri J.R., Herzog B.A., Küest S.M., Husmann L., et al. Impact of cardiac hybrid single-photon emission computed tomography/computed tomography imaging on choice of treatment strategy in coronary artery disease. Eur Heart J. 2011;32(22):2824-2829. DOI:10.1093/eurheartj/ehr232.

24. Pazhenkottil A.P., Ghadri J.R., Nkoulou R.N., Wolfrum M., Buechel R.R., Küest S.M., et al. Improved outcome prediction by SPECT myocardial perfusion imaging after CT attenuation correction. J Nucl Med. 2011 Feb;52(2):196-200. DOI: 10.2967/jnumed.110.080580.

25. Agatston A.S., Janowitz W.R., Hildner F.J., Zusmer N.R., Viamonte M., Detrano R. Quantification of coronary artery calcium using ultrafast computed tomography. J Am Coll Cardiol. 1990;15:827–32.

26. Austen W.G., Edwards J.E., Frye R.L., Gensini G.G., Gott V.L., Griffith L.S., et al. A reporting system on patients evaluated for coronary artery disease. Report of the Ad Hoc Committee for Grading of Coronary Artery Disease, Council on Cardiovascular Surgery, American Heart Association. Circulation 1975;51:5–40.

27. Achenbach S., Ropers D., Hoffmann U., MacNeill B., Baum U., Pohle K., et al. Assessment of coronary remodeling in stenotic and nonstenoticcoronary atherosclerotic lesions by multidetector spiral computed tomography. J Am Coll Cardiol. 2004;43:842– 847.

28. Otsuka K., Fukuda S., Tanaka A., Nakanishi K., Taguchi H., Yoshikawa J., et al. Napkin-ring sign on coronary CT angiography for the prediction of acute coronary syndrome. JACC Cardiovasc Imaging 2013;6:448–57.

29. Andreini D., Pontone G., Mushtaq S., Gransar H., Conte E., Bartorelli A.L., et al. Long-term prognostic impact of CT-Leaman score in patients with non-obstructive CAD: Results from the COronary CT Angiography EvaluatioN For Clinical Outcomes InteRnational Multicenter (CONFIRM) study. Int J Cardiol. 2017; 231: 18-25. DOI:10.1016/j.ijcard.2016.12.137.

30. Naya M., Murthy V.L., Blankstein R., Sitek A., Hainer .J, Foster C.. et al. Quantitative relationship between the extent and morphology of coronary atherosclerotic plaque and downstream myocardial perfusion. J Am Coll Cardiol. 2011; 58: 1807–16. DOI: 10.1016/j.jacc.2011.06.051.

31. Farooq V., van Klaveren D., Steyerberg E.W., Meliga E., Vergouwe Y., Chieffo A., el al. Anatomical and clinical characteristics to guide decision making between coronary artery bypass surgery and percutaneous coronary intervention for individual patients: development and validation of SYNTAX score II. Lancet 2013;381(9867):639–650.

32. Gimelli A., Bottai M., Genovesi D., Giorgetti A., Di Martino F., Marzullo P. High diagnostic accuracy of low-dose gated-SPECT with solid-state ultrafast detectors: preliminary clinical results. Eur J Nucl Med Mol Imaging. 2012;39:83–90. DOI: 10.1007/s00259-011-1918-6.

33. Cerqueira M.D., Weissman N.J., Dilsizian V., Jacobs A.K.,

Kaul S., Laskey W.K., et al. Standardized myocardial segmentation and nomenclature for tomographic imaging of the heart. A statement for healthcare professionals from the Cardiac Imaging Committee of the Council on Clinical Cardiology of the American Heart Association. Circulation. 2002;105:539–42. DOI: 10.1161/hc0402.102975.

34. Carli D., Dorbala S. Cardiac PET-CT. J Thorac Imaging. 2007 Feb;22(1):101-6.

35. Hacker M,, Jakobs T,, Matthiesen F,, Vollmar C,, Nikolaou K,, Becker C,, et al. Comparison of spiral multidetector CT angiography and myocardial perfusion imaging in the noninvasive detection of functionally relevant coronary artery lesions: first clinical experiences. J Nucl Med. 2005 Aug;46(8):1294-300.

36. Завадовский К.В., Саушкин В.В., Гракова Е.В., Гуля М.О., Мочула А.В. Состояние миокардиальной перфузии у пациентов с ангиографически незначимыми, пограничными и значимыми стенозами коронарных артерии. REJR 2017; 7(4): 39-54. DOI:10.21569/2222-7415-2017-7-4-39-54.

37. Tamarappoo B.K., Gutstein A., Cheng V.Y., Nakazato R., Gransar H., Dey D., et al. Assessment of the relationship between stenosis severity and distribution of coronary artery stenoses on multislice computed tomographic angiography and myocardial ischemia detected by single photon emission computed tomography. J Nucl Cardiol. 2010 Oct;17(5):791-802. DOI: 10.1007/s12350-010-9230-6. Epub 2010 Apr 28.

38. Van Velzen J.E., Schuijf J.D., van Werkhoven J.M., Herzog B.A., Pazhenkottil A.P., Boersma E., et al. Predictive value of multislice computed tomography variables of atherosclerosis for ischemia on stress-rest single-photon emission computed tomography. Circ Cardiovasc Imaging. 2010 Nov;3(6):718-26. Epub 2010 Jul 21. DOI: 10.1161/CIRCIMAGING.109.913541.

39. Liga R., Vontobel .J, Rovai D., Marinelli M., Caselli C., Pietila M., et al. Multicentre multi-device hybrid imaging study of coronary artery disease: results from the EValuation of INtegrated Cardiac Imaging for the Detection and Characterization of Ischaemic Heart Disease (EVINCI) hybrid imaging population. Eur Heart J Cardiovasc Imaging. 2016;17:951–60.

40. Johnson N.P., Kirkeeide R.L., Gould K.L. Same Lesion, Different Artery, Different FFR!? JACC Cardiovasc Imaging. 2019 Apr;12(4):718-721. DOI: 10.1016/j.jcmg.2017.11.029.

41. Ahn J.M., Park D.W., Shin E.S., Koo B.K., Nam C.W., Doh J.H., et al. Fractional Flow Reserve and Cardiac Events in Coronary Artery Disease: Data From a Prospective IRIS-FFR Registry (Interventional Cardiology Research Incooperation Society Fractional Flow Reserve). Circulation. 2017 Jun 6;135(23):2241-2251. DOI: 10.1161/CIRCULATIONAHA.116.024433. Epub 2017 Mar 29.

42. Nagaraja V., Mamas M., Mahmoudi M., Rogers C., Curzen N. Change in angiogram-derived management strategy of patients with chest pain when some FFR data are available: How consistent is the effect? Cardiovasc Revasc Med. 2017 Jul - Aug;18(5):320-327. DOI: 10.1016/j.carrev.2017.01.014. Epub 2017 Feb 27.

43. Kiriyama T., Toba M., MD; Fukushima Y., Hayashi H., Takano H., Mizuno K., et al. Discordance Between the Morphological and Physiological Information of 64-Slice MSCT Coronary Angiography and Myocardial Perfusion Imaging in Patients With Intermediate to High Probability of Coronary Artery Disease. Circulation Journal Vol.75, July 2011 DOI: 10.1253/circj.CJ-10-1123.

44. Li J-M, Li T., Shi R-F, Zhang L-R. Comparative Analysis between SPECTMyocardial Perfusion Imaging and CT Coronary Angiography for Diagnosis of Coronary Artery Disease. International Journal of Molecular Imaging Volume 2012, Article ID 253475, 7 pages DOI:10.1155/2012/253475.

45. Hachamovitch R., Berman D.S., Shaw L.J., Kiat H., Cohen I., Cabico J.A., et al. Incremental prognostic value of myocardial perfusion single photon emission computed tomography for the prediction of cardiac death: differential stratification for risk of cardiac death and myocardial infarction. Circulation. 1998 Feb 17;97(6):535-43.

46. Ziadi M.C., DeKemp R.A., Williams K.A., Guo A., Chow B.J., Renaud J.M., et al. Impaired myocardial flow reserve on rubidium-82 positron emission tomography imaging predicts adverse outcomes in patients assessed for myocardial ischemia. J Am Coll Cardiol. 2011;58:740–8.

47. Bauer R.W., Thilo, C., Chiaramida, S.A., Vogl T.J., Costello P., Schoepf U.J. Noncalcified Atherosclerotic Plaque Burden at Coronary CT Angiography: A Better Predictor of Ischemia at Stress Myocardial Perfusion Imaging Than Calcium Score and Stenosis Severity. American Journal of Roentgenology, 2009; 193(2), 410–418.DOI:10.2214/ajr.08.1277.

48. Schuijf J.D., Wijns W., Jukema J.W., DeCramer I., Atsma D.E., de Roos A., et al. A Comparative Regional Analysis of Coronary Atherosclerosis and Calcium Score on Multislice CT Versus Myocardial Perfusion on SPECT.J Nucl Med November 2006 vol. 47 no. 11 1749-1755.

49. Berman D.S., Wong N.D., Gransar H., Miranda-Peats R., Dahlbeck J., Hayes S.W., et al. Relationship Between Stress-Induced Myocardial Ischemia and Atherosclerosis Measured by Coronary Calcium Tomography. Journal of the American College of Cardiology Volume 44, Issue 4, 18 August 2004, Pages 923-930 DOI: 10.1016/j.jacc.2004.06.042.

50. Liga R., Marini C., Coceani M., Filidei E., Schlueter M., Bianchi M., et al. Structural Abnormalities of the Coronary Arterial Wall in Addition to Luminal Narrowing—Affect Myocardial Blood Flow Reserve. J Nucl Med November 1, 2011vol. 52 no. 11 1704-1712 DOI: 10.2967/jnumed.111.091009.

51. Curillova Z., Yaman B.F., Dorbala S., Kwong R.Y., Sitek A., El Fakhri G., et al. Quantitative relationship between coronary calcium content and coronary flow reserve as assessed by integrated PET/CT imaging. Eur J Nucl Med Mol Imaging. 2009;36:1603–1610.

52. Lin F., Shaw L.J., Berman D.S., Callister T.Q., Weinsaft J.W., Wong F.J., et al. Multidetector computed tomography coronary artery plaque predictors of stress-induced myocardial ischemia by SPECT. Atherosclerosis. 2008 Apr;197(2):700-9. Epub 2007 Aug 27.

53. Schoenhagen P., Ziada K.M., Kapadia S.R., Crowe T.D., Nissen S.E, Tuzcu E.M.. Extent and Direction of Arterial Remodeling in Stable Versus Unstable Coronary Syndromes An Intravascular Ultrasound Study. Circulation. 2000;101:598–603 https://DOI.org/10.1161/01.CIR.101.6.598.

54. Sato A., Hiroe M., Tamura M., Ohigashi H., Nozato T., Hikita H., et al. Quantitative Measures of Coronary Stenosis Severity by 64-Slice CT Angiography and Relation to Physiologic Significance of Perfusion in Nonobese Patients: Comparison with Stress Myocardial Perfusion Imaging. J Nucl Med 2008; 49:564–572 DOI: 10.2967/jnumed.107.042481.

55. Park M.J., Jung J.I., Choi Y.S., Ann S.H., Youn H.J., Jeon

G.N., et al. Coronary CT angiography in patients with high calcium score: evaluation of plaque characteristics and diagnostic accuracy. Int J Cardiovasc Imaging. 2011 Dec;27 Suppl 1:43-51. DOI: 10.1007/s10554-011-9970-7.

56. Ratiu M., Chitu M., Benedek I., Benedek T., Kovacs I., Rat N., et al. Impact of coronary plaque geometry on plaque vulnerability and its association with the risk of future cardiovascular events in patients with chest pain undergoing coronary computed tomographic angiography-the GEOMETRY study: Protocol for a prospective clinical trial. Medicine (Baltimore). 2018 Dec;97(49):e13498. DOI: 10.1097/MD.0000000000013498.

57. Мочула А.В., Завадовский К.В., Лишманов Ю.Б. Методика определения резерва миокардиального кровотока с использованием нагрузочной динамической однофотонной эмиссионной компьютерной томографии. Бюллетень экспериментальной биологии и медицины. 2015; 160 (12): 845-848.

58. Мочула А.В., Завадовский К.В., Андреев С.Л., Лишманов Ю.Б. Динамическая однофотонная эмиссионная компьютерная томография миокарда как метод идентификации многососудистого поражения коронарного русла. Вестник рентгенологии и радиологии. 2016; 97 (5): 289-295.

References:

1. Budoff M.J., Dowe D., Jollis J.G., Gitter M., Sutherland J., Halamert E., et al. Diagnostic performance of 64-multidetector row coronary computed tomographic angiography for evaluation of coronary artery stenosis in individuals without known coronary artery disease: results from the prospective multicenter ACCURACY (Assessment by Coronary Computed Tomographic Angiography of Individuals Undergoing Invasive Coronary Angiography) trial. J Am Coll Cardiol. 2008;52:1724 –32.

2. Miller J.M., Rochitte C.E., Dewey M., Arbab-Zadeh A., Niinuma H., Gottlieb I., et al. Diagnostic performance of coronary angiography by 64-row CT. N Engl J Med. 2008;359: 232–36.

3. Schlett C.L., Banerji D., Siegel E., Bamberg F., Lehman S.J., Ferencik M., et al. Prognostic value of CT angiography for major adverse cardiac events in patients with acute chest pain from the emergency department: 2-year outcomes of the ROMICAT trial. JACC Cardiovasc Imaging. 2011;4:481–91.

4. Knuuti J., Ballo H., Juarez-Orozco L.E., Saraste A., Kolh P., Rutjes A.W.S., et al. The performance of non-invasive tests to rule-in and rule-out significant coronary artery stenosis in patients with stable angina: a meta-analysis focused on post-test disease probability. Eur Heart J. 2018 Sep 14;39(35):3322-3330. DOI: 10.1093/eurheartj/ehy267.

5. Montalescot G., Sechtem U., Achenbach S., Andreotti F., Arden C., et al. Task Force Members, 2013 ESC guidelines on the management of stable coronary artery disease: the Task Force on the management of stable coronary artery disease of the European Society of Cardiology. Eur Heart J. 2013;34:2949–3003.

6. Fihn S.D., Gardin J.M., Abrams J., Berra K., Blankenship J.C., Dallas A.P., et al. 2012 ACCF/AHA/ACP/AATS/PCNA/SCAI/STS guideline for the diagnosis and management of patients with stable ischemic heart disease: a report of the American College of Cardiology Foundation/American Heart Association task force on practice guidelines, and the American College of Physicians, American Association for Thoracic Surgery, Preventive Cardiovascular Nurses Association, Society for Cardiovascular Angiography and Interventions, and Society of Thoracic Surgeons. Circulation. 2012;126:e354-471.

7. Roffi M., Patrono C., Collet J-P, Mueller C., Valgimigli M., Andreotti F., et al. 2015 ESC Guidelines for the management of acute coronary syndromes in patients presenting without persistent ST-segment elevation: Task Force for the Management of Acute Coronary Syndromes in Patients Presenting without Persistent ST-Segment Elevation of the European Society of Cardiology (ESC). Eur Heart J. 2016;37:267–315.

8. Nørgaard B.L., Leipsic J., Gaur S., Seneviratne S., Ko B.S., Ito H., et al. Diagnostic performance of noninvasive fractional flow reserve derived from coronary computed tomography angiography in suspected coronary artery disease: the NXT trial (Analysis of Coronary Blood Flow Using CT Angiography: Next Steps). J Am Coll Cardiol. 2014;63:1145–55.

9. Min J.K., Leipsic J., Pencina M.J., Berman D.S., Koo B-K, van Mieghem C., et al. Diagnostic accuracy of fractional flow reserve from anatomic CT angiography. JAMA. 2012;308:1237–45.

10. Tonino P., De Bruyne B., Pijls N.H.J., Siebert U., Ikeno F., van't Veer M., et al. Fractional flow reserve versus angiography for guiding percutaneous coronary intervention. N Engl J Med. 2009;360:213–24.

11. Underwood S.R., Anagnostopoulos C., Cerqueira M., Ell P.J., Flint E.J., Harbinson M., et al. Myocardial perfusion scintigraphy: the evidence. Eur J Nucl Med Mol Imaging. 2004;31:261–91.

12. Lishmanov Yu.B., Zavadovsky K.V., Efimova N.Yu., Krivonogov N.G., Efimova I.Yu., Vesnina Zh.V., et al. Prospects of nuclear medicine for the diagnosis of cardiovascular diseases. The Siberian Medical Journal (Tomsk). 2015. Vol. 30. № 2. P. 21-29.

13. Hachamovitch R., Rozanski A., Shaw L.J., Stone G.W., Thomson L.E.J., Friedman J.D., et al. Impact of ischaemia and scar on the therapeutic benefit derived from myocardial revascularization vs. medical therapy among patients undergoing stress-rest myocardial perfusion scintigraphy. Eur Heart J. 2011;32:1012–24.

14. Hachamovitch R., Hayes S.W., Friedman J.D., Cohen I., Berman D.S. Comparison of the short-term survival benefit associated with revascularization compared with medical therapy in patients with no prior coronary artery disease undergoing stress myocardial perfusion single photon emission computed tomography. Circulation. 2003;107:2900–7.

15. Øvrehus K.A., Gaurb S., Leipsicc J., Jensen J.M., Dey D., Bøtker H.E., el al. CT-based total vessel plaque analyses improves prediction of hemodynamic significance lesions as assessed by fractional flow reserve in patients with stable angina pectoris. Journal of Cardiovascular Computed Tomography. 2018; 12 (4): 344-349 DOI:10.1016/j.jcct.2018.04.008.

16. Bakhshi H., Meyghani Z., Kishi S., Magalhães T.A., Vavere A., Kitslaar P.H., et al. Comparative Effectiveness of CT-Derived Atherosclerotic Plaque Metrics for Predicting Myocardial Ischemia. JACC Cardiovasc Imaging. 2018; 18. pii: S1936-878X(18)30468-6. DOI: 10.1016/j.jcmg.2018.05.019.

17. Driessen R.S., Stuijfzand W.J., Raijmakers P.G., Danad I.,

Min J.K., Leipsic J.A., et al. Effect of Plaque Burden and Morphology on Myocardial Blood Flow and Fractional Flow Reserve. J Am Coll Cardiol. 2018 Feb 6;71(5):499-509. DOI: 10.1016/j.jacc.2017.11.054.

18. Diaz-Zamudio M., Fuchs T.A., Slomka P., Otaki Y., Arsanjani R., Gransar H., et al. Quantitative plaque features from coronary computed tomography angiography to identify regional ischemia by myocardial perfusion imaging. European Heart Journal - Cardiovascular Imaging. 2017; 18 (5): 499–507, DOI: 10.1093/ehjci/jew274.

19. Diamond G.A., Forrester J.S. Analysis of probability as an aid in the clinical diagnosis of coronary-artery disease. N Engl J Med. 1979; 300 (24):1350–1358. DOI: 10.1056/NEJM197906143002402.

20. Zavadovsky K.V., Gulya M.O., Saushkin V.V., Saushkina Y.V., Lishmanov Y.B. Superimposed single-photon emission computed tomography and X-ray computed tomography of the heart: Methodical aspects. Journal of radiology and nuclear medicine. 2016; 97 (4): 235-242.

21. Ternovoi S.K. Fedotenkov I.S., Gagarina N.V., Veselova T.N., Sinitsyn V.E. Coronary artery calcinosis assay: comparative informative value of multispiral computed tomography and electron-beam tomography Therapeutic archive. 2006; 78 (12): 15-18.

22. Henzlova M.J., Duvall W.L., Einstein A.J., Travin M.I., Verberne H.J. ASNC imaging guidelines for SPECT nuclear cardiology procedures: Stress, protocols, and tracers. J Nucl Cardiol. 2016;23:606–39.

23. Pazhenkottil A.P., Nkoulou R.N., Ghadri J.R., Herzog B.A., Küest S.M., Husmann L., et al. Impact of cardiac hybrid single-photon emission computed tomography/computed tomography imaging on choice of treatment strategy in coronary artery disease. Eur Heart J. 2011;32(22):2824-2829. DOI:10.1093/eurheartj/ehr232.

24. Pazhenkottil A.P., Ghadri J.R., Nkoulou R.N., Wolfrum M., Buechel R.R., Küest S.M., et al. Improved outcome prediction by SPECT myocardial perfusion imaging after CT attenuation correction. J Nucl Med. 2011 Feb;52(2):196-200. DOI: 10.2967/jnumed.110.080580.

25. Agatston A.S., Janowitz W.R., Hildner F.J., Zusmer N.R., Viamonte M., Detrano R. Quantification of coronary artery calcium using ultrafast computed tomography. J Am Coll Cardiol. 1990;15:827–32.

26. Austen W.G., Edwards J.E., Frye R.L., Gensini G.G., Gott V.L., Griffith L.S., et al. A reporting system on patients evaluated for coronary artery disease. Report of the Ad Hoc Committee for Grading of Coronary Artery Disease, Council on Cardiovascular Surgery, American Heart Association. Circulation 1975;51:5–40.

27. Achenbach S., Ropers D., Hoffmann U., MacNeill B., Baum U., Pohle K., et al. Assessment of coronary remodeling in stenotic and nonstenoticcoronary atherosclerotic lesions by multidetector spiral computed tomography. J Am Coll Cardiol. 2004;43:842– 847.

28. Otsuka K., Fukuda S., Tanaka A., Nakanishi K., Taguchi H., Yoshikawa J., et al. Napkin-ring sign on coronary CT angiography for the prediction of acute coronary syndrome. JACC Cardiovasc Imaging 2013;6:448–57.

29. Andreini D., Pontone G., Mushtaq S., Gransar H., Conte E., Bartorelli A.L., et al. Long-term prognostic impact of CT-Leaman score in patients with non-obstructive CAD: Results from the COronary CT Angiography EvaluatioN For Clinical Outcomes InteRnational Multicenter (CONFIRM) study. Int J Cardiol. 2017; 231: 18-25. DOI:10.1016/j.ijcard.2016.12.137.

30. Naya M., Murthy V.L., Blankstein R., Sitek A., Hainer .J, Foster C.. et al. Quantitative relationship between the extent and morphology of coronary atherosclerotic plaque and downstream myocardial perfusion. J Am Coll Cardiol. 2011; 58: 1807–16. DOI: 10.1016/j.jacc.2011.06.051.

31. Farooq V., van Klaveren D., Steyerberg E.W., Meliga E., Vergouwe Y., Chieffo A., el al. Anatomical and clinical characteristics to guide decision making between coronary artery bypass surgery and percutaneous coronary intervention for individual patients: development and validation of SYNTAX score II. Lancet 2013;381(9867):639–650.

32. Gimelli A., Bottai M., Genovesi D., Giorgetti A., Di Martino F., Marzullo P. High diagnostic accuracy of low-dose gated-SPECT with solid-state ultrafast detectors: preliminary clinical results. Eur J Nucl Med Mol Imaging. 2012;39:83–90. DOI: 10.1007/s00259-011-1918-6.

33. Cerqueira M.D., Weissman N.J., Dilsizian V., Jacobs A.K., Kaul S., Laskey W.K., et al. Standardized myocardial segmentation and nomenclature for tomographic imaging of the heart. A statement for healthcare professionals from the Cardiac Imaging Committee of the Council on Clinical Cardiology of the American Heart Association. Circulation. 2002;105:539–42. DOI: 10.1161/hc0402.102975.

34. Carli D., Dorbala S. Cardiac PET-CT. J Thorac Imaging. 2007 Feb;22(1):101-6.

35. Hacker M,, Jakobs T,, Matthiesen F,, Vollmar C,, Nikolaou K,, Becker C,, et al. Comparison of spiral multidetector CT angiography and myocardial perfusion imaging in the noninvasive detection of functionally relevant coronary artery lesions: first clinical experiences. J Nucl Med. 2005 Aug;46(8):1294-300.

36. Zavadovsky K.V., Saushkin V.V., Grakova E.V., Gulya M.O., Mochula A.V. Myocardial perfusion pattern in patients with different degrees of coronary artery stenosis. REJR 2017; 7(4): 39-54. DOI:10.21569/2222-7415-2017-7-4-39-54.

37. Tamarappoo B.K., Gutstein A., Cheng V.Y., Nakazato R., Gransar H., Dey D., et al. Assessment of the relationship between stenosis severity and distribution of coronary artery stenoses on multislice computed tomographic angiography and myocardial ischemia detected by single photon emission computed tomography. J Nucl Cardiol. 2010 Oct;17(5):791-802. DOI: 10.1007/s12350-010-9230-6. Epub 2010 Apr 28.

38. Van Velzen J.E., Schuijf J.D., van Werkhoven J.M., Herzog B.A., Pazhenkottil A.P., Boersma E., et al. Predictive value of multislice computed tomography variables of atherosclerosis for ischemia on stress-rest single-photon emission computed tomography. Circ Cardiovasc Imaging. 2010 Nov;3(6):718-26. Epub 2010 Jul 21. DOI: 10.1161/CIRCIMAGING.109.913541.

39. Liga R., Vontobel .J, Rovai D., Marinelli M., Caselli C., Pietila M., et al. Multicentre multi-device hybrid imaging study of coronary artery disease: results from the EValuation of INtegrated Cardiac Imaging for the Detection and Characterization of Ischaemic Heart Disease (EVINCI) hybrid imaging population. Eur Heart J Cardiovasc Imaging. 2016;17:951–60.

40. Johnson N.P., Kirkeeide R.L., Gould K.L. Same Lesion, Different Artery, Different FFR!? JACC Cardiovasc Imaging. 2019 Apr;12(4):718-721. DOI: 10.1016/j.jcmg.2017.11.029.

41. Ahn J.M., Park D.W., Shin E.S., Koo B.K., Nam C.W., Doh J.H., et al. Fractional Flow Reserve and Cardiac Events in Coronary Artery Disease: Data From a Prospective IRIS-FFR Registry (Interventional Cardiology Research Incooperation Society Fractional Flow Reserve). Circulation. 2017 Jun 6;135(23):2241-2251. DOI: 10.1161/CIRCULATIONAHA.116.024433. Epub 2017 Mar 29.

42. Nagaraja V., Mamas M., Mahmoudi M., Rogers C., Curzen N. Change in angiogram-derived management strategy of patients with chest pain when some FFR data are available: How consistent is the effect? Cardiovasc Revasc Med. 2017 Jul - Aug;18(5):320-327. DOI: 10.1016/j.carrev.2017.01.014. Epub 2017 Feb 27.

43. Kiriyama T., Toba M., MD; Fukushima Y., Hayashi H., Takano H., Mizuno K., et al. Discordance Between the Morphological and Physiological Information of 64-Slice MSCT Coronary Angiography and Myocardial Perfusion Imaging in Patients With Intermediate to High Probability of Coronary Artery Disease. Circulation Journal Vol.75, July 2011 DOI: 10.1253/circj.CJ-10-1123.

44. Li J-M, Li T., Shi R-F, Zhang L-R. Comparative Analysis between SPECTMyocardial Perfusion Imaging and CT Coronary Angiography for Diagnosis of Coronary Artery Disease. International Journal of Molecular Imaging Volume 2012, Article ID 253475, 7 pages DOI:10.1155/2012/253475.

45. Hachamovitch R., Berman D.S., Shaw L.J., Kiat H., Cohen I., Cabico J.A., et al. Incremental prognostic value of myocardial perfusion single photon emission computed tomography for the prediction of cardiac death: differential stratification for risk of cardiac death and myocardial infarction. Circulation. 1998 Feb 17;97(6):535-43.

46. Ziadi M.C., DeKemp R.A., Williams K.A., Guo A., Chow B.J., Renaud J.M., et al. Impaired myocardial flow reserve on rubidium-82 positron emission tomography imaging predicts adverse outcomes in patients assessed for myocardial ischemia. J Am Coll Cardiol. 2011;58:740–8.

47. Bauer R.W., Thilo, C., Chiaramida, S.A., Vogl T.J., Costello P., Schoepf U.J. Noncalcified Atherosclerotic Plaque Burden at Coronary CT Angiography: A Better Predictor of Ischemia at Stress Myocardial Perfusion Imaging Than Calcium Score and Stenosis Severity. American Journal of Roentgenology, 2009, 193(2), 410–418.DOI:10.2214/ajr.08.1277.

48. Schuijf J.D., Wijns W., Jukema J.W., DeCramer I., Atsma D.E., de Roos A., et al. A Comparative Regional Analysis of Coronary Atherosclerosis and Calcium Score on Multislice CT Versus Myocardial Perfusion on SPECT.J Nucl Med November 2006 vol. 47 no. 11 1749-1755.

49. Berman D.S., Wong N.D., Gransar H., Miranda-Peats R., Dahlbeck J., Hayes S.W., et al. Relationship Between Stress-Induced Myocardial Ischemia and Atherosclerosis Measured by Coronary Calcium Tomography. Journal of the American College of Cardiology Volume 44, Issue 4, 18 August 2004, Pages 923-930 DOI: 10.1016/j.jacc.2004.06.042.

50. Liga R., Marini C., Coceani M., Filidei E., Schlueter M., Bianchi M., et al. Structural Abnormalities of the Coronary Arterial Wall in Addition to Luminal Narrowing—Affect Myocardial Blood Flow Reserve. J Nucl Med November 1, 2011vol. 52 no. 11 1704-1712 DOI: 10.2967/jnumed.111.091009.

51. Curillova Z., Yaman B.F., Dorbala S., Kwong R.Y., Sitek A., El Fakhri G., et al. Quantitative relationship between coronary calcium content and coronary flow reserve as assessed by integrated PET/CT imaging. Eur J Nucl Med Mol Imaging. 2009;36:1603–1610.

52. Lin F., Shaw L.J., Berman D.S., Callister T.Q., Weinsaft J.W., Wong F.J., et al. Multidetector computed tomography coronary artery plaque predictors of stress-induced myocardial ischemia by SPECT. Atherosclerosis. 2008 Apr;197(2):700-9. Epub 2007 Aug 27.

53. Schoenhagen P., Ziada K.M., Kapadia S.R., Crowe T.D., Nissen S.E, Tuzcu E.M.. Extent and Direction of Arterial Remodeling in Stable Versus Unstable Coronary Syndromes An Intravascular Ultrasound Study. Circulation. 2000;101:598–603 https://DOI.org/10.1161/01.CIR.101.6.598.

54. Sato A., Hiroe M., Tamura M., Ohigashi H., Nozato T., Hikita H., et al. Quantitative Measures of Coronary Stenosis Severity by 64-Slice CT Angiography and Relation to Physiologic Significance of Perfusion in Nonobese Patients: Comparison with Stress Myocardial Perfusion Imaging. J Nucl Med 2008; 49:564–572 DOI: 10.2967/jnumed.107.042481.

55. Park M.J., Jung J.I., Choi Y.S., Ann S.H., Youn H.J., Jeon G.N., et al. Coronary CT angiography in patients with high calcium score: evaluation of plaque characteristics and diagnostic accuracy. Int J Cardiovasc Imaging. 2011 Dec;27 Suppl 1:43-51. DOI: 10.1007/s10554-011-9970-7.

56. Ratiu M., Chitu M., Benedek I., Benedek T., Kovacs I., Rat N., et al. Impact of coronary plaque geometry on plaque vulnerability and its association with the risk of future cardiovascular events in patients with chest pain undergoing coronary computed tomographic angiography-the GEOMETRY study: Protocol for a prospective clinical trial. Medicine (Baltimore). 2018 Dec;97(49):e13498. DOI: 10.1097/MD.0000000000013498.

57. Mochula A.V., Zavadovsky K.V., Lishmanov Yu.B. Method for studying the myocardial blood flow reserve by load dynamic single-photon emission computed tomography Bulletin of Experimental Biology and Medicine. 2015; 160 (12): 845-848.

58. Mochula A.V., Zavadovsky K.V., Andreev S.L., Lishmanov Yu.B. Dynamic single-photon emission computed tomography as a method of identification of multivessel coronary artery disease. Journal of radiology and nuclear medicine. 2016; 97 (5): 289-295. .

.

ОРИГИНАЛЬНАЯ СТАТЬЯ

ОЦЕНКА НОРМАЛЬНЫХ ПОКАЗАТЕЛЕЙ ИНТЕНСИВНОСТИ СИГНАЛА И ОБЪЕМА ЛЕГКИХ ПЛОДА ПО ДАННЫМ МАГНИТНО-РЕЗОНАНСНОЙ ТОМОГРАФИИ

Сыркашев Е.М., Солопова А.Е., Быченко В.Г., Буров А.А., Гус А.И.

ФГБУ «Национальный медицинский исследовательский центр акушерства, гинекологии и перинатологии им. академика В.И. Кулакова» Министерства здравоохранения Российской Федерации

Цель исследования. Оценить корреляцию между интенсивностью МР-сигнала на Т2-ВИ от легких плода, объемом легких и сроком беременности, а также определить воспроизводимость применяемых методик и достоверность заключений внутри и между обозревателями.

Материалы и методы. В ретроспективное исследование были включены 34 плода на сроке беременности от 18 до 40 недель. В первую группу включили 23 плода, которым проводилась МРТ по поводу патологии, не затрагивающей состояние легких. Во вторую группу включено 11 плодов с врожденной диафрагмальной грыжей с неудовлетворительным прогнозом по данным эхографии.

Результаты. Среди плодов без гипоплазии легких среднее значение ИСПЛ/ИСП (интенсивность сигнала правого легкого/интенсивность сигнала печени) составило 2,348 (1,535-3,706), среднее значение объема легких составило 51,156 см3 (8,99-111,48). Аналогичные значения среди плодов с легочной гипоплазией: ИСПЛ/ИСП – 2,082 (1,396-3,130), объем легких – 15,49 см3 (4,64-25,5). У плодов с нормальной функцией легких статистический анализ выявил положительную корреляцию между гестационным возрастом и ИСПЛ/ИСП (r=0,741, p=0,001), между гестационным возрастом и объемом легких (r=0,936, p<0,001), а также ИСПЛ/ИСП и объемом легких (r=0,732, p=0,001). Внутриклассовый коэффициент корреляции для определения достоверности заключений внутри и между обозревателями в 1 группе составил 0,83 и 0,81 при вычислении отношения ИС правого легкого на ИС печени, 0,89 и 0,85 при вычислении объема легких, во 2 группе – 0,80 и 0,79 при вычислении отношения ИС правого легкого на ИС печени, 0,87 и 0,85 при вычислении объема легких.

Выводы. Полученные данные позволяют использовать показатели объема легких и ИСПЛ/ИСП плода при определении степени зрелости легких.

Ключевые слова: МРТ плода, визуализация в акушерстве, лёгкие плода.

Контактный автор: Сыркашев Е.М., e-mail: egorsrkshv@mail.ru

Для цитирования: Сыркашев Е.М., Солопова А.Е., Быченко В.Г., Буров А.А., Гус А.И. Оценка нормальных показателей интенсивности сигнала и объема легких плода по данным магнитно-резонансной томографии. REJR 2019; 9(2):90-97. DOI:10.21569/2222-7415-2019-9-2-90-97.

Статья получена: **06.04.19** **Статья принята:** **14.06.19**

EVALUATION OF NORMAL FETAL LUNG VOLUME AND FETAL LUNG SIGNAL INTENSITY BY MAGNETIC-RESONANCE IMAGING

Syrkashev E.M., Solopova A.E., Bychenko V.G., Burov A.A., Gus A.I.

V.I. Kulakov National medical research center of obstetrics, gynaecology and perinatal medicine. Moscow, Russia.

Purpose. To evaluate correlation between fetal lung signal intensity on T2WI, lung volume and gestational age and to determine reproducibility and reliability of methods.

Materials and methods. Retrospective study included 34 fetuses at gestational age from 18 to 40 weeks. First group included 23 fetuses that underwent MRI scan for pathology didn't affect the lungs. Second group included 11 fetus with congenital diaphragmatic hernia with an
unfavorable prognosis according to US.

Results. Among fetus without pulmonary hypoplasia mean value of RLSI/LSI (right

lung signal intensity/liver signal intensity) was 2,348 (1,535-3,706), mean value of lung volume was 51,156 cm3 (8,99-111,48). Similar values among fetus with pulmonary hypoplasia: RLSI/LSI – 2,082 (1,393-3,130), lung volume – 15,49 cm3 (4,64-25,5). In fetuses with unaffected lungs statistical analysis revealed positive correlation between gestational age and RLSI/LSI (r=0,741, p=0,001), between gestational age and lung volume (r=0,936, p<0,001), between RLSI/LSI and lung volume (r=0,732, p=0,001). Intraclass coefficient correlation in group 1 was 0,83 and 0,81 when calculating RLSI/LSI, 0,89 and 0,85 when calculating lung volume, in group 2 – 0,80 and 0,79 when calculating RLSI/LSI, 0,87 and 0,85 when calculating lung volume.

Conclusions. Data resulting from the study allow using lung volume and ISPL/ICP in evaluation of lung maturity.

Keywords: fetal MRI, renatal imaging, fetal lung.

Corresponding author: Syrkashev E.M., e-mail: egorsrkshv@mail.ru

For citation: Syrkashev E.M., Solopova A.E., Bychenko V.G., Burov A.A., Gus A.I. Evaluation of normal fetal lung volume and fetal lung signal intensity by magnetic-resonance imaging. REJR 2019; 9(2):90-97. DOI:10.21569/2222-7415-2019-9-2-90-97.

Received: **06.04.19** **Accepted:** **14.06.19**

Определение нормативных показателей размеров органов плода – один из ключевых моментов в понимании и своевременном определении врожденных пороков развития. В течение последних трех десятилетий было проведено множество исследований, направленных на выявление нормированных измерений плода по данным эхографии и МРТ. Одним из наиболее проблемных органов являются легкие.

Процессы созревания легких являются основными факторами, определяющими прогноз в постнатальном периоде среди недоношенных детей и младенцев с врожденными аномалиями развития. Как правило, гипоплазия легких проявляется сразу после рождения в виде дыхательных нарушений и, зачастую, является непосредственной причиной гибели ребенка.

Врожденная гипоплазия легких (первичная и вторичная) встречается в 9-11 случаях на 10000 новорожденных [1]. Первичная гипоплазия легких выявляется крайне редко и является результатом идиопатических дефектов определенных факторов роста или транскрипции, либо других синдромов и врожденных аномалий таких как синдром Эскобара, синдром “турецкой сабли”, трисомии 21 хромосомы и т.д. Чаще наблюдается вторичная гипоплазия легких, связанная с уменьшением или деформацией грудной клетки, нарушением дыхательных движений плода, снижением содержания жидкости в легких при маловодии, а также с врожденными пороками сердца с недостаточным кровотоком в системе легочной артерии [2]. Частота смертности при выраженной гипоплазии легких составляет 71-95% [3, 4].

Своевременное определение степени гипоплазии легких плода, а также ее градация на летальные и нелетальные формы определяет тактику дальнейшего ведения беременности, включая антенатальные и постнатальные хирургические вмешательства, оптимизацию подготовки к родам либо прерывание беременности. Таким образом, оценка степени зрелости легких является одним из основных компонентов полноценного антенатального обследования.

Учитывая широкую доступность, эхография является первичным методом диагностики. Фетальная магнитно-резонансная томография используется для уточнения характера и протяженности изменений, морфологической оценке смежных органов, определения сочетанных аномалий развития. В сравнении с УЗИ, МРТ имеет более высокий естественный контраст мягких тканей, более широкое поле обзора, возможность получения изображений в любой плоскости вне зависимости от положения плода. Использование фетальной МРТ увеличивает точность измерений органов плода, а также предоставляет возможности выполнения не только волюметрических, но и функциональных показателей, направленных на определение степени зрелости ткани легких [5].

К основным показателям структурной зрелости ткани легких можно отнести: измерение объема легких и интенсивности сигнала на Т2-ВИ, так как интенсивность МР-сигнала на Т2-ВИ и объем легких увеличиваются в течение беременности [6]. В некоторых работах также вычислялся измеряемый коэффициент диффузии (ИКД) на диффузионно-взвешенных изображениях (ДВИ) [5, 7]. Однако, единого мнения о наличии корреляций с гестационным возрастом у различных авторов не достигнуто [5, 8-11].

В отечественной литературе данный во-

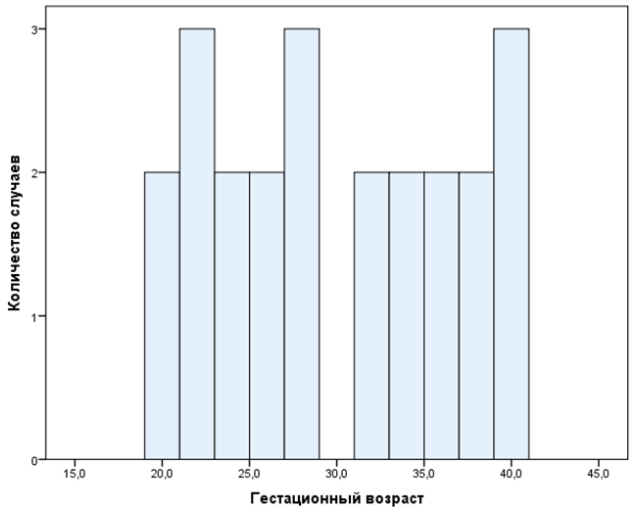

Рис. 1 (Fig. 1)

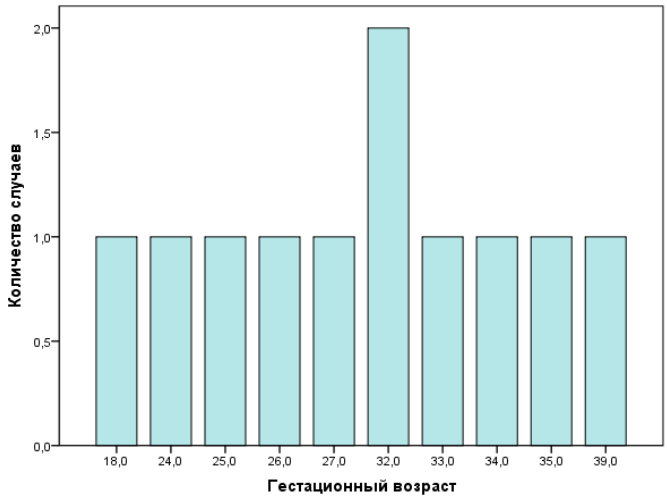

Рис. 2 (Fig. 2)

Рис. 1. Диаграмма.

Распределение плодов без гипоплазии легких по гестационному возрасту.

Fig. 1. Diagram.

Distribution of fetus with unaffected lungs by age.

Рис. 2. Диаграмма.

Распределение плодов с легочной гипоплазией по гестационному возрасту.

Fig. 2. Diagram.

Distribution of fetus with lung hypoplasia by age.

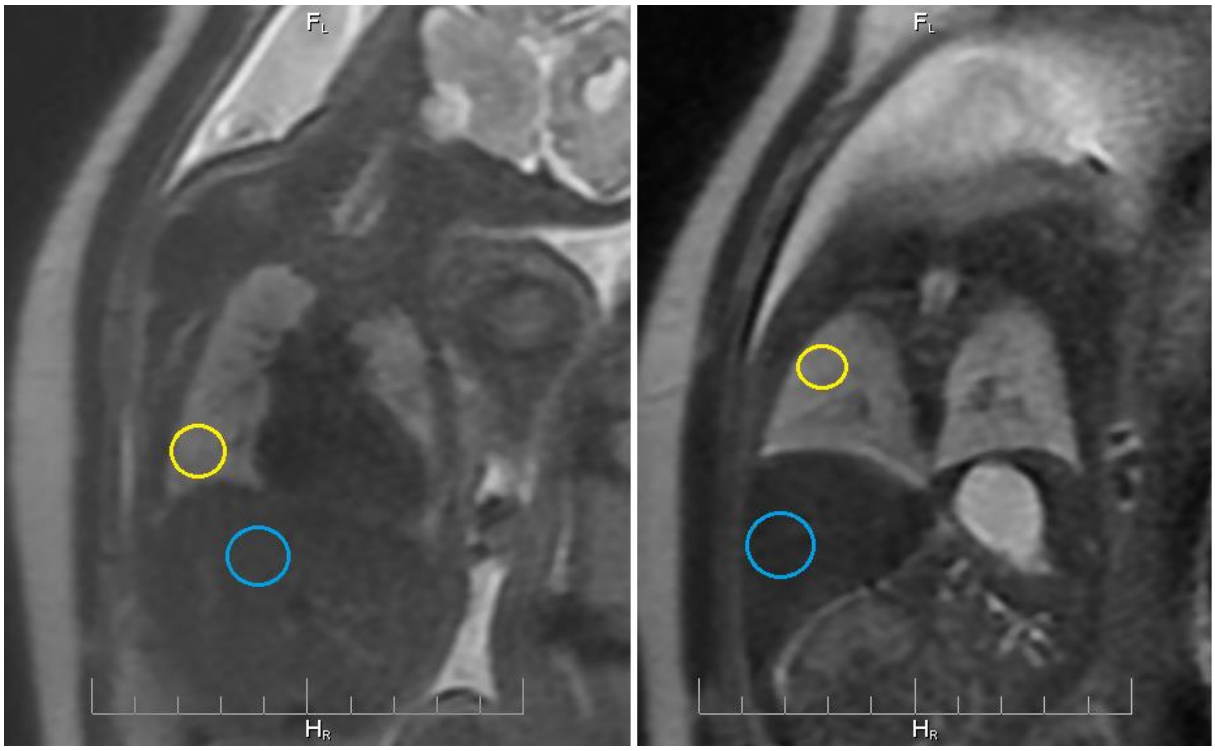

Рис. 3 (Fig. 3)

Рис. 3. МРТ.

Пример измерения интенсивности МР-сигнала легкого и печени на фронтальных Т2-ВИ изображениях.

Fig. 3. MRI.

Example of measuring the lung and liver signal intensity in frontal T2-WI images.

прос освящен недостаточно. До сих пор не ясно какой из вычисляемых параметров является наиболее точным и воспроизводимым показателем структурной зрелости легких. Поэтому целью данного исследования является изучение возможностей МРТ в антенатальной диагностике гипоплазии легких, определении воспроизводимости применяемых методик и достоверности заключений внутри и между обозревателями.

Цель исследования.

Оценить корреляцию между интенсивностью МР-сигнала на Т2-ВИ от легких плода, объемом легких и гестационным возрастом, а также определить воспроизводимость применяемых методик и достоверность заключений внутри и между обозревателями.

Материалы и методы.

Исследование было одобрено этическим комитетом ФГБУ «НМИЦ АГП им. В.И. Кулакова» Минздрава России. В ретроспективное исследование были включены 34 плода на сроке гестации от 18 до 40 недель. В первую группу включили 23 плода (от 20 до 40 недель беременности), которым проводилась фетальная МРТ по поводу патологии, не затрагивающей состояние легких (рис. 1), без использования седативных и контрастных препаратов (аномалии развития головного мозга (n=7), позвоночника (n=1), предлежание/врастание плаценты (n=7), пельвиометрия (n=8). У всех новорожденных из 1 группы клинических признаков гипоплазии легких не наблюдалось.

Во вторую группу включено 11 плодов с врожденной диафрагмальной грыжей с неудовлетворительным прогнозом по данным эхографии на сроке беременности от 18 до 39 недель (рис. 2), которым была выполнена МРТ. Постнатально во всех случаях была выявлена различной степени гипоплазия легких на основании клинических данных, а также по данным аутопсии.

Протокол МРТ.

Все исследования были проведены на томографе GE Signa 1,5T. Всем пациентам были выполнены одни и те же сверхбыстрые импульсные последовательности с получением Т1 и Т2-ВИ в аксиальной, сагиттальной и фронтальной проекциях.

Т1-ВИ были получены с использованием следующих параметров: TR – 8,1, TE – 4,2, толщина среза – 5,0 мм, матрица – 280x192, FOV – 400x400мм.

Т2-ВИ были получены с использованием следующих параметров: TR – 689,7, TE – 85,6, толщина среза – 3,5-5,0 мм, матрица – 320x224, FOV – 400x400мм.

Параметры сканирования были идентичны у всех пациентов.

Общее время сканирования составило в среднем 34,5 минут (21-48 мин). Относительная длительность исследования была связана с выполнением основной цели исследования (визуализация структур головного мозга, костных структур малого таза при пельвиометрии и т.д.).

Измерение интенсивности МР-сигнала на Т2-ВИ.

В основе данного метода лежит оценка интенсивности сигнала (ИС) на фронтальных Т2-ВИ от правого легкого и печени путем выделения соответствующих зон интереса. Зоны интереса выбирались таким образом, чтобы получить максимально гомогенный МР-сигнал (исключая сосудистые структуры и бронхи). Для каждого измерения ИС правого легкого и печени выполнялось по два измерения на разных срезах с вычислением среднего арифметического (рис. 3). Отношение ИС определялось путем деления значения ИС от правого легкого на значение ИС от печени. Отношение ИС легкого на ИС печени (ИСПЛ/ИСП) представляет целевой интерес при статистическом анализе данных. С целью определения воспроизводимости применяемой методики и достоверности заключений внутри и между обозревателями вычисления проводились двумя врачами-рентгенологами с интервалами в 3-7 дней.

Вычисление объема легких.

Объем легких определяли независимо два врача-рентгенолога с помощью стороннего бесплатного программного обеспечения как сумма объемов правого и левого легких, вычисленных на сверхбыстрых последовательностях с помощью ручного выделения зон интереса и суммирования выделенных областей (рис. 4). В зоны интереса не включали крупные сосуды легочных ворот. Плоскость сканирования для определения зон интереса выбирали на основании наилучшего качества изображения (в подавляющем большинстве случаев на корональных изображениях). Объем легких измеряли в см3. Для определения воспроизводимости применяемой методики и достоверности заключений внутри и между обозревателями вычисления проводили два врача-рентгенолога с интервалами в 3-7 дней.

Статистический анализ.

Статистический анализ проводили с помощью пакета статистических программ STATISTICA 10 (США) для выявления корреляции между отношением ИС легкого/печень, объемом легких и гестационным возрастом плода. Для определения воспроизводимости применяемых методик и достоверности заключений внутри и между обозревателями использовали внутриклассовый коэффициент корреляции (Intraclass Correlation Coefficient (ICC)).

Результаты.

При оценке объема легких были выявлены значимые различия в исследуемых группах

Рис. 4 (Fig. 4)

Рис. 4. МРТ.

Пример ручного выделения зон интереса на фронтальных Т2-ВИ изображениях с целью суммации площадей и получения интересуемого объема.

Fig. 4. MRI.

Example of ROI's manual selection on frontal T2-WI images in order to summation areas and obtain the volume.

(p=0,001): для плодов без гипоплазии легких среднее значение объема легких составило 51,156 см3 (8,99-111,48), среди плодов с легочной гипоплазией объем легких составил 15,49 см3 (4,64-25,5). Аналогичные различия были получены при оценке ИСПЛ/ИСП (p=0,009): для плодов без гипоплазии легких среднее значение ИСПЛ/ИСП составило 2,484 (1,66-3,613), среди плодов с легочной гипоплазией ИСПЛ/ИСП – 1,893 (1,344-2,83).

У плодов с неизмененной функцией легких статистический анализ выявил положительную корреляцию между гестационным возрастом и ИСПЛ/ИСП (r=0,741, p=0,001) (рис. 5), между сроком беременности и объемом легких (r=0,936, p<0,001) (рис. 6), а также ИСПЛ/ИСП и объемом легких (r=0,732, p=0,001) (рис. 7).

Среди плодов с гипоплазией легких статистический анализ также выявил положительную корреляцию между гестационным возрастом и объемом легких (r=0,632, p<0,037) (рис. 8), между гестационным возрастом и ИСПЛ/ИСП, ИСПЛ/ИСП и объемом легких достоверных корреляций получено не было (r=0,566, p=0,069 и r=0,105, p=0,758, соответственно).

Внутриклассовый коэффициент корреляции для определения достоверности заключений внутри и между обозревателями в 1 группе составил 0,83 и 0,81 при вычислении отношения ИС правого легкого на ИС печени, 0,89 и 0,85 при вычислении объема легких, во 2 группе – 0,80 и 0,79 при вычислении отношения ИС правого легкого на ИС печени, 0,87 и 0,85 при вычислении объема легких.

Обсуждение.

Известно, что гипоплазия легких новорожденных связана с высоким уровнем неонатальной смертности. Поэтому своевременное определение признаков легочной гипоплазии является одним из ключевых компонентов полноценного антенатального обследования. Пренатальная идентификация групп высокого риска имеет крайне важное значение в планировании возможных исходов беременности, пренатального консультирования родителей и оптимизации подготовки к родам.

Оценка степени легочной гипоплазии с использованием методов визуальной диагностики является одним из важнейших этапов в полноценном обследования плодов с врожденной диафрагмальной грыжей, а также других патологий, влияющих на рост легких. Учитывая доступность и относительно низкую стоимость, ультразвуковое исследование является первичным методом диагностики. Однако, например, при врожденной диафрагмальной грыже эвентрированные органы брюшной полости и гипоплазированные легкие могут иметь схожую эхогенность, что затрудняет точную оценку границ легких и печени. Сверхбыстрые последовательности, используемые в магнитно-резонансной томографии, позволяют достаточно четко разграничивать органы грудной клетки и окружающие структуры с визуализацией основных бронхов, трахеи, сердца, легочных ворот, тимуса, пищевода и диафрагмы.

В некоторых работах было показано, что наиболее точные цифры объема легких удается

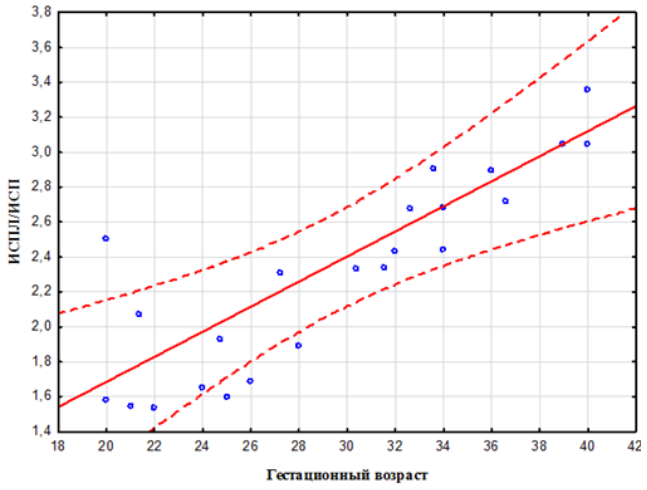

Рис. 5 (Fig. 5)

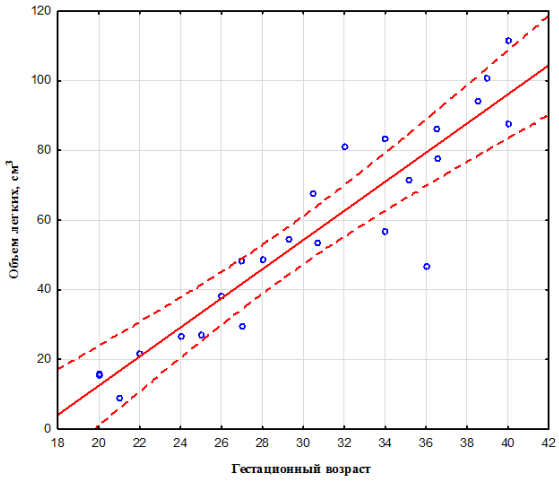

Рис. 6 (Fig. 6)

Рис. 5. Диаграмма.

Распределение значений интенсивности МР-сигнала (ИСПЛ/ИСП) в зависимости от гестационного возраста (недели).

Fig. 5. Diagram.

Distribution of intensity signal (RLSI/LSI) depending on gestational age (in weeks).

Рис. 6. Диаграмма.

Распределение значений объема легких (см^3) в зависимости от гестационного возраста (недели).

Fig. 6. Diagram.

Distribution of lung volume (cm^3) depending on gestational age (in weeks).

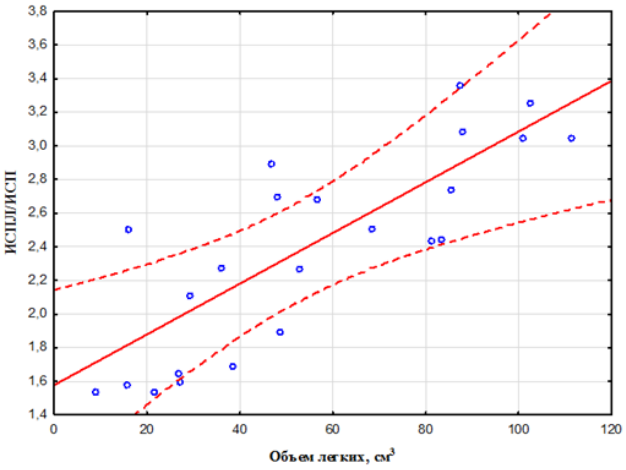

Рис. 7 (Fig. 7)

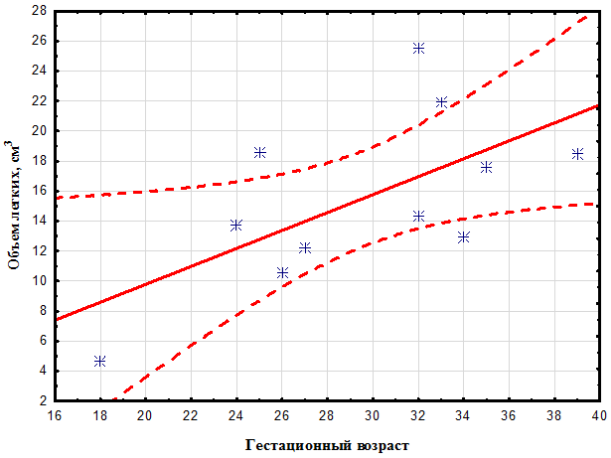

Рис. 8 (Fig. 8)

Рис. 7. Диаграмма.

Распределение значений интенсивности МР-сигнала (ИСПЛ/ИСП) в зависимости от объема легких (см^3).

Fig. 7. Diagram.

Distribution of intensity signal (RLSI/LSI) depending on lung volume (cm^3).

Рис. 8. Диаграмма.

Распределение значений объема легких (см^3) в зависимости от гестационного возраста (недели) среди плодов с легочной гипоплазией.

Fig. 8. Diagram.

Distribution of lung volume (cm^3) depending on gestational age (in weeks) among fetuses with lung hypoplasia.

получить на аксиальных изображениях, другие исследования демонстрируют независимость данных показателей от плоскости сканирования [12]. В нашем исследовании плоскость для вычисления выбиралась на основании наилучшего качества изображений (в подавляющем большинстве случаев – корональные изображения). Поэтому вычисление объема легких, основанное на выделении соответствующих зон интереса не вызывало сложностей, что способствовало достаточно высокому уровню согласованности заключений между исследователями.

Помимо количественных показателей МРТ позволяет оценить химический и структурный состав различных тканей: легкие плода на ранних сроках беременности имеют менее интенсивный сигнал на Т2-ВИ по сравнению с поздними сроками гестации (что связано с высоким уровнем жидкости в мелких дыхательных путях и альвеолах, в то время как низкая интенсивность на Т2-ВИ связана с отсутствием таковой жидкости [13]). Абсолютные значения интенсивности сигнала от легких плода не информативны. Поэтому необходимо использовать референсную структуру, расположенную близко к легким, достаточно гомогенную и относительно стабильную по интенсивности в течение беременности. Этим критериям, на наш взгляд, более соответствует печень плода (несмотря на то, что ее интенсивность несколько меняется в течение беременности). Тщательное выделение не менее четырех наиболее гомогенных зон интереса на уровне легких и печени (не включая сосудистые структуры и бронхи) позволило получить высокие значения ICC при анализе показателей интенсивности МР-сигнала (ИСПЛ/ИСП) в зависимости от гестационного возраста.

Полученные нами данные об ИСПЛ/ИСП и объеме легких несколько отличаются от соответствующих показателей зарубежных исследователей. Более того, данные показатели также отличаются у различных авторов. С одной стороны, это может быть связано с различными методиками вычисления объемов и ИС и с различиями в выборках по срокам беременности, с другой стороны – с вариабельностью нормированных показателей в III триместре беременности [7, 12, 14].

Выводы.

Количественные показатели зрелости легких плода востребованы в качестве стандартов при прогнозировании рисков легочной гипоплазии и клинических исходов при таких состояниях, как врожденная диафрагмальная грыжа или бронхолегочные пороки развития. Полученные данные демонстрируют высокую корреляцию между гестационным возрастом, объемом легких и ИСПЛ/ИСП плода, а также достоверные различия соответствующих показателей среди плодов с неизмененными легкими и с легочной гипоплазией, что делает эти методы полезным инструментом в определении степени зрелости легких. Описанная ранее методика вычисления интересуемых показателей способствует достаточно высокому уровню согласованности заключений различных исследователей. При этом отсутствие общепринятых стандартизированных критериев оценки нормального развития легких плода по данным МРТ несколько затрудняет их применение в прогнозировании исходов при гипоплазии легких. Мы считаем целесообразным проведение дальнейших исследований с большим количеством плодов различных сроков беременности, направленных на определение степени зрелости легких с использованием не только объема и интенсивности МР-сигнала, но и иных показателей, включая диффузионно-взвешенные изображения. Кроме того, для более точной оценки степени гипоплазии легких и прогнозировании исходов беременности необходима стандартизация пренатальных методов оценки зрелости легких с вычислением пороговых значений.

Источник финансирования и конфликт интересов.

Авторы данной статьи подтвердили отсутствие финансовой поддержки исследования и конфликта интересов, о которых необходимо сообщить.

Список литературы:

1. J.-S. Hsu et al. Primary congenital pulmonary hypoplasia of a neonate. J. Chin. Med. Assoc. 2012; 75 (2): 87–90.

2. Щеголев А.И., Туманова У.Н., Ляпин В.М. Гипоплазия легких: причины развития и патологоанатомическая характеристика. Int. J. Appl. Fundam. Res. 2017; 4: 101–153.

3. A. Bush, J. Hogg, and L. S. Chitty. Cystic lung lesions - prenatal diagnosis and management. Prenat. Diagn. 2008; 28 (7): 604–611.

4. J. W. Logan, H. E. Rice, R. N. Goldberg, and C. M. Cotton. Congenital diaphragmatic hernia: a systematic review and summary of best-evidence practice strategies. J. Perinatol. 2007; 27 (9): 535–549.

5. O. Afacan et al. Fetal lung apparent diffusion coefficient measurement using diffusion-weighted MRI at 3 Tesla: Correlation with gestational age. J. Magn. Reson. Imaging. 2016; 44 (6): 1650–1655.

6. M. Moshiri, L. Mannelli, M. L. Richardson, P. Bhargava, and T. J. Dubinsky. Fetal lung maturity assessment with MRI fetal lung-to-liver signal-intensity ratio. AJR. Am. J. Roentgenol. 2013; 201 (6): 1386–1390.

7. R. Ogawa, T. Kido, M. Nakamura, T. Kido, T. Mochizuki, and T. Sugiyama. Magnetic resonance assessment of fetal lung maturity: comparison between signal intensity and volume measurement. Jpn. J. Radiol. 2018; 0123456789: 1–6.

8. R. J. Moore, B. Strachan, D. J. Tyler, P. N. Baker, and P. A. Gowland. In vivo diffusion measurements as an indication of fetal lung maturation using echo planar imaging at 0.5T. Magn. Reson. Med. 2001; 45 (2): 247–253.

9. C. Balassy et al. Diffusion-weighted MR imaging of the normal fetal lung. Eur. Radiol. 2008; 18 (4): 700–706.

10. M. Cannie, J. Jani, F. De Keyzer, I. Roebben, S. Dymarkowski, and J. Deprest. Diffusion-weighted MRI in lungs of normal fetuses and those with congenital diaphragmatic hernia. Ultrasound Obstet. Gynecol. 2009; 34 (6): 678–686.

11. L. Manganaro et al. Diffusion-weighted MR imaging and apparent diffusion coefficient of the normal fetal lung: preliminary experience. Prenat. Diagn. 2008; 28 (8): 745–748.

12. M. L. Meyers, J. R. Garcia, K. L. Blough, C. I. Cassady, and A. R. Mehollin-ray. Fetal Lung Volumes by MRI: Normal Weekly Values From 18Through 38 Weeks' Gestation,. 2018; 1–7.

13. S. Kuwashima et al. Low-intensity fetal lungs on MRI may suggest the diagnosis of pulmonary hypoplasia. Pediatr. Radiol. 2001; 31 (9): 669–672.

14. E. Rubesova, S. Deshmukh, E. Rubesova, and R. Barth. MR Assessment of Normal Fetal Lung Volumes: A Literature Review. 2010; 212–217.

References:

1. J.-S. Hsu et al. Primary congenital pulmonary hypoplasia of a neonate. J. Chin. Med. Assoc. 2012; 75 (2): 87–90.

2. Shchegolev A.I., Tumanova U.N. Pulmonary hypoplasia: causes and pathological finding. Int. J. Appl. Fundam. Res. 2017; 4: 101–153 (in Russian).

3. A. Bush, J. Hogg, and L. S. Chitty. Cystic lung lesions - prenatal diagnosis and management. Prenat. Diagn. 2008; 28 (7): 604–611.

4. J.W. Logan, H. E. Rice, R. N. Goldberg, and C. M. Cotton. Congenital diaphragmatic hernia: a systematic review and summary of best-evidence practice strategies. J. Perinatol. 2007; 27 (9): 535–549.

5. O. Afacan et al. Fetal lung apparent diffusion coefficient measurement using diffusion-weighted MRI at 3 Tesla: Correlation with gestational age. J. Magn. Reson. Imaging. 2016; 44 (6): 1650–1655.

6. M. Moshiri, L. Mannelli, M. L. Richardson, P. Bhargava, and T. J. Dubinsky. Fetal lung maturity assessment with MRI fetal lung-to-liver signal-intensity ratio. AJR. Am. J. Roentgenol. 2013; 201 (6): 1386–1390.

7. R. Ogawa, T. Kido, M. Nakamura, T. Kido, T. Mochizuki, and T. Sugiyama. Magnetic resonance assessment of fetal lung maturity: comparison between signal intensity and volume measurement. Jpn. J. Radiol. 2018; 0123456789: 1–6.

8. R. J. Moore, B. Strachan, D. J. Tyler, P. N. Baker, and P. A. Gowland. In vivo diffusion measurements as an indication of fetal lung maturation using echo planar imaging at 0.5T. Magn. Reson. Med. 2001; 45 (2): 247–253.

9. C. Balassy et al. Diffusion-weighted MR imaging of the normal fetal lung. Eur. Radiol. 2008; 18 (4): 700–706.

10. M. Cannie, J. Jani, F. De Keyzer, I. Roebben, S. Dymarkowski, and J. Deprest. Diffusion-weighted MRI in lungs of normal fetuses and those with congenital diaphragmatic hernia. Ultrasound Obstet. Gynecol. 2009; 34 (6): 678–686.

11. L. Manganaro et al. Diffusion-weighted MR imaging and apparent diffusion coefficient of the normal fetal lung: preliminary experience. Prenat. Diagn. 2008; 28 (8): 745–748.

12. M. L. Meyers, J. R. Garcia, K. L. Blough, C. I. Cassady, and A. R. Mehollin-ray. Fetal Lung Volumes by MRI: Normal Weekly Values From 18Through 38 Weeks' Gestation. 2018; 1–7.

13. S. Kuwashima et al. Low-intensity fetal lungs on MRI may suggest the diagnosis of pulmonary hypoplasia. Pediatr. Radiol. 2001; 31 (9): 669–672.

14. E. Rubesova, S. Deshmukh, E. Rubesova, and R. Barth. MR Assessment of Normal Fetal Lung Volumes: A Literature Review. 2010; 212–217.

.

ОРИГИНАЛЬНАЯ СТАТЬЯ

НОВЫЕ ВОЗМОЖНОСТИ ОБРАБОТКИ РЕЗУЛЬТАТОВ РАДИОЛОГИЧЕСКОГО ИССЛЕДОВАНИЯ ЛЕГКИХ

Золотницкая В.П., Тишков А.В., Агафонов А.О., Страх Л.В. Амосова О.В.

ФГБОУ ВО ПСПбГМУ им. И.П. Павлова Минздрава России г. Санкт-Петербург, Россия.

В патогенезе развития заболеваний легких расстройства микроциркуляции играют важную роль, определяя клиническое течение и прогрессирование патологического процесса, поэтому детальный анализ и количественное определение нарушений кровотока являются важным инструментом интравидения.

Цель. Создать методику количественного определения нарушений микроциркуляции в легких, расчета дефицита перфузии и оценки изменений при динамическом наблюдении больных при проведении радионуклидных методов исследования (перфузионная сцинтиграфия и ОФЭКТ).

Материал и методы. Проведен количественный расчет накопления РФП в легких у 22 практически здоровых лиц, у 117 пациентов с ХОБЛ 1-4 стадии (GOLD 2017), у 16 пациентов с гистиоцитозом Х, у 11 пациентов с лимфоангиолейомиоматозом, 12 пациентов с пневмонией, 8 пациентов с новообразованиями и 10 пациентов с другими заболеваниями легких. В качестве примеров в работе представлены исследования у больных гистиоцитозом Х, раком легкого и пневмонией. Оценивались результаты МСКТ с применением методик высокоразрешающей и функциональной КТ, а также изменения микроциркуляции в легких, при проведении исследований на двухдетекторной гамма-камере Philips Forte 2005 (USA). Количественный расчет изменений перфузии проводили с использованием разработанной компьютерной программы LungScintAnalyser.

Результаты. Выявлены и количественно рассчитаны в автоматическом режиме изменения микроциркуляции у больных с заболеваниями легких до и после оперативных вмешательств и после терапевтического лечения.

Выводы. Разработанная методика автоматической обработки результатов радиологических исследований легких в сравнении с нормой является оптимальной для целого ряда заболеваний. Позволяет количественно оценить нарушения микроциркуляции и рассчитать дефицит перфузии, что необходимо при оценке тяжести, динамики патологического процесса и эффективности проводимой терапии.

Ключевые слова: микроциркуляция, ОФЭКТ, пневмония, гистиоцитоз Х, рак

Контактный автор: Золотницкая В.П., e-mail: vikt-amosov@yandex.ru

Для цитирования: Золотницкая В.П., Тишков А.В., Агафонов А.О., Страх Л.В. Амосова О.В. Новые возможности обработки результатов радиологического исследования легких. REJR 2019; 9(2):98-106. DOI:10.21569/2222-7415-2019-9-2-98-106.

Статья получена: **15.05.19** **Статья принята:** **14.06.19**

NEW POSSIBILITIES OF PROCESSING THE RESULTS OF LUNGS RADIOLOGICAL STUDIES

Zolotnitskaia V.P., Tishkov A.V., Agaphonov A.O., Strach L.V., Amosova O.V.

I.P. Pavlov First Saint-Petersburg Federal State Medical University Saint-Petersburg, Russia

Microcirculation disorders play an important role in the pathogenesis of the development of lung diseases, determining the clinical course and progression of the pathological process, so a detailed analysis and quantification of blood flow disorders are an important tool for intravision.

Purpose. To create method for quantitative determination of impaired microcirculation in the lungs, calculation of perfusion deficiency and assessment of changes in the dynamic observation of patients during radionuclide techniques (perfusion scintigraphy and

SPECT).

Material and methods. A quantitative calculation of the accumulation of radiopharmaceuticals in the lungs was carried out in 22 healthy patients, in 117 patients with stage 1-4 COPD (GOLD 2017), in 16 patients with histiocytosis X, in 11 patients with lymphocytosis, in 12 patients with pneumonia, in 8 patients with lung tumors and in 10 patients with other lung diseases. As examples, the study presents cases in patients with histiocytosis X, lung cancer and pneumonia. In the study, the results of MSCT were evaluated using high-resolution and functional CT techniques, and changes in the microcirculation in the lungs were evaluated when conducting research on a two-detector gamma camera Philips Forte 2005 (USA). A quantitative calculation of perfusion changes was performed using the developed LungScintAnalyser computer program.

Results. The study identified and quantified in the automatic mode changes in microcirculation in patients with lung diseases before and after surgical interventions, as well as after therapeutic treatment.

Conclusion. The developed technique of automatic processing of results of radiological lungs studies in comparison with the normal lungs is optimal for a variety of diseases. It allows to quantify microcirculation disorders and calculate the perfusion deficit, which is necessary when assessing the severity, dynamics of the pathological process and the effectiveness of the therapy.

Keywords: microcirculation, SPECT, pneumonia, histiocytosis X, lung cancer.

Corresponding author: Zolotnitskaia V.P., e-mail: vikt-amosov@yandex.ru.

For citation: Zolotnitskaia V.P., Tishkov A.V., Agaphonov A.O., Strach L.V., Amosova O.V. New possibilities of processing the results of lungs radiological studies. REJR 2019; 9(2):98-106. DOI:10.21569/2222-7415-2019-9-2-98-106.

.

Received: **15.05.19** **Accepted:** **14.06.19**

В патогенезе развития заболеваний легких расстройства микроциркуляции играют важную, а во многих случаях и решающую роль, определяя в значительной мере клиническое течение и прогрессирование патологического процесса. Микроциркуляторное звено сердечно-сосудистой системы принимает "первый удар", претерпевая изменения еще до появления морфологических признаков заболевания [1]. В настоящее время для выявления нарушений микроциркуляции в легких применяются перфузионная сцинтиграфия, однофотонная эмиссионная компьютерная томография с использованием МАА Тс-99м и вентиляционно-перфузионная сцинтиграфия с Хе-133 (используется в ограниченном количестве изотопных лабораторий). При анализе результатов перфузионной сцинтиграфии применяется автоматический способ обработки информации сцинтиграфического исследования, основанный на расчете перераспределения регионарной перфузии по зонам легких, однако, как у самого метода исследования, так и при обработке его результатов имеются недостатки, такие как: невозможность получения на сцинтиграммах изображения множественных аксиальных, коронарных, сагиттальных реконструкций; выполнения объемной 3-х плоскостной реконструкции, а при обработке результатов перфузионной сцинтиграфии по зонам легких суммарный процент перфузии на оба легких всегда составляет 100%, независимо от выявленных изменений микроциркуляции у больных с бронхолегочной патологией; нет возможности количественного расчета дефицита перфузии по каждому легкому, отдельно по сегментам или зонам и нет возможности количественной оценки изменений микроциркуляции в легких при исследованиях в динамике, что не дает полной информации по трем основным составляющим изменения кровообращения: обширности, точной локализации нарушений и гемодинамическом состоянии легких больного [2]. Применение однофотонной эмиссионной компьютерной томографии (ОФЭКТ) значительно увеличивает диагностические возможности метода и позволяет оценить перфузионную функцию за счет послойного сканирования легких, однако при обработке полученных результатов мы можем только визуально оценить перфузионную функцию [3].

Применяемая методика подсчета количества импульсов в выделенной зоне интереса локально пораженного сегмента и сравнением полученных показателей со значениями анало-

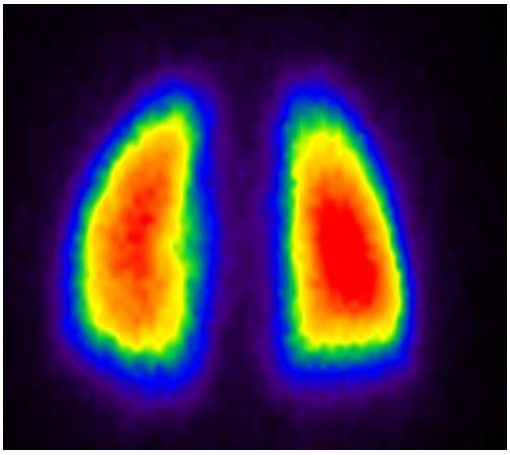

Рис. 1 а (Fig. 1 a)

Норма. евое легкое. Задняя проекция.					Норма. Правое легкое. Задняя проекция.				
4,82	9,83	23,9	30,2	15	14,3	27,3	25,7	12,2	5,58
7,82	26,8	64,4	67,1	27,3	23	53,1	57,9	31,1	9,46
13,9	60,3	113	99,9	35,7	29,5	77,9	96,1	64,5	17,7
25,4	98	152	114	43,4	34,7	95,9	13	103	31,6
39,5	131	175	119	51,7	39	107	166	142	48,8
53,1	151	178	129	56,8	40,6	118	186	175	67,5
61,7	155	176	141	59,4	40,9	127	193	193	82,6
61,1	143	171	148	57,9	37,9	113	168	172	86,7
42,8	88,4	113	113	47,5	27,8	72,9	101	103	62,4
16,2	30,4	43	46,6	24,6	15,2	32,4	42,4	40,8	25,2

Рис. 1 б (Fig. 1 b)

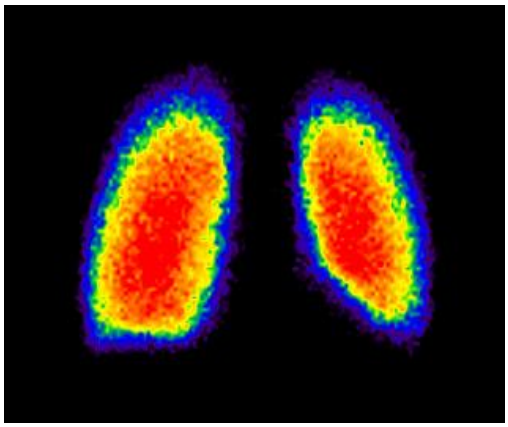

Рис. 1 в (Fig. 1 c)

Норма. Правое легкое Передняя проекция					Норма. Левое легкое Передняя проекция.				
4,21	8,74	21,16	27,32	13,85	10,71	24,78	24,56	14,99	5,21
5,82	18,4	42,89	49,92	20,08	14,78	40,9	42,41	7,53	8,89
9,94	37,19	69,88	69,96	28,74	17,89	52,12	60,41	42,61	14,62
16,49	62,05	101,09	81,73	35,45	23,98	63,5	83,5	58,21	21,19
25,92	85,76	128,84	87,02	44,21	29,06	75,57	109,31	79,81	29,27
39,26	110,86	135,72	90,22	51,96	36,24	92,08	136,89	112,24	44,08
52,47	129,12	143,89	112,7	58,78	42,93	122,06	163,65	141,36	59,62
62,41	120,45	149,94	124,75	62,69	45,94	123,85	140,53	114,25	61,84
42,15	68,41	93,83	104,34	63,74	40,88	77,46	61,88	50,54	36,96
14,17	23,09	31,27	46,6	37,3	24,65	29,97	21,01	18,01	11,7

Рис. 1 б (Fig. 1 b)

Рис. 1. Сцинтиграммы.

Легкие по передней и задней проекциям в норме и интенсивность накопления импульсов гамма-квантов по шкале от 0 до 255, соответствующей интервалу монохромных оттенков от черного (0) до белого (255) цвета.

Fig. 1. Lung gamma scans.

Front and back views in the normal state of the lungs and the intensity of the accumulation of gamma-ray pulses on a scale from 0 to 255, corresponding to the interval of monochrome shades from black (0) to white (255) color.

гичного сегмента противоположного легкого, или близлежащего сегмента имеет существенные недостатки, так как накопление препарата в этих зонах должно быть совершенно в норме (принятое за 1), что не соответствует действительности, так как у большинства пациентов имеет место диффузно измененный характер поражения легочной ткани и нарушения микроциркуляции могут захватывать весь объем легких, и становится невозможным сравнение накопления препарата в двух равноценных его участках [4]. Сравнивать же накопление препарата в разных зонах одного легкого (верхнее, среднее, нижнее) также является не правомерным, учитывая разницу накопления препарата от верхушек к основанию легкого (зоны Веста).

Цель.

Создать методику количественного определения нарушений микроциркуляции в легких, расчета дефицита перфузии и оценки изменений при динамическом наблюдении больных при проведении радионуклидных методов исследования (перфузионная сцинтиграфия и ОФЭКТ).

Материал и методы.

При разработке методики количественного расчёта изменений микроциркуляции был проведены исследования легких у 22 практически здоровых лиц, у 117 пациентов с ХОБЛ 1-4 стадии (GOLD 2017), у 16 пациентов с гистиоцитозом Х, у 11 пациентов с лимфоангиолейомиоматозом, 12 пациентов с пневмонией, 8 пациентов с новообразованиями и 10 пациентов с другими заболеваниями легких. В работе представлены исследования у больных гистиоцитозом Х, раком легкого и пневмонией. Диа-

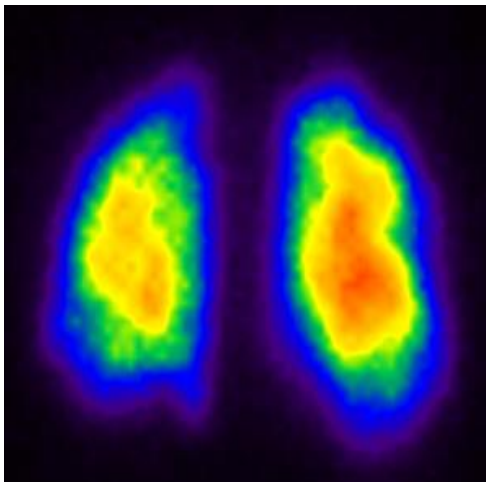

Рис. 2 а (Fig. 2 a)

Левое легкое. Задняя проекция

0,97	0,72	0,63	1,03	1,11
0,93	0,64	0,81	0,99	0,94
0,8	0,85	0,98	0,9	0,78
0,78	0,99	0,96	0,99	0,96
0,92	1,01	0,94	1,05	0,87
0,9	0,99	0,95	1,03	0,81
0,84	0,83	0,98	0,98	0,73
0,88	0,73	0,81	0,78	0,63
0,67	0,87	0,82	0,71	0,57
0,7	1,1	0,79	0,76	0,83

среднее-0,8794

правое легкое. Задняя проекция

0,75	0,94	1,34	0,93	1,04
0,89	1,48	1,56	1,08	0,97
0,85	1,36	1,57	1,45	1,04
0,87	1,16	1,37	1,36	1,17
0,87	1,19	1,23	0,97	0,89
0,85	1,14	1,17	1,05	0,79
0,73	0,81	0,99	0,9	0,87
0,56	0,55	0,8	0,73	0,72
0,39	0,38	0,73	0,84	0,63
0,44	0,36	0,81	0,97	0,59

среднее-0,9572

Рис. 2 б (Fig. 2 b)

Рис. 2. Наблюдение пациентки Г., 43 лет, диагноз ХОБЛ, 1 стадия, группа А, фаза ремиссии. Сцинтиграмма легких по задней проекции и компьютерная матрица изображения легких.

Fig. 2. Case of the patient G., 43 y.o., diagnosed with COPD, stage 1, group A, remission phase. Lung gamma scan in the back view and a computer matrix image of the lungs.

гностическое МСКТ сканирование проводилось на 16 и 64 срезовых рентгеновских мультиспиральных компьютерных томографах с применением методик высокоразрешающей и функциональной КТ.

Исследование нарушений микроциркуляции проводили на двухдетекторной гамма-камере Philips Forte 2005 (USA) с использованием РФП – макроагрегаты альбумина (МАА) (Макротех99мТс, производства ООО "Диамед", Россия). В норме распределение РФП в артериоло-капиллярном русле легких является равномерным, с максимумом накопления его в средних отделах легких и с постепенным уменьшением его к периферии. Снижение накопления РФП в какой-либо области легких свидетельствует о нарушении кровотока в указанном регионе, при этом по степени снижения накопления можно количественно оценивать нарушение перфузии легочной паренхимы.

Для решения поставленной задачи создана компьютерная программа "Анализатор изображений перфузионной сцинтиграфии легких (LungScintAnalyser)" [5]. На основе сцинтиграмм в легких был проведен расчет показателей накопления радиофармпрепарата в каждом участке легкого. Результаты представлены на рисунке 1.

Нами был проведен расчет накопления γ–квантов радиофармпрепарата (РФП) в легких у практически здоровых лиц. Для этого изображения легких были разделены на ячейки, уровень интенсивности накопления РФП оценивали по шкале от 0 до 255.

При выполнении компьютерной обработки данных ОФЭКТ-исследования результаты исследования изучаемого пациента сохраняются из системы Jecstream в DICOM-файл и открывается в приложении Multiviewer. Выбирается наиболее информативное изображение каждого легкого в передней, задней и боковых проекциях. Эти изображения сохраняются в виде bmp-файлов и загружаются в разработанное приложение LungScintAnalyser. В результате обработки изображений создается отчет в виде Excel-файла, который содержит таблицу отклонений от нормы в накоплении препарата. Вычисление степени отличия от нормы производилось методами математической статистики и распознавания изображений. Для выполнения расчетов использовалась математическая Java-библиотека “apache commons math”.

Компьютерная программа позволяет провести отчет в разнице накоплений препарата в легких у больного с патологией бронхолегочной системы и распределением препарата в норме, определить среднее значение накопления препарата по легочным полям и в каждом отдельном его участке и тем самым выявить степени изменения кровотока в % к норме. Снижение накопления γ–квантов радиофармпрепарата на сцинтиграмме по отношению к норме отмечено синим, а повышение – красным цветом увеличивающейся интенсивности при удалении от нормы. Синий цвет (снижение интенсивности от 0,7 нормы и ниже) указывает на участки снижения кровотока – гипоперфузии. Красный цвет – от 1,3 нормы и выше указывает на участки компенсаторной гиперперфузии. Границы нормы приняты в пределах от 0,85 до 1,15, границы условной нормы – от 0,7 до 0,85 и от 1,15 до 1,3. Гипоперфузия – от 0,3 до 0,7,

гиперперфузия от 1,3 и выше. Значения, меньшие 0,3, принимались как дефект накопления.

Результаты.

В результате проведенного исследования больных гистиоцитозом Х были выявлены типичные нарушения кровообращения в легких – редукция кровотока в периферических отделах верхне-средних зон легких, с формированием сцинтиграфической картины «пламени свечи». У больных в терминальной стадии болезни (рис. 3) микроциркуляция остается только в наддиафрагмальных отделах, локальных участков гиперперфузии не выявляется, что свидетельствует об истощении резервных возможностей сосудистого русла, и единственно возможным путем лечения больного остается трансплантация легких. В нашей работе была проведена оценка результатов лечения пациентки с гистиоцитозом Х в терминальной стадии заболевания. Больная поступила в клинику в тяжелом состоянии с последующим направлением на трансплантацию легких. При обследовании по данным МСКТ определялись значительные нарушения в паренхиме легких, в виде распространенной кистозной трансформации легочной паренхимы (рис. 3 б). При оценке функционального состояния микроциркуляторного русла легких при радиологическом исследовании визуально отмечается значительное снижение перфузии в правом легком на всем его протяжении, в левом легком перфузии относительно сохраняется только в нижних отделах легкого, что подтверждается результатами компьютерной обработки исследования, микроциркуляция в левом легком составляет 33,7%, а в правом – 18,8% от должной нормы. Через 8 месяцев после проведения трансплантации легких у больной отмечается положительная динамика, общее состояние пациентки удовлетворительное. По данным МСКТ (рис. 3 д) наблюдается уменьшение сосудистого рисунка по периферии, обусловленное гипостатическим уменьшением объема пересаженных легких от мужчины крупного телосложения. Результаты рентгенологического исследования подтверждаются изменениями микроциркуляции в плащевой зоне легких на сцинтиграмме и их компьютерным расчетом (рис. 3 г, е).

Для оценки состояния кровообращения в легких в радиологическое отделение направляются больные с новообразованиями легких при планировании редукции их объема. В представленном наблюдении пациент М., диагноз – новообразование нижнедолевого бронха, хронический бронхит. При выполнении МСКТ выявлено образование нижнедолевого бронха правого легкого, инфильтративные изменения в S9,S10 (рис. 4 б). Перед проведением оперативного вмешательства пациент направляется для выполнения ОФЭКТ легких и оценки состояния кровообращения в легких (рис. 4 а, в). В контрлатеральном легком микроциркуляция снижена в проекции верхней доли, что характерно для проявлений хронического обструктивного бронхита. В правом микроциркуляция практически отсутствует в нижней доле, составляя 12,8%, но и в целом общий средний кровоток составляет всего 21,5 от нормы, что свидетельствует о его функциональной недееспособности (рис. 4 в). Больному была проведена правосторонняя пульмонэктомия.

Особое значение методика определения нарушений микроциркуляции имеет при динамическом обследовании больных, когда необходимо оценить влияние патогенетической терапии на происходящие процессы в легких. Например, при пневмококковой инфекции, воспалительный процесс поражает не только бронхолегочную систему, но и оказывает активное влияние на состояние микроциркуляторной функции. В стадию красного и серого опечения закономерно развитие венозной гиперемии, приводящее к стазу и прекращению кровотока в очаге воспаления.

Именно в этих стадиях развития болезни и выполняются рентгенорадиологические исследования легких. По данным МСКТ наблюдаются инфильтративные изменения, а при радиологическом исследовании – значительное снижение микроциркуляции. На примере больного В., 63 лет, с правосторонней нижнедолевой пневмонией была проведена оценка изменений микроциркуляции в легких под влиянием антибактериальной терапии. При КТ исследовании выявлены характерные изменения в паренхиме правого легкого (инфильтрация, видимость воздушных просветов бронхов) (рис. 5 б). По данным ОФЭКТ наблюдается значительное диффузно неравномерное снижение микроциркуляции в нижней доле правого легкого, с общим снижением перфузии до 54,6% (рис. 5 а, в).

Обсуждение.

Выявление и оценка изменений кровообращения одно из основополагающих при заболеваниях легких. Известно, что у больных гистиоцитозом Х при развитии заболевания происходят изменения как в паренхиме легких, так в и микроциркуляторном русле. В результате гистиоцитарной обтурации просвета мелких бронхов и бронхиол формируются тонкостенные бронхогенные воздухосодержащие кисты, а при инфильтрации гистиоцитами стенок капилляров, артериол возникает стаз крови, а в дальнейшем, при развитии фиброза, запустевание сосудов, приводящее к редукции кровотока в соответствующих отделах легких [6, 7]. При развитии терминальной стадии заболевания отмечается распространение процесса на ядерные зоны легких, множественные кисты

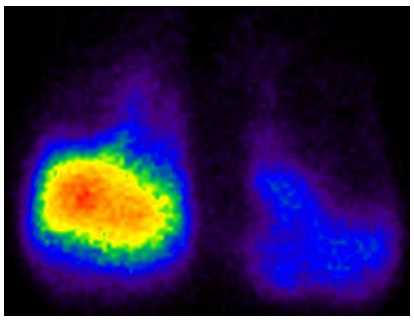

Рис. 3 а (Fig. 3 a)

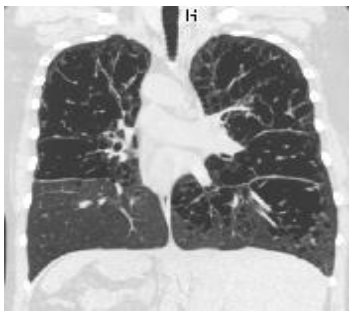

Рис. 3 б (Fig. 3 b)

0,01	0,01	0,02	0,01
0,01	0,04	0,07	0,07
0,02	0,06	0,09	0,12
0,04	0,12	0,26	0,25
0,1	0,48	0,74	0,58
0,2	1,48	1,75	1,24
0,14	0,73	1,16	0,93
0,02	0,12	0,18	0,15
0,03	0,01	0,02	0,03

Среднее -0,337037

0,05	0,01	0,03	0,02
0,08	0,05	0,02	0,01
0,12	0,06	0,03	0,02
0,2	0,09	0,07	0,01
0,32	0,15	0,1	0,03
0,54	0,49	0,18	0,07
0,52	0,65	0,51	0,12
0,24	0,3	0,23	0,03
0,03	0,03	0,02	0,04

Среднее- 0,188519

Рис. 3 в (Fig. 3 c)

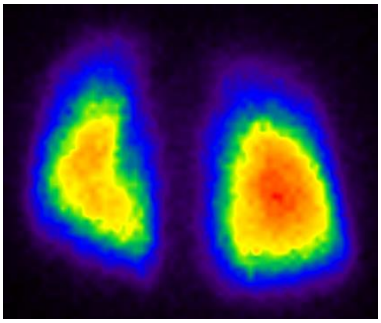

Рис. 3 г (Fig. 3 d)

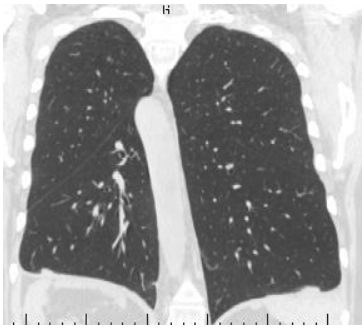

Рис. 3 д (Fig. 3 e)

0,08	0,68	0,37	0,15
0,11	0,84	0,93	0,17
0,58	1,33	1,11	0,37
0,58	1,41	2,17	0,51
1,16	1,84	2,81	0,74
0,93	1,53	2,62	0,66
0,12	0,74	0,55	0,19
0,07	0,26	0,32	0,08

Среднее - 0,812813

0,04	0,65	0,36	0,04
0,12	0,83	0,92	0,08
0,34	1,23	1,11	0,14
0,68	1,41	2,16	0,39
0,72	1,53	2,82	0,59
0,32	1,51	2,61	0,19
0,09	0,72	0,54	0,03
0,03	0,25	0,33	0,01

Среднее - 0,712188

Рис. 3 е (Fig. 3 f)

Рис. 3. Наблюдение больной П., 44 года, диагноз гистиоцитоз Х.

а, б, в – рентгенорадиологические исследования, проведенные до оперативного вмешательства; а – ОФЭКТ легких, фронтальная реконструкция (задняя проекция). Определяются значительные локальные нарушения микроциркуляции в обоих легких. Перфузия остается относительно сохранной только в наддиафрагмальных отделах. б – МСКТ, легочное окно, фронтальный реконструкция (инверсия). Кистозно-буллезные образования с картиной «сотового легкого», слияние мелких кист в более крупные, достигая 40 мм, формироваться полостные образования неправильной формы на фоне фиброзно-склеротических изменений; в – компьютерная обработка результатов радиологического исследования; микроциркуляция в левом легком составляет 33,7%, в правом -18,8%. г, д, е – рентгенорадиологические исследования, проведенные после трансплантации легких через 8 месяцев; г – ОФЭКТ легких, фронтальная реконструкция (задняя проекция). Определяются значительные локальные нарушения микроциркуляции в обоих легких. Перфузия остается относительно сохранной только в наддиафрагмальных отделах. д – МСКТ, легочное окно, фронтальная реконструкция (инверсия). Уменьшение сосудистого рисунка по периферии. е – компьютерная обработка результатов радиологического исследования; микроциркуляция в левом легком составляет 81,3%, а в правом – 71,2 %.

Fig. 3. Case of the patient P., 44 y.o., diagnosed with histiocytosis X.

a, b, c – studies performed before surgery. a – SPECT of the lungs, frontal section (posterior view). There are significant localized microcirculation disorders in both lungs. Perfusion remains relatively safe only in the supradiaphragmatic regions. b – MSCT, pulmonary window, frontal section (inversion). The cystic-bullous formations with the “honeycombing” pattern are determined, the fusion of small cysts into larger ones, reaching up to 40 mm, with the formation of abdominal formations of irregular shape on the background of fibro-sclerotic changes. c – Computer processing of radiological research results. Microcirculation in the left lung is 33,7%, in the right lung – 18,8%. d, e, f – studies performed after lung transplantation after 8 months. d – SPECT of the lungs, frontal section (posterior view). There are significant localized microcirculation disorders in both lungs. Perfusion remains relatively safe only in the supradiaphragmatic regions. e – MSCT, pulmonary window, frontal section (inversion). There is a decrease in vascular markings around the periphery. f – Computer processing of radiological research results. Microcirculation in the left lung is 81,3%, and in the right lung – 71,2%.

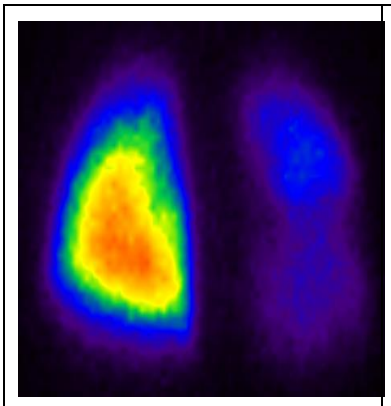

Рис. 4 а (Fig. 4 a)

Рис. 4 б (Fig. 4 b)

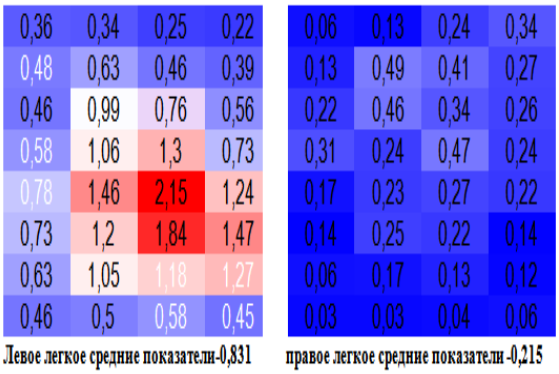

Рис. 4 в (Fig. 4 c)

Рис. 4. Наблюдение больного М., 66 лет, диагноз рак легкого.

а – ОФЭКТ легких, фронтальная реконструкция (задняя проекция). Определяются нарушения микроциркуляции в плащевом отделе верхней доли левого легкого и значительное снижение микроциркуляции в правом легком. б – МСКТ, легочное окно, фронтальная реконструкция (инверсия). Образование нижнедолевого бронха, обтурирующее его просвет, уменьшение объем в нижней доли, инфильтрация в S9, S10. в – компьютерная обработка результатов радиологического исследования; микроциркуляция в левом легком составляет 83,1%, а в правом а в правом – 21,5%.

Fig. 4. Case of the patient M., 66 y.o., lung cancer.

a – SPECT of the lungs, frontal section (posterior view). Identified microcirculation disorders in the mantle of the upper lobe of the left lung and a significant decrease in the microcirculation in the right lung. b – MSCT, lung window, frontal section (inversion). There is a formation of a lower lobe bronchus, obturating its lumen, with a decrease in the volume of the lower lobe and infiltration in S9, S10. c – Computer processing of radiological research results. Microcirculation in the left lung is 83,1%, and in the right lung – 21,5%.

определяются на всем протяжении легочных полей во всех отделах легких, также как и нарушения микроциркуляции. Проведенное исследование показало значимость применения методики расчета изменений перфузии у таких больных. Но нарушения микроциркуляции возникают и у больных раком легкого, уже на ранних стадиях его развития. Формирующееся новообразование оказывает выраженное негативное воздействие на органы кроветворения, и приводит к неполноценной работе дыхательной системы. Возникает нарушение функционирования иммунной системы, вызывающее образование организмом антител к собственным клеткам, циркулирующие иммунные комплексы вызывают повреждение сосудистой стенки микроциркуляторного русла, развиваются тромбозы «in situ» [8]. У больных с онкологией бронхолегочной системы перед оперативным вмешательством оценке степени нарушений кровотока придается большое значение, так как это может повлиять на исход операции и в дальнейшем на весь послеоперационный период.

При пневмонии фаза артериальной гиперемии (1 стадия по Цинззерлингу) в течение 1-2 суток сменяется развитием венозной гиперемии. Скорость кровотока в микроциркуляторных сосудах падает. Причинами этого состояния являются сдавление венул накапливающимся экссудатом, повышение тонуса их стенок под влиянием гистамина, действующего на Н1-рецепторы, немаловажную роль играет повышение вязкости крови при экссудации и «сладжирования» форменных элементов. Накопление лейкоцитов у стенок посткапилляров и венул также способствует замедлению тока крови. Развитие воспаления переходит в стадию красного, а затем серого опеченения. При завершении воспаления и восстановлении бронхиальной проходимости, как правило, происходит нормализация функций ряда клеточных элементов: эндотелиоцитов, лейкоцитов, тромбоцитов, клеток соединительной ткани и др. Воспалительная пролиферация постепенно переходит в процесс регенерации, репарации, восстановления ткани, поврежденной или даже разрушенной воспалительной альтерацией, что проявляется снижением интенсивности инфильтративных изменений и восстановлением перфузии в пораженном участке легкого.

Вывод.

Разработанная методика автоматической обработки результатов радиологических исследований легких в сравнении с нормой является оптимальной для целого ряда заболеваний. Позволяет количественно оценить нарушения микроциркуляции и рассчитать дефицит перфузии,

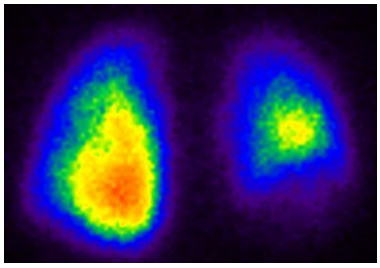

Рис. 5 а (Fig. 5 a)

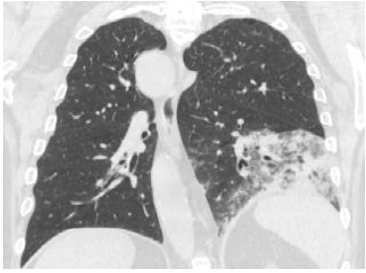

Рис. 5 б (Fig. 5 b)

0,47	0,68	0,71	0,5
0,5	0,76	0,85	0,77
0,58	0,97	1,11	0,82
0,51	1,07	1,4	0,92
0,48	1,15	2,15	1,03
0,38	1,44	2,11	1,11
0,47	1,33	1,47	1,08
0,37	1,07	1,33	0,82
0,21	0,3	0,21	0,2

Среднее- 0,870278

0,33	0,29	0,3	0,36
0,47	0,68	0,71	0,5
0,56	0,82	0,5	0,43
0,61	1,19	0,92	0,42
0,76	1,39	1,19	0,35
0,47	0,79	0,63	0,39
0,23	0,39	0,47	0,38
0,19	0,4	0,33	0,21
0,21	0,3	0,22	0,19

Среднее- 0,546296

Рис. 5 в (Fig. 5 c)

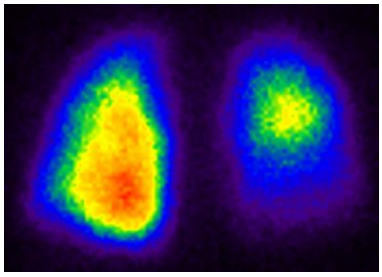

Рис. 5 г (Fig. 5 d)

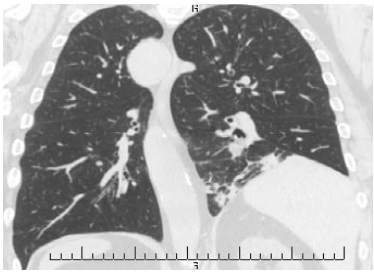

Рис. 5 д (Fig. 5 e)

0,47	0,68	0,71	0,5
0,5	0,76	0,85	0,77
0,58	0,97	1,11	0,82
0,51	1,07	1,4	0,92
0,48	1,15	2,15	1,03
0,51	1,44	2,11	1,11
0,47	1,33	1,47	1,08
0,53	1,07	1,33	0,82
0,46	0,68	0,71	0,8

Среднее- 0,926389

0,6	0,69	0,7	0,71
0,68	0,68	0,71	0,5
0,76	0,82	0,8	0,85
0,97	1,19	0,92	0,75
1,07	1,39	1,19	0,58
0,85	1,07	0,85	0,55
0,51	0,97	0,75	0,54
0,48	0,82	0,75	0,6
0,38	0,4	0,48	0,4

Среднее- 0,765185

Рис. 5 е (Fig. 5 f)

Рис. 5. Наблюдение больного В., 63 лет. Диагноз правосторонняя нижнедолевая пневмония.

а, б, в – рентгенорадиологические исследования, проведенные при поступлении больного в клинику. а – ОФЭКТ легких, фронтальная реконструкция (задняя проекция). Определяются значительные локальные нарушения микроциркуляции в обоих легких. Перфузия остается относительно сохранной только в наддиафрагмальных отделах. б – МСКТ, легочное окно, фронтальная реконструкция (инверсия). В верхних долях легких – центриацинарная эмфизема, в нижней доле правого легкого участок инфильтрации, с видимыми просветами бронхов. в – компьютерная обработка результатов радиологического исследования. микроциркуляция в левом легком составляет 87%, а в правом – 54,6,%. г, д, е – рентгенорадиологические исследования, проведенные после 10 дней антибактериальной терапии. г – ОФЭКТ легких, фронтальная реконструкция (задняя проекция). Определяется положительная динамика, в виде увеличения перфузии в нижней доле правого легкого и в плащевом отделе верхней доли левого легкого. д – МСКТ, легочное окно, фронтальная реконструкция (инверсия). Положительная динамика. Уменьшение зоны инфильтрации. е – компьютерная обработка результатов радиологического исследования; микроциркуляция в левом легком составляет 92,6%, в правом – 76,5 %.

Fig. 5. Case of the patient V., 63 y.o., right-sided lower lobe pneumonia.

a, b, c – studies performed upon admission of the patient to the clinic. a – SPECT of the lungs, frontal section (posterior view). Significant localized microcirculation disorders in both lungs. Perfusion remains relatively safe only in the supradiaphragmatic regions. b – MSCT, lung window, frontal section (inversion). In the upper lobes of the lungs, centriacinar emphysema is determined, and there is also an infiltration site in the lower lobe of the right lung with visible bronchial lumens. в – Computer processing of radiological research results. Microcirculation in the left lung is 87%, in the right lung – 54,6,%. d, e, f –studies performed after 10 days of antibiotic therapy. d – SPECT of the lungs, frontal section (posterior view). There is defined positive dynamics: an increase in perfusion in the lower lobe of the right lung and in the cloak of the upper lobe of the left lung. e – MSCT, lung window, frontal section (inversion). There is defined positive dynamics: reduction of the infiltration zone. f – Computer processing of radiological research results. Microcirculation in the left lung is 92,6%, in the right lung – 76,5%.

что необходимо при оценке тяжести, динамики патологического процесса и эффективности проводимой терапии.

Источник финансирования и конфликт интересов.

Авторы данной статьи подтвердили отсутствие финансовой поддержки исследования и конфликта интересов, о которых необходимо сообщить.

Список литературы:

1. Струков А.И., Серов В. В. Патологическая анатомия: учебник. 5-е изд. Москва, Литтерра, 2010. 848 с.

2. Корсунский В.Н., Ромагин В.К., Коньков Э.Г. Стандартизированные методики изотопной диагностики. Обнинск, 1987. 229 с.

3. Kazuyoshi S., Norihiko K., Naofumi M. et al. Relative preservation of peripheral lung function in smoking related pulmonary emphysema: assessment with Tc-99m – MAA perfusion and dynamic Xe -133 SPECT. European Journal of Nuclear Medicine. 2000; 27 (7): 800-806.

4. Авдеев С.В., Завьялов А.А., Дубоделов Е.Л. и др. Способ количественного определения накопления радиофармпрепарата при радионуклидном исследовании перфузии легких (сцинтиграфии). патент RU 2391910, 2010.

5. Золотницкая В.П., Тишков А.В., Амосов В.И. Способ количественного определения накопления радиофармпрепарата при радионуклидном исследовании перфузии легких. Патент RUS 262044, 2017.

6. Лесняк В.Н., Аверьянов А.В., Данилевская О.В. Лангергансоклеточный гистиоцитоз Х. Материалы IV Международного конгресса Кардиоторакальная радиология. 2016. 173-181.

7. Juvet S.C. Rare lung diseases III: Pulmonary Langerhans' cell histiocytosis. Can. Respir. J. 2010; 17 (3): 55-62.

8. Walker A.J., Baldwin D.R., Card T.R., Powell H.A., Hubbard R.B., Grainge M.J. Risk of venous thromboembolism in people with lung cancer: a cohort study using linked UK healthcare data. Br J Cancer. 2017;116 (6): 1. DOI: 10.1038/bjc.2016.364.

References:

1. Strukov A. I., Serov V. V. Pathological anatomy: a textbook. 5th. Moscow, Litterra, 2010. 848 p.

2. Korsunsky V. N., Romagin V. K., Konkov E. G. Standardized methods of isotope diagnostics. Obninsk, 1987. 229 p. (in Russian).

3. Kazuyoshi S., Norihiko K., Naofumi M. et al. Relative preservation of peripheral lung function in smoking related pulmonary emphysema: assessment with Tc-99m – MAA perfection and dynamic Xe -133 SPECT. European Journal of Nuclear Medicine. 2000; 27 (7): 800-806.

4. Avdeev, S. V., Zavyalov A. A., Dubodelov E. L. etc. A method of quantifying the accumulation of radiotracer in radionuclide pulmonary perfusion study (scintigraphy). patent RU 2391910, 2010. (in Russian).

5. Zolotnitskaya V. P., Tishkov A.V., Amosov V. I. Method of quantitative determination of radiopharmaceutical accumulation in radionuclide study of lung perfusion. Patent RUS 262044, 2017. (in Russian).

6. Lesnyak, V. N., Averianov A. V., Danilevskaya O. V. Langerhans cell histiocytosis H. proceedings of the IV International Congress of Cardiothoracic radiology. 2016. 173-181. (in Russian).

7. Juvet S.C. Rare lung diseases III: Pulmonary Langerhans' cell histiocytosis / S.C. Juvet, D.Hwang, G.P. Downey // Can. Respir. J. – 2010.-Vol. 17 (3). – P. e55 -e62.

8. Walker A.J., Baldwin D.R., Card T.R., Powell H.A., Hubbard R.B., Grainge M.J. Risk of venous thromboembolism in people with lung cancer: a cohort study using linked UK healthcare data. Br J Cancer. 2017 Mar 14;116(6):e1. DOI: 10.1038/bjc.2016.364.

ОРИГИНАЛЬНАЯ СТАТЬЯ

ЭФФЕКТИВНОСТЬ СИСТЕМЫ КОМПЬЮТЕРНОГО АНАЛИЗА МАММОГРАММ В ДИАГНОСТИКЕ ВАРИАНТОВ РАКА МОЛОЧНОЙ ЖЕЛЕЗЫ, ТРУДНО ВЫЯВЛЯЕМЫХ ПРИ СКРИНИНГОВОЙ МАММОГРАФИИ

Пасынков Д.В.[1], Егошин И.А.[2], Колчев А.А.[2,3], Клюшкин И.В.[4], Пасынкова О.О.[2]

1 - ГБУ «Республиканский онкологический диспансер Республики Марий Эл» Минздрава Республики Марий Эл. г. Йошкар-Ола, Россия.
2 - ФГБОУ ВО «Марийский государственный университет» Министерства образования и науки России. г. Йошкар-Ола, Россия.
3 - ФГАОУ ВПО «Казанский (Приволжский) федеральный университет» Министерства образования и науки России. г. Казань, Россия.
4 - ФГБОУ ВО «Казанский государственный медицинский университет» Минздрава России, г. Казань, Россия.

Цель исследования. Анализ характеристик, пропущенных при маммографии рака молочной железы (РМЖ), и оценка возможностей системы компьютерного анализа маммограмм (CAD) MammCheck II в выявлении этих изменений.

Материалы и методы. Проведен ретроспективный анализ результатов маммографий, выполненных 68 пациенткам с позднее установленным диагнозом РМЖ.

Результаты. Плотная паренхима явилась причиной пропуска в 23 случаях (34,8%); в 10 случаях (43,5%) CAD пометила невидимые изменения в зоне впоследствии обнаруженной опухоли, в среднем, за 0,8 года до постановки диагноза. В остальных 45 случаях (66,2%) изменения выявлялись на ранее выполненных маммограммах, но не были идентифицированы либо не были расценены как подозрительные. В первом случае отмечались низкоинтенсивные образования малых размеров (10 случаев, 23,3%; определялись, в среднем, за 2 года до постановки диагноза; средний размер 7 мм; 8 обнаружены CAD) либо тени, сходные с окружающей паренхимой (3 случая, 7,0%; 2,6 года; 11 мм, 3 соответственно). Видимые изменения были представлены дольчатыми образованиями (7 случаев, 15,7%; 2,2 года; 13 мм, 5 соответственно); изменениями структуры паренхимы (2 случая, 4,7%; 2 года; 13 мм, 2 соответственно); тенями округлой формы с ровными контурами (4 случая, 9,3%; 2,2 года; 16 мм, 4 соответственно); локальными асимметриями плотности паренхимы (17 случаев, 27,9%; 1,5 года; 15 мм, 15 соответственно), а также нетипичными ситуациями (2 случая, 4,7%; 1,5 года; 12 мм, 2 соответственно).

Обсуждение. CAD удалось ретроспективно идентифицировать 39 из 45 (86,7%) зон изменений, которые, как выяснилось впоследствии, соответствовали раннему РМЖ.

Выводы. В большинстве случаев изменения, соответствующие раннему раку молочной железы, видимы, но не идентифицируются врачами вследствие нетипичной картины, малых размеров и низкой интенсивности. CAD выявила значительную долю данных изменений, в среднем, на 2 года раньше.

Ключевые слова: маммография, пропущенный рак молочной железы, система компьютерной диагностики.

Контактный автор: Пасынков Д.В.; e-mail: passynkov@mail.ru

Для цитирования: Пасынков Д.В., Егошин И.А., Колчев А.А., Клюшкин И.В., Пасынкова О.О. Эффективность системы компьютерного анализа маммограмм в диагностике вариантов рака молочной железы, трудно выявляемых при скрининговой маммографии. REJR 2019; 9(2):107-118. DOI:10.21569/2222-7415-2019-9-2-107-118.

Статья получена: **06.04.19** **Статья принята:** **15.05.19**

THE VALUE OF COMPUTER AIDED DETECTION SYSTEM IN BREAST CANCER DIFFICULT TO DETECT AT SCREENING MAMMOGRAPHY

Pasynkov D.V.[1], Egoshin I.A.[2], Kolchev A.A.[2,3], Kliouchkin I.V.[4], Pasynkova O.O.[2]

1 - Oncology dispenser of Mari El republic, ministry of health of Mari El republic, Yoshkar-Ola, Russian Federation.
2 - Mari state university, ministry of education and science of Russian Federation, Yoshkar-Ola, Russian Federation.
3 - Kazan (Volga region) federal university, ministry of education and science of Russian Federation, Kazan, Russian Federation.
4 - Kazan state medical university, ministry of health of Russian Federation, Kazan, Russian Federation.

Purpose. To analyze the features of breast cancers (BC) missed at mammography and to assess the computer-aided detection system (CAD) MammCheck II value in their detection.

Materials and methods. We retrospectively analyzed mammography results of 68 patients who were subsequently diagnosed the BC.

Results. High parenchymal density was the reason of missing in 23 cases (34.8%); in 10 cases (43.5%) CAD marked invisible changes in the area of subsequently diagnosed BC, 0.8 years (mean) before the diagnosis. In remaining 45 cases (66.2%) the changes were visible, however were not identified or classified as suspicious. The first situation was represented by small low-intensity lesions (10 cases; 23.3%; visualized 2 years (mean) before the diagnosis; mean size: 7 mm; 8 were marked by CAD) or lesions that were very similar to patchy surrounding parenchyma (3 cases; 7.0%; 2.6 years; 11 mm, 3, correspondingly). The visible changes were represented by the lobular masses (7 cases; 15.7%; 2.2 years; 13 mm, 5, correspondingly); architectural distortions (2 cases; 4.7%; 2 years; 13 mm, 2, correspondingly); round lesions with smooth contour (4 cases; 9.3%; 2.2 years; 16 mm, 4, correspondingly); local asymmetric areas of parenchyma (17 cases; 27.9%; 1,5 years; 15 mm, 15, correspondingly); as well as special situations (2 cases; 4.7%; 1.5 years; 12 mm, 2, correspondingly).

Discussion. CAD was able to mark 39 of 45 (86.7%) areas that corresponded to the early BC diagnosed later.

Conclusion. In most cases the changes corresponded to the early BC were visible, however were not identified as suspicious due to non-specific appearance, small size and low density. CAD marked the significant part of these cases 2 year (mean) before the diagnosis.

Keywords: mammography, missed breast cancers, computer-aided detection system.

Corresponding author: Pasynkov D.V., e-mail: passynkov@mail.ru

For citation: Pasynkov D.V., Egoshin I.A., Kolchev A.A., Kliouchkin I.V., Pasynkova O.O. The value of computer aided detection system in breast cancer difficult to detect at screening mammography. REJR 2019; 9(2):107-118. DOI:10.21569/2222-7415-2019-9-2-107-118.

.

Received: **06.04.19** **Accepted:** **15.05.19**

Несмотря на все достижения общемировой онкологии, рак молочной железы (РМЖ) продолжает оставаться значительной проблемой для международной системы здравоохранения, являясь среди женщин наиболее частым злокачественным новообразованием и пятой по частоте причиной смерти. В 2012 году во всем мире было зарегистрировано около 1,7 млн. новых случаев РМЖ (что соответствует второму показателю в структуре онкологической заболеваемости в мире), и это составило приблизительно 12% всех новых случаев злокачественных опухолей и 25% всех злокачественных опухолей у женщин [1]. В Российской Федерации (РФ) в 2016 году было зарегистрировано 68 205 новых случаев РМЖ, а его распространенность составила 439,0 случаев на 100 000 населения; 24,7% новых случаев было выявлено в I стадии, 45,0% – во II стадии; 1-годичная летальность составила 6,4% [2].

При этом, согласно данным 2012 года, несмотря на весьма оптимистичные показатели 5-летней выживаемости больных РМЖ с 0 и I стадии, приближающиеся к 100%, при II стадии заболевания данный показатель неуклонно снижается до 93%, при III стадии – до 72%, при IV – до 22% [3]. В результате складывается парадоксальная ситуация: для того, чтобы достичь гораздо менее благоприятных результатов лечения запущенных форм заболевания, требуются значительно более высокие затраты. Так, например, затраты на лечение РМЖ 0, I/II, III и IV стадии в течение года после постановки диагноза в США составили 60 637, 82 121, 129 387 и 134 682 американских доллара (USD) соответственно, в течение 2 лет – 71 909, 97 066, 159 442 и 182 655 USD соответственно. Наблюдае-

мое различие стоимости лечения РМЖ отдельных стадий преимущественно обусловлено стоимостью химио- и сопутствующей непротивоопухолевой терапии [4].

Таким образом, основной задачей клинической онкомаммологии представляется выявление РМЖ в 0-I стадии, когда с высокой вероятностью возможно эффективное его излечение при минимальных затратах. При этом, переводя данные о стадии в метрические размеры опухоли, следует отметить, что при размере первичной опухоли МЖ >1 см вероятность регионарного метастазирования (т.е. II или большей стадии) составляет 35% (по сравнению с 13% при опухолях ≤1 см). Этот риск выше у женщин младше 40 лет (37% по сравнению с 25% у женщин более старшего возраста) [5]. Все изложенное обусловливает острую необходимость разработки диагностических технологий, обеспечивающих массовое выявление подобных опухолей размером менее 1 см, т.е. обладающих весьма высокой разрешающей способностью.

На сегодняшний день, как в РФ, так и во всем мире, в качестве основного метода скрининга РМЖ наиболее широко используется маммография, поскольку только данный метод при регулярном выполнении позволяет снизить смертность от РМЖ на 15-25% [6]. Однако маммография пропускает в среднем 13% случаев РМЖ [7], а в ряде ситуаций, особенно при плотной паренхиме (C-D согласно классификации Американской коллегии специалистов в области лучевой диагностики [ACR] 2013), этот показатель может быть значительно выше [8]. Это становится особенно актуальным в свете данных о том, что плотная паренхима МЖ сама по себе является фактором риска РМЖ [9]. В итоге около половины случаев раннего РМЖ могут оставаться необнаруженными и выявиться в течение межскринингового интервала либо при следующем скрининговом обследовании [10].

Частичному решению данной проблемы способствует дополнение маммографии ультразвуковым исследованием при плотной паренхиме молочных желез (МЖ). В результате чувствительность скрининга возрастает почти наполовину (до 76%), хотя и за счет снижения специфичности приблизительно на 10% [11], и этот подход расценивается в настоящее время как более перспективный и обладающий более высокой чувствительностью без повышения лучевой нагрузки на пациентку по сравнению с использованием томосинтеза [12]. Однако возрастают при этом и общие затраты на скрининг.

Весьма интересным подходом к повышению чувствительности и специфичности маммографии является использование систем компьютерной диагностики (CAD), выполняющих математический анализ маммографического изображения, помечающих подозрительные области и, в ряде случаев, способных обеспечить дифференциальную диагностику выявленных изменений без выполнения дополнительных исследований и затрат [13]. Однако алгоритмы и коды подобных зарубежных систем закрыты и не являются общедоступными, что не позволяет проанализировать их работу, адаптировать к собственному материалу и оборудованию, и наметить пути к их усовершенствованию. В то же время, ранее была продемонстрирована высокая чувствительность подобной системы собственной разработки и возможность выявления с ее помощью изменений, пропущенных врачами-рентгенологами [14].

Цель исследования.

Анализ характеристик РМЖ, попадавших в зону, отображаемую на маммограммах в стандартных скрининговых проекциях, но пропущенных при скрининговой маммографии, а также оценка возможностей системы компьютерного анализа маммограмм MammCheck II собственной разработки в выявлении этих изменений.

Материал и методы.

Был проведен ретроспективный анализ результатов маммографий, выполненных пациенткам с позднее установленным диагнозом РМЖ, на предмет того, определялись ли какие-либо изменения в зоне впоследствии выявленной опухоли, их характеристик, а также характеристик окружающей паренхимы. Впоследствии в анализ включались случаи, когда область интереса ранее отображалась на маммограммах хотя бы в одной проекции (т.е. специально не анализировались случаи, когда образование находилась в областях МЖ, не отображаемых на маммограммах в стандартных скрининговых проекциях (медиолатеральной косой [MLO] и краниокаудальной [CC]); выходило за пределы отображаемой зоны вследствие неадекватности укладки или накладывалось на различного рода артефакты либо искажалось ими). В результате в анализ было включено 68 случаев, когда имелись результаты маммографий, выполненных за различный период времени до фактической постановки диагноза РМЖ любым методом.

Для второго (ретроспективного) прочтения данных маммограмм использовали CAD собственной разработки MammCheck II [14]. Аналоговые маммограммы для этого подвергались оцифровке с разрешением 300 точек/дюйм и глубиной цвета 8 бит с помощью сканера Epson Perfection V700 Photo.

Результаты всех лучевых исследований молочных желез (МЖ) оценивали на предмет подозрительности в отношении РМЖ в соответствии с классификацией Breast Imaging

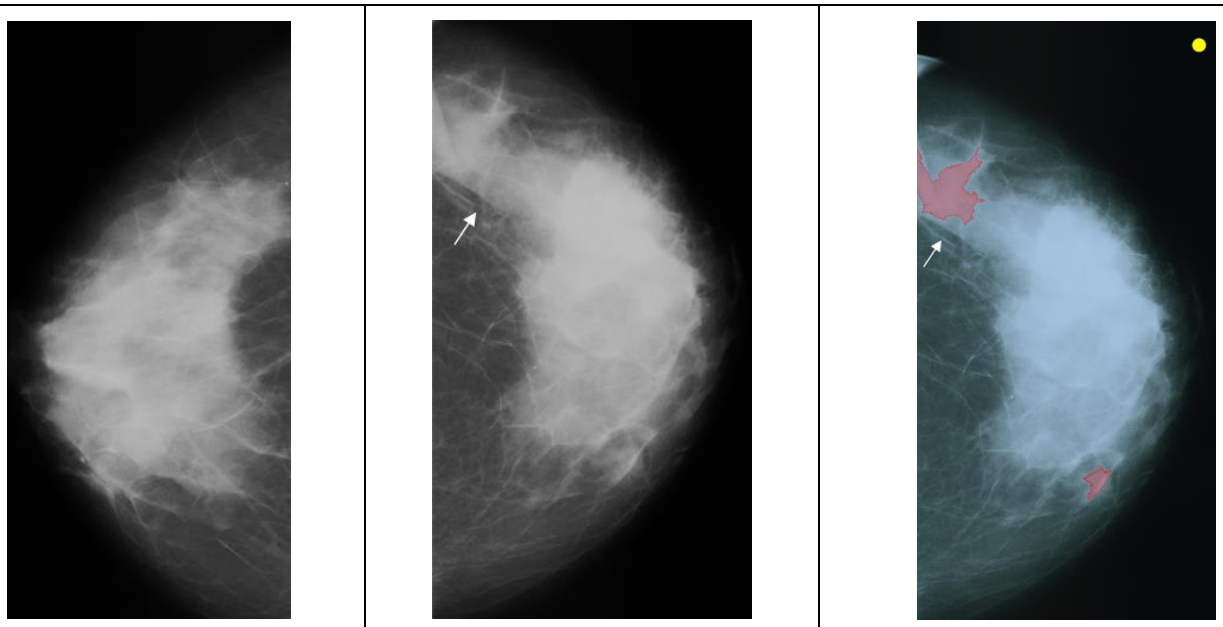

Рис. 1 а (Fig. 1 a) | Рис. 1 б (Fig. 1 b) | Рис. 1 в (Fig. 1 c)

Рис. 1. Маммограммы.

Тип плотности паренхимы – ACR C (неоднородно плотный). Патологических изменений не выявлено. На рис. 1 б и в стрелками обозначена область пальпируемого образования в левой МЖ; в – результат работы CAD с маммограммой левой МЖ. Гистология – инвазивный протоковый рак T2N0M0.

Fig. 1. Mammograms.

ACR C parenchyma (heterogeneously dense). No pathologic lesions found. Arrows on fig. 1 b & c correspond to the area of palpable lesion in the left breast; c – CAD output with mammogram. Pathology report: invasive ductal carcinoma T2N0M0.

Reporting and Data System (система анализа и протоколирования результатов лучевых исследований молочной железы; BI-RADS) 2013 [15]. Описание маммографии выполняли с помощью программного пакета «Автоматический протокол маммографии (версия 1.22)» собственной разработки, обеспечивавшего также сохранение полного текста протокола в электронной базе данных [16].

Результаты.

Невидимые образования.

В данной ситуации изменения, соответствующие РМЖ, попадали в область снимков при маммографии, однако не определялись в процессе визуального анализа.

Плотная паренхима является известным фактором, значительно ограничивающим чувствительность маммографии и способным маскировать даже настолько крупные опухоли, которые легко выявляются пальпаторно и даже визуально. В нашу выборку было включено 23 таких пациентки (33,8%), у которых диагноз впоследствии был установлен по результатам альтернативных исследований (УЗИ, пункционной биопсии). В процессе пересмотра маммограмм этих пациенток и их анализа с помощью CAD, последняя выявила изменения, расцененные как невидимые в процессе визуального анализа, в 11 из 23 случаев (47,8%) (рис. 1).

Неверная интерпретация видимых изменений, соответствующих РМЖ, на маммограммах.

В данной ситуации изменения, соответствующие РМЖ, визуально определялись на маммограммах, однако либо не были замечены ввиду низкой интенсивности и малых размеров, либо не были расценены как подозрительные ввиду неспецифичности рентгенологической картины. К данной группе было отнесено 45 из 68 случаев (66,2%).

Низкоинтенсивная неспецифичная тень малых размеров. Данная ситуация является промежуточной применительно к возможности визуального выявления, поскольку при малых размерах изменений и низкой их интенсивности они легко пропускаются при стандартной визуальной оценке маммограмм, тем не менее, формально мы отнесли ее к видимым изменениям, поскольку при очень внимательном исследовании визуальное выявление данных изменений возможно. Такая ситуация отмечалась в 10 случаях (23,3%), средний размер невыявленных изменений составил 9 мм; средний период до постановки диагноза – 2,1 года (размах вариации: 2-6,4 года). Ретроспективное использование CAD позволило идентифицировать 8 из

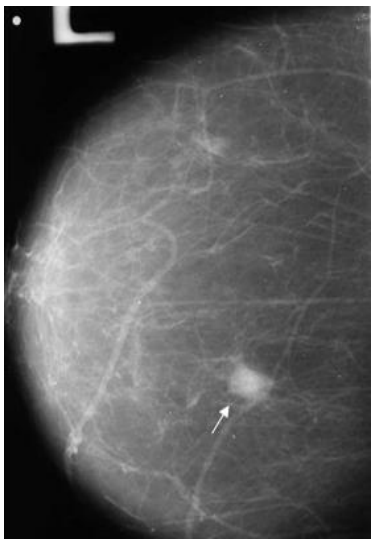

Рис. 2 а (Fig. 2 a)

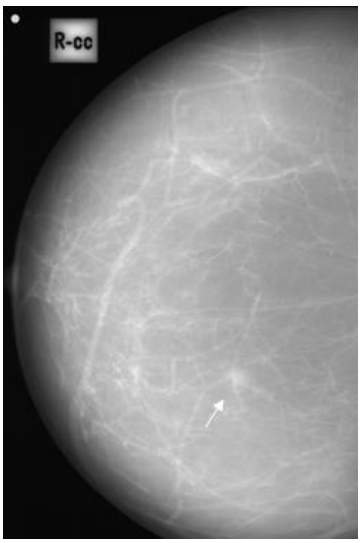

Рис. 2 б (Fig. 2 b)

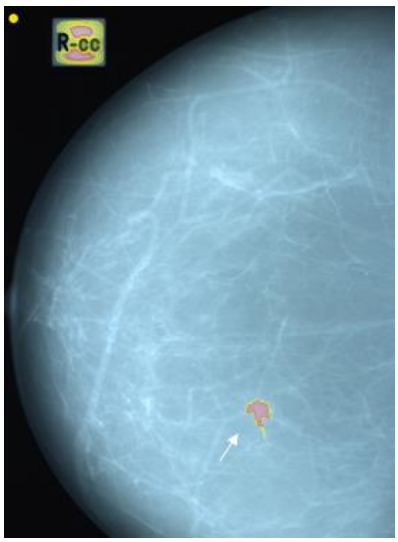

Рис. 2 в (Fig. 2 c)

Рис. 2. Маммограммы.

а – маммограмма CC на момент постановки диагноза; б – маммограмма CC за 9 месяцев до постановки диагноза; в – результат работы CAD с маммограммой на рис. 2 б. Низкоинтенсивная тень малых размеров (стрелки). Гистология – инвазивный рак неспецифического типа G3, T1N0M0.

Fig. 2. Mammograms.

a – CC mammogram at the time of cancer verification; b – CC mammogram 9 months before the diagnosis; c – CAD output with mammogram shown on fig. 2 b. Pathology report: invasive carcinoma non otherwise specified G3, T1N0M0.

Рис. 3 а (Fig. 3 a)

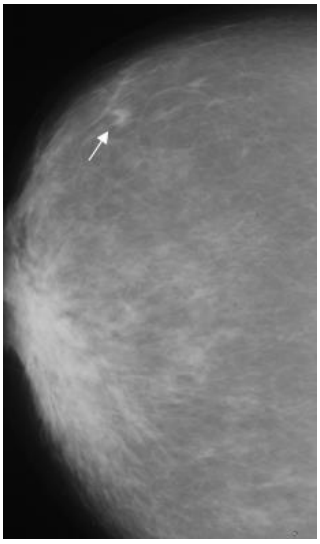

Рис. 3 б (Fig. 3 b)

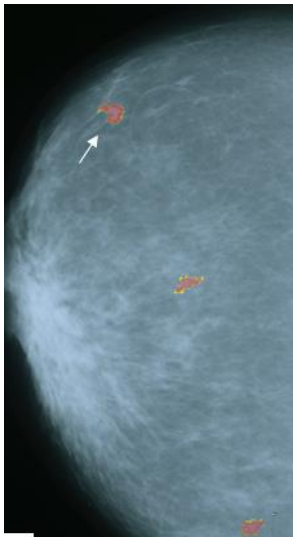

Рис. 3 в (Fig. 3 c)

Рис. 3. Маммограммы.

а – CC на момент постановки диагноза; б – маммограмма CC за 14 месяцев до постановки диагноза; в – результат работы CAD с маммограммой на рис. 3 б. Дольчатая тень малых размеров (стрелки). Гистология – инвазивный протоковый рак, T2N2M0.

Fig. 3. Mammograms.

a – CC mammogram at the time of cancer verification; b – CC mammogram 14 months before the diagnosis; c – CAD output with mammogram shown on fig. 3 b. Pathology report: invasive ductal carcinoma T2N2M0.

10 образований данной группы (рис. 2).

Дольчатое образование. В дополнение к тому, что малые размеры образования являются значительным ограничивающим фактором, затрудняющим его выявление, в данном случае большое значение играет и ровный четкий контур, являющийся общеизвестной характеристикой доброкачественности. В то же время известно, что отдельные раки могут иметь четкий дольчатый контур. В нашей выборке такая ситуация отмечалась в 5 случаях (11,6%), средний размер невыявленных изменений составил 13 мм; средний период до постановки диагноза – 2,2 года (размах вариации: 2-6 лет). Ретроспективное использование CAD позволило идентифицировать 2 из 5 образований данной группы (рис. 3).

Тень, сходная по характеристикам с окружающей островковой паренхимой. Особой проблемой в выявлении малых раков является вариант типа плотности паренхимы ACR C-D, когда инволюция МЖ протекает с образованием множественных резидуальных плотных островков паренхимы малых размеров (до 1 см). На этом фоне малые опухоли могут практически не отличаться от резидуальной паренхимы. Такой вариант отмечался у 3 пациенток (7,0%), средний размер опухоли – 1,1 см, средний период до постановки диагноза – 2,6 года (размах вариации: 2-4,5 года). Применение CAD позволило идентифицировать область опухоли во всех таких случаях (рис. 4).

Изменение структуры паренхимы формируется при опухолях небольших размеров с выраженной перифокальной десмопластической реакцией, дающей длинные спикулы. Если эти спикулы расположены равномерно по периферии опухолевого очага, возникает типичная картина звездчатого образования с длинными лучами. Однако при ранних опухолях и неравномерном распределении спикул, имеющих различную длину, возможны различные нетипичные варианты с низкой интенсивностью тени (рис. 5). Такие изменения были выявлены у двух из наших пациенток (4,7%), средний их размер составил 1,3 см, средний период до постановки диагноза – 2 года (размах вариации: 2-4 года). Применение CAD позволило идентифицировать подозрительные зоны во всех случаях.

Тень округлой формы с ровными контурами. Сложность в классификации подобных образований, которые, как правило, хорошо видимы, как злокачественные, заключается не в выявлении, а в дифференциальной диагностике, поскольку они не имеют видимых признаков злокачественности, а напротив, имитируют доброкачественные процессы (рис. 6). Тем не менее, слизистые раки, лимфомы и метастазы могут иметь такую рентгенокартину. В нашей выборке такими были 4 образования (9,3%), средний их размер на момент постановки диагноза составлял 1,6 см, средний период до постановки диагноза – 1 год (размах вариации: 7 месяцев – 1,5 года). CAD ретроспективно выделила все эти образования.

Локальная асимметрия плотности паренхимы, как правило, хорошо определяется при совмещенном просмотре маммограмм обеих МЖ в аналогичных проекциях, однако низкая ее интенсивность может являться фактором, затрудняющим выявление. Несмотря на то, что в большинстве случаев (до 90%, по нашим данным) эта ситуация обусловлена физиологическими, доброкачественными, послеоперационными, посттравматическими и т.п. изменениями, она также может являться единственным проявлением злокачественного роста. Возможности дифференциальной диагностики локальных асимметрий только по данным маммографии, как правило, ограничены, что требует выполнения дополнительных исследований. В нашей выборке подобные изменения были ретроспективно выявлены в 12 случаях (27,9%) (рис. 7). Средний размер зоны асимметрии составлял 1,5 см, средний период до постановки диагноза в данной ситуации – 1,5 года (размах вариации: 6-26 месяцев). CAD позволила ретроспективно идентифицировать подозрительные зоны в 10 из этих 12 случаев.

Особые ситуации.

Такие ситуации имели место у 2 пациенток (4,7%) и соответствовали ассоциации доброкачественных (очаговых образований, послеоперационных рубцов) и злокачественных изменений, что затрудняло интерпретацию полученных изображений; средний размер опухолей в данных случаях составил 1,2 см.

Злокачественная трансформация рубца на МЖ после секторальной резекции по поводу доброкачественного процесса. Как известно, ранее выполненное вмешательство на паренхиме МЖ, даже по поводу доброкачественных процессов, повышает риск развития РМЖ в последующем [17], и данные ситуации могут быть особенно сложными в диагностике на ранних стадиях, поскольку в зоне рубца значительно снижаются и чувствительность, и специфичность всех методов исследования МЖ (маммографии, УЗИ, МРТ) [18]. В данном примере диагноз был установлен по данным пункционной биопсии, выполненной после констатации уплотнения рубца в процессе динамической маммографии. Однако при ретроспективной оценке CAD четко выявляла подозрительную зону за 4 года по постановки диагноза (рис. 8).

Спикулизированное образование, расположенное рядом с доброкачественным образованием и частично перекрытое им. В данном случае тень раннего РМЖ малых размеров ча-

Рис. 4 а (Fig. 4 a)

Рис. 4 б (Fig. 4 b)

Рис. 4 в (Fig. 4 c)

Рис. 4. Маммограммы.

а – маммограмма CC на момент постановки диагноза; б – маммограмма CC за 2 года до постановки диагноза; в – результат работы CAD с маммограммой (б). Тень малых размеров, сходная по характеристикам с окружающей паренхимой (стрелки). Гистология – инвазивный протоковый рак G2, T1N0M0

Fig. 4. Mammograms.

a – CC mammogram at the time of cancer verification; b – CC mammogram 2 years before the diagnosis; c – CAD output with mammogram (b). Pathology report: invasive ductal carcinoma G2, T1N0M0.

Рис. 5 а (Fig. 5 a)

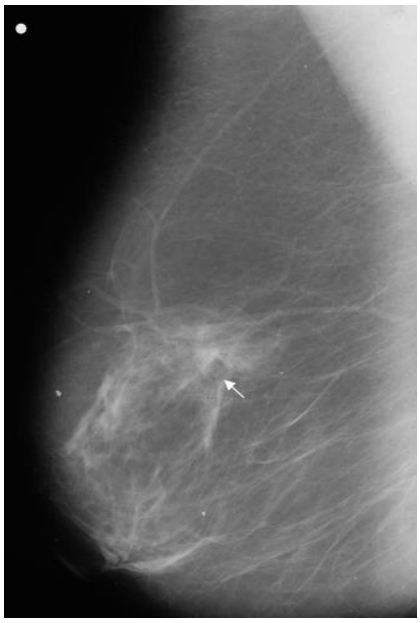

Рис. 5 б (Fig. 5 b)

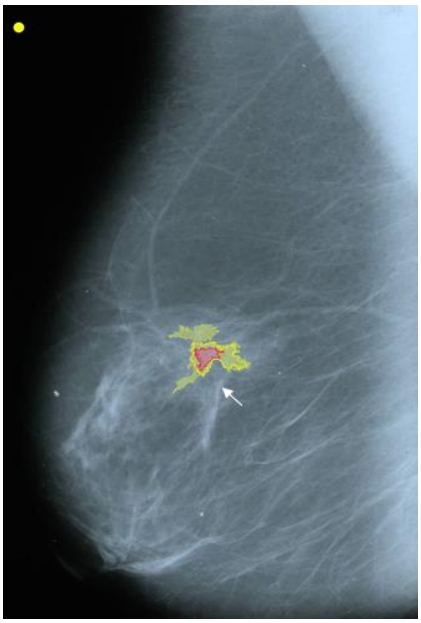

Рис. 5 в (Fig. 5 c)

Рис. 5. Маммограммы.

а – маммограмма MLO на момент постановки диагноза; б – маммограмма MLO за 3 года до постановки диагноза; в – результат работы CAD с маммограммой на рис. 5 б. Изменение структуры паренхимы малых размеров (стрелки). Гистология – тубулярная карцинома G1 T1N0M0.

Fig. 5. Mammograms.

a – MLO mammogram at the time of cancer verification; b – MLO mammogram за 3 years before the diagnosis; в – результат работы CAD output with mammogram shown on fig. 5 b. Pathology report: tubular carcinoma G1 T1N0M0

Рис. 6 а (Fig. 6 a)

Рис. 6 б (Fig. 6 b)

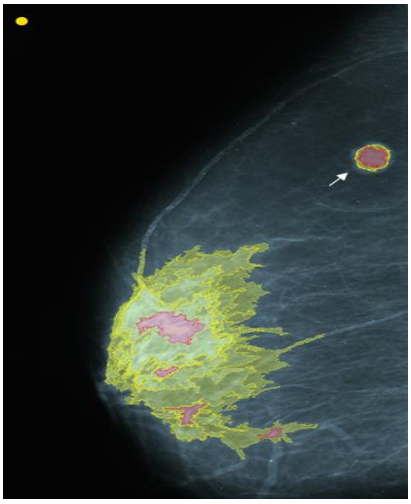

Рис. 6 в (Fig. 6 c)

Рис. 6. Маммограммы.

а – маммограмма MLO на момент постановки диагноза; б – маммограмма в боковой проекции за 1,5 года до постановки диагноза; в – результат работы CAD с маммограммой на рис. 6 б. Образование округлой формы, с четким контуром (стрелки). Гистология – инвазивная муцинозная карцинома G2, T2N0M0

Fig. 6. Mammograms.

a – MLO mammogram at the time of cancer verification; b – 90° lateral view mammogram 1.5 years before the diagnosis; c – CAD output with mammogram shown on fig. 6 b. Pathology report: invasive mucinous carcinoma G2, T2N0M0.

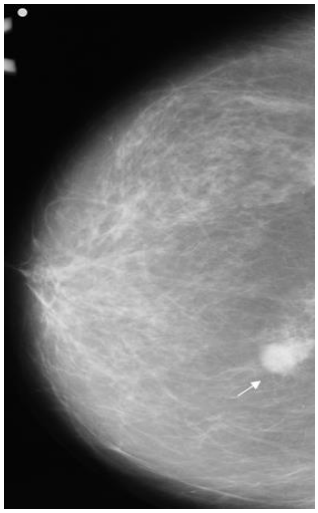

Рис. 7 а (Fig. 7 a)

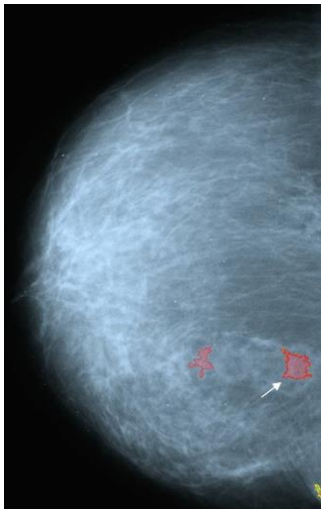

Рис. 7 б (Fig. 7 b)

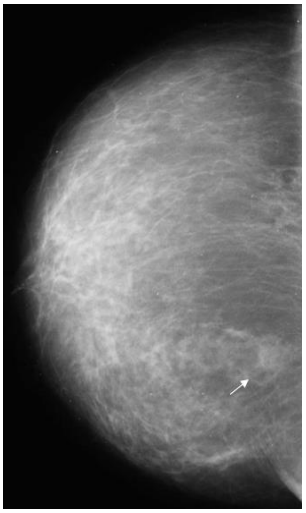

Рис. 7 в (Fig. 7 c)

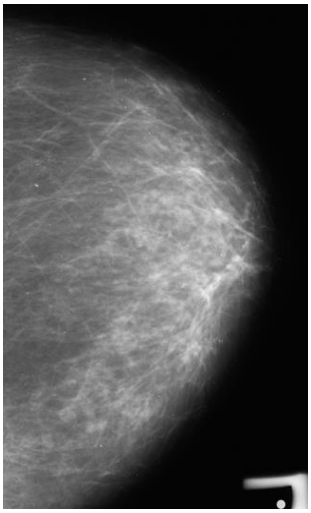

Рис. 7 г (Fig. 7 d)

Рис. 7. Маммограммы.

а – маммограмма CC на момент постановки диагноза; определяется дольчатое образование округлой формы с нечетким контуром; б – результат работы CAD с маммограммой на рис. 7в: помечена зона асимметрии (стрелка); в, г – маммограммы CC за 14 месяцев до постановки диагноза: определяется локальная асимметрия плотности левой МЖ низкой интенсивности (стрелка). Локальная асимметрия (стрелки). Гистология – инвазивная карцинома G2, T2N0M0.

Fig. 7. Mammograms.

a – CC mammogram at the time of cancer verification; the lobular lesion with unclear margin found; b – CAD output with mammogram shown on fig. 7 c: marked asymmetric zone (arrow); c, d – CC mammogram 14 months before the diagnosis: low intensity asymmetric area of the left breast (arrow). Pathology report: invasive carcinoma G2, T2N0M0.

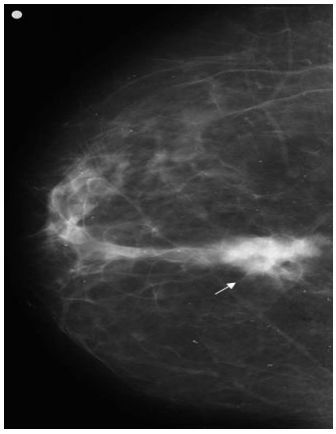

Рис. 8 а (Fig. 8 a)

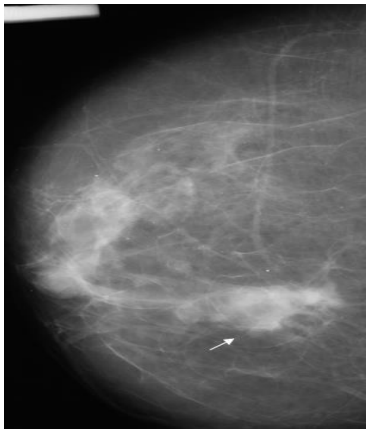

Рис. 8 б (Fig. 8 b)

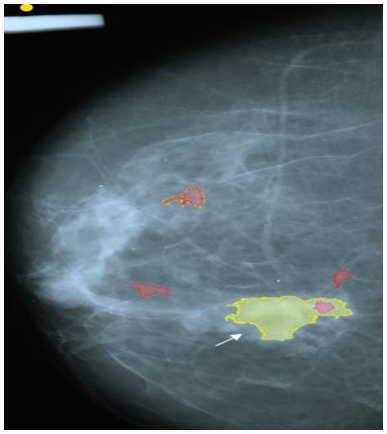

Рис. 8 в (Fig. 8 c)

Рис. 8. Маммограммы.

а – маммограмма CC на момент постановки диагноза; определяется линейной формы рубец (стрелка) с признаками деформации и уплотнения по сравнению с рис. 8 б; б – маммограмма CC, выполненная за 4 года до постановки диагноза; в – результат работы CAD с маммограммой на рис. 8 б. РМЖ в рубце. Гистология – инвазивный крибриформный рак G1, T1N0M0.

Fig. 8. Mammograms.

a – CC mammogram at the time of cancer verification shows the linear scar (arrow) with subtle signs of deformation and increased density compared to the fig. 8 b; b – CC mammogram 4 years before the diagnosis; c – CAD output with mammogram shown on fig. 8 b. Pathology report: invasive cribriform carcinoma G1, T1N0M0.

Рис. 9 а (Fig. 9 a)

Рис. 9 б (Fig. 9 b)

Рис. 9. Маммограммы.

а – маммограмма MLO за 6 мес. до постановки диагноза; определяется спикулизированное образование (двойная стрелка), частично перекрытое тенью доброкачественного образования (стрелка); б – результат работы CAD с маммограммой на рис. 9 а. Четко видно, что метка CAD захватывает спикулизированное образование. Малый РМЖ рядом с фиброаденомой. Гистология – инвазивный железистый рак T1N0M0.

Fig. 9. Mammograms.

a – MLO mammogram 6 months before the diagnosis shows the small spiculated lesion (double arrow) that is partly overshadowed by the benign lesion (arrow); b – CAD output with mammogram shown on fig. 9 a. It is clearly seen that CAD mark covers the spiculated lesion. Pathology report: invasive adenocarcinoma T1N0M0.

стично перекрывалась тенью доброкачественного образования (кисты) гораздо больших размеров и частично – зоной позадисоскового фиброза, что, вероятно, и явилось причиной его несвоевременного выявления. Однако метка CAD захватывала его, что давало возможность обратить на него внимание и провести прицельные дополнительные исследования (рис. 9).

В целом, ретроспективное использование разработанной нами CAD MammCheck II позволило идентифицировать как подозрительные 39 из 45 (86,7%) видимых неспецифичных изменений, соответствовавших раннему РМЖ, в среднем, на 2 года раньше фактической постановки диагноза.

Обсуждение.

Помимо проиллюстрированных выше факторов (плотной паренхимы, скрывающей патологические изменения, и неспецифичной рентгенокартины, препятствующей их классификации как подозрительные, которые ответственны за пропуск около 66,5% РМЖ [19]), известны две дополнительные группы причин пропуска РМЖ при скрининговой маммографии: выход зоны залегания патологического очага за пределы области снимка и технические факторы, искажающие или маскирующие подозрительные изменения.

В частности, в зону стандартного снимка в медиолатеральной косой проекции, например, часто не попадает ткань нижне-медиальных отделов МЖ, в то время как в зону снимка в краниокаудальной (прямой) проекции могут не попадать медиальные и латеральные области МЖ, расположенные вблизи наружного ее контура, или расположенные на 12 часах, высоко по наружному контуру, которые выскальзывают при компрессии МЖ. Эта особенность является ограничением маммографии как метода скрининга [20].

Кроме того, имеющиеся на изображениях артефакты, неадекватная экспозиция, низкая контрастность, низкое разрешение, неадекватная компрессия и неадекватная укладка могут быть ответственны за приблизительно 19% пропущенных РМЖ (в том числе неадекватная экспозиция – за 3,2%; погрешности укладки – за 13,8% и нарушение методики обработки изображений – за 2%) [19]. Подобные случаи нами не анализировались, поскольку в большинстве случаев использование CAD для анализа таких изображений невозможно.

Напротив, использование CAD, как представляется, способно оказать значительную помощь в маркировке неспецифичных и плохо видимых изменений, характерных для раннего РМЖ. Кроме того, использование CAD позволяет нивелировать человеческий фактор (субоптимальные обучение, квалификацию, опыт работы, физическое состояние, остроту зрения, высокий объем работы и недостаточное выделенное на нее время, утомление специалиста и т.п.), чем можно объяснить 15-29% ошибок в диагностике РМЖ [19, 21]. Очевидно, что эффективность работы программного продукта постоянна и определяется исключительно характеристиками входящего изображения и алгоритма анализа. И при этом этап идентификации области как подозрительной имеет исключительно высокую значимость, поскольку концентрация внимания на нем влечет за собой выполнение дополнительных прицельных исследований, результатом которых являются дополнительные исследования с постановкой диагноза либо начало наблюдения с короткими интервалами.

Выводы.

В большинстве случаев (66,2%) изменения, соответствующие раннему РМЖ и пропущенные при скрининговой маммографии, были видимы, но не были идентифицированы как подозрительные вследствие нетипичной рентгенокартины, малых размеров и низкой интенсивности. Использование разработанной нами CAD MammCheck II собственной разработки позволило идентифицировать от 47,8% (невидимых на фоне плотной паренхимы) до 86,7% (видимых) изменений как подозрительные, в среднем, на 2 года раньше.

Источник финансирования и конфликт интересов.

Авторы данной статьи подтвердили отсутствие финансовой поддержки исследования и конфликта интересов, о которых необходимо сообщить.

Список литературы:

1. Youlden D.R., Cramb S.M., Yip C.H., Baade P.D. Incidence and mortality of female breast cancer in the Asia-Pacific region. Cancer Biol Med. 2014; 11 (2): 101–115. doi: 10.7497/j.issn.2095-3941.2014.02.005.

2. Каприн А.Д., Старинский В.В., Петрова Г.В. Состояние онкологической помощи населению России в 2016 году. Москва: МНИОИ им. П.А. Герцена, 2017. 236 с. ISBN 978-5-85502-231-5.

3. Duggan M.A., Anderson W.F., Altekruse S., Penberthy L., Sherman M.E. The Surveillance, Epidemiology and End Results (SEER) Program and Pathology: Towards Strengthening the Critical Relationship. Am J Surg Pathol. 2016; 40 (12): e94–e102. doi: 10.1097/PAS.0000000000000749.

4. Blumen H., Fitch K., Polkus V. Comparison of Treatment Costs for Breast Cancer, by Tumor Stage and Type of Service. Am Health Drug Benefits. 2016; 9(1): 23–32.

5. Gajdos C., Tartter P.I., Bleiweiss I.J. Lymphatic Invasion, Tumor Size, and Age Are Independent Predictors of Axillary

Lymph Node Metastases in Women With T1 Breast Cancers. Ann Surg. 1999; 230(5): 692.

6. Hanley J.A., Hannigan A., O'Brien K.M. Mortality reductions due to mammography screening: Contemporary population-based data. PLoS ONE; 2017: 12(12): e0188947. Available at: https://doi.org/10.1371/journal.pone.0188947.

7. Breast Cancer Surveillance Consortium (BCSC). Performance measures for 1,838,372 screening mammography examinations from 2004 to 2008 by age -- based on BCSC data through 2009. National Cancer Institute. Available at: http://breastscreening.cancer.gov/data/performance/screening/2009/perf_age.html, 2016.

8. Stout N.K., Lee S.J., Schechter C.B. Benefits, harms, and costs for breast cancer screening after US implementation of digital mammography. J Natl Cancer Inst. 2014; 106(6):dju092.

9. Brem RF, Lenihan MJ, Lieberman J, Torrente J. Screening breast ultrasound: past, present, and future. AJR Am J Roentgenol. 2015; 204(2):234-40.

10. Carney P.A., Steiner E., Goodrich M.E., Dietrich A.J., Kasales C.J., Weiss J.E., MacKenzie T. Discovery of Breast Cancers Within 1 Year of a Normal Screening Mammogram: How Are They Found? Ann Fam Med. 2006; 4(6): 512–518. doi: 10.1370/afm.580.

11. Berg W.A, Zhang Z., Lehrer D. Detection of Breast Cancer with Addition of Annual Screening Ultrasound or a Single Screening MRI to Mammography in Women with Elevated Breast Cancer Risk. JAMA. 2012; 307(13): 1394–1404. doi: 10.1001/jama.2012.388

12. Tagliafico A.S., Calabrese M., Mariscotti G. et al. Adjunct Screening With Tomosynthesis or Ultrasound in Women With Mammography-Negative Dense Breasts: Interim Report of a Prospective Comparative Trial. J Clin Oncol. 2016; 9: 32-37. DOI: 10.1200/JCO.2015.63.4147

13. Keen J.D., Keen J.M., Keen J.E. Utilization of Computer-Aided Detection for Digital Screening Mammography in the United States, 2008 to 2016. J Am Coll Radiol. 2018; 15 (1): 44-48. doi: 10.1016/j.jacr.2017.08.033.

14. Egoshin I., Pasynkov D., Kolchev A., Kliouchkin I., Pasynkova O. A segmentation approach for mammographic images and its clinical value (2018). 2017 IEEE International Conference on Microwaves, Antennas, Communications and Electronic Systems, COMCAS 2017, 2018-January: 1-6. DOI: 10.1109/COMCAS.2017.8244764

15. Rao A.A., Feneis J., Lalonde C., Ojeda-Fournier H. A Pictorial Review of Changes in the BI-RADS Fifth Edition: HomeRadioGraphics: 2016; 36 (3). Available at: https://doi.org/10.1148/rg.2016150178

16. Пасынков Д.В., Клюшкин И.В., Пасынкова О.О., Федоров А.Л. Повышение эффективности протоколирования результатов маммографии. Вестник современной клинической медицины. 2018; 11 (5): 73–79. DOI: 10.20969/VSKM.2018.11(5).73-79.

17. Клюшкин И.В., Пасынков Д.В., Бусыгина О.В., Пасынкова О.О. К вопросу о возможном повышении риска рака молочной железы у пациенток, перенёсших оперативные вмешательства на ней по поводу доброкачественной патологии. Казанский медицинский журнал. 2015; 96 (3): 316-321. DOI: 10.17750/KMJ2015-316.

18. Бусыгина О.В., Бахтиозин Р.Ф., Пасынков Д.В., Клюшкин И.В. Варианты рентгено-ультразвуковых изменений после оперативных вмешательств на молочных железах по поводу доброкачественных процессов. REJR. 2017; 7 (2): 78-87. DOI:10.21569/2222-7415-2017-7-2-78-87.

19. Kamal R.M., Razek N.M.A., Hassan M.A., Shaalan M.A. Missed Breast Carcinoma; Why and How to Avoid? Journal of the Egyptian Nat. Cancer Inst. 2007; 19 (3): 178-194.

20. Sickles E.A. Practical solutions to common mammographic problems: tailoring the examination. AJR Am J Roentgenol 1988; 151 (1): 31–39.

21. Martin J.E., Moskowitz M., Milbrath J.R. Breast Cancer Missed by Mammography. AJR 1979; 132:737-739.

References:

1. Youlden D.R., Cramb S.M., Yip C.H., Baade P.D. Incidence and mortality of female breast cancer in the Asia-Pacific region. Cancer Biol Med. 2014; 11 (2): 101–115. doi: 10.7497/j.issn.2095-3941.2014.02.005.

2. Kaprin A.D., Starinsky V.V., Petrova G.V. Sostoyanie onkologicheskoi pomoschi naseleniyu Rossii v 2016 godu (The oncology care for Russian population in 2016: state of the art). Moscow: MNIOI im. P.A.Gertzena; 2017. (In Russian)

3. Duggan M.A., Anderson W.F., Altekruse S., Penberthy L., Sherman M.E. The Surveillance, Epidemiology and End Results (SEER) Program and Pathology: Towards Strengthening the Critical Relationship. Am J Surg Pathol. 2016; 40 (12): e94–e102. doi: 10.1097/PAS.0000000000000749.

4. Blumen H., Fitch K., Polkus V. Comparison of Treatment Costs for Breast Cancer, by Tumor Stage and Type of Service. Am Health Drug Benefits. 2016; 9 (1): 23–32.

5. Gajdos C., Tartter P.I., Bleiweiss I.J. Lymphatic Invasion, Tumor Size, and Age Are Independent Predictors of Axillary Lymph Node Metastases in Women With T1 Breast Cancers. Ann Surg. 1999; 230(5): 692.

6. Hanley J.A., Hannigan A., O'Brien K.M. Mortality reductions due to mammography screening: Contemporary population-based data. PLoS ONE; 2017: 12 (12): e0188947. Available at: https://doi.org/10.1371/journal.pone.0188947.

7. Breast Cancer Surveillance Consortium (BCSC). Performance measures for 1,838,372 screening mammography examinations from 2004 to 2008 by age -- based on BCSC data through 2009. National Cancer Institute. Available at: http://breastscreening.cancer.gov/data/performance/screening/2009/perf_age.html, 2016.

8. Stout N.K., Lee S.J., Schechter C.B. Benefits, harms, and costs for breast cancer screening after US implementation of digital mammography. J Natl Cancer Inst. 2014; 106 (6): dju092.

9. Brem RF, Lenihan MJ, Lieberman J, Torrente J. Screening breast ultrasound: past, present, and future. AJR Am J Roentgenol. 2015; 204 (2): 234-40.

10. Carney P.A., Steiner E., Goodrich M.E., Dietrich A.J., Kasales C.J., Weiss J.E., MacKenzie T. Discovery of Breast Cancers Within 1 Year of a Normal Screening Mammogram: How Are They Found? Ann Fam Med. 2006; 4 (6): 512–518. doi: 10.1370/afm.580.

11. Berg W.A, Zhang Z., Lehrer D. Detection of Breast Cancer with Addition of Annual Screening Ultrasound or a Single Screening MRI to Mammography in Women with Elevated Breast Cancer Risk. JAMA. 2012; 307 (13): 1394–1404. doi: 10.1001/jama.2012.388

12. Tagliafico A.S., Calabrese M., Mariscotti G. et al. Adjunct Screening With Tomosynthesis or Ultrasound in Women With Mammography-Negative Dense Breasts: Interim Report of a Prospective Comparative Trial. J Clin Oncol. 2016; 9: 32-37. DOI: 10.1200/JCO.2015.63.4147

13. Keen J.D., Keen J.M., Keen J.E. Utilization of Computer-Aided Detection for Digital Screening Mammography in the United States, 2008 to 2016. J Am Coll Radiol. 2018; 15 (1): 44-48. doi: 10.1016/j.jacr.2017.08.033.

14. Egoshin I., Pasynkov D., Kolchev A., Kliouchkin I., Pasynkova O. A segmentation approach for mammographic images and its clinical value (2018). 2017 IEEE International Conference on Microwaves, Antennas, Communications and Electronic Systems, COMCAS 2017, 2018-January: 1-6. DOI: 10.1109/COMCAS.2017.8244764

15. Rao A.A., Feneis J., Lalonde C., Ojeda-Fournier H. A Pictorial Review of Changes in the BI-RADS Fifth Edition: HomeRadioGraphics: 2016; 36 (3). Available at: https://doi.org/10.1148/rg.2016150178

16. Pasynkov D.V., Klyushkin I.V., Pasynkova O.O., Fedorov A.L. Improving the clinical efficiency of mammography reports. The Bulletin of Contemporary Clinical Medicine. 2018; 11 (5): 73–79. DOI: 10.20969/VSKM.2018.11(5).73-79 (In Russian).

17. Klyushkin I.V., Pasynkov D.V., Busygina O.V., Pasynkova O.O. On the possibility of an increased risk of breast cancer in patients who underwent breast surgeries for benign diseases. Kazan Medical Journal. 2015; 96 (3): 316-321. DOI: 10.17750/KMJ2015-316 (In Russian).

18. Busygina O.V., Bakhtiozin R.F., Pasynkov D.V., Kliouchkin I.V. Mammographic and echographic changes after breast surgery performed for benign lesions. REJR 2017; 7 (2): 78-87. DOI:10.21569/2222-7415-2017-7-2-78-87 (In Russian).

19. Kamal R.M., Razek N.M.A., Hassan M.A., Shaalan M.A. Missed Breast Carcinoma; Why and How to Avoid? Journal of the Egyptian Nat. Cancer Inst. 2007; 19 (3): 178-194.

20. Sickles E.A. Practical solutions to common mammographic problems: tailoring the examination. AJR Am J Roentgenol 1988; 151 (1): 31–39.

21. Martin J.E., Moskowitz M., Milbrath J.R. Breast Cancer Missed by Mammography. AJR 1979; 132: 737-739.

.

ОРИГИНАЛЬНАЯ СТАТЬЯ

РОЛЬ МСКТ В ДИАГНОСТИКЕ ОСТРОЙ АБДОМИНАЛЬНОЙ БОЛИ БЕЗ ТРАВМЫ В АНАМНЕЗЕ

Шабунин А.В.[1,2], Багателия З.А.[1,2], Араблинский А.В.[1,3], Магдебура Ю.А.[1]

1 - ГБУЗ г. Москвы «Городская клиническая больница имени С.П. Боткина департамента здравоохранения города Москвы»
2 - ФГБОУДПО Российская медицинская академия непрерывного профессионального образования Министерства здравоохранения Российской Федерации
3 - ФГАОУ ВО Первый МГМУ им. И.М. Сеченова Минздрава России г. Москва, Россия.

Цель исследования. Изучить возможности МСКТ в выявлении причины острой абдоминальной боли (ОАБ) у пациентов без травмы в анамнезе.

Материалы и методы. Проведен анализ результатов МСКТ органов брюшной полости и малого таза у 880 пациентов с острой абдоминальной болью, поступивших в приемное отделение ГКБ им. С.П. Боткина в течение 2018 года. Всем пациентам после первичного осмотра хирургом приемного отделения выполнялись рентгенография органов грудной клетки, брюшной полости и УЗИ органов брюшной полости в качестве методов первого ряда. При недостатке полученных данных для постановки диагноза выполнялись КТ исследования на 128-срезовом томографе Phillips Ingenuity Core, с толщиной среза 1 мм, нативно, с пероральным и/или внутривенным введением водорастворимого неионного йодсодержащего контрастного вещества в зависимости от предполагаемой патологии. Все результаты МСКТ сопоставлялись с задокументированным окончательным диагнозом.

Результаты. По данным МСКТ структура заболеваемости изучаемой группы пациентов выглядела следующим образом: острая кишечная непроходимость (в том числе опухолевая) – 27%, острый панкреатит – 9%, почечная колика – 8%, опухоли органов брюшной полости (в том числе метастатическое поражение паренхиматозных органов, но исключая стенозирующие просвет кишки) – 7%, абсцессы (паренхиматозных органов и паракишечные) – 6%, нарушения мезентериального кровоснабжения – 3%, воспалительные изменения желчных протоков и желчного пузыря – 3%, перфорации полых органов – 2%. У 5% пациентов убедительных данных за наличие патологических изменений органов брюшной полости и малого таза выявлено не было при сохранении клинической картины острого живота. Показатель диагностической эффективности МСКТ для перечисленных заболеваний варьировал от 95% до 97%, показатели чувствительности и специфичности метода в зависимости от заболевания составили 95-97,8% и 93,2-97%, соответственно.

Выводы. При неоднозначных клинических, лабораторных данных и результатах методов медицинской визуализации первого ряда (рентгенография, УЗИ) МСКТ проявляет высокую информативность и точность, что позволяет в кратчайшие сроки установить диагноз и назначить своевременное, адекватное лечение у пациентов с острой абдоминальной болью без травмы в анамнезе.

Ключевые слова: МСКТ, ОАБ, острый живот, неотложная медицина.

Контактный автор: Магдебура Ю.А., e-mail: dr.magdebura@gmail.com

Для цитирования: Шабунин А.В., Багателия З.А., Араблинский А.В., Магдебура Ю.А. Роль МСКТ в диагностике острой абдоминальной боли без травмы в диагнозе. REJR 2019; 9(2):119-129. DOI:10.21569/2222-7415-2019-9-2-119-129.

Статья получена: **22.05.19** **Статья принята:** **08.07.19**

THE ROLE OF MSCT IN THE DIAGNOSIS OF NONTRAUMATIC ACUTE ABDOMINAL PAIN

Shabunin A.V.[1,2], Bagateliya Z.A.[1,2], Arablinskii A.V.[1,3], Magdebura Yu.A.[1]

1 - S.P. Botkin Moscow City Clinical Hospital.
2 - Russian Medical Academy of Continuous Professional Education.
3 - I.M. Sechenov First Moscow State Medical University.
Moscow, Russia.

Purpose. To perform the possibility of MSCT in identifying the cause of acute abdominal pain (AAP) in patients without a history of trauma.

Materials and methods. The results of MSCT of the abdominal and pelvis were analyzed in 880 patients with acute abdominal pain, admitted to the State Clinical Hospital. S.P. Botkin admission department in 2018. All patients performed chest and abdominal radiography and US as first-line methods after the initial examination by the surgeon. When there was a lack of data for the diagnosis, CT studies were performed on a 128-slice Phillips Ingenuity Core, natively, with oral and/or intravenous administration of a water-soluble, nonionic iodine-containing contrast medium, depending on the suspected pathology. All MSCT results were compared with the documented final diagnosis.

Results. According to MSCT, the structure of the incidence in the studied group of patients looked as follows: acute intestinal obstruction (including tumor) - 27%, acute pancreatitis - 9%, renal colic - 8%, tumors of the abdominal cavity (including metastatic parenchymal lesions organs, but excluding stenosing gut lumen) - 7%, intraabdominal abscesses (parenchymal organs and paracolic) - 6%, violations of mesenteric blood supply - 3%, inflammatory changes in the bile duct and gall bladder - 3%, hollow organ perforation 2%. 5% of patients had no convincing data for the presence of pathological changes in the abdominal and pelvic organs, while maintaining the clinical picture of the acute abdomen. The diagnostic efficiency of MSCT for these diseases ranged from 95% to 97%, the sensitivity and specificity of the method, depending on the disease, were 95-97.8% and 93.2-97%, respectively, $p > 0.05$.

Conclusion. With ambiguous clinical, laboratory data and the results of first-line medical imaging methods (radiography, ultrasound), MSCT exhibits high information value and accuracy, which makes it possible in the shortest time to diagnose and prescribe timely, adequate treatment in patients with acute abdominal pain without a history of injury.

Keywords: MSCT, AAP, acute abdomen, emergency medicine.

Corresponding author: Magdebura Yu.A., e-mail: dr.magdebura@gmail.com

For citation: Shabunin A.V., Bagateliya Z.A., Arablinskii A.V., Magdebura Yu.A. The role of MSCT in the diagnosis of nontraumatic acute abdominal pain. REJR 2019; 9(2):119-129. DOI:10.21569/2222-7415-2019-9-2-119-129.

.

Received: **22.05.19** **Accepted:** **08.07.19**

Острая абдоминальная боль (ОАБ) или острый живот является одной из наиболее частых причин обращения за медицинской помощью. По различным данным, от 5% до 10% пациентов от общего числа поступающих по каналу скорой медицинской помощи относятся к группе больных с острой абдоминальной болью [1-3].

Согласно протоколу по оказанию скорой медицинской помощи при остром животе ООР «Российское общество скорой медицинской помощи» «острый живот» (МКБ-10 R10.0) – клинический симптомокомплекс, развивающийся при повреждениях и острых хирургических заболеваниях органов брюшной полости. Острый живот не является окончательным диагнозом и носит «рабочий» характер до тех пор, пока не будет установлена точная причина ухудшения состояния пациента, и служит основанием для экстренной госпитализации больного [4].

Пациенты с ОАБ составляют одновременно большую и гетерогенную группу из-за полиэтиологичности и обилия вариантов клинической картины данного состояния. Причинами появления болевого синдрома могут быть как острые хирургические заболевания, требующие экстренного хирургического вмешательства, так и транзиторные нарушения без значительных изменений гомеостаза (неспецифическая абдоминальная боль) с возможностью лечения в амбулаторных условиях. Поэтому ранняя постановка окончательного диагноза, распределение пациентов по соответствующим каналам и оказание своевременной квалифицированной по-

Диаграмма №1. Заболеваемость по данным МСКТ.

мощи способствует снижению летальности и инвалидизации больных, а также рациональному распределению экономических и трудовых ресурсов медицинских учреждений.

Цель.

Изучить структуру заболеваемости, оценить диагностическую значимость МСКТ среди пациентов с клинической картиной острого живота нетравматического генеза, продемонстрировать КТ-семиотику основных заболеваний на примере клинических случаев.

Материалы и методы.

Проведено 880 исследований органов брюшной полости и малого таза, выполненных в течение 2018 года в приемном отделении ГКБ им С.П. Боткина на 128-срезовом компьютерном томографе Phillips Ingenuity Core у пациентов с ОАБ при поступлении. В зависимости от предполагаемой патологии исследования проводились нативно – 43 пациента, с контрастированием per os (3-5% водный раствор йодсодержащего рентгенконтрастного препарата, общий объем 1000 мл ±200 мл) – 463 пациента, с внутривенным болюсным контрастированием (неионный йодсодержащий рентгенконтрастный препарат в дозе около 100 мл) – 80 пациентов. В ряде случаев использовалось сочетание перорального и внутривенного введения контрастного вещества – 294 пациента. Все пациенты проходили первичный осмотр хирургом приемного отделения. Всем пациентам были выполнены обзорная рентгенография органов грудной клетки, брюшной полости УЗИ органов брюшной полости и, при необходимости, малого таза, в качестве методов первого ряда. Возрастной диапазон пациентов составил 18-89 лет, большая часть пациентов (61%) моложе 55 лет, преимущественно лица мужского пола (58%). Показатели чувствительности, специфичности, точности МСКТ рассчитывались с учетом задокументированного окончательного диагноза.

Результаты.

По данным МСКТ структура заболеваемости изучаемой группы пациентов выглядела следующим образом: острая кишечная непроходимость (в том числе опухолевая) – 27%, острый панкреатит – 9%, почечная колика – 8%, опухоли органов брюшной полости (в том числе метастатическое поражение паренхиматозных органов, но исключая стенозирующие просвет кишки) – 7%, абсцессы (паренхиматозных органов и паракишечные) – 6%, нарушения мезентериального кровоснабжения – 3%, воспалительные изменения желчных протоков и желчного пузыря - 3%, перфорации полых органов – 2%. У 5% пациентов убедительных данных за наличие патологических изменений органов брюшной полости и малого таза выявлено не было при сохранении клинической картины острого живота (диаграмма 1).

Показатель диагностической эффективности МСКТ для перечисленных заболеваний варьировал от 95% до 97%, показатели чувствительности и специфичности метода в зависимости от заболевания составили 95-97,8% и 93,2-97%, соответственно.

В ходе анализа статистических данных были отмечены характерные черты для некоторых групп пациентов. Так возрастной диапазон обследуемых с клинической картиной острой кишечной непроходимости смещался в сторону пожилых и старых пациентов. В группе пациентов с острым панкреатитом большинство составляли лица мужского пола (64%), трудоспособного возраста (55%). В группе пациентов с выявленным онкологическим заболеванием и/или его осложнениями преобладали лица по-

жилого возраста (средний возраст 63 года). В остальных нозологических группах убедительной зависимости между частотой возникновения болезни и возрастом, полом не было выявлено.

Ниже представлена КТ-картина некоторых заболеваний органов брюшной полости и забрюшинного пространства, являющиеся причинами острой абдоминальной боли.

У пациентки З., 47 лет, с жалобами на боль в животе без четкой локализации в течение 12 часов, при МСКТ с пероральным контрастированием выявлены признаки частичной тонкокишечной непроходимости, умеренное утолщение стенки одной из петель подвздошной кишки с жидкостными каемками на этом уровне (рис. 1). Данная картина расценена как частичная тонкокишечная непроходимость. При прямой мезентерикографии были выявлены признаки сегментарного мезентериального тромбоза. При лапаротомии резецировано 25 см некротизированной подвздошной кишки. Пациентка выписана с улучшением.

У пациента А. 67 лет с жалобами на боли в животе без четкой локализации, отсутствие стула в течение 4 суток при МСКТ с пероральным контрастированием обнаружены признаки опухолевой толстокишечной непроходимости (рис. 2). Учитывая распространенность опухолевого процесса и общее соматическое состояние пациента, было решено отказаться о радикального оперативного вмешательства. Пациенту было показано выполнение стентирования кишки, что привело к улучшению состояния пациента.

У пациента С. 73 лет с жалобами на разлитые боли в животе в течение 24 часов, нарушение отхождения стула в течение 3 суток при МСКТ с пероральным контрастированием выявлены признаки обтурационной тонкокишечной непроходимости, калькулезного холецистита, признаки наличия холецистодуоденального свища и обтурации просвета подвздошной кишки желчным камнем (рис. 3). Была показана лапаротомия, в ходе которой выполнена литоэкстракция и холецистэктомия. Пациент выписан с улучшением.

У пациента М. 42 лет с жалобами на боли в верхних отделах живота, тошноту после погрешности в диете, язвенной болезнью желудка в анамнезе, при МСКТ картина острого деструктивного панкреатита с вовлечением главным образом хвоста поджелудочной железы и формированием парапанкреатического инфильтрата с распространением по левому типу (рис. 4). Пациенту была показана консервативная терапия и наблюдение в условиях стационара.

У пациентки П. 37 лет с жалобами на постепенно нарастающие в течение 5 дней боли в правом подреберье, при МСКТ с внутривенным болюсным контрастированием в правой доле печени выявлен крупный многокамерный абсцесс с типичным накоплением контрастного вещества по периферии, что соответствует формирующейся капсуле абсцесса (рис. 5). Пациентке была назначена антибактериальная терапия, выполнено дренирование абсцесса.

У пациента Г. 40 лет с жалобами на разлитые боли в животе при МСКТ с двойным контрастированием были выявлены мелкие включения газа за пределами стенки толстой кишки, что свидетельствовало о наличии перфорации. Также визуализировались дивертикулы нисходящей ободочной кишки, уплотнение паракишечной клетчатки на этом уровне (рис. 6).

У пациента К. 42 лет с жалобами на нарастающие боли в эпигастрии в течение 2 суток после погрешности в диете при МСКТ с внутривенным болюсным контрастированием обнаружен увеличенный в размерах желчный пузырь с утолщенной стенкой, в которой четко визуализируется дефект, а также прилежащее парапузырное жидкостное скопление (рис. 7). Данные КТ были расценены как острый перфоративный холецистит с формированием парапузырного абсцесса, что подтвердилось при лапаротомии. Пациенту выполнена холецистэктомия, санация и дренирование брюшной полости.

У пациентки 50 лет с жалобами на боль преимущественно в правых отделах живота, повышение температуры тела до 37,2 С при МСКТ с внутривенным контрастированием определяются признаки обтурации правого мочеточника конкрементом: каликопиелуретероэктазия справа, конкремент терминального отдела правого мочеточника (рис. 8). Выполнена цистоскопия с литоэкстракцией, что привело к улучшению состояния пациента.

У пациента Р. 55 лет с жалобами на нелокализованную боль в животе в течение 24 часов, с протезированием брюшного отдела аорты в анамнезе (1 год назад), при МСКТ с внутривенным болюсным контрастированием выявлены признаки окклюзии нижней брыжеечной артерии (рис. 9). Было показано эндоваскулярное вмешательство, после которого состояние пациента улучшилось.

Обсуждение.

В виду высокой частоты неблагоприятных исходов при отсутствии лечения острой абдоминальной патологии, своевременная диагностика причины ухудшения состояния, выбор адекватной консервативной терапии или определение хирургического вмешательства и его объема приобретает решающее значение в изучаемой группе больных.

Согласно данным мировой статистики основными причинами развития острого живота являются: острый аппендицит, острый холеци-

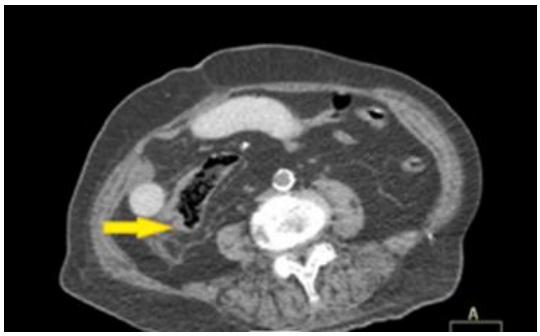

Рис. 1 а (Fig. 1 a)

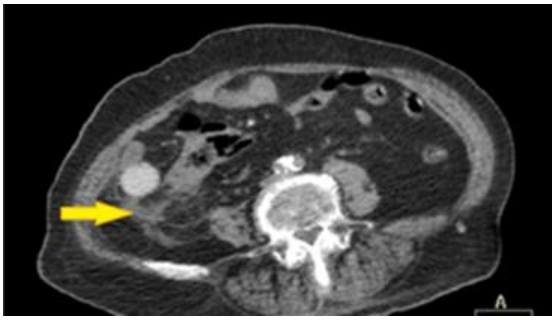

Рис. 1 б (Fig. 1 b)

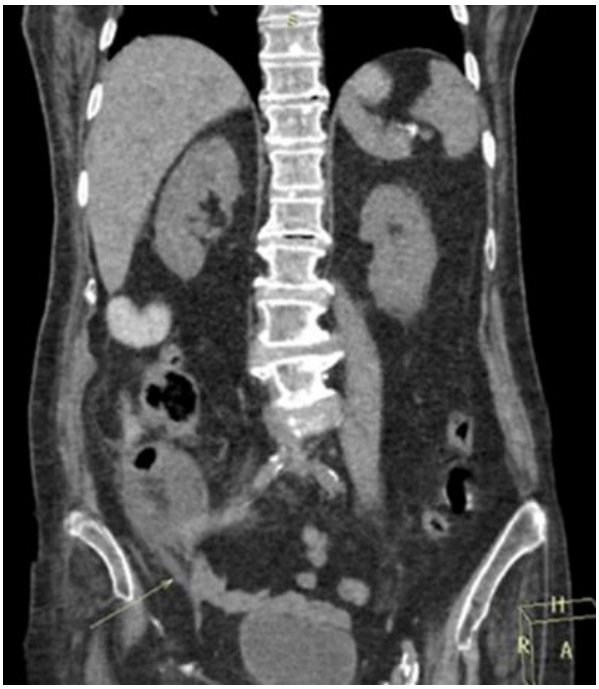

Рис. 1 в (Fig. 1 c)

Рис. 1. МСКТ с пероральным контрастированием за 6 часов до исследования.

Стрелками обозначена измененная петля подвздошной кишки (изображение а) и жидкостные каемки (изображение б и в).

Fig. 1. Contrast-enhanced CT scan with oral contrast given 6 hours before the study.

Arrows indicate the altered ileal loop (image a) and fluid rims (image b and c).

Рис. 2 а (Fig. 2 a)

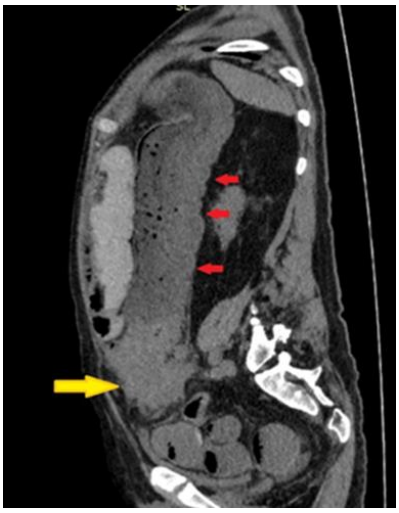

Рис. 2 б (Fig. 2 b)

Рис. 2. МСКТ с пероральным контрастированием за 12 часов до исследования.

Отмечается неравномерное утолщение стенки восходящего отдела ободочной кишки и инфильтрация регионарной клетчатки, соответствующие опухолевому поражению (желтые стрелки). Визуализируется типичное расширение просвета кишки проксимальнее места опухолевого стеноза (красные стрелки).

Fig. 2. Contrast-enhanced CT scan with oral contrast given 12 hours before the study.

The yellow arrow indicates the place of tumor stenosis of the descending colon. Red arrows indicate enlarged colon lumen.

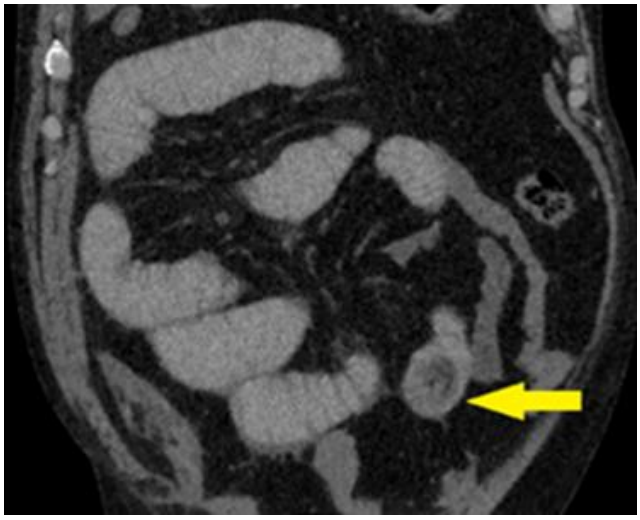

Рис. 3 а (Fig. 3 a)

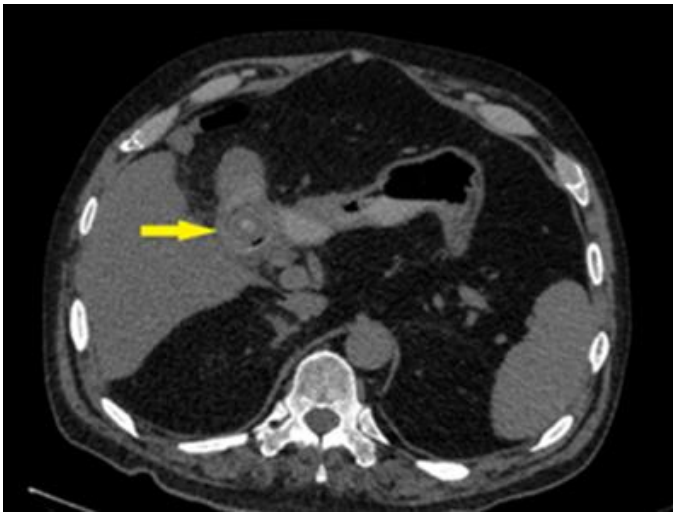

Рис. 3 б (Fig. 3 b)

Рис. 3. МСКТ с пероральным контрастированием за 6 часов до начала исследования.

Отмечается типичное для кишечной непроходимости расширение петель тонкой кишки. В просвете желчного пузыря визуализируется конкремент со слоистой структурой (указан стрелкой на изображении б). В просвете дистальных отделов подвздошной кишки определяется аналогичный конкремент (указан стрелкой на изображении а).

Fig. 3. Contrast-enhanced CT scan with oral contrast given 6 hours before the study.

Yellow arrows indicate bile calculi. An extension of the loops of the small intestine, typical of intestinal obstruction, is noted. A calculus with a layered structure is visualized in the lumen of the gallbladder (indicated by the arrow in image b). A similar calculus is determined in the lumen of the distal ileum (indicated by the arrow in image a).

Рис. 4 (Fig. 4)

Рис. 4. КТ с внутривенным болюсным введением контрастного препарата.

Изображения в панкреатическую фазу контрастирования. Стрелкой указана локализация панкреонекроза и парапанкреатического инфильтрата в области хвоста поджелудочной железы.

Fig. 4. CT with intravenous contrast agent administration.

Yellow arrow indicates the localization of pancreatic necrosis with the parapancreatic fluid.

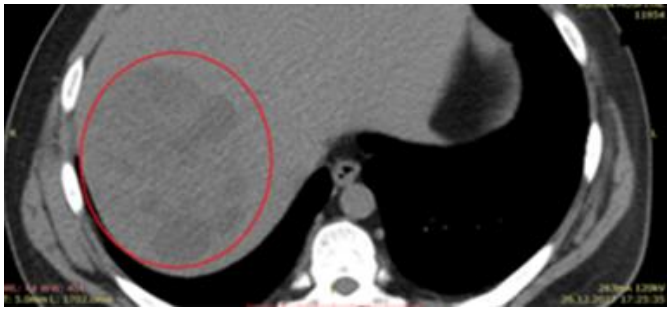

Рис. 5 а (Fig. 5 a)

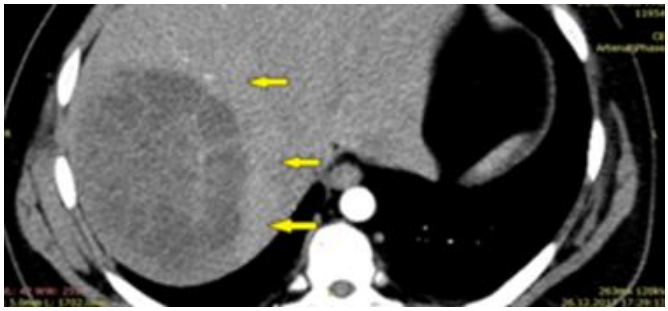

Рис. 5 б (Fig. 5 b)

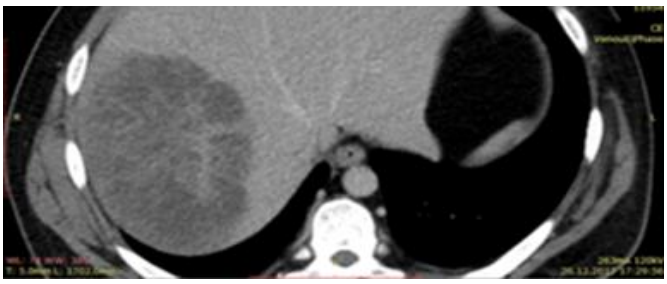

Рис. 5 в (Fig. 5 c)

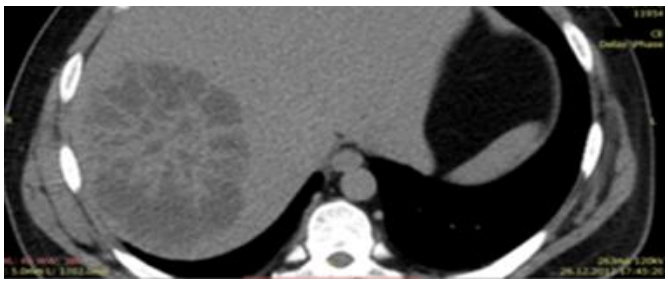

Рис. 5 г (Fig. 5 d)

Рис. 5. КТ с внутривенным болюсным введением контрастного препарата.

Нативное изображение (а) и изображения в артериальную (б), паренхиматозную (в), отсроченную (г) фазы контрастирования. Красным контуром обозначен абсцесс в правой доле печени. Стрелками указан типичный «венчик» повышенного накопления контрастного препарата.

Fig. 5. CT with intravenous contrast agent administration.

The native image (a) and images in the arterial (b), venous (c), excretory (d) phases. The red outline indicates an abscess in the right lobe of the liver. The arrows indicate the typical "rim" of increased accumulation of the contrast agent.

Рис. 6 а (Fig. 6 a)

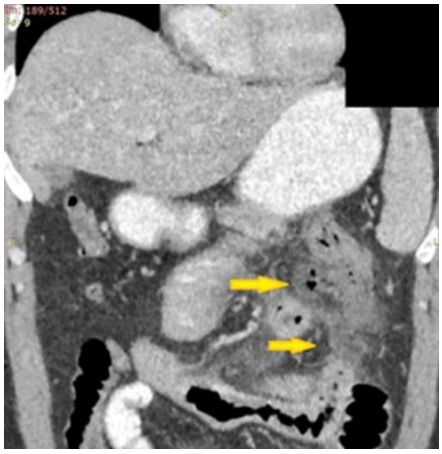

Рис. 6 б (Fig. 6 b)

Рис. 6. МСКТ с пероральным и внутривенным контрастированием.

На изображении а стрелками указаны мелкие включения газа вдоль наружного контура стенки толстой кишки (признак перфорации). На изображении б стрелками обозначен паракишечный инфильтрат с включениями газа.

Fig. 5. MSCT with oral and intravenous contrast agent administration.

In the image a, arrows indicate small gas inclusions along the outer contour of the colon wall (a sign of perforation). In the image b, arrows indicate the para-intestinal infiltrate with gas inclusions.

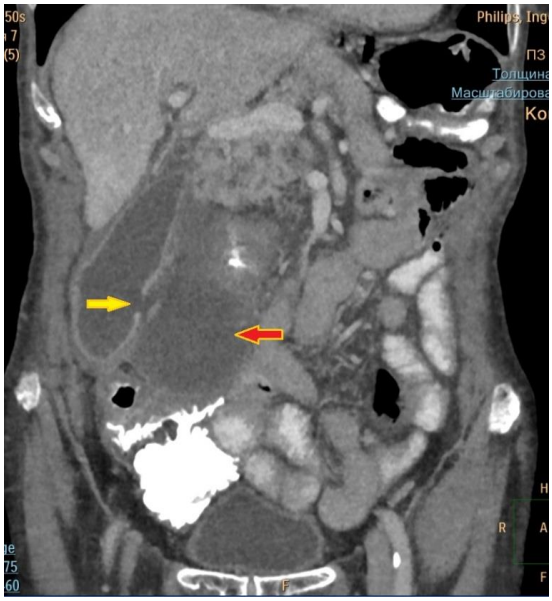

Рис. 7 (Fig. 7)

Рис. 8 (Fig. 8)

Рис. 7. КТ с пероральным и внутривенным болюсным введением контрастного препарата.

Паренхиматозная фаза контрастирования, коронарная реконструкция. Желтой стрелкой обозначен дефект стенки увеличенного желчного пузыря. Красной стрелкой обозначено парапузырное жидкостное скопление.

Fig. 7. MSCT with oral and intravenous contrast agent administration.

The yellow arrow indicates a defect in the wall of the enlarged gallbladder. The red arrow indicates the fluid collector near the gallbladder.

Рис. 8. МСКТ с внутривенным контрастированием.

На изображении виден конкремент терминального отдела правого мочеточника. Каликоуретеропиелэктазия справа.

Fig. 8. CT with intravenous contrast agent administration.

Right vesico-ureteric junction calculus, mild left hydronephrosis and hydroureter.

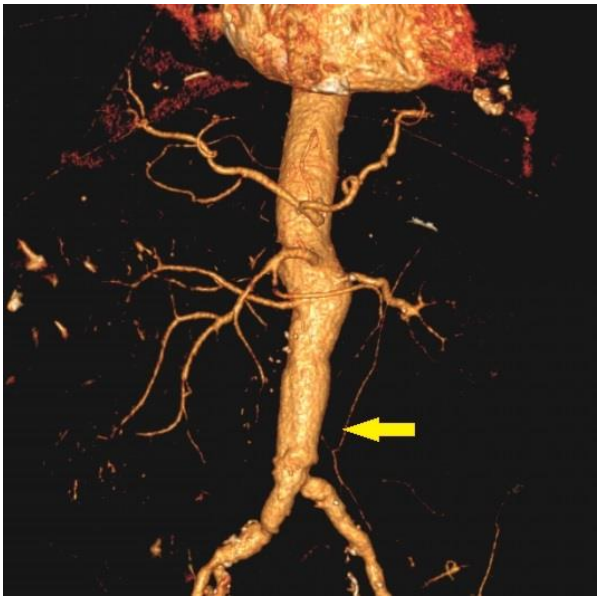

Рис. 9 (Fig. 9)

Рис. 9. МСКТ с внутривенным болюсным контрастированием, артериальная фаза.

3D-реконструкция артериального русла. Стрелкой обозначено место отхождения нижней брыжеечной артерии, просвет которой окклюзирован и не заполняется контрастным веществом.

Fig. 9. CT with intravenous contrast agent administration, arterial phase.

The arrow indicates the place of discharge of the inferior mesenteric artery, the lumen of which is occluded and not filled with a contrast agent.

стит, перфорация полого органа, острый панкреатит, острая гинекологическая патология, онкологические заболевания тонкого и толстого кишечника, осложненный дивертикулит, синдром абдоминальной ишемии, тромбоз мезентериальных сосудов, перитониты различного генеза и пр. Следует учитывать, что в силу различной степени тяжести состояния пациентов, особенностей анамнеза, данных первичных рентгенографии, УЗИ и ряда других причин, часть пациентов не нуждается в проведении МСКТ на этапе первичной диагностики. Таким образом, структура заболеваемости, сформированная по данным КТ-исследований в нашем отделении, отличается от структуры заболеваемости в группе «острого живота» в целом и адаптирована для использования врачами-рентгенологами отделений КТ скоропомощных медицинских учреждений.

Известно, что у около 65% пациентов с острой абдоминальной болью нетравматического генеза нуждаются в неотложной медицинской помощи в условиях стационара. Тогда как по данным различных исследований от 24% до 51% пациентов не нуждаются в госпитализации. В 40-60% случаев результаты КТ способствуют изменению первоначального диагноза и, соответственно, тактики лечения. Это имеет большое значение как в группе молодых пациентов для сохранения их трудоспособности, так и в группе пожилых, где возможно сокращение числа неоправданных хирургических вмешательств. Не удается выявить причину острой абдоминальной патологи с помощью КТ только у 6% пациентов [5-7].

Данные, полученные в ходе настоящего исследования в условиях приемного отделения ГКБ им. С.П. Боткина, подтверждают задокументированный мировой опыт использования МСКТ в качестве наиболее информативного неинвазивного метода диагностики причин ОАБ.

В РФ пациентам с ОАБ при поступлении назначается обзорная рентгенография органов грудной клетки, брюшной полости в прямой проекции и латерограмма, а также ультразвуковое исследование органов брюшной полости. При недостаточной информативности методов первого ряда, если позволяет техническое оснащение ЛПУ, назначается компьютерная томография.

Рентгенологический метод до сих пор широко используется у пациентов с первичным диагнозом «острый живот» не только в РФ, но и во многих странах зарубежья. Однако с помощью рентгенологического исследования возможно выявить лишь несколько патологических состояний (перфорация полого органа, кишечная непроходимость, наличие рентгенпозитивного инородного тела в брюшной полости, рентгенпозитивные конкременты при мочекаменной и желчнокаменной болезнях). Поэтому в течение последних лет многие авторы подвергают критике алгоритмы с обязательным рентгенологическим исследованием у пациентов с абдоминальной болью. Согласно данным крупного многоцентрового исследования, включающего более 1000 человек, в условиях приемного отделения впоследствии подтверждаются только 49% первоначально установленных диагнозов [2]. При использовании рентгенологического исследования подтверждается 50% диагнозов. Незначительная разница данных показателей позволяет ряду авторов утверждать, что рентгенологическое исследование на первоначальном этапе обследования пациентов с нетравматической острой абдоминальной болью не является необходимым [2, 9-11]. Чувствительность, специфичность и диагностическая эффективность даже нативной МСКТ значительно превышает таковые показатели рентгенологического исследования (протокол, включающий обзорную рентгенографию органов грудной клетки, брюшной полости, латерограмму органов брюшной полости): 96,0%, 95,1% и 95,6% против 30,0%, 87,8% и 56,0%, соответственно ($p<0,05$) [12]. Ряд авторов считает, что применение рентгенографии оправдано только благодаря высокому показателю чувствительности в диагностике свободного газа в брюшной полости (до 90%) и относительной доступности метода. Однако специфичность метода, по различным данным, составляет 50-89%, а ложноотрицательные результаты регистрируются в 49% случаев. Рентгенологическое исследование способствует изменению первоначального диагноза только в 4% случаев (22% от общего числа измененных диагнозов) [13].

Диагностический алгоритм, при котором пациентам с абдоминальной болью проводится в первую очередь УЗИ и, при неоднозначных результатах, назначается КТ, считается наиболее оптимальным, что подтверждается результатами многоцентровых исследований и отображено в рекомендациях American College of Radiology Appropriateness Criteria ® [5]. Для ряда острых хирургических заболеваний органов брюшной полости разработана отечественная инструкция, которая включает рекомендации по диагностике, соответствующие мировым тенденциям и соблюдающиеся в ГКБ им. С.П. Боткина [14, 16]. Эффективность подтверждается данными, полученными в ходе настоящего исследования.

Также в ходе настоящей работы был сформулирован перечень принципов проведения КТ-исследований для изучаемой группы пациентов, помогающий оптимизации назначения и проведения исследований для повышения эффективности МСКТ.

1. При подозрении на острую кишечную

непроходимость у пациентов со стабильной гемодинамикой, отсутствием симптомов разлитого перитонита, назначается проведение МСКТ с пероральным контрастированием. Необходимо использовать 3-5% водный раствор йодсодержащего рентгенконтрастного препарата в объеме ~1 л ±200 мл. При превышении концентрации контрастного вещества диагностическая ценность исследования снижается за счет появления плотностных артефактов на границе сред «контраст-мягкие ткани» и «контраст-газ». При недостаточной концентрации контрастного вещества не будет достигнута оптимальная контрастность содержимого кишечника, исследование также будет малоинформативным. При подозрении на тонкокишечную непроходимость сканирование осуществляется через 4-6 часов от начала приема контрастного препарата, при подозрении на толстокишечную непроходимость – через 12-14 часов. При необходимости возможно осуществление динамического контроля пассажа контрастного вещества по кишечнику через определенные временные интервалы.

2. При подозрении на острый панкреатит КТ-исследование с внутривенным болюсным введением контрастного вещества целесообразно проводить не ранее 2-3 суток от начала симптомов. Для наилучшей визуализации ткани поджелудочной железы и дефектов контрастирования ее паренхимы, рекомендуется использовать протокол, включающий панкреатическую фазу контрастирования (~40 секунда от начала введения контрастного препарата) [15].

3. При подозрении на перфорацию полого органа достаточным будет проведение нативного исследования. Оно не требует специальной подготовки пациента и позволяет выявить даже мельчайшие внеорганные включения газа в брюшной полости и малом тазу. С учетов высокой разрешающей способности современных компьютерных томографов, зачастую удается распознать локализацию дефекта стенки полого органа.

4. При подозрении на почечную колику нативное КТ-исследование позволяет выявлять непосредственно конкременты любой локализации. При необходимости оценки состояния почечной паренхимы (при подозрении на апостематозный процесс) и более детальной визуализации мочевыводящих структур рекомендуется исследование с внутривенным болюсным введением контрастного вещества и получением изображений в раннюю артериальную (кортикальную) фазу (17-25 сек), отсроченную экскреторную фазу (5,7 и/или 15 минут).

5. У пациентов с подозрением на нарушения мезентериального кровоснабжения целесообразно проведение КТ с внутривенным болюсным контрастированием, получением изображений в артериальную и паренхиматозную фазы контрастирования. КТ-мезентерикография является методом выбора для определения наличия и протяженности окклюзии или стеноза сосудистых структур, одновременно позволяет определить наличие возможных осложнений (ишемия кишки, перфорация, перитонит).

Соблюдение диагностических алгоритмов необходимо для оптимизации работы кабинета КТ приемного отделения, повышения эффективности данного метода диагностики в процессе постановки диагноза, а, следовательно, принятия решения о хирургическом вмешательстве или отказа от неоправданных операций, сокращения времени пребывания пациентов в приемном отделении.

Выводы.

1. Структура заболеваемости среди группы пациентов с острой абдоминальной болью нетравматического характера по данным результатов МСКТ отличается от структуры заболеваемости с «хирургической» точки зрения в виду использования такого алгоритма диагностики, что не всем пациентам показано проведение МСКТ при поступлении.

2. Следует определять показания и учитывать противопоказания к проведению КТ, определить оптимальный протокол сканирования (диапазон, показания к пероральному и/или внутривенному введению контрастного препарата, его дозу и разведение, необходимые фазы контрастирования при внутривенном болюсном введении), в зависимости от предполагаемой патологии.

3. Для получения изображений с максимальной информативностью необходимо строго соблюдать методику исследования (объем, концентрацию контрастного препарата и временные интервалы до исследования при пероральном контрастировании, объем и скорость введения контрастного вещества при внутривенном контрастировании, соблюдение тайминга для соответствующих фаз).

4. При соблюдении методики исследования МСКТ является высокоинформативным методом диагностики причин острой абдоминальной боли у пациентов без травмы в анамнезе в условиях отделения неотложной медицинской помощи. Это способствует назначению своевременного, адекватного лечения.

Источник финансирования и конфликт интересов.

Авторы данной статьи подтвердили отсутствие финансовой поддержки исследования и конфликта интересов, о которых необходимо сообщить.

Список литературы:

1. Kamin R.A., Nowicki T.A., Courtney D.S., Powers R.D. Pearls and Pitfalls in the Emergency Department Evaluation of Abdominal Pain. Emerg Med Clin North Am. 2003; 21:61–72.

2. Randen A., Laméris W., Luitse J.S. et al. The role of plain radiographs in patients with acute abdominal pain at the ED. Am J Emerg Med. 2011; 29(6):582–589.

3. Hastings R.S., Powers R.D. Abdominal pain in the ED: a 35-year retrospective. AmJEmergMed. 2011;29(7):711–716.

4. А.А. Захаренко Клинические рекомендации (протокол) по оказанию скорой медицинской помощи при остром животе. ООР «Российскоеобществоскороймедицинскойпомощи» 2014.

5. Lameris W., van Randen A., van Es H.W. et al. Imaging strategies for detection of urgent conditions in patients with acute abdominal pain: diagnostic accuracy study. Br Med J. 2009;338:b2431.

6. Rosen M.P., Siewert B., Sands D.Z., Bromberg R., Edlow J., Raptopoulos V.Value of abdominal CT in the emergency department for patients with abdominal pain.Eur Radiol. 2003;13(2):418-24. Epub 2002 Oct 16. DOI: 10.1007/s00330-002-1715-5

7. Leuthauser A., McVane B. Abdominal Pain in the Geriatric Patient Emergency Medicine Clinics of North America. 2016; 34(2): 363-375.

8. Haller O., Karlsson L., Nyman R. Can low-dose abdominal CT replace abdominal plain film in evaluation of acute abdominal pain? Ups J Med Sci. 2010;115:113–120.

9. Karkhanis S1., Medcalf J.Eur J Emerg Med. 2009;16(5):267-70. doi: 10.1097/MEJ.0b013e328323d6e5.

10. Ahn S.H., Mayo-Smith W.W., Murphy B.L., Reinert S.E., Cronan J.J. (2002) Acute nontraumatic abdominal pain in adult patients: abdominal radiography compared with CT evaluation. Radiology. 2002;225(1):159–164.

11. Kellow Z.S., MacInnes M., Kurzencwyg D. et al. The role of abdominal radiography in the evaluation of the nontrauma emergency patient. Radiology. 2008; 248: 887-893.

12. MacKersie A.B., Lane M.J., Gerhardt R.T., Claypool H.A., Keenan S., Katz D.S., Tucker J.E. Nontraumatic acute abdominal pain: unenhanced helical CT compared with three-view acute abdominal series. Radiology. 2005;237(1):114-22. DOI: 10.1148/radiol.2371040066

13. Faggian A., Berritto D., Iacobellis F., Reginelli A., Cappabianca S., Grassi R. Imaging Patients With Alimentary Tract Perforation: Literature Review Seminars in Ultrasound, CT, and MRI. 2016; 37(1): 66-69.

14. Инструкция по диагностике и лечению острых хирургических заболеваний органов брюшной полости в медицинских организациях государственной системы здравоохранения города Москвы. Приложение к приказу Департамента здравоохранения города Москвы от 13.02.2017 г. №83.

15. Араблинский А.В., Румер В.Б., Сидорова Ю.В. Неотложная компьютерная томография в клинике абдоминальной хирургии. Московский хирургический журнал. 2016. № 4 (50). С. 12-19.

16. Араблинский А.В., Магдебура Ю.А. КТ в диагностике абдоминальной патологии нетравматического генеза. REJR 2018; 8(2):58-71. DOI:10.21569/2222-7415-2018-8-2-58-71.

References:

1. Kamin R.A., Nowicki T.A., Courtney D.S., Powers R.D. Pearls and Pitfalls in the Emergency Department Evaluation of Abdominal Pain. Emerg Med Clin North Am. 2003; 21:61–72.

2. Randen A., Laméris W., Luitse J.S. et al. The role of plain radiographs in patients with acute abdominal pain at the ED. Am J Emerg Med. 2011; 29(6):582–589.

3. Hastings R.S., Powers R.D. Abdominal pain in the ED: a 35-year retrospective. Am J Emerg Med. 2011;29(7):711–716.

4. Zakharenko A. A., Clinical Recommendations on Emergency Medical Care of Acute Abdomen. All-Russian public organization «Russian Society of Emergency Medical Care». 2014 (in Russian).

5. Lameris W., van Randen A., van Es H.W. et al. Imaging strategies for detection of urgent conditions in patients with acute abdominal pain: diagnostic accuracy study. Br Med J. 2009;338:b2431.

6. Rosen M.P., Siewert B., Sands D.Z., Bromberg R., Edlow J., Raptopoulos V.Value of abdominal CT in the emergency department for patients with abdominal pain.Eur Radiol. 2003;13(2):418-24. Epub 2002 Oct 16. DOI: 10.1007/s00330-002-1715-5

7. Leuthauser A., McVane B. Abdominal Pain in the Geriatric Patient Emergency Medicine Clinics of North America. 2016; 34(2): 363-375.

8. Haller O., Karlsson L., Nyman R. Can low-dose abdominal CT replace abdominal plain film in evaluation of acute abdominal pain? Ups J Med Sci. 2010;115:113–120.

9. Karkhanis S1., Medcalf J.Eur J Emerg Med. 2009;16(5):267-70. doi: 10.1097/MEJ.0b013e328323d6e5.

10. Ahn S.H., Mayo-Smith W.W., Murphy B.L., Reinert S.E., Cronan J.J. (2002) Acute nontraumatic abdominal pain in adult patients: abdominal radiography compared with CT evaluation. Radiology. 2002;225(1):159–164.

11. Kellow Z.S., MacInnes M., Kurzencwyg D. et al. The role of abdominal radiography in the evaluation of the nontrauma emergency patient. Radiology. 2008; 248: 887-893.

12. MacKersie A.B., Lane M.J., Gerhardt R.T., Claypool H.A., Keenan S., Katz D.S., Tucker J.E. Nontraumatic acute abdominal pain: unenhanced helical CT compared with three-view acute abdominal series. Radiology. 2005;237(1):114-22. DOI: 10.1148/radiol.2371040066

13. Faggian A., Berritto D., Iacobellis F., Reginelli A., Cappabianca S., Grassi R. Imaging Patients With Alimentary Tract Perforation: Literature Review Seminars in Ultrasound, CT, and MRI. 2016; 37(1): 66-69.

14. Instructions for the Diagnosis and Treatment of Acute Surgical Diseases of Abdomen in Medical Organizations of Moscow Public Health System. The Appendix to the Order of the Department of Moscow City Public Health Services from 13.02.2017 №83 (in Russian).

15. Arablinskii AV, Rumer VB, Sidorova Yu.V. Emergency computed tomography in the clinic of abdominal surgery. Moscow surgical journal. 2016. № 4 (50):12-19 (in Russian).

16. Arablinskiy A.V., Magdebura Yu.A. CT in the diagnosis of nontraumatic acute abdomen. REJR 2018; 8(2):58-71. DOI:10.21569/2222-7415-2018-8-2-58-71 (in Russian).

ОРИГИНАЛЬНАЯ СТАТЬЯ

СРАВНИТЕЛЬНЫЙ АНАЛИЗ ДАННЫХ КОМПЬЮТЕРНОЙ ТОМОГРАФИИ И МАГНИТНО-РЕЗОНАНСНОЙ ТОМОГРАФИИ В ВЫЯВЛЕНИИ МЕТАСТАТИЧЕСКОГО ПОРАЖЕНИЯ КОСТЕЙ ПРИ ПОЧЕЧНО-КЛЕТОЧНОМ РАКЕ

Крючков И.А.[1], Чехонацкая М.Л.[1], Россоловский А.Н.[1], Кондратьева О.А.[1], Николенко В.Н.[2,3], Чехонацкий А.А.[1], Бобылев Д.А.[1], Чураков А.А.[1], Кондратьева Д.А.[1]

1 - ФГБОУ ВО «Саратовский ГМУ им. В.И. Разумовского». г. Саратов, Россия.
2 - ФГАОУ ВО «Первый МГМУ им. И.М. Сеченова» Минздрава России. г. Москва, Россия.
3 - ФГБОУ ВО «Московский государственный университет имени М.В. Ломоносова». г. Москва, Россия.

Цель исследования. Сравнить диагностические возможности магнитно-резонансной и компьютерной томографии в выявлении метастатического поражения костей у пациентов с почечно-клеточным раком.

Материалы и методы. В исследовании приняли участие 11 больных с почечно-клеточным раком (ПКР), имеющих метастатическое поражение костей. Всем пациентам проводились магнитно-резонансная (МРТ) и компьютерная томография (КТ).

Результаты. Средний объем опухоли при МРТ был на 44,1% больше по сравнению со средним объемом при компьютерной томографии, который был как клинически, так и статистически значимым. В 11 из 17 поражений объемы метастазов были больше на МРТ по сравнению с объемом на КТ. В 6 из 17 поражений объемы были сопоставимы по размеру.

Заключение. Диагностика костных метастазов ПКР на МРТ привело как к клинически, так и к статистически значимым большим объемам по сравнению с измерением тех же поражений на КТ. МРТ более точно отражает степень поражения при метастазах, благодаря лучшей визуализации инфильтрации костного мозга и инвазии мягких тканей. Контурирование, основанное только на КТ, может привести к недооценке фактического объема опухоли, что может привести к некорректному планированию лучевой терапии.

Ключевые слова: почечно-клеточный рак, компьютерная томография, магнит-резонансная томография, метастазы.

Контактный автор: Крючков И.А., e-mail: mazar15@mail.ru

Для цитирования: Крючков И.А., Чехонацкая М.Л., Россоловский А.Н., Кондратьева О.А., Николенко В.Н., Чехонацкий А.А., Бобылев Д.А., Чураков А.А., Кондратьева Д.А. Сравнительный анализ данных компьютерной томографии и магнитно-резонансной томографии в выявлении метастатического поражения костей при почечно-клеточном раке. REJR 2019; 9(2):130-132. DOI:10.21569/2222-7415-2019-9-2-130-132.

Статья получена: **19.04.19** **Статья принята:** **15.05.19**

COMPARATIVE ANALYSIS OF COMPUTED TOMOGRAPHY AND MAGNETIC RESONANCE IMAGING IN DETECTING METASTATIC BONE LESIONS IN RENAL CELL CARCINOMA

Kryuchkov I.A.[1], Chekhonatskaya M.L.[1], Rossolovsky A.N.[1], Kondrat'eva O.A.[1], Nikolenko V.N.[2,3], Chekhonatskiy A.A.[1], Bobylev D.A.[1], Churakov A.A.[1], Kondrat'eva D.A.[1]

1 - V.I. Razumovsky Saratov State Medical University. Saratov, Russia.
2 - I.M. Sechenov First Moscow State Medical University (Sechenov University). Moscow, Russia.
3 - M.V. Lomonosov Moscow State University. Moscow, Russia.

Purpose. To compare the diagnostic capabilities of magnetic resonance and computed tomography in the detection of metastatic bone lesions in patients with renal cell carcinoma.

Materials and methods. The study involved 11 patients with renal cell carcinoma

(RCC) with metastatic bone damage. All patients underwent magnetic resonance and computed tomography.

Results. The average tumor volume in MRI was 44.1% more compared to the average volume in computed tomography (CT), which was both clinically and statistically significant. In 11 of 17 lesions, the volume of metastases was greater on magnetic resonance imaging (MRI) compared with the volume on CT. In 6 of 17 lesions, the volumes were comparable in size.

Conclusion. Diagnosis of bone metastases of RCC on MRI led to both clinically and statistically significant large volumes compared to measuring the same lesions on CT. MRI more accurately reflects the extent of lesions in metastasis, due to better visualization of bone marrow infiltration and soft tissue invasion. A contouring based only on CT can lead to an underestimation of the actual tumor volume, which can lead to an incorrect planning of radiotherapy.

Keywords: renal cell carcinoma, computed tomography, magnetic resonance imaging, metastases.

Corresponding author: Kryuchkov I.A., e-mail: mazar15@mail.ru

For citation: Kryuchkov I.A., Chekhonatskaya M.L., Rossolovsky A.N., Kondrat'eva O.A., Nikolenko V.N., Chekhonatskiy A.A., Bobylev D.A., Churakov A.A., Kondrat'eva D.A. Comparative analysis of computed tomography and magnetic resonance imaging in detecting metastatic bone lesions in renal cell carcinoma. REJR 2019; 9(2):130-132. DOI:10.21569/2222-7415-2019-9-2-130-132.

.

Received: 19.04.19 **Accepted:** 15.05.19

Тенденция роста заболеваемости злокачественными новообразованиями и смертности от них отмечается во всем мире. Общая тенденция роста распространенности онкологической заболеваемости ведет к увеличению числа пациентов с распространенными формами рака. Почечно-клеточный рак (ПКР) составляет 90% всех опухолей почек [1]. У 20-35% пациентов с ПКР возможно развитие костных метастазов [2]. Для улучшения результатов лечения большое значение приобретает раннее и достоверное обнаружения костных метастазов.

В настоящее время применение современных лучевых методов диагностики позволяет выявить метастатическое поражение костно-суставной системы. Актуальной остается проблема поиска чувствительных методов для ранней диагностики костных метастазов. Важность использования магнитно-резонансной томографии обусловлена возможностью раннего обнаружения поражений, на стадии вытеснения опухолевыми клетками красного костного мозга, что еще не вызывает существенных морфологических изменений костной ткани.

Цель исследования.

Сравнить диагностические возможности магнитно-резонансной и компьютерной томографии в выявлении метастатического поражения костей у пациентов с почечно-клеточным раком.

Материалы и методы.

С осени 2017 года по март 2019 года были обследованы 11 пациентов с почечно-клеточным раком, имеющих метастатическое поражение костей. У 7 пациентов были одиночные метастазы, у 4 обследованных – множественные метастатические поражения костной системы (всего 17 метастатических очагов). Частота локализаций костных метастазов была следующая: большая часть поражений (64,7%) была расположена в позвонках (41,2% – в грудном отделе позвоночника и 23,5% – в поясничном отделе), 29,4% метастазов находились в тазовых костях, 5,9% в бедренной кости. Все выявленные поражения были остеолитическими. Средний возраст пациентов составлял 67 лет (диапазон 52–89 лет).

Всем пациентам проводились КТ и МРТ. КТ-изображения в плоском разрешении были выполнены при толщине среза 3 мм на аппарате «AsteionS4» («Toshiba»). Кроме того, все пациенты прошли МРТ-сканирование на аппарате 1,5 Тесла (Achieva; «Philips») с толщиной среза 1,1–4 мм. Для каждого пациента были получены Т1-взвешенные изображения в аксиальной и сагиттальной проекциях, а также Т2-взвешенные изображения в аксиальной, сагиттальной, фронтальной плоскостях и диффузионно-взвешенные изображения (DWI).

При компьютерной томографии основное внимание уделялось оценке распространенности метастатического процесса. Все срезы были рассмотрены с применением одинаковых настроек с уровнем окна в +300 единиц Хаунсфилда (HU) и шириной окна в 1000 HU. Также использовалась стандартная настройка уровня окна в +40 HU и ширины окна 400 HU.

Для статистического анализа использовалась пакет прикладных программ Statistica 10.

Результаты.

Объемы поражений на МРТ были больше в 11 из 17 случаев по сравнению с КТ, в остальных 6 случаях объемы были сопоставимы. Средний размер метастатического очага на магнитно-резонансной томографии составлял 52,5 см3, а медиана 33,4 см3 (диапазон 2,7–271,3 см3) по сравнению со средним и медианным объемом на КТ – 36,2 и 20,3 см3 соответственно (диапазон 1,2–203,9 см3). Разница в среднем объеме, обозначенная на КТ и МРТ, была статистически значимой (P = 0,013).

Метастазы, имеющие больший объем на МРТ, отражают поражение мягких тканей, а также инвазию костного мозга. Во всех случаях это подтверждалось DWI последовательностью. В этих случаях поражение мягких тканей не было визуализировано при компьютерной томографии. Медиана наибольшего расстояния, измеренного при КТ и МРТ, составила 2,7 см (диапазон 1,7–2,9 см).

В 6 поражениях, не показавших разницы в объеме на МРТ по сравнению с КТ, не было ни поражения костного мозга, ни инвазии мягких тканей. Эти выводы были подтверждены изображением DWI.

Обсуждение.

Проведен сравнительный анализ данных КТ и МРТ для определения объема метастазов в кости у пациентов с ПКР. Средний объем опухоли при МРТ был на 44,1% больше (на 16 см3) по сравнению со средним объемом при КТ, который был как клинически, так и статистически значимым. В 11 из 17 поражений объемы метастазов были больше на МРТ по сравнению с объемом КТ. Вероятно, это связано с превосходной визуализацией инфильтрации мягких тканей и костного мозга при использовании МРТ по сравнению с КТ [3]. В 6 из 17 поражений объемы были сопоставимы по размеру, и, что важно, ни одно из этих поражений не было меньше при МРТ. Отсутствие различий в этих поражениях наиболее вероятно связано с отсутствием инфильтрации мягких тканей и/или костного мозга.

Метастазы ПКР могут чаще всего обнаруживаются в легких, костях, мозге и печени [4]. Визуализация этих метастазов в основном выполняется с помощью компьютерной томографии, хотя для обнаружения небольших поражений головного мозга и костей МРТ является более чувствительной, и, следовательно, предпочтительнее [5].

Выводы.

Диагностика костных метастазов ПКР на МРТ привела как к клинически, так и к статистически значимым большим объемам по сравнению с измерением тех же поражений на КТ. По-видимому, МРТ более точно отражает степень поражения при метастазах, возможно, благодаря лучшей визуализации инфильтрации костного мозга и инвазии мягких тканей. Контурирование, основанное только на КТ, может привести к недооценке фактического объема опухоли, что может привести к некорректному планированию лучевой терапии.

Источник финансирования и конфликт интересов.

Авторы данной статьи подтвердили отсутствие финансовой поддержки исследования и конфликта интересов, о которых необходимо сообщить.

References:

1. Ljungberg B., Bensalah K., Bex A., et al. European Association of Urology Guidelines on Renal Cell Carcinoma 2015. Update 2015.

2. Woodward E., Jagdev S., McParland L., et al. Skeletal complications and survival in renal cancer patients with bone metastases. Bone. 2011; 48: 160-6.

3. Sankineni S., Brown A., Cieciera M., et al. Imaging of renal cell carcinoma. Urol Oncol. 2016; 34: 147-55.

4. Zelefsky M.J., Greco C., Motzer R., et al. Tumor control outcomes after hypofractionated and single-dose stereotactic image-guided intensity-modulated radiotherapy for extracranial metastases from renal cell carcinoma. Int J Radiat Oncol Biol Phys. 2012; 82: 1744-8.

5. Mueller-Lisse U.G., Mueller-Lisse U.L. Imaging of advanced renal cell carcinoma. World J Urol. 2010; 28: 253-61.

ОРИГИНАЛЬНАЯ СТАТЬЯ

СОВРЕМЕННЫЕ ВОЗМОЖНОСТИ ПРОГРАММНОЙ ОБРАБОТКИ РЕЗУЛЬТАТОВ КОМПЬЮТЕРНОЙ ТОМОГРАФИИ ПРИ ПЛАНИРОВАНИИ ЛЕЧЕНИЯ БОЛЬНЫХ КОРАЛЛОВИДНЫМ НЕФРОЛИТИАЗОМ

Александрова К.А., Руденко В.И., Серова Н.С.,
Песегов С.В., Капанадзе Л.Б.

ФГАОУ ВО Первый МГМУ им. И.М. Сеченова Минздрава России (Сеченовский Университет). г. Москва, Россия.

Цель исследования. Оценить клиническое значение компьютерного моделирования и КТ-перфузии в улучшении результатов лечения больных коралловидным нефролитиазом.

Материалы и методы. С целью оценки клинического значения 3-D компьютерного моделирования в улучшении результатов лечения больных коралловидным нефролитиазом (КН) проведен анализ обследования и лечения 143 пациентов с К2-К4. Группа пациентов с 3-D моделированием составила 71 пациент (49,6%), контрольную группу 72 пациента (50,4%) со стандартным клиническим обследованием. Ретроспективно проведен анализ частоты интра- и послеоперационных осложнений (кровотечение и т.д.), а также частоты резидуальных камней.

Для оценки значения КТ-перфузии почек на улучшение результатов лечения больных коралловидным нефролитиазом (КН) проведен анализ комплексного обследования и лечения 18 пациентов с коралловидными камнями. Исследования проводились на аппарате Aquilion One 640 (Canon, Япония) в объёмном режиме, с толщиной среза 0,5 мм, в режиме мягкотканой реконструкции. Всем пациентам проводилась КТ-перфузия с последующим построением перфузионных карт на рабочей станции с целью измерения перфузионных показателей коркового и мозгового вещества почки до и после хирургического лечения для оценки параметров почечного кровотока.

Результаты. При анализе структуры методов лечения в зависимости от применения компьютерного моделирования патологического процесса отмечается увеличение общей доли эффективности эндоскопических пособий в качестве монотерапии на 12,34% по сравнению с контрольной группой пациентов со стандартным обследованием, что доказало важность изучения топографо-анатомического строения почки в сочетании с патологическим процессом на трехмерной цифровой модели при планировании вмешательства.

Анализ результатов КТ-перфузии почек с мониторингом изменений показателей перфузии в до- и постоперационном периодах показал себя как эффективный метод контроля восстановления функции почек в послеоперационном периоде.

Заключение. Компьютерное моделирование и оценка перфузии почки дают возможность предупредить интра- и послеоперационные осложнения, спрогнозировать результат оперативного лечения, количественно оценить функциональное состояние почек, а также степень и характер обструкции мочевых путей.

Ключевые слова: мочекаменная болезнь, коралловидный нефролитиаз, ангиоархитектоника почки, чрескожная нефролитотрипсия, мультиспиральная компьютерная томография, КТ-перфузия.

Контактный автор: Александрова К.А., ksenia_alexandrova@mail.ru

Для цитирования: Александрова К.А., Руденко В.И., Серова Н.С., Песегов С.В., Капанадзе Л.Б. Современные возможности программной обработки результатов компьютерной томографии при планировании лечения больных коралловидным нефролитиазом. REJR 2019; 9(2):133-140. DOI:10.21569/2222-7415-2019-9-2-133-140.

Статья получена: **13.05.19** **Статья принята:** **14.06.19**

MODERN OPPORTUNITIES OF THE SOFTWARE PROCESSING OF THE COMPUTED TOMOGRAPHY RESULTS IN THE PLANNING OF PATIENT'S TREATMENT WITH STAGHORN NEPHROLITHIASIS

Alexandrova K.A., Rudenko V.I., Serova N.S.,
Pesegov S.V., Kapanadze L.B.

I.M. Sechenov First Moscow State Medical University
Moscow, Russia

Purpose. To evaluate the clinical significance of computer simulation and CT perfusion in improving the results of patients treatment with coral nephrolithiasis.

Materials and methods. In order to evaluate the clinical value of 3D - computer simulation in improving the results of treatment of patients with staghorn nephrolithiasis (SN), the analysis of examination and treatment of 143 patients with K2-K4 was carried out. The group of patients with 3D - modeling was 71 patients (49.6%), the control group of 72 patients (50.4%) with standard clinical examination. Retrospectively, the frequency of intra - and postoperative complications (bleeding, etc.), as well as the frequency of residual stones were analyzed.

To assess the value of kidney CT perfusion, to improve the treatment outcomes of patients with staghorn nephrolithiasis (SN), an analysis of the complex examination and treatment of 18 patients with coral stones was carried out. Studies were carried out on the apparatus Aquilion One 640 (Canon, Japan) in the volumetric mode, with a slice thickness of 0.5 mm, in the mode of soft-tissue reconstruction. All patients underwent CT perfusion followed by the construction of perfusion maps at the workstation to measure the perfusion parameters of the cortical and medulla of the kidney before and after surgical treatment to assess the parameters of renal blood flow.

Results. When analyzing the structure of treatment methods, depending on the use of computer modeling of the pathological process, there is an increase in the total share of the effectiveness of endoscopic aids as monotherapy by 12.34% compared with the control group of patients with a standard examination, which proved the importance of studying the topographic-anatomical structure of the kidney in combination with pathological process on a three-dimensional digital model when planning an intervention A study of kidney CT perfusion with monitoring changes in perfusion indices in the pre- and postoperative periods has shown itself to be an effective method for monitoring the recovery of renal function.

Conclusion. Computer modeling and evaluation of renal perfusion make it possible to prevent intra-and postoperative complications, to predict the result of surgical treatment, to quantify the functional state of the kidneys, as well as the degree and nature of urinary tract obstruction.

Keywords: urolithiasis, coral-like nephrolithiasis, the structure of the pelvis-pelvic system, angioarchitecture of the kidney, percutaneous nephrolithotripsy, combined treatment, multispiral computed tomography, perfusion, kidney function, contrast agent.

Corresponding author: Alexandrova K.A., e-mail: ksenia_alexandrova@mail.ru

For citation: Alexandrova K.A., Rudenko V.I., Serova N.S., Pesegov S.V., Kapanadze L.B. Modern opportunities of the software processing of the computed tomography results in the planning of patient's treatment with staghorn nephrolithiasis. REJR 2019; 9(2):133-140. DOI:10.21569/2222-7415-2019-9-2-133-140.

.

Received: **13.05.19** **Accepted:** **14.06.19**

Мочекаменная болезнь является наиболее распространенным урологическим заболеванием. Результаты оперативного лечения наряду с коррекцией обменных нарушений и метафилактикой рецидива играют важную роль в течении мочекаменной болезни. В связи с этим оценка ожидаемого риска и осложнений предстоящего оперативного лечения являются важной задачей клинической урологии. Актуальность данной проблемы не исключает необходимость повторных оперативных вмешательств, что связано с высокой частотой рецидивирования заболевания как истинного, так и ложного.

Особой и сложной формой мочекаменной болезни является коралловидный нефролитиаз (КН), который встречается почти у трети пациентов. Ведущее место в выборе тактики лечения у этих пациентов занимает не только выбор метода оперативного лечения, но и планирование его осуществления. Основополагающими факторами в данном случае являются информация о форме коралловидного камня, индивидуальной стерео-анатомии чашечно-лоханочной системы и особенности ангиоархитектоники [1].

Наиболее распространенным методом лечения коралловидного нефролитиаза является чрескожная нефролитотрипсия (ЧНЛТ). Данная эндоскопическая техника стала применяться благодаря внедрению в 1953 году Yoodwin чрескожной пункционной нефростомии при гидронефрозе. Залогом успеха ЧНЛТ является формирование безопасного и наименее травматичного нефростомического канала в правильном направлении. Возможности и ограничения данной методики во многом определяются топографией и анатомией почек, а также особенностями эндоскопического доступа к камню, что объясняется применением в основном ригидного инструментария, и вследствие этого определенной ограниченностью эндовизуализации внутрипочечных структур. Все это определяет необходимость оценки информации о прикладной анатомии, пространственном строении чашечно-лоханочной системы и особенностях почечного кровоснабжения в каждом индивидуальном случае.

Несмотря на высокую эффективность эндоскопических методик, чрескожной нефролитотрипсии также присущ ряд общих и специфических осложнений. По литературным данным эти осложнения встречаются в 1-26,6% наблюдений [2-5]. Основной механизм, приводящий к развитию осложнений при чрескожной нефролитотрипсии связан непосредственно с манипуляцией на почке на этапе формирования нефростомического канала и/или во время эндоскопических манипуляций с камнем.

Большинство осложнений, встречающихся при операциях по поводу коралловидного нефролитиаза, могут быть предупреждены. Неадекватный операционный доступ, отсутствие у хирурга опыта выполнения операции, незнание основных вариантов и возможных аномалий мочевых путей, невнимательность и технические ошибки – все это может послужить причиной развития осложнений различной степени тяжести.

В большинстве своем это общеизвестные осложнения, такие как кровотечения, связанные в первую очередь с отсутствием детального понимания ангиоархитектоники почки или резидуальные (остаточные) камни или фрагменты, которые являются следствием неправильно выбранных пункционных доступов. Однако основную массу этих ошибок можно предупредить, если тщательно соблюдать ряд определенных условий. Неотъемлемой частью планирования предстоящего вмешательства является четкое понимание анатомии, наиболее частых вариантов внутреннего строения почки и ее ангиоархитектоники. Другим важным моментом является понимание патологического процесса, позволяющего установить характер поражения почек и мочевых путей и предпринять необходимое оперативное вмешательство. Избежать ошибок позволяют применение современных методов дооперационной диагностики и правильно выбранная тактика лечения.

В современной хирургии основные задачи диагностики должны быть решены до начала операции, а во время оперативного вмешательства лишь подтверждаются заранее известные факты. Таким образом, уролог еще до операции располагает всей информацией о возможных рисках, четко представляет себе особенности планируемой операции. Только взвесив все выявленные особенности течения патологического процесса, в сочетании с пониманием внутреннего строения и функционального состояния почки, можно правильно выбрать способ оперативного лечения.

Различные методы медицинской визуализации, основанные на качественно разных физических принципах, развивалась в большинстве случаев независимо друг от друга. Создание изображения внутреннего анатомического строения и функций человеческого тела является фундаментальным для медицинской науки. Несмотря на прогресс методов визуализации, процесс интерпретации результатов исследования и оценки течения патологического процесса существенных изменений не претерпел, все так же по-прежнему необходимы хорошие знания лучевой анатомии.

До настоящего времени планирование оперативного лечения имело место только в сознании уролога, где формировались представления топографо-анатомических взаимоотно-

Рис. 1 а (Fig. 1 a)

Рис. 1 б (Fig. 1 b)

Рис. 1. МСКТ.

а - Компьютерная модель почки с изображением магистральных сосудов, паренхимы почки, чашечно-лоханочной системы и коралловидного камня.

б - Совмещение трехмерной модель чашечно-лоханочной системы с фронтальным сканом компьютерной томограммы.

Fig. 1. MSCT.

a - A computer model of the kidney with the image of the great vessels, the kidney parenchyma, the cup pelvis system and the coral-shaped stone.

b - Combining a three-dimensional model of the cup-pelvis-plating system with a frontal scan of a computer tomogram.

шений, течение патологического процесса и прогноза эффективности предстоящего лечения. Новые технологии компьютерной графики позволяют не только подтвердить предположения, но и убедиться в эффективности и безопасности планируемой операции, используя ее компьютерное моделирование. Широкое применение приобрело 3D компьютерное моделирование патологического процесса, основанное на постпроцессинговой компьютерной обработке результатов, полученных при МСКТ (рис. 1). Данный метод позволяет на дооперационном этапе изучить трехмерную модель органа с возможностью ее пространственного анализа, выявляя индивидуальные анатомические особенности мочевых путей, ангиоархитектоники и особенности анатомо-функционального строения почки, а также всесторонне оценить характер патологического процесса.

Другим направлением развития современных цифровых технологий является КТ-перфузия. КТ перфузия почки – новый, точный, неинвазивный метод исследования, позволяющий количественно определять изменения в скорости кровотока почек, а также функциональные изменения почек [6, 7]. Метод КТ-перфузии основывается на регистрации временных изменений в ткани после введения йодсодержащих контрастных веществ. При анализе данных КТ-перфузии учитывается, что усиление сигнала линейно пропорционально концентрации контрастного вещества в ткани [8]. КТ-перфузия почки обладая такими преимуществами, как высокое разрешение, количественная оценка тканевой перфузии и неизвазивность, открывает новые возможности для всесторонней визуализации почек и позволяет делать переход от описания морфологических изменений к оценке суммарной и раздельной функции почек.

Современные цифровые технологии позволяют осуществлять предоперационное планирование и облегчают интраоперационную навигацию. Обработка КТ-данных позволяет получить все необходимые характеристики коралловидного камня. Определение его формы и размеров, взаиморасположение и углы отхождения его отрогов (фрагментов), возможность оценить плотность, место пункции и количество доступов к камню играют важную роль в планировании оперативного лечения, определение объема и этапности лечения. Методика позволяет на дооперационном периоде хирургу разработать тактику лечения, учитывая все персонифицированные параметры и оценить предполагаемую эффективность лечения у каждого конкретного больного [9].

Цель работы.

Оценить клиническое значение 3D-компьютерного моделирования и КТ-

перфузии в улучшении результатов лечения больных коралловидным нефролитиазом.

Материалы и методы.

С целью анализа клинического значения 3D-компьютерного моделирования в улучшении результатов оперативного лечения больных коралловидным нефролитиазом (КК) проведен анализ обследования и лечения 143 пациентов с К2-К4. Группа пациентов с 3D-моделированием составила 71 пациент (49,6%), контрольную группу 72 пациента (50,4%) со стандартным клиническим обследованием. Разделение пациентов внутри групп производилось на основании формы строения ЧЛС (предложенной Самго и мозгового вещества почки до и после оперативного лечения для оценки параметров почечного кровотока.

Результаты.

В оценке клинического значения 3D-компьютерного моделирования в улучшении результатов оперативного лечения больных с коралловидным нефролитиазом, мы установили, что эффективность лечения коралловидного нефролитиаза составила 96,5% (n=143), а эффективность ЧНЛТ-монотерапии 82,52%. Частота встречаемости осложнений при оперативном лечении пациентов с К2-К4 составляет 27,27% случаев (n=143), в том числе резидуальные камни выявлены в 17,48% (25 пациентов), а интраоперационные кровотечения наблюдались в 8,39% случаев (12 пациентов).

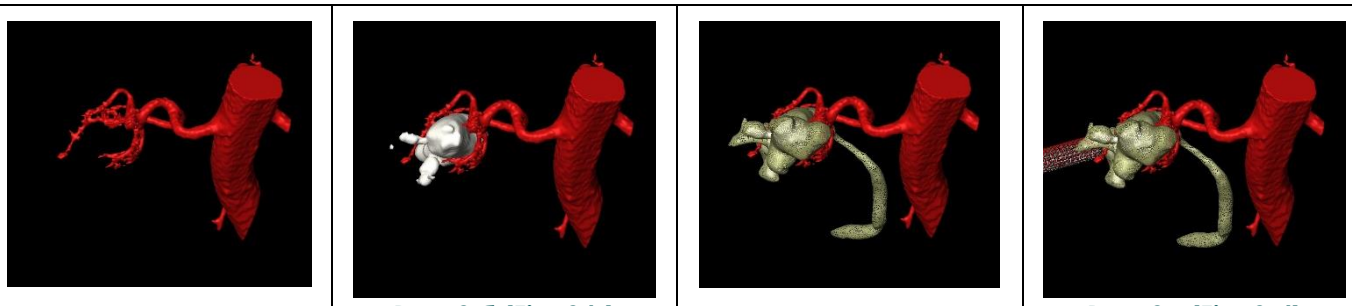

Рис. 2 а (Fig. 2 a) | Рис. 2 б (Fig. 2 b) | Рис. 2 в (Fig. 2 c) | Рис. 2 г (Fig. 2 d)

Рис. 1. МСКТ.

Изучение ангиоархитетоники почки (а) в сочетании с патологическим процессом (б) и строением чашечно-лоханочной системы (в) при планировании эндоскопического доступа (г).

Fig. 1. MSCT.

Study of angioarchitonics of the kidney (a) in combination with the pathological process (b) and the structure of the cup-pelvis-plating system (c) when planning endoscopic access (d).

пайо), типа ротации чашечек (предложенного Броделем и Ходсоном), классификации коралловидных камней (предложенной А.Г. Мартовым) и видов выполненного оперативного лечения [10, 11]. Кроме того, ретроспективно проводился анализ частоты интра- и послеоперационных осложнений (кровотечение и т.д.), а также наличие резидуальных (остаточных) камней или фрагментов.

Для оценки влияния КТ-перфузии почек на улучшение результатов лечения коралловидного нефролитиаза проведен анализ обследования и лечения 18 пациентов (100%) с коралловидными камнями. Пациенты с почечной недостаточностью (креатинин сыворотки >1,5 мг/дл [114 моль/л]), с двусторонними камнями почки, а также с единственной почкой и несовершеннолетние пациенты (менее 18 лет) были исключены.

Исследования проводились на аппарате Aquilion One 640 (Canon) в объёмном режиме, с толщиной среза 0,5 мм, в режиме мягкотканой реконструкции. Всем пациентам проводилась КТ перфузия с последующим построением перфузионных карт на рабочей станции с целью измерения перфузионных показателей корковых

При анализе структуры методов лечения в зависимости от применения компьютерного 3D - моделирования патологического процесса отмечается увеличение общей доли эффективности эндоскопических пособий в качестве монотерапии на 12,34% по сравнению с контрольной группой пациентов со стандартным клиниченским обследованием, что доказало роль клинического значения топографо-анатомического строения почки в сочетании с патологическим процессом на трехмерной цифровой модели при планировании операции (рис. 2).

При анализе всех осложнений, большое внимание уделяется резидуальным (остаточным) камням. Количество пациентов, которым потребовалось повторное оперативное лечение, составило 25 человек (17,48%). Применение компьютерного 3D-моделирования, при сравнении основной и контрольных групп, позволило сократить встречаемость резидуальных камней на 12,34%. Интраоперационное кровотечение развилось у 12 пациентов (8,39%). Исполь-

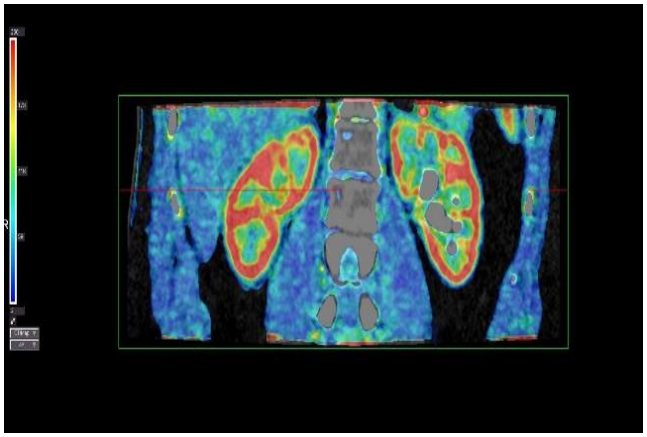

Рис. 3 (Fig. 3)

Рис. 3. КТ-перфузия у пациента с коралловидным камнем левой почки, фронтальная реконструкция.

Отмечается снижение AF в корковом и мозговом слое левой почки. Снижение показателей перфузии в левой почке отмечено не было.

Fig. 3. CT perfusion in a patient with a coral stone of the left kidney, frontal reconstruction.

There is a decrease in AF in the cortical and medulla of the left kidney. A decrease in perfusion in the left kidney was noted.

зование компьютерного 3D - моделирования позволило сократить количество случаев интраоперационных кровотечений на 5,48%.

Проведенные КТ перфузионные исследования, выполненные в дооперационном периоде, показали, что у пациентов с коралловидными камнями (КК) на стороне поражения отмечалось снижение показателей перфузии, таких как скорость кровотока (AF – arterial flow) и эквивалентный объем кровенаполнения (BV – blood volume) (табл. 1), при этом изменения перфузионных показателей в контралатеральной почке выявлено не было.

Лечение больных производилось методами ЧНЛТ (56%, 14 человек) и УРС (36%, 11 человек). На 7 день после операции так же были выполнены контрольные перфузионные исследования для оценки эффективности лечения, которое было успешно выполнено у всех 18 пациентов, что и было отмечено восстановлением параметров перфузии. В дооперационном периоде отмечалось выраженное снижение показателей перфузии на стороне обструкции по сравнению с показателями контралатеральной почки: AF в корковом и мозговом слоях почки был снижен на 29% (до 237 ± 18мл/100 г/мин) и 13% (до 190 ± 31мл/100 г/мин), соответственно, BV в корковом и мозговом слоях почки был снижен на 33% (до 28 ± 23мл/100 г/мин) и 26% (до 29 ± 11мл/100 г/мин), соответственно.

Таблица №1. Средние показатели перфузии в корковом и мозговом слое у пациентов с коралловидными конкрементами.

	Рекомендуемые значения перфузии	Результаты исследования в дооперационном периоде	Результаты исследования в постоперационном периоде
Контрольная почка (с коралловидным конкрементом)			
Корковый AF	329 ± 31	237 ± 18	301 ± 24
Мозговой AF	216 ± 28	190 ± 31	210 ± 27
Корковый BV	44 ± 22	28 ± 23	41 ± 26
Мозговой BV	41 ± 16	29 ± 11	37 ± 15
Контралатеральная почка			
Корковый AF	329 ± 31	334 ± 27	332 ± 29
Мозговой AF	216 ± 28	219 ± 23	214 ± 26
Корковый BV	44 ± 22	42 ± 19	44 ± 17
Мозговой BV	41 ± 16	39 ± 15	38 ± 19

Снижений значений перфузии в контралатеральной почке отмечено не было. Исследование в постоперационном периоде определило восстановление параметров перфузии почки, подвергшейся терапии, относительно показателей контралатеральной почки: разница значений AF в корковом и мозговом слоях почек составила 9% и 2%, соответственно, разница значений BV в корковом и мозговом слоях почек составила 7% и 2%, соответственно. Каких-либо технических проблем или побочных реакций на введение рентген-контрастного вещества не отмечено.

Полученные результаты продемонстрировали снижение показателей перфузии у пациентов с коралловидными камнями почки, что свидетельствует об аномальной низкой перфузии в корковом и мозговом слоях почек с КК. Основным механизмом нарушения почечного кровотока при КК является снижение внутрипочечного кровотока с выраженным отеком паренхимы почки. Повышенное давление в мочеточнике активирует ренин-ангиотензиновую систему и увеличивает уровень вазоконстрикторов, что проявляется снижением почечного кровотока по причине сужения приносящих артериол [12].

В корковом и мозговом веществах средние значения AF и BV контрольных почек (почки с коралловидным конкрементом), полученные в дооперационном периоде, были статистически ниже, чем в контралатеральных почках. Так же в почках с коралловидными камнями были обнаружены «огибающие» камень участки гиперперфузии паренхимы.

Исследования, проведенные в постоперационном периоде, продемонстрировали, что средние значения AF и BV в корковом и мозговом веществах почки, подвергшейся терапии, стали практически статистически равны значениям в контралатеральных почках, что свидетельствует о восстановлении функции почек.

Данное исследование показало, что сниженные показатели перфузии в дооперационном периоде в основном связаны с нарушением функции почки.

Нами были отмечены незначительные уменьшения показателей перфузии у пациентов старшей возрастной группы. Это означает, что почечный кровоток может изменяться у каждого человека в зависимости от физиологического состояния, в том числе и из-за возрастного фактора.

Результаты исследования доказывают важность оценки почечного кровотока в пред- и постоперационном периодах. Полученные данные подтверждают, что показатели перфузии могут отражать гемодинамические изменения в оценке нарушений и восстановления функции почек у пациентов с КК.

Заключение.

Применение современных цифровых технологий в сочетании с результатами лучевых методов обследования могут быть использованы для улучшения результатов оперативного лечения с учетом индивидуальных анатомических и функциональных особенностей почек и мочевых путей. 3D - компьютерное моделирование и оценка КТ-перфузии почки позволяют хирургу оценить возможные интра- и послеоперационные осложнения, спрогнозировать результат оперативного лечения, а также количественно оценить функциональное состояние почек, степень и характер обструкции, что может быть важным при выборе метода оперативного лечения, а также прогнозирования осложнений и дальнейшего течения МКБ с учетом рецидивного камнеобразования.

Источник финансирования и конфликт интересов.

Авторы данной статьи подтвердили отсутствие финансовой поддержки исследования и конфликта интересов, о которых необходимо сообщить.

Список литературы:

1. Филимонов Г.П., Аляев Ю.Г., Васильев П.В., Руденко В.И. Тактика лечения нефролитиаза: роль спиральной компьютерной томографии. Радиология – практика. 2001; 34-35

2. Зенков С.С., Москаленко С.А., Крендель Б.М. Перкутанное эндоскопическое лечение коралловидного нефролитиаза. Урология и нефрология. 1993; 3: 16-19.

3. Теодорович О.В., Забродина Н.Б. Сравнительный анализ результатов черезкожной нефролитотрипсии в зависимости от вида литотриптера. Материалы пленума правления Российского общества урологов. 2003: 436-437.

4. Мартов А.Г. Рентген-эндоскопические методы диагностики и лечения заболеваний почек и верхних мочевых путей (суправезикальная урология): Дис. доктора мед. наук. М.,1993.

5. Аляев Ю.Г., Григорьев Н.А. Малоинвазивная чрескожная хирургия почек и верхних мочевых путей. Врачебное сословие. 2006; 5: 8-14.

6. Petralia G., Preda L., D'Andrea G. et al. CT perfusion in solid-body tumours. Part I: technical issues. Radiol. Med. 2010; 115: 843–857.

7. Patlak C.S., Blasberg R.G., Fenstermacher J.D. Graphical evaluation of blood-to-brain transfer constants from multiple-time uptake data. J. Cereb. Blood Flow. Metab. 1983; 3: 1–7.

8. Cai X.R., Zhou Q.C., Yu J., et.al. Assessment of renal function in patients with unilateral ureteral obstruction using whole-organ perfusion imaging with 320-detector row computed tomography. PLoS One. 2015; 10 (4):117-124.

9. Песегов С.В. Оптимизация критериев выбора способа оперативного лечения коралловидного нефролитиаза. Дис. канд. мед. наук. М., 2015.

10. Sampaio F., Mandarim-de-Lacerda C. Anatomic classification of the kidney collecting system of endourologic procedures. Journal of endourology. 1988; 2: 247-250.

11. Kaye K.W., Reinke D.B. Detailed caliceal anatomy for endourology. J Urol. 1984; 132(6): 1085-1088.

12. Емельянова Н.В., Чехонацкая М.Л., Россоловский А.Н., Кондратьева О.А. Изменение гемодинамических показателей у больных мочекаменной болезнью до и после проведения дистанционной литотрипсии. Диагностическая и интервенционная радиология. 2011; 2: 407.

References:

1. Filimonov G.P., Alyaev Yu.G., Vasiliev P.V., Rudenko V.I. Nephrolithiasis treatment tactics: the role of spiral computed tomography. Radiology - practice. 2001; 34-35 (in Russian).

2. Zenkov S.S., Moskalenko S.A., Pretzel B.M. Percutaneous endoscopic treatment of coral nephrolithiasis. Urology and Nephrology. 1993; 3: 16-19 (in Russian).

3. Teodorovich O.V., Zabrodina N.B. Comparative analysis of the results of percutaneous nephrolithotripsy depending on the type of lithotripter. Materials of the Plenum of the Board of the Russian Society of Urology. 2003: 436-437 (in Russian).

4. Martov A.G. X-ray endoscopic methods of diagnosis and treatment of diseases of the kidneys and upper urinary tract (supravesical urology): Dis. Dr. med. sciences. M., 1993 (in Russian).

5. Alyaev Y.G., Grigoriev H.A. Minimally invasive percutaneous surgery of the kidneys and upper urinary tract. Medical class. 2006; 5: 8-14 (in Russian).

6. Petralia G., Preda L., D'Andrea G. et al. CT perfusion in solid-body tumors. Part I: technical issues. Radiol. Med. 2010; 115: 843–857.

7. Patlak C.S., Blasberg R.G., Fenstermacher J.D. Graphic evaluation of blood-to-brain transfer from multiple-time uptake data. J. Cereb. Blood Flow. Metab. 1983; 3: 1–7.

8. Cai X.R., Zhou Q.C., Yu J., et.al. Assessment of renal function in patients with unilateral ureteral obstruction using a 320-detector row computed tomography. PLoS One. 2015; 10 (4): 117-124.

9. Pesegov S.V. Optimization of selection criteria for the method of surgical treatment of coral nephrolithiasis. Dis. Cand. honey. sciences. M., 2015 (in Russian).

10. Sampaio F., Mandarim-de-Lacerda C. Anatomic classification of the kidney collecting system of endourologic procedures. Journal of endourology. 1988; 2: 247-250.

11. Kaye K.W., Reinke D.B. Detailed caliceal anatomy for endourology. J Urol. 1984; 132 (6): 1085-1088.

12. Emelyanova N.V., Chekhonatskaya M.L., Rossolovskiy A.N., Kondratieva O.A. Changes in hemodynamic parameters in patients with urolithiasis before and after remote lithotripsy. Diagnostic and Interventional Radiology. 2011; 2: 407 (in Russian).

.

ОРИГИНАЛЬНАЯ СТАТЬЯ

СТЕНТИРОВАНИЕ ПОДВЗДОШНЫХ ВЕН ПРИ СИНДРОМЕ MAY-THURNER

Ахметзянов Р.В.[1], Фомина Е.Е.[2], Бредихин Р.А.[1], Тухбатуллин М.Г.[2]

1 - ФГБОУ ВО КГМУ. Кафедра сердечно-сосудистой и эндоваскулярной хирургии.
2 - КГМА - филиал ФГБОУ ДПО РМАНПО. Кафедра ультразвуковой диагностики.
г. Казань, Россия.

В статье приводится опыт стентирования подвздошных вен при синдроме May-Thurner. Эндоваскулярное лечение пациентов с данной патологией требует дальнейших исследований.

Цель исследования. Изучение аспектов эндоваскулярного лечения пациентов с пост-тромботической болезнью нижних конечностей и ассоциированной с ней варикозной болезнью таза на фоне синдрома May-Thurner.

Материалы и методы. Приведены результаты эндоваскулярного лечения 16 пациен-тов с синдромом May-Thurner в стадии тромботических осложнений. У 8-и пациенток выявлена варикозная болезнь таза.

Результаты. Технический успех стентирования составил 100%. Тромботическая ок-клюзия стента в периоперационном периоде диагностирована у 1 пациента, в ближай-шем послеоперационном – у 2. В отдаленном периоде все стенты проходимы. Сниже-ние глобального индекса качества жизни по опросникам CIVIQ и PVVQ составило 28,8 ($p<0,05$) и 18,4 ($p<0,05$) баллов соответственно. Результаты снижения медианы суммарного показателя по шкалам оценки тяжести заболевания следующие: шкала VCSS – 6,7 баллов ($p<0,05$), шкала Villalta – 7,8 баллов ($p<0,05$), шкала PVCSS – 8,1 баллов ($p<0,05$), визуально-аналоговая шкала – 25,8 баллов ($p<0,05$).

Обсуждение. Синдром May-Thurner у обследованных пациентов был верифицирован лишь на этапе хирургического лечения. До наступления флеботромбоза не был уста-новлен диагноз, вследствие отсутствия жалоб и клинических проявлений. В связи с этим, у пациентов с симптомами венозной недостаточности левой нижней конечности, при отсутствии венозной патологии ниже паховой складки, необходимо более широкое применение высокоточных методов исследования для постановки диагноза.

Заключение. Эффективность данного оперативного вмешательства обусловлена кли-ническим улучшением и ростом качества жизни пациентов.

Ключевые слова: синдром May-Thurner, посттромботическая болезнь, варикозная болезнь таза, стентирование подвздошных вен.

Контактный автор: Ахметзянов Р.В., e-mail: arustemv@mail.ru

Для цитирования: Ахметзянов Р.В., Фомина Е.Е., Бредихин Р.А., Тухбатуллин М.Г. Стентирование подвздошных вен при синдроме may-thurner. REJR 2019; 9(2):141-149. DOI:10.21569/2222-7415-2019-9-2-141-149.

Статья получена: **17.04.19** **Статья принята:** **15.05.19**

ILIAC VEINS STENTING IN MAY-THURNER SYNDROME

Akhmetzyanov R.V.[1], Fomina E.E.[2], Bredikchin R.A.[1], Tukhbatullin M.G.[2]

1 - Kazan state medical university, Department of cardiovascular and endovascular surgery.
2 - Kazan state medical academy, Branch of the russian medical academy of continuing professional education, US-department.
Kazan, Russia

The article presents the experience of iliac vein stenting in May-Thurner syndrome. Endovascular treatment of patients with this pathology requires further research.

Purpose. To research aspects of endovascular treatment of patients with post-thrombotic disease of the lower extremities and associated with her varicose veins of the pelvis on the background of the syndrome May-Thurner.

Materials and methods. The results of endovascular treatment of 16 patients with May-Thurner syndrome in the stage of thrombotic complications are presented. Varicose pelvic disease was detected in 8 patients of the study.

Results. The technical success of stenting was 100%. Thrombotic OC-clusion of the stent in the perioperative period was diagnosed in 1 patient, in the near postoperative peri-

od-in 2. In the long term all stents are open. The decrease in the global quality of life index for the CIVIQ and PVVQ questionnaires was 28.8 (p<0.05) and 18.4 (p<0.05) points, respectively. The results of the reduction of the median total score on the scale assessing the severity of the disease the following: scale VCSS – 6.7 points (p<0.05), the scale Villalta – 7.8 points (p<0.05), the scale PVCSS of 8.1 points (p<0.05), visual analogue scale – 25.8 points (p<0.05).

Discussion. May-Thurner syndrome was verified only at the stage of surgical treatment. Be-fore the occurrence of phlebothrombosis was not diagnosed due to the absence of complaints and clinical manifestations. In this regard, in patients with symptoms of venous insufficiency of the left lower limb, in the absence of venous pathology below the inguinal fold, it is necessary to more widely use high-precision research methods for diagnosis.

Conclusion. The effectiveness of this surgery is due to the clinical improvement and increase in the quality of life of patients.

Keywords: syndrome May-Thurner, post-thrombotic syndrome, varicose veins of the pelvis, the iliac veins stenting.

Corresponding author: Akhmetzyanov R.V., e-mail: arustemv@mail.ru,

For citation: Akhmetzyanov R.V., Fomina E.E., Bredikchin R.A., Tukhbatullin M.G. Iliac veins stenting in may-thurner syndrome. REJR 2019; 9(2):141-149. DOI:10.21569/2222-7415-2019-9-2-141-149.

.

Received: **17.04.19** **Accepted:** **15.05.19**

Синдром May-Thurner (СМТ) в своей классической форме обусловлен наличием шпоровидных сужений левой общей подвздошной вены (ОПВ), образованием в ней каналов и хорд в результате ее сдавления между пульсирующей контрлатеральной правой общей подвздошной артерией (ОПА) и телом 5-го поясничного позвонка (рис. 1).

Впервые данный феномен описал немецкий ученый R. Virchow в 1851 г., когда он отметил 5-кратное преобладание левосторонних тромбозов глубоких вен (ТГВ) [1]. Более подробно синдром изучен в 1957 г. патоморфологами R. May и J. Thurner, выявившими компрессию левой ОПВ в 22-32% случаев на основании 430 аутопсий [2].

Как правило, СМТ протекает бессимптомно. В связи с этим диагноз устанавливается лишь при развитии патологических симптомов. Клинические стадии сжатия левой ОПВ были описаны D. Kim и включают в себя 3 этапа развития заболевания: 1 – асимптомное течение, 2 – развитие венозной шпоры, 3 – возникновение тромбоза глубоких вен (ТГВ) [3].

Отмечено, что ТГВ левой нижней конечности встречается в 3-8 раз чаще, чем правой. Это, несомненно, является следствием наличия СМТ [4].

При СМТ часто проявляются и признаки поражения вен таза в результате изменений флебогемодинамики с перераспределением кровотока из левой внутренней подвздошной вены в левую яичниковую вену (ЛЯВ) и тазовые венозные сплетения с последующей их варикозной трансформацией и манифестацией клиники варикозной болезни таза (ВБТ) [5]. В качестве причины данного заболевания, среди других факторов СМТ выступает с частотой до 3% [6]. В исследовании проведенном O. Hartung среди 89 пациентов, которым было проведено стентирование подвздошных вен, у 52 (58,4%) был выявлен СМТ, а среди 72 женщин 26 (36,1%) из них страдали ВБТ [7].

Цель исследования.

Изучение аспектов эндоваскулярного лечения пациентов с посттромботической болезнью нижних конечностей и ассоциированной с ней варикозной болезнью таза на фоне синдрома May-Thurner.

Материалы и методы.

За период с 2014 по 2018 гг. в отделении сосудистой хирургии ГАУЗ МКДЦ проведено эндоваскулярное лечение 34 пациентов с обструктивными поражениями подвздошных вен после перенесенного ТГВ. У 16 человек (47,1%) из этой группы был выявлен СМТ. Диагноз СМТ не был установлен ни у одного из этих пациентов до поступления в стационар – ни до наступления тромботических событий, ни после перенесенного тромбоза. Среди пациентов с установленным СМТ было 13 женщин (81,2%) и 3 мужчин (18,8%) в возрасте от 26 до 79 лет.

Для оценки эффективности лечения применяли клинические и инструментальные методы исследования в дооперационном и отдаленном послеоперационном периодах в сроки до 52 месяцев. В качестве клинических методов использовали опросник качества жизни пациентов CIVIQ, балльную клиническую шкалу оцен-

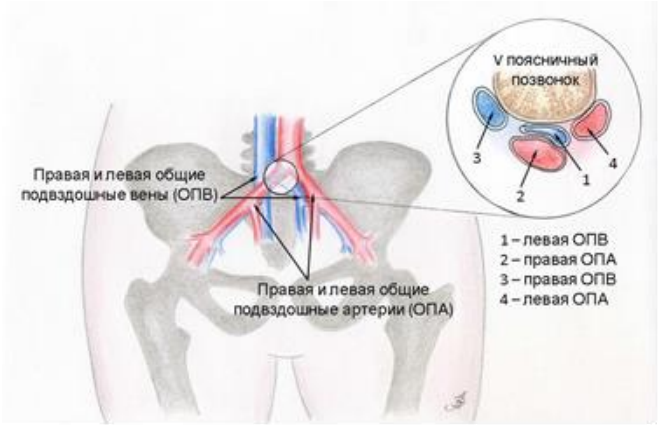

Рис. 1 (Fig. 1)

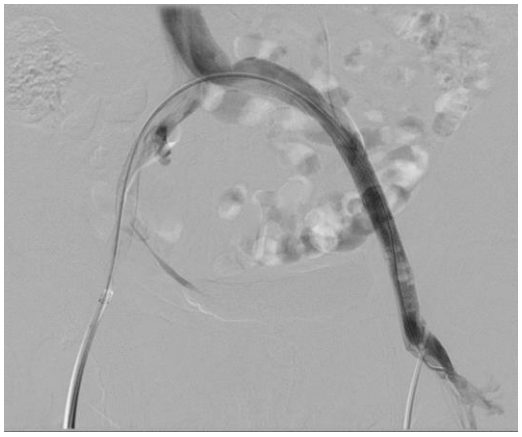

Рис. 2 (Fig. 2)

Рис. 1. Схема.

Схематическое изображение синдрома May-Thurner: компрессия левой общей подвздошной вены правой общей подвздошной артерией и телом 5-го поясничного позвонка.

Fig. 1. Scheme.

Schematic representation of the syndrome May-Thurner: compression of the left common iliac vein right common iliac artery and the body of the 5th lumbar vertebra.

Рис. 2. Контрольная флебография.

Свободное прохождение контраста через стентированный подвздошный сегмент, коллатерали не контрастируются.

Fig. 2. Control phlebography.

Free passage of contrast through the stented iliac segment, collaterals are not contrasted.

ки тяжести заболевания – VCSS, а также шкалу Villalta для оценки степени тяжести ПТБ.

Для динамики проявлений тазового венозного полнокровия применяли опросник качества жизни пациентки с ВБТ – PVVQ (Pelvic Varicose Veins Questionnaire) и клиническую шкалу тяжести ВБТ – PVCSS (Pelvic Venous Clinical Severity Score) [8], а также визуально-аналоговую шкалу (ВАШ).

Инструментальные методы исследования включали ультразвуковое дуплексное трансвагинальное и трансабдоминальное ангиосканирование (УЗАС) аппаратами Voluson E8 Expert и Logic E9 (GE, США), мультиспиральную компьютерную флебографию (МСКТФ) (томограф Aqulion 64, Toshiba, Япония), рентгеноконтрастную флебографию (ангиограф Innova 3100, GE, США) с инвазивной прямой флебоманометрией (прикроватный монитор HP 1092A, HP, США). Динамику отечного синдрома регистрировали путем измерения маллеолярного объема прибором Leg-O-Meter.

В предоперационном периоде для профилактики ТГВ назначали дезагреганты, интраоперационно – нефракционированный гепарин под контролем активированного времени свертывания с целевыми значениями от 250 до 300 с.

Хирургическое лечение проводили бедренным либо подколенным доступом с выполнением антеградной флебографии и оценкой степени и протяженности стенотических либо окклюзионных поражений. При окклюзиях для реканализации применяли гидрофильные проводники 0,035” (Radiofocuse, Terumo). Предилатацию зоны обструкции подвздошного сегмента выполняли баллонными катетерами диаметром 10-12 мм и длиной 4-6 см (Mustang, Boston Scientific Corporation; Armada, Abbott Vascular; Maxi-LD, Cordis) с последующей имплантацией никеле-титанового венозного саморасширяющегося стента Wallstent-Uni Endoprosthesis (Boston Scientific Corporation, Natick, MA) диаметром от 14 до 18 мм. Затем проводили контрольную флебографию для оценки адекватности проведенного интервенционного вмешательства (рис. 2). Оценочным признаком эффективности стентирования считали свободное прохождение контрастного вещества через стентированные подвздошные вены без контрастирования коллатералей [9].

В раннем послеоперационном периоде проводили раннюю активизацию пациентов, для этого рекомендовали ходьбу в пределах палаты на фоне эластической компрессии конечности (лечебный трикотаж 2-го компрессионного класса 23-32 мм рт. ст. в соответствии с европейским стандартом RAL-GZ 387). Антикоагулянтную терапию в виде различных схем комбинаций препаратов назначали не менее чем на 6 месяцев [10].

Статистическая обработка данных проводилась с помощью пакета программы Statistica (StatSoft Inc., США). Статистически значимыми

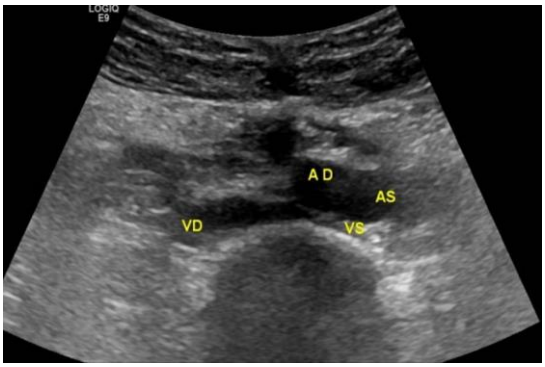

Рис. 3 а (Fig. 3 a)

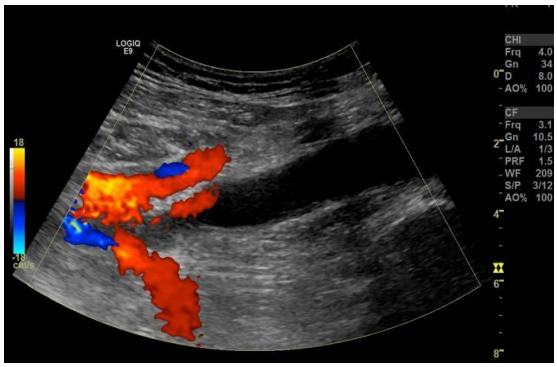

Рис. 3 б (Fig. 3 b)

Рис. 3. Ультразвуковая верификация синдрома May-Thurner.

а – полная обструкция левой общей подвздошной вены (VS) правой общей под-вздошной артерией (AD) в В-режиме;

б – окклюзия левой подвздошной вены в режиме ЦДК (цветовое доплеровское картирование).

Fig. 3. Ultrasonic verification of the syndrome May-Thurner.

a – the complete obstruction of the left common iliac vein (VS) of the right common iliac artery (AD) in the b-mode; b – occlusion of the left iliac vein in CDI (color Doppler imaging).

Рис. 4 а (Fig. 4 a)

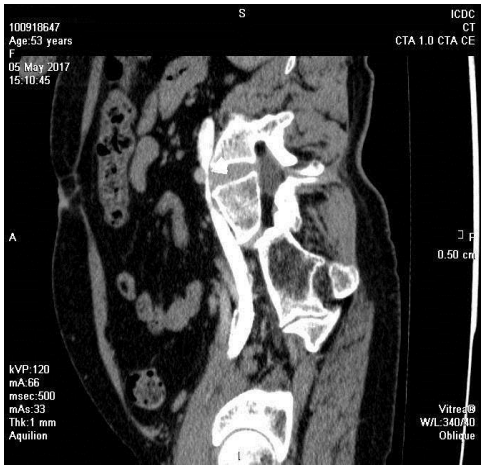

Рис. 4 б (Fig. 4 b)

Рис. 4. МСКТФ.

а – аксиальная плоскость; б – сагиттальная плоскость. Визуализация компрессии подвздошной вены.

Fig. 4. MDCT.

a – axial view; b – sagittal view. Visualization of iliac vein compression during MSCT.

считались результаты при $p<0,05$.

Результаты.

Средний возраст пациентов составил 44,9±13,2 лет. Дебют заболевания наступил в возрасте от 19 до 48 лет (ср. 30,8±6,1). Продолжительность заболевания была от 1 до 42 лет (ср. 14,3±10,2).

По классификации CEAP распределение пациентов было следующим: 6 больных с трофическими язвами принадлежали к классу С6, 3 – к классу С5, 4 – к классу С4, 3 пациента с наименьшим стажем заболевания относились к классу С3 со стойким отеком конечности.

7 человек данного исследования с классами С5-С6 в ходе предыдущего комбинированного лечения перенесли 16 оперативных вмешательств по поводу острого ТГВ и впоследствии развившейся ПТБ левой нижней конечности. К перенесенным пациентами ранее операциям относились следующие: имплантация кава-фильтра, стентирование ОПВ, пликация наружной подвздошной вены (НарПВ), операции на поверхностных и перфорантных венах нижней конечности, формирование дистально-

го артерио-венозного анастомоза, аутодермопластика трофической язвы. 3-м пациентам были проведены реконструктивные шунтирующие операции. В двух случаях проводилось перекрестное аутовенозное шунтирование (операция Palma-Esperon), в одном – сафенопоплитеальное шунтирование (операция Warren-May-Husni). У одного больного после проведенного реконструктивного вмешательства отмечалось стойкое сохранение трофической язвы, у двух других – периодический рецидив язвообразования мягких тканей голени. Отечный синдром сохранялся с незначительным уменьшением его интенсивности.

В ходе выполнения инструментальной диагностики изолированное левостороннее поражение подвздошных вен выявлено в 15 случаях, в одном – двустороннее с преимущественным превалированием левосторонней симптоматики. По характеру поражений были выявлены различные типы обструкций подвздошного сегмента. Протяженные окклюзии ОПВ и НарПВ наблюдали у 5 пациентов, частичную реканализацию ОПВ и НарПВ с остаточным стенозом не менее 80-90% – у 6, варианты окклюзионно-стенотических поражений – у 5 человек.

При выполнении УЗАС в поперечном сканировании конвексным датчиком было лоцировано «полное» сдавление ОПВ правой ОПА и полная окклюзия подвздошной вены (рис. 3 а, б), либо значительное ее уплощение при стенотическом поражении с ускорением кровотока более 100 см/с.

Установлению диагноза СМТ способствовала визуализация компрессии подвздошной вены при проведении полипозиционной МСКТФ с изучением аксиальных и сагиттальных срезов (рис. 4 а, б).

Новые возможности флебографии также позволяют получить информацию, подтверждающую наличие СМТ. С этой целью проводили диагностический алгоритм, включающий полипроекционное исследование с акцентом на передне-заднюю и боковую (180°) проекции, исследование зон интересов ОПВ и НАрПВ в системе Micro-Dicom, определение феномена «бычьего глаза» («bull's eye sign»), характерного для СМТ, проведение пробы с контурированием баллонного катетера в области стеноза подвздошной вены, трехмерную ротационную флебографию [11, 12].

Для определения показаний к стентированию в группе пациентов со стенотическими изменениями выполняли прямую флебоманометрию с измерением градиента престенотического и постстенотического давления. Величина градиента составила от 7 до 11 мм рт. ст., со средним значением 8,8 мм рт. ст. Гемодинамически значимым мы считаем стеноз с градиентом давления не менее 4 мм рт. ст. [13].

У 8 женщин (61,5% от всех пациенток исследования) были выявлены признаки варикозного расширения вен таза (рис. 5). Отмечена дилятация вен гроздевидного сплетения от 5 до 11 мм (ср. диаметр 8,2±1,7 мм), маточных вен от 4 до 8 мм (ср. диаметр 6,3±1,1 мм).

Технический успех процедуры составил 100%. У одной пациентки после ангиопластики при попытке имплантации стента произошло его заклинивание в системе доставки, что потребовало его извлечения с повторной успешной установкой стента. Двум пациентам, учитывая значительную протяженность обструкционного поражения, выполнена имплантация 2-х стентов.

У одной больной на следующий день после баллонной ангиопластики и стентирования диагностирован тромбоз стента. На протяжении 24 часов проводился селективный катетер-управляемый тромболизис с последующим успешным рестентированием. Перед выпиской в качестве контрольного исследования всем пациентам проводили УЗАС (рис. 6 а, б).

У двух пациентов верифицирована тромботическая окклюзия в сроки 2 и 3 месяца после проведенного первичного стентирования, что потребовало госпитализации и повторной установки стента.

На отдаленных сроках проходимость стентированных вен визуализировали также путем проведения УЗАС. Свобода от обструктивных поражений выявлена в 100%. У пациентов с трофическими язвами отмечено их заживление. Средний маллеолярный объем снизился на 15,2 мм. Отмечали уменьшение диаметра вен тазовых сплетений, которое для вен гроздевидного сплетения составило 1,8 мм (ср. диаметр 6,4±1,1 мм), для маточных вен – 1,5 мм (ср. диаметр 4,8±1,0 мм).

При изучении течения проявлений хронической венозной недостаточности (ХВН) нижних конечностей было зарегистрировано улучшение по всем примененным в данном исследовании клиническим методам. Отмечено снижение глобального индекса качества жизни на 28,8 балла, с уменьшением суммарного балльного признака с 69,1±11,3 до 40,3±7,1 баллов ($p<0,05$). Снижение медианы суммарного показателя по шкале VCSS составило 6,7 баллов: с 16,6±4,4 до 9,9±2,3 ($p<0,05$), по шкале Villalta – с 16,1±3,4 до 8,3±3,1 с регрессом симптомов и признаков заболевания после проведенной операции в 7,8 баллов ($p<0,05$).

У 8-и пациенток с выявленным расширением вен таза также отмечали клиническое улучшение симптомов ВБТ, подтвержденное регрессом симптомов заболевания, согласно изучаемым опросникам и шкалам.

Улучшение качества жизни отметили все

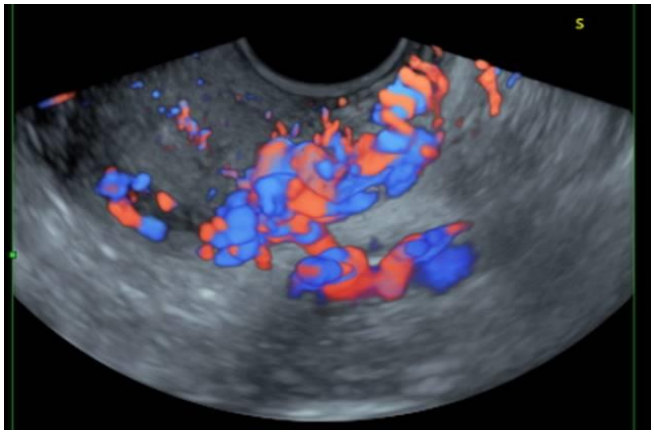

Рис. 5 (Fig. 5)

Рис. 5. Трехмерная ультразвуковая ангиография.

Варикозно-расширенные вены органов малого таза.

Fig. 5. Three-dimensional ultrasound angiography.

Varicose veins of the pelvic organs.

Рис. 6 а (Fig. 6 a)

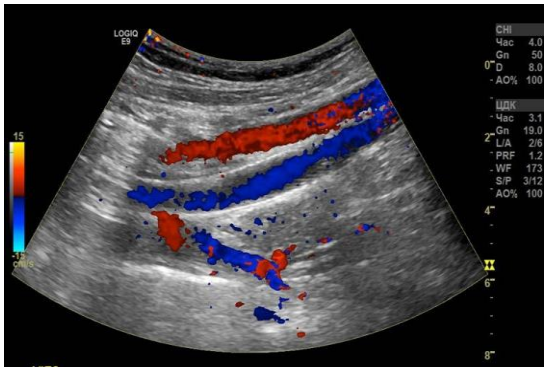

Рис. 6 б (Fig. 6 b)

Рис. 6. Ультразвуковая визуализация функционирующего стента подвздошной вены.

а – в В-режиме; б – в режиме ЦДК.

Fig. 6. Ultrasound imaging of functioning booth in the iliac veins.

a – in B-mode; b – mode in the CDI.

8 пациенток. Зарегистрировано снижение среднего балльного показателя с 52,9±10,4 до 34,5±5,4, при этом балльный признак уменьшился на 18,4 балла (p<0,05). При оценке интегрированного показателя клинической шкалы оценки тяжести заболевания отмечали его снижение на 8,1 баллов: с 14,9±3,9 до 6,8±3,0 (p<0,05), по ВАШ – на 25,8 баллов: с 48,5±18,4 до 22,7±15,2 баллов (p<0,05).

Обсуждение.

Диагноз СМТ у пациентов, включенных в данное исследование, был верифицирован лишь на этапе хирургического лечения. Ранее, до наступления флеботромбоза, ни у одного из этих пациентов, не было установлено синдрома компрессии подвздошной вены вследствие отсутствия жалоб и клинических проявлений. Согласно литературным данным, клинически значимыми являются лишь стенозы свыше 70%, при которых пациенты предъявляют жалобы, связанные с ХВН нижних конечностей [14]. Тем не менее, несмотря на отсутствие проявлений ХВН, стенотические изменения подвздошных вен явились предиктором тромботических поражений у данной когорты больных при незначительных провоцирующих факторах или отсутствии таковых. После наступления тромботических событий вследствие малой информативности диагностических обследований, ограниченных проведением ультразвуковых методов, эти пациенты продолжали рассматриваться как пациенты с ПТБ. Установление диагноза СМТ произошло лишь на этапе хирургического лечения при оценке флебограмм в полипозиционных проекциях, а также проведения баллонной пробы, подтвердившей непосредственный стеноз в проекции конфликта правой ОПВ и левой ОПА. Это подтверждают данные P. Neglen, который на основании опыта лечения 938 конечностей у 879 пациентов, выявил значительную долю, приходящуюся на компрессионные поражения подвздошных вен с частотой 53% [15], что указывает на большое количество пациентов с СМТ в структуре больных с ХВН,

как с произошедшим эпизодом ТГВ в анамнезе, так и без тромботических осложнений. Возможно, что больные с СМТ, у которых еще не произошли тромботические события, должны рассматриваться как потенциальные пациенты, у которых в будущем произойдут венозные тромбоэмболические осложнения. В связи с этим, у пациентов с симптомами венозной недостаточности левой нижней конечности, при отсутствии венозной патологии ниже паховой складки, необходимо более широкое применение высокоточных методов исследования (МСКТ, МРТ, флебография) [16].

Диагноз тазового варикоза, верифицированный у части пациенток во время госпитализации, в контексте данного заболевания также ранее у них никогда не рассматривался и оставался вне внимания как самих женщин, так и медицинского персонала. Сами пациентки, несмотря на наличие жалоб, связанных с синдромом тазового венозного полнокровия никогда не обращались за медицинской помощью ни к гинекологу, ни к другим специалистам. При детальном расспросе они отмечали, что жалобы со стороны нижних конечностей значительно превалировали в общей клинике заболевания, а жалобы интуитивно они не разделяли жалоб связанных с ВБТ от общей симптоматики. При этом пациентки четко связывали как появление симптомов тазового варикоза, так и их прогрессирование, с начавшимся флеботромбозом и последующим развитием ПТБ.

После выписки пациентов и их повторном осмотре в сроки до 3-х месяцев, было отмечено снижение интенсивности проявлений как ХВН, так и ВБТ по всем примененным опросникам и шкалам, уменьшение объема конечностей. Таким образом, стентирование вен подвздошного сегмента явилось малоинвазивным, безопасным и высокоэффективным методом лечения не только ПТБ нижних конечностей на фоне СМТ, а также одной из четырех форм сопутствующей ВБТ, связанной с поражением подвздошных вен [17].

Результаты эндоваскулярного лечения подвздошного сегмента при окклюзионно-стенотических поражениях вен превосходят таковые при традиционных хирургических методах лечения. Продолжительное клиническое улучшение после стентирования, первичная кумулятивная проходимость в сроки 3, 6 и 12 месяцев равная соответственно 99%, 96% и 92% [18], высокая вторичная кумулятивная проходимость венозных стентов подвздошного сегмента на сроках до 4 лет, достигающая 90% [19, 20], а также низкое число осложнений, свидетельствуют о высокой эффективности и надежных отдаленных результатах этой процедуры [21, 22].

Необходимо учитывать, что в отечественных клинических рекомендациях не разработана схема послеоперационного ведения пациентов после венозного стентирования. Отсутствует единый регламент назначения антикоагулянтной терапии при этом лечении и в зарубежных руководствах [23]. Учитывая необходимость в расширении эндоваскулярных методов лечения, необходимо создание единых стандартов антикоагулянтной терапии после венозного стентирования.

Заключение.

Опыт стентирования вен подвздошного сегмента у пациентов с СМТ, осложненной ПТБ и ассоциированной с ней ВБТ, показал высокую результативность и безопасность. Эффективность данного оперативного вмешательства обусловлена клиническим улучшением и ростом качества жизни пациентов.

Эндоваскулярные методы лечения могут считаться методом выбора в лечении СМТ. Результаты свидетельствуют о необходимости расширения показаний и широкому внедрению этих методов лечения в клиническую практику.

Источник финансирования и конфликт интересов.

Авторы данной статьи подтвердили отсутствие финансовой поддержки исследования и конфликта интересов, о которых необходимо сообщить.

Список литературы:

1. Virchow R. Uber die Erweiterung Kleiner Gefasse. Arch Path Anat. 1851; 3: 427 10.10070BF0196/918.

2. May R., Thurner J. The cause of the predominantly sinistral occurrence of thrombosis of the pelvic veins. Angiology. 1957; 8: 419-27.

3. Kim D., Orron. D.E., Porter D.H. Venographic anatomy, technique and interpretation. In: Kim D., Orron D.E. (eds.) Peripheral Vascular Imaging and Intervention. St Louis (Mis-souri); Mosby-Year Book. 1992, 269-349.

4. Burke R.M., Rayan S.S., Kasirajan K. et al. Unusual case of right-sided May-Thurner syndrome and review of its management. Vascular. 2006; 14: 47-50.

5. Ahmed O., Ng J., Patel M., Ward T.J., Wang D.S., Shah R., Hofmann L.V. Endovas-cular Stent Placement for May-Thurner Syndrome in the Absence of Acute Deep Vein Thrombosis. J Vasc Interv Radiol. 2016; 27(2): 167-173. doi: 10.1016/j.jvir.2015.10.028.

6. Гаврилов С.Г., Шиповский В.Н., Каралкин А.В., Максимова М.А., Беляева Е.С. Случай успешного лечения тазового венозного полнокровия, обусловленного синдро-мом Мея-Тернера. Флебология. 2010; 1: 68-71.

7. Hartung O., Loundou A.D., Barthelemy P., Arnoux D., Boufi M., Alimi Y.S. Endovascular management of chronic disabling ilio-caval obstructive lesions: long-term results. Eur J Vasc Endovasc Surg. 2009; 1: 118-124. doi: 10.1016/j.ejvs.2009.03.004.

8. Ахметзянов Р.В., Бредихин Р.А. Клиническая эффективность препарата детра-лекс в лечении пациенток с варикозной болезнью вен таза. Ангиология и сосудистая хирургия. 2018; 2: 93-99.

9. George R., Verma H., Ram B., Tripathi R. The effect of deep venous stenting on heal-ing of lower limb venous ulcers. Eur. J. Vasc. Endovasc. Surg. 2014; 48: 331-336.

10. Molloy S., Jacob S., Buckenham T., Khaw K.T., Taylor R.S. Arterial compression of the right common iliac vein; an unusual anatomical variant. Cardiovasc Surg. 2002; 10: 291-292.

11. Ascher E, Marks N., Hingorani A., Blumberg S., Rizvi A. The Bulls-Eye sign and oth-er iliocaval-femoral venographic findings: a new classification to limit the use of intravascular ultrasound. VEITHsymposium On-Demand 2016 Catalog. [Internet]. Available from: https//www.veithondemand.com/2016/php.

12. Hsieh M.-C., Chang P.-Y., Hsu W.-H. et al. Role of three-dimensional rotational ve-nography in evaluation of the left iliac vein in patients with chronic lower limb edema. Int. J. Cardiovasc. Imaging. 2011; 27: 923-929.

13. Игнатьев И.М. Реконструктивная хирургия посттромботической болезни. Ка-зань: Медицина, 2017. 172 с.

14. Oğuzkurt L., Ozkan U., Tercan F., Koç Z. Ultrasonographic diagnosis of iliac vein compression (May-Thurner) syndrome. Diagn. Interv. Radiol. 2007; 13: 152-155.

15. Neglen P. Chronic deep venous obstruction: definition, prevalence, diagnosis, management. Phlebology. 2008; 23: 149-157.

16. Ibrahim W., Safran Z., Hasan. H., Zeid W. Endovascular Management of May-Thurner Syndrome. Ann Vasc Dis. 2012; 5: 217-221.

17. Scultetus A.H., Villavicencio J.L., Gillespie D.L., Kao T.C., Rich N.M. The pelvic venous syndromes: Analysis of our experience with 57 patients. Journal of Vascular Surgery. 2002; 36(5): 881-888.

18. De Wolf M.A., De Graaf R., Kurstjens R.L., Penninx S., Jalaie H., Wittens C.H. Short-Term Clinical Experience with a Dedicated Venous Nitinol Stent: Initial Results with the Sinus-Venous Stent. Eur J Vasc Endovasc Surg. 2015; 50(4): 518-526. doi: 10.1016/j.ejvs.2015.05.011.

19. Dzieciuchowicz Ł., Krzyżański R., Kruszyna Ł., Krasinski Z., Gabriel M., Oszkinis G. Prevalence of Non-thrombotic Iliac Vein Lesions in Patients with Unilateral Primary Varicose Veins. Eur J Vasc Endovasc Surg. 2016; 51(3): 429-433. doi: 10.1016/j.ejvs.2015.11.012.

20. Neglen P., Hollis K.C., Oliver J., Raju S. Stenting of the venous outflow in chronic venous disease: long-term stent-related outcome, clinical, and haemodinamic result. J. Vasc. Surg. 2007; 46: 979-990.

21. Покровский А.В., Игнатьев И.М., Володюхин М.Ю., Градусов Е.Г. Первый опыт гибридных операций при хронической обструкции вен подвздошно-бедренного сегмента у пациентов с посттромботической болезнью. Ангиология и сосудистая хирургия. 2016; 22: 131-138.

22. De Graaf R., Arnoldussen C., Wittens C.H. Stenting for chronic venous obstructions a new era. Phlebology. 2013; 28, Suppl 1: 117-122. doi: 10.1177/0268355513476449.

23. Hartung O. Results of stenting for postthrombotic venous obstructive lesions. Perspect Vasc Surg Endovasc Ther. 2011; 23(4): 255-260. doi: 10.1177/1531003512438407..

References:

1. Virchow R. Uber die Erweiterung Kleiner Gefasse. Arch Path Anat. 1851; 3: 427 10.10070BF0196/918.

2. May R., Thurner J. The cause of the predominantly sinistral occurrence of thrombosis of the pelvic veins. Angiology. 1957; 8: 419-27.

3. Kim D., Orron. D.E., Porter D.H. Venographic anatomy, technique and interpretation. In: Kim D., Orron D.E. (eds.) Peripheral Vascular Imaging and Intervention. St Louis (Mis-souri); Mosby-Year Book. 1992, 269-349.

4. Burke R.M., Rayan S.S., Kasirajan K. et al. Unusual case of right-sided May-Thurner syndrome and review of its management. Vascular. 2006; 14: 47-50.

5. Ahmed O., Ng J., Patel M., Ward T.J., Wang D.S., Shah R., Hofmann L.V. Endovas-cular Stent Placement for May-Thurner Syndrome in the Absence of Acute Deep Vein Thrombosis. J Vasc Interv Radiol. 2016; 27(2): 167-173. doi: 10.1016/j.jvir.2015.10.028.

6. Gavrilov S.G., Shipovskiy V.N., Karalkin A.V., Maksimova M.A., Belyaeva E.S. Successful treatment of pelvic venous full blood, caused by the May-Turner syndrome. Phlebology. 2010; 1: 68-71.

7. Hartung O., Loundou A.D., Barthelemy P., Arnoux D., Boufi M., Alimi Y.S. Endo-vascular management of chronic disabling ilio-caval obstructive lesions: long-term results. Eur J Vasc Endovasc Surg. 2009; 1: 118-124. doi: 10.1016/j.ejvs.2009.03.004.

8. Akhmetzyanov R. V., Bredikhin R. A. Clinical efficacy of Detralex in the treatment of patients with varicose veins of the pelvis. Angiology and vascular surgery. 2018; 2: 93-99.

9. George R., Verma H., Ram B., Tripathi R. The effect of deep venous stenting on heal-ing of lower limb venous ulcers. Eur. J. Vasc. Endovasc. Surg. 2014; 48: 331-336.

10. Molloy S., Jacob S., Buckenham T., Khaw K.T., Taylor R.S. Arterial compression of the right common iliac vein; an unusual anatomical variant. Cardiovasc Surg. 2002; 10: 291-292.

11. Ascher E, Marks N., Hingorani A., Blumberg S., Rizvi A. The Bulls-Eye sign and oth-er iliocaval-femoral venographic findings: a new classification to limit the use of intravascular ultrasound. VEITHsymposium On-Demand 2016 Catalog. [Internet]. Available from: https//www.veithondemand.com/2016/php.

12. Hsieh M.-C., Chang P.-Y., Hsu W.-H. et al. Role of three-dimensional rotational ve-nography in evaluation of the left iliac vein in patients with chronic lower limb edema. Int. J. Cardiovasc. Imaging. 2011; 27: 923-929.

13. Ignatiev I. M. Reconstructive surgery of post-thrombotic disease. Kazan: Medicine, 2017. 172 p.

14. Oğuzkurt L., Ozkan U., Tercan F., Koç Z. Ultrasonographic diagnosis of iliac vein compression (May-Thurner) syndrome. Diagn. Interv. Radiol. 2007; 13: 152-155.

15. Neglen P. Chronic deep venous obstruction: definition, prevalence, diagnosis, management. Phlebology. 2008; 23: 149-157.

16. Ibrahim W., Safran Z., Hasan. H., Zeid W. Endovascular Management of May-Thurner Syndrome. Ann Vasc Dis. 2012; 5: 217-221.

17. Scultetus A.H., Villavicencio J.L., Gillespie D.L., Kao T.C., Rich N.M. The pelvic venous syndromes: Analysis of our experi-

ence with 57 patients. Journal of Vascular Surgery. 2002; 36(5): 881-888.

18. De Wolf M.A., De Graaf R., Kurstjens R.L., Penninx S., Jalaie H., Wittens C.H. Short-Term Clinical Experience with a Dedicated Venous Nitinol Stent: Initial Results with the Sinus-Venous Stent. Eur J Vasc Endovasc Surg. 2015; 50(4): 518-526. doi: 10.1016/j.ejvs.2015.05.011.

19. Dzieciuchowicz Ł., Krzyżański R., Kruszyna Ł., Krasinski Z., Gabriel M., Oszkinis G. Prevalence of Non-thrombotic Iliac Vein Lesions in Patients with Unilateral Primary Varicose Veins. Eur J Vasc Endovasc Surg. 2016; 51(3): 429-433. doi: 10.1016/j.ejvs.2015.11.012.

20. Neglen P., Hollis K.C., Oliver J., Raju S. Stenting of the venous outflow in chronic venous disease: long-term stent-related outcome, clinical, and haemodinamic result. J. Vasc. Surg. 2007; 46: 979-990.

21. Pokrovsky A.V., Ignatiev I. M., Solodukhin M. Yu, Gradusov E. G. the First experi-ence with hybrid surgery for chronic obstruction of the veins of the iliac-femoral segment in patients with post-thrombotic disease. Angiology and vascular surgery. 2016; 22: 131-138.

22. De Graaf R., Arnoldussen C., Wittens C.H. Stenting for chronic venous obstructions a new era. Phlebology. 2013; 28, Suppl 1: 117-122. doi: 10.1177/0268355513476449.

23. Hartung O. Results of stenting for postthrombotic venous obstructive lesions. Perspect Vasc Surg Endovasc Ther. 2011; 23(4): 255-260. doi: 10.1177/1531003512438407.

.

НАУЧНЫЙ ОБЗОР

ФУНКЦИОНАЛЬНАЯ МРТ ПОКОЯ. ОБЩИЕ ВОПРОСЫ И КЛИНИЧЕСКОЕ ПРИМЕНЕНИЕ

Буккиева Т.А., Чегина Д.С., Ефимцев А.Ю., Левчук А.Г., Исхаков Д.К., Соколов А.В., Фокин В.А., Труфанов Г.Е.

ФГБУ «Национальный медицинский исследовательский центр им. В. А. Алмазова» Минздрава России. г. Санкт-Петербург, Россия.

Цель исследования. Исследование возможностей визуализации не только анатомических изменений головного мозга, но и его функционирования в норме и при различных патологических состояниях является одной из основных задач современной нейрорадиологии. Основным методом нейровизуализации, позволяющим оценить функциональную активность различных областей головного мозга, является магнитно-резонансная томография (МРТ). Методика МРТ, которая может проводиться с использованием стимульной парадигмы либо в состоянии покоя, называется функциональной МРТ (фМРТ). ФМРТ в состоянии покоя (фМРТп, resting state fMRI, rs-fMRI) – уникальная методика, которая позволяет оценить базовую активность мозга в отсутствии определенных сенсорных или когнитивных стимулов. Эта методика открывает возможности для изучения так называемой функциональной коннективности головного мозга, которая представляется в виде связей между различными участками головного мозга с формированием рабочих «сетей покоя». В данной обзорной статье мы разберем принцип фМРТп, рассмотрим основные методы анализа функциональной коннективности, их преимущества и недостатки, а также проведем краткий обзор применения фМРТп при различных заболеваниях.

Ключевые слова: фМРТ, фМРТ покоя, нейронные сети.

Контактный автор: Буккиева Т.А., e-mail: tanya-book25@mail.ru

Для цитирования: Буккиева Т.А., Чегина Д.С., Ефимцев А.Ю., Левчук А.Г., Исхаков Д.К., Соколов А.В., Фокин В.А., Труфанов Г.Е. Функциональная МРТ покоя. Общие вопросы и клиническое применение. REJR 2019; 9(2):150-170. DOI:10.21569/2222-7415-2019-9-2-150-170.

Статья получена: **14.05.19** **Статья принята:** **14.06.19**

RESTING STATE FUNCTIONAL MRI. GENERAL ISSUES AND CLINICAL APPLICATION.

Bukkieva T.A., Chegina D.S., Efimtsev A.Yu., Levchuk A.G., Iskhakov D.K., Sokolov A.V., Fokin V.A., Trufanov G.E.

Almazov V.A. National medical research center Saint-Petersburg, Russia

Purpose. Possibilities of visualization not only of the anatomical changes of the brain, but also of its functioning in normal conditions and under various pathological conditions is one of the main tasks of modern neuroradiology. The main method of neuroimaging, which allows to evaluate the functional activity of various areas of the brain, is Magnetic resonance imaging (MRI). The MRI technique, which can be performed using the stimulus paradigm or at rest, is called functional MRI (fMRI). FMRI at rest (resting state fMRI, rs-fMRI) is a unique technique that allows you to evaluate the basic activity of the brain in the absence of sensory or cognitive stimuli. This technique opens up possibilities for studying the so-called functional connectivity of the brain, which is represented as connections between different parts of the brain with the formation of working «resting state networks». In this review we examine the principle of rs-fMRI, consider the basic methods of analyzing functional connectivity, their advantages and disadvantages, and also give a brief overview of the use of rs-fMRI in various diseases.

Keywords: fMRI, resting state fMRI, brain networks.

Corresponding author: Bukkieva T.A., e-mail: tanya-book25@mail.ru

For citation: Bukkieva T.A., Chegina D.S., Efimtsev A.Yu., Levchuk A.G., Iskhakov D.K., Sokolov A.V., Fokin V.A., Trufanov G.E. Resting state functional MRI. General issues and clinical application. REJR 2019; 9(2):150-170. DOI:10.21569/2222-7415-2019-9-2-150-170.

Received: 14.05.19 Accepted: 14.06.19

Современные методы нейровизуализации, к которым относится и фМРТ, позволяют оценить не только структурные изменения головного мозга, но и его функциональную активность и изменения при различных заболеваниях и состояниях. Функциональная МРТ – метод, основанный на регистрации BOLD-сигнала (Blood Oxygen Level Dependent) при исследовании головного мозга в ответ на выполнение исследуемым того или иного задания (стимула) или в состоянии покоя. Впервые возможность использования методики визуализации функциональной активности мозга, основывающейся на степени оксигенации крови, была открыта в 1990 г. Ogawa et al. [1]. При активации нейронов повышается регионарный мозговой кровоток и происходит увеличение снабжения нейронов кислородом, обычно даже превышающим их потребности [2]. Кроме изменения параметров гемодинамики в функционально активном участке головного мозга снижается уровень дезоксигемоглобина и повышается уровень оксигемоглобина. От участков с высоким содержанием дезоксигемоглобина, являющегося парамагнетиком, регистрируется более интенсивный BOLD – сигнал, чем от участков с низким содержанием дезоксигемоглобина (функционально активных зон). Таким образом, за счет изменения магнитных свойств происходит изменение интенсивности BOLD-сигнала на серии T2*-ВИ в функционально активных зонах по сравнению с неактивными, а количественная оценка изменения BOLD-сигнала позволяет определить степень нейрональной активации в исследуемых областях головного мозга [3].

В данной статье мы рассмотрим методику фМРТп, которая основывается на измерении спонтанных низкочастотных (<0.1 Hz) колебаний BOLD-сигнала в различных участках головного мозга в состоянии покоя, то есть в отсутствии каких-либо внешних стимулов. При выполнении фМРТп испытуемым дается инструкция расслабиться, стараться не думать о чем-то конкретном, но при этом важно оставаться в состоянии бодрствования. Расходятся мнения о необходимости проводить исследование при нахождении пациента с закрытыми глазами, либо при фиксации взора на чем-либо. При проведении исследования с закрытыми глазами существует вероятность перехода пациента в состояние сна. С другой стороны, при фиксации испытуемым взгляда на предмете возможно повышение активности нейронов зрительной коры. В частности, в исследовании Patriat et al. 2013 года [4] оценивалась функциональная коннективность в нескольких сетях (моторная, зрительная, слуховая, сеть пассивного режима работы мозга, сети, отвечающие за внимание) при проведении фМРТп в трех различных состояниях (с закрытыми глазами, с фиксацией взгляда, с открытыми глазами). По результатам иследования не было обнаружено значимых различий в коннективности между исследованиями с закрытыми глазами, фиксацией взора и открытыми глазами, во всех сетях, кроме слуховой, коннективность в которой была выше при проведении исследования с закрытыми глазами.

Впервые методика фМРТп была применена в 1995 году Biswal et al [5]. В этом исследовании на 11 здоровых добровольцах была обнаружена корреляция между левой соматосенсорной корой (активирующейся при выполнении активной парадигмы – поочередном касании пальцев) и гомологичными областями в контралатеральном полушарии при выполнении фМРТп (рис. 1).

При выполнении фМРТп важное значение имеет регистрация частот ниже 0,1 Гц и удаление предположительно не нейронного сигнала с целью улучшения соотношения сигнал/шум. Для предотвращения наложения во времени ненейронного сигнала на BOLD-сигнал необходимо достаточно короткое значение TR (<0,5 с). При значениях TR, используемых обычно при выполнении фМРТп (> 2 с), эти частоты (колебания сигнала, связанные с сердечными сокращениями и дыханием и т.д.) совмещаются с нижним частотным диапазоном, что увеличивает сложность интерпретации данных фМРТп. Современные методы одновременной многослойной визуализации (simultaneous multi-slice imaging, SMS) позволяют проводить фМРТп с временным разрешением менее секунды, не жертвуя пространственным разрешением, тем самым значительно уменьшая эффект высокочастотных физиологических колебаний [6, 7]. Последние исследования также показали эффективность использования более короткого значения TR (350 мс) при проведении фМРТп, что стало возможным при использовании техники одновременной многослойной визуализации [8]. Использование короткого TR значи-

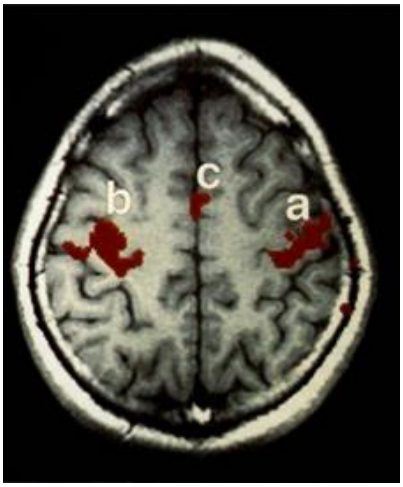

Fig. 1 а (Рис. 1 а)

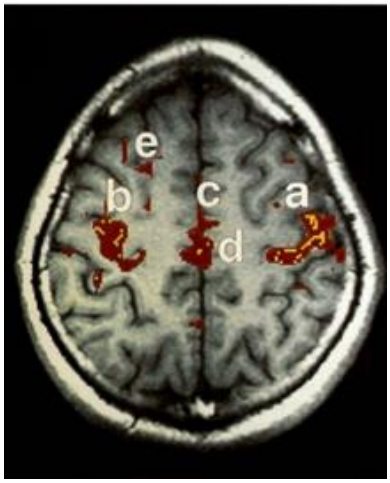

Fig. 1 б (Рис. 1 в)

Рис. 1. Сравнение активации при фМРТ с использованием активной парадигмы фМРТп.

а - активация в моторной коре в ответ на использование активной парадигмы фМРТ (движения пальцами правой и левой руки); b - активация в покое (колебания сигнала). Красные зоны отражают позитивную корреляцию, желтые – негативную [5].

Fig. 1. Comparison of activation in fMRI using the fMRI paradigm:

a – activation in the motor cortex in response to the use of the active fMRI paradigm (left and right finger movements). B – activation at rest (signal fluctuations). Red zones reflect a positive correlation, yellow - a negative [5].

тельно повышает соотношение сигнал/шум и уменьшает время исследования.

Нейронные сети покоя.

Применение фМРТп позволило выявить существование различных нейронных сетей головного мозга – так называемых «сетей покоя» (Resting state networks, RSNs), которые включают в себя различные участки головного мозга, демонстрирующие синхронные изменения BOLD-сигнала (колебания) в состоянии покоя. Одной из основных таких сетей является так называемая Default Mode Network (DMN, сеть «холостого хода», сеть пассивного режима работы мозга, СПРРМ) (рис. 2 (1)), объединяющая предклинье, заднюю часть поясной извилины, латеральную теменную и медиальную префронтальную кору [9]. Впервые данная сеть была обнаружена Raichle et al. по результатам исследования, в котором при применении ПЭТ у здоровых добровольцев были обнаружены участки коры, активные в состоянии покоя, но понижающие активность при выполнении когнитивных заданий. Другие исследования подтвердили существование этой сети (Greicius et al.), используя в том числе и фМРТп [10]. Появились гипотезы о существовании двух противоположно функционирующих нейронных сетей: с одной стороны, сеть пассивного режима работы мозга, активная в состоянии покоя, с другой – сети, активирующиеся при выполнении различных заданий или требующие активного внимания: соматосенсорные, визуальные, слуховые сети, сети, отвечающие за концентрацию внимания.

Так, например, соматосенсорные сети, впервые описанные Biswal et al, включают первичную высшую моторную и сенсорную области (поля Бродмана 1,2,3, расположенные в центральной извилине), которые обладают высокой степенью коннективности между левой и правой областями (рис. 2 (2)) [5, 22].

Зрительная сеть включает в себя центры в области шпорной борозды, а также экстрастриарных областях, включающих язычную извилину, нижнюю область предклинья, латеральное коленчатое тело таламуса (рис. 2 (3)). При этом информация, поступающая в латеральное коленчатое тело, передается к высшим центрам первичной зрительной коры, расположенным в медиальных отделах шпорной борозды затылочных долей головного мозга. Отдельно выделяют пространственную зрительную сеть, которая включает в себя заднюю теменную кору (затылочно-теменной узел), медиальные отделы предклинья, задние отделы поясной извилины и лобные доли. Эта сеть ответственна за пространственное восприятие зрительной информации [11].

Слуховая сеть (рис. 2 (4)) представлена центрами первичной слуховой коры: извилины Гешля (верхняя поверхность верхней височной извилины в толще латеральной борозды), латеральная кора верхней височной извилины, задняя кора островка [12].

Сеть, отвечающая за восприятие и воспроизведение речи, включает в себя как зоны

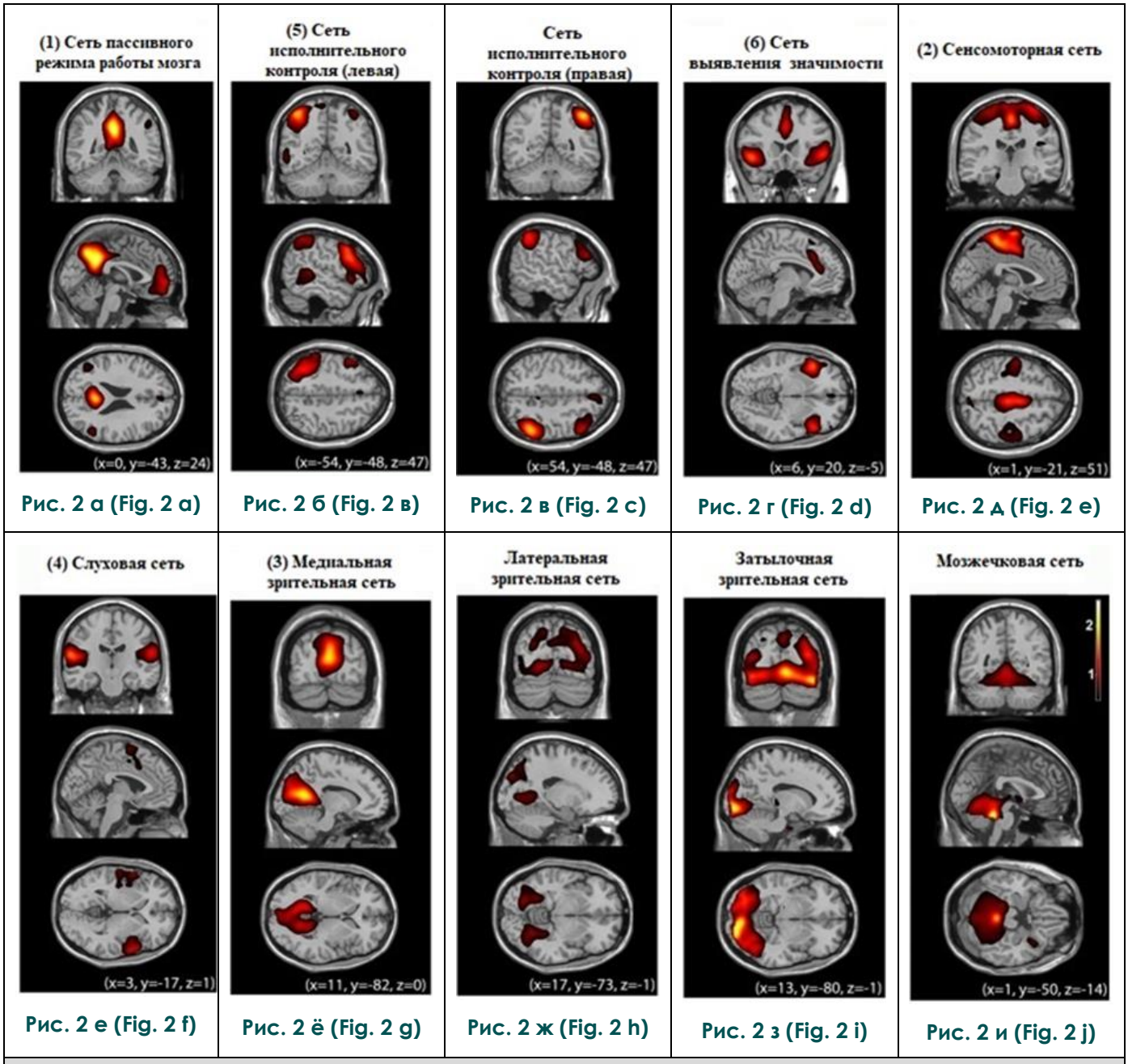

Рис. 2. Основные рабочие сети головного мозга, выявляемые с помощью фМРТп у здоровых добровольцев.

Fig. 2. Basic working networks of the brain detected using fMRI in healthy volunteers.

Брока и Вернике, так и другие центры в префронтальной, височно-теменной коре и субкортикальных областях [13]. Функционирование этой сети обеспечивает воспроизведение и понимание устной и письменной речи. Также в центре Брока локализованы зеркальные нейроны, активирующиеся при выполнении индивидом целенаправленных движений или при наблюдении за аналогичными движениями других людей. Зеркальные нейроны центра Брока ответственны за понимание и имитацию произвольных движений, что лежит в основе формирования любых двигательных навыков [14, 15].

Нейронные сети покоя, вовлеченные в процесс формирования внимания и когнитивного контроля, включают в себя дорзальную и вентральную сеть внимания. Дорзальная сеть представлена центрами в интрапариетальной борозде и лобной зрительной коре и вовлечена в исполнительный контроль внимания. Вентральная сеть включает височно-теменной узел и вентральную фронтальную кору и участвует в распознавании сигналов, выходящих из привычного «фона».

Исполнительная сеть включает дорзолатеральную префронтальную кору и заднюю теменную кору и участвует в процессе принятия

решений. Сеть исполнительного контроля (рис. 2 (5)), в свою очередь, состоит из ряда подсистем: фронтопариетальная часть (медиальная фронтальная кора, верхняя лобная извилина, теменные доли), цингулооперкулярная часть (передние отделы поясной извилины, покрышечная часть нижней лобной извилины), дорзальная часть (вентролатеральная префронтальная кора, субкортикальные отделы, в особенности, таламус). Эта сеть активируется при выполнении заданий, связанных с когнитивным контролем и рабочей памятью [16, 17].

В настоящее время также выделяют так называемую сеть выявления значимости (Salience network) (рис. 2 (6)), которая играет ключевую роль в контроле и динамической регуляции функционирования других нейронных сетей головного мозга. Она включает в себя центры передних отделов поясной извилины, островковых долей и моторных областей коры. Также эта сеть отвечает за быструю смену поведения и контроль когнитивных процессов [18, 19].

Методики анализа данных фМРТп.

Анализ фМРТп является сложным, многоступенчатым процессом из-за большого количества входных данных и необходимости их поэтапной обработки. К этапам предварительной обработки изображения можно отнести устранение двигательных и смешанных артефактов (например, движение головы, сигнал от ЦСЖ), синхронизацию срезов, нормализацию данных и полосовую фильтрацию. Пространственное сглаживание и фильтрация низких частот с сохранением частот менее 0,1 Гц позволяют устранить не нейронные сигналы и улучшить отношение сигнал/шум. После предварительной обработки изображения регистрируются специальными электронными атласами, позволяющими соотнести их с анатомическими зонами головного мозга.

Методы дальнейшего анализа можно разделить на 2 типа: функциональная сегрегация и функциональная интеграция [20]. Функциональная сегрегация фокусируется на функции отдельных областей мозга и в основном используется для картирования головного мозга. При её оценке используются методы измерения амплитуды низкочастотных колебаний (Amplitude of low frequency fluctuations, ALFF), фракциональной амплитуды низкочастотных колебаний (Fractional amplitude of low frequency fluctuations, fALFF) и локальной однородности (Regional Homogenity, ReHo) (рис. 3). Эти методы отражают различные аспекты локальной нейронной активности, при этом не несут информации о функциональных связях (коннективности) между различными отделами головного мозга. ALFF измеряет общую силу BOLD-сигнала в диапазоне частот от 0.01 до 0.1 Гц, а fALFF является вариантом, определяющим силу в низкочастотном диапазоне (0,1-0,01 Гц), разделенную на общую силу сигнала во всем диапазоне частот [21].

В настоящее время принято рассматривать головной мозг в контексте интегральных нейронных сетей, а не изолированных кластеров нейронной активности, поэтому методы функциональной сегрегации применяются реже, уступая место методам функциональной интеграции. Тем не менее, ALFF и ReHo используются для определения так называемых «областей интереса» (Regions of interest, ROI), которые необходимы в некоторых методиках анализа функциональной коннективности.

Функциональная интеграция фокусируется на функциональных отношениях и связях между различными областями мозга и оценивает мозг как интегрированную сеть.

В основе интерпретации результатов фМРТ лежит построение кривых зависимости интенсивности МР-сигнала от времени в каждом конкретном вокселе с применением параметрических методик статистического анализа.

Методы оценки низкоуровневой корреляции (Seed-Based Correlation/ROI-to-ROI correlation) позволяют оценить уровень функциональных связей между целевым вокселем/областью интереса и всеми другими областями мозга/другой областью интереса, а так же оценить их уникальность (Multivariate SBC/Multivariate RRC), корреляцию с выполнением задачи (Weighted SBC/Weighted RRC) и ковариацию с внешним или экспериментальным фактором (Generalized Psycho-Physiological Interaction).

Методы оценки связей позволяют изучить степень централизации нейронной сети в каждом вокселе, характеризующуюся силой (Intrinsic Connectivity) и признаком (Global Correlation) связи между целевым вокселем и остальным мозгом. Локальная корреляция демонстрирует степень когерентности связей между двумя соседними участками мозга.

Таким образом, при использовании данной методики получается своеобразная карта зон интереса, отражающая функциональную коннективность (рис. 4).

Другой часто применяемой методикой анализа функциональной коннективности является анализ независимых компонент (Independent component analysis, ICA). Его принцип заключается в анализе отдельных нейронных сетей, сигнал от которых получается за счет специальных алгоритмов, разделяющих воксели от всего мозга на отдельные пространственно и временно независимые компоненты. При этом независимые компоненты отображаются в форме пространственных карт, коррелируемых по времени (пространственно-временные карты). Таким образом, каждая функциональная сеть (компонент) представляет собой независи-

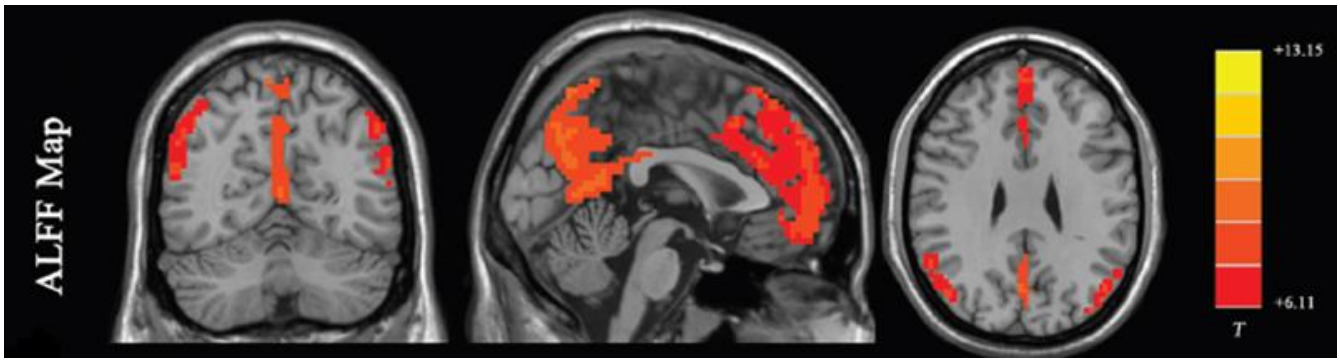

Fig. 3 а (Рис. 3 а)

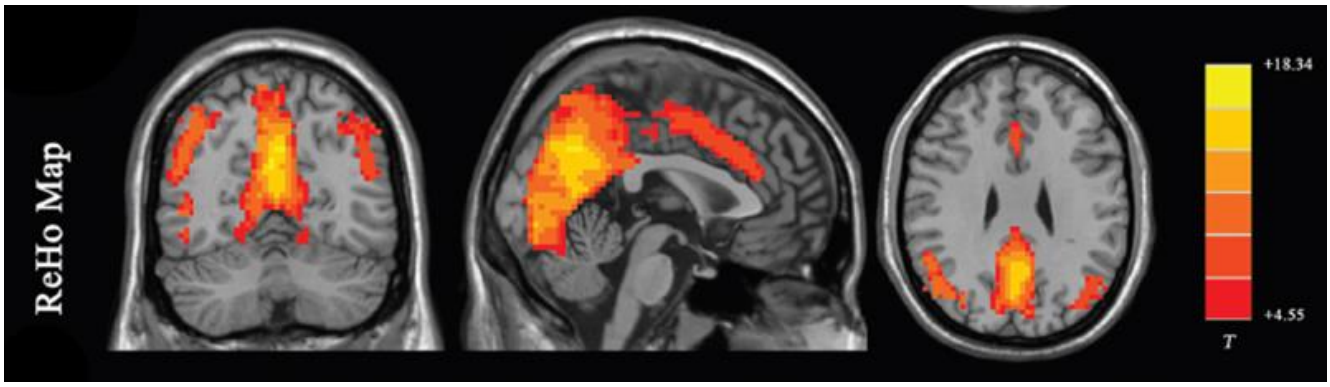

Fig. 3 б (Рис. 3 в)

Рис. 3. Карты результатов ALFF (А) и ReHo (Б) исследований.

Т – пик интенсивности сигнала [20].

Fig. 3. Maps with results of the ALFF (A) and ReHo (B) studies.

T – peak signal intensity [20].

мую сеть нейронов, обладающую синхронизированным BOLD-сигналом, и представлена в виде пространственно-временной карты (рис. 5).

Каждый метод анализа имеет различные подходы к определению функциональной коннективности головного мозга. В настоящее время не существует одного метода, рассматриваемого в качестве стандарта. Объединение различных методов – это одна из возможностей для получения более полной характеристики функциональной коннективности.

ФМРТп является быстро развивающимся направлением с новыми аналитическими методами, вводимыми на регулярной основе. Одной из таких новых методик, является «хронограф» [23]. До сих пор исследователи фокусировались на временных свойствах функциональной связности между различными областями мозга, предполагая, что функциональная связность во время сканирования является относительно статичной. Подход хронографа основан на допущении, что временная эволюция пространственных свойств функциональной связности во время сканирования изменчива. Хроннэктомные подходы показали многообещающие результаты для изучения пространственно-временных динамических особенностей мозговых сетей у здоровых людей [24].

Потенциал применения фМРТп.

ФМРТп получает все более широкое применение при изучении различных заболеваний. К преимуществам данной методики, в сравнении с фМРТ с использованием активной и пассивной парадигм, можно отнести простоту выполнения пациентами в любом возрасте и состоянии. фМРТп может выполняться у детей, у пациентов с когнитивным дефицитом и в состояниях нарушенного сознания (коме, вегетативном состоянии, состоянии минимального сознания) [25]. фМРТп применяется в нейрохирургии (пред- и послеоперационный контроль при лечении опухолей головного мозга, черепно-мозговых травм), в неврологии (при эпилепсии, нейродегенеративных заболеваниях, нарушениях мозгового кровообращения, рассеянном склерозе), психиатрии (аутизм, шизофрения, депрессивные расстройства и другие).

Применение фМРТп в неврологии.

Эпилепсия.

Пространственное разрешение, получаемое при фМРТп, обладает явным преимуществом перед электроэнцефалографией в картировании эпилептических сетей. фМРТп была использована Liu et al. для успешного определения сенсомоторных областей у пациентов с опухолями и эпилептическими очагами, близкими к сенсомоторным зонам [26]. Они обнаружили соответствие между фМРТп, фМРТ с применением стимулов и данными интраоперационной кортикальной стимуляции. В другом исследовании из той же лаборатории Stufflebeam et al. были обнаружены зоны повышенной восприимчивости у 5 из 6 пациентов, которые перекрываются с эпилептогенными областями, идентифицированными с помощью инвазивной энцефалографии [27]. Zhang et al. использовали графические методы и паттерны для выявления областей, участвующих в эпилептогенной сети [28]. Используя данные фМРТп от 16 пациентов с эпилепсией медиальных отделов височной доли, они выявили чув-

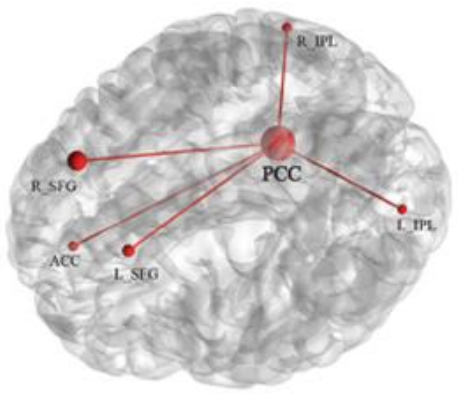

Рис. 4 а (Fig. 4 a)

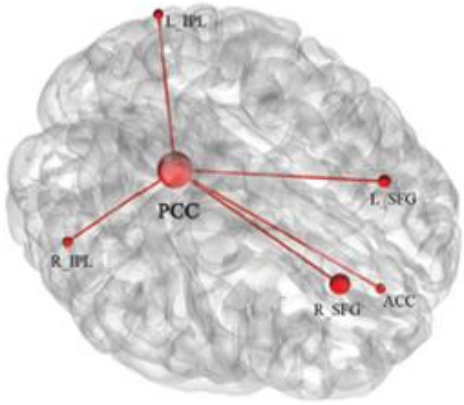

Рис. 4 б (Fig. 4 в)

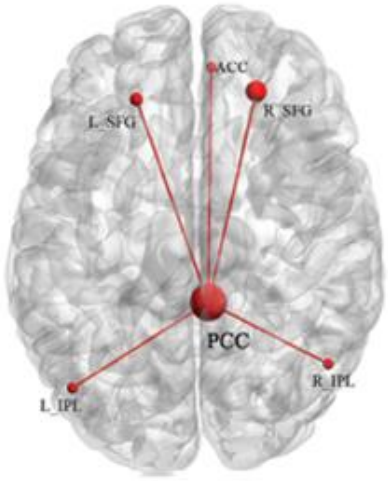

Рис. 4 в (Fig. 4 c)

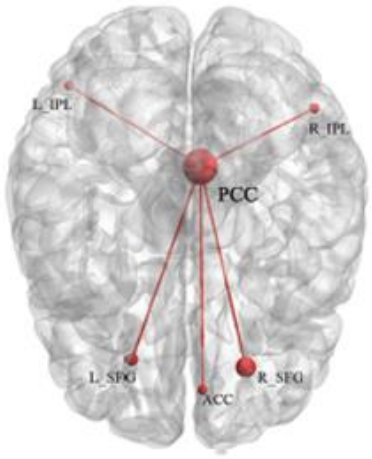

Рис. 4 г (Fig. 4 d)

Рис. 4. Карты головного мозга, показывающие среднее пространственное отображение результатов анализа функциональной коннективности, основанного на распознавании зон интереса (Seed-based).

Узлы показывают область коры, линии отражают функциональную коннективность между узлами. PCC – задняя поясная кора, ACC – передняя поясная кора, SFG – верхняя лобная извилина, IPL – нижняя лобная долька [20].

Fig. 4. Brain maps showing the average spatial display of the results of functional connectivity analysis based on recognition of areas of interest (Seed-based).

The nodes show the area of the cortex, the lines reflect the functional connectivity between the nodes. PCC – the posterior cingulate cortex, ACC – anterior cingulate cortex, SFG – upper frontal gyrus, IPL – lower frontal lobule [20].

ствительность 7,2% и специфичность 83,86%. Bettus et al. сообщили, что увеличение базальной функциональной связности было специфическим маркером эпилептогенной зоны у 22 пациентов с эпилепсией медиальных отделов височной доли [29].

В работе Базилевича С.Н., Ефимцева А.Ю. и др. было 37 пациентов с криптогенной эпилепсией и 28 здоровых добровольцев [65]. По данным фМРТп было выявлено снижение структурно-функциональных связей в «рабочей сети покоя» головного мозга: в задней части, включающей заднюю часть поясной извилины и нижнюю теменную извилину, в передней части сети головного мозга, включающую верхнюю и среднюю лобные извилины, в гиппокампальной сети. Также было выявлено наличие измененных функциональных связей в соответ-

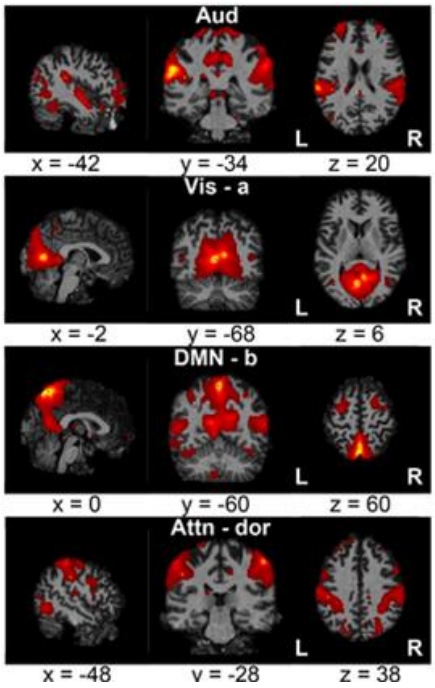

Рис. 5 а (Fig. 5 a)

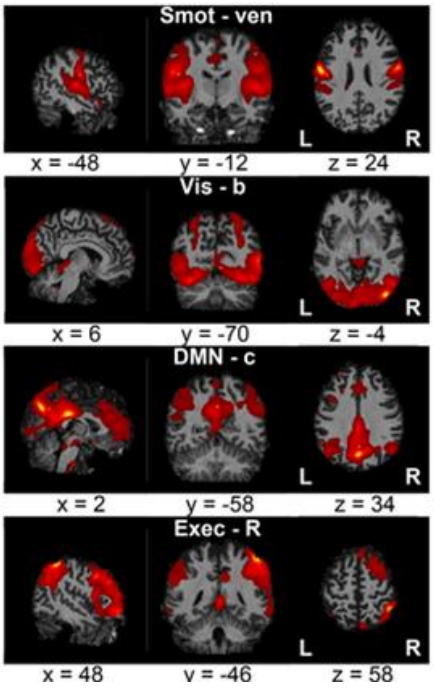

Рис. 5 б (Fig. 5 в)

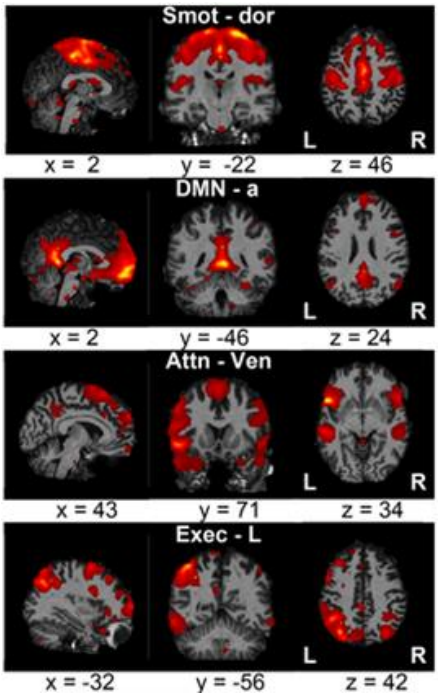

Рис. 5 в (Fig. 5 c)

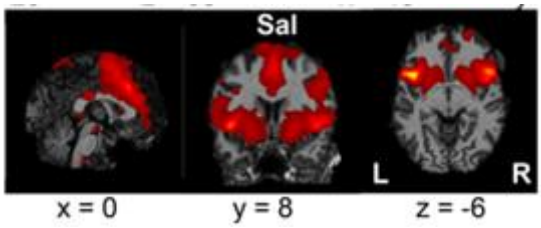

Рис. 5 г (Fig. 5 d)

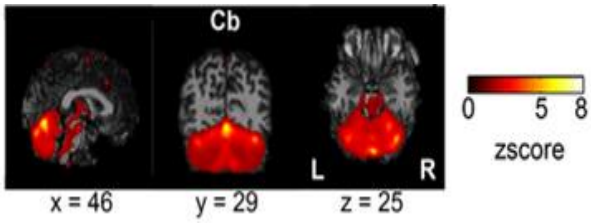

Рис. 5 д (Fig. 5 f)

Рис. 5. Совокупность пространственных карт рабочих сетей покоя, получаемых при изучении функциональной коннективности методом анализа независимых компонент.

Пространственные карты каждой сети покоя показаны в виде отдельных фигур в трех плоскостях, под каждой фигурой указаны координаты в мм.

Aud: слуховая сеть, Smot: сенсомоторная сеть, Vis: визуальная сеть, DMN: сеть пассивного режима работы мозга, Attn: сеть внимания, Exec: сеть исполнительного контроля, Sal: сеть выявления значимости, Cb: мозжечковая сеть, ven: вентральная, dor: дорзальная, R: правая, L: левая [64].

Fig. 5. The set of spatial maps of the resting state networks obtained in the study of functional connectivity by the independent component analysis.

Spatial maps of resting state network are shown as separate figures in three planes, coordinates are given in mm under each figure. Aud: auditory network, Smot: sensorimotor network, Vis: visual network, DMN: default mode network, Attn: attention network, Exec: executive control network, Sal: salience network, Cb: cerebellar network, ven: ventral, dor : dorsal, R: right, L: left [64].

ствии с локализацией первичного очага распространения эпилептической активности.

Болезнь Альцгеймера.

Несколько исследований продемонстрировали потенциальную пользу применения фМРТп у пациентов с болезнью Альцгеймера. Анализ графика данных МРТ у пациентов с болезнью Альцгеймера и здоровых людей показали, что коэффициенты кластеризации для гиппокампа были значительно ниже у пациентов по сравнению со здоровыми людьми, и что чувствительность метода составляет 72% и специфичность 78% [30].

В исследовании Wang L. et al. были обследованы 13 пациентов с легкой формой болезни Альцгеймера и 13 здоровых людей на предмет функциональной связности гиппокампа с другими центрами [31]. Обнаружили, что снижение связности между гиппокампом и зрительными кортикальными слоями может указывать на снижение целостности связанных с гиппокампом корковых сетей при болезни Альцгеймера.

С помощью фМРТп также возможно дифференцировать разные виды деменции. В исследовании поведенческо-вариантной лобно-височной деменции, болезни Альцгеймера и группы контроля наблюдались реципрокные изменения между лобно-височной и альцгеймерской группами деменции, а также снижение активации в сетях, ответственных за внимание (рис. 6) [32].

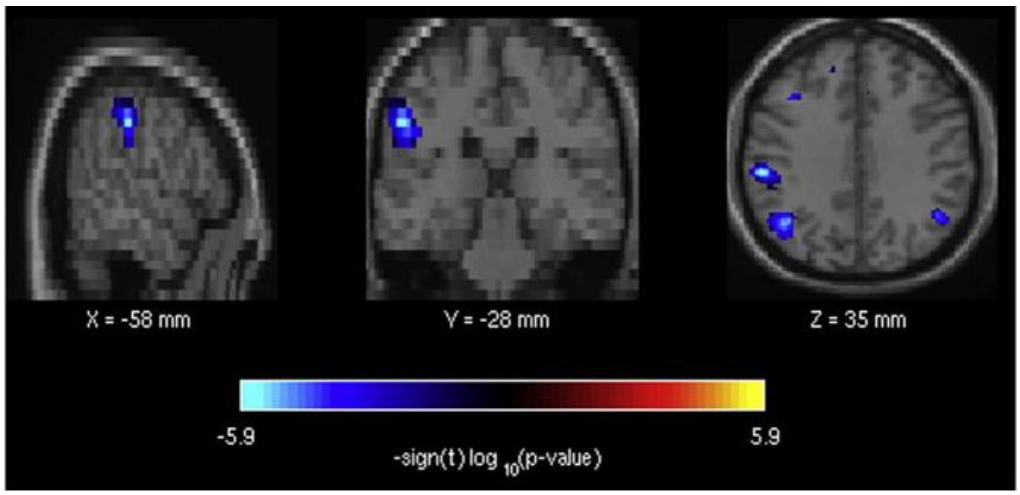

Рис. 6 (Fig. 6)

Рис. 6. Значимые эффекты фМРТп при болезни Альцгеймера.

Области мозга, относящиеся к лобно-теменной сети внимания, демонстрируют пониженную активность мозга в состоянии покоя у пациентов с болезнью Альцгеймера по сравнению со здоровыми контрольными субъектами [32].

Fig. 6. Significant effects of Rs-fMRI in Alzheimer's disease.

Brain areas related to the fronto-parietal network of attention demonstrate a reduced activity of the brain in resting state in patients with Alzheimer's disease compared with healthy control subjects [32].

Болезнь Паркинсона.

В исследовании Ghahremani M. et al., в котором был проведен анализ и сравнение данных фМРТп 60 пациентов с болезнью Паркинсона и здоровых людей, определили, что функциональная коннектиность сети пассивного режима работы мозга была снижена в группе с болезнью Паркинсона в медиальной префронтальной коре [33]. С другой стороны, повышалась активность отдельных компонентов сети пассивного режима работы мозга, что может быть показателем компенсаторных изменений. Нарушение сети исполнительного контроля можно сопоставить с клиническими проявлениями у пациентов с болезнью Паркинсона.

В исследовании Lopes R. et al. было обследовано 119 пациентов с болезнью Паркинсона, разделенных на 4 группы в зависимости от степени нарушения когнитивных функций [34]. Различия между группами в функциональной связности в основном касались вентральных префронтальных, теменных, височных и затылочных кортикальных слоев, а также базальных ганглиев. При болезни Паркинсона организация мозговой сети постепенно нарушается по мере ухудшения когнитивных функций с увеличением числа измененных связей между областями мозга. Связь замедленной психической обработки с потерей связи между высокоассоциативными областями может быть ранним маркером когнитивных нарушений при болезни Паркинсона и может способствовать обнаружению продромальных форм деменции при болезни

Паркинсона.

Силиверстова Е.В и др. исследовали особенности сети пассивного режима работы (СПРР) головного мозга у пациентов с болезнью Паркинсона [67]. Было установлено, что при болезни Паркинсона имеет место уменьшение активности в правой нижней теменной дольке и, напротив, увеличение спонтанной нейрональной активности в медиальных отделах правой верхней лобной извилины, правой и левой угловых извилинах, передневерхних и заднежних отделах левого и правого предклинья. Выявленные изменения нейрональной активности, рассматриваемые как проявление феномена нейропластичности, потенциально могут являться биомаркерами нейродегенеративного процесса при болезни Паркинсона.

В исследовании роли фМРТп в диагностике болезни Паркинсона (Труфанов А.Г. и др.) подробно изложено изменение функциональных сетей покоя, а также различие данных фМРТп на разных стадиях болезни [66]. Так, например, описывается снижение функциональности лобно-теменной сети покоя (frontoparietal network) по мере прогрессирования заболевания от 2 стадии к 3 стадии с наличием синдрома деменции. Меняется сеть контроля за регуляторными функциями (executive control network), локализованная преимущественно в лобной и височных долях полушарий и отвечающая за планирование двигательных и мыслительных актов. Несмотря на отсутствие деменции, у пациентов с нарушениями ходьбы наблюдается более значимое снижение функциональной активности лобной составляющей данной сети покоя, чем у пациентов с деменцией.

Рассеянный склероз.

Функциональная коннективность нейронных сетей более сохранна в определенных областях мозга у пациентов с клинически изолированной формой рассеянного склероза (РС), чем у здоровых субъектов или пациентов с рецидивирующе-ремиттирующей формой [35]. Эти результаты позволяют предположить, что когерентность мозговой активности увеличивается на самой ранней стадии заболевания, вероятно, как компенсаторное явление, и впоследствии теряется на поздней стадии заболевания в результате прогрессирования структурного повреждения. Снижение межнейрональных связей коррелирует с нарушением функций и объемом поражения на Т2-ВИ. Тем не менее, соглашение о значении изменений фМРТ на ранних стадиях РС еще не достигнуто: даже если компенсаторная гипотеза все еще преобладает, в исследовании Liu Y. et al. сообщалось о более низкой функциональной коннективности у пациентов с клинически изолированной формой РС [36].

Некоторые исследования показали, что сеть пассивного режима работы мозга может демонстрировать как значительно более слабые связи с одними областями мозга, так и более сильные связи с другими, что позволяет предположить, что существует перераспределение нейронных связей при РС, помимо увеличения или уменьшения функциональной коннективности [37, 38].

Некоторые из исследований посвящены прогрессирующим формам РС [39, 40]. В недавней работе, в которой изучалось изменение функциональной коннективности при рецидивирующе-ремиттирующей и вторичной прогрессирующей формах РС, авторы обнаружили увеличение функциональной коннективности в обеих группах пациентов; однако специфические изменения в нейрональных сетях наблюдались также между группами пациентов с рецидивирующе-ремиттирующей формой и здоровыми людьми. Интересно, что эти изменения прямо пропорциональны клиническому состоянию пациентов и способности компенсировать тяжесть клинических/когнитивных нарушений, поддерживая компенсаторную роль функциональной реорганизации [39]. В исследовании, включающем пациентов с первичными прогрессирующими и вторично-прогрессирующими формами РС в сравнении с контрольной группой, было обнаружено, что функциональная коннективность снижается в некоторых областях сети пассивного режима работы мозга в обеих группах пациентов; снижение коннективности в передних отделах сети коррелировало с когнитивными нарушениями. При сравнении пациентов с контрольной группой была обнаружена более высокая функциональная коннективность в передней поясной извилине [40].

Нарушение мозгового кровообращения.

В исследовании Yuan-Hsiung Tsai et al. были обследованы 16 пациентов с острым ишемическим инсультом в течение 27 часов с начала клинических проявлений с целью исследования изменения амплитуды низкочастотных флуктуаций (ALFF) в трех зонах острого инсульта: ядро инсульта, пенумбра и нормальная ткань мозга [41]. Относительные значения ALFF площади полутени коррелировали со временем после начала инсульта. Эти результаты показывают, что карты ALFF, полученные из фМРТп, могут оценить жизнеспособность тканей мозга после ишемии и могут обеспечивать контраст для визуализации, чтобы дифференцировать ткань ядра инсульта, ткань пенумбры и нормальную ткань мозга (рис. 7).

Gratton et al. эмпирически исследовали влияние локализации инсульта на целостность нейрональной сети у пациентов после инсульта, используя фМРТп [42]. У пациентов с инсультом

было обнаружено снижение функциональной коннективности, даже в неизмененном полушарии. Было обнаружено, что снижение функциональной коннективности коррелирует с размером инсульта.

Нарушение сознания.

Продемонстрирована способность фМРТп оказывать помощь в постановке диагноза расстройства сознания: наблюдается отрицательная корреляция между коннективностью сети пассивного режима работы мозга и степенью нарушения сознания [43].

D. Kondziella et al., проведя мета-анализ 36 работ по изучению фМРТп у пациентов в вегетативном состоянии и состоянии минимального сознания, отметили общее снижение активности в структурах сети пассивного режима работы мозга [44]. При этом в некоторых случаях было отмечено, что степень вовлечения в работу сети предклинья позволяет провести дифференциальный диагноз между вегетативным состоянием и состоянием минимального сознания, т.к. в первом случае активность предклинья менее выражена, чем во втором.

ФМРТп в настоящее время используется у пациентов с нарушениями сознания для контроля функциональной активности головного мозга.

Стресс.

Зашезова М.Х., Устюжанин Д.В. провели исследование спонтанной активности сети пассивного режима работы (СПРР) головного мозга по данным фМРТп у людей с высоким уровнем хронического стресса [68, 69]. В исследовании принимали участие 45 человек, которые по результатам психологического тестирования были разделены на две группы: с высоким и низким уровнем хронического стресса. Были выявлены статистически значимые различия в нейрональной активации сети пассивного режима

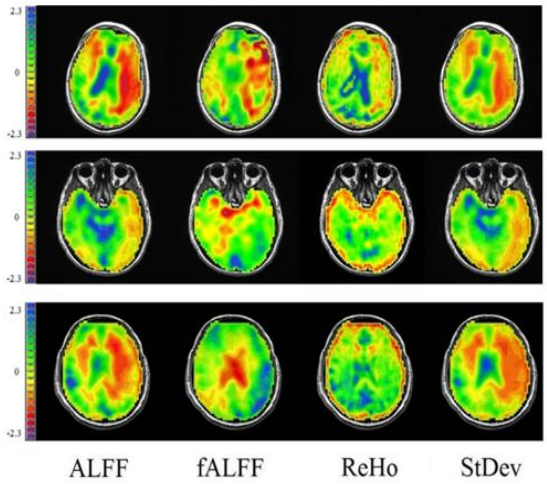

Рис. 7 а (Fig. 7 a)

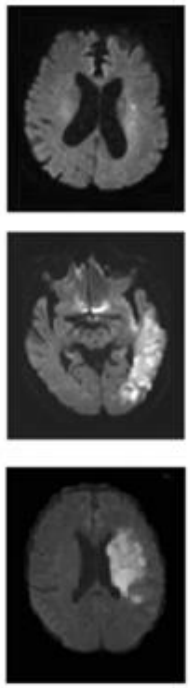

Рис. 7 б (Fig. 7 в)

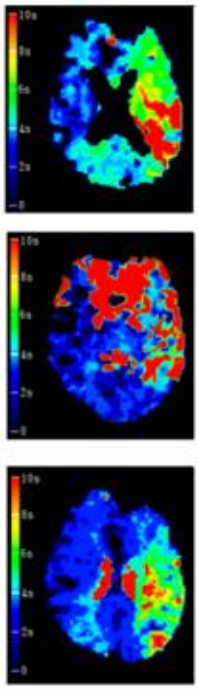

Рис. 7 в (Fig. 7 c)

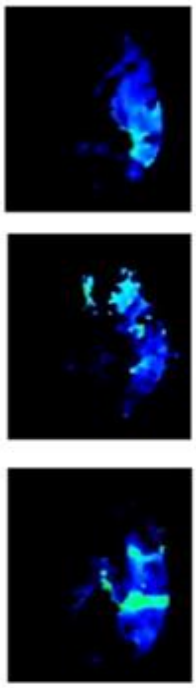

Рис. 7 г (Fig. 7 d)

Рис. 7. Карты фМРТ, DWI и Tmax в состоянии покоя в трех случаях.

Яркие области в DWI представляют ядро инсульта, а дефекты на картах Tmax включают как ядро инсульта, так и область пенумбры. ALFF указывает амплитуду низкочастотного колебания; fALFF – фракционная ALFF; ReHo – региональная однородность; StDev – карты стандартного отклонения; DWI – диффузионно-взвешенное изображение; Tmax –время до максимума [41].

Fig. 7. fMRI, DWI and Tmax maps in resting state in three cases.

The bright areas in the DWI represent the core of the stroke, and the defects on the Tmax maps include both the core of the stroke and the penumbra region. ALFF indicates the amplitude of the low frequency fluctuation; fALFF - fractional ALFF; ReHo: regional homogeneity; StDev: standard deviation maps; DWI: diffuse-weighted image; Tmax: time to maximum [41].

работы (СПРР). Зоны снижения активности СПРР в группе людей с высоким уровнем хронического стресса определялись в области правого и левого предклиньев, поясной извилины и нижней теменной дольки левого полушария. Зоны повышения активности СПРР в группе людей с высоким уровнем хронического стресса определялись в области парацентральной дольки правой лобной доли, правой и левой медиальных лобных извилин, левой и правой средних височных извилин.

Применение фМРТп в психиатрии.

Возможности применения традиционных методов нейровизуализации (структурной МРТ) в психиатрии весьма ограничены вследствие отсутствия специфических анатомических изменений, коррелирующих с психическими симптомами, в особенности на ранних стадиях психических расстройств. Ряд исследований посвящен использованию в психиатрии радионуклидных методов: позитронно-эмиссионной томографии и однофотонной эмиссионной компьютерной томографии (ПЭТ, ОФЭКТ) [60, 61]. Так, в работе Erritzoe et al. 2003 года рассматриваются возможности использования ПЭТ и ОФЭКТ в исследовании патогенеза и лечения шизофрении, основанные на определении плотности дофаминовых рецепторов в нейронах [62]. Однако применение радионуклидных методов в клинической практике ограничено вследствие наличия лучевой нагрузки и необходимости в специальном оборудовании и радиофармпрепаратах. В связи с этим, применение функциональных методов нейровизуализации, включая фМРТп, в изучении и дифференциальной диагностике психических расстройств имеет большой потенциал, ввиду безопасности и меньшей трудоемкости. В свою очередь, применение фМРТп у пациентов с психическими расстройствами более оправдано по сравнению с традиционной фМРТ, так как не требует активного участия испытуемого в процессе исследования.

Спектр психических расстройств, при которых возможно применение фМРТп, достаточно широк: существуют данные о применении фМРТп при шизофрении [45, 46], аутизме [47, 48], синдроме дефицита внимания и гиперактивности (СДВГ) [49, 50], большом депрессивном расстройстве [51, 52] и других заболеваниях.

Шизофрения.

Последние исследования фМРТп у пациентов с шизофренией демонстрируют изменения кортикальных и кортикально-субкортикальных сетей у данных пациентов. Baker et al. проводили исследование 100 пациентов с диагнозами шизофрении, биполярного аффективного расстройства и шизоаффективного расстройства, в результате которого была обнаружена более низкая функциональная коннективность в фронто-париетальной сети контроля и сниженная сегрегация между фронто-париетальной сетью контроля и сетью пассивного режима работы мозга (default mode network) [45]. Это подтверждает концепцию о пониженной активности сетей, отвечающих за концентрацию внимания и принятие решений у пациентов с шизофренией, что клинически проявляется в виде негативной симптоматики, в частности, апатоабулического синдрома.

В работе Woodward et al. фМРТп было проведено 62 пациентам с шизофренией, у которых исследовали активность таламокортикальных путей [46]. Кора была разделена на 6 функциональных частей: префронтальная кора, первичная и добавочная моторная кора, соматосенсорный комплекс, височные доли, задняя теменная кора, затылочные доли. По сравнению с контрольной группой, у больных шизофренией отмечалось снижение функциональной коннективности в префронтально-таламической сети и повышение коннективности в моторной и соматосенсорно-таламической сетях. Снижение связи между префронтальной корой и таламусом играет важную роль в формировании негативных симптомов шизофрении (абулия, апатия), тогда как усиление активности моторно- и соматосенсорно-таламических сетей может отчасти объяснять патогенез позитивных симптомов (галлюцинаций и бреда). Авторы предполагают, что нарушение работы данных сетей происходит вследствие патологии развития головного мозга в эмбриогенезе.

Аутизм.

Исследования фМРТп у пациентов с диагнозом аутизм более противоречивы и включают работы, выявившие изменения самых различных нейронных сетей. Так, Reiter MA et al. выявили снижение коннективности в сети пассивного режима работы мозга у детей с низкой вербальной и когнитивной функцией [47]. В исследовании Gabrielsen TP et al. от 2018 года у пациентов с аутизмом с низкой вербальной и когнитивной функцией (LVCP) было выявлено снижение коннективности в сети пассивного режима работы мозга (default mode network), сети выявления значимости (salience network), слуховых и фронтопариетальных сетях, и, в целом, отмечалась уменьшенная межполушарная коннективность [48].

Синдром дефицита внимания и гиперактивности (СДВГ).

Применение фМРТп у детей с синдромом дефицита внимания и гиперактивности способствовало исследованию патогенеза этого расстройства, этиологически связанного с нарушением развития нейронных сетей. Fair DA et al. установили, что синдром дефицита внимания и гиперактивности у детей возникает вследствие

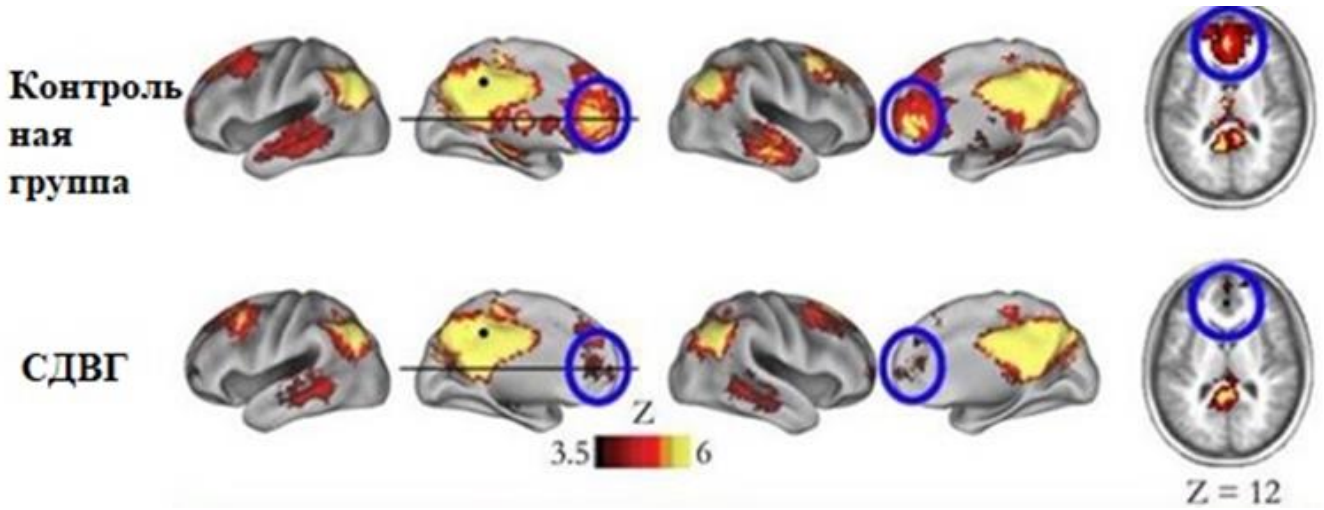

Рис. 8 а (Fig. 8 a)

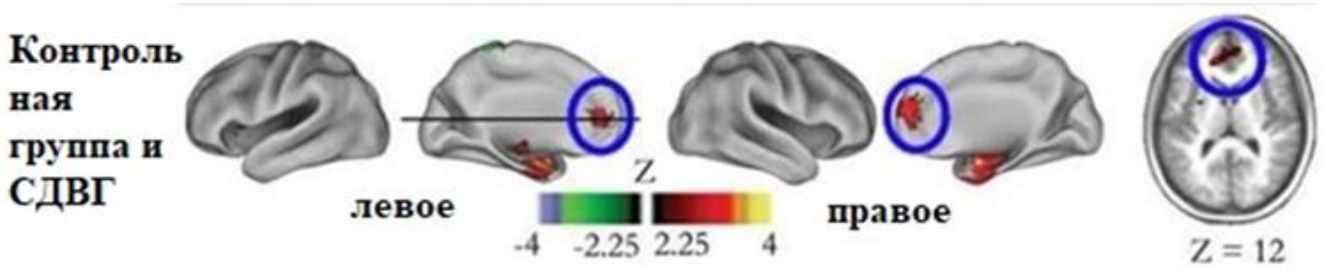

Рис. 8 б (Fig. 8 в)

Рис. 8. Карты функциональной коннективности в состоянии покоя.

а – Карта коннективности в популяции СДВГ отличается от возрастной контрольной группы. Функциональные связи с областями медиальной префронтальной коры (выделены синими кружками) слабее при СДВГ по сравнению с контролем.

б – Качественные различия между детьми с СДВГ и здоровыми детьми подтверждаются прямым сравнением между группами (случайные эффекты, скорректированные для множественных сравнений) [49].

Fig. 8. Maps of functional connectivity in resting state.

a – the connectivity map in the ADHD population is different from the age control group. Functional connections with the areas of the medial prefrontal cortex (marked with blue circles) are weaker in ADHD compared to controls. b – qualitative differences between children with ADHD and healthy children are confirmed by direct comparison between groups (random effects, adjusted for multiple comparisons) [49].

атипичного функционирования сети пассивного режима работы мозга, обусловленного нарушением созревания головного мозга в процессе онтогенеза (рис. 8) [49].

Исследование Wang X et al. показало увеличенную активность у детей с СДВГ по сравнению с контрольной группой в затылочных долях и левой лобной доле [50]. Измененная активность была обнаружена в базальных ганглиях, островковой коре, передней и задней поясной коре, предклинье и мозжечке.

Депрессивные расстройства и биполярное аффективное расстройство.

Исследования фМРТп у пациентов с аффективными расстройствами выявили широкий спектр нарушений функционирования различных сетей головного мозга. Так у пациентов, страдающих от большого депрессивного расстройства, было выявлено снижение коннективности во фронтопариетальной сети, вовлеченной в когнитивный контроль внимания и эмоций, а также повышение коннективности в сети пассивного режима работы мозга, которая ответственна за формирование внутренних переживаний и мыслей [51]. В одном из последних исследований было обнаружено также снижение коннективности в сети, отвечающей за контроль эмоций, на уровне миндалевидного тела, а также в островковых долях и на уровне левого хвостатого ядра. По мнению авторов, нарушение связи между амигдалой и другими отделами функциональных сетей влияет как на аффективные нарушения (снижение настроения), так и на когнитивные процессы (замедле-

ние когнитивных процессов при депрессии) [52].

Применение фМРТп в нейрохирургии.

Несмотря на то, что «золотым» стандартом в предоперационном картировании функционально значимых зон и сетей у пациентов с опухолями головного мозга является функциональная МРТ с использованием активных парадигм (постукивание пальцами, алфавит и другие), продолжаются исследования фМРТп, показывающие, что данная методика может иметь ряд преимуществ по сравнению с традиционным протоколом фМРТ. У пациентов с опухолями головного мозга фМРТп может применяться в качестве предоперационного планирования с целью прогноза сохранения функций после оперативного лечения.

А. С. Смирнов, М. Г. Шараев и др. считают, что в отличие фМРТ с использованием активной парадигмы, фМРТ в состоянии покоя предоставляет более полную информацию о функциональной архитектуре мозга и применяется в условиях, когда результаты фМРТ с использованием активной парадигмы могут быть ложноположительными или при отсутствии возможности ее выполнения [68].

В исследовании Zhang D et al. 2009 года было проведено сравнение результатов фМРТп и традиционной фМРТ с использованием активной парадигмы (постукивания пальцем) у 17 здоровых добровольцев и 4 пациентов с опухолью мозга с инвазией в сенсомоторные области (рис. 9). В результате исследования при применении протоколов фМРТп и фМРТ с активной парадигмой были картированы сенсомоторные области у всех пациентов, однако, по мнению авторов статьи, применение фМРТ в состоянии покоя более перспективно, так как позволяет проводить исследование пациентам любого возраста, когнитивного статуса и уровня сознания, а также возможно его проведение под наркозом [53].

В исследованиях Rosazza C et al. 2014 года и Смирнова А.С. и др. фМРТп и фМРТ с использованием активной парадигмы было проведено 13 пациентам с опухолями, распространяющимися в сенсомоторные области, с целью локализации моторных центров руки, ноги и рта [70] . Авторы количественно оценили соответствие между различными видами анализа данных фМРТп (анализ независимых компонент, анализ интересующих областей) и данными, полученным при выполнении фМРТ с использованием активной парадигмы. Также сравнивались данные фМРТп и электрофизиологического исследования. Полученные результаты показали, что корреляция между фМРТп и фМРТ с использованием активной парадигмы была лишь частичной, поэтому пока нельзя говорить о полной взаимозаменяемости данных методов. Тем не менее, авторы подчеркнули возможность использования фМРТп как альтернативы фМРТ с активной парадигмой у пациентов, неспособных по каким-либо причинам выполнять задания активной парадигмы [54].

Ряд недавних исследований показал, что карты, получаемые при выполнении фМРТп, охватывают более обширные сенсомоторные зоны, чем при проведении фМРТ с применением активной парадигмы [55, 56]. В целом, большинство авторов подчеркивают, что данные методы не являются взаимозаменяемыми, а скорее дополняют друг друга, отражая различные спектры активности сенсомоторных областей. В отличие от фМРТ с активной парадигмой, фМРТп не требует каких-либо действий от пациента, что является преимуществом при ряде состояний, делающих невозможным выполнение активной парадигмы. Таким образом, применение фМРТп для предоперационного картирования пациентов с опухолями мозга имеет достаточно большой потенциал и требует дальнейшего изучения.

Заключение.

Несмотря на давнее появление, на сегодняшний день фМРТп остается недостаточно применяемой методикой нейровизуализации в клинической практике. Тем не менее, фМРТп открывает возможности для анализа функциональной коннективности, которая проявляется в виде связи между различными участками головного мозга с формированием нейронных «сетей покоя», функционирование которых может изменяться при различных патологических состояниях.

Перспективы использования фМРТп весьма широки. Несмотря на то, что в настоящее время метод, в основном, используется лишь в научных исследованиях, появляется все больше данных о возможностях его применения в реальной клинической практике. Например, сотрудники Вашингтонского университета Сент Луиса докладывали о применении метода фМРТп у 190 пациентов перед нейрохирургическим лечением. По их данным, метод превосходит традиционную фМРТ с использованием парадигм, обладая меньшей вероятностью ошибки и позволяя проводить единый протокол пациентам вне зависимости от локализации патологического процесса, возраста и когнитивной сохранности пациентов. Также исследователи отмечают технические преимущества выполнения фМРТп по сравнению с фМРТ с использованием парадигм: меньшее время исследования, отсутствие необходимости обработки данных специально обученным персоналом при использовании специального автоматизированного механизма обработки результатов [57].

Постепенному расширению возможностей использования фМРТп в будущем может спо-

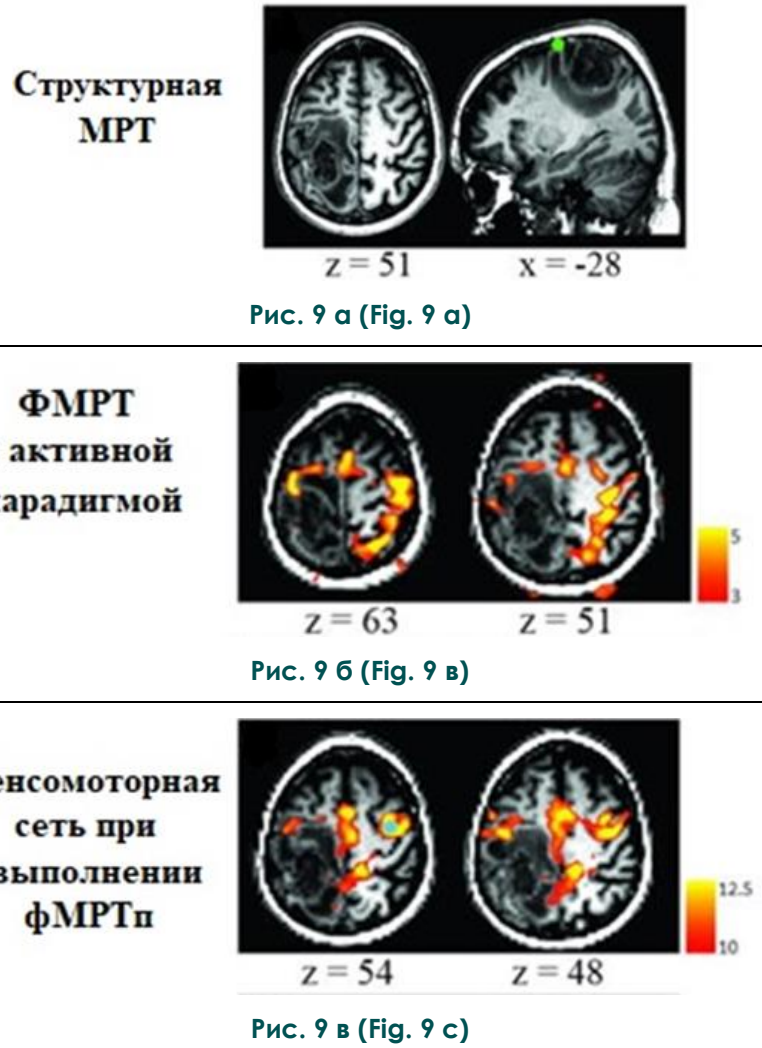

Рис. 9 а (Fig. 9 a)

Рис. 9 б (Fig. 9 в)

Рис. 9 в (Fig. 9 c)

Рис. 9. Применение фМРТп в нейрохирургии.

а – Структурная МРТ показала наличие образования правой лобной доли; зеленым кругом показана локализация билатерального ответа на корковую стимуляцию в зоне руки. б – ФМРТ с использованием активной парадигмы показало активность в сенсомоторной коре, но также небольшой ответ в теменной коре, не связанный с моторной или сенсорной функцией. в – Карты фМРТ покоя показали, что сенсомоторная сеть была большей частью не поражена опухолью кпереди от центральной борозды; ключевая область (зона интереса) обозначена голубым кругом [53].

Fig. 9. The use of fMRI in neurosurgery.

a – structural MRI showed the tumor of the right frontal lobe. The green circle shows the localization of the bilateral response to cortical stimulation in the hand zone. b – fMRI using the active paradigm showed activity in the sensorimotor cortex, but also a small response in the parietal cortex, not related to motor or sensory function. c – resting fMRI maps showed that the sensorimotor network was mostly not affected by a tumor anterior to the central sulcus. The key area (zone of interest) is indicated by the blue circle [53].

собствовать ряд преимуществ данной методики. К ним можно отнести возможность ее выполнения пациентам, которые по разным причинам не могут осуществлять пассивные и активные парадигмы (например, дети, пожилые пациенты, больные в бессознательном состоянии и с когнитивными нарушениями). При выполнении фМРТп используется единая методика, что также является преимуществом по сравнению с фМРТ с использованием парадигм, отличающихся в зависимости от того, активность какой зоны требуется исследовать. ФМРТп позволяет исследовать сразу несколько систем, тогда как при выполнении традиционной фМРТ требуется отдельная парадигма для каждой области интереса (например, если требуется исследовать речевые и моторные зоны коры, требуются две отдельные парадигмы). Отсутствие применения стимула также позволяет обойти ошибки исследования, возникающие вследствие различных условий применения парадигмы.

По некоторым данным, при использовании фМРТп отмечается меньшее соотношение сигнал-шум, чем при фМРТ с использованием парадигм. Этот принцип демонстрирует, в частности, исследование Fox et al. 2006 года, в котором модуляции BOLD-сигнала от моторной коры были получены при применении простого задания: испытуемые по команде нажимали кнопку правой рукой один раз в течение исследования. При этом доля получаемого сигнала, связанного с задачей, была очень мала по сравнению с огромным количеством шума. Даже если сосредоточиться только на времени самого нажатия кнопки, когда связанная с задачей величина BOLD-сигнала максимальна, она составляла не более 20% от общего сигнала BOLD, а около 80% составлял шум[58, 59]. Поэтому применение традиционной фМРТ с использованием парадигм требует большого количества повторений парадигмы и обширного усреднения для получения сигнала или карты активации, что является одной из причин ограниченного применения методики в клинической сфере. Применение фМРТп, в свою очередь, позволяет получить лучшее соотношение сигнал-шум, так как для него имеют значение спонтанные флюктуации BOLD-сигнала, связанные с активностью рабочих сетей покоя, которые и составляют большую часть шума при исследовании с использованием парадигм.

Несмотря на все преимущества, существует ряд ограничений применения фМРТп в реальной клинической практике. Так, например, не вполне изученным остается вопрос об отличиях между сигналом в состоянии покоя и сна, поэтому трудно дифференцировать, находился ли человек в состоянии бодрствования во время эксперимента. Требует дальнейшего изучения и проблема использования фМРТп в состоянии общей анестезии. Также следует отметить отсутствие популяционной выборки, которая позволила бы создать единый массив данных фМРТ, поскольку создание информационной базы и применение соответствующего программного обеспечения может позволить в будущем сравнивать результаты фМРТп конкретного пациента с массивом данных и находить области активации в головном мозге, отличающиеся от нормы, и тем самым проводить диагностику различных патологических состояний и/или выявлять нарушения функционирования рабочих сетей у пациентов с той или иной патологией. В настоящее время уже существуют предпосылки к разработке алгоритмов глубокого обучения искусственного интеллекта, с помощью которых будут обобщаться данные фМРТп на основе всех проведенных исследований по отдельным патологиям и сравниваться с конкретным случаем, что позволит быстрее выявлять функциональные изменения головного мозга и предупреждать развитие заболевания и его осложнений.

Таким образом, функциональная МРТ покоя является перспективным методом определения функциональной активности мозга, требующим дальнейшего изучения и расширения возможностей его применения в клинической практике.

Источник финансирования и конфликт интересов.

Авторы данной статьи подтвердили отсутствие финансовой поддержки исследования и конфликта интересов, о которых необходимо сообщить.

Список литературы:

1. Ogawa S., Menon R.S., Kim S.G., Ugurbil K. On the characteristics of functional magnetic resonance imaging of the brain. Annu Rev Biophys Biomol Struct. 1998; 27: 447-74.

2. Handwerker D.A., Bandettini P.A. Hemodynamic signals not predicted? Not so: a comment on Sirotin and Das (2009). Neuroimage. 2011; 55: 1409-12.

3. Kim S.G., Ugurbil K. Comparison of blood oxygenation and cerebral blood flow effects in fMRI: estimation of relative oxygen consumption change. Magn Reson Med. 1997; 38 (1): 59-65.

4. Patriat R., Molloy E.K., Meier T.B., Kirk G.R., Nair V.A., Meyerand M.E. et al. The effect of resting condition on resting-state fMRI reliability and consistency: a comparison between resting with eyes open, closed, and fixated. Neuroimage. 2013; 78: 463-73.

5. Biswal B., Yetkin F.Z., Haughton V.M., Hyde J.S. Functional connectivity in the motor cortex of resting human brain using echo-planar MRI. Magn Reson Med. 1995; 34 (4): 537-41.

6. Cohen A.D., Nencka A.S., Wang Y. Multiband multi-echo imaging of simultaneous oxygenation and flow timeseries for resting state connectivity. PLoS One. 2017; 12 (3): e0169253.

7. Kim T., Zhao T., Bae K.T. Enhancement of functional MRI signal at high susceptibility regions of brain using simultaneous multiecho multithin-slice summation imaging technique. J. Magn. Reson. Imaging. 2016; 44 (2): 478-485.

8. Jahanian H., Holdsworth S., Christen T., Wu H., Zhu K., Kerr A.B. Advantages of short repetition time resting-state functional MRI enabled by simultaneous multi-slice imaging. J Neurosci Methods. 2019; 311: 122-132.

9. Smitha K.A., Akhil R.K., Arun K.M., Chandrasekharan K. Resting state fMRI: A review on methods in resting state connectivity analysis and resting state networks. Neuroradiol J. 2017; 30 (4): 305–317.

10. Greicius M.D., Krasnow B., Reiss A.L., Menon V. Functional connectivity in the resting brain: a network analysis of the default mode hypothesis. Proc Natl Acad Sci U S A. 2003; 100 (1): 253-8.

11. Beckmann C.F., DeLuca M., Devlin J.T., Smith S.M. Investigations into resting-state connectivity using independent component analysis. Philos Trans R Soc Lond, B, Biol Sci. 2005; 360: 1001–1013.

12. Andoh J., Matsushita R., Zatorre R.J. Asymmetric Interhemispheric Transfer in the Auditory Network: Evidence from TMS, Resting-State fMRI, and Diffusion Imaging. J Neurosci. 2015; 35 (43): 14602-11.

13. Ardila A., Bernal B., Rosselli M. How localized are language brain areas? A review of Brodmann areas involvement in oral language. Arch Clin Neuropsychol 2016; 31: 112-122.

14. Skipper J.I., Goldin-Meadow S., Nusbaum H.C., Small S.L. Speech-associated gestures, Broca's area, and the human mirror system. Brain Lang 2007; 101: 260-277.

15. Kilner J.M., Neal A., Weiskopf N., Friston K.J., Frith C.D. Evidence of mirror neurons in human inferior frontal gyrus. J Neurosci 2009; 29: 10153-10159.

16. Krmpotich T.D., Tregellas J.R., Thompson L.L., Banich M.T., Klenk A.M., Tanabe J.L. Resting-state activity in the left executive control network is associated with behavioral approach and is increased in substance dependence. Drug Alcohol Depend. 2013; 129 (1-2): 1-7.

17. Seeley W.W., Menon V., Schatzberg A.F., Keller J., Glover G.H., Kenna H., et al. Dissociable intrinsic connectivity networks for salience processing and executive control. J Neurosci. 2007; 27: 2349-2356.

18. Uddin L.Q. Salience processing and insular cortical function and dysfunction. Nat Rev Neurosci. 2015; 16: 55-61.

19. Ham T., Leff A., de Boissezon X., Joffe A., Sharp D.J. Cognitive control and the salience network: an investigation of error processing and effective connectivity. J Neurosci 2013; 33: 7091-7098.

20. Lu X.H., Wang X.Z., Tong E., Williams L.N., Zaharchuk G., Zeineh M., et al. Resting-State Functional MRI: Everything That Nonexperts Have Always Wanted to Know. AJNR Am J Neuroradiol. 2018; 39 (8): 1390-1399.

21. Zou Q.H., Zhu C.Z., Yang Y., Zuo X.N., Long X.Y., Cao Q. et al. An improved approach to detection of Amplitude of Low-Frequency Fluctuation (ALFF) for resting state fMRI: fractional ALFF. J Neurosci Methods. 2008; 172: 137-41.

22. Biswal B.B. Resting state fMRI: a personal history. Neuroimage. 2012; 62 (2): 938-44.

23. Calhoun V.D., Miller R., Pearlson G., Adali T. The chronnectome: timevarying connectivity networks as the next frontier in fMRI data discovery. Neuron. 2014; 84: 262.

24. Griffa A., Bresson X., Daducci A., Vandergheyns P., Thiran J.P., Hagmann P., et al. Transient networks of spatiotemporal connectivity map communication pathways in brain functional systems. Neuroimage. 2017; 155: 490-502.

25. Soddu A., Vanhaudenhuyse A., Demertzi A., Bruno M.A., Tshibanda L., Di H., et al. Resting state activity in patients with disorders of consciousness. Funct Neurol. 2011; 26 (1): 37-43.

26. Liu H., Buckner R.L., Talukdar T., Tanaka N., Madsen J.R., Stufflebeam S.M. Task-free presurgical mapping using functional magnetic resonance imaging intrinsic activity. J Neurosurg 2009;111: 746-54.

27. Stufflebeam S.M., Liu H., Sepulcre J., Tanaka N., Madsen J.R., Buckner R.L. Localization of focal epileptic discharges using functional connectivity magnetic resonance imaging. J Neurosurg. 2011; 114: 1693-97.

28. Zhang X., Tokoglu F., Negishi M., Arora J., Winstanley S., Spencer D.D., et al. Social network theory applied to resting-state fMRI connectivity data in the identification of epilepsy networks with iterative feature selection. J Neurosci Methods. 2011; 199: 129-39.

29. Bettus G., Bartolomei F., Confort-Gouny S., Guedj E., Chauvel P., Cozzone P.J., et al. Role of resting state functional connectivity MRI in presurgical investigation of mesial temporal lobe epilepsy. J Neurol Neurosurg Psychiatry. 2010; 81: 1147-54.

30. Supekar K., Menon V., Rubin D., Musen M., Greicius M.D. Network analysis of intrinsic functional brain connectivity in Alzheimer's disease. PLoS Comput Biol. 2008; 4 (6): e1000100.

31. Wang L., Zang Y., He Y., Liang M., Zhang X., Tian L., et al. Changes in hippocampal connectivity in the early stages of Alzheimer's disease: evidence from resting state fMRI. Neuroimage. 2006; 31 (2): 496-504.

32. Caminiti S.P., Canessa N., Cerami C., Dodich A. Affective mentalizing and brain activity at rest in the behavioral variant of frontotemporal dementia. Neuroimage Clin. 2015; 9: 484-97.

33. Ghahremani M., Yoo J., Chung S.J., Yoo K., Ye J.C., Jeong Y. Alteration in the Local and Global Functional Connectivity of Resting State Networks in Parkinson's Disease. J Mov Disord. 2018; 11 (1): 13-23.

34. Lopes R., Delmaire C., Defebvre L., Moonen A.J., Duits A.A., Hofman P., et al. Cognitive phenotypes in parkinson's disease differ in terms of brain-network organization and connectivity. Hum Brain Mapp. 2017; 38 (3): 1604-1621.

35. Roosendaal S.D., Schoonheim M.M., Hulst H.E., Sanz-Arigita E.J., Smith S.M., Geurts J.G., et al. Resting state networks change in clinically isolated syndrome. Brain. 2010;133 (6): 1612-1621.

36. Liu Y., Duan Y., Liang P., Jia X., Yu C., Ye J., et al. Baseline brain activity changes in patients with clinically isolated syndrome revealed by resting-state functional MRI. Acta Radiologica. 2012; 53 (9): 1073-1078.

37. Tona F., Petsas N., Sbardella E., Prosperini L., Carmellini M., Pozzilli C., et al. Multiple sclerosis: altered thalamic resting-state functional connectivity and its effect on cognitive function. Radiology. 2014; 271 (3): 814-821.

38. Bonavita S., Gallo A., Sacco R., Corte M.D., Bisecco A., Docimo R., et al. Distributed changes in default-mode resting-state connectivity in multiple sclerosis. Multiple Sclerosis. 2011; 17 (4): 411-422.

39. Basile B., Castelli M., Monteleone F., Nocentini U., Caltagirone C., Centonze D., et al. Functional connectivity changes within specific networks parallel the clinical evolution of multiple sclerosis. Multiple Sclerosis Journal. 2014; 20 (8): 1050-1057.

40. Rocca M.A., Valsasina P., Absinta M., Riccitelli G., Rodegher M.E., Misci P., et al. Default-mode network dysfunction and cognitive impairment in progressive MS. Neurology. 2010; 74 (16): 1252-1259.

41. Tsai Y., Yuan R., Huang Y.C., Weng H.H. Altered Resting-State fMRI Signals in Acute Stroke Patients with Ischemic Penumbra. PLoS One. 2014; 9 (8): e105117.

42. Gratton C., Nomura E.M., Pérez F., D'Esposito M. Focal brain lesions to critical locations causes widespread disruption of the modular organization of the brain. J Cogn Neurosci. 2012; 24: 1275-1285.

43. Vanhaudenhuyse A., Noirhomme Q., Tshibanda L.J., Bruno M.A. Default network connectivity reflects the level of consciousness in non-communicative brain-damaged patients. Brain 2010; 133: 161-71.

44. Kondziella D., Friberg C.K., Frokjaer V.G., Fabricius M.E.

Preserved consciousness in vegetative and minimal conscious states: systematic review and meta-analysis. J Neurol Neurosurg, 2016; 87 (5): 485-92.

45. Baker J.T., Holmes A.J., Masters G.A., Krienen F., Buckner R.L., Ongur D. Disruption of cortical association networks in schizophrenia and psychotic bipolar disorder. JAMA Psychiatry. 2014; 71 (2): 109-18.

46. Woodward N.D., Karbasforoushan H., Heckers S. Thalamocortical dysconnectivity in schizophrenia. Am J Psychiatry. 2012; 169 (10): 1092-9.

47. Reiter M.A., Mash L.E., Linke A.C., Fong C.H. Distinct Patterns of Atypical Functional Connectivity in Lower-Functioning Autism. Biol Psychiatry Cogn Neurosci Neuroimaging. 2018; 9022 (18): 30233-7.

48. Gabrielsen T.P., Anderson J.S., Stephenson K.G., Beck J., King J.B., Kellems R., et al. Functional MRI connectivity of children with autism and low verbal and cognitive performance. Mol Autism. 2018; 9: 67.

49. Fair D.A., Posner J., Nagel B.J., Bathula D., Dias T.G.C., Mills K.L., et al. Atypical default network connectivity in youth with attention-deficit/hyperactivity disorder. Biol Psychiatry. 2010;68 (12): 1084-91.

50. Wang X., Jiao Y., Tang T., Wang H., Lu Z. Altered regional homogeneity patterns in adults with attention-deficit hyperactivity disorder. Eur J Radiol. 2013; 82 (9): 1552-7.

51. Kaiser R.H., Andrews-Hanna J.R., Wager T.D., Pizzagalli D.A. Large-Scale Network Dysfunction in Major Depressive Disorder: A Meta-analysis of Resting-State Functional Connectivity. JAMA Psychiatry. 2015; 72 (6): 603-11.

52. Tang S., Lu L., Zhang L., Hu X., Bu X., Li H., et al. Abnormal amygdala resting-state functional connectivity in adults and adolescents with major depressive disorder: A comparative meta-analysis. EBioMedicine. 2018; 36: 436-445.

53. Zhang D., Johnston J.M., Fox M.D., Leuthardt E.C., Grubb R.L., Chicoine M.R., et al. Preoperative sensorimotor mapping in brain tumor patients using spontaneous fluctuations in neuronal activity imaged with functional magnetic resonance imaging: initial experience. Neurosurgery. 2009; 65(6): 226-36.

54. Rosazza C., Aquino D., D'Incerti L., Cordella R., Andronache A., Zaca D., et al. Preoperative Mapping of the Sensorimotor Cortex: Comparative Assessment of Task-Based and Resting-State fMRI. PLoS One. 2014; 9 (6).

55. Yahyavi-Firouz-Abadi N., Pillai J.J., Lindquist M.A., Calhoun V.D., Agarwal S., Airan R.D., et al. Presurgical Brain Mapping of the Ventral Somatomotor Network in Patients with Brain Tumors Using Resting-State fMRI. AJNR Am J Neuroradiol. 2017; 38 (5): 1006-1012.

56. Dierker D., Roland J.L., Kamran M., Rutlin J., et al. Resting state fMRI in Presurgical Functional Mapping: Sensorimotor Localization. Neuroimaging Clin N Am. 2017; 27 (4): 621-633.

57. Leuthardt E.C., Guzman G., Bandt S.K., Hacker C.D., Vellimana A.K., Limbrick D., et al. Integration of resting state functional MRI into clinical practice - A large single institution experience. PLoS One. 2018; 13 (6).

58. Fox M.D., Snyder A.Z., Zacks J.M., Raichle M.E. Coherent spontaneous activity accounts for trial-to-trial variability in human evoked brain responses. Nat Neurosci. 2006; 9 (1): 23-5.

59. Fox M.D., Greicius M. Clinical applications of resting state functional connectivity. Front Syst Neurosci. 2010; 4: 19.

60. Zipursky R.B., Meyer J.H., Verhoeff N.P. PET and SPECT imaging in psychiatric disorders. Can J Psychiatry. 2007; 52 (3): 146-57.

61. Newberg A.B., Moss A.S., Monti D.A., Alavi A. Positron emission tomography in psychiatric disorders. Ann N Y Acad Sci. 2011; 1228: E13-25.

62. Erritzoe D., Talbot P., Frankle W.G., Abi-Dargham A. Positron emission tomography and single photon emission CT molecular imaging in schizophrenia. Neuroimaging Clin N Am. 2003; 13 (4): 817-32.

63. Heine L., Soddu A., Gomez F., Vanhaudenhuyse A., Tshibanda L.J., Thonnard M., et al. Resting State Networks and Consciousness. Front Psychol. 2012; 3: 295.

64. Choe A.S., Jones C.K., Joel S.E., Muschelli J., Belegu V., Caffo B.S., et al. Reproducibility and Temporal Structure in Weekly Resting-State fMRI over a Period of 3.5 Years. PLoS One. 2015; 10 (10): e0140134.

65. Базилевич С.Н., Ефимцев А.Ю., Прокудин М.Ю., Фокин В.А., Соколов А.В. Определение изменений структурно-функциональной организации головного мозга у пациентов с височной криптогенной эпилепсией. Материалы конференции «Эпилептология в системе нейронаук», 2015.

66. Труфанов А.Г., Литвиненко И.В., Юрин А.А., Труфанов Г.Е., Буряк А.Б. Современные возможности магнитно-резонансной томографии в диагностике синдрома паркинсонизма. REJR. 2018; 8 (1): 52-65.

67. Селиверстова Е.В., Селиверстов Ю.А., Коновалов Р.Н., Кротенкова М.В., Илларионшкин С.Н. Реорганизация сети пассивного режима работы головного мозга у пациентов с болезнью Паркинсона: анализ индивидуальных компонент по данным фМРТ покоя. Анналы клинической и экспериментальной неврологии 2015; 9 (2): 6-11.

68. Зашезова М.Х., Шария М.А., Устюжанин Д.В., Терновой С.К., Белькинд М.Б. Функциональная магнитно-резонансная томография в изучении центров нейрональной активации в ответ на психоэмоциональный стресс. REJR. 2017; 7 (1): 101-107.

69. Зашезова М.Х., Устюжанин Д.В., Каверина А.Р., Шария М.А., Коновалов Р.Н., Терновой С.К. Особенности активации сети пассивного режима работы головного мозга у людей с высоким уровнем хронического стресса. REJR. 2017; 7 (3): 31-39.

70. Смирнов А.С., Шараев М.Г., Мельникова-Пицхелаури Т.В., Жуков В.Ю., Быканов А.Е., Шарова Е.В., Погосбекян Э.Л., Туркин А.М., Фадеева Л.М., Пицхелаури Д.И., Корниенко В.Н., Пронин И.Н. Функциональная МРТ покоя головного мозга в предоперационном планировании. Медицинская визуализация. 2018; (5): 6-13.

References:

1. Ogawa S., Menon R.S., Kim S.G., Ugurbil K. On the characteristics of functional magnetic resonance imaging of the brain. Annu Rev Biophys Biomol Struct. 1998; 27: 447-74.

2. Handwerker D.A., Bandettini P.A. Hemodynamic signals not predicted? Not so: a comment on Sirotin and Das (2009). Neuroimage. 2011; 55: 1409-12.

3. Kim S.G., Ugurbil K. Comparison of blood oxygenation and cerebral blood flow effects in fMRI: estimation of relative oxygen

consumption change. Magn Reson Med. 1997; 38 (1): 59-65.

4. Patriat R., Molloy E.K., Meier T.B., Kirk G.R., Nair V.A., Meyerand M.E. et al. The effect of resting condition on resting-state fMRI reliability and consistency: a comparison between resting with eyes open, closed, and fixated. Neuroimage. 2013; 78: 463-73.

5. Biswal B., Yetkin F.Z., Haughton V.M., Hyde J.S. Functional connectivity in the motor cortex of resting human brain using echo-planar MRI. Magn Reson Med. 1995; 34 (4): 537-41.

6. Cohen A.D., Nencka A.S., Wang Y. Multiband multi-echo imaging of simultaneous oxygenation and flow timeseries for resting state connectivity. PLoS One. 2017; 12 (3): e0169253.

7. Kim T., Zhao T., Bae K.T. Enhancement of functional MRI signal at high susceptibility regions of brain using simultaneous multiecho multithin-slice summation imaging technique. J. Magn. Reson. Imaging. 2016; 44 (2): 478-485.

8. Jahanian H., Holdsworth S., Christen T., Wu H., Zhu K., Kerr A.B. Advantages of short repetition time resting-state functional MRI enabled by simultaneous multi-slice imaging. J Neurosci Methods. 2019; 311: 122-132.

9. Smitha K.A., Akhil R.K., Arun K.M., Chandrasekharan K. Resting state fMRI: A review on methods in resting state connectivity analysis and resting state networks. Neuroradiol J. 2017; 30 (4): 305–317.

10. Greicius M.D., Krasnow B., Reiss A.L., Menon V. Functional connectivity in the resting brain: a network analysis of the default mode hypothesis. Proc Natl Acad Sci U S A. 2003; 100 (1): 253-8.

11. Beckmann C.F., DeLuca M., Devlin J.T., Smith S.M. Investigations into resting-state connectivity using independent component analysis. Philos Trans R Soc Lond, B, Biol Sci. 2005; 360: 1001–1013.

12. Andoh J., Matsushita R., Zatorre R.J. Asymmetric Interhemispheric Transfer in the Auditory Network: Evidence from TMS, Resting-State fMRI, and Diffusion Imaging. J Neurosci. 2015; 35 (43): 14602-11.

13. Ardila A., Bernal B., Rosselli M. How localized are language brain areas? A review of Brodmann areas involvement in oral language. Arch Clin Neuropsychol 2016; 31: 112-122.

14. Skipper J.I., Goldin-Meadow S., Nusbaum H.C., Small S.L. Speech-associated gestures, Broca's area, and the human mirror system. Brain Lang 2007; 101: 260-277.

15. Kilner J.M., Neal A., Weiskopf N., Friston K.J., Frith C.D. Evidence of mirror neurons in human inferior frontal gyrus. J Neurosci 2009; 29: 10153-10159.

16. Krmpotich T.D., Tregellas J.R., Thompson L.L., Banich M.T., Klenk A.M., Tanabe J.L. Resting-state activity in the left executive control network is associated with behavioral approach and is increased in substance dependence. Drug Alcohol Depend. 2013; 129 (1-2): 1-7.

17. Seeley W.W., Menon V., Schatzberg A.F., Keller J., Glover G.H., Kenna H., et al. Dissociable intrinsic connectivity networks for salience processing and executive control. J Neurosci. 2007; 27: 2349-2356.

18. Uddin L.Q. Salience processing and insular cortical function and dysfunction. Nat Rev Neurosci. 2015; 16: 55-61.

19. Ham T., Leff A., de Boissezon X., Joffe A., Sharp D.J. Cognitive control and the salience network: an investigation of error processing and effective connectivity. J Neurosci 2013; 33: 7091-7098.

20. Lu X.H., Wang X.Z., Tong E., Williams L.N., Zaharchuk G., Zeineh M., et al. Resting-State Functional MRI: Everything That Nonexperts Have Always Wanted to Know. AJNR Am J Neuroradiol. 2018; 39 (8): 1390-1399.

21. Zou Q.H., Zhu C.Z., Yang Y., Zuo X.N., Long X.Y., Cao Q. et al. An improved approach to detection of Amplitude of Low-Frequency Fluctuation (ALFF) for resting state fMRI: fractional ALFF. J Neurosci Methods. 2008; 172: 137-41.

22. Biswal B.B. Resting state fMRI: a personal history. Neuroimage. 2012; 62 (2): 938-44.

23. Calhoun V.D., Miller R., Pearlson G., Adali T. The chronnectome: timevarying connectivity networks as the next frontier in fMRI data discovery. Neuron. 2014; 84: 262.

24. Griffa A., Bresson X., Daducci A., Vandergheyns P., Thiran J.P., Hagmann P., et al. Transient networks of spatiotemporal connectivity map communication pathways in brain functional systems. Neuroimage. 2017; 155: 490-502.

25. Soddu A., Vanhaudenhuyse A., Demertzi A., Bruno M.A., Tshibanda L., Di H., et al. Resting state activity in patients with disorders of consciousness. Funct Neurol. 2011; 26 (1): 37-43.

26. Liu H., Buckner R.L., Talukdar T., Tanaka N., Madsen J.R., Stufflebeam S.M. Task-free presurgical mapping using functional magnetic resonance imaging intrinsic activity. J Neurosurg 2009;111: 746-54.

27. Stufflebeam S.M., Liu H., Sepulcre J., Tanaka N., Madsen J.R., Buckner R.L. Localization of focal epileptic discharges using functional connectivity magnetic resonance imaging. J Neurosurg. 2011; 114: 1693-97.

28. Zhang X., Tokoglu F., Negishi M., Arora J., Winstanley S., Spencer D.D., et al. Social network theory applied to resting-state fMRI connectivity data in the identification of epilepsy networks with iterative feature selection. J Neurosci Methods. 2011; 199: 129-39.

29. Bettus G., Bartolomei F., Confort-Gouny S., Guedj E., Chauvel P., Cozzone P.J., et al. Role of resting state functional connectivity MRI in presurgical investigation of mesial temporal lobe epilepsy. J Neurol Neurosurg Psychiatry. 2010; 81: 1147-54.

30. Supekar K., Menon V., Rubin D., Musen M., Greicius M.D. Network analysis of intrinsic functional brain connectivity in Alzheimer's disease. PLoS Comput Biol. 2008; 4 (6): e1000100.

31. Wang L., Zang Y., He Y., Liang M., Zhang X., Tian L., et al. Changes in hippocampal connectivity in the early stages of Alzheimer's disease: evidence from resting state fMRI. Neuroimage. 2006; 31 (2): 496-504.

32. Caminiti S.P., Canessa N., Cerami C., Dodich A. Affective mentalizing and brain activity at rest in the behavioral variant of frontotemporal dementia. Neuroimage Clin. 2015; 9: 484-97.

33. Ghahremani M., Yoo J., Chung S.J., Yoo K., Ye J.C., Jeong Y. Alteration in the Local and Global Functional Connectivity of Resting State Networks in Parkinson's Disease. J Mov Disord. 2018; 11 (1): 13-23.

34. Lopes R., Delmaire C., Defebvre L., Moonen A.J., Duits A.A., Hofman P., et al. Cognitive phenotypes in parkinson's disease differ in terms of brain-network organization and connectivity. Hum Brain Mapp. 2017; 38 (3): 1604-1621.

35. Roosendaal S.D., Schoonheim M.M., Hulst H.E., Sanz-Arigita E.J., Smith S.M., Geurts J.G., et al. Resting state networks change in clinically isolated syndrome. Brain. 2010;133 (6): 1612-1621.

36. Liu Y., Duan Y., Liang P., Jia X., Yu C., Ye J., et al. Baseline brain activity changes in patients with clinically isolated syndrome revealed by resting-state functional MRI. Acta Radiologica. 2012; 53 (9): 1073-1078.
37. Tona F., Petsas N., Sbardella E., Prosperini L., Carmellini M., Pozzilli C., et al. Multiple sclerosis: altered thalamic resting-state functional connectivity and its effect on cognitive function. Radiology. 2014; 271 (3): 814-821.
38. Bonavita S., Gallo A., Sacco R., Corte M.D., Bisecco A., Docimo R., et al. Distributed changes in default-mode resting-state connectivity in multiple sclerosis. Multiple Sclerosis. 2011; 17 (4): 411-422.
39. Basile B., Castelli M., Monteleone F., Nocentini U., Caltagirone C., Centonze D., et al. Functional connectivity changes within specific networks parallel the clinical evolution of multiple sclerosis. Multiple Sclerosis Journal. 2014; 20 (8): 1050-1057.
40. Rocca M.A., Valsasina P., Absinta M., Riccitelli G., Rodegher M.E., Misci P., et al. Default-mode network dysfunction and cognitive impairment in progressive MS. Neurology. 2010; 74 (16): 1252-1259.
41. Tsai Y., Yuan R., Huang Y.C., Weng H.H. Altered Resting-State fMRI Signals in Acute Stroke Patients with Ischemic Penumbra. PLoS One. 2014; 9 (8): e105117.
42. Gratton C., Nomura E.M., Pérez F., D'Esposito M. Focal brain lesions to critical locations causes widespread disruption of the modular organization of the brain. J Cogn Neurosci. 2012; 24: 1275-1285.
43. Vanhaudenhuyse A., Noirhomme Q., Tshibanda L.J., Bruno M.A. Default network connectivity reflects the level of consciousness in non-communicative brain-damaged patients. Brain 2010; 133: 161-71.
44. Kondziella D., Friberg C.K., Frokjaer V.G., Fabricius M.E. Preserved consciousness in vegetative and minimal conscious states: systematic review and meta-analysis. J Neurol Neurosurg, 2016; 87 (5): 485-92.
45. Baker J.T., Holmes A.J., Masters G.A., Krienen F., Buckner R.L., Ongur D. Disruption of cortical association networks in schizophrenia and psychotic bipolar disorder. JAMA Psychiatry. 2014; 71 (2): 109-18.
46. Woodward N.D., Karbasforoushan H., Heckers S. Thalamocortical dysconnectivity in schizophrenia. Am J Psychiatry. 2012; 169 (10): 1092-9.
47. Reiter M.A., Mash L.E., Linke A.C., Fong C.H. Distinct Patterns of Atypical Functional Connectivity in Lower-Functioning Autism. Biol Psychiatry Cogn Neurosci Neuroimaging. 2018; 9022 (18): 30233-7.
48. Gabrielsen T.P., Anderson J.S., Stephenson K.G., Beck J., King J.B., Kellems R., et al. Functional MRI connectivity of children with autism and low verbal and cognitive performance. Mol Autism. 2018; 9: 67.
49. Fair D.A., Posner J., Nagel B.J., Bathula D., Dias T.G.C., Mills K.L., et al. Atypical default network connectivity in youth with attention-deficit/hyperactivity disorder. Biol Psychiatry. 2010;68 (12): 1084-91.
50. Wang X., Jiao Y., Tang T., Wang H., Lu Z. Altered regional homogeneity patterns in adults with attention-deficit hyperactivity disorder. Eur J Radiol. 2013; 82 (9): 1552-7.
51. Kaiser R.H., Andrews-Hanna J.R., Wager T.D., Pizzagalli D.A. Large-Scale Network Dysfunction in Major Depressive Disorder: A Meta-analysis of Resting-State Functional Connectivity. JAMA Psychiatry. 2015; 72 (6): 603-11.
52. Tang S., Lu L., Zhang L., Hu X., Bu X., Li H., et al. Abnormal mygdala resting-state functional connectivity in adults and adolescents with major depressive disorder: A comparative meta-analysis. EBioMedicine. 2018; 36: 436-445.
53. Zhang D., Johnston J.M., Fox M.D., Leuthardt E.C., Grubb R.L., Chicoine M.R., et al. Preoperative sensorimotor mapping in brain tumor patients using spontaneous fluctuations in neuronal activity imaged with functional magnetic resonance imaging: initial experience. Neurosurgery. 2009; 65(6): 226-36.
54. Rosazza C., Aquino D., D'Incerti L., Cordella R., Andronache A., Zaca D., et al. Preoperative Mapping of the Sensorimotor Cortex: Comparative Assessment of Task-Based and Resting-State fMRI. PLoS One. 2014; 9 (6).
55. Yahyavi-Firouz-Abadi N., Pillai J.J., Lindquist M.A., Calhoun V.D., Agarwal S., Airan R.D., et al. Presurgical Brain Mapping of the Ventral Somatomotor Network in Patients with Brain Tumors Using Resting-State fMRI. AJNR Am J Neuroradiol. 2017; 38 (5): 1006-1012.
56. Dierker D., Roland J.L., Kamran M., Rutlin J., et al. Resting state fMRI in Presurgical Functional Mapping: Sensorimotor Localization. Neuroimaging Clin N Am. 2017; 27 (4): 621-633.
57. Leuthardt E.C., Guzman G., Bandt S.K., Hacker C.D., Vellimana A.K., Limbrick D., et al. Integration of resting state functional MRI into clinical practice - A large single institution experience. PLoS One. 2018; 13 (6).
58. Fox M.D., Snyder A.Z., Zacks J.M., Raichle M.E. Coherent spontaneous activity accounts for trial-to-trial variability in human evoked brain responses. Nat Neurosci. 2006; 9 (1): 23-5.
59. Fox M.D., Greicius M. Clinical applications of resting state functional connectivity. Front Syst Neurosci. 2010; 4: 19.
60. Zipursky R.B., Meyer J.H., Verhoeff N.P. PET and SPECT imaging in psychiatric disorders. Can J Psychiatry. 2007; 52 (3): 146-57.
61. Newberg A.B., Moss A.S., Monti D.A., Alavi A. Positron emission tomography in psychiatric disorders. Ann N Y Acad Sci. 2011; 1228: E13-25.
62. Erritzoe D., Talbot P., Frankle W.G., Abi-Dargham A. Positron emission tomography and single photon emission CT molecular imaging in schizophrenia. Neuroimaging Clin N Am. 2003; 13 (4): 817-32.
63. Heine L., Soddu A., Gomez F., Vanhaudenhuyse A., Tshibanda L.J., Thonnard M., et al. Resting State Networks and Consciousness. Front Psychol. 2012; 3: 295.
64. Choe A.S., Jones C.K., Joel S.E., Muschelli J., Belegu V., Caffo B.S., et al. Reproducibility and Temporal Structure in Weekly Resting-State fMRI over a Period of 3.5 Years. PLoS One. 2015; 10 (10): e0140134.
65. Bazilevich S. N., Efimtsev A. Yu., Prokudin M. Yu., Fokin V. A., Sokolov A.V. Determination of changes in the structural and functional organization of the brain in patients with temporal cryptogenic epilepsy. Materials of the conference "Epileptologie in system neuroscience", 2015.
66. Trufanov A. G., Litvinenko I. V., Yurin A. A., Trufanov G. E., Buryak A. B. Modern possibilities of magnetic resonance imaging in the diagnosis of parkinsonism syndrome. REJR. 2018; 8 (1): 52-65.
67. Seliverstova E. V., Seliverstov, Y. A., Konovalov R. N., Krotenkova M. V., Illariushkin S. N. Reorganization of the network of passive mode of operation of the brain in patients with

Parkinson's disease: analysis of individual component according to fMRI of the rest. Annals of clinical and experimental neurology. 2015; 9 (2): 6-11.

68. Zachesova M. H., Sharia M. A., Ustyuzhanin D. V., Ternovoy S. K., Belkina M. B. Functional magnetic resonance imaging in the study of the centers of neuronal activation in response to emotional stress. REJR. 2017; 7 (1): 101-107.

69. Zachesova M. H., Ustyuzhanin D. V., Kaverina A. R., Sharia M. A., Konovalov R. N., Ternovoy S. K. Features of network activation for passive mode of the brain in people with high levels of chronic stress. REJR. 2017; 7 (3): 31-39.

70. Smirnov A. S., Sharaev M. G., Melnikova-Pitskhelauri T. V., Zhukov V. Yu., Bykanov, A. E., Sharova E. V., Poghosbekian, E. L., Turkin A. M., Fadeeva L. M., Pitskhelauri, D. I., Kornienko V. N., Pronin I. N. Functional MRI of the rest of the brain in preoperative planning. Medical imaging. 2018; (5): 6-13.

НАУЧНЫЙ ОБЗОР

COMPARISON OF ACCURACY OF 2D- AND 3D-DIAGNOSTIC METHODS IN ANALYSIS OF MAXILLOFACIAL REGION FOR CEPHALOMETRY IN ORTHDONTIC PRACTICE BASED ON LITERATURE.

Kulikova A.A., Khabadze Z.S., Abdulkerimova S.M., Bakaev Yu.A., Mohamed El-Khalaf Ramiz, Bagdasarova I.V.

Peoples ' friendship university of Russia
Moscow, Russia

Purpose. To determine the orthodontic treatment relevance on the base of meta-analysis of the prevalence of dentoalveolar anomalies, and to compare the accuracy of 2D and 3D cephalometry to detect them.

Materials and methods. Comprehensive literature search on the prevalence of dentoalveolar anomalies and comparison of 2D - and 3D-cephalometry results was carried out using two databases. After the selection of the selected criteria, 46 articles on prevalence and 20 articles containing studies on the comparison of teleroentgenogram and CBCT were taken for the analysis. The prevalence was estimated in two groups: analysis of the situation in different regions of the Russian Federation (RF) and prevalence in the world.

Results. The analysis of statistical data showed a high prevalence of dentoalveolar anomalies, the highest figures were recorded in Colombia (88%) and Nigeria (88.2%), the lowest figure was recorded in Iran (29%). Among the RF subjects the highest value was found in Tyumen (89%), the lowest - in the Republic of North Ossetia-Alania (42.25%). The analysis of comparison of accuracy of teleroentgenogram and CBCT showed discrepancy in results of the carried-out works at different authors.

Conclusion. Need for orthodontic treatment is quite high due to the high prevalence of dentoalveolar anomalies among the population. The advantages and disadvantages of 2D and 3D cephalometry are analyzed. For the final result in comparison to the accuracy requires further clinical and morphological studies..

Keywords: teleroentgenogram, cone-beam computed tomography, CBCT, cephalometry, 3D cephalometry, orthodontics, orthodontic treatment.

Corresponding author: Bagdasarova I.V., e-mail: ivdent@mail.ru

For citation: Kulikova A. A., Khabadze Z. S., Abdulkerimova S. M., Bakaev Yu. A., Mohamed El-Khalaf Ramiz, Bagdasarova I. V. Comparison of accuracy of 2D- and 3D-diagnostic methods in analysis of maxillofacial region for cephalometry in orthdontic practice based on literature. REJR 2019; 9 (2):171-180. DOI:10.21569/2222-7415-2019-9-2-171-180.

Received: 19.05.19 **Accepted:** 14.06.19

СРАВНЕНИЕ ТОЧНОСТИ 2D- И 3D-МЕТОДОВ ИССЛЕДОВАНИЯ ЧЕЛЮСТНО-ЛИЦЕВОЙ ОБЛАСТИ ДЛЯ ПРОВЕДЕНИЯ ЦЕФАЛОМЕТРИИ В ПРАКТИКЕ ВРАЧА-ОРТОДОНТА НА ОСНОВЕ АНАЛИЗА МЕДИЦИНСКОЙ ЛИТЕРАТУРЫ

Куликова А.А., Хабадзе З.С., Абдулкеримова С.М., Бакаев Ю.А., Мохамед Эль-Халаф Рамиз, Багдасарова И.В.

ФГАОУ ВО «Российский университет дружбы народов».
г. Москва, Россия.

Цель исследования. Определение актуальности ортодонтического лечения на основе мета-анализа распространённости зубочелюстных аномалий, и (II) сравнение точности 2D- и 3D-цефалометрии для их выявления.

Материалы и методы. Всесторонний поиск литературы о распространенности зубочелюстных аномалий и о сравнении результатов 2D- и 3D-цефалометрии проводился с использованием двух баз данных. После отбора по выбранным критериям для анализа было взято 46 статей о распространенности и 20 статей, содержащих исследования о сравнении ТРГ и КЛКТ. Распространенность оценивалась по двум группам:

анализ ситуации в различных регионах Российской Федерации и распространенность в мире.

Результаты. Анализ статистических данных показал высокую распространенность зубочелюстных аномалий, наибольшие показатели были зафиксированы в Колумбии (88%) и Нигерии (88,2%), наименьший показатель был отмечен в Иране (29%). Среди субъектов РФ наибольшее значение выявлено в городе Тюмени (89%), наименьшее - в республике Северная Осетия-Алания (42,25%). Анализ сравнения точности ТРГ и КЛКТ показал расхождение в результатах проведенных работ у разных авторов.

Выводы. Потребность в ортодонтическом лечении достаточно высока за счет большой распространенности зубочелюстных аномалий среди населения. Проанализированы достоинства и недостатки 2D- и 3D-цефалометрия. Для окончательного результата в сравнении по точности требуются дальнейшие клинико-морфологические исследования.

Ключевые слова: телентгенограмма, ТРГ, конусно-лучевая компьютерная томография, КЛКТ, цефалометрия, 3D-цефалометрия, ортодонтия, ортодонтическое лечение, сравнение ТРГ и КЛКТ, распространенность, зубочелюстные аномалии.

Контактный автор: Багдасарова И.В., e-mail: ivdent@mail.ru

Для цитирования: Куликова А.А., Хабадзе З.С., Абдулкеримова С.М., Бакаев Ю.А., Мохамед Эль-Халаф Рамиз, Багдасарова И.В. Сравнение точности 2D- и 3D-методов исследования челюстно-лицевой области для проведения цефалометрии в практике врача-ортодонта на основе анализа медицинской литературы. REJR 2019; 9 (2):171-180. DOI:10.21569/2222-7415-2019-9-2-171-180.

Статья получена: **14.08.18** **Статья принята:** **20.09.18**

Introduction.

Dentoalveolar anomalies are one of the main dental diseases and are characterized by high prevalence [1]. The study of occurrence of maxillofacial pathology has a great scientific interest. Accordingly, the growth in the number of anomalies is steadily increasing and the need for orthodontic treatment. The tasks of modern orthodontics are timely qualitative diagnosis of various disorders of the maxillofacial area, their treatment and prevention [2].

There are many methods for the diagnosis of dentoalveolar anomalies, including the use of x-rays. Among them, teleroentgenogram has one of the leading places. Since its first Use in Broadbent in 1931 and to the present moment teleroentgenogram is a mandatory study in the planning of treatment orthodontist [3]. Over the years, this type of research has repeatedly confirmed the reliability of the data obtained in the analysis of successful treatment results and is leading in the conduct of differential diagnosis and planning orthodontic treatment of dentoalveolar anomalies [4]. However, like any other branch of medicine, orthodontics does not stand still. Doctors and scientists together every time try to open more and more new horizons in the prevention, treatment and rehabilitation of patients.

Improvement of x-ray diagnostic technologies and, as a result, the appearance of cone – beam computed tomography (CBCT) led to the creation of a new type of dental unit study in orthodontics called 3D-cephalometry. The calculations are carried out on a three-dimensional model of the skull obtained as a result of scanning. In addition, cone-beam computer tomography it is possible to extract the digital equivalent of teleroentgenogram and perform a standard cephalometric calculation. The emergence of new methods with caution always found the doctors, as a required validation of the results obtained. It is for this reason that most orthodontists now prefer to use proven years of teleroentgenogram.

Thus, the objectives of this study were: 1 – to determine the relevance of the orthodontic treatment on the basis of meta-analysis of the prevalence of dentoalveolar anomalies; 2 – to compare the accuracy of 2D and 3D cephalometry based on the results of scientific publications.

Materials and methods.

We decided to conduct a comprehensive literature search. For analysis was taken of scientific publications in two databases: Pubmed and Google Scholar. Requests were made using the following terms: "prevalence of dentoalveolar anomalies", "dentoalveolar anomalies", "comparison of teleroentgenogram and CBCT ", "comparison of 2D and 3D cephalometry".

Table №1. Prevalence of dentoalveolar anomalies among the subjects of the Russian Federation.

Year	Author	City	Age (years)	Sample size (n)	Males (n)	Females (n)	Prevalence (%)
2003	Anokhina A.V. [5]	Kazan	3-16	5509	2489	3020	52.63%
2005	Khetagurova L.K. et al [6]	Republic of North Ossetia-Alania	3-19	1593	-	-	54.40%
2006	Romanov D.O. [7]	Krasnodar	-	474	-	-	85.65%
2007	Smolina E.S. [8]	Moscow	7-19	866	-	-	65.80%
2008	Fanakin V.A. [9]	Chelyabinsk	3-6	1562	-	-	13.20%
2008	Voloshina I.M. et al. [10]	Omsk	12-15	1073	-	-	63.70%
2008	Lavrikov V.G. et al. [11]	Belgorod	3-15	865	-	-	77.90%
2008	Averyanov S.V. [12]	Beloretsk	6-15	1185	-	-	68.10%
2009	Vasiliev V.G. et al. [13]	Chita	6-11	829	400	429	60.57%
2009	Chuikin, S.V. et al. [14]	Sterlitamak	6-16	1170	-	-	57.86%
2011	Gontarev S.N. et al. [15]	Belgorod	3-15	2940	-	-	62.48%
2011	Sirac S.V. et al. [16]	Grozny	3-15	1627	-	-	75.90%
2012	Shamov S.M. [17]	Dagestan	11-17	1258	-	-	56.12%
2013	Popova E.S. et al. [18]	Chita	12-15	1060	-	-	60.30%
2015	Bagnenko N.M. et al. [19]	Kirishsky district, Leningrad region	6-9	734	-	-	88.80%
2015	Averyanov S.V. et al. [20]	Ufa	16-22	1398	-	-	83.12%
2015	Matveyev R.S. et al. [21]	Tyumen	6-16	5743	2945	2798	89,.00%
2016	Averyanov S.V. et al. [22]	Ufa	6-15	625	-	-	69.92%
2016	Soldatova L.N. et al. [23]	St. Petersburg	17-21	2854	2854	0	72.20%
2016	Strukova V.S. et al. [24]	Kursk	21-40	160	71	89	77.00%
2016	Markin A.S. [25]	Samara	16-25	100	-	-	70.00%
2016	Alikova Z.R. et al. [26]	Republic of North Ossetia-Alania	35-44	1258	-	-	42.25%
2017	Tikhonov V.E. et al. [27]	Ryazan	7-10	1066	-	-	49.40%
2017	Tikhonov V.E. et al. [28]	Ryazan	7-16	663	-	-	80.00%

Table №2. Prevalence of dentoalveolar anomalies among the countries of the world.

Year	Author	Country	Age (years)	Sample size (n)	Males (n)	Females (n)	Prevalence (%)
2000	Tristen K.S. et al. [29]	Belarus	2-14	1692	860	832	45.45%
2001	Esa R et al. [30]	Malaysia	12-13	1512	770	742	37.40%
2001	Birgit Thilander et al. [31]	Colombia	5-17	4724	2371	2353	88.00%
2004	Adela Baca-Garcia et al. [32]	Spain	14-20	744	-	-	41.40%
2005	Fabio Ciuffolo et al. [33]	Italy	11-14	810	434	376	63.00%
2006	Katalin Gabris et al. [34]	Hungary	16-18	483	194	289	70.40%
2009	Saurabh K et al. [35]	India	-	1123	572	551	34.28%
2009	Matilda Mtaya et al. [36]	Tanzania	12-14	1601	632	969	63.80%
2012	Tokarevich I.V. [37]	Belarus	5-12	1039	-	-	81.14%
2012	Bourzgui F et al. [38]	Morocco	8-12	1000	-	-	84.20%
2013	Mitesh D Kathariya et al. [39]	India	-	600	293	275	39.20%
2013	Kaur H. et al. [40]	India	13-17	2400	1192	1208	87.79%
2014	Panahov, N.A. [41]	Republic of Azerbaijan	12-17	6785	-	-	63.09%
2014	Abbas Shokri et al. [42]	Iran	7-35	1649	624	1025	29.00%
2014	Aikins EA et al. [43]	Nigeria	13-20	620	297	323	88.20%
2015	Zharmagambetova A.G. et al. [44]	Kazakhstan	6-17	1600	785	815	83.00%
2015	Lillemor Dimberg et al. [45]	Sweden	3-11,5	277	128	149	71.00%
2015	Rekha P. Shenoy et al. [46]	India	11-18	1340	773	567	38,50%
2016	Terekhova T.V. [47]	Belarus	7-15	431	-	-	75.79%
2016	Moskaleva I.V. et al. [48]	Belarus	6-16	381	-	-	77.69%
2016	Usmanjanov R.Y. et al. [49]	Republic of Kyrgyzstan	15-18	734	362	372	44.45%
2016	Khandogiy, D.V. et al. [50]	Belarus	7-15	600	-	-	78.50%

Table №3. Research Results compared to 2D and 3D cephalometry.

Year	Author	Sample size (n)	Males (n)	Females (n)	Results
Patients					
2010	Nalçaci R et al. [51]	10	5	5	Comparison of traditional teleroentgenogram and 2D sagittal reconstruction from CBCT by angular measurements confirmed the reliability of the 3D method for use in planning orthodontic treatment. 3D technologies have the potential to be used in treatment planning in patients with complex orthodontic indications.
2011	Kamal Bajaj et al. [52]	9	5	4	CBCT is a more reliable method than teleroentgenogram, but because of the high cost of using orthodontists is limited.
2011	U Oz et al. [53]	11	5	6	When comparing the 2D image and reconstructing the image in the sagittal plane, no clinically important differences were revealed from the CBCT, both images have difficulties in finding certain points, the use of a three-dimensional reconstruction of the skull from CBCT solves this problem, but at the moment there are no fully clinically confirmed data on the truthfulness of the obtained with 3D reconstruction of measurements and the possibility of using them for planning treatment. Conducting CBCT only for the purpose of obtaining a picture in the sagittal plane is not justified. the patient will receive a greater radiation load, in comparison with the traditional teleroentgenogram.
2012	Ghoneima A et al. [54]	30	-	-	There were no significant statistical differences in the measurements made with the help of manual analysis and computer cephalometric calculation of CBCT. These differences are small, but due to the individual characteristics of patients, they can have significant clinical significance.
2014	Oh S et al. [55]	20	12	8	There were no statistically significant differences in the measurement of angular and linear values, as well as differences in the location of the major planes when comparing the teleroentgenogram and the 2D extracted image from CBCT, but the 3D method has significant advantages: compared with CBCT, teleroentgenogram has a low accuracy of the results of the analysis in patients with asymmetry. 3D visualization minimizes the overlap of the right side to the left and vice versa. Thus, an orthodontist using 3D technology can diagnose all patients including those with asymmetry.
2015	Pil-Kio Jung et al. [56]	50	12	38	The results of the study showed that there was no clinically significant difference between 3D and 2D cephalometry.
2016	Arvind Hariharan et al. [57]	30	-	-	As a result of the comparison of the 2D snapshot obtained with the standard teleroentgenogram, the 2D snapshot extracted from the CBCT and the 3D 3D skull reconstruction, it was found that the 2D images do not differ greatly, which confirms the possibility of using the images taken from the CBCT for orthodontic treatment planning. The possibility of using 3D skull reconstruction for the same purposes requires further study, but there were no strong differences with 2D images.
2016	Zecca P.A. et al. [58]	321	155	157	The analysis of orientations on soft tissues when comparing teleroentgenogram and CBCT showed that the latter has high reliability and reproducibility, but still requires further research.
2017	Na Li et al. [59]	40	18	22	According to the results of the study 3D cephalometry gives more accurate results in comparison with 2D, but the reliability of the obtained data from 3D reconstruction requires further confirmation by clinical data.
2017	Wen J et al. [60]	60	-	-	As a result of the study, it was found that in the calculations carried out for the standard TWG and the 2D image taken by their CBCT, there are no significant discrepancies in the values obtained. 3D reconstruction from CBCT had significant discrepancies with 2D images, which casts doubt on the use of this method by orthodontists.

Skulls					
2008	Danielle R. et al. [61]	23	-	-	Most of the cephalometric measurements obtained on volumetric skull models reconstructed from CBCT can be considered sufficiently accurate for craniofacial analysis.
2010	Olivier J. C. et al. [62]	40	-	-	There were statistically significant and clinically significant differences in some measurements between the 3D reconstruction of the same skull constructed from two different CBCT devices. Care should be taken when interpreting the measurements performed on 3D models obtained from different CBCT devices.
2011	Oded Yitschaky et a.l [63]	10	-	-	The accuracy of most orthodontic cephalometric measurements on the 3D skull model was proven.
2014	Pittayapat P et al. [64]	21	-	-	When comparing analog teleroentgenogram, digital teleroentgenogram and CBCT, the highest accuracy was observed with the use of 3D technologies. Due to the absence of soft tissues, the results should be interpreted with caution. they do not fully reflect the clinical conditions.
2014	Abbas Shokri et al. [65]	6	-	-	Calculations obtained using CBCT compared with the calculated values of teleroentgenogram are much closer to the actual distance between anthropometric landmarks.

The selection of articles was carried out according to the certain criteria that meets the objectives of the study. Books and articles containing supporting information on the teleroentgenogram and the CBCT were also included in the list of references for additional data.

All publications that do not meet the selection criteria, are not fully accessible, and contain insufficient information have been deleted. The results obtained in the analysis of the literature were presented in tables.

Results.

In the selection of publications for the evaluation of the prevalence on the request "prevalence of dentofacial anomalies (CFA)" about 7 320 results were obtained. The Selection criteria were defined: indication of the country in which the study was conducted, the number of samples of at least 100 people, indication of the total percentage of occurrence of all dentoalveolar anomalies detected in patients. Publications containing data on dentoalveolar anomalies in patients undergoing or having undergone orthodontic treatment, concomitant somatic diseases published earlier than 2000, as well as articles that do not have full access and do not contain the necessary statistics, were excluded from the study. The age of patients was not taken into account, as orthodontic treatment is carried out for both children and adult patients. As a result, 46 articles that fully meet the selection criteria were selected for analysis. The obtained data were divided into 2 groups: the prevalence of dentofacial anomalies in various regions of the Russian Federation and prevalence of anomalies in other countries of the world.

The same search bases were used to analyze publications on the comparison of 2D and 3D cephalometry. Received the order of 1025 results. Was chosen as selection criteria: availability of data on the comparison of 2D and 3D cephalometry or teleroentgenogram and CBCT, the group of patients not less than 5 people. Articles containing data only on the application of teleroentgenogram or CBCT, not including a review of the comparison of 2D and 3D methods, as well as not having full access were excluded. Thus, 20 articles were selected for analysis, which fully met the specified criteria. It is important to note, that in the sample were included articles, containing description of research not only on patients, but and on human turtles, so as recent have an important diagnostic information.

Data interpretation.

In assessing the prevalence of dentoalveolar anomalies in the Russian Federation were identified quite high rates. (table. 1) the largest percentage of pathologies was determined in the city of Tyumen and amounted to 89%, the lowest rate was observed in the Republic of North Ossetia-Alania - 42.25%. The average rate in Russia was 66.37%.

The analysis of the prevalence of dentoalveolar anomalies among the countries of the world also showed a high percentage of occurrence. (table.2) the Highest value was obtained in Nigeria – 88.2%, the lowest recorded in Iran – 29%. When comparing the world indicators, the average value was 62.21%.

The total number of patients who participated in the studies compared to 2D and 3D cephalometry was 602. In the course of studying the selected material, both the coincidence of the re-

sults among a number of authors and a significant divergence of opinions were revealed. Below is a summary table of studies (Table 3). In each work, the authors conducted two types of research: lateral teleroentgenogram and cone-beam computed tomography, calculations were made on the obtained images and based on comparison of the obtained results, the conclusion was made about the accuracy of each of the methods.

One of the significant problems of the standard teleroentgenogram is the difficulty of posing certain points, especially in the area of the base of the skull. The three-dimensional model used for 3D cephalometry can solve this problem. However, immediately the question arises about the reliability obtained in the calculation of data. It is not possible to compare the scans obtained and the anatomical bone reference points in a living patient, so Pittayapat P., Bornstein M.M. and co-authors performed a study using dry human skulls. On 21 skull, teleradiography and CBCT were performed [64]. Then, the results obtained after calculations on the standard teleroentgenogram, digital teleroentgenogram and 3D model were compared. The highest accuracy was observed when using 3D technologies.

Similar scientific studies were conducted on 6 (Shokri A., Khajeh S., Khavid A.), 23 (Danielle R. Periago, William C. Scarfe), 10 (Oded Yitschaky, Meir Redlich, Yossi Abed) human turtles, where the authors also confirmed the higher accuracy of the analysis using the 3D method [62, 63, 65].

In studies it was noted that an important aspect of the application of three-dimensional cephalometry is the choice of a tomograph for scanning [62]. So Olivier, J.C. van Vlijmen conducted a study of the results of CBCT of 40 human skulls and found a significant difference in the values obtained between tomograms that were performed on different devices. Proceeding from the fact that different results were obtained when scanning the same skulls, the reliability of such information obtained with the use of three-dimensional cephalometry is questioned. It should be noted that the study was conducted by the same specialists, which eliminates the factor of non-calibrated staff.

In a number of studies, despite the findings, the authors caution that due to the lack of visualization of soft tissues on the CBCT of skulls, the results should be interpreted with caution. they do not fully reflect the clinical conditions [64]. In turn, when evaluating the accuracy of orientations on soft tissues, when comparing teleroentgenogram and CBCT, it was found that the latter possesses high reliability and reproducibility [59]. Thus, proceeding from the foregoing, it can be concluded that 3D cephalometry could replace the standard teleroentgenogram in the practice of an orthodontist.

During the analysis of publications, it was also noted that most authors consider a significant disadvantage of teleroentgenogram to be the imposition of the right side of the head on the left side when taking a picture [53, 55]. This leads to the formation of double contours, making it difficult to establish points with cephalometry and, accordingly, worsening the quality of treatment.

The accuracy of calculations in orthodontics is an indisputable requirement in the planning of treatment. Especially the problem of overlapping is manifested in patients with asymmetry of the face. The use of three-dimensional cephalometry avoids imposing and, accordingly, simplifies the setting of anthropometric points. A number of studies conducted on patients from this group, when comparing the results obtained by standard calculation of teleroentgenogram and 3D cephalometry, showed no significant differences, which guarantees the accuracy of calculations [55]. Thus, the introduction of this method could significantly facilitate the conduct of cephalometry, and that it is less important to improve the quality of planning and orthodontic treatment and its result in patients with maxillofacial anomalies.

Another way to solve the problem of imposing anatomical formations of one side on another on a standard teleroentgenogram can be the extraction of a two-dimensional image from CBCT [58, 60]. It becomes possible to obtain an image of the right and left halves of the patient's head separately, which eliminates the appearance of double contours. Investigating the publication material, it was established that the results were similar in comparison to the standard teleroentgenogram and synthesized from CT. This gives the right to assert about the reliability of the data obtained and the possibility of their use in planning orthodontic treatment.

Conclusion.

Every year the number of requests for medical assistance to a doctor - orthodontist - is steadily growing. As you know, the treatment of dental disorders is impossible without prior planning, which in turn is based on the results of diagnosis. The need to conduct the best quality treatment makes one think about the fact that most often patients of an orthodontist become children.

As a consequence, the issue of radiation loading is important. Unfortunately, of all the publications studied, it was covered only in two works [52, 53]. The importance of this aspect is certainly very great, because most of the patients of the orthodontist are children. According to the norm, the patient should not receive radiation exposure exceeding 1000 microsievert (μSv) per year for the purpose of prophylaxis and prophylaxis [68]. When carrying out the standard teleroentgenogram, the load is 15-40 μSv, and with CBCT up to 120 μSv [66, 67]. It would seem that aban-

don the appointment of CBCT patients due to a significant difference in the dose received. However, it is necessary to take into account the fact that when planning treatment, the physician will additionally need an orthopantomogram - up to 35 μSv, perhaps several sighting images - each at 5 μSv, as well as a frontal (in direct projection) teleroentgenogram - 76 μSv [66]. All these images, the total value of the radiation load is on the average 156 μSv, which exceeds the load with CBCT. It is important to note that cone-beam computed tomography with a scanning zone of 15 * 15 cm and more allows one to obtain any of these images, and in the best quality, and also provides the opportunity to use several calculation methods for cephalometry simultaneously. Another advantage is that the obtained tomogram can be used by doctors of other specialties without conducting a re-examination, and hence without additional radiation dose. Thus, in a detailed analysis of all the advantages and disadvantages, it can be concluded that 3D technologies have a clear advantage over standard versions of radiation diagnostics.

According to the study, the prevalence of pathologies requiring orthodontic treatment in children in different regions of the Russian Federation is quite high: Moscow – 65,80%, St. Petersburg – 72,20%, Tyumen – 89,00%, Kazan – 63%, Omsk – 63,7%, Krasnodar – 85,65% , Ufa - 83.12% [5, 7, 8, 10, 20, 22, 24]. In other countries of the world, high rates of anomalies in the maxillofacial area were also found in the population: Hungary - 70.4%, Sweden - 66%, Tanzania - 63.8%, India 87.79%, Nigeria 88.2 %, Morocco - 84.2% [35, 37, 39, 41, 44, 45]. The need to reduce the increase in the prevalence of dentoalveolar anomalies by preventing and, most importantly, rehabilitating patients already having certain pathologies, is the most urgent issue in modern orthodontics.

As a result of the study, it was not possible to establish the most accurate diagnostic method. The use of 3D-research expands the possibilities of the orthodontist in conducting diagnostics, and also has many advantages. First, the possibility of extracting a 2D snapshot in the sagittal plane from the CBCT of the right and left sides of the skull separately; a significant disadvantage of the traditional teleroentgenogram is the overlapping of one side of the skull on the other, which results in fuzzy outlines of the image, which leads to a decrease in the accuracy of the analysis. Secondly, when using 3D reconstruction from the CBCT, the problem with the complexity of setting points, which is available for manual calculation, is solved. Thirdly, the doctor, using CBCT, reduces the number of ongoing studies. From the scan results, various kinds of images can be synthesized (teleroentgenogram in different projections, orthopantomogram, sighting areas).

But despite all the advantages of 3D-technologies, they have a number of shortcomings. The possibility of using 3D reconstructions as an analogue of traditional teleroentgenogram remains questionable due to discrepancies in the studies and insufficient data confirming the reliability of the values obtained in the analysis. The second significant disadvantage is the cost of this study, which is often the decisive factor for the patient.

Thus, this study reflects the high prevalence of dentoalveolar anomalies, and hence the need for orthodontic treatment which can not do without diagnostic methods. The question of the advisability of replacing traditional teleroentgenogram with CBCT for all patients of an orthodontist remains open, and the reliability of 3D cephalometry data requires further study.

Authors declare the absence of potential conflict of interests.

Authors transmit editorial right to article publication, guarantee its originality and certify that neither the article nor the figures had not been published previously and sent for publication in other editions.

References:

1. Zubareva A.V, Garaeva K.L., Isaeva A.I. Prevalence of dentoalveolar anomalies in children and adolescents (review). European Research. 2015; 11:128-132.

2. Kutsevlyk V.I., Samsonov A.V., Sklar S.A., Starikova C.L., Lyubchenko A.V., Schegoleva M.G., Krolivetz T.G. Orthodontics. Textbook for students of dental faculty, doctors-orthodontists, interns-interns. Kharkov, SIM, 2013. – 532 p.

3. Broadbent B.H. A new x-ray technique and its application to orthodontia. Angle Orthod. 1931; 45-66.

4. Tokarevich I.V. et al. General Orthodontics: Proc. method allowance. Minsk, 2015. 80 p.

5. Anokhina A.V. Prevalence and structure of developmental disorders of the dentoalveolar system in children and adolescents. Kazan Medical Journal. 2003; 84: 213-215.

6. Khetagurova L.K., Alimsky A.V., Ospanov G.B. Some indicators of morbidity and organization of orthodontic care for the children of Vladikavkaz. Orthodontics. 2005; 2: 9-11.

7. Romanov D.O. Study of the prevalence of dentoalveolar anomalies in children of Vyselkovsky and Krasnoarmeysky districts of the Krasnodar Territory. Kuban scientific medical bulletin. 2006; 86-87: 135-140.

8. Smolina E.S. Determination of the need for orthodontic help for schoolchildren of a modern metropolis: author's abstract. Dis. Cand. Med. sciences. 2008. 27 p.

9. Fanakin V.A. Prophylaxis of dentoalveolar anomalies in preschool children by orthopedic replacement of dentition defects in the conditions of a large city: the author's abstract. dis. Cand. Med. sciences.2008. 23 p.

10. Voloshina I.M., Suntsov V.G. The stomatological status of schoolchildren in Omsk. Materials of the XIX and XX All-Russian

scientific-practical conferences. 2008: 76-79.

11. Lavrikov V.G., Belyaev V.V., Bakernikova T.M. et al. The prevalence of dentoalveolar deformities and defects of dentition in children of Belgorod and the Belgorod region. Technologies of the XXI century in dentistry and maxillofacial surgery: materials of scientific-practical dentists and maxillofacial surgeons of the Central Federal District of the Russian Federation with international participation. 2008. 216 p.

12. Averyanov S.V. Anomalies of the dentoalveolar system, dental caries and periodontal disease in the children of the city of Beloretsk. Health and education in the 21st century. 2008; 10: 5.

13. Vasiliev V.G., Matveeva E.A. Interrelation of caries, premature removal of temporary teeth and dentoalveolar anomalies in children 6-11 years of age in Chita. Siberian Medical Journal. 2009; 3: 61-64.

14. Chuikin, S.V., Averyanov S.V. Risk factors for development of dentoalveolar anomalies in children residing in the city of Sterlitamak. The medical bulletin of Bashkortostan. 2009; 4: 74 - 76.

15. Gontarev S.N., Salamatina O.A. Prevalence of dentoalveolar anomalies and defects in dentition in children and adolescents of the Belgorod region. Assessment of the state of orthodontic care for the population. Scientific bulletins of the Belgorod State University. Series: Medicine. Pharmacy. 2011; 105: 212-217.

16. Sirac S.V., Hubayev S.S. Z., Khatsaeva TM Prevalence of anomalies of the dentoalveolar system among the children's population of Grozny. Medical Gazette of the North Caucasus. 2011; 24: 92-93.

17. Shamov S.M. Study of epidemiology of dentoalveolar anomalies in children and adolescents of the Republic of Dagestan with the help of a two-component orthodontic index. Bulletin of new medical technologies. 2012; 19: 82.

18. Popova E.S, Pisarevsky Y. L., Namkhanov V.V. Comparative evaluation of dynamics development of dentoalveolar anomalies and deformations in schoolchildren of Transbaikalia. Bulletin of Buryat State University. 2013; 12: 106-109.

19. Bagnenko N.M., Bagnenko A.S., Grebnev G.A. The prevalence of dentoalveolar anomalies in children of school age in the Leningrad region. Russian dentistry. 2015; 8: 57-70.

20. Averyanov S.V., Zubareva A.V. Determination of the need for orthodontic treatment of students who have applied for orthodontic care. Scientific discussion: medicine. 2015; 30: 105-109.

21. Matveyev R.S., Belousov Y.N., Esingaleeva Z.K. et al., Algorithm of prenatal prophylaxis of dentoalveolar anomalies in children living in a region with unfavorable environmental factors. Health care of Chuvashia. 2015; 2: 37-40.

22. Averyanov S.V., Iskhakov I.R., Isayeva A.I., et al. Prevalence and intensity of dental caries, periodontal diseases and dentoalveolar anomalies in children of the city of Ufa. Modern problems of science and education. 2016; 2: 114.

23. Soldatova L.N., Iordanishvili A.K. The occurrence of dentoalveolar anomalies in young men living in the megalopolis and its regions. Kursk scientific and practical herald "Man and his health." 2016; 2: 45-49.

24. Strukova V.S., Baroyan M.A., Yachmenev A.A. The prevalence of defects in the dentition among the population of the city of Kursk. International Student Scientific Bulletin. 2016; 4: 173-173.

25. Markin A.S. The prevalence of dentoalveolar anomalies in persons aged 16 to 25 years living in Samara. 2016; 18: 121-124.

26. Alikova Z.R., Farnieva O.A., Kusova I.T. The prevalence of dentoalveolar anomalies among the adult population of the Republic of North Ossetia-Alania. The Journal of Scientific articles "Health and Education Millennium". 2016; 18: 190-192.

27. Tikhonov V.E., Mitin N.E., Grishin M.I. A study of the prevalence of abnormalities in the position of teeth and bite in schoolchildren who live in a large city. Health and education in the 21st century. 2017; 19: 94-96.

28. Tikhonov V.E., Mitin N.E., Grishin M.I. The prevalence of anomalies of the maxillofacial system among schoolchildren living in rural areas. Kazan Medical Journal. 2017; 98: 530-533.

29. Tristen K.S., Shinkareva N.G. The frequency of dentoalveolar anomalies in children of the town of Baranovichi. Materials of IV congress of dentists of Belarus. Organization, prevention, new technologies and rehabilitation in dentistry. 2000: 496.

30. Esa R., Razak I., Allister J. Epidemiology of malocclusion and orthodontic treatment need of 12-13-year-old Malaysian schoolchildren. Community Dental Health. 2001; 18: 31-36.

31. Thilander B., Pena L., Infante C. et al. Prevalence of malocclusion and orthodontic treatment need in children and adolescents in Bogota, Colombia. An epidemiological study related to different stages of dental development. European Journal of Orthodontics. 2001; 23: 153–168.

32. Baca-Garcia A., Bravo M., Bac P. et al. Malocclusions and orthodontic treatment needs in a group of Spanish adolescents using the Dental Aesthetic Index. International Dental Journal. 2004; 54: 138–142.

33. Ciuffolo F., Manzoli L., D'Attilio M. Prevalence and distribution by gender of occlusal characteristics in a sample of Italian secondary school students: a cross-sectional study. European Journal of Orthodontics. 205; 27: 601–606.

34. Gabris K., Marton S., Madlena M. Prevalence of malocclusions in Hungarian adolescents. European Journal of Orthodontics. 2006; 28: 467–470.

35. Gupta S.K., Saxena P., Jain S., Jain D. Prevalence and distribution of selected developmental dental anomalies in an Indian population. Journal of Oral Science. 2011; 53: 231-238.

36. Mtaya M., Brudvik P., Astrom A.N. Prevalence of malocclusion and its relationship with socio-demographic factors, dental caries, and oral hygiene in 12- to 14-year-old Tanzanian schoolchildren. European Journal of Orthodontics. 2009; 31: 467–476.

37. Tokarevich I.V. Epidemiology of dentoalveolar anomalies and need for orthodontic treatment of children 5-12 years old. Dental magazine. 2012; 50-54.

38. Bourzgui F., Sebbar M., Hamza M. et al. Prevalence of malocclusions and orthodontic treatment need in 8- to 12-year-old schoolchildren in Casablanca, Morocco. Prog Orthod. 2012; 13: 164-172.

39. Kathariya M.D., Lecturer S., Nikam A.P. et al. Prevalence of Dental Anomalies among School Going Children in India. J Int Oral Health. 2013; 5: 10–14.

40. Kaur H., Pavithra U. S., Abraham R. Prevalence of malocclusion among adolescents in South Indian population. J Int Soc Prev Community Dent. 2013; 3: 97–102.

41. Panahov N.A. Dental caries in adolescents with tooth-jaw anomalies in the Azerbaijan Republic. Russian Dental Journal. 2014; 1: 52-53.

42. Shokri A., Poorolajal J., Khajeh S. et al. Prevalence of dental

anomalies among 7- to 35-year-old people in Hamadan, Iran in 2012-2013 as observed using panoramic radiographs. Imaging Sci Dent. 2014; 44: 7-13.

43. Aikins E.A., Onyeaso C.O. Prevalence of malocclusion and occlusal traits among adolescents and young adults in Rivers State, Nigeria. Odontostomatol Trop. 2014; 37: 5-12.

44. Zharmagambetova A.G., Tuleutaeva S.T., Mukhtarova K.S. Prevalence of dentoalveolar anomalies in children of Karaganda. The world of science and youth: achievements and prospects "Mat. Of international conference. 2015; 89-90.

45. Dimberg L., Lennartsson B., Arnrup K. et al. Prevalence and change of malocclusions from primary to early permanent dentition: A longitudinal study. The Angle Orthodontist. 2015; 85: 728-734.

46. Shenoy R.P., Shenoy-Panchmal G. Dentofacial abnormalities among adolescents: A study on the prevalence and severity. J Clin Exp Dent. 2015; 7: 273–277.

47. Terekhova T.V. The prevalence and structure of dentoalveolar anomalies in urban children of the Gomel region 7-15 years. Medical Journal. 2016; 3: 130-134.

48. Moskaleva I.V., Rossinskaya A.V., Gasparyan N.N. et al. Prevalence and structure of dentoalveolar anomalies in children and adolescents in Minsk. Medical Journal. 2016; 4; 109-112.

49. Usmanjanov R.Y., Yuldasheva G.I., Yuldashev I.M. Prevalence of dentoalveolar anomalies in adolescents Bishkek, Kyrgyz Republic. New Science: Strategies and Vectors of Development: International Scientific Periodical Publication on the Results of the International Scientific and Practical Conference. 2016: 33-36.

50. Khandogiy, D.V., Shpudeyko V.A., Butko E.B. The prevalence and structure of dentoalveolar anomalies in children of the Brest region. Medical Journal. 2016; 2: 118-121.

51. Nalçaci R., Oztürk F., Sökücü O. A comparison of two-dimensional radiography and three-dimensional computed tomography in angular cephalometric measurements. Dentomaxillofac Radiol. 2010; 39: 100-106.

52. Bajaj K., Rathee P., Jain P., Panwar V.R. Comparison of the Reliability of Anatomic Landmarks based on PA Cephalometric Radiographs and 3D CT Scans in Patients with Facial Asymmetry. Int J Clin Pediatr Dent. 2011; 4: 213–223.

53. Oz U., Orhan K., Abe N. Comparison of linear and angular measurements using two-dimensional conventional methods and three-dimensional cone beam CT images reconstructed from a volumetric rendering program in vivo. Dentomaxillofac Radiol. 2011; 40: 492-500.

54. Ghoneima A., Albarakati S., Baysal A. et al. Measurements from conventional, digital and CT-derived cephalograms: a comparative study. Aust Orthod J. 2012; 28: 232-239.

55. Oh S., Kim C.Y., Hong J. A comparative study between data obtained from conventional lateral cephalometry and reconstructed three-dimensional computed tomography images. J Korean Assoc Oral Maxillofac Surg. 2014; 40: 123–129.

56. Jung P., Lee G., Moon Ch. Comparison of cone-beam computed tomography cephalometric measurements using a midsagittal projection and conventional two-dimensional cephalometric measurements Korean J Orthod. 2015; 45: 282-288.

57. Hariharan A., Diwakar N.R., Jayanthi K., Hema H.M., Deepukrishna S., Ghaste S.R. The reliability of cephalometric measurements in oral and maxillofacial imaging: Cone beam computed tomography versus two-dimensional digital cephalograms. Indian J Dent Res. 2016; 27: 370-377.

58. Zecca P., Fastuca R., Beretta M., Caprioglio A., Macchi A. Correlation Assessment between Three-Dimensional Facial Soft Tissue Scan and Lateral Cephalometric Radiography in Orthodontic Diagnosis. International Journal of Dentistry. 2016; 8.

59. Li N., Hu B., Mi F. et al. Preliminary evaluation of cone beam computed tomography in three-dimensional cephalometry for clinical application. Exp Ther Med. 2017; 13: 2451–2455.

60. Wen J., Liu Sh., Ye X., Xie X. et al. Comparative study of cephalometric measurements using 3 imaging modalities. The Journal of the American Dental Association. 2017; 148: 913-921.

61. Periago D.R., Scarfe W., Moshiri M. et al. Linear Accuracy and Reliability of Cone Beam CT Derived 3-Dimensional Images Constructed Using an Orthodontic Volumetric Rendering Program. The Angle Orthodontist. 2008; 78: 387-395.

62. van Vlijmen O., Rangel F., Bergé S. et al. Measurements on 3D models of human skulls derived from two different cone beam CT scanners. Clinical Oral Investigations. 2011; 15: 721–727.

63. Yitschaky O. Redlich M., Abed Y. et al. Comparison of common hard tissue cephalometric measurements between computed tomography 3D reconstruction and conventional 2D cephalometric images. The Angle Orthodontist. 2011; 81: 11-16.

64. Pittayapat P., Bornstein M.M., Imada T.S. et al. Accuracy of linear measurements using three imaging modalities: two lateral cephalograms and one 3D model from CBCT data. European Journal of Orthodontics. 2015; 37: 202–208.

65. Shokri A., Khajeh S., Khavid A. Evaluation of the Accuracy of Linear Measurements on Lateral Cephalograms Obtained from Cone-Beam Computed Tomography Scans with Digital Lateral Cephalometric Radiography: An In Vitro Study. The Journal of Craniofacial Surgery. 2014; 25: 1710–1713.

66. Rabukhina N.A., Arzhantsev A.P. X-ray diagnostics in dentistry. Moscow, Med. Inform, 1999. 452 p.

67. Sedov Y.G. Virtual planning of dental implantation. Algorithms and recommendations. Practical guidance. Moscow, 2017. 100 p.

68. Sedov Y.G. The use of cone-beam computed tomography for the planning of dental implantation, taking into account the individual anatomical features of the patient and the optimal radiation load. X-ray art. 2013; 1: 23-26.

.

НАУЧНЫЙ ОБЗОР

РЕТРОФАРИНГЕАЛЬНОЕ И ПРЕВЕРТЕБРАЛЬНОЕ ПРОСТРАНСТВА – НОРМАЛЬНАЯ ЛУЧЕВАЯ АНАТОМИЯ, ОЦЕНКА ПАТОЛОГИЧЕСКИХ ИЗМЕНЕНИЙ ЛУЧЕВЫМИ МЕТОДАМИ ДИАГНОСТИКИ

Дайхес Н.А., Сорокин И.В., Коробкин А.С., Решульский С.С., Куян Ю.С., Карнеева О.В, Ким И.А.

ФГБУ «Научно-клинический центр оториноларингологии» ФМБА России, г. Москва, Россия

Цель исследования. Особое место среди патологических изменений в фасциальных пространствах шеи мягких тканей занимают изменения в глубоко расположенных ретрофарингеальных и превертебральных пространствах. За последние годы, благодаря совершенствованию методов МСКТ и МРТ, которые, на сегодняшний день, позволяют получать изображения с хорошим пространственным и мягкотканным разрешением, широкому применению исследований с контрастным усилением, значительно повысились возможности изучения и дифференциальной диагностики различных патологических изменений в фасциальных пространствах шеи.

В данном научном обзоре подробно рассмотрена лучевая анатомия ретрофарингеального и превертебрального пространств, взаимодействие этих пространств с окружающими анатомическими структурами. Описаны возможности современных методов лучевой диагностики МСКТ, МРТ в выявлении изменений, дифференциальной диагностки образований в ретрофарингеальном и превертебральном пространствах.

Ключевые слова: МСКТ, МРТ, УЗИ, рентгенография, очаговые образования в фасциальных пространствах мягких тканей шеи, ретрофарингеальное, превертебральное пространства.

Контактный автор: Сорокин И.В., e-mail: sorokiniv@yahoo.com

Для цитирования: Дайхес Н.А., Сорокин И.В., Коробкин А.С., Решульский С.С., Куян Ю.С., Карнеева О.В, Ким И.А. Ретрофарингеальное и превертебральное пространства – нормальная лучевая анатомия, оценка патологических изменений лучевыми методами диагностики. REJR 2019; 9(2):181-196. DOI:10.21569/2222-7415-2019-9-2-181-196.

Статья получена: **07.03.19** **Статья принята:** **04.04.19**

RETROPHARYNGEAL AND PREVERTEBRAL SPACES - NORMAL RADIOLOGICAL ANATOMY, ASSESSMENT OF PATHOLOGICAL CHANGES BY RADIOLOGICAL METHODS

Daikhes N.A., Sorokin I.V., Korobkin. A.S., Reshulskii S.S., Kuyan Y.S., Karneeva O.V., Kim I.A.

Clinical Research Centre for Otorhinolaryngology, Federal Medico-Biological Agency of the Russian Federation. Moscow, Russia

Purpose. A special place among the pathological changes in the fascial spaces of the neck of the soft tissues is occupied by changes in the deeply located retropharyngeal and prevertebral spaces. In recent years, to improved methods of MSCT and MRI, which, today, allow obtaining images with good spatial and soft tissue resolution, wide usege of studies with contrast enhancement, the possibilities of studying and differential diagnosis of various pathological changes in the fascial spaces of the neck have increased significantly.

This scientific review describes in detail the ray anatomy of the retropharyngeal and prevertebral spaces, the interaction of these spaces with the surrounding anatomical structures. The possibilities of modern methods of radiographic diagnosis of MSCT, MRI in detecting changes, differential diagnosis of lesions in the retropharyngeal and prevertebral

spaces are described.

Keywords: MSCT, MRI, ultrasound, radiography, focal lesions in the fascial spaces of the soft tissues of the neck, retropharyngeal, prevertebral spaces.

Corresponding author: Sorokin I.V., e-mail: sorokiniv@yahoo.com

For citation: Daikhes N.A., Sorokin I.V., Korobkin. A.S., Reshulskii S.S., Kuyan Y.S., Karneeva O.V., Kim I.A. Retropharyngeal and prevertebral spaces - normal radiological anatomy, assessment of pathological changes by radiological methods. REJR 2019; 9(2):181-196. DOI:10.21569/2222-7415-2019-9-2-181-196

Received: **07.03.19** **Accepted:** **04.04.19**

Ретрофарингеальное, превертебральное пространства шеи – глубоко расположенные пространства шеи, относящиеся к пространствам шеи расположенным как, в супрагиоидном, так и в инфрагиоидном отделах шеи. Ретрофарингеальное пространство (РФП) протяженное в каудо – краниальном направлении пространство, прослеживающееся от основания черепа до верхних отделов средостения. Превертебральное пространство (ПВП) более протяженное в каудо – краниальном направлении пространство, прослеживается от основания черепа до копчика [1, 2]. Патологические процессы в этих пространствах наблюдаются не часто, но если они есть, то крайне плохо диагностируются первичными методами диагностики, такими как ларингоскопия, рентгенография. В связи с этим, во многих случаях патологические процессы в этих областях выявляются на поздних стадиях, когда уже развивается выраженная клиническая симптоматика [3]. Наиболее часто в РФП, ПВП встречаются такие патологические процессы как: первичные опухоли, прямое распространение опухолевых процессов из соседних пространств, отдаленное метастазирование опухолевых процессов, врожденные, приобретенные изменения, воспалительные изменения (табл. 1) [9].

Методы визуализации.

Классическая рентгенография в диагностике патологических изменений в РФП, ПВП имеет крайне низкую информативность из – за анатомической особенности локализации этих пространств, близкого расположения позвоночного столба, эффекта наложения мягких тканей. Рентгенография не позволяет получать изображения с достаточной дифференцировкой мягких тканей, что крайне важно для выявления патологических изменений в мягких тканях шеи, в частности в РФП, ПВП.

Метод классической рентгенографии при исследовании шеи мягких тканей позволяет получать рентгенограммы во фронтальной и боковой проекциях – что используется для обнаружения рентгеноконтрастных инородных тел в различных отделах шеи мягких тканей, для оценки утолщения мягких тканей в ПВП. На рентгенограммах в боковой проекции, у пациентов без патологических изменений, толщина ПВП на уровнях С2-С6 не должна превышать 6 мм (рис. 1) [4]. При увеличении толщины ПВП – необходимо задуматься о наличие патологического процесса: абсцесса, гематомы, опухолевого процесса, отека мягких тканей, и в дальнейшем направить пациента на дообследование, более информативными методами – МСКТ и МРТ.

УЗИ дополнительный метод визуализации патологических изменений в глубинных отделах мягких тканях шеи. Но этот метод также имеет ряд ограничений в выявлении патологических изменений в РФП, ПВП в связи с глубоким расположением этих пространств и анатомическими особенностями – пространства представляют тонкие прослойки мягких тканей. Стандартные подходы к УЗИ в выявлении патологических изменения в РФП, ПВП имеют ряд ограничений из – за неоднородности сред в этих пространствах. Специальные подходы к УЗИ в выявлении патологических изменений в РФП, ПВП, с расположением датчика в полости рта и ротоглотки позволяют, в ряде случаев, оценить патологические изменения, но часто непроизвольные движения пациента (глотательные движения, кашель) во время исследования, затрудняют проведение УЗИ [5].

В настоящее время основными методами визуализации патологических изменений в РФП и ПВП это МСКТ и МРТ – эти методы позволяются детально визуализировать области РФП, ПВП за счет хорошего пространственного разрешения, детальной визуализации мягких тканей и костных структур с минимальной толщиной среза, возможности получения изображений в различных плоскостях.

Также, в настоящее время, активно используется метод ПЭТ – КТ, для визуализации патологических изменений в мягких тканях шеи, дифференциальной диагностики патологических изменений [5].

Метод ПЭТ – КТ позволяет выявить забо-

Таблица №1. Патологические изменения в РФП, ПВП.

Первичное поражение	Распространение процесса из регионарных областей	Метастазы	Другие изменения
Липома Гемангиома Липосаркома	Плоскоклеточный рак носо-, рото-, гортаноглотки, гортани	Плоскоклеточный рак носо-, рото-, гортаноглотки, гортани Рак другой локализации Лимфома Эстезионейробластома	Кисты жаберных дуг Гломусные опухоли Дегенеративные изменения позвоночного столба Остеомиелит Абсцесс

левания в РФП, ПВП, а также определить распространенность процесса, выявить отдаленные метастазы. При ПЭТ – КТ хорошо визуализируются патологические процессы с повышенным метаболизмом глюкозы, такие как опухолевые процессы, поглощающие фтордезоксиглюкозу, но метод скорее дает дополнительную информацию к данным МСКТ и МРТ.

Современные мультиспиральные компьютерные томографы позволяют получать изображения с толщиной среза до 0,6 – 0,7 мм, для детальной визуализации анатомических структур в глубоких отделах мягких тканей шеи. Различные инструменты постобработки (MPR, MIP, 3D - рендеринг) позволяют получать изображения в необходимой плоскости, в том числе в косо – ориентированных плоскостях для оптимальной визуализации патологического процесса. Также различные настройки ширины «электронного окна» позволяют визуализировать мягкотканные структуры, костные, хрящевые структуры. При МСКТ мягких тканей шеи контрастное усиление является крайне необходимым и позволяет проводить дифференциальную диагностику патологического процесса, получать информацию о структуре образования, оценивать окружающие анатомические структуры, определяет степень распространенности процесса.

МРТ позволяет получать изображения в различных плоскостях, в том числе в косо – ориентированных, необходимых в диагностике данного патологического процесса. Использование полного спектра возможностей современных магнитно – резонансных томографов, таких как программы в Т1-ВИ, Т2-ВИ с толщиной среза до 1 мм, 3D – программы с толщиной среза до 0,7 мм, программы с различным алгоритмом подавления сигнала от жировой ткани, диффузно – взвешенных изображений, динамического контрастного усиления, позволяют получать объем данных, с хорошим пространственным разрешением и хорошей дифференцировкой мягкотканных структур, выявлять невыраженные изменения, такие как периневральное распространение опухоли. Использование контрастного усиления при МРТ дает дополнительную информацию о характере патологических изменений, распространенности опухолевого процесса.

Анатомия.

РФП распространяется от ската затылочной кости до верхнего средостения, расположено кзади от задней стенки глотки, гортани и пищевода, спереди превертебральных мышц (длинная мышца головы, длинная мышцы шеи). Ограничено спереди: щечно – глоточной фасцией, покрывающей заднюю стенку глотки, сзади: задним листком превертебральной фасции, латерально: сонным пространством. Заполнено неоднородным содержимым – в структуре – жировая ткань, фиброзная ткань, лимфатические узлы.

Тонкая алярная фасция, часть глубокого слоя, глубокой шейной фасции, делит РФП на 2 части – истинное РФП, расположенное кпереди и опасное пространство, расположенное кзади. Краниально истинное РФП расположено от основания черепа - от ската, каудальное расположение пространства может быть вариабельно - до Th1-6 – ниже фасция переходит в ретровисцеральное пространство. Опасное пространство, каудально, прослеживается ниже истинного РФП, определяется в структуре заднего средостения, до уровня диафрагмы. Опасное пространство называет так, потому что является возможным путем распространения инфекции из шеи мягких тканей (ротоглотки, гортани), в средостение.

Также РФП условно делится на супрагиодную и инфрагиодную части – в зависимости от расположения по отношению к подъязычной кости. Супрагиодная часть содержит жировую ткань и лимфатические узлы, тогда как инфрагиоидная часть содержит только жир, и патологических изменений, связанных с лимфатической системой, в этой части не наблюдается. В супрагиоидной части лимфатические узлы расположены близко к медиальной части сонного пространства, на уровне поперечных отростков

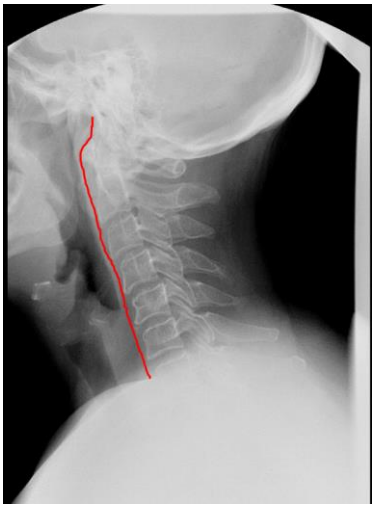

Рис. 1 (Fig. 1)

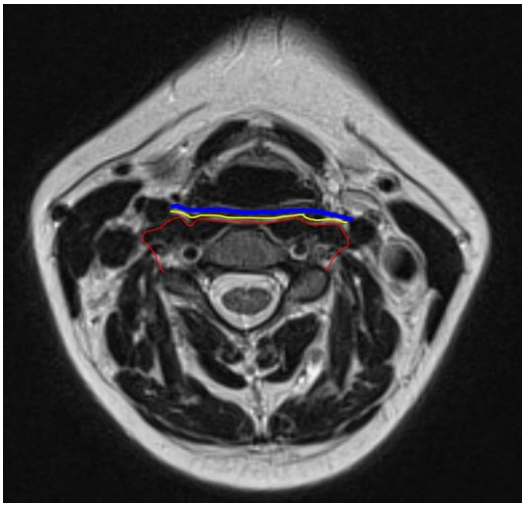

Рис. 2 (Fig. 2)

Рис. 1. Рентгенограмма шеи в боковой проекции.

Нормальная анатомия ПВП.

Fig. 1. Radiograph of the neck in lateral plane.

Normal anatomy of PVP.

Рис. 2. МРТ.

Схематическое расположение ретрофарингеального, опасного и превертебрального пространств. Взаимосвязь этих пространств друг с другом. Красная линия – передняя граница превертебрального пространства. Желтая линия – опасное пространство. Синяя линия – ретрофарингеальное пространство.

Fig. 2. MRI.

Schematic arrangement of retropharyngeal, dangerous and prevertebral spaces. The relationship of these spaces with each other. The red line is the anterior border of the prevertebral space. The yellow line is a dangerous space. The blue line is the retropharyngeal space.

1 шейного позвонка (атланта), и делятся на медиальную и латеральную группы. Медиальная группа узлов не постоянная и расположена кпереди от медиальных частей длинной мышцы шеи. Латеральная группа, также называется узлами Rouvière, расположена ближе к латеральным отделам длинной мышцы шеи.

В норме ретрофарингеальные лимфатические узлы обычно присутствуют у детей, в более зрелом возрасте – атрофируются, но могут определяться у подростков в период полового созревания. Небольших размеров лимфатические узлы могут встречаться у 2/3 взрослого населения, но в норме их размер не должен превышать 0,6 см по короткой оси [2, 9-11].

ПВП располагается между превертебральной фасцией спереди и передними поверхностям тел позвонков шейного отдела позвоночника сзади. Содержимое пространства – превертебральные мышцы (длинная мышца головы, длинная мышцы шеи), жир. В литературе остается дискутабельным вопрос относительно латеральной границы ПВП, объединяется ли ПВП и РФП в латеральных отделах и какие структуры туда входят [1-2, 9-11]. Термин, описывающий ПВП, используется в нашей статье для описания области между сонным пространством в латеральных отделах, превертебральной фасцией спереди и телами позвонков сзади (рис. 2).

Первичные опухоли РФП и ПВП.

Первичные опухоли РФП крайне редки. Липома является наиболее распространенным первичным образованием. Липомы чаще выглядят как овоидной формы образования, повторяющие форму РФП. На МСКТ – изображениях липома имеет отрицательные показатели плотности соответствующие жировой ткани (обычно в интервале -20 – -100 H.U.), имеют тонкостенную капсулу, ровные, четкие контуры. На МРТ липомы имею гиперинтенсивный сигнал в Т1-ВИ, в программах с подавлением сигнала от жировой ткани, как в Т1-ВИ, так и в Т2-ВИ – имеют гипоинтенсивный сигнал за счет подавления сигнала от жировой ткани (рис. 3). Как при КТ, так и при МРТ с контрастным усилением в структуре образования не наблюдается накопления контрастного препарата, контрастный препарат может, в ряде случает, накапливаться тонкостенной капсулой.

Гемангиома, гемангиофиброма – опухоль по форме и наружным контурам может напо-

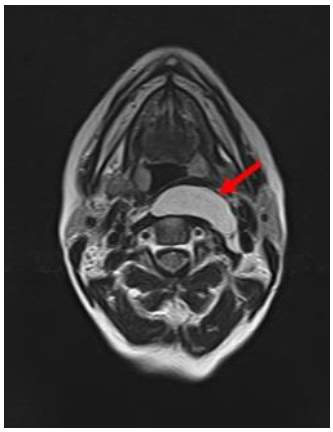

Рис. 3 а (Fig. 3 a)

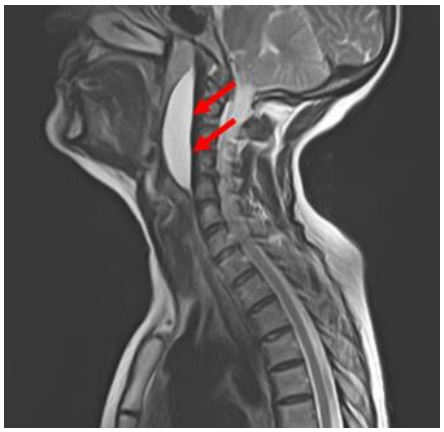

Рис. 3 б (Fig. 3 b)

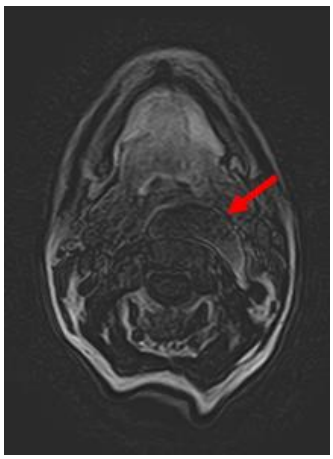

Рис. 3 в (Fig. 3 c)

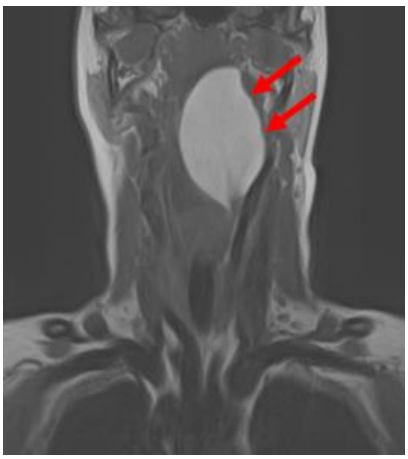

Рис. 3 г (Fig. 3 в)

Рис. 3. МРТ.

Липома в ретрофарингеальном пространстве, с локализацией в центральных отделах и левых отделах.

а, б - В Т2-ВИ образование имеет гиперинтенсивный сигнал за счет высокого содержания жировой ткани.

в - В Т1-ВИ с FS – образование имеет гипоинтенсивный сигнал за счет подавления сигнала от жировой ткани.

г - В Т1-ВИ образование имеет гиперинтенсивный сигнал за счет высокого содержания жировой ткани.

Fig. 3. MRI.

Lipoma in the retropharyngeal space, with localization in the central and left sections.

a, b – on T2-WI formation has a hyperintense signal due to the high content of adipose tissue

c – on T1-WI with FS - the formation has a hypointense signal due to the suppression of the signal from adipose tissue.

d – on T1-WI has a hyperintense signal due to the high content of adipose tissue.

минать липому. Имеет неоднородную структуру с мягкотканной плотность по КТ (20-35 H.U.), по МРТ – умеренно гиперинтенсивного сигнала в Т1-ВИ, в Т2-ВИ (рис. 4). На МРТ, в программах с подавлением сигнала от жировой ткани не наблюдается снижение сигнала – отсутствие жировой ткани в структуре опухоли – что отличает опухоль от липомы. При МСКТ, МРТ с контрастным усилением, за счет гиперваскуляризации, гемангиомы характеризуются активным накоплением контрастного препарата.

Еще реже встречаются злокачественные образования, такие как липосаркома. Хорошо дифференцированная липосаркома может иметь гомогенную жировую ткань, характеризуются гиперинтенсивным сигналом в Т1-ВИ, но по сравнению с липомами в структуре образования будут визуализироваться перегородки, или солидные включения, накапливающие контрастный препарат. Также образования чаще

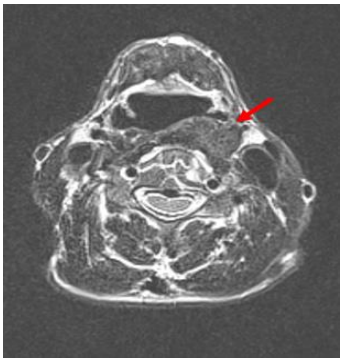

Рис. 4 а (Fig. 4 a)

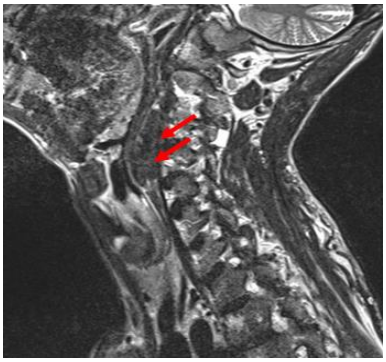

Рис. 4 б (Fig. 4 b)

Рис. 4. МРТ.

Гемангиофиброма в ретрофарингеальном пространстве слева.

а, б – Т2-ВИ в аксиальной, сагиттальной плоскостях – мягкотканные характеристики МР - сигнала

Fig. 4. MRI.

Hemangiofibroma in the retropharyngeal space on the left.

a, b - T2-WI in the axial, sagittal planes - soft tissue characteristics of the MR - signal

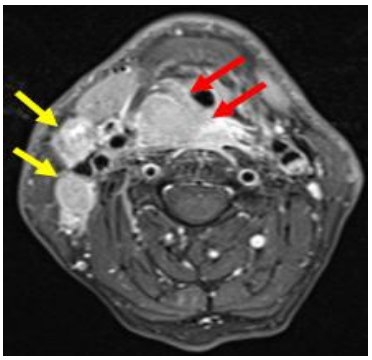

Рис. 5 а (Fig. 5 a)

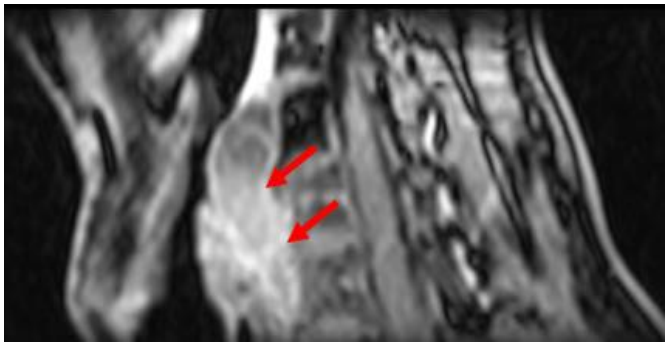

Рис. 5 б (Fig. 5 b)

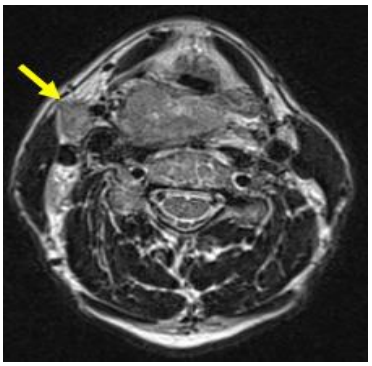

Рис. 5 в (Fig. 5 c)

Рис. 5 г (Fig. 5 d)

Рис. 5. МРТ.

Рак гортани Т4. Определяется распространение опухолевого процесса на ретрофарингеальное, превертебральное пространства (красные стрелки). Признаки распространения процесса по ходу фасциальных пространств в каудальном направлении (синие стрелки). Выраженная регионарная лимфаденопатия (желтые стрелки).

Fig. 5. MRI.

Cancer of the larynx T4. The spread of the tumor process to the retropharyngeal, prevertebral space (red arrows) is determined. Signs of the spread of the process along fascial spaces in the caudal direction (blue arrows). Severe regional lymphadenopathy (yellow arrows).

Рис. 6 а (Fig. 6 a)

Рис. 6 б (Fig. 6 b)

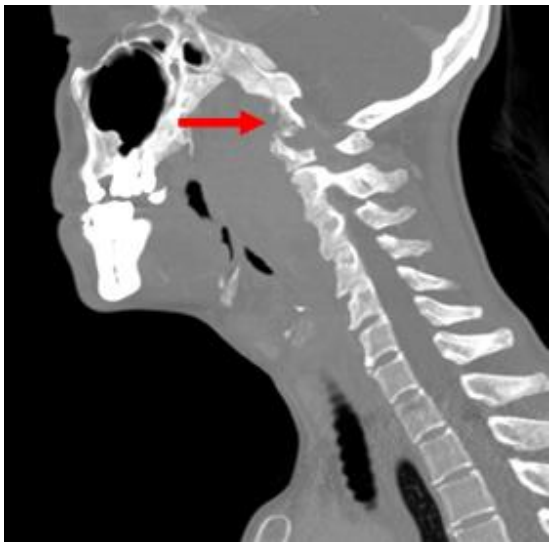

Рис. 6 в (Fig. 6 c)

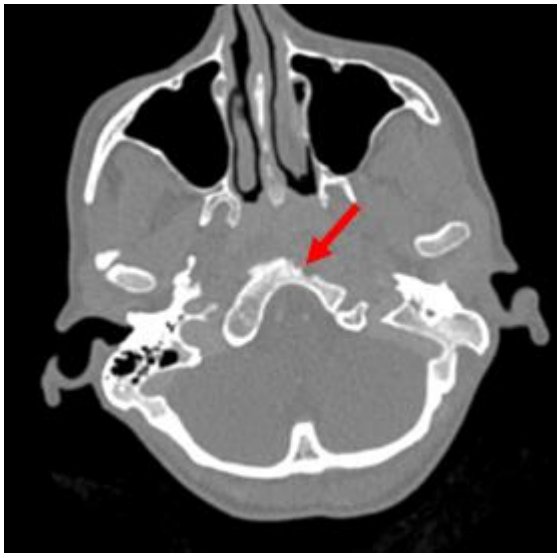

Рис. 6 г (Fig. 6 d)

Рис. 6. МСКТ.

Назофарингеальный рак глотки, с распространением на скат.

а, б – Выраженный опухолевый процесс в области носо-, ротоглотки, с распространением от ската до надскладочных отделов гортани. При КТ с контрастным усилением активно накапливает контрастный препарат (красные стрелки).

в, г - КТ сагиттальная плоскость, аксиальная плоскость в «костном окне», деструктивные изменения костей в области левых отделов ската, левых отделов дуги атланта (красные стрелки).

Fig. 6. MSCT.

Nasopharyngeal carcinoma, with spread to the clivus.

a, b - A pronounced process in the nasal and oropharyngeal region, spreading from the clivus to the prefabricated parts of the larynx. Contrast enhancement CT scan actively accumulates a contrast agent (red arrows)

c, d - CT scan, sagittal plane, axial plane in the “bone window”, destructive changes of bones in the region of the left sections of the clivus, left sections of the Atlanta arc (red arrows).

имеют неровные контуры, неравномерно утолщенную капсулу, накапливающую контрастный препарат, реактивные изменения в окружающих мягких тканях в виде участков отека.

Первичные опухоли ПВП крайне редки, включают опухоли длинных мышц шеи и по морфологическим характеристикам являются преимущественно саркомами [9-15].

Прямое распространение опухолей на РФП, ПВП.

Опухолевые процессы, такие как назофарингеальный рак (НФР) и плоскоклеточный рак ротоглотки, гортани, могут распространяться на РФП, ПВП (рис. 5).

НФР поражает поверхность слизистой оболочки носо-, ротоглотки и на ранних стадиях ограничено фарингобазилярной фасцией, что предотвращает более глубокое распространение образования. При прорастании фасции, опухолевый процесс может распространяться кзади и каудально в РФП, ПВП (рис. 6).

На МРТ изображениях при НФР определяется неравномерное утолщение слизистой оболочки и снижение сигнала в Т2-ВИ в области опухолевого поражения. НФР, также, часто распространяется на основание черепа, периневрально, в полость черепа. По сравнению с другими опухолями глотки, наличие опухолевого компонента, распространяющегося на скат, периневрально в полость черепа, наличие отдаленных метастазов, часто являются признаками именно НФР.

Другие опухоли гортаноглотки, ротоглотки, носоглотки, слизистой оболочки носа, также могут распространяются в РФП, и могут распространятся по ходу РФП в краниокаудальном направлении, поскольку в РФП в вертикальной плоскости нет фасциальных барьеров. Активному распространению опухолевого процесса в области основания черепа может препятствовать фиксация щечно – глоточной фасции к основанию черепа, что часто вызывает обширную эрозию ската в этой области.

Гломусные опухоли (параганглиомы) – редкие нейроэндокринные опухоли. Образования характеризуются активным накоплением контрастного препарата в раннюю фазу контрастирования. На МРТ структура образований неоднородная по типу «соль с перцем». По КТ образование имеет мягкотканую плотность (20-35 H.U.). Наружные контуры образований, как правило, ровные, четкие. Образования больших размеров оказывают механическое воздействие на окружающие анатомические структуры, могут деформировать окружающие фасциальные пространства (рис. 7) [16-30].

Метастазы.

НФР и плоскоклеточный рак ротоглотки и гортани могут метастазировать в ретрофарингеальные узлы, особенно часто при вовлечении задней стенки глотки (рис. 8). Другие первичные опухоли, такие как опухоли полости рта, придаточных пазух носа, некоторые карциномы с другой локализацией, такие как карцинома щитовидной железы, меланома и нейробластома также могут метастазировать в ретрофарингеальные узлы. Признаки метастатического поражения ретрофарингеальных узлов это – неоднородная структура узла за счет зон некроза, нечеткие, неровные контуры узла, увеличение 2 узлов или более 1 узла на одной стороне РФП. Считается, что при НФК увеличение размера короткой оси узла более чем на 6 мм в 87,5% случаев является признаком злокачественного поражения узла. Структурные изменения узла в виде участков некроза, неровность, нечеткость контуров узла являются признаками метастатического поражения, независимо от их размера (рис. 9).

Исследования, проведенные Wong Y.K. и коллегами показало, что при НФР ретрофарингеальные узлы поражаются реже, чем узлы уровнях IIB (72,2%, против 86,5%) [2]. Тем не менее, при поражении ретрофарингеальных узлов, значительно осложняется течение заболевания и увеличивает риск отделенных метастазов, что влияет на тактику лечения и прогноз заболевания.

Если в РФП выявляются лимфатические узлы с признаками метастатического поражения, но не выявлена первичная опухоль, то необходимо крайне тщательно обследовать слизистую оболочку носо-, ротоглотки на предмет опухолей небольшого размера на слизистой оболочке, или опухолей с локализацией в подслизистом слое.

Метастатическое поражение ретрофарингеальных узлов является плохим прогностическим признаком у пациентов с первичными опухолями рото-, гортаноглотки [16-30].

Другие патологические изменения.

Встречаются врожденные патологические изменения в РФП, и в рядом расположенных пространствах шеи, такие, как кисты жаберных дуг (рис. 10).

Другие редкие патологически изменения, которые могут локализоваться в РФП, ПВП – это опухоли нервных оболочек, пороки развития сосудов, пороки развития лимфатической системы, лейомиомы [9].

Лучевая терапия.

Сложная анатомическая локализация опухолей шеи, высокая технологичность хирургического лечения, которое всегда сопряжено с необходимостью реконструкции приводит к преобладанию лучевых и химиотерапевтических методов лечения пациентов с опухолями мягких тканей шеи [5, 6].

Постлучевой отек мягких тканей в области облучения может появиться через 4-6 недель

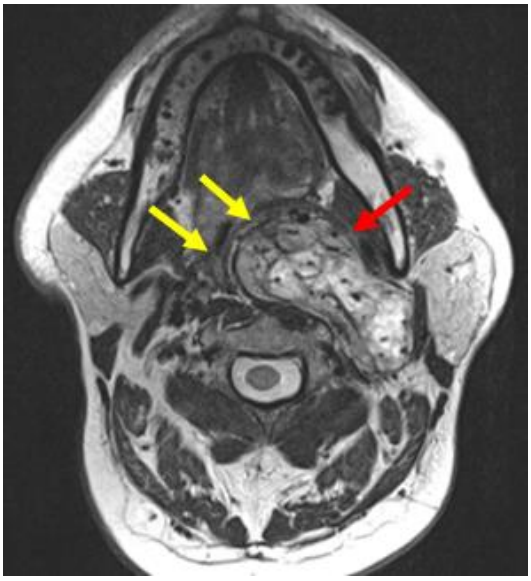

Рис. 7 а (Fig. 7 a)

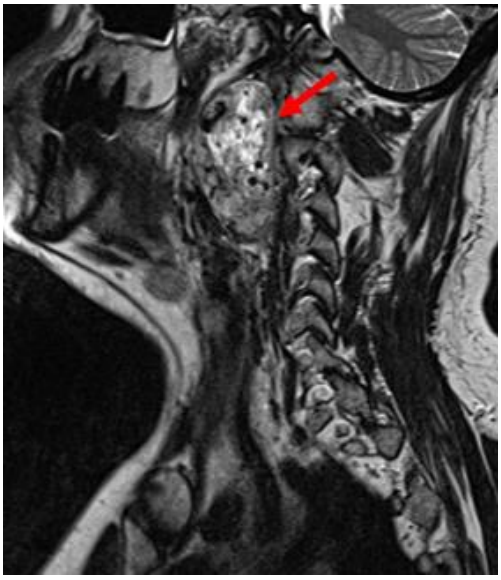

Рис. 7 б (Fig. 7 b)

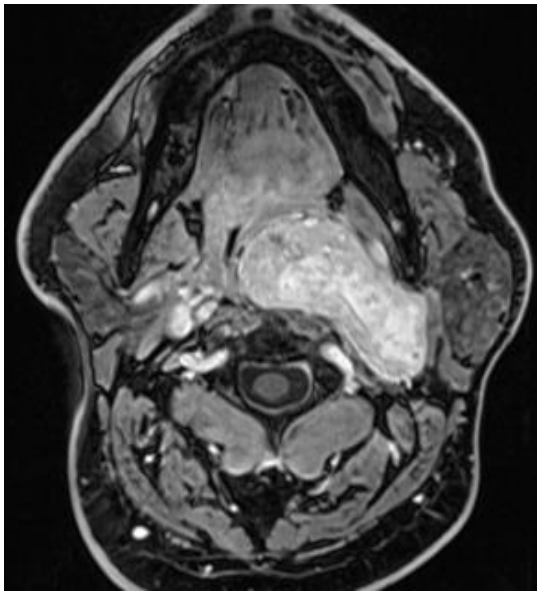

Рис. 7 в (Fig. 7 c)

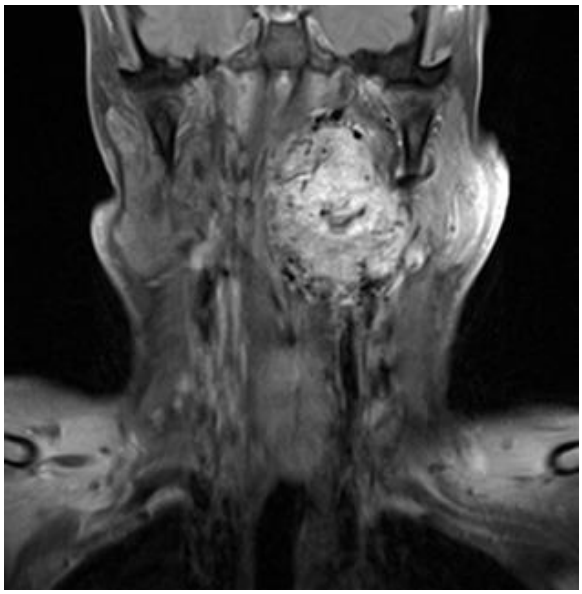

Рис. 7 г (Fig. 7 d)

Рис. 7. МРТ.

Параганглиома в левых отделах мягких тканей шеи (красные стрелки).

а, б - определяется механическое сдавление окружающих фасциальных пространств, в том числе РФП, ПВП (желтые стрелки).

в, г - определяется активное накопление контрастного препарата образованием.

Fig. 7. MRI.

Paraganglioma in the left parts of the soft tissues of the neck (red arrows).

a, b - mechanical compression of the surrounding fascial spaces, including RPS, PVP (yellow arrows) is determined.

c, d - determines the active accumulation of a contrast agent by formation.

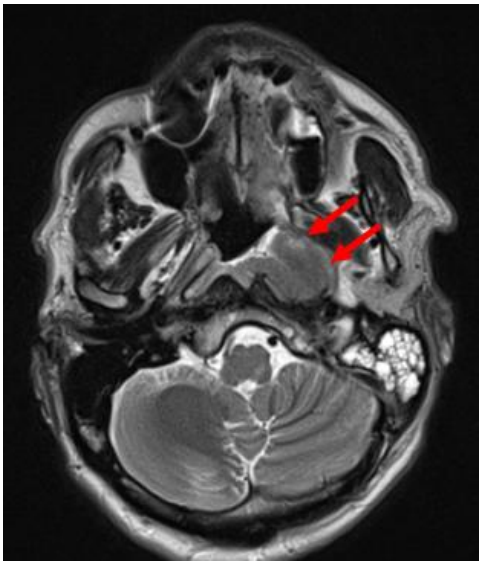

Рис. 8 а (Fig. 8 a)

Рис. 8 б (Fig. 8 b)

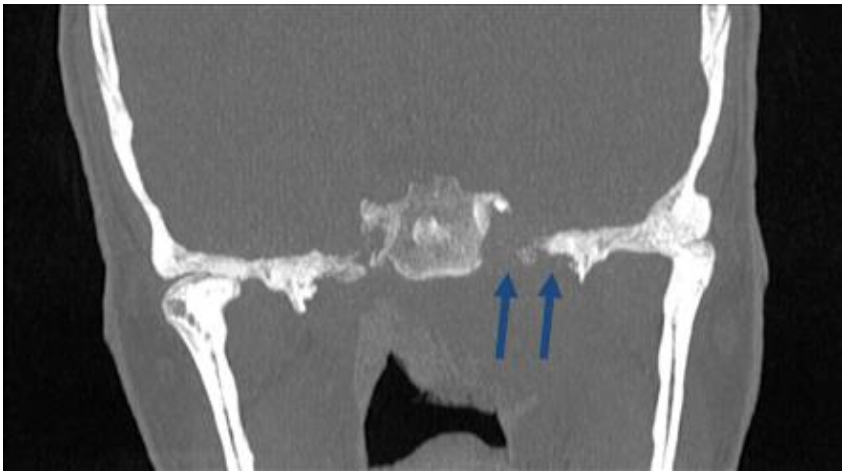

Рис. 8 в (Fig. 8 c)

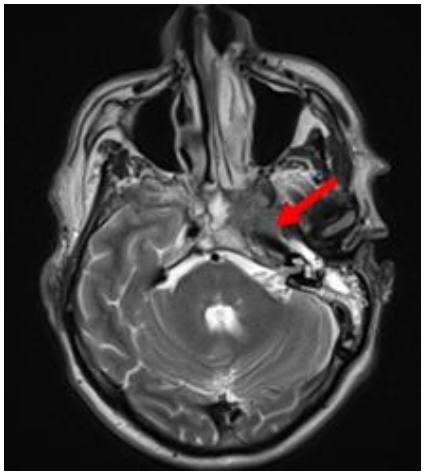

Рис. 8 г (Fig. 8 d)

Рис. 8. МРТ.

Плоскоклеточный рак в левых отделах носоглотки с распространением на область каменистой части левой внутренней сонной артерии (красные стрелки). Mts в лимфатический узел группы IIa слева (желтые стрелки). Деструктивные изменения в области апикальных отделов левой височной кости (синие стрелки).

Fig. 8. MRI.

Squamous cell carcinoma in the left parts of the nasopharynx with spreading to the area of the stony part of the left internal carotid artery (red arrows). Mts in the lymph node of group IIa on the left (yellow arrows). Destructive changes in the apical regions of the left temporal bone (blue arrows).

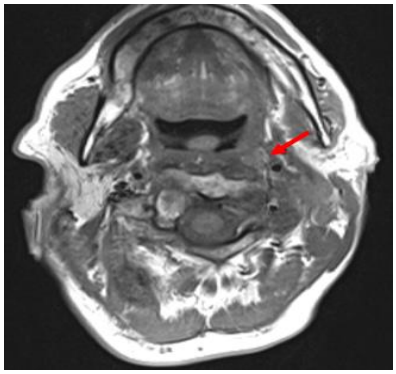

Рис. 9 а (Fig. 9 a)

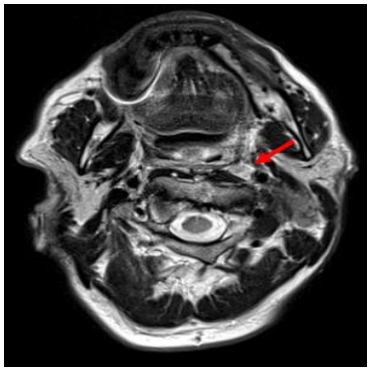

Рис. 9 б (Fig. 9 b)

Рис. 9. МРТ.

Плоскоклеточный рак в левых отделах носоглотки. Увеличенные, с признаками вторичного поражения (структура узлов неоднородная), ретрофарингеальные лимфатические узлы слева (красные стрелки).

Fig. 9. MRI.

Squamous cell carcinoma in the left parts of the nasopharynx. Enlarged, with signs of secondary lesion (the structure of nodes is not uniform), retropharyngeal lymph nodes on the left (red arrows).

Рис. 10 а (Fig. 10 a)

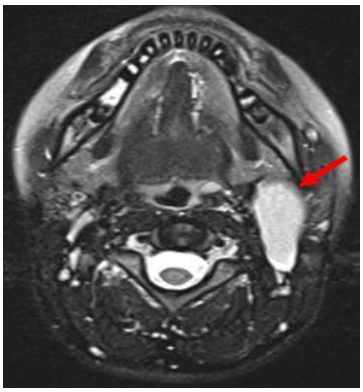

Рис. 10 б (Fig. 10 b)

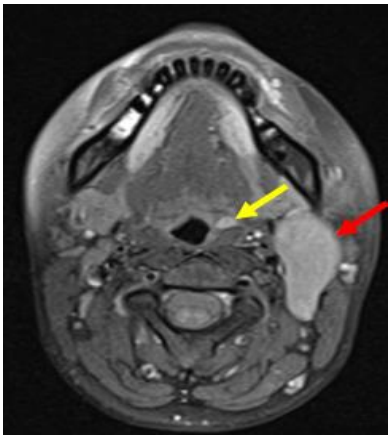

Рис. 10 в (Fig. 10 c)

Рис. 10 г (Fig. 10 d)

Рис. 10. МРТ.

Киста 2 жаберной дуги в мягких тканях шеи слева с белковым содержимым (красные стрелки). Единичный увеличенный ретрофарингеальный лимфатический узел слева (желтая стрелка).

Fig. 10. MRI.

Cyst 2 gill arch in the soft tissues of the neck on the left with protein content (red arrows). Single enlarged retropharyngeal lymph node on the left (yellow arrow).

Рис. 11 а (Fig. 11 a)

Рис. 11 б (Fig. 11 b)

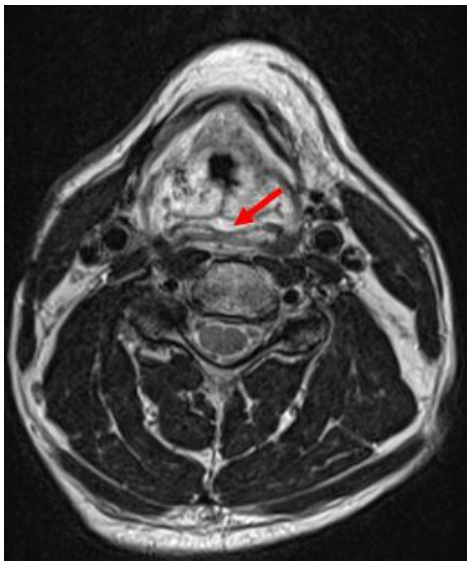

Рис. 11 в (Fig. 11 c)

Рис. 11 г (Fig. 11 d)

Рис. 11. МРТ.

Постлучевые изменения на уровне гортани.

а, б - Пациент П. Рак гортани Т3, постлучевые изменения в области надскладочного отдела гортани, РФП, ПВП. Скопление небольшого количества жидкости в РФП (красная стрелка).

в, г - Пациент Б. Рак гортани Т4, постлучевые изменения в области надскладочного отдела гортани, РФП, ПВП. Скопление небольшого количества жидкости в РФП, ПВП (красная стрелка).

Fig. 11. MRI.

Postradiation changes at the level of the larynx

a, b - Patient P. Cancer of the larynx T3, post-radiation changes in the area of the layering part of the larynx, RPS, PVP. Small amount of fluid in RPS (red arrow).

c, d - Patient B. Cancer of the larynx T4, post-radiation changes in the area of the layering part of the larynx, RPS, PVP. The accumulation of a small amount of fluid in RPS, PVP (red arrow).

Рис. 12 а (Fig. 12 a)

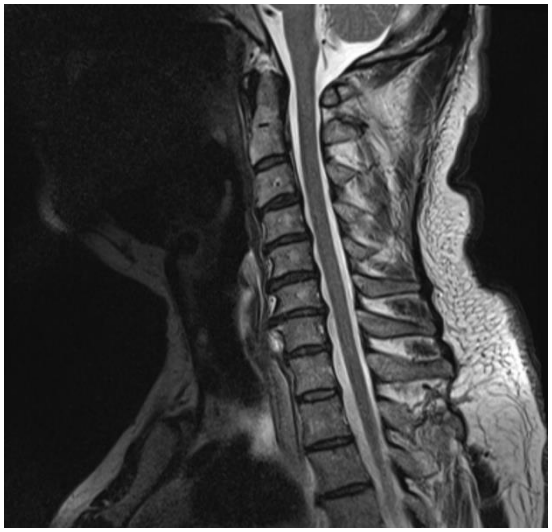

Рис. 12 б (Fig. 12 b)

Рис. 12. МРТ.

Остеофиты по передним поверхностям тел позвонков с деформацией ПВП, РФП.

Fig. 12. MRI.

Osteophytes along the anterior surfaces of the vertebral bodies with deformation of PVP, RPS.

Рис. 13 а (Fig. 13 a)

Рис. 13 б (Fig. 13 b)

Рис. 13. МРТ.

Спондилодисцит С6,7, с деструктивными изменениями в диске С6-7, телах позвонков, отеком структуры тел позвонков. Признаки формирования флегмоны под передней продольной связкой. Отек и уплотнение области ПВП, РФП (красные стрелки).

Fig. 13. MRI.

Spondylodiscitis C6,7, with destructive changes in the disk C6-7, vertebral bodies, edema of the structure of the vertebral bodies. Signs of phlegmon formation under the anterior longitudinal ligament. Swelling and compaction of the PVP, RPS area (red arrows).

после лучевой терапии и обычно исчезает через 8-12 недель. В РФП может наблюдаться отек мягких тканей, скопление жидкости, и повторять овоидную форму РФП и чаще не оказывает положительного масс – эффекта на окружающие анатомические структуры, что наблюдается, например, при абсцессах РФП. Неправильной формы, с неоднородной структурой постлучевые уплотнения мягких тканей, являются еще одним осложнением лучевой терапии и могут наблюдаться в стенке глотки, в РФП, или даже в ПВП. Постлучевые уплотнения мягких тканей могут иметь доброкачественный характер или быть злокачественной природы. При злокачественной природе этих изменений – уплотнение мягких тканей сохраняется в течение длительного времени. При доброкачественной природе – степень уплотнения мягких тканей должна уменьшиться через 12-16 недель от момента начала лечения (рис. 11) [5-7].

Дегенеративные, воспалительные изменения, опухолевые процессы позвоночного столба

Доброкачественные патологические изменения в телах позвонков шейного отдела позвоночника, такие как, дегенеративные изменения (протрузии, экструзии дисков, остеофиты по боковым поверхностям тел позвонков), изменения воспалительной природы – остеомиелит в шейном отделе позвоночного столба, могут механически воздействовать на ПВП или даже распространяться на ПВП, или на РФП (рис. 12).

Такие изменения в РФП, ПВП, как гнойный аденит, абсцессы, обычно проявляются как ограниченное скопление жидкости, часто жидкость при МРТ в Т1-ВИ, Т2-ВИ может иметь неоднородные показатели сигнала, за счет белкового компонента.

Признаками воспалительного процесса являются такие изменения как: утолщение фасциальных оболочек, формирование утолщенных стенок у жидкостных скоплений, накапливающих контрастный препарат, реактивный отек мягких тканей в каротидных пространствах, в парафарингеальных пространствах (рис. 13).

Первичные опухолевые процессы в области позвоночного столба могут распространятся кпереди в ПВП, и дальше в РФП.

Признаки наличия опухолевых масс в ПВП – это смещение жировой прослойки РФП кпереди и снижения дифференцировки структуры длинных мышц спины, которые расположены кпереди от патологических изменений в позвоночном столбе [9, 16-30].

Заключение.

Первичные поражения РФП и ПВП редки. В большинстве случаев поражение этих пространство происходит в результате прямого распространения из соседних фасциальных пространств или в результате метастазирования.

Знание нормальной анатомии этих пространств, окружающих фасциальных пространств, особенности их визуализации лучевыми методами диагностики, знание патологических изменений в этих пространствах, помогает клиницисту в выработки правильной тактики лечения, прогнозирования течения заболевания.

Ключевые моменты

1. Из-за анатомической особенности – глубокого расположения РФП и ПВП в мягких тканях шеи, патологические изменения, развивающиеся в этих пространствах, крайне трудно оцениваются при клинических исследованиях.

2. Комплексная визуализация лучевыми методами диагностики РФП, ПВП позволяет выявлять, детально характеризовать различные патологические процессы, оценивать распространенность процессов на окружающие анатомические структуры, помогает клиницисту в выработки правильной тактики ведения пациента.

3. Знание нормальной анатомии этих пространств, окружающих анатомических структур позволяет врачу правильно оценивать патологические процессы.

Источник финансирования и конфликт интересов.

Авторы данной статьи подтвердили отсутствие финансовой поддержки исследования и конфликта интересов, о которых необходимо сообщить.

Список литературы:

1. Harnsberger H.R. Handbook of head and neck imaging. 2. St Louis (MO). Mosby, 1995. PP. 89–104.

2. Wong Y.K., Novotny G.M. Retropharyngeal space - a review of anatomy, pathology, and clinical presentation. J Otolaryngol. 1978; 7 (6): 528–36.

3. Дайхес Н.А., Давудов Х.Ш., Антонов В.Ф. Состояние и перспективы развития Лор-онкологии. Рос. Оториноларингология. 2002; 1 (1): 21-26.

4. Warner W.C. Rockwood and Wilkins' fractures in children. In: Beaty JH, Kasser J.R., editors. Cervical spine injuries in children. Baltimore (MD): Lippincott Williams & Wilkins; 2001. pp. 809–84.

5. Виноградов В.В., Трофимов Е.И. Современные методы выявления метастазов рака гортани и гортаноглотки в лимфатические узлы шеи. Рос. Оториноларингология. 2011; 1 (50): 114-117.

6. Мудунов А.М., Алиева С.Б. Спорные вопросы в лечении больных раком складочного отдела гортани T3N0-2M0. ФГБУ «РОНЦ им. Н.Н.Блохина» РАМН, Москва. Опухоли головы и шеи. 2014; 2: 10-13.

7. Решетов И.В. Опухоли органов головы и шеи: технология лечения и реабилитация пациентов: реконструкция тканей. М., 2016. 520 с. [Reshetov I.V.- Tumors of organs of head and neck: technology of treatment and rehabilitation of patients: tissue reconstruction / M.: 2016.– 520 p. (In. Russ.).]
8. Виноградов В.В. Тактика лечения пациентов с регионарными метастазами рака гортани и гортаноглотки. Докт.дисс. М., 2015. 265 с.
9. Branstetter BF, 4th, Weissman JL. Normal anatomy of the neck with CT and MR imaging correlation. Radiol Clin North Am. 2000;38(5):925–40.
10. Chong VF, Fan YF. Radiology of the retropharyngeal space. Clin Radiol. 2000;55(10):740–8.
11. Davis WL, Harnsberger HR, Smoker WR, et al. Retropharyngeal space: evaluation of normal anatomy and diseases with CT and MR imaging. Radiology. 1990;174(1):59–64.
12. Som PM, Curtin HD, Mancuso AA. Imaging-based nodal classification for evaluation of neck metastatic adenopathy. AJR Am J Roentgenol. 2000;174(3):837–44.
13. Mancuso AA, Harnsberger HR, Muraki AS, et al. Computed tomography of cervical and retropharyngeal lymph nodes: normal anatomy, variants of normal, and applications in staging head and neck cancer. Part II: pathology. Radiology. 1983;148(3):715–23.
14. Som PM. Lymph nodes of the neck. Radiology. 1987;165(3):593–600.
15. Davis WL, Harnsberger HR. CT and MRI of the normal and diseased perivertebral space. Neuroradiology. 1995;37(5):388–94.
16. Som PM, Curtin HD. Fascia and spaces of the neck. In: Som PS, Curtin HD, editors. Head and neck imaging. 5. St. Louis (MO): Mosby; 2011. pp. 2203–34.
17. Gundelach R, Ullah R, Coman S, et al. Liposarcoma of the retropharyngeal space. J Laryngol Otol. 2005;119(8):651–4.
18. Ozawa H, Soma K, Ito M, et al. Liposarcoma of the retropharyngeal space: report of a case and review of literature. Auris Nasus Larynx. 2007;34(3):417–21.
19. Ohguri T, Aoki T, Hisaoka M, et al. Differential diagnosis of benign peripheral lipoma from well-differentiated liposarcoma on MR imaging: is comparison of margins and internal characteristics useful? AJR Am J Roentgenol. 2003;180(6):1689–94.
20. Kransdorf MJ, Bancroft LW, Peterson JJ, et al. Imaging of fatty tumors: distinction of lipoma and well-differentiated liposarcoma. Radiology. 2002;224(1):99–104.
21. King AD, Lam WW, Leung SF, et al. MRI of local disease in nasopharyngeal carcinoma: tumour extent vs tumour stage. Br J Radiol. 1999;72(860):734–41.
22. Goh J, Lim K. Imaging of nasopharyngeal carcinoma. Ann Acad Med Singapore. 2009;38(9):809–16.
23. Glastonbury CM. Nasopharyngeal carcinoma: the role of magnetic resonance imaging in diagnosis, staging, treatment, and follow-up. Top Magn Reson Imaging. 2007;18(4):225–35.
24. Chong VF, Fan YF. The retropharyngeal space: route of tumour spread. Clin Radiol. 1998;53(1):64–7.
25. Zhang GY, Liu LZ, Wei WH, et al. Radiologic criteria of retropharyngeal lymph node metastasis in nasopharyngeal carcinoma treated with radiation therapy. Radiology. 2010;255(2):605–12.
26. Wang XS, Hu CS, Ying HM, et al. Patterns of retropharyngeal node metastasis in nasopharyngeal carcinoma. Int J Radiat Oncol Biol Phys. 2009;73(1):194–201.
27. Tham IW, Hee SW, Yap SP, et al. Retropharyngeal nodal metastasis related to higher rate of distant metastasis in patients with N0 and N1 nasopharyngeal cancer. Head Neck. 2009;31(4):468–74.
28. McLaughlin MP, Mendenhall WM, Mancuso AA, et al. Retropharyngeal adenopathy as a predictor of outcome in squamous cell carcinoma of the head and neck. Head Neck. 1995;17(3):190–8.
29. Chua DT, Sham JS, Kwong DL, et al. Retropharyngeal lymphadenopathy in patients with nasopharyngeal carcinoma: a computed tomography-based study. Cancer. 1997;79(5):869–77.
30. Silver AJ, Mawad ME, Hilal SK, et al. Computed tomography of the nasopharynx and related spaces. Part II: pathology. Radiology. 1983;147(3):733–8.

References:

1. Harnsberger H.R. Handbook of head and neck imaging. 2. St Louis (MO). Mosby, 1995. PP. 89–104.
2. Wong Y.K., Novotny G.M. Retropharyngeal space - a review of anatomy, pathology, and clinical presentation. J Otolaryngol. 1978; 7 (6): 528–36.
3. Dayhes N.A., Davudov H.Sh., Antonov V.F. The state and prospects of the development of Lor-Oncology. Grew up Otolaryngology. 2002; 1 (1): 21-26 (in Russian).
4. Warner W.C. Rockwood and Wilkins' fractures in children. In: Beaty JH, Kasser J.R., editors. Cervical spine injuries in children. Baltimore: Lippincott Williams & Wilkins; 2001. pp. 809–84.
5. Vinogradov V.V., Trofimov E.I. Modern methods of detecting metastases of cancer of the larynx and laryngopharynx in the lymph nodes of the neck. Grew up Otolaryngology. 2011; 1 (50): 114-117 (in Russian).
6. Mudunov A.M., Aliyev S.B. Controversial issues in the treatment of patients with laryngeal cancer T3N0-2M0. FSBI "RCRC them. NNBlokhina "RAMS, Moscow. Tumors of the head and neck. 2014; 2: 10-13 (in Russian).
7. Reshetov I.V.- Tumors of organs of head and neck: technology of treatment and rehabilitation of patients: tissue reconstruction. M., 2016. 520 p. (in Russian).
8. Vinogradov V.V. Tactics of treatment of patients with regional metastases of laryngeal and hypopharyngeal cancer. Doc. diss. 2015. 265 p. (in Russian).
9. Branstetter BF, 4th, Weissman JL. Normal anatomy of the neck with CT and MR imaging correlation. Radiol Clin North Am. 2000;38(5):925–40.
10. Chong VF, Fan YF. Radiology of the retropharyngeal space. Clin Radiol. 2000;55(10):740–8.
11. Davis WL, Harnsberger HR, Smoker WR, et al. Retropharyngeal space: evaluation of normal anatomy and diseases with CT and MR imaging. Radiology. 1990;174(1):59–64.
12. Som PM, Curtin HD, Mancuso AA. Imaging-based nodal classification for evaluation of neck metastatic adenopathy. AJR Am J Roentgenol. 2000;174(3):837–44.
13. Mancuso AA, Harnsberger HR, Muraki AS, et al. Computed tomography of cervical and retropharyngeal lymph nodes: normal anatomy, variants of normal, and applications in staging

head and neck cancer. Part II: pathology. Radiology. 1983;148(3):715–23.

14. Som PM. Lymph nodes of the neck. Radiology. 1987;165(3):593–600.

15. Davis WL, Harnsberger HR. CT and MRI of the normal and diseased perivertebral space. Neuroradiology. 1995;37(5):388–94.

16. Som PM, Curtin HD. Fascia and spaces of the neck. In: Som PS, Curtin HD, editors. Head and neck imaging. 5. St. Louis (MO): Mosby; 2011. pp. 2203–34.

17. Gundelach R, Ullah R, Coman S, et al. Liposarcoma of the retropharyngeal space. J Laryngol Otol. 2005;119(8):651–4.

18. Ozawa H, Soma K, Ito M, et al. Liposarcoma of the retropharyngeal space: report of a case and review of literature. Auris Nasus Larynx. 2007;34(3):417–21.

19. Ohguri T, Aoki T, Hisaoka M, et al. Differential diagnosis of benign peripheral lipoma from well-differentiated liposarcoma on MR imaging: is comparison of margins and internal characteristics useful? AJR Am J Roentgenol. 2003;180(6):1689–94.

20. Kransdorf MJ, Bancroft LW, Peterson JJ, et al. Imaging of fatty tumors: distinction of lipoma and well-differentiated liposarcoma. Radiology. 2002;224(1):99–104.

21. King AD, Lam WW, Leung SF, et al. MRI of local disease in nasopharyngeal carcinoma: tumour extent vs tumour stage. Br J Radiol. 1999;72(860):734–41.

22. Goh J, Lim K. Imaging of nasopharyngeal carcinoma. Ann Acad Med Singapore. 2009;38(9):809–16.

23. Glastonbury CM. Nasopharyngeal carcinoma: the role of magnetic resonance imaging in diagnosis, staging, treatment, and follow-up. Top Magn Reson Imaging. 2007;18(4):225–35.

24. Chong VF, Fan YF. The retropharyngeal space: route of tumour spread. Clin Radiol. 1998;53(1):64–7.

25. Zhang GY, Liu LZ, Wei WH, et al. Radiologic criteria of retropharyngeal lymph node metastasis in nasopharyngeal carcinoma treated with radiation therapy. Radiology. 2010;255(2):605–12.

26. Wang XS, Hu CS, Ying HM, et al. Patterns of retropharyngeal node metastasis in nasopharyngeal carcinoma. Int J Radiat Oncol Biol Phys. 2009;73(1):194–201.

27. Tham IW, Hee SW, Yap SP, et al. Retropharyngeal nodal metastasis related to higher rate of distant metastasis in patients with N0 and N1 nasopharyngeal cancer. Head Neck. 2009;31(4):468–74.

28. McLaughlin MP, Mendenhall WM, Mancuso AA, et al. Retropharyngeal adenopathy as a predictor of outcome in squamous cell carcinoma of the head and neck. Head Neck. 1995;17(3):190–8.

29. Chua DT, Sham JS, Kwong DL, et al. Retropharyngeal lymphadenopathy in patients with nasopharyngeal carcinoma: a computed tomography-based study. Cancer. 1997;79(5):869–77.

30. Silver AJ, Mawad ME, Hilal SK, et al. Computed tomography of the nasopharynx and related spaces. Part II: pathology. Radiology. 1983;147(3):733–8.

.

НАУЧНЫЙ ОБЗОР

РОЛЬ КТ И МРТ В ДИАГНОСТИКЕ ПЛОСКОКЛЕТОЧНОЙ КАРЦИНОМЫ ГОРТАНИ

Серова Н.С., Шебунина А.Б., Аветисян Э.Е.

ФГАОУ ВО Первый МГМУ им И.М. Сеченова Минздрава России (Сеченовский Университет). г. Москва, Россия.

Плоскоклеточный рак гортани является одним из наиболее распространенных видов опухоли головы и шеи. В данном литературном обзоре описаны современные возможности компьютерной томографии и магнитно-резонансной томографии шеи в диагностике плоскоклеточного рака гортани, а также представлен практический подход в отношении стадирования плоскоклеточного рака гортани.

Ключевые слова: компьютерная томография, магнитно-резонансная томография, плоскоклеточный рак гортани.

Контактный автор: Шебунина А.Б., e-mail: anna.shebunina@gmail.com

Для цитирования: Серова Н.С., Шебунина А.Б., Аветисян Э.Е. Роль КТ и МРТ в диагностике плоскоклеточной карциномы гортани. REJR 2019; 9(2):197-204. DOI:10.21569/2222-7415-2019-9-2-197-204.

Статья получена: **22.05.19** **Статья принята:** **14.06.19**

THE ROLE OF CT AND MRI IN THE DIAGNOSIS OF SQUAMOUS CELL CARCINOMA OF THE LARYNX

Serova N.S., Shebunina A.B., Avetisyan E.Ye.

I.M. Sechenov First Moscow state medical university (Sechenov University). Moscow, Russia.

Larynx squamous cell carcinoma is one of the most common types of head and neck tumors. This literature review describes the current capabilities of computed tomography and magnetic resonance imaging of the neck in the diagnosis of laryngeal squamous cell carcinoma and also presents a practical approach to staging laryngeal squamous cell carcinoma.

Keywords: computed tomography, magnetic resonance, squamous cell carcinoma.

Corresponding author: Shebunina A.B., e-mail: anna.shebunina@gmail.com

For citation: Serova N.S., Shebunina A.B., Avetisyan E.Ye. The role of CT and MRI in the diagnosis of squamous cell carcinoma of the larynx. REJR 2019; 9(2):197-204. DOI:10.21569/2222-7415-2019-9-2-197-204.

.

Received: **22.05.19** **Accepted:** **14.06.19**

Рак гортани является одним из наиболее распространенных видов рака головы и шеи [1]. Согласно современным данным, из всех злокачественных новообразований на долю рака гортани приходится до 4-5% [2]. Плоскоклеточный рак наблюдается в большинстве случаев рака гортани [3]. Другие, реже встречающиеся опухоли включают хондросаркому, неходжкинскую лимфому, метастазы опухолей других локализаций, а также некоторые другие виды опухолей [3]. Плоскоклеточный рак чаще всего встречается у лиц 50-70 лет, у мужчин в 3 раза чаще, чем у женщин [4]. Основными факторами риска развития рака гортани являются злоупотребление алкоголем, курение, а также некоторые профессиональные вредности такие, как древесная пыль или пары красок и лаков [5]. Также в литературе есть данные о связи рака гортани с вирусом папилломы человека 16 и 18 типа [6].

Плоскоклеточный рак гортани стадируется с использованием критериев TNM, которые одобрены Американским объединенным комитетом по стадированию рака [7]. В отличие от большинства неплоскоклеточных опухолей, которые представляют поражения подслизистой оболочки, плоскоклеточный рак возникает из слизистой оболочки и, следовательно, может быть визуализирован при ларингоскопии [8, 9]. Метод NBI-эндоскопии зарекомендовал себя как информативный неинвазивный метод при скрининге новообразований гортани [10]. Однако, несмотря на то, что ларингоскопия, эндоскопия и биопсия остаются основными методами диагностики у пациентов с подозрением на патологию гортани, методы лучевой диагностики часто играют определяющую роль в установлении диагноза и планировании лечения злокачественных заболеваний гортани [11].

Анатомия.

Знание анатомии гортани и типичных путей распространения плоскоклеточного рака играют ключевую роль в определении стадии заболевания. Гортань анатомически разделена на 3 отдела: надскладочный, складочный и подскладочный. Складочный и надскладочный отделы являются наиболее частыми местами локализации плоскоклеточного рака (60% и 35% случаев соответственно) [1]. В остальных случаях опухоль первично локализуется в подскладочном отделе или затрагивает более одной области. В последнем случае опухоль классифицируется как чрескладочная (transglottis tumor).

Надскладочный отдел является верхней частью гортани и располагается от верхушки надгортанника до желудочков гортани, включает надгортанник, черпаловидно-надгортанные складки, вестибулярные складки и желудочки гортани. Складочный отдел расположен между надскладочным и подскладочным отделами. Складочный отдел содержит голосовые складки, а также переднюю комиссуру и межчерпаловидную складку. Черпаловидные хрящи являются важным анатомическим ориентиром для дифференциации голосовой щели и надскладочного отдела. Подскладочный отдел является нижней частью гортани и располагается до нижнего края перстневидного хряща, который имеет форму кольца.

Экстраларингеальное распространение опухоли можно оценить с помощью компьютеной томографии (КТ) или магнитно-резонансной томографии (МРТ), при этом необходимо учитывать основные пути распространения опухоли в мягкие ткани: через щитовидную мембрану по верхнему сосудисто-нервному пучку гортани, через нижний констриктор глотки и через перстне-щитовидную мембрану [12]. Преднадгортанное и околоскладочное пространства являются определяющими областями для распространения плоскоклеточного рака. Инвазия опухоли в эти пространства определяет стадию опухоли как Т3, что влияет на выбор лечения. Преднадгортанное пространство представляет собой треугольную область, заполненную жиром, которая расположена между надгортанником и подъязычной костью. Околоскладочное пространство расположено латерально от вестибулярных и голосовых складок, содержит жировую ткань и мышцы.

Лучевая диагностика.

Визуализация с помощью КТ и МРТ имеет высокую информативность в оценке распространенности патологического процесса, тогда как при ларингоскопии эта возможность ограничена [13]. Кроме того, лучевые методы диагностики позволяют одновременно проводить оценку лимфатических узлов шеи и поиск отдаленных метастазов.

КТ.

Исследование гортани обычно начинают с КТ из-за непродолжительного времени исследования, высокого пространственного расширения. Скорость получения изображения относится к основным преимуществам КТ, что позволяет избежать значительных артефактов, вызванных глотанием и дыханием, которые часто приводят к значительному снижению диагностической значимости МРТ. Чтобы предотвратить или минимизировать артефакты, связанные с движением, пациентам рекомендуют не глотать и не кашлять во время исследования [11]. Правильная укладка пациента во время исследования имеет решающее значение для предотвращения неверной интерпретации изображения. Аксиальная плоскость изображения должна быть параллельна голосовым складкам или подъязычной кости, в то время как фронтальная плоскость должна быть параллельна дыхательным путям и перпендикулярна голосовым складкам. Изображения анализируются как в мягкотканном, так и костном окне, что помогает оценить инвазию хряща. Мультипланарная реконструкция изображения во фронтальной и сагиттальной плоскостях позволяет более достоверно оценить анатомическую взаимосвязь между опухолью и окружающими структурами.

КТ области шеи выполняется от основания черепа до нижней границы дуги аорты. Пациенты находятся в положении лежа на спине, шея слегка вытянута [13]. КТ с внутривенным контрастированием позволяет адекватно визуализировать первичную опухоль и точно дифференцировать шейные лимфатические узлы от сосудов [14]. Некоторые авторы подтверждают, что проведение КТ при спокойном дыхании с применением функциональных проб (фонация «И», проба Вальсавы) повышают информативность исследования в выявлении распространения опухоли в грушевидные синусы, желу-

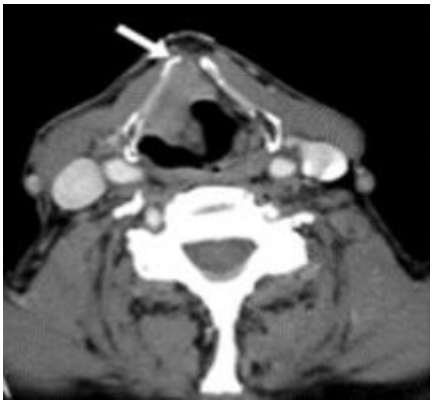

Рис. 1 а (Fig. 1 a)

Рис. 1 б (Fig. 1 b)

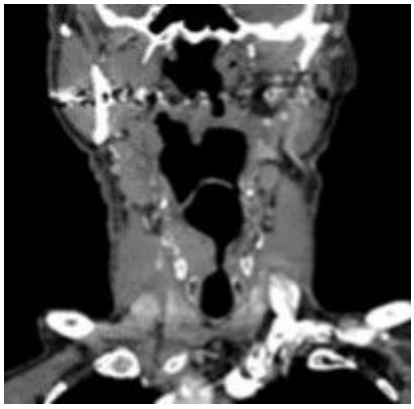

Рис. 1 в (Fig. 1 c)

Рис. 1 г (Fig. 1 d)

Рис. 1. КТ шеи.

а – надскладочный отдел, б – складочный отдел; показана большая масса мягких тканей, включающая преэпиглоттическое пространство (стрелка) и правую черпаловидно-надгортанную складку. в – Коронарная проекция, г – сагиттальная проекция; показано чрескладочное расположение опухоли без подскладочного распространения.

K. Gilbert et al. Staging of Laryngeal Cancer Using 64-Channel Multidetector Row CT: Comparison of Standard Neck CT with Dedicated Breath-Maneuver Laryngeal CT. American Journal of Neuroradiology February 2010; 31 (2): 251-256.

Fig. 1. Neck CT.

a – supraglottic level, b – glottic level; a large soft-tissue mass involving the pre-epiglottic space (arrow) and right aryepiglottic fold. c – coronal view, d – sagittal view; transglottic extension of the tumor without subglottic extension.

K. Gilbert et al. Staging of Laryngeal Cancer Using 64-Channel Multidetector Row CT: Comparison of Standard Neck CT with Dedicated Breath-Maneuver Laryngeal CT. American Journal of Neuroradiology February 2010; 31 (2): 251-256.

дочки гортани [15, 16].

КТ-признаки опухолевых изменений гортани имеют неоднозначную трактовку вследствие сложной анатомо-гистологической структуры гортани и ее взаимоотношений с окружающими тканями. М. А. Рябова и соавт. провели исследование 31 пациента с диагнозом плоскоклеточного рака гортани, среди которых в 26 случаях была выявлена первичная опухоль, а в 5 случаях – рецидив рака гортани после хирургического лечения или лучевой терапии. Авторы сравнили данные КТ с эндоскопической интраоперационной картиной и заключением патогистологического исследования. В результате в 8 случаях из 31 авторы отметили расхождение результатов КТ с интраоперационными данными и результатами патогистологического исследования. В 4 случаях ошибочные данные КТ были получены у больных с первичными опухолями гортани (15,5%), а в 4 случаях – в диагностике рецидива опухоли. Авторы пришли к выводу, что КТ наиболее информативна при диа-

гностике первичных опухолей гортани, интерпретация данных КТ при рецидивах опухоли затруднена [17]. При оценке распространения патологического процесса на окружающим анатомические структуры важно оценить инвазию хрящей гортани, что определяет стадию опухоли как Т4 и значительно влияет на тактику лечения и прогноз. КТ позволяет диагностировать инвазию хряща с приемлемой точностью, применяя определенные критерии разрушения хряща –сочетание эрозии, лизиса и экстралаpингеального распространения; однако при исследовании с внутривенным контрастированием опухоль иногда достаточно трудно отличить от неоссифицированного хряща [18].

МРТ.

МРТ имеет некоторые преимущества перед КТ: отсутствие ионизирующего излучения и более высокое контрастное разрешение мягких тканей, благодаря которому МРТ является более точным методом в определении глубины распространения опухоли и инвазии хряща [11, 13]. Достижения в области МРТ характеризуются разработкой технических решений, которые сокращают время исследования, тем самым уменьшая артефакты движения и увеличивая пространственное разрешение. Поверхностные катушки с фазированной решеткой, непосредственно наложенные на шею, позволяют использовать методы параллельной визуализации, которые значительно сокращают время исследования и усиливают интенсивность сигнала, находясь ближе к гортани. Базовый протокол МРТ состоит из Т1-взвешенной последовательности с турбо-спиновым эхо, Т1-взвешенной последовательности с подавлением сигнала жира, Т2-взвешенной последовательности с подавлением сигнала жира, диффузионно-взвешенной последовательности, полученных до и после введения контрастных препаратов. Как и при КТ, аксиальные изображения должны быть параллельны голосовым складкам. Для правильной ориентации, МР-исследование должно начинаться с сагиттальной Т1-взвешенной последовательности, которая помогает визуализировать гортань и плоскость голосовых складок. МРТ позволяет дифференцировать рубцовую ткань (после лазерной резекции опухоли) от рецидива опухоли. Кроме того, последовательности DWI обладают потенциалом более точного различия перитуморального отека от опухолевой ткани, что может привести к улучшению оценки опухолевой инвазии. Авторы сообщают об успешном применении последовательности DWI в дифференциации злокачественных и доброкачественных шейных лимфатических узлов. Также данные литературы свидетельствуют о том, что DWI является перспективной методикой в определении рецидива опухоли и его отличия от доброкачественных послеоперационных изменений [18 - 20]. При оценке первичной опухоли на МРТ отмечают характерный гиперинтенсивный сигнал на Т2-взвешенных изображениях и гипоинтенсивный сигнал на Т1-взвешенных изображениях. В первом случае возможно дифференцировать опухоль от гипоинтенсивной мышечной ткани, а во втором – дифференцировать опухоль от гиперинтенсивной жировой ткани, оценить инвазию жировых структур [19].

Bojan Banko et al. провели исследование диагностической точности предоперационной МРТ у 31 пациента с раком гортани. Пациентам была проведена фиброларингоскопия с последующей МРТ. Изображения МРТ оценивали на предмет инвазии передней комиссуры, подскладочного, окологлоточного и преднадгортанного пространства, инвазии хряща, экстралаpингеального распространения опухоли и поражения лимфатических узлов, полученные данные сравнивали с результатами патогистологического исследования. В результате исследования не было выявлено статистически значимых различий в данных МРТ по сравнению с послеоперационной патогистологией при распространении опухоли в подскладочное пространство (29% и 38%), переднюю спайку (48% и 48%), в преднадгортанное пространство (33% и 29%) и при инвазии хряща (19% и 14%) соответственно. Однако распространение опухоли в околоскладочное пространство чаще ошибочно наблюдалось при МРТ (71% против 47%), $p < 0,05$. Таким образом, МРТ является эффективным методом дооперационной оценки пациентов с раком гортани [22].

Относительно инвазии хряща МРТ демонстрирует более высокую чувствительность, чем КТ [18]. Нормальные хрящи показывают пере менную интенсивность сигнала на Т1- и Т2-взвешенных изображениях, в зависимости от степени минерализации хряща. Однако подобная картина при МРТ может быть связана с перифокальным воспалением, что снижает специфичность МРТ [23]. Сравнение с интенсивностью сигнала первичной опухоли помогает в дифференциальной диагностике: инвазированный хрящ показывает высокую интенсивность сигнала на Т2-взвешенных изображениях, аналогичную первичной опухоли, в то время как воспаленный хрящ демонстрирует интенсивность сигнала Т2-взвешенных изображениях выше, чем у первичной опухоли.

Лимфогенное метастазирование.

Метастазирование в шейные лимфатические узлы является основным путем распространения плоскоклеточного рака гортани. Расположение шейных лимфатических узлов описано в соответствии с классификацией Американского общества головы и шеи и Американской академии отоларингологии – хирургии го

Рис. 2 а (Fig. 2 a) | Рис. 2 б (Fig. 2 b) | Рис. 2 в (Fig.2 c)

Рис. 2. МРТ, аксиальная проекция.

Пациент, 66 лет, плоскоклеточный рак гортани подскладочного отдела и метастазы в лимфатических узлах на уровне IIa и b с правой стороны. а – На изображении с Т2-взвешенным турбо-спиновым эхо (TSE) метастазы в лимфатические узлы (стрелки) демонстрируют неоднородный гиперинтенсивный сигнал. б – На диффузионно-взвешенном изображении метастазы в лимфатических узлах демонстрируют выраженный гиперинтенсивный сигнал. в – На изображении с контрастным усилением Т1-градиентного эха (GRE) наблюдается неоднородное усиление сигнала от лимфатических узлов, пораженных метастазами.

F. Agnello et al. Computerised tomography and magnetic resonance imaging of laryngeal squamous cell carcinoma: A practical approach. The Neuroradiology Journal. 2017; 30 (3): 197–204.

Fig. 2. MRI, axial view.

Patient M., 66 y.o., subglottic squamous cell carcinoma (SCC) and enlarged lymph node metastases in the level IIa and b on the right side. a – T2-WI turbo spin echo (TSE) image, lymph node metastases (arrows) show heterogeneous hyperintesity; b – DWI, lymph node metastases show strong hyperintesity. c – contrast-enhanced T1-gradient echo (GRE) image lymph node metastases show heterogeneous enhancement.

F. Agnello et al. Computerised tomography and magnetic resonance imaging of laryngeal squamous cell carcinoma: A practical approach. The Neuroradiology Journal. 2017;. 30 (3): 197–204.

ловы и шеи [24]. Эта классификация подразделяет шейные лимфоузлы на шесть уровней в зависимости от первичного лимфатического дренажа каждой опухоли шеи. Знание направления лимодренажа помогает рентгенологам правильно охарактеризовать увеличенные узлы и точно оценить наиболее вероятные места метастазирования [25]. Опухоли надскладочного отдела гортани преимущественно метастазируют в верхние яремные лимфатические узлы, тогда как опухоли складочного и подскладочного отделов редко метастазируют в регионарные лимфоузлы. Эти различия обусловлены различным эмбриологическим происхождением надскладочного отдела по сравнению со складочным и подскладочным [26]. Локализация, количество и размер метастазов в лимфатических узлах отражают агрессивность опухоли и влияют на тактику лечения.

Традиционные критерии для дифференциации нормальных и патологических лимфоузлов включают размер, форму, края и характер накопления контрастного вещества. Разработаны критерии оценки ответа в солидных опухолях (RECIST – Response Evaluation Criteria in Solid Tumors), в которых в качестве дифференциального признака используют диаметр лимфоузла по короткой оси на КТ и МРТ изображениях в аксиальной проекции. Узлы с диаметром короткой оси <10 мм считаются доброкачественными, а узлы с диаметром короткой оси> 15 мм – злокачественными [27]. Однако оптимального размера определения доброкачественной или злокачественной природы лимфоузла не существует. Так, реактивные лимфатические узлы могут быть значительно увеличены из-за гиперплазии и воспаления, а мелкие лимфатические узлы могут быть поражены микроскопическими метастазами [28].

Доброкачественные лимфатические узлы имеют четкие края [25]. Нечеткие края являются отличительной чертой злокачественного образования и указывают на внекапсулярное распространение опухоли. Еще одним призна-

ком является характер накопления контрастного вещества – доброкачественные лимфатические узлы однородно накапливают контрастное вещество, в то время как метастатические лимфоузлы демонстрируют неоднородное накопление контрастного вещества за счет некроза, кровоизлияния или кистозной дегенерации. Однако следует заметить, что это справедливо для крупных пораженных лимфатических узлов в запущенных случаях заболевания или при поздней диагностике.

Несколько исследований показали, что лимфатические узлы, пораженные метастазами, имеют более низкие значения измеряемого коэффициента диффузии (ИКД), чем доброкачественные лимфатические узлы, из-за большего количества клеток [29]. De Bondt et al. сообщили, что использование значений ИКД в сочетании с традиционными критериями визуализации улучшает дифференциацию злокачественных и доброкачественных лимфатических узлов [26]. Однако следует иметь в виду, что реактивные лимфатические узлы иногда могут показывать низкие значения ИКД из-за большого количества воспалительных клеток и фиброзной стромы [30]. В дополнение к диагностике метастазов в лимфатических узлах, рентгенолог должен оценить его связь с окружающими структурами такими, как сонная артерия, мышцы и кости, так как их участие может быть противопоказанием к хирургическому вмешательству [31].

Оценка отдаленных метастазов.

Отдаленные метастазы встречаются достаточно редко и, как правило, связаны с рецидивом заболевания [32, 33]. Наиболее часто плоскоклеточный рак гортани метастазирует в легкие (до 66% гематогенных метастазов) [33]. Дифференциальный диагноз между метастазированием плоскоклеточного рака гортани в легкие и первичным плоскоклеточным раком легкого достаточно затруднителен. Так же плоскоклеточный рак гортани метастазирует в кости, печень, кожу, средостение и костный мозг [3].

Заключение.

Таким образом, анализ доступной нам отечественной и зарубежной литературы показал, что для определения распространенности опухолевого процесса и выбора правильной тактики лечения плоскоклеточного рака гортани целесообразно применение как КТ, так и МРТ. МРТ обладает более широкими диагностическими возможностями на ранних стадиях рака гортани, позволяет более точно определить экстраларингеальное распространение опухоли, инвазию хряща.

Источник финансирования и конфликт интересов.

Авторы данной статьи подтвердили отсутствие финансовой поддержки исследования и конфликта интересов, о которых необходимо сообщить.

Список литературы:

1. American Cancer Society. Laryngeal and hypopharyngeal cancer, http://www.cancer.org/cancer/laryngealandhypopharyngealcancer/detailedguide/laryngeal-and-hypopharyngeal-cancer-key-statistics (2016, accessed 2 October 2016).

2. Васильев П.В., Юдин А.Л. Значение мультиспиральной рентгеновской компьютерной томографии с внутривенным контрастированием в дифференциальной диагностике рака гортани и гортаноглотки с опухолевидными образованиями другой этиологии. Медицинская визуализация. 2009; 3.

3. Greenlee R.T., Hill-Harmon M.B., Murray T. et al. Cancer statistics, 2001. CA Cancer J Clin. 2001; 51: 15-36.

4. Marchiano E., Patel D.M., Patel T.D. et al. Subglottic squamous cell carcinoma: A population-based study of 889 cases. Otolaryngol Head Neck Surg. 2016; 154: 315–321.

5. Blot W.J., McLaughlin J.K., Winn D.M. et al. Smoking and drinking in relation to oral and pharyngeal cancer. Cancer Res. 1988; 48: 3282–3287.

6. Torrente M.C., Rodrigo J.P., Haigentz M. Jr. et al. Human papillomavirus infections in laryngeal cancer. Head Neck. 2011; 33: 581–586.

7. Edge S.B., Byrd D.R., Compton C.C. et al. (eds) AJCC cancer staging manual. 7th ed. 2010. New York, Springer, 2010.

8. De Foer B., Hermans R., Van der Goten A. et al. Imaging features in 35 cases of submucosal laryngeal mass lesions. Eur Radiol. 1996; 6: 913-919.

9.Saleh E.M., Mancuso A.A., Stringer S.P. CT of submucosal and occult laryngeal masses. J Comput Assist Tomogr. 1992; 16: 87-93.

10. Свистушкин В.М., Чучуева Н.Д. Применение метода узкоспектральной эндоскопии в диагностике злокачественных заболеваний гортани. Медицинский совет. 2017; 8: 104-107.

11. Agnello F., Cupido F., Sparacia G., Midiri F. Miroddi M., Grassedonio E., Galia M. Computerised tomography and magnetic resonance imaging of laryngeal squamous cell carcinoma: A practical approach. Neuroradiol J. 2017; 30 (3): 197–204.

12. Onaya H.,, Fujii S., Ojiri H., ,Otani K., Satake M. .Primary staging of laryngeal and hypopharyngeal cancer: CT, MR imaging and dual-energy CT. European journal of radiology. 2014; 83: 23-35. DOI: https://doi.org/10.1016/j.ejrad.2013.10.022

13. Huang Y., Solle M., Weissler M.C. Larynx: Anatomic Imaging for Diagnosis and Management. Otolaryngol Clin N Am. 2012; 45: 1325–1361.

14. Lell M. M., Greess H., Hothorn T. et al. Multiplanar functional imaging of the larynx and hypopharynx with multislice spiral CT. Eur Radiol. 2004; 14: 2198–2205.

15. Casselman J. W. Imaging of laryngeal cancer. Acta Otorhinolaryngol Belg. 1992; 46 (2): 161–74.

16. Wang S. G., Seo C. J., Chon K. M. et al. Clinical usefulness of 3-dimensional computed tomography laryngography in laryn-

geal and hypopharyngeal cancer. Am. J. Otolaryngol. 2005; 26 (5): 314–323.

17. Рябова М.А., Улупов М.Ю., Портнов Г.В., Пособило Е.Е. Ограничения компьютерной томографии в диагностике рака гортани. Лучевая диагностика и терапия. 2014; (4): 92-99. https://doi.org/10.22328/2079-5343-2014-4-92-99

18. Becker M., Zbären P., Laeng H. et al. Neoplastic invasion of the laryngeal cartilage: Comparison of MR imaging and CT with histopathologic correlation. Radiology. 1995; 194: 661–669.

19. Zbären P., Caversaccio M., Thoeny H.C. et al. Radionecrosis or tumor recurrence after radiation of laryngeal and hypopharyngeal carcinomas. Otolaryngol Head Neck Surg. 2006; 135: 838–843.

20. Abdel Razek A.A., Kandeel A.Y., Soliman N. et al. Role of diffusion-weighted echo-planar MR imaging in differentiation of residual or recurrent head and neck tumors and posttreatment changes. AJNR Am J Neuroradiol. 2007; 28: 1146–115.

21. Keberle M., Kenn W., Hahn D. Current concepts in imaging of laryngeal and hypopharyngeal cancer. Eur Radiol. 2002; 12: 1672–1683.

22. Banko B., Dukic V., Milovanovic J., Kovac J.D., Artiko V., Maksimovic R.. Diagnostic significance of magnetic resonance imaging in preoperative evaluation of patients with laryngeal tumors. European Archives of Oto-Rhino-Laryngology. 2011; 268 (11): 1617.

23. Becker M., Zbaren P., Casselman J.W. et al. Neoplastic invasion of laryngeal cartilage: Reassessment of criteria for diagnosis at MR imaging. Radiology. 2008; 249: 551–559.

24. Schwartz L.H., Bogaerts J., Ford R. et al. Evaluation of lymph nodes with RECIST 1.1. Eur J Cancer. 2009; 45: 261–267.

25. Van den Brekel M.W., Stel H.V., Castelijns J.A. et al. Cervical lymph node metastasis: Assessment of radiologic criteria. Radiology. 1990; 177: 379–384.

26. De Bondt R.B., Hoeberigs M.C., Nelemans P.J. et al. Diagnostic accuracy and additional value of diffusion-weighted imaging for discrimination of malignant cervical lymph nodes in head and neck squamous cell carcinoma. Neuroradiology. 2009; 51: 183–192.

27. Holzapfel K., Duetsch S., Fauser C. et al. Value of diffusion-weighted MR imaging in the differentiation between benign and malignant cervical lymph nodes. Eur J Radiol. 2009; 72: 381–387.

28. Vandecaveye V., De Keyzer F., Vander Poorten V. et al. Head and neck squamous cell carcinoma: Value of diffusion-weighted MR imaging for nodal staging. Radiology. 2009; 251: 134–146.

29. Hoang J.K., Vanka J., Ludwig B.J. et al. Evaluation of cervical lymph nodes in head and neck cancer with CT and MRI: Tips, traps, and a systematic approach. AJR Am J Roentgenol. 2013; 200: 17–25.

30. Robbins K.T., Clayman G., Levine P.A. et al. Neck dissection classification update: Revisions proposed by the American Head and Neck Society and the American Academy of Otolaryngology–Head and Neck Surgery. Arch Otolaryngol Head Neck Surg. 2002; 128: 751–758.

31. Yousem D.M., Hatabu H., Hurst R.W. et al. Carotid artery invasion by head and neck masses: Prediction with MR imaging. Radiology. 1995; 195: 715–720.

32. Vandecaveye V., De Keyzer F., Vander Poorten V. et al. Head and neck squamous cell carcinoma: Value of diffusion-weighted MR imaging for nodal staging. Radiology. 2009; 251: 134–146.

33. Alvi A., Johnson J.T. Development of distant metastasis after treatment of advanced-stage head and neck cancer. Head Neck 1997; 19: 500–505.

34. Ferlito A., Shaha A.R., Silver C.E. et al. Incidence and sites of distant metastases from head and neck cancer. ORL J Otorhinolaryngol Relat Spec. 2001; 63: 202–207.

References:

1. American Cancer Society. Laryngeal and hypopharyngeal cancer, http://www.cancer.org/cancer/laryngealandhypopharyngealcancer/detailedguide/laryngeal-and-hypopharyngeal-cancer-key-statistics (2016, accessed 2 October 2016).

2. Vasiliev P. V., Yudin A. L. the Value of multispiral x-ray computed tomography with intravenous contrast in the differential diagnosis of cancer of the larynx and larynx with tumor-like formations of other etiology. Medical imaging. 2009; 3. (in Russian).

3. Greenlee R.T., Hill-Harmon M.B., Murray T. et al. Cancer statistics, 2001. CA Cancer J Clin. 2001; 51: 15-36.

4. Marchiano E., Patel D.M., Patel T.D. et al. Subglottic squamous cell carcinoma: A population-based study of 889 cases. Otolaryngol Head Neck Surg. 2016; 154: 315–321.

5. Blot W.J., McLaughlin J.K., Winn D.M. et al. Smoking and drinking in relation to oral and pharyngeal cancer. Cancer Res. 1988; 48: 3282–3287.

6. Torrente M.C., Rodrigo J.P., Haigentz M. Jr. et al. Human papillomavirus infections in laryngeal cancer. Head Neck. 2011; 33: 581–586.

7. Edge S.B., Byrd D.R., Compton C.C. et al. (eds) AJCC cancer staging manual. 7th ed. 2010. New York, Springer, 2010.

8. De Foer B., Hermans R., Van der Goten A. et al. Imaging features in 35 cases of submucosal laryngeal mass lesions. Eur Radiol. 1996; 6: 913-919.

9. Saleh E.M., Mancuso A.A., Stringer S.P. CT of submucosal and occult laryngeal masses. J Comput Assist Tomogr. 1992; 16: 87-93.

10. Svistushkin V. M., Kochueva N. D. The application of the method of narrow-band endoscopy in the diagnosis of malignant diseases of the larynx. medical Council. 2017; 8: 104-107. (in Russian).

11. Agnello F., Cupido F., Sparacia G., Midiri F. Miroddi M., Grassedonio E., Galia M. Computerised tomography and magnetic resonance imaging of laryngeal squamous cell carcinoma: A practical approach. Neuroradiol J. 2017; 30 (3): 197–204.

12. Onaya H.,, Fujii S., Ojiri H., ,Otani K., Satake M. .Primary staging of laryngeal and hypopharyngeal cancer: CT, MR imaging and dual-energy CT. European journal of radiology. 2014; 83: 23-35. DOI: https://doi.org/10.1016/j.ejrad.2013.10.022

13. Huang Y., Solle M., Weissler M.C. Larynx: Anatomic Imaging for Diagnosis and Management. Otolaryngol Clin N Am. 2012; 45: 1325–1361.

14. Lell M. M., Greess H., Hothorn T. et al. Multiplanar functional imaging of the larynx and hypopharynx with multislice spiral

CT. Eur Radiol. 2004; 14: 2198–2205.

15. Casselman J. W. Imaging of laryngeal cancer. Acta Otorhinolaryngol Belg. 1992; 46 (2): 161–74.

16. Wang S. G., Seo C. J., Chon K. M. et al. Clinical usefulness of 3-dimensional computed tomography laryngography in laryngeal and hypopharyngeal cancer. Am. J. Otolaryngol. 2005; 26 (5): 314–323.

17. Рябова М.А., Улупов М.Ю., Портнов Г.В., Пособило Е.Е. Ограничения компьютерной томографии в диагностике рака гортани. Лучевая диагностика и терапия. 2014; (4): 92-99. https://doi.org/10.22328/2079-5343-2014-4-92-99

18. Becker M., Zbären P., Laeng H. et al. Neoplastic invasion of the laryngeal cartilage: Comparison of MR imaging and CT with histopathologic correlation. Radiology. 1995; 194: 661–669.

19. Zbären P., Caversaccio M., Thoeny H.C. et al. Radionecrosis or tumor recurrence after radiation of laryngeal and hypopharyngeal carcinomas. Otolaryngol Head Neck Surg. 2006; 135: 838–843.

20. Abdel Razek A.A., Kandeel A.Y., Soliman N. et al. Role of diffusion-weighted echo-planar MR imaging in differentiation of residual or recurrent head and neck tumors and posttreatment changes. AJNR Am J Neuroradiol. 2007; 28: 1146–115.

21. Keberle M., Kenn W., Hahn D. Current concepts in imaging of laryngeal and hypopharyngeal cancer. Eur Radiol. 2002; 12: 1672–1683.

22. Banko B., Dukic V., Milovanovic J., Kovac J.D., Artiko V., Maksimovic R.. Diagnostic significance of magnetic resonance imaging in preoperative evaluation of patients with laryngeal tumors. European Archives of Oto-Rhino-Laryngology. 2011; 268 (11): 1617.

23. Becker M., Zbaren P., Casselman J.W. et al. Neoplastic invasion of laryngeal cartilage: Reassessment of criteria for diagnosis at MR imaging. Radiology. 2008; 249: 551–559.

24. Schwartz L.H., Bogaerts J., Ford R. et al. Evaluation of lymph nodes with RECIST 1.1. Eur J Cancer. 2009; 45: 261–267.

25. Van den Brekel M.W., Stel H.V., Castelijns J.A. et al. Cervical lymph node metastasis: Assessment of radiologic criteria. Radiology. 1990; 177: 379–384.

26. De Bondt R.B., Hoeberigs M.C., Nelemans P.J. et al. Diagnostic accuracy and additional value of diffusion-weighted imaging for discrimination of malignant cervical lymph nodes in head and neck squamous cell carcinoma. Neuroradiology. 2009; 51: 183–192.

27. Holzapfel K., Duetsch S., Fauser C. et al. Value of diffusion-weighted MR imaging in the differentiation between benign and malignant cervical lymph nodes. Eur J Radiol. 2009; 72: 381–387.

28. Vandecaveye V., De Keyzer F., Vander Poorten V. et al. Head and neck squamous cell carcinoma: Value of diffusion-weighted MR imaging for nodal staging. Radiology. 2009; 251: 134–146.

29. Hoang J.K., Vanka J., Ludwig B.J. et al. Evaluation of cervical lymph nodes in head and neck cancer with CT and MRI: Tips, traps, and a systematic approach. AJR Am J Roentgenol. 2013; 200: 17–25.

30. Robbins K.T., Clayman G., Levine P.A. et al. Neck dissection classification update: Revisions proposed by the American Head and Neck Society and the American Academy of Otolaryngology–Head and Neck Surgery. Arch Otolaryngol Head Neck Surg. 2002; 128: 751–758.

31. Yousem D.M., Hatabu H., Hurst R.W. et al. Carotid artery invasion by head and neck masses: Prediction with MR imaging. Radiology. 1995; 195: 715–720.

32. Vandecaveye V., De Keyzer F., Vander Poorten V. et al. Head and neck squamous cell carcinoma: Value of diffusion-weighted MR imaging for nodal staging. Radiology. 2009; 251: 134–146.

33. Alvi A., Johnson J.T. Development of distant metastasis after treatment of advanced-stage head and neck cancer. Head Neck 1997; 19: 500–505.

34. Ferlito A., Shaha A.R., Silver C.E. et al. Incidence and sites of distant metastases from head and neck cancer. ORL J Otorhinolaryngol Relat Spec. 2001; 63: 202–207.

.

НАУЧНЫЙ ОБЗОР

МАТЕМАТИЧЕСКОЕ МОДЕЛИРОВАНИЕ КОРОНАРНОГО КРОВОТОКА ДЛЯ ОЦЕНКИ ФУНКЦИОНАЛЬНОЙ ЗНАЧИМОСТИ СТЕНОТИЧЕСКОГО ПОРАЖЕНИЯ ПО ДАННЫМ КОМПЬЮТЕРНОЙ ТОМОГРАФИИ

Терновой С.К.[1,2], Чеповский А.М.[3], Веселова Т.Н.[2], Борисенко В.В.[4], Серова Н.С.[1]

1 - ФГАОУ ВО «Первый МГМУ им. И.М. Сеченова» Минздрава России (Сеченовский университет). г. Москва, Россия.
2 - ФГБУ Национальный медицинский исследовательский центр кардиологии Минздрава России. г. Москва, Россия.
3 - Национальный исследовательский университет «Высшая школа экономики». г. Москва, Россия.
4 - Московский государственный университет им. М.В. Ломоносова. г. Москва, Россия.

Инвазивная коронарная ангиография (КАГ) с одновременным измерением фракционного резерва кровотока (ФРККАГ) является референтным методом оценки функциональной значимости стенотического поражения коронарных артерий у пациентов с ишемической болезнью сердца (ИБС). Компьютерная томографическая ангиография (КТА) в качестве альтернативного неинвазивного метода визуализации коронарного русла обладает высокой диагностической точностью и входит в алгоритм обследования пациентов с ИБС низкого и среднего риска.

Цель исследования. Описать математические принципы и результаты клинической валидации ФРККТА для оценки ишемии миокарда.

Материалы и методы. Анализ данных отечественной и зарубежной литературы, научных публикаций, электронных ресурсов.

Результаты. С помощью математического моделирования коронарного кровотока с применением законов гидродинамики стало возможным рассчитать показатель ФРК, используя данные КТА. Результаты крупномасштабных многоцентровых исследований DISCOVER - FLOW, DeFACTO и PLATFORM подтвердили диагностическую точность ФРККТА в сравнении с ФРК КАГ.

Заключение. Современные разработки в области КТА и математического моделирования позволяют расширить рамки стандартного исследования коронарного русла, которое включает оценку не только анатомических, но и функциональных параметров.

Ключевые слова: фракционный резерв кровотока (ФРК), коронарные артерии, компьютерная томографическая ангиография (КТА), математическое моделирование.

Контактный автор: Крючков И.А., e-mail: mazar15@mail.ru

Для цитирования: Терновой С.К., Чеповский А.М., Веселова Т.Н., Борисенко В.В., Серова Н.С. Математическое моделирование коронарного кровотока для оценки функциональной значимости стенотического поражения по данным компьютерной томографии. REJR 2019; 9(2):205-212. DOI:10.21569/2222-7415-2019-9-2-205-212.

Статья получена: **18.05.19** **Статья принята:** **14.06.19**

MATHEMATICAL MODELING OF CORONARY BLOOD FLOW TO ASSESS THE FUNCTIONAL SIGNIFICANCE OF STENOTIC LESION BY COMPUTED TOMOGRAPHY

Ternovoy S.K.[1,2], Chepovskiy A.M.[3], Veselova T.N.[2], Borisenko V.V.[4], Serova N.S.[1]

1 - I.M. Sechenov First Moscow State Medical University of the Ministry of Health of the Russian Federation (Sechenov University).
2 - National Medical Research Center of Cardiology.
3 - National Research University "Higher School of Economics".
4 - Lomonosov Moscow State University. Moscow, Russia.

Invasive coronary angiography (CAG) with simultaneous measurement of fractional blood flow reserve (FFR) is a reference method for assessing the functional significance of coronary artery stenotic lesions in patients with coronary heart disease (CHD). Computed tomographic angiography (CTA) as an alternative non-invasive method of visualization of the coronary bed has high diagnostic accuracy and is included in the algorithm for examining patients with low and medium-risk coronary artery disease.

Purpose. To describe the mathematical principles and results of clinical validation of FFRCTA to assess myocardial ischemia.

Material and methods. Data analysis of domestic and foreign literature, scientific

publications, electronic resources.

Results. With the help of mathematical modeling of the coronary blood flow using the laws of hydrodynamics, it became possible to calculate the FFR using data from the CTA (FFR CTA). The results of the large multicenter research DISCOVER-FLOW, DeFACTO and PLATFORM confirmed the diagnostic accuracy of FFRCTA compared to the invasive FFR.

Conclusion. Modern developments in the field of CTA and mathematical modeling allow us to expand the scope of the standard study of the coronary tree, which includes an assessment of not only anatomical, but also functional parameters.

Keywords: fractional blood flow reserve (FFR), coronary arteries, computed tomographic angiography (CTA), mathematical modeling.

Corresponding author: Kryuchkov I.A., e-mail: mazar15@mail.ru

For citation: Ternovoy S.K., Chepovskiy A.M., Veselova T.N., Borisenko V.V., Serova N.S. Mathematical modeling of coronary blood flow to assess the functional significance of stenotic lesion by computed tomography. REJR 2019; 9(2):205-212. DOI:10.21569/2222-7415-2019-9-2-205-212.

.

Received: **18.05.19** **Accepted:** **14.06.19**

Внедрение компьютерной томографической ангиографии (КТА) в клиническую практику в середине 90-х годов прошлого века изменило парадигму диагностики ишемической болезни сердца (ИБС): от рутинных функциональных тестов до непосредственной оценки тяжести атеросклеротического поражения коронарных артерий. Результаты большого количества исследований доказали, что КТА обладает высокой отрицательной прогностической ценностью [1 - 4], что послужило основанием включения КТ в международные рекомендации в качестве альтернативного метода диагностики ИБС у пациентов низкого и среднего риска [5]. Кроме этого, в рекомендациях по острому коронарному синдрому (ОКС) КТА предлагается в качестве метода первой линии для исключения атеросклеротического поражения коронарных артерий, выявления нестабильных атеросклеротических бляшек и дифференциальной диагностики с расслаивающей аневризмой аорты и тромбоэмболией легочной артерии у больных с атипичным болевым синдромом в грудной клетке без специфических изменений на ЭКГ и отрицательным тестом на тропонин [6]. Аналогичные положения отражены в отечественных публикациях и рекомендациях по ишемической болезни сердца (ИБС) и при ОКС [7 - 9].

При обследовании больных с подтвержденной ИБС использование КТА для решения вопроса о целесообразности реваскуляризации остается открытым. Данные большинства клинических исследований по оценке диагностической точности КТА по сравнению с селективной коронарной ангиографией (КАГ) показали, что визуальная оценка стеноза при КТА как правило переоценивает тяжесть поражения [10]. Соответственно, интенсивно изучаются методы преодоления этого ограничения для более точной оценки функциональной значимости стеноза. Наиболее актуально определение значимости так называемых «пограничных» стенозов, которые составляют 50-70% диаметра просвета артерии.

Неинвазивная оценка фракционного резерва кровотока с помощью математического моделирования.

Методом выбора в оценке гемодинамической значимости пораженного участка считается инвазивное измерение фракционного коронарного резерва (ФРК), выполняемое одномоментно с селективной КАГ – $ФРК_{КАГ}$ [11 - 14]. ФРК – метод, проводимый при катетеризации коронарной артерии с использованием одноразовых датчиков для измерения разностей давления в стенозированной коронарной артерии проксимальнее и дистальнее стеноза [11].

В последние годы были разработаны математические 3D-модели для неинвазивного измерения ФРК с помощью постпроцессинговой обработки данных КТА – $ФРК_{КТА}$. Современные достижения в вычислительной гидродинамике и компьютерном моделировании позволяют рассчитать фракционный резерв кровотока неинвазивно на основании данных, полученных при проведении КТА по стандартному протоколу без увеличения лучевой нагрузки и применения различных стресс-агентов [15 - 18].

Расчет $ФРК_{КТА}$ с помощью математического моделирования требует решения следующих пошаговых задач.

1. Создание индивидуальной анатомической модели коронарного дерева.

2. Определение специфичных гемодинамических «пороговых» параметров притока и

оттока крови.

3. Применение вычислительных методов гидродинамики для решения уравнений, включающих внутрикоронарное давление и скорость кровотока в состоянии покоя и при индуцированной гиперемии. Хотя анатомическая модель и гемодинамические параметры уникальны для каждого человека, физические уравнения для оценки скорости кровотока и внутрикоронарного давления универсальны [19].

Создание специфической анатомической модели коронарных артерий для каждого пациента требует точной полуавтоматической сегментации и контурирования просвета магистральных эпикардиальных артерий, их ветвей, а также массы левого желудочка, в результате получается геометрическая модель коронарного дерева. Модель кровотока основана на модели течения несжимаемой вязкой жидкости по эластичным трубкам. Трубки объединяются в сеть сосудов, которая получается путём обработки данных КТА. Моделирование включает данные эластичности сосудистой стенки, с учетом входных (аорта) и выходных параметров (микрососудистая сеть) [20]. Модель и методы, использованные для персонализации данных, подробно описаны в исследовании Itu et al. [21]. Формулировка граничных условий включает систолическое и диастолическое давление в аорте в состоянии покоя, частоту сердечных сокращений и массу миокарда левого желудочка (ЛЖ). Указанные условия модифицируют так, чтобы учесть эффект максимальной гиперемии путем моделирования снижения микрососудистого сопротивления, вызванного введением аденозина [15, 22]. Вычисление значений $ФРК_{КТА}$ основано на уравнениях Навье-Стокса, описывающих гидродинамические закономерности кровотока. Кровь рассматривается как несжимаемая ньютоновская жидкость с постоянной вязкостью внутри коронарных артерий. Уравнения Навье-Стокса могут быть использованы для расчета кровотока и давления в коронарных сосудах. Решения такого типа уравнений основаны на современных методах вычислительной гидродинамики. Трехмерное моделирование позволяет при развитии методики описывать сосуды как эластичные трубки, что должно дать возможность учета эффектов, связанных с механическим сжатием артерий и вен, локальной реакцией сосудов на внешние воздействия. При этом гидродинамические расчеты требуют спецификации большого количества параметров. Во многих случаях вычислительные модели требуют серьезных вычислительных затрат и новейшей вычислительной техники [23, 24].

Методика определения $ФРК_{КТА}$ на основе принципов гидродинамики показана на рисунке 1 в виде пошаговой процедуры.

Результаты многоцентровых исследований, посвященные клинической валидации $ФРК_{КТА}$.

Начиная с 2011 года, в международных крупномасштабных исследованиях была осуществлена клиническая валидация $ФРК_{КТА}$ с инвазивной оценкой ФРК в качестве референтного метода [25 - 28]. Анализ общих результатов показал, что применение КТА с последующим определением ФРК для решения вопроса о целесообразности реваскуляризации миокарда ассоциировано со снижением числа необоснованных инвазивных диагностических вмешательств, неблагоприятных клинических исходов, улучшением качества жизни пациентов, в особенности пациентов с пограничными стенозами коронарных артерий, и снижением материальных затрат.

На сегодняшний день точность диагностики $ФРК_{КТА}$ была оценена в трех проспективных многоцентровых исследованиях и нескольких одноцентровых исследованиях. Основная цель данных исследований состояла в оценке диагностической точности $ФРК_{КТА}$ и стандартной КТА в оценке гемодинамической значимости стенозов коронарных артерий. Стеноз считался гемодинамически значимым при пороговом значении $ФРК_{КАГ}$, равном или меньшем 0,8.

Первым многоцентровым исследованием было DISCOVER - FLOW (Diagnosis of Ischemia-causing Stenoses Obtained Via Noninvasive Fractional Flow Reserve), в которое были включены 103 пациента с подтвержденной или вероятной ИБС (159 коронарных артерий) из 4 медицинских центров [25]. Окончательный анализ и построение трехмерной компьютерной модели коронарного кровотока с вычислением $ФРК_{КТ}$ производилось специалистами независимой лаборатории, не участвовавшими в выполнении КТА, КАГ и определении $ФРК_{КАГ}$. Хотя чувствительность существенно не изменилась: 91% для КТА против 88% для $ФРК_{КТА}$, специфичность возросла с 40% для КТА до 82% для $ФРК_{КТА}$, что привело к повышению диагностической точности на 42% (84% для $ФРК_{КТА}$ против 59% для КТА).

Обнадеживающие данные DISCOVER-FLOW послужили основанием для начала крупномасштабного исследования DeFACTO (Determination of Fractional Flow Reserve by Anatomic CT Angiography), которое включало в 1,5 раза больше пациентов (n=252) из 17 медицинских центров [26]. Диагностическая точность и специфичность $ФРК_{КТА}$ были выше по сравнению с КТА: 73% против 64% и 54% против 42% соответственно, при схожих значениях чувствительности: 90% против 84%.

В третьем многоцентровом исследовании NXT (The Analysis of Coronary Blood Flow Using CT Angiography: Next Steps) был использован

Рис. 1 а (Fig. 1 a)

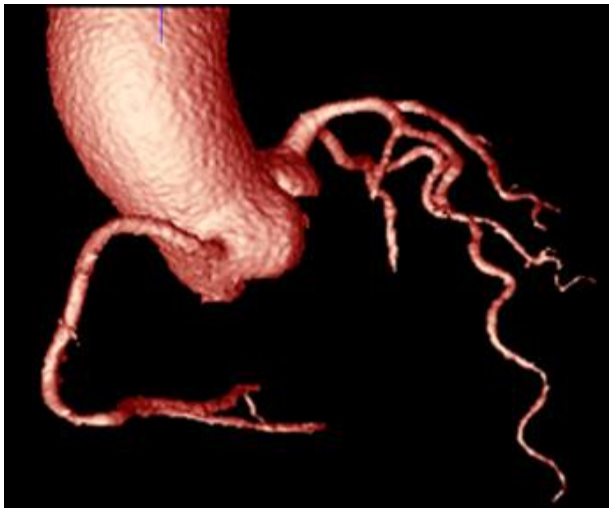

Рис. 1 б (Fig. 1 b)

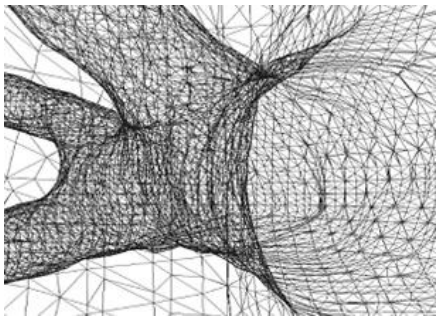

Рис. 1 в (Fig. 1 c)

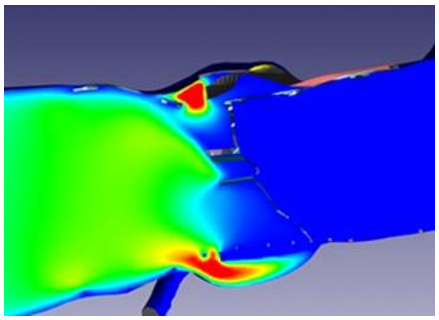

Рис. 1 г (Fig. 1 d)

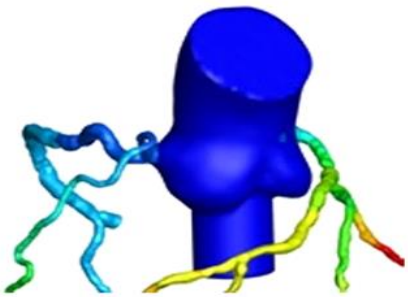

Рис. 1 д (Fig. 1 e)

Рис. 1. Пошаговая процедура определения ФРК$_{КТА}$.

а – Получение поперечных изображений сердца и коронарных артерий методом КТА.

б – Построение анатомической трехмерной модели коронарных артерий на основе изображений КТА.

в – Создание вычислительной сетки артерий для гидродинамических расчетов.

г – Расчет кровотока на основе метода конечных объемов гидродинамической модели.

д - Трехмерная сетка с цветовой кодировкой корня аорты и коронарных артерий в зависимости от значений ФРК$_{КТА}$.

Fig. 1. Step-by-step procedure for determining FFR$_{CTA}$.

a – obtaining of transverse images of the heart and coronary arteries by CTA.

b – Creation of a three- dimensional model of the coronary artery anatomy based on CTA images.

c – Creation of grid of arteries for fluid simulation.

d – Computation blood flow using finite volume fluid model.

e – Color-coded three-dimensional mesh of the aortic root and coronary arteries, depending on the values of FFR$_{CTA}$.

обновленный протокол КТА, в котором учитывалась масса тела пациента для повышения соотношения сигнал/шум [27]. Кроме того, применялся усовершенствованный алгоритм построения 3D-модели для измерения ФРК$_{КТА}$ с улучшенной идентификацией границы просвета коронарных артерий и дополнительными физиологическими параметрами. По сравнению с предыдущими исследованиями эти модификации привели к значительному улучшению диагностической точности ФРК$_{КТА}$ для каждого пациента и для каждого стеноза по сравнению с КТА (81% против 53% и 86% против 65% соответственно).

В метаанализе Gonzalez с соавт., который включал данные многоцентровых исследовани-

ях DISCOVER-FLOW, DeFACTO, NXT и одного ретроспективного одноцентрового исследования, проведенного Renker с соавт., авторы показали высокие значения чувствительности и специфичности $ФРК_{КТА}$ для выявления ишемии: 0,90 (95% доверительный интервал: 0,85, 0,93) и 0,82 (95% доверительный интервал: 0,68, 0,76) соответственно [29]. В метанализе Baumann с соавт., включающем те же исследования, авторы оценили диагностическую точность $ФРК_{КТА}$ в подгруппе пациентов с пограничными стенозами: чувствительность и специфичность $ФРК_{КТА}$ составили 0,83 (95% доверительный интервал: 0,78, 0,89) и 0,74 (95% доверительный интервал: 0,52, 0,97) соответственно [30].

В проспективном исследовании PLATFORM (Prospective Longitudinal Trial of FFRCT: Outcome and Resource Impact) впервые проводилась оценка клинической и экономической целесообразности определения $ФРК_{КТА}$ [28]. В исследование были включены 584 пациента со стабильной загрудинной болью, которым планировалось проведение КАГ или неинвазивное тестирование на ИБС в зависимости от клинической картины. В обеих группах примерно половине пациентов была выполнена КТА с оценкой $ФРК_{КТА}$ (КТА/$ФРК_{КТА}$). Первичной конечной точкой был процент пациентов, которым по данным обследования планировалась КАГ и у которых в течении 90 дней не было выявлено обструктивного поражения коронарных артерий. По данному показателю были выявлены статистически достоверные различия. В группе КТА/$ФРК_{КТА}$ лишь у 12% пациентов по данным КАГ не было обнаружено гемодинамически значимых стенозов коронарных артерий, а в группе стандартного обследования процент пациентов с отсутствием обструктивного поражения оказался значительно выше и составил 73%. Важно отметить, что у 61% больных КАГ была отменена из-за отсутствия обструктивного поражения коронарного русла по данным КТА/$ФРК_{КТА}$. Вторичными конечными точками были основные неблагоприятные коронарные события (смерть, инфаркт миокарда, внеплановая реваскуляризация), общие медицинские расходы и качество жизни. По данным однолетнего наблюдения частота коронарных событий не различалась в группах инвазивной и неинвазивной диагностики. Важным итогом данного исследования стало доказательство экономической эффективности КТА с оценкой $ФРК_{КТА}$ перед плановой КАГ.

Таким образом, анализ опубликованных исследований показал, что современные разработки в области КТА и математического моделирования позволяют расширить рамки стандартного исследования коронарного русла, которое включает оценку не только анатомических, но и функциональных параметров.

Перспективные направления математического моделирования коронарного кровотока по результатам объемной компьютерной томографии.

В настоящее время оценка ФРККАГ осуществляется в рамках крупномасштабных научных исследований и не является надежным диагностическим инструментом, одобренными официальными рекомендациями. Учитывая высокий диагностический потенциал неинвазивного определения ФРК, разработка гидродинамической модели коронарного кровотока является важнейшей задачей российской кардиологии. На сегодняшний день специалистами Московского государственного университета им. М.В. Ломоносова, Национального исследовательского университета «Высшая школа экономики», ФГБУ «НМИЦ кардиологии» Минздрава России и ФГАОУ ВО Первый МГМУ им. И.М. Сеченова Минздрава России разработана вычислительная модель кровотока на основе конечно-объемного метода аппроксимации уравнений движения жидкости.

Для применения процедур конечной аппроксимации уравнений движения жидкости необходимо построение трехмерной модели аорты и коронарных артерий по результатам томографического обследования, которое основано на трехмерном алгоритме «роста области из семени» (Seeded Region Growing). Окончательно триангуляция строится как поверхность множества вокселей, выделенного из общей модели кровеносной системы в ходе интерактивной полуавтоматической процедуры. Построенная поверхность нуждается в сглаживании, которое основано на алгоритме сглаживания типа Subdivision Surface (дробление поверхности). На основе математической трехмерной модели сосуда для задач гидродинамики автоматически строится расчетная сетка, которая для разрешения пограничных слоев использует призматическую сетку. Способ построения сетки позволяет существенно уменьшить количество расчетных ячеек при гидродинамических расчетах.

Вычислительная модель кровотока основана на конечно-объемной аппроксимации систем уравнений Навье-Стокса. Используется метод расщепления по физическим процессам, предусматривающий представление системы уравнений Навье-Стокса в виде уравнения для скорости и уравнения для давления. Особенностью этого метода является то, что перед началом расчета всех уравнений определяются скорости, удовлетворяющие закону сохранения массы на гранях ячеек, а затем решаются все остальные уравнения.

Решаемые гидродинамические задачи кровообращения соответствуют задачам тече-

ния вязкой жидкости по трубкам и требуют корректного задания граничных и начальных условий. Движение вязкой жидкости в сосуде осуществляется за счет продольного градиента давления, который создается «напорным сосудом». Работа сил давления при этом расходуется как на покрытие вязких потерь, так и на изменение кинетической энергии жидкости. Описание такого рода вброса жидкости определяет начальные условия кровотока. Одной из ключевых проблем является эластичность сосудов, которая определяется механическими свойствами сосудистой стенки как конструктивного элемента расчетной схемы. Для формирования полноценной расчетной модели требуется анализ распределения напряжений и деформаций в стенке сосудов, растянутых давлением.

Вычислительная модель функционирования элементов системы кровообращения, описанная выше, опирается на фундаментальные физические законы, но требует тщательной проверки на экспериментальных данных с целью уточнения расчетных параметров.

Источник финансирования и конфликт интересов.

Работа выполнена при финансовой поддержке РФФИ в рамках научного проекта № 18-29-26012. Авторы данной статьи подтвердили отсутствие конфликта интересов, о которых необходимо сообщить.

Список литературы:

1. Mowatt G., Cummins E., Waugh N. et al. Systematic review of the clinical effectiveness and cost-effectiveness of 64-slice or higher computed tomography angiography as an alternative to invasive coronary angiography in the investigation of coronary artery disease. Health Technology Assessment. 2008;12:iii-iv, ix-143.

2. Budoff M.J., Dowe D., Jollis J.G. et al. Diagnostic performance of 64-multidetector row coronary computed tomographic angiography for evaluation of coronary artery stenosis in individuals without known coronary artery disease: results from the prospective multicenter ACCURACY (Assessment by Coronary Computed Tomographic Angiography of Individuals Undergoing Invasive Coronary Angiography) trial. Journal American College Cardiology. 2008; 52:1724–32.

3. Tesche C., De Cecco C.N., Caruso D. et al. Coronary CT angiography derived morpho- logical and functional quantitative plaque markers correlated with invasive fractional flow reserve for detecting hemodynamically significant stenosis. Journal Cardiovascular Computer Tomography. 2016;10(3):199–206.

4. Chow B.J., Small G., Yam Y. et al. Incremental prognostic value of cardiac computed tomography in coronary artery disease using CONFIRM: Coronary computed tomography angiography evaluation for clinical outcomes: an International Multicenter registry. Circulation Cardiovascular Imaging. 2011; 4(5):463–472.

5. Montalescot G, Sechtem U, Achenbach S, et al. 2013 ESC guidelines on the management of stable coronary artery disease: the Task Force on the management of stable coronary artery disease of the European Society of Cardiology. European Heart Journal. 2013; 34:2949–3003.

6. Marco Roff, Carlo Patrono, Jean-Philippe Collet et al. 2015 ESC Guidelines for the management of acute coronary syndromes in patients presenting without persistent ST-segment elevation: Task Force for the Management of Acute Coronary Syndromes in Patients Presenting without Persistent ST-Segment Elevation of the European Society of Cardiology (ESC). European Heart Journal. 2016; 37(3): 267–315. https://doi.org/10.1093/eurheartj/ehv320

7. Терновой С.К., Веселова Т.Н., Шабанова М.С., Шария М.А. Выявление нестабильности атеросклеротических бляшек у больных ишемической болезнью сердца методом мультиспиральной компьютерной томографии. Креативная кардиология. 2015:1; 19-27.

8. Нестабильная стенокардия и инфаркт миокарда без стойких подъемов сегмента ST на электокардиограмме (под общ. Ред. Е.И. Чазова, Ю.А. Карпова. 2-е изд., исправл. и доп.) Кардиология: новости, мнения, обучение. 2014: 1; 67-78.

9. Веселова Т.Н., Шабанова М.С., Миронов В.М., Меркулова И.Н., Терновой С.К.
Компьютерная томография в оценке состояния атеросклеротических бляшек коронарных артерий при сравнении с внутрисосудистым ультразвуковым исследованием. Кардиология. 2017: 1; 42-47.

10. Fischer J.J., Samady H., McPherson J.A., et al. Comparison between visual assessment and quantitative angiography versus fractional flow reserve for native coronary narrowings of moderate severity. American Journal Cardiology. 2002; 90(3):210–215.

11. Pijls NH, van Son JA, Kirkeeide RL, De Bruyne B, Gould KL. Experimental basis of determining maximum coronary, myocardial, and collateral blood flow by pressure measurements for assessing functional stenosis severity before and after percutaneous transluminal coronary angioplasty. Circulation. 1993;87(4):1354–1367.

12. De Bruyne B, Baudhuin T, Melin JA, et al. Coronary flow reserve calculated from pressure measurements in humans: validation with positron emission tomography. Circulation. 1994; 89(3):1013–1022.

13. De Bruyne B, Fearon WF, Pijls NH, et al. Fractional flow reserve-guided PCI for stable coronary artery disease. New England Journal Medicine. 2014; 371(13):1208–1217.

14. Tonino PA, De Bruyne B, Pijls NH, et al. Fractional flow reserve versus angiography for guiding percutaneous coronary intervention. N Engl J Med 2009;360(3):213– 224.

15. Sharma P, Itu L, Zheng X, et al. A framework for personalization of coronary flow computations during rest and hyperemia. Conference proceedings: IEEE Engineering in Medicine and Biology Society. 2012; 2012:6665–6668.

16. Grunau G.L., Min J.K., Leipsic J. Modeling of fractional ow reserve based on coronary CT angiography. Current Cardiology Reports. 2013;15(1):336.

17. Taylor CA, Fonte TA, Min JK. Computational fluid dynamics applied to cardiac computed tomography for noninvasive quanti-

fication of fractional flow reserve: scientific basis. Journal American College Cardiology 2013;61(22):2233–2241.

18. Itu L, Rapaka S, Passerini T, et al. A machine-learning approach for computation of fractional flow reserve from coronary computed tomography. Journal of Applied Physiology. 2016;121(1):42–52.

19. Tesche C., De Cecco C.N., Albrecht M.H. et al. Coronary CT Angiography-derived Fractional Flow Reserve. Radiology. 2017; 285(1):17-33. doi: 10.1148/radiol.2017162641.

20. Mantero S, Pietrabissa R, Fumero R. The coronary bed and its role in the cardiovascular system: a review and an introductory single-branch model. Journal of Biomedical Engineering. 1992;14(2):109–116.

21. Itu L, Sharma P, Kamen A, Suciu C, Comaniciu D. A novel coupling algorithm for computing blood flow in viscoelastic arterial models. Conference proceedings: IEEE Engineering in Medicine and Biology Society. 2013; 2013:727–730.

22. Wilson RF, Wyche K, Christensen BV, Zimmer S, Laxson DD. Effects of adenosine on human coronary arterial circulation. Circulation 1990;82(5):1595–1606.

23. Kim HJ, Vignon-Clementel IE, Coogan JS, Figueroa CA, Jansen KE, Taylor CA. Patient-specific modeling of blood flow and pressure in human coronary arteries. Annals of Biomedical Engineering. 2010; 38(10):3195–3209.

24. Vignon-Clementel IE, Figueroa CA, Jansen KE, Taylor CA. Outflow boundary conditions for 3D simulations of non-periodic blood flow and pressure fields in deformable arteries. Computer Methods in Biomechanics and Biomedical Engineering. 2010;13(5):625–640.

25. Min JK, Koo BK, Erglis A, et al. Effect of image quality on diagnostic accuracy of noninvasive fractional flow reserve: results from the prospective multicenter international DISCOVER-FLOW study. Journal Cardiovascular Computer Tomography. 2012; 6(3):191–199.

26. Nakazato R, Park HB, Berman DS, et al. Noninvasive fractional flow reserve derived from computed tomography angiography for coronary lesions of intermediate stenosis severity: results from the DeFACTO study. Circulation Cardiovascular Imaging. 2013;6(6):881–889.

27. Nørgaard BL, Leipsic J, Gaur S, et al. Di- agnostic performance of noninvasive fractional flow reserve derived from coronary computed tomography angiography in suspected coronary artery disease: the NXT trial (Analysis of Coronary Blood Flow Using CT Angiography: Next Steps). Journal American College Cardiology. 2014;63(12):1145–1155.

28. Douglas PS, De Bruyne B, Pontone G, et al. 1-year outcomes of FFRCT-guided care in patients with suspected coronary disease: the PLATFORM Study. Journal American College Cardiology. 2016;68(5):435–445.

29. Gonzalez JA, Lipinski MJ, Flors L, Shaw PW, Kramer CM, Salerno M. Meta-analysis of diagnostic performance of coronary computed tomography angiography, computed tomography perfusion, and computed tomography-fractional flow reserve in functional myocardial ischemia assessment versus invasive fractional flow reserve. American Journal Cardiology. 2015;116(9):1469–1478.

30. Baumann S, Renker M, Hetjens S, et al. Comparison of coronary computed tomography angiography-derived vs invasive fractional flow reserve assessment: meta-analysis with subgroup evaluation of intermediate stenosis. Academic Radiology 2016;23(11):1402–1411. DOI: https://doi.org/10.1016/j.acra.2016.07.007.

References:

1. Mowatt G., Cummins E., Waugh N. et al. Systematic review of the clinical effectiveness and cost-effectiveness of 64-slice or higher computed tomography angiography as an alternative to invasive coronary angiography in the investigation of coronary artery disease. Health Technology Assessment. 2008; 12:iii-iv, ix-143.

2. Budoff M.J., Dowe D., Jollis J.G. et al. Diagnostic performance of 64-multidetector row coronary computed tomographic angiography for evaluation of coronary artery stenosis in individuals without known coronary artery disease: results from the prospective multicenter ACCURACY (Assessment by Coronary Computed Tomographic Angiography of Individuals Undergoing Invasive Coronary Angiography) trial. J Am Coll Cardiology. 2008; 52:1724–32.

3. Tesche C., De Cecco C.N., Caruso D. et al. Coronary CT angiography derived morpho- logical and functional quantitative plaque markers correlated with invasive fractional flow reserve for detecting hemodynamically significant stenosis. Journal Cardiovascular Computer Tomography 2016;10(3):199–206.

4. Chow B.J., Small G., Yam Y. et al. Incremental prognostic value of cardiac computed tomography in coronary artery disease using CONFIRM: Coronary computed tomography angiography evaluation for clinical outcomes: an International Multicenter registry. Circulation Cardiovascular Imaging 2011;4(5):463–472.

5. Montalescot G, Sechtem U, Achenbach S, et al. 2013 ESC guidelines on the management of stable coronary artery disease: the Task Force on the management of stable coronary artery disease of the European Society of Cardiology. European Heart Journal 2013; 34:2949–3003.

6. Marco Roff, Carlo Patrono, Jean-Philippe Collet et al. 2015 ESC Guidelines for the management of acute coronary syndromes in patients presenting without persistent ST-segment elevation: Task Force for the Management of Acute Coronary Syndromes in Patients Presenting without Persistent ST-Segment Elevation of the European Society of Cardiology (ESC). European Heart Journal, 2016; 37(3): 267–315. https://doi.org/10.1093/eurheartj/ehv320

7. Ternovoy S.K., Veselova T.N., Shabanova M.S., Shariya M.A. Identification of instability of atherosclerotic plaques in patients with coronary artery disease by multislice computed tomography. Creative Cardiology. 2015:1; 19-27 (in Russian).

8. Unstable stenocardia and myocardial infarction without persistent ST segment elevations on an electrocardiogram (edited by E.I. Chazov, Yu.A. Karpov). Cardiology: news, views, education. 2014: 1; 67-78 (in Russian).

9. Veselova, T.N., Shabanova, M.S., Mironov, V.M., Merkulova, M.N., Ternovoy, S.K. Computed tomography in the evaluation of coronary atherosclerotic plaques: Comparison with intravascular ultrasound. Kardiologiya. 2017: 1; 42-47 (in Russian).

10. Fischer J.J, Samady H., McPherson J.A., et al. Comparison between visual assessment and quantitative angiography ver-

sus fractional flow reserve for native coronary narrowings of moderate severity. American Journal Cardiology. 2002; 90(3):210–215.

11. Pijls N.H., van Son J.A., Kirkeeide R.L., De Bruyne B., Gould K.L. Experimental basis of determining maximum coronary, myocardial, and collateral blood flow by pressure measurements for assessing functional stenosis severity before and after percutaneous transluminal coronary angioplasty. Circulation. 1993; 87(4):1354–1367.

12. De Bruyne B., Baudhuin T., Melin J.A., et al. Coronary flow reserve calculated from pressure measurements in humans: validation with positron emission tomography. Circulation.1994; 89(3):1013–1022.

13. De Bruyne B., Fearon W.F., Pijls N.H., et al. Fractional flow reserve-guided PCI for stable coronary artery disease. New England Journal Medicine. 2014;371(13):1208–1217.

14. Tonino P.A., De Bruyne B., Pijls N.H., et al. Fractional flow reserve versus angiography for guiding percutaneous coronary intervention. New England Journal Medicine. 2009; 360(3):213–224.

15. Sharma P, Itu L, Zheng X, et al. A framework for personalization of coronary flow computations during rest and hyperemia. Conference proceedings: IEEE Engineering in Medicine and Biology Society. 2012; 2012:6665–6668.

16. Grunau G.L., Min J.K., Leipsic J. Modeling of fractional ow reserve based on coronary CT angiography. Current Cardiology Reports. 2013;15(1):336

17. Taylor C.A., Fonte T.A., Min J.K. Computational fluid dynamics applied to cardiac computed tomography for noninvasive quantification of fractional flow reserve: scientific basis. Journal American College Cardiology. 2013;61(22):2233–2241.

18. Itu L., Rapaka S., Passerini T., et al. A machine-learning approach for computation of fractional flow reserve from coronary computed tomography. Journal of Applied Physiology. 2016;121(1):42–52.

19. Tesche C., De Cecco C.N., Albrecht M.H. et al. Coronary CT Angiography-derived Fractional Flow Reserve. Radiology. 2017; 285(1):17-33. doi: 10.1148/radiol.2017162641.

20. Mantero S, Pietrabissa R, Fumero R. The coronary bed and its role in the cardiovascular system: a review and an introductory single-branch model. Journal of Biomedical Engineering. 1992;14(2):109–116.

21. Itu L, Sharma P, Kamen A, Suciu C, Comaniciu D. A novel coupling algorithm for computing blood flow in viscoelastic arterial models. Conference proceedings: IEEE Engineering in Medicine and Biology Society. 2013; 2013:727–730.

22. Wilson RF, Wyche K, Christensen BV, Zimmer S, Laxson DD. Effects of adenosine on human coronary arterial circulation. Circulation. 1990;82(5):1595–1606.

23. Kim HJ, Vignon-Clementel IE, Coogan JS, Figueroa CA, Jansen KE, Taylor CA. Patient-specific modeling of blood flow and pressure in human coronary arteries. Annals of Biomedical Engineering. 2010; 38(10):3195–3209.

24. Vignon-Clementel IE, Figueroa CA, Jansen KE, Taylor CA. Outflow boundary conditions for 3D simulations of non-periodic blood flow and pressure fields in deformable arteries. Computer Methods in Biomechanics and Biomedical Engineering. 2010;13(5):625–640.

25. Min J.K., Koo B.K., Erglis A., et al. Effect of image quality on diagnostic accuracy of noninvasive fractional flow reserve: results from the prospective multicenter international DISCOVER-FLOW study. Journal Cardiovascular Computer Tomography. 2012; 6(3):191–199.

26. Nakazato R, Park HB, Berman DS, et al. Noninvasive fractional flow reserve derived from computed tomography angiography for coronary lesions of intermediate stenosis severity: results from the DeFACTO study. Circulation Cardiovascular Imaging. 2013; 6(6):881–889.

27. Nørgaard BL, Leipsic J, Gaur S, et al. Di- agnostic performance of noninvasive fractional flow reserve derived from coronary computed tomography angiography in suspected coronary artery disease: the NXT trial (Analysis of Coronary Blood Flow Using CT Angiography: Next Steps). Journal American College Cardiology. 2014; 63(12):1145–1155.

28. Douglas PS, De Bruyne B, Pontone G, et al. 1-year outcomes of FFRCT-guided care in patients with suspected coronary disease: the PLATFORM Study. Journal American Coll ege Cardiology. 2016;68(5):435–445.

29. Gonzalez JA, Lipinski MJ, Flors L, Shaw PW, Kramer CM, Salerno M. Meta-analysis of diagnostic performance of coronary computed tomography angiography, computed tomography perfusion, and computed tomography-fractional flow reserve in functional myocardial ischemia assessment versus invasive fractional flow reserve. American Journal Cardiology. 2015;116(9):1469–1478.

30. Baumann S, Renker M, Hetjens S, et al. Comparison of coronary computed tomography angiography-derived vs invasive fractional flow reserve assessment: meta-analysis with subgroup evaluation of intermediate stenosis. Academic Radiology 2016;23(11):1402–1411. DOI: https://doi.org/10.1016/j.acra.2016.07.007.

.

НАУЧНЫЙ ОБЗОР

ВОЗМОЖНОСТИ ИСПОЛЬЗОВАНИЯ СУБТРАКЦИОННОЙ МСКТ-КОРОНАРОГРАФИИ В ДИАГНОСТИКЕ ИЗМЕНЕНИЙ КОРОНАРНЫХ АРТЕРИЙ С МАССИВНЫМ КАЛЬЦИНОЗОМ И НАЛИЧИЕМ СТЕНТОВ

Гончаренко Д.Н.[1], Бахтиозин Р.Ф.[1], Федотенков И.С.[2], Сурмава А.Е.[3]

В последние годы были отмечены значительные технологические достижения в компьютерной томографии, что привело к увеличению качества визуализации мультиспиральной компьютерно-томографической коронарографии (МСКТ-КГ). Общеизвестно, что массивный кальциноз и наличие стентов в артериях приводит к снижению качества изображений, появлению ложноположительных заключений о стенозе или вовсе делают невозможным визуализацию артерий. Недавно разработанный алгоритм субтракции позволяет существенно снизить выраженность данных артефактов. В представленном обзоре литературы проанализированы исследования, изучающие возможности применения субтракционной МСКТ-КГ.

1 – ФГАОУ ВО «Первый МГМУ им. И.М. Сеченова» Минздрава России (Сеченовский Университет).
2 – ФГБУ Национальный Медицинский Исследовательский Центр Кардиологии Минздрава России.
3- врач-рентгенолог, ведущий специалист по клиническому применению КТ Canon Medical Systems.

Ключевые слова: компьютерная томография, коронарография, коронарный кальциноз, субтракция, стент, заболевание коронарных артерий.

Контактный автор: Гончаренко Д.Н., gonchdmit@gmail.com

Для цитирования: Гончаренко Д.Н., Бахтиозин Р.Ф., Федотенков И.С., Сурмава А.Е. Возможности использования субтракционной МСКТ-коронарографии в диагностике изменений коронарных артерий с массивным кальцинозом и наличием стентов. REJR 2019; 9(2):213-219. DOI:10.21569/2222-7415-2019-9-2-213-219.

Статья получена: **03.03.19** **Статья принята:** **14.06.19**

THE POSSIBILITY OF USING SUBTRACTION MSCT-CORONARY ANGIOGRAPHY IN THE DIAGNOSIS OF CHANGES IN THE CORONARY ARTERIES WITH MASSIVE CALCIFICATION AND THE PRESENCE OF STENTS

Goncharenko D.N.[1], Bakhtiozin R.F.[1], Fedotenkov I.S.[2], Surmava A.E.[3]

In recent years, significant technological advances have been noted in computed tomography, which has led to an increase in the quality of imaging of multislice computed tomographic coronary angiography (MSCT-CG).It is well known that massive calcification and the presence of stents in the arteries leads to a decrease in the quality of images, the appearance of false positive conclusions about stenosis or make it impossible to visualize the arteries. The newly developed subtraction algorithm can significantly reduce the severity of these artifacts.

This literature review presents an analysis of data from currently available research investigating the possibilities of using subtraction MSCT-CG.

1 - Sechenov University.
2 - A.L. Myasnikov Russian Cardiology Research Center.
3 - Canon Medical Systems.
Moscow, Russia.

Keywords: computed tomography, coronary angiography, coronary calcifications, subtraction, stent, coronary artery disease

Corresponding author: Goncharenko D.N., e-mail: gonchdmit@gmail.com

For citation: Goncharenko D.N., Bakhtiozin R.F., Fedotenkov I.S., Surmava A.E. The possibility of using subtraction MSCT-coronary angiography in the diagnosis of changes in the coronary arteries with massive calcification and the presence of stents. REJR 2019; 9(2):213-219. DOI:10.21569/2222-7415-2019-9-2-213-219.

.

Received: **03.03.19** **Accepted:** **14.06.19**

Мультиспиральная компьютерно-томографическая коронарография (МСКТ-КГ) является полезным неинвазивным методом для оценки наличия и степени выраженности атеросклероза коронарных артерий, что является основной причиной развития ишемической болезни сердца (ИБС). В последние годы были отмечены значительные технологические достижения в компьютерной томографии, что в ряде случаев приводит к отсутствию необходимости выполнять инвазивную коронароангиографию (КАГ). Эта методика полезна не только для оценки просвета артерии, но также и для определения характеристики бляшки, в том числе для выявления нестабильных бляшек, которые могут вызывать острый коронарный синдром [1, 2].

Актуальные рекомендации по ведению стабильной ишемической болезни сердца (ИБС) и инфаркту миокарда без подъема сегмента ST рекомендуют использование МСКТ-КГ у пациентов с низкой или средней предтестовой вероятностью заболевания [3, 4]. Однако у пациентов с высокой предтестовой вероятностью ИБС методика не рекомендуется из-за предположительно большого количества кальцинированных атеросклеротических бляшек в стенке сосудов, что мешает анализу изображений. Это связано с тем, что кальцинированные бляшки значительно поглощают рентгеновские лучи, возникает артефакт свечения и частичные объемные эффекты, которые визуально увеличивают степень стеноза коронарной артерии [5].

Это снижает специфичность и отрицательную прогностическую ценность исследования и увеличивает ложноположительные результаты [6 - 11]. Аналогичным образом на диагностическую точность исследования влияют установленные стенты, что делает визуализацию рестеноза в данном месте сложной задачей из-за артефактов от металла, особенно при наличии стентов небольшого диаметра [12, 13].

Внедрение компьютерных томографов нового поколения с большим количеством рядов детекторов позволяет получать высокоточную неинвазивную коронарную ангиографию [14, 15]. В частности, 320-срезовые компьютерные томографы позволяют получить полный объём данных с участка длинной до 16 см и толщиной среза 0.5 мм за один оборот рентгеновской трубки, занимающий 275 мс. Существуют и 640-срезовые томографы, в которых за счёт более быстрого сбора данных собирается в 2 раза больше информации, чем в 320-срезовых томографах, которая в дальнейшем используется для построения срезов с той же толщиной в 0.5 мм, но с лучшим качеством. На 64-срезовых же томографах требуется спиральное томографирование (которое включает в себя непрерывное движение стола и вращение трубки) для получения данных того же объёма. Несмотря на эти технологические достижения, улучшающие как пространственное, так и временное разрешение, наличие стентов и выраженного кальциноза все еще оставалось нерешенной актуальной проблемой для диагностики.

Недавно разработанное новое программное обеспечение позволяет удалять сигнал высокой плотности от кальцинированных бляшек и металла в стентах коронарных артерий, что улучшает диагностические характеристики исследований МСКТ-КГ [16]. Некоторые источники сообщают, что подобный метод полезен не только в отношении коронарных артерий, но и применим к артериям головы, шеи и нижних конечностей [18 - 21]. Так же существуют единичные работы, в которых исследовались возможности субтракционной коронарографии с использованием двухэнергетической компьютерной томографии [22, 23, 24].

Методика проведения исследования.

Исследования МСКТ-КГ проводились с использованием компьютерных томографов с 320 рядами детекторов. Ранее для минимизации двигательных артефактов в 64 и 128-срезовых томографах частота сердечных сокращений (ЧСС) пациента должна была составлять менее 65 уд/мин, на томографах же с 320 рядами детекторов исследование диагностического качества можно получить и при ЧСС до 120 уд/мин. Тем не менее, чем меньше ЧСС, тем меньше вероятность получить двигательные артефакты на изображениях. В связи с этим пациентам с ЧСС более 65 уд/мин для урежения и стабилизации пульса вводили b-блокаторы за 1 час до исследования перорально или непосредственно перед исследованием внутривенно.

Протокол состоял из нативного бесконтрастного томографирования и томографирования с контрастным усилением. Часть исследователей использовали 2 задержки дыхания,

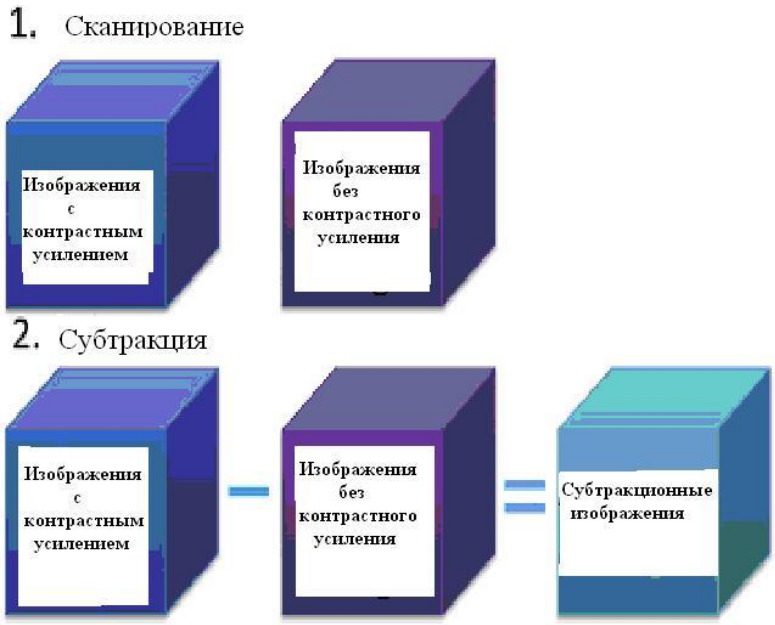

Рис. 1 (Fig. 1)

Рис. 1. Схема.

Шаг 1: получение наборов данных с контрастным усилением и без него. Шаг 2: Получение субтракционных изображений путём вычитания бесконтрастных изображений из контрастных.

Fig. 1. Scheme.

Step 1: Nonrigid registration between contrast and noncontrast image. Step 2: Registered noncontrast image is subtracted from registered contrast image resulting in a subtracted image.

Источник: Fuchs A, Kühl JT, Chen MY, Helqvist S, Razeto M, Arakita K et al. Feasibility of coronary calcium and stent image subtraction using 320-detector row CT angiography. J Cardiovasc Comput Tomogr. 2015; 9(5):393-8. DOI: 10.1016/j.jcct.2015.03.016.

чтобы получить эти данные, проводя преконтрастное томографирование отдельно от контрастного.

После введения йодсодержащего контрастного вещества с помощью специального алгоритма сканирования в области грудной аорты отслеживалось накопление контрастного вещества. После достижения порогового значения плотности содержимого аорты 180-250 ед. Н подавалась команда задержать дыхание и начинался сбор данных. Максимальное время задержки дыхания при этом составляло около 5-6 секунд. Но из-за разной глубины вдоха в ряде случаев происходило небольшое смещение анатомических структур друг относительно друга в разных наборах данных, что снижало точность выполнения дальнейшей субтракции [28, 31, 33].

В других источниках литературы было описано использование одного вдоха для выполнения контрастного и бесконтрастного томографирования, где одновременно с началом введения контрастного вещества давалась команда задержать дыхание, и начиналось преконтрастное томографирование пока контраст не достиг коронарных артерий. Примерно через 25 секунд от начала введения уровень контрастного препарата в аорте достигает 180-250 ед. Н, и, выждав паузу в 5 секунд, начиталось томографирование контрастной фазы исследования. В результате чего, время задержки дыхания пациентов составляло около 30-35 секунд [16, 25, 26, 27, 29, 30, 31, 34].

В одном из исследований для продления времени задержки и уменьшения дискомфорта, пациентам вводили кислород со скоростью 2 л/мин через кислородную маску [27].

Исследования производились в проспективном режиме в 30-80% интервала R-R при синхронизации с ЭКГ [28 - 30]. Скорость введения контрастного препарата составляла 5-6 мл/с, объём контрастного вещества 50-90 мл, расчет в проанализированных источниках литературы вёлся по разным схемам (в зависимости от веса пациента, скорости введения и времени томографирования) [16, 25 - 34].

Для каждого пациента напряжение трубки и ток трубки определялись с использованием функции автоматического контроля экспозиции, величина коллимации составляла 320 × 0,5

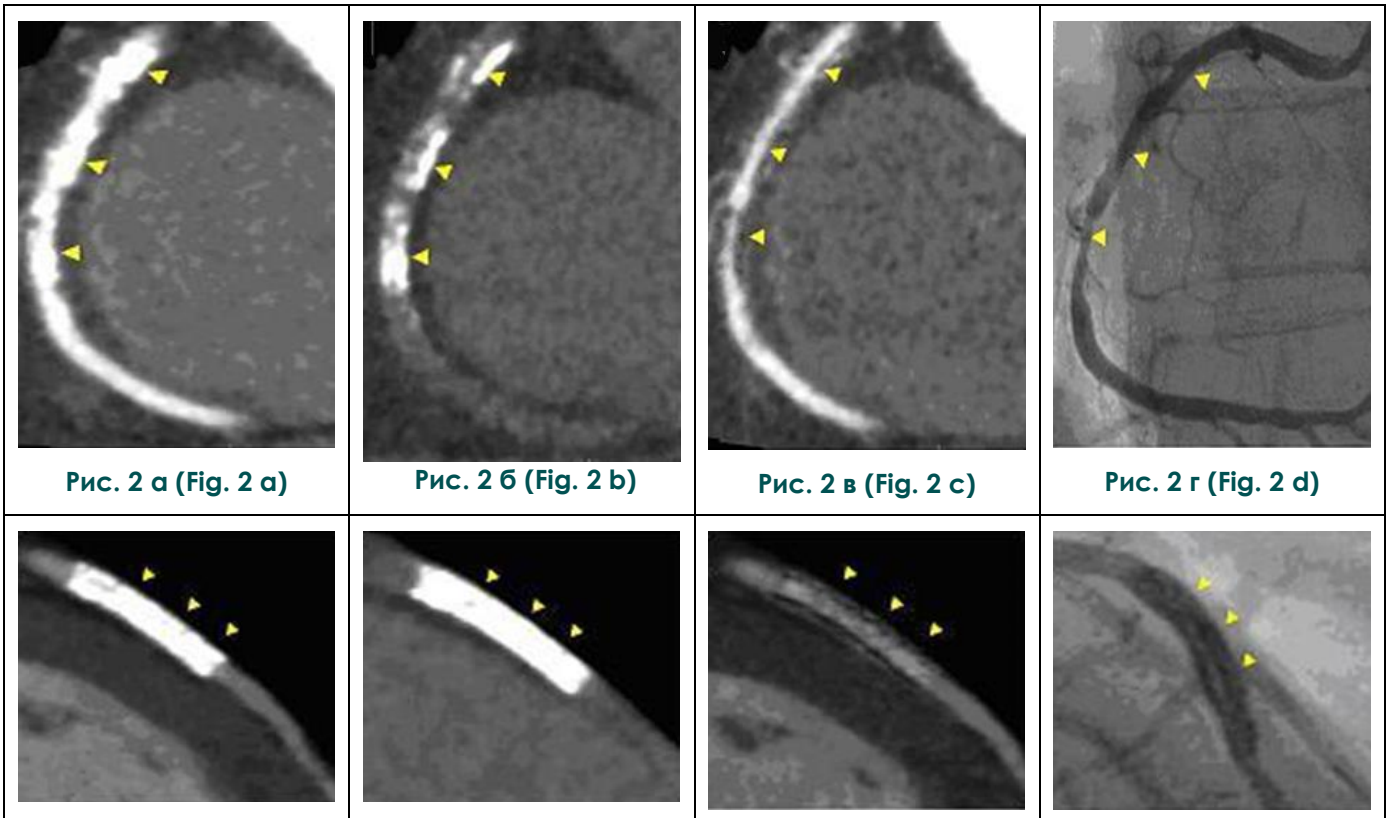

Рис. 2 а (Fig. 2 a) | Рис. 2 б (Fig. 2 b) | Рис. 2 в (Fig. 2 c) | Рис. 2 г (Fig. 2 d)

Рис. 2 д (Fig. 2 e) | Рис. 2 е (Fig. 2 f) | Рис. 2 ж (Fig. 2 g) | Рис. 2 з (Fig. 2 h)

Рис. 2.

а – Массивный кальциноз правой коронарной артерии. После субтракции преконтрастного изображения (б) из контрастного (а) получают диагностическое изображение (в), которое очень схоже с ангиограммой при инвазивной коронарографии (г). д - з – Аналогичной процесс субтракции для стентированной левой передней нисходящей артерии. Подобно изображениям А-Г недиагностируемый стент стал интерпретабильным после субтракции. Стрелки указывают на локализацию кальцинатов и результат их субтракции.

Fig. 2.

a - A severely calcified right coronary artery is visible. After performing subtraction using the contrast (a) and non-contrast image (b), a diagnostic image is obtained (c), which closely resembles the invasive coronary angiogram (d).

d-h – The corresponding subtraction process for a stented left anterior descending coronary artery. Similar to panels a to d, the nondiagnostic stent became interpretable after subtraction. Arrows indicate position of calcium and subtraction.

Источник: Fuchs A, Kühl JT, Chen MY, Helqvist S, Razeto M, Arakita K et al. Feasibility of coronary calcium and stent image subtraction using 320-detector row CT angiography. J Cardiovasc Comput Tomogr. 2015; 9(5):393-8. DOI: 10.1016/j.jcct.2015.03.016.

мм. В зависимости от индекса массы тела для обоих томографирований напряжение на рентгеновской трубке составляло 100-120 кВ, с временем вращения 275-350 мс и использованием алгоритма адаптивной итеративной реконструкции для уменьшения лучевой нагрузки [28].

Субтракция кальцинированных атеросклеротических бляшек и стентов в коронарных артериях выполнялась с использованием специального алгоритма на консоли сканера. Суть субтракции состоит в вычитании бесконтрастных изображений из изображений с контрастным усилением (рис. 1).

В результате получается трёхмерный объем данных, в которых удалены кальцинаты в атеросклеротических бляшках и стенты, в результате чего кровь с повышенной контрастностью в просвете сосудов стала единственным источником высокой рентгеновской плотности (рис. 2).

Методика оценки КТ-изображений.

В проанализированных исследованиях для постобработки полученных данных использовали различное коммерческое программное обеспечение [16, 30].

В большинстве исследований к оценке полученных изображений привлекались рентгенологи с большим стажем работы (более 6 лет), интерпретация изображений осуществлялась по-

следовательно, начиная с оценки уровня кальцификации на преконтрастных изображениях по методу Агатстона, затем оценивался уровень стеноза на обычных постконтрастных изображениях, затем на изображениях, полученных после субтракции кальцинатов и стентов. Примерно через месяц после этого производился повторный анализ полученных данных для определения воспроизводимости результатов. В дальнейшем, все полученные данные сравнивались с данными инвазивной КАГ, так как она является на данный момент «золотым» стандартом диагностики состояния коронарных сосудов.

Исследователи чаще всего разделяли коронарные артерии на сегменты в соответствии с классификацией Американской кардиологической ассоциации [28, 16]. Оценивали только сегменты с наличием выраженной кальцификации или наличием стентов.

Качество изображения оценивалось с использованием 4-балльной шкалы: 1 – не интерпретируемое, оценка невозможна; 2 – плохое, серьезные артефакты, ограничивающие адекватную оценку сегмента; 3 – умеренное, присутствуют некоторые артефакты, но возможна интерпретация; 4 – хорошее, изображения без артефактов. Для дальнейшей диагностики использовались изображения с качеством 3 или 4. Так же из дальнейшего анализа были исключены сегменты, на постконтрастных изображениях которых уровень стеноза составлял менее 50%.

Результаты исследований.

По разным данным использование субтракционной МСКТ-КГ в дополнение к стандартному протоколу исследования позволяет улучшить чувствительность метода в отношении массивного кальциноза и при наличии стентов в коронарных артериях на 6-18%, специфичность на 7-24%, положительное прогностическое значение на 6-26%, отрицательное прогностическое значение на 1-7% и точность диагностики на 4-18% [27 - 30, 33, 34]. Во всех проанализированных работах данные, полученные при МСКТ-КГ, сравнивались с данными инвазивной КАГ.

Лучевая нагрузка при данных исследованиях составляла в среднем около 6 мЗв (3-10мЗв).

В одной из работ, исследовавших субтракционную МСКТ-КГ в отношении стентов, было выявлено, что этот метод полезен в большей мере для стентов 2-3 мм в диаметре, при большем диаметре стента достоверных улучшений в визуализации отмечено не было [27].

Выводы.

В последние годы произошли значительные технологические достижения в области компьютерной томографии, и ожидается, что МСКТ-КГ существенно снизит необходимость выполнения инвазивной КАГ в качестве стандартного метода диагностики у пациентов со стенозом коронарных артерий. В частности, это возможно благодаря высокой отрицательной прогностической ценности, которая достигает 95-99% [33]. В то же время, тот факт, что диагностические возможности МСКТ-КГ существенно снижаются при наличии выраженной кальцификации атеросклеротических бляшек или наличие стента в коронарной артерии, считается основным ограничением этого метода из-за выраженных артефактов свечения, подчас делающих интерпретацию данных невозможной. Для решения этой проблемы и был разработан алгоритм субтракции объектов высокой плотности из изображений артерий.

Проанализировав источники литературы, можно сделать вывод, что использование данного метода диагностики позволяет снизить количество ложноположительных данных за выраженный стеноз коронарных артерий при массивном кальцинозе или при наличии имплантированных стентов, а также снизить количество сегментов артерий, которые невозможно интерпретировать из-за артефактов свечения. Но существует и ряд ограничений, связанных с использованием этого метода.

Во-первых, на данный момент программный пакет для выполнения субтракции доступен только на самых современных КТ-аппаратах, пока что представленных в России в единичных экземплярах. Во-вторых, для выполнения субтракции обязательно наличие преконтрастного томографирования, которое увеличивает лучевую нагрузку на пациента. В-третьих, для получения максимально точной субтракции преконтрастное и контрастное томографирование должно выполняться на одной задержке дыхания, продолжительностью до 30 секунд, что невыполнимо для ряда пациентов.

В дальнейшем, для более точного определения роли субтракционной МСКТ-КГ в диагностике атеросклеротического поражения коронарных артерий необходимо продолжение развития методики и более глубокое внедрение в рутинную клиническую практику потому, что на данный момент исследования этой методики носят немногочисленный характер..

Источник финансирования и конфликт интересов.

Авторы данной статьи подтвердили отсутствие финансовой поддержки исследования и конфликта интересов, о которых необходимо сообщить.

References:

1. Motoyama S, Sarai M, Harigaya H, Anno H, Inoue K, Hara T et al. Computed tomographic angiography characteristics of atherosclerotic plaques subsequently resulting in acute coronary syndrome. J Am Coll Cardiol. 2009; 54:49–57. DOI: 10.1016/j.jacc.2009.02.068.

2. Inoue K, Motoyama S, Sarai M, Sato T, Harigaya H, Hara T et al. Serial coronary CT angiography-verified changes in plaque characteristics as an end point: evaluation of effect of statin intervention. JACC Cardiovasc Imaging. 2010; 3:691–698. DOI: 10.1016/j.jcmg.2010.04.011.

3. Members TF, Montalescot G, Sechtem U, Achenbach S, Andreotti F, Arden C et al. 2013 ESC guidelines on the management of stable coronary artery disease: the Task Force on the management of stable coronary artery disease of the European Society of Cardiology. Eur Heart J. 2013; 34:2949–3003.

4. HammCW, Bassand J-P, Agewall S, Bax J, Boersma E, BuenoH et al. ESC Guidelines for the management of acute coronary syndromes in patients presenting without persistent ST-segment elevation: the Task Force for the management of acute coronary syndromes (ACS) in patients presenting without persistent STsegment elevatio. Eur Heart J. 2011; 32:2999–3054. DOI: 10.1714/1038.11322

5. Hoffmann, U., Ferencik, M., Cury, R. C. & Pena, A. J. Coronary CT angiography. J Nucl Med. 2006; 47, 797–806.

6. Stolzmann P, Scheffel H, Leschka S, Plass A, Baumüller S, Marincek B et al. Influence of calcifications on diagnostic accuracy of coronary CT angiography using prospective ECG triggering. AJR Am J Roentgenol. 2008; 191:1684–1689. DOI: 10.2214/AJR.07.4040.

7. Vavere AL, Arbab-Zadeh A, Rochitte CE, Dewey M, Niinuma H, Gottlieb I et al. Coronary artery stenoses: accuracy of 64–detector row CT angiography in segments with mild, moderate, or Eur Radiol severe calcification—a subanalysis of the CORE-64 trial. Radiology. 2011; 261:100–108. DOI: 10.1148/radiol.11110537.

8. Abdulla J, Pedersen KS, BudoffM, Kofoed KF. Influence of coronary calcification on the diagnostic accuracy of 64-slice computed tomography coronary angiography: a systematic review and meta-analysis. Int J Cardiovasc Imaging. 2011; 28:943–953. DOI: 10.1007/s10554-011-9902-6.

9. Meijboom WB, van Mieghem C a G, Mollet NR, Pugliese F, Weustink AC, van Pelt N et al. 64-slice computed tomography coronary angiography in patients with high, intermediate, or low pretest probability of significant coronary artery disease. J Am Coll Cardiol. 2007; 50:1469–1475.

10. Yan RT, Miller JM, Rochitte CE, Dewey M, Niinuma H, ClouseME et al. Predictors of inaccurate coronary arterial stenosis assessment by CT angiography. JACC Cardiovasc Imaging. 2013; 6:963–972. DOI: 10.1016/j.jcmg.2013.02.011.

11. Park HB, Lee BK, Shin S, Heo R, Arsanjani R, Kitslaar PH et al. Clinical Feasibility of 3D Automated Coronary Atherosclerotic Plaque Quantification Algorithm on Coronary Computed Tomography Angiography: Comparison with Intravascular Ultrasound. Eur Radiol. 2015; 25:3073–3083. DOI: 10.1007/s00330-015-3698-z.

12. Rixe J, Achenbach S, Ropers D, Baum U, Kuettner A, Ropers U et al. Assessment of coronary artery stent restenosis by 64-slice multi-detector computed tomography. Eur Heart J. 2006; 27:2567–2572. DOI: 10.1093/eurheartj/ehl303.

13. Andreini D, Pontone G, Bartorelli AL, Mushtaq S, Trabattoni D, Bertella E et al. High diagnostic accuracy of prospective ECG-gating 64-slice computed tomography coronary angiography for the detection of in-stent restenosis: In-stent restenosis assessment by low-dose MDCT. Eur Radiol. 2011; 21:1430–1438. DOI: 10.1007/s00330-011-2085-7.

14. Dewey M, Zimmermann E, Deissenrieder F, Laule M, Dübel H-P, Schlattmann P et al. Noninvasive coronary angiography by 320-row computed tomography with lower radiation exposure and maintained diagnostic accuracy: comparison of results with cardiac catheterization in a head-to-head pilot investigation. Circulation. 2009; 120:867–875. DOI: 10.1161/CIRCULATIONAHA.109.859280.

15. De Graaf FR, Schuijf JD, van Velzen JE, Kroft LJ, de Roos A, Reiber JHC et al. Diagnostic accuracy of 320-row multidetector computed tomography coronary angiography in the non-invasive evaluation of significant coronary artery disease. Eur Heart J. 2010; 31:1908–1915. DOI: 10.1093/eurheartj/ehp571.

16. Tanaka R, Yoshioka K, Muranaka K, Chiba T, Ueda T, Sasaki T et al. Improved evaluation of calcified segments on coronaryCT angiography: a feasibility study of coronary calcium subtraction. Int J Cardiovasc Imaging. 2013; 29:75–81.

17. Hausleiter J, Meyer T, Hermann F, Hadamitzky M, Krebs M, Gerber TC et al. Estimated radiation dose associated with cardiac CT angiography. JAMA. 2009; 301:500–507. DOI: 10.1001/jama.2009.54

18. Venema HW, Hulsmans FJ, den Heeten GJ. CT angiography of the circle of Willis and intracranial internal carotid arteries: maximum intensity projection with matched mask bone elimination-feasibility study. Radiology. 2001; 218:893–898. DOI: 10.1148/radiology.218.3.r01mr30893.

19. Uotani K, Watanabe Y, Higashi M et al. Dual-energy CT head bone and plaque removal for quantification of calcified carotid stenosis: utility and comparison with digital subtraction angiography. Eur Radiol. 2009; 19:2060–2065. DOI: 10.1007/s00330-009-1358-x.

20. Luo Z, Wang D, Sun X, Zhang T, Liu F, Dong D et al. Comparison of the accuracy of subtraction CT angiography performed on 320-detector row volume CT with conventional CT angiography for diagnosis of intracranial aneurysms. Eur J Radiol. 2012; 81:118–122. DOI: 10.1016/j.ejrad.2011.05.003.

21. Poletti PA, Rosset A, Didier D, Bachmann P, Verdun FR, Rutschmann O et al. Subtraction CT angiography of the lower limbs: a new technique for the evaluation of acute arterial occlusion. AJR Am J Roentgenol. 2004; 183:1445–1448. 10.2214/ajr.183.5.1831445.

22. Qin L, Gu S, Chen C, Zhang H, Zhu Z, Chen X et al. Initial exploration of coronary stent image subtraction using dual-layer spectral CT. Eur Radiol. 2019;21. DOI: 10.1007/s00330-018-5990-1.

23Yamada M, Jinzaki M, Imai Y, Yamazaki S, Imanishi N, Tanami Y et al. Evaluation of severely calcified coronary artery using fast-switching dual-kVp 64 slice computed tomography. Circ J. 2011; 75:472–473

24. Machida H, Tanaka I, Fukui R, Shen Y, Ishikawa T, Tate E et al. Current and novel imaging techniques in coronary CT. Radiographics. 2015; 35:991–1010. DOI: 10.1148/rg.2015140181.

25. Kidoh M, Utsunomiya D, Oda S, Yuki H, Funama Y, Namim

oto T et al. Optimized subtraction coronary CT angiography protocol for clinical use with short breath-holding time-initial experience. Acad Radiol. 2015; 22(1):117-20. DOI: 10.1016/j.acra.2014.09.020.

26. Yoshioka K, Tanaka R, Nagata K, Sasaki T, Takeda K, Ueda T et al. Modified Subtraction Coronary CT Angiography Method for Patients Unable to Perform Long Breath-Holds: A Preliminary Study. Acad Radiol. 2016; 23(9):1170-5. DOI: 10.1016/j.acra.2016.04.012.

27. Amanuma M, Kondo T, Sano T, Takayanagi T, Matsutani H, Sekine T et al. Assessment of coronary in-stent restenosis: value of subtraction coronary computed tomography angiography. Int J Cardiovasc Imaging. 2016; 32(4):661-70. DOI: 10.1007/s10554-015-0826-4.

28. Fuchs A, Kühl JT, Chen MY, Helqvist S, Razeto M, Arakita K et al. Feasibility of coronary calcium and stent image subtraction using 320-detector row CT angiography. J Cardiovasc Comput Tomogr. 2015; 9(5):393-8. DOI: 10.1016/j.jcct.2015.03.016.

29. Takamura K, Fujimoto S, Kawaguchi Y, Kato E, Aoshima C, Hiki M et al.The usefulness of low radiation dose subtraction coronary computed tomography angiography for patients with calcification using 320-row area detector CT. J Cardiol. 2019; 73(1):58-64. DOI: 10.1016/j.jjcc.2018.05.015.

30. Viladés Medel D, Leta R, Alomar Serralach X, Carreras Costa F, Pons-Lladó G. Reliability of a new method for coronary artery calcium or metal subtraction by 320-row cardiac CT. Eur Radiol. 2016; 26(9):3208-14. DOI: 10.1007/s00330-015-4130-4.

31. Fuchs A, Kühl JT, Chen MY, Viladés Medel D, Alomar X, Shanbhag SM et al. Subtraction CT angiography improves evaluation of significant coronary artery disease in patients with severe calcifications or stents-the C-Sub 320 multicenter trial. Eur Radiol. 2018; 28(10):4077-4085. DOI: 10.1007/s00330-018-5418-y.

32. Yoshioka K, Tanaka R, Muranaka K. Subtraction coronary CT angiography for calcified lesions. Cardiol Clin. 2012; 30(1):93-102. DOI: 10.1016/j.ccl.2011.10.004.

33. Amanuma M, Kondo T, Sano T, Sekine T, Takayanagi T, Matsutani H et al. Subtraction coronary computed tomography in patients with severe calcification. Int J Cardiovasc Imaging. 2015; 31(8):1635-42. DOI: 10.1007/s10554-015-0746-3.

34. Yoshioka K, Tanaka R, Muranaka K, Sasaki T, Ueda T, Chiba T et al. Subtraction coronary CT angiography using second-generation 320-detector row CT. Int J Cardiovasc Imaging. 2015; 31 Suppl 1:51-8. DOI: 10.1007/s10554-015-0630-1.

.

НАУЧНЫЙ ОБЗОР

НЕКОТОРЫЕ АСПЕКТЫ КЛИНИКО-ЛУЧЕВОЙ ДИАГНОСТИКИ ВОСПАЛИТЕЛЬНЫХ КОКСОПАТИЙ ДЕТСКОГО ВОЗРАСТА

Кожевников А.Н.[1,2], Поздеева Н.А.[1], Конев М.А.[1], Новик Г.А.[2]

Кокситит – одна из самых частых форм воспалительной артропатии детского возраста. Несмотря на изученность проблемы, нередко у детей расшифровка артропатии затруднена. Многообразие форм суставной патологии, отсутствие рентгеноанатомических различий на ранних стадиях заболеваний и схожесть клинической картиной нередко обуславливают позднюю диагностику.
В статье подробно изложены клинические и инструментальные характеристики различных форм острых и хронических кокситов у детей. Наглядно представлены особенности диагностики суставной патологии детского возраста.

Ключевые слова: тазобедренный сустав, воспалительная коксопатия, кокситы у детей

Контактный автор: Кожевников А.Н. Infant_doc@mail.ru

Для цитирования: Кожевников А.Н., Поздеева Н.А., Конев М.А., Новик Г.А. Некоторые аспекты клинико-лучевой диагностики воспалительных коксопатий детского возраста. REJR 2019; 9(2):220-233. DOI:10.21569/2222-7415-2019-9-2-220-233.

Статья получена: **24.04.19** **Статья принята:** **14.06.19**

1 - ФГБУ «Научно-исследовательский детский ортопедический институт имени Г.И. Турнера».
г. Санкт-Петербург, Россия.
2 - ФГБОУ ВО «Санкт-Петербургский государственный педиатрический медицинский университет».
г. Санкт-Петербург, Россия.

SOME ASPECTS OF CLINICAL AND RADIOLOGY DIAGNOSIS OF COXITIS IN CHILDREN

Kozhevnikov A.N.[1,2], Pozdeeva N.A.[1], Konev M.A.[1], Novik G.A.[2]

Coxitis is one of the most frequent forms of inflammatory arthropathy in children. Diagnosis of hip arthritis is often difficult despite the knowledge of this problem. Multiple of articular pathology, the lack of x-ray anatomical differences in the early stages of the disease and similar clinical picture often cause late diagnosis.
The article details the clinical and instrumental characteristics of various forms of acute and chronic coxitis in children. Visually presents the features of the diagnosis of joint pathology of childhood.

Keywords: hip joint, inflammatory coxopathy, childhood coxitis.

Corresponding author: Kozhevnikov A.N., Infant_doc@mail.ru

For citation: Kozhevnikov A.N., Pozdeeva N.A., Konev M.A., Novik G.A. Some aspects of clinical and radiology diagnosis of coxitis in children. REJR 2019; 9(2):220-233. DOI:10.21569/2222-7415-2019-9-2-220-233.

.

Received: **24.04.19** **Accepted:** **14.06.19**

1 - Turner scientific research institute for children's orthopedics
Saint-Petersburg, Russian Federation
2 - Saint-Petersburg state pediatric medical university
Saint-Petersburg, Russian Federation

В настоящее время проблема воспалительных коксопатий детского возраста в современной ревматологии недооценена. Вероятно, это обусловлено высокой частотой бесследного исхода ряда артропатий, в том числе большинства случаев постинфекционного коксита или транзиторной коксопатии у детей. Однако, как быть в ситуациях с неоднократными случаями коксопатии или серии повторяющихся «приступов» острого коксита в течение короткого промежутка времени? Трактовать их в структуре хронической артропатии или строить неблагоприятные прогнозы относительно состояния тазобедренного сустава? Как не пропустить костно-хрящевую опухоль, тубостит головки бедренной кости или дебют остеохондропатии? И что делать в случае длительной визуализации Эхо-признаков явлений синовита тазобедренного сустава после перенесенного коксита? Каждый такой случай требует анализа.

Коксит – самая частая патология среди всего многообразия детских форм артритов [1, 2]. Известно, что боль в тазобедренном суставе, кроме синовита ревматической природы, у детей может быть проявлением септического артрита или остеомиелита, остеохондропатии или эпифизеолиза головки бедренной кости, специфического остита, заболеваний опухолевой или псевдоопухолевой природы, в том числе синовиальной оболочки сустава или некоторых других нозологий (табл. №1) [3, 4]. Поэтому поиск причинного фактора коксита или подтверждение отсутствия такового является приоритетной задачей лечащего врача [5, 6].

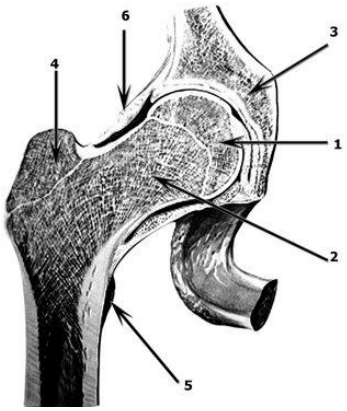

Рис. 1 (Fig. 1)

Рис. 1. Анатомическое строение тазобедренного сустава (Р.Д. Синельников «Атлас нормальной анатомии человека», 1967 г.).

1- Эпифиз головки бедра; 2 - шейка бедра; 3 - вертлужная впадина; 4 - большой вертел; 5 - малый вертел; 6 - суставная капсула.

Fig. 1. Anatomical structure of the hip joint (R.D. Sinelnikova "Atlas of the normal human anatomy". 1967).

1. Femoral head; 2. Femoral neck; 3. Acetabulum; 4. Greater trochanter; 5. Lesser trochanter; 6. Joint capsule.

Анатомо-топографическое положение, особенности строения, кровоснабжения, иннервации, биомеханики и осевой нагрузки, вероятно, определяют те или иные риски для формирования патологии у детей различных возрастных групп [7]. Например, если травма в некоторых случаях может являться причиной коксита, то с инфекционными агентами, как этиопатогенетическими факторами асептического воспаления в суставе, не все совсем ясно. То есть в случае вирусной инфекции путь развития синовита тазобедренного сустава вполне понятен (прямое проникновение вирусных частиц). Однако, в случае наличия грамположительной кокковой флоры, ареалом которой является носоглоточная область, или грамотрицательной палочки, паразитирующей в условиях желудочно-кишечного тракта, механизм развития постинфекционного (инфекционно-аллергического или реактивного) коксита связан с иммунопатологическими реакциями эндотелия сосудов и синовиальной оболочки [8].

Тазобедренный сустав выполняет сложную функцию опоры и движения, и по форме сочленяющихся суставных поверхностей относится к типу шаровидных. Сустав образован вертлужной впадиной и проксимальным отделом бедренной кости, который, в свою очередь, состоит из головки, шейки и двух вертелов (рис. 1). Сочленяющиеся суставные поверхности круглой головки и вертлужной впадины покрыты гиалиновым хрящом. Сустав окружен плотной фиброзной капсулой, внутренняя поверхность которой выстлана синовиальной оболочкой. Капсула непосредственно прикрепляется к краям вертлужной впадины с одной стороны и к межвертельной линии и межвертельному гребню с другой стороны, образуя свободное шеечно-капсульное пространство. Со всех сторон сустав окружен плотным слоем мышц [9]. С момента рождения и на протяжении практически всего детского возраста у ребенка осуществляется поэтапный рост и оссификация костей таза и проксимального конца бедренной кости. Ядро оссификации головки бедренной кости в норме у ребенка появляется в интервале от 6 до 12 мес., в среднем на сроке 9 месяцев. Окостенение головки происходит быстрыми темпами и к 2-летнему возрасту ребенка костная часть занимает примерно 2/3 объема хрящевой модели головки. Одновременно с окостенением головки также быстро осуществляется оссификация шейки бедренной кости и несколько медленнее – костей, составляющих вертлужную впадину. Начиная с 3-4 летнего

Таблица №1. Наиболее часто встречаемые варианты коксопатий у детей различных возрастных групп.

Дети до 5 лет	Дети 5-12 лет	Дети 12-17 лет
- постинфекционный синовит - остеомиелит/септический артрит - посттравматическая коксопатия - ювенильный артрит: полиартрит - тубостит	- постинфекционный синовит - остеохондропатия головки бедренной кости - ювенильный артрит: атипичный олигоартрит, энтезопатия, полиартрит - остеомиелит/септический артрит	- ювенильный спондилоартрит - хроническая энтезопатия - юношеский эпифизеолиз - опухоли суставного конца кости - опухолевоподобные заболевания сустава

Таблица №2. Варианты воспалительных коксопатий детского возраста.

Острый коксит	Хронический коксит
Простой (негнойный)	Первичный
- вирусный	- энтезитный
- постинфекционный	- ревматоидный
- поствакцинальный	- псевдонеопластический
- посттравматический	- идиопатический
Деструктивный (септический)	Вторичный (реактивный)
- специфический	- остеохондропатии
- неспецифический (инфекционный)	- опухоли суставного конца кости
- остеомиелитический	- системные заболевания скелета

возраста, в процесс оссификации включается большой вертел, несколько позднее – малый. В завершающий период оссификации головки бедренной кости ребенок вступает к 7-10 годам жизни. Процесс оссификации тазобедренного сустава зависит от пропорциональной функциональной активности и осевой нагрузки и осуществляется в условиях усиленного кровоснабжения. Синостозирование метаэпифизарной ростковой зоны бедренной кости, а также большого и малого вертелов происходит к 15-17 годам жизни ребенка [10].

Приступая к диагностике патологии тазобедренного сустава, необходимо иметь в виду, что у детей встречаются острые и хронические, септические и асептические воспалительные коксопатии, а также первичные и вторичные формы, по отношению к собственно источнику воспалительного процесса в суставе. Рентгенанатомическая картина при визуальной оценке тазобедренного сустава должна учитывать осевой профиль, описательные и сравнительные характеристики компонентов сустава, структуру костной ткани и ростковых зон, контуры сочленяющихся поверхностей, а также наличие деформаций, деструктивных или дистрофических изменений. Необходимо помнить, что у детей степень агрессивности патологического процесса сустава не всегда сопоставима с болевым синдромом и лабораторными изменениями и нередко определяется по характеру анатомических изменений [11].

Диагностика коксопатий детского возраста должна быть основана на изучении и оценке дебюта, динамики суставного синдрома, данных инструментальной картины, заключений других специалистов. Кроме анатомо-физиологических характеристик костно-суставной системы детского возраста, в диагностике коксопатий необходимо учитывать гендерные и возрастные особенности, а также психоэмоциональный статус ребенка [12]. Последняя характеристика, относительно психоэмоционального статуса, больше относится к детям более старшего возраста, у которых болевые ощущения при особой форме невропатии, остеохондрозе пояснично-крестцового отдела позвоночника или других невоспалительных заболеваниях скелета в ряде случаев могут симулировать картину коксита. В связи с этим, вопросы касательно природы, характера деформации, степени активности заболевания и

варианта терапии весьма актуальны и немаловажны.

По представленной классификации коксопатий детского возраста (табл. №2) главными критериями, которые послужили основанием для разделения суставной патологии на подтипы, являются наличие анатомических изменений и характер течения заболевания (Joosje Bomer et al 2015). Считается, что острый коксит по длительности течения имеет краткосрочный характер. При этом суставной синдром может иметь прерывистый или рецидивирующий вариант течения. Для хронических воспалительных коксопатий, как правило, характерен более длительный, упорный вариант течения синовита. Наличие деформаций, нехарактерных для ревматической патологии, позволило выделить группы деструктивного артрита и вторичных хронических коксопатий.

Вирусный коксит, как правило, развивается у детей в продроме или в период разгара заболевания и совпадает с периодом кожной экзантемы. Боль, хромота или полная невозможность опоры на конечность длятся от нескольких часов до 1-2 недель и могут сопровождаться явлениями транзиторного синовита, который в последующем исчезает бесследно. Дети редко нуждаются в длительном курсе противовоспалительной терапии, как правило, болевой синдром купируется уже после первого приема НПВС. Вирусные кокситы могут возникать на фоне текущего гепатита В, краснухи, ветряной оспы, парвовирусной инфекции В19, энтеро- и аденовирусных и некоторых других вирусных заболеваний. В диспансерном наблюдении нуждаются дети, которые имели затяжное течение коксопатии [13].

Остро возникший коксит на «хвосте» носоглоточной инфекции или в постинфекционном периоде, как правило, трактуется как постинфекционный или инфекционно-аллергический [14]. Внезапное начало, боль и невозможность опоры на нижнюю конечность, хромота, как и в случае вирусного коксита, красочно характеризуют данную патологию. В большинстве случаев ребенок не имеет клинически признаков инфекционного заболевания, а давность перенесенного ОРЗ может исчисляться как одной, так и 4-6 неделями. Зачастую вышеописанная симптоматика появляется внезапно утром, что заставляет родителей искать в первую очередь травматическую причину болей у ребенка. Нередко болевые ощущения могут локализоваться по передней поверхности бедра или в области коленного сустава, что связано с транзиторной невропатией запирательного нерва (n. obturatorius), веточки которого вплетаются в капсулу тазобедренного сустава [15]. Обратимость симптомов возникает на 2-3 сутки от начала заболевания. Чаще страдают дети в период от 2 до 8-летнего возраста [16]. В случае инициации воспаления грамотрицательными палочками (Salmonella, Shigella, Campylobacter и Yersinia) или микроорганизмами рода Chlamydia trachomatis, данный вариант коксопатии может протекать по пути реактивного артрита (РеА) [17, 18]. Однако наиболее часто коксит у детей имеет инфекционно-аллергическую природу, при которой характерна предшествующая назофарингеальная инфекция (стрептококк, стафилококк, микоплазма) [19]. Реализация воспаления в случае РеА осуществляется Т-лимфоцитами CD8+HLAB27+. Считается, что данная субпопуляция клеток обладает более выраженным иммунным ответом с гиперэкскрецией TNF-α и в тоже время более низкой киллерной активностью в отношении грам-отрицательных микроорганизмов. Не меньшее значение имеет носительство ген HLAb27 [20]. Механизм формирования инфекционно-аллергического коксита не совсем ясен. Не исключено, что решающее значение имеет снижение местного иммунитета, не последнюю роль в котором играет дефицит иммуноглобулина А, склонность к хроническим и затяжным инфекциям носоглоточной области. Собственно явления инфекционно-аллергического коксита, вероятно, связаны с развитием васкулита сосудов (иммунокомплексный), оплетающих капсулу тазобедренного сустава [21, 22]. В настоящее время достоверно доказано, что истинный кратковременный коксит (транзиторная коксопатия) проходит бесследно [23]. Поствоспалительные (не деструктивные) явления дистрофии костной ткани головки бедренной кости, в том числе и в виде локального остеопороза, могут быть визуализированы у ребенка после затяжного или серии приступов острого коксита [24]. Данный характер изменений структуры костной ткани носит обратимый характер и не требует специфического лечения (рис. 2). Скудные явления локального скопления синовиальной жидкости в полости тазобедренного сустава (остаточные явления синовита) также могут визуализироваться на коротком промежутке времени после перенесенного коксита. В некоторых случаях может описываться картина более длительного незначительного скопления синовиальной жидкости с локальной реакцией синовиальной оболочки в области шеечно-капсульного пространства, описываемого как синовит (рис. 3). Визуализация данного рода изменений может быть доступна детально только по данным МР-томографии (мощностью более 1,5 Т). Отсутствие клинической симптоматики и истинных эрозивно-дистрофических изменений со стороны сустава определяет тактику наблюдения в данном случае более приоритетной. Подобная ситуация может быть сопоставима с локальной

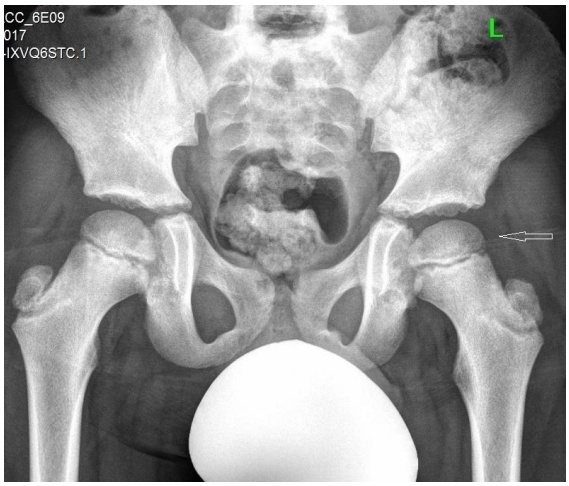

Рис. 2 а (Fig. 2 a)

Рис. 2 б (Fig. 2 b)

Рис. 2. а - Рентгенограмма тазобедренных суставов, прямая проекция; б - рентгенограмма тазобедренных суставов по Лаунштейн.

Постинфекционный артрит левого тазобедренного сустава у ребенка. Анатомические соотношения в суставах не нарушены, деструктивных изменений не определяется. Форма и контуры головок бедренных костей и вертлужных впадин не изменены. Определяется регионарный остеопороз головки и шейки бедра слева.

Fig. 2. a – anteroposterior x-ray of hip joints, b – Löwenstein view of hip joints.

Anatomical relationships of the hip joints are normal, destructive changes are not determined. Contour of the femoral head and acetabular shape are not change. Regional osteoporosis by the femoral head and neck of the left joint is visualized.

Рис. 3 а (Fig. 3 a)

Рис. 3 б (Fig. 3 b)

Рис. 3. МРТ тазобедренных суставов.

а – корональная плоскость; б – сагиттальная плоскость. Ребенок после перенесенного постинфекционного коксита.На Т2-режимах (STIR) анатомическое соотношение в тазобедренных суставах не нарушено. Костная структура и хрящевой матрикс не изменены. Определяется локальное ограниченное скопление синовиальной жидкости в шеечно-капсульном пространстве тазобедренных суставов, без видимой реакции синовиальной оболочки.

Fig. 3. MR-picture of hip joints.

a – frontal view; b – sagittal view. A child after post-infection coxitis. At MRI including T2-STIR anatomical relationships of the hip joints are normally. Bone structure and cartilage matrix are not change. Detect intracapsular local synovial effusion of the hip without thickness capsule and synovial cavity.

(очаговой) лимфоидной гиперплазией у ребенка после перенесенной острой инфекции. Наличие эрозивного суставного компонента и/или клинической картины активного артрита тазобедренного сустава у ребенка указывает на необходимость противовоспалительной терапии и поиска причинного фактора [25]. Динамическая оценка локального скопления синовиальной жидкости и реакции синовиальной оболочки может осуществляться при помощи УЗ-диагностики. Нами активно пропагандируется идея отсутствия взаимосвязи постинфекционного коксита и ювенильного артрита у детей. В некоторых случаях рецидивирующая коксопатия у мальчиков может рассматриваться в структуре ювенильного спондилоартрита, а у девочек – хронической энтезопатии. При этом, данные случаи суставной патологии изначально носят несколько отличительный вариант течения от постинфекционного коксита [26].

Случаи острого гнойного артрита тазобедренного сустава или остеомиелита, как правило, протекают с яркой клинико-рентгенологической и лабораторной картиной [27, 28]. Однако следует более подробно остановиться на туберкулезном коксите у детей. Собственно туберкулезное поражение суставов у детей, как правило, носит вторичный характер. Туберкулезный коксит может быть следствием непосредственного проникновения микобактерии в полость сустава из первичного очага или быть проявлением БЦЖ-остита [29]. Специфический туберкулезный процесс, как правило, развивается в костях, имеющих хорошее кровоснабжение, к которым относятся метадиафизарная часть и головка бедра. Появление крупного очага деструкции в зоне проксимального метадиафиза бедренной кости, хорошо визуализируемого на рентгенографии, является типичным проявлением специфического процесса (рис. 4). Прогрессирование процесса приводит к пенетрации патологического очага через хрящевой барьер с развитием септического артрита [30]. К тому же неспецифические клинические признаки туберкулезной патологии, проявляемые в виде интоксикации и лихорадки, равно как и изменения в пробах Манту с 2ТЕ, могут отсутствовать. В некоторых случаях возможен первично-артритический вариант туберкулезного поражения тазобедренного сустава у детей, нередко напоминающий ювенильный спондилоартрит. Поэтому сфера дифференциальной диагностики любого затяжного коксита с явлениями костной деструкции предполагает исключение туберкулезного процесса [31, 32].

Трудность распознавания остеохондропатии головки бедренной кости (болезнь Пертеса) обусловлена неспецифической клинико-инструментальной картиной дебюта заболевания. Заболевание протекает в пять стадий. Сроки постановки диагноза и начала терапии в значительной степени определяют вариант исхода болезни [33]. Формирующийся очаг асептического некроза костной ткани на ранней стадии заболевания может быть доступен к визуализации только на МР-томографии, в остальном клинико-рентгенологическая картина может не отличаться от острого коксита (рис. 5 а - в). Начиная со второй стадии заболевания (стадия импрессионного перелома), постановка диагноза при помощи рентгенографического метода, как правило, не вызывает затруднений (рис. 5 г, д) [34]. Персистирующие явления синовита на второй и последующих стадиях остеохондропатии головки бедренной кости стоит трактовать, как вторичные, на фоне существующего очага асептического некроза. Данного рода явления воспаления могут вносить дополнительный вклад в течение патологии, тем самым увеличивая зону остеолиза [35]. Дистрофические изменения головки бедренной кости, возникающие при затяжных вариантах течения постинфекционного коксита, в некоторых случаях могут отдаленно напоминать картину начальной стадии остеохондропатии. Однако, отсутствие (по данным МР-томографии) очага некроза и обратимый характер изменений являются отличительными признаками. Необходимость уменьшения осевой нагрузки является одной из приоритетных рекомендаций по лечению.

Среди всего многообразия доброкачественных форм костно-хрящевых внутрисуставных опухолей случаи остеоид-остеомы и хондробластомы области тазобедренного сустава являются нередкими. Атипичная локализация очага деструкции остеоид-остеомы размером до 1 см, чаще округлой или овоидной формы с типичным секвестроподобным включением, возможна в области шейки бедренной кости и вертлужной впадины. В случае хондробластомы размеры округлого очага деструкции могут достигать 5 см с локализацией в области головки бедренной кости, который непосредственно примыкает к эпифизарной хрящевой пластинке (рис. 6). Хондробластома более характерна для детей с незавершенным эпифизарным ростом старше 10 лет; остеоид-остома может встречаться у детей и дошкольного возраста. В обоих случаях на типичную картину интенсивных болей (в том числе ночных) могут накладываться клинические явления артрита тазобедренного сустава с инструментальными признаками синовита [36, 37].

Поражение тазобедренного сустава у детей, как известно, может встречаться и в структуре ювенильного артрита. Хронический коксит может быть одним из проявлений атипичного олигоартрита, классического полиартрита, ювенильного спондилоартрита и систем

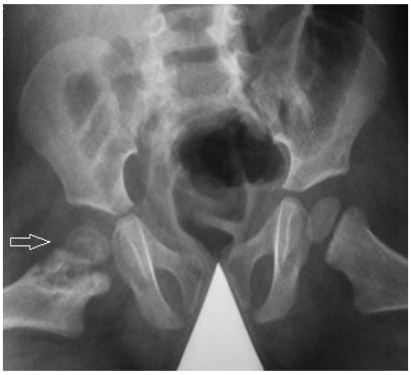

Рис. 4 а (Fig. 4 a)

Рис. 4 б (Fig. 4 b)

Рис. 4 в (Fig. 4 c)

Рис. 4. а - Рентгенограмма тазобедренных суставов по Лаунштейн, б, в - КТ тазобедренных суставов, аксиальная плоскость и корональная плоскость соответственно.

Картина тубостита тазобедренного сустава справа. Головка бедра справа деформирована с выраженными дистрофическими изменениями; в медиальном отделе головки определяется полость деструкции размером 7,3*8,9 мм. В проксимальном отделе шейки бедра справа большая полость деструкции 13,2*17 мм с неравномерными контурами и секвестроподобным содержимым.

Fig. 4. a – radiography of the hip joints by Launstein view, b, c – hip joints CT, axial and coronal views.

Tubercular arthritis. Deformed femoral head with pronounced dystrophic changes. Images show bones destruction of medial part of femoral head (7.3 × 8.9 mm) and proximal area of the neck (13.2 × 17 mm).

Рис. 5 а (Fig. 5 a)

Рис. 5 б (Fig. 5 b)

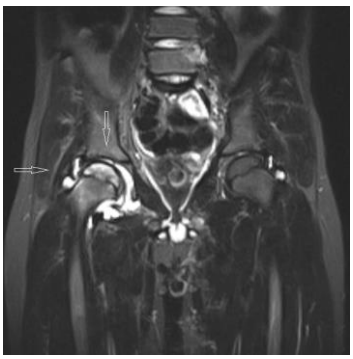

Рис. 5 в (Fig. 5 c)

Рис. 5. а - Рентгенограмма тазобедренных суставов в прямой проекции, б - рентгенограмма тазобедренных суставов по Лаунштейн, в - МРТ тазобедренных суставов, корональная плоскость

а,б - справа головка бедра значимо не изменена, регионарный остеопороз, деструктивных изменений не определяется. Деформация и расширение зоны роста проксимального отдела бедра справа. Картина начальной стадии остеохондропатии головки бедренной кости справа. в - Определяются явления остеонекроза головки бедренной кости справа, массивный трабекулярный отек, а также выраженные явления синовита с перерастяжением капсулы сустава.

Fig. 5. a – X-ray of hip joints, plain radiography. b – Löwenstein view hip joints, c - MRI hip joints, coronal view.

a,b - detect regional osteoporosis and deformation growth zone of the right proximal femur. Areas with aseptic necrosis are not determined. Early-stage of osteochondropathy of the femoral head right hip. c - The phenomena of osteonecrosis of the right femoral head with massive trabecular edema and synovitis with overstretching of the joint capsule.

Рис. 5 г (Fig. 5 d)

Рис. 5 д (Fig. 5 e)

Рис. 5. МРТ тазобедренных суставов, корональная плоскость.

Картина второй стадии остеохондропатии головки бедра слева (импрессионного перелома). г - режим T2 STIR, д – режим T1; положение подвывиха головки бедра слева, определяется U – образная деформация проксимального эпифиза бедренной кости с обширной зоной деструкции. Отмечаются деформация и прерывистость хрящевого матрикса, явления массивного синовита.

Fig. 5. Hip joints MRI, coronal view.

Second stage osteochondropathy of the femoral head left hip. d - T2 STIR, e – T1; dislocation with U-shaped deformation due to the extensive zone of destruction of the left proximal femoral epiphysis. The deformation and discontinuity of the cartilage matrix with massive synovitis are observed.

ного артрита [38]. Поражение тазобедренного сустава у детей с суставными вариантами ЮА, за исключением энтезопатии, как правило, характеризуется наличием эрозивно-дистрофического компонента костной и хрящевой структур, сопряженного с клинико-инструментальным параллелизмом [39]. Эрозивный компонент деформации суставных поверхностей не имеет избирательности и по истечению времени приводит к повсеместному неравномерному истончению и эрозированию хрящевого матрикса. Хотя на начальных этапах эрозии могут иметь островчатый или поверхностный характер [40]. При этом явления распространенного истинного хондролиза, как правило, являются нехарактерным признаком ЮА и требуют исключения ряда других заболеваний суставов (системные заболевания скелета). Остеопороз и кистовидная перестройка костной структуры, наравне с укорочением шейки и деформацией контуров головки бедренной кости, являются типичными признаками хронического воспаления в тазобедренном суставе. На ранних стадиях болезни может визуализироваться некоторая ускоренность оссификации хрящевых моделей головок бедренных костей (в зависимости от возраста дебюта заболевания), в той или иной степени выраженности. Не стоит забывать, что аналогичные изменения должны наблюдаться и со стороны вертлужной впадины [41]. Нередко данная картина может смешиваться с дистрофическими изменениями головки бедренной кости (рис. 7). При тяжелом агрессивном варианте ювенильного анкилозирующего спондилоартрита может отмечаться так называемое воспалительное «вклинение» головки в вертлужную впадину с формированием островков анкилозирования, размытостью контуров головки на фоне остеопороза (рис. 8). Это происходит вследствие неистинного очагового эрозивного хондролиза хрящевого матрикса (по данным МР-томографии). При полиартрите или атипичном олигоартрите в большинстве случаев превалирует истинный эрозивно-пролиферативный характер синовиального поражения с формированием «изъеденности» контуров смежных суставных поверхностей [42].

Идиопатический коксартроз у детей, как правило, характеризуется изолированным односторонним поражением сустава со скудной клинико-лабораторной картиной. Изменение походки и уменьшение амплитуды движений в суставе без ярко выраженного болевого суставного синдрома зачастую определяют особенности клинической картины. Причинный фактор коксартроза в большинстве случаев остается «за кадром». Формирование коксартроза до III-IV стадии, как правило, происходило молниеносно за 3-4 года, при этом суставное поражение носит изолированный характер, без признаков сакроилеита (идиопатический хондролиз). Противоревматическая терапия не имеет успеха и не предотвращает деформацию сустава [43, 44].

Рис. 6 а (Fig. 6 a)

Рис. 6 б (Fig. 6 b)

Рис. 6 в (Fig. 6 c)

Рис. 6. а - Рентгенограмма тазобедренных суставов, прямая проекция. б, в - МРТ тазобедренных суставов, корональная плоскость, Т2-ВИ.

а - В головке проксимального эпифиза бедренной кости справа определяется крупный участок деструкции овоидной формы (1,0*2,1см), ограниченный зоной склероза с неровностью контура границ, не выходящий за пределы проксимальной ростковой зоны. Картина хондробластомы проксимального эпифиза бедренной кости справа. б,в - Участок патологического сигнала неоднородной гиперинтенсивности, распространяющийся на эпиметафизарную ростковую зону, с признаками дефектами кортикального слоя эпифиза в передних отдела. Увеличено количество жидкости в правом тазобедренном суставе.

Fig. 6. a – hip joints X-ray, anterioposterior view, b, c – hip joints MRI, coronal view, T2-WI.

a - MR-image of chondroblastoma of the femoral head right hip. a large ovoid-shaped destruction site (1.0 * 2.1 cm) of the right proximal femoral epiphysis which limited to the sclerosis zone. b,c - Heterogeneous hyperintensity which extended to the epimetaphyseal growth zone. Detect defects of the cortical epiphysis in the anterior section destruction site. Synovitis of the right hip joint.

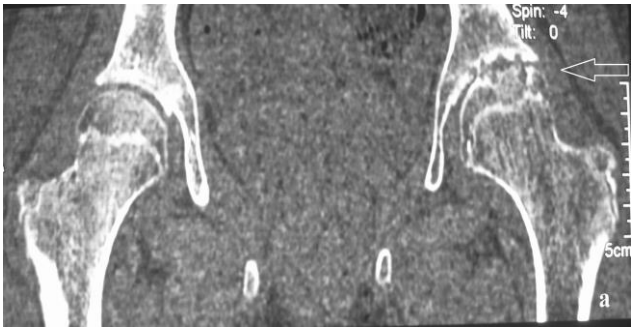

Рис. 7 а (Fig. 7 a)

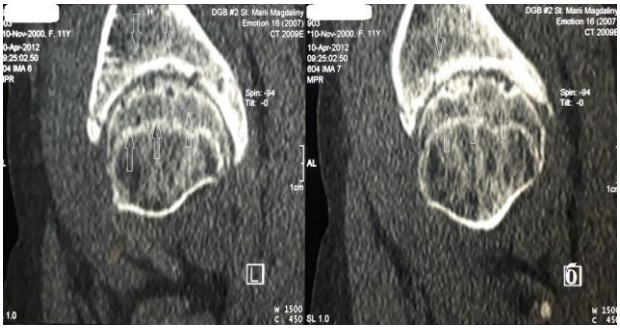

Рис. 7 б (Fig. 7 b)

Рис. 7. МСКТ тазобедренных суставов.

Картина ревматоидного полиартрита. Определяется деформация смежных суставных поверхностей головки бедренной кости и вертлужной впадины слева за счет множественных поверхностных и глубоких эрозивных изменений (несвежих). Структура костной ткани проксимального эпифиза бедра и вертлужной впадины с дистрофическими изменениями (кистовидная перестройка, остеопороз, субхондральный склероз суставных поверхностей).

Fig. 7. MDCT hip joints.

Rheumatoid polyarthritis. On a series of computed tomography sections observe the deformation of the adjacent articular surfaces of the femoral head and acetabulum on the left hip with multiple superficial and deep erosive changes. The structure of the bone tissue of the proximal epiphysis of the femur and the acetabulum with dystrophic changes (cystic restructuring, osteoporosis, subchondral sclerosis of the articular surfaces).

Рис. 8 а (Fig. 8 a)

Рис. 8 б (Fig. 8 b)

Рис. 8. а – Рентгенограмма тазобедренных суставов, прямая проекция. б - МСКТ.

а - Деструктивных изменений со стороны тазобедренных суставов не визуализируется, суставные щели резко сужены, больше справа, регионарный остеопороз. Контуры суставных поверхностей правого бедра и вертлужной впадины частично не прослеживаются. б - Картина ювенильного спондилоартрита. Множественная деформация суставных поверхностей правого тазобедренного сустава, эрозии головки бедра и вертлужной впадины, частичное анкилозирование. Дистрофические изменения структуры костной ткани.

Fig. 8. a – hip joints X-ray, anterioposterior view. b – MDCT.

a - Destructive changes from the hip joints are not visualized, the joint spaces are narrowed sharply, regional osteoporosis. The contours of the articular surfaces of the right hip and the acetabulum are not partially traced. b - juvenile spondiloarthritis. Multiple deformity of the articular surfaces of the right hip joint, erosive changes of the femoral head and the acetabulum, partial ankylosis. Dystrophic changes in the structure of bone tissue.

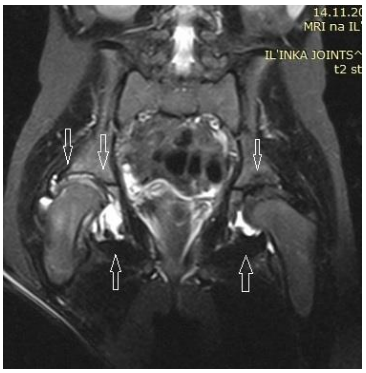

Рис. 9 а (Fig. 9 a)

Рис. 9 б (Fig. 9 b)

Рис. 9. МРТ тазобедренных суставов, корональная плоскость. а - картина вторично-хронического синовита на фоне rMED, б – САСР-синдрома.

а – rMED: в режиме Т2 – STIR головки бедренных костей значительно уплощены, деформированы, имеют четкий, неровный контур, шейки укорочены. Хрящевой матрикс выражен неравномерно, уплощен, местами имеет прерывистый контур (хондролиз). Определяется значительное количество внутрисуставной жидкости, больше справа. Деформация и неровность контуров вертлужных впадин. б – САСР-синдром: анатомических изменений со стороны тазобедренных суставов не определяется, головки бедренных костей и вертлужные впадины имеют обычную конфигурацию. Суставные щели равномерны на всем протяжении, симметричные. Хрящевое покрытие суставных впадин и головок бедренных костей равномерное, прослеживается на всем протяжении. В полости суставов определяется патологическое скопление выпота с растяжением капсулы суставов, протрузионные кисты вертлужных впадин с обеих сторон.

Fig. 9. Hip joints MRI, coronal view. a – chronic secondary synovitis of rMED, b – CACP-syndrome.

a – rMED: in the T2 - STIR mode the femoral heads are considerably flattened and deformed with uneven contour, the necks are shortened. The cartilaginous matrix is thinned with intermittent contour (chondrolysis). A significant amount of intraarticular fluid is determined, more to the right hip. Also visualized are deformation and irregularity of the contours of the acetabulum. b – CACP syndrome: anatomical changes of the hip joints are not detected, the femoral heads and acetabulums have the usual configuration. The articular clefts are symmetrical. The cartilaginous coverage of the articular surfaces is uniform. In the cavity of the joints is determined by the pathological accumulation of effusion with stretching of the capsule of the joints, protrusion cysts of the acetabular cavities on both sides.

Не меньшей проблемой является вторично-хронический синовит тазобедренных суставов у детей со скелетными дисплазиями. Основные скелетные дисплазии с тугоподвижностью, при которых может иметь место хронический коксит, немногочисленны. Это множественная эпифизарная дисплазия, аутосомно-рецессивный вариант (rMED, OMIM#226900), прогрессирующая псевдоревматоидная дисплазия (PPD, OMIM#208230) и CACP-синдром (campodactyly-arthropathy-coxa vara-pericarditis, OMIM#208250) [42]. В первых двух случаях хронический воспалительный процесс обусловлен деградацией генетически неполноценного хряща (псевдоэрозивный хондролиз); в третьем – мутацией муцин-подобного гликопротеина любрицина, который является одним из белков-любрикантов внутреннего слоя капсулы сустава. В большинстве случаев клинико-инструментальная картина скелетных дисплазий может походить на ювенильный артрит. Торпидность к противоревматической терапии, наличие инструментальных признаков, нехарактерных для ревматической патологии, позволяют заподозрить псевдоревматическую патологию. В случае rMED и PPD – это выявление деформации и уплощения эпифизов, для CACP-синдрома – наличие крупных протрузионных кист и coxa vara на фоне невоспалительной гиперпродукции синовии (рис. 9) [45, 46].

В настоящее время проблема воспалительных коксопатий детского возраста в современной ревматологии недооценена. Вероятно, это обусловлено высокой частотой бесследного исхода ряда артропатий, в том числе большинства случаев постинфекционного коксита или транзиторной коксопатии у детей. Однако, поздняя диагностика костно-хрящевой опухоли, тубостита головки бедренной кости или остеохондропатии, течение которых маскируется под клинической картиной постинфекционного коксита, показывает актуальность проблемы. Особое внимание должно быть уделено атипичным формам ювенильного артрита с изолированным поражением тазобедренного сустава. Первичная оценка характера суставного поражения должна быть основана на данных рентгенографии и УЗ-сканирования. Изучение характера анатомических изменений, динамики суставного процесса и качественная оценка эрозивно-деструктивным явлениям должна быть основана на данных компьютерной и МР-томографии.

Настоящий обзор был посвящен проблемам острого и хронического коксита детского возраста. В статью были включены наиболее часто встречаемые формы патологии тазобедренного сустава у детей, одним из ведущих симптомом которых является синовит. Понимание механизмов и причинных факторов воспаления – ключ к успешному лечению суставной патологии у детей.

Источник финансирования и конфликт интересов.

Авторы данной статьи подтвердили отсутствие финансовой поддержки исследования и конфликта интересов, о которых необходимо сообщить.

Список литературы:

1. Nouri A., Walmsley D., Pruszczynski B., Synder M. Transient synovitis of the hip: a comprehensive review. J Pediatr Orthop B. 2014; 23 (1): 32-36. DOI: 10.1097/BPB.0b013e328363b5a3

2. Sylvana S. A., Rogier M. V.R. , Johannes H.J.M. B., Marjolein K., Sita B.Z.. What is the clinical course of transient synovitis in children: a systematic review of the literature. Chiropr Man Therap. 2013; 21: 39. doi: 10.1186/2045-709X-21-39

3. Evan J. Z., Edward Y. L., Ricardo R., Ronald L. E.. Hip Disorders in Children. American Journal of Roentgenology. 2013; 201: 776-796. doi/10.2214/AJR.13.10623

4. Gill K.G. Pediatric hip: pearls and pitfalls. Semin Musculoskelet Radiol. 2013; 17(3): 328-338. doi: 10.1055/s-0033-1348099

5. Алексеева Е. И., Бзарова Т. М. Поражение суставов в детском возрасте. Лечащий врач. 2010; 6: 46-51.

6. Цурикова Н.А., Лигостаева Е.А., Жолобова Е.С. Олигоартикулярный вариант ювенильного идиопатического артрита на ранних этапах заболевания: путь к верификации диагноза. Вопросы практической педиатрии. 2017; 2: 33-38.

7. Слизовский Н.В., Масалова В.В., Зинченко М.А. Артриты у детей Санкт-Петербург, 2004. 76с.

8. Ricardo J.E., María S.G. Immunopathogenesis of reactive arthritis: Role of the cytokines. World J Immunol. 2014; 4 (2): 78-87 doi: 10.5411/wji.v4.i2.78

9. Houghton K.M. Review for the generalist: evaluation of pediatric hip pain. Pediatr Rheumatol Online J. 2009; 18 (7): 10. doi: 10.1186/1546-0096-7-10.

10. Садофьева В.И. Нормальная рентгеноанатомия костно-суставной системы у детей. Ленинград: Медицина, 1990. 222 с.

11. Кожевников А.Н., Поздеева Н.А., Конев М.А., Маричева О.Н., Афоничев К.А., Новик Г.А. Рентгенодиагностика хронического олигоартрита у детей. Бюллетень сибирской медицины. 2017; 16 (3): 224–234. https://doi.org/10.20538/1682-0363-2017-3-224-234

12. Kelly K.A., Laura E. S. Pain in children with arthritis: A review of the current literature. Arthritis & Rheumatology. 2003; 49 (2): 272-279.

13. Miller L.M., Cassidy T.J. Postinfectious arthritis and related conditions in Nelson Textbook of Pediatrics 19th edition (2010) by by Richard E., Md Behrman (editor), Robert M., Md Kliegman (editor), Hal B., Md Jenson (editor) by WB Saunders, 18th edition, Philadelphia, WB. Saunders. 2007; cap: 147,519-522

14. Lubis A., Pasulu S. S., Hikmah Z., Endaryanto A., Harsono A.. Poststreptococcal Reactive Arthritis in Children: A Serial Case. International Scholarly and Scientific Research & Innova-

tion. 2016; 10 (12): 571 – 578.

15. Синяченко О.В., Пасиешвили Л.М. Артралгический синдром: верификация, валидизация и оценочные подходы. Східноєвропейський журнал внутрішньої та сімейної медицини, 2017; 2: 4-8.

16. Nouri A., Walmsley D., Pruszczynski B., Synder M. Transient synovitis of the hip: a comprehensive review. Journal of Pediatric Orthopaedics. 2014; 23: 32–36.

17. Gupta R.K. Reactive Arthritis in Children JK SCIENCE 2007; 3 (9): 109-110.

18. Moorthy L.N., Gaur S., Peterson M.G., Landa Y.F., Tandon M., Lehman T.J. Poststreptococcal reactive arthritis in children: a retrospective study. Clin Pediatr (Phila). 2009; 48 (2): 174-82. doi: 10.1177/0009922808330107.

19. Uziel Y., Perl L., Barash J., Hashkes PJ. Post-streptococcal reactive arthritis in children: a distinct entity from acute rheumatic fever. Pediatr Rheumatol Online J. 2011; 9 (1): 32. DOI: 10.1186/1546-0096-9-32.

20. Vähämiko S., Penttinen M.A., Granfors M. Aetiology and pathogenesis of reactive arthritis: role of non-antigen-presenting effects of HLA-B27 Arthritis Res Ther. 2005; 7 (4): 136–141. doi: 10.1186/ar1762.

21. Plesca D., Luminos M., Spatariu L. Stefanescu M., Cinteza E., Balgradean M. et al. Postinfectious Arthritis in Pediatric Practice. Maedica (Buchar). 2013; 8 (2): 164-169.

22. Hannu T., Inman R., Granfors K., Leirisalo-Repo M. Reactive arthritis or post-infectious arthritis? Best Pract Res Clin Rheumatol. 2006; 20 (3): 419-33. DOI: 10.1016/j.berh.2006.02.003.

23. Uziel Y., Butbul-Aviel Y., Barash J., Padeh S., Mukamel M., Gorodnitski N. et al. Recurrent transient synovitis of the hip in childhood. Longterm outcome among 39 patients. J Rheumatol. 2006; 33 (4): 810-811.

24. Yang W.J., Im S.A., Lim G.Y., Chun H.J., Jung N.Y., Sung M.S. et al. MR imaging of transient synovitis: differentiation from septic arthritis. Pediatr Radiol. 2006; 36 (11): 1154-1158.

25. Kamiya N., Yamaguchi R., Adapala N.S., Chen E., Neal D., Jack O. et al. Legg-Calvé-Perthes disease produces chronic hip synovitis and elevation of interleukin-6 in the synovial fluid. J Bone Miner Res. 2015; 30(6): 1009-1013. doi: 10.1002/jbmr.2435.

26. Kim Y.D., Job A.V., Cho W. Differential diagnosis of juvenile idiopathic arthritis. J Rheum Dis 2017; 24 (3): 131-137 https://doi.org/10.4078/jrd.2017.24.3.131

27. Buxton R. A., Moran M. Septic arthritis of the hip in the infant and young child. Current Orthopaedics. 2003; 17 (6): 458-464 DOI: https://doi.org/10.1016/S0268-0890(03)00112-9

28. Pääkkönen M. Septic arthritis in children: diagnosis and treatment. Pediatric Health Med Ther. 2017; 8: 65-68. doi: 10.2147/PHMT.S115429 3

29. Гилёва В. А., Баулин И. А., Гаврилов П. В., Мушкин А. Ю. Лучевая семиотика туберкулезного поражения грудины и ребер у детей. Туберкулёз и болезни лёгких. 2018; 96 (12): 27-32. DOI: 10.21292/2075-1230-2018-96-12-27-32

30. Мушкин А. Ю., Першин А. А., Советова Н. А. Туберкулез костей и суставов у детей: алгоритмирование диагностики и принципы лечения. Мед.альянс. 2015; 4: 36-45.

31. Mohideen M.A.F., Rasool M.N. Tuberculosis of the hip joint region in children. SA Orthopaedic Journal. 2013; 12 (1): 38-43.

32. Saraf S.K., Tuli SM. Tuberculosis of hip: A current concept review. Indian J Orthop. 2015; 49 (1): 1-9. DOI: 10.4103/0019-5413.143903

33. Joseph B. Management of Perthes' disease. Indian J Orthop. 2015; 49 (1): 10-16. doi: 10.4103/0019-5413.143906

34. Hubbard A.M. Imaging of pediatric hip disorders. Radiol Clin North Am 2001; 39: 721.

35. Крутикова Н. Ю., Виноградова А. Г. Болезнь Легга–Кальве–Пертеса. Вопросы современной педиатрии. 2015; 14 (5): 548-552. doi: 10.15690/vsp.v14i5.1437.

36. Jain N., Sah M., Chakraverty J., Evans A., Kamath S. Radiological approach to a child with hip pain. Clinical Radiology. 2013; 68: 1167-1178.

37. Strong D. P., Grimer R. J., Carter S. R., Tillman R. M., Abudu A. Chondroblastoma of the femoral head: management and outcome. Int Orthop. 2010; 34 (3): 413-417 doi: 10.1007/s00264-009-0779-0.

38. Rostom S., Amine B., Bensabbah R., Abouqal R., Hajjaj-Hassouni N. Hip involvement in juvenile idiopathic arthritis. Clin Rheumatol. 2008; 27 (6): 791-794. doi: 10.1007/s10067-008-0853-9.

39. Кожевников А.Н., Поздеева Н.А., Конев М.А. Селизов В.В., Москаленко А.В., Афоничев К.А. Новик Г.А. Ювенильный артрит: особенности клинико-инструментальной картины и дифференциальной диагностики. Лечащий врач. 2016; 4: 58-62.

40. Elizabeth F. Sh., Geetika K., Andrew J. W., Jennifer L. D. Imaging of Juvenile Idiopathic Arthritis: A Multimodality Approach. RadioGraphics 2013; 33: 1253–1273 https://doi.org/10.1148/rg.335125178

41. Lil-Sofie O.M., Humphries P., Rosendahl K. The joints in juvenile idiopathic arthritis. Insights Imaging. 2015; 6 (3): 275-284. doi: 10.1007/s13244-015-0406-0

42. .Abd El-Azeem M., Taha H.A., El-Sherif E. Role of MRI in evaluation of hip joint involvement in juvenile idiopathic arthritis. The Egyptian Rheumatologist. 2012; 34 (2): 75-82.

43. Amarnath C., Muthaiyan P., Mary T., Mohanan S., Gopinathan K. Idiopathic chondrolysis of hip in children: New proposal and implication for radiological staging. Indian J Radiol Imaging. 2018; 28 (2): 205-213. doi: 10.4103/ijri.IJRI_185_17

44. Норкин И.А., Сертаков А.В., Рубашкин С.А., Зоткин В.В., Герасимов В.А., Тимаев М.Х. и др. Коксартроз детского и подросткового возраста: возможные пути профилактики. Саратовский Научно-медицинский журнал. 2017;13 (3): 751-755.

45. Mohammad Imnul Islam, Suraiya Begum, Manik Kumar Talukdar, Md Enayet Karim, Shahana Akhter Rahman. Multiple Epiphyseal Dysplasia (MED): A Rare Type of Skeletal Dysplasia. BSMMU J 2012; 5(1): 57-60

46. Ritu Manoj Kakkar, Sameer Soneji, Rashmi R. Badhe, Shrinivas B. Desai. Camptodactyly-Arthropathy-Coxa Vara-Pericarditis Syndrome: Important Differential for Juvenile Idiopathic Arthritis. J Clin Imaging Sci. 2013; 3: 24. doi: 10.4103/2156-7514.114211

47. Segarra G.N., Mittaz L., Campos-Xavier A.B., Bartels C.F., Tuysuz B., Alanay Y. et al. The diagnostic challenge of progressive pseudorheumatoid dysplasia (PPRD): a review of clinical features, radiographic features, and WISP3 mutations in 63 affected individuals. Am J Med Genet C Semin Med Genet. 2012; 15 (3): 217-229. doi: 10.1002/ajmg.c.31333.

References:

1. Nouri A., Walmsley D., Pruszczynski B., Synder M. Transient synovitis of the hip: a comprehensive review. J Pediatr Orthop B. 2014; 23 (1): 32-36. DOI: 10.1097/BPB.0b013e328363b5a3
2. Sylvana S. A., Rogier M. V.R. , Johannes H.J.M. B., Marjolein K., Sita B.Z.. What is the clinical course of transient synovitis in children: a systematic review of the literature. Chiropr Man Therap. 2013; 21: 39. doi: 10.1186/2045-709X-21-39
3. Evan J. Z., Edward Y. L., Ricardo R., Ronald L. E.. Hip Disorders in Children. American Journal of Roentgenology. 2013; 201: 776-796. doi/10.2214/AJR.13.10623
4. Gill K.G. Pediatric hip: pearls and pitfalls. Semin Musculoskelet Radiol. 2013; 17(3): 328-338. doi: 10.1055/s-0033-1348099
5. Alekseyeva E.I., Bzarova T.M. Joint disease in childhood. Lechaschii Vrach Journal. 2010; 6: 46-51. (in Russian).
6. Tsurikova N.A., Ligostaeva E.A., Zholobova E.S. Oligoarticular juvenile idiopathic arthritis at early stage of disease: a way to verification of diagnosis. Clinical Practice in Pediatrics. 2017; 2: 33-38. (in Russian)
7. Slizovskiy N.V., Masalova V.V., Zinchenko M.A. Children arthritis. Saint-Petersburg, 2004.76 p. (in Russian)
8. Ricardo J.E., María S.G. Immunopathogenesis of reactive arthritis: Role of the cytokines. World J Immunol. 2014; 4 (2): 78-87 doi: 10.5411/wji.v4.i2.78
9. Houghton K.M. Review for the generalist: evaluation of pediatric hip pain. Pediatr Rheumatol Online J. 2009; 18 (7): 10. doi: 10.1186/1546-0096-7-10.
10. Sadof'eva V.I. Normal X-ray anatomy of the osteoarticular system in children. Leningrad: Medicus Publ., 1990. 222 p. (in Russian).
11. Kozhevnikov A.N., Pozdeeva N.A., Konev M.A., Maricheva O.N., Afonichev K.A., Novik G.A. X-ray diagnosis of juvenile chronic oligoarthritis. Bulletin of Siberian Medicine. 2017; 16(3): 224-234. (In Russ.) https://doi.org/10.20538/1682-0363-2017-3-224-234 (in Russian)
12. Kelly K.A., Laura E. S. Pain in children with arthritis: A review of the current literature. Arthritis & Rheumatology. 2003; 49 (2): 272-279.
13. Miller L.M., Cassidy T.J. Postinfectious arthritis and related conditions in Nelson Textbook of Pediatrics 19th edition (2010) by by Richard E., Md Behrman (editor), Robert M., Md Kliegman (editor), Hal B., Md Jenson (editor) by WB Saunders, 18th edition, Philadelphia, WB. Saunders. 2007; cap: 147,519-522
14. Lubis A., Pasulu S. S., Hikmah Z., Endaryanto A., Harsono A.. Poststreptococcal Reactive Arthritis in Children: A Serial Case. International Scholarly and Scientific Research & Innovation. 2016; 10 (12): 571 – 578.
15. Sinachenko O.V., Pasiyeshvili L.M. Arthralgic syndrome: verification, validation and evaluation approaches. The journal of internal and family medicine. 2017; 2: 4-8. doi.org/10.15407/internalmed2017.02.004 (in Russian)
16. Nouri A., Walmsley D., Pruszczynski B., Synder M. Transient synovitis of the hip: a comprehensive review. Journal of Pediatric Orthopaedics. 2014; 23: 32–36.
17. Gupta R.K. Reactive Arthritis in Children JK SCIENCE 2007; 3 (9): 109-110.
18. Moorthy L.N., Gaur S., Peterson M.G., Landa Y.F., Tandon M., Lehman T.J. Poststreptococcal reactive arthritis in children: a retrospective study. Clin Pediatr (Phila). 2009; 48 (2): 174-82. doi: 10.1177/0009922808330107.
19. Uziel Y., Perl L., Barash J., Hashkes PJ. Post-streptococcal reactive arthritis in children: a distinct entity from acute rheumatic fever. Pediatr Rheumatol Online J. 2011; 9 (1): 32. DOI: 10.1186/1546-0096-9-32.
20. Vähämiko S., Penttinen M.A., Granfors M. Aetiology and pathogenesis of reactive arthritis: role of non-antigen-presenting effects of HLA-B27 Arthritis Res Ther. 2005; 7 (4): 136–141. doi: 10.1186/ar1762.
21. Plesca D., Luminos M., Spatariu L. Stefanescu M., Cinteza E., Balgradean M. et al. Postinfectious Arthritis in Pediatric Practice. Maedica (Buchar). 2013; 8 (2): 164-169.
22. Hannu T., Inman R., Granfors K., Leirisalo-Repo M. Reactive arthritis or post-infectious arthritis? Best Pract Res Clin Rheumatol. 2006; 20 (3): 419-33. DOI: 10.1016/j.berh.2006.02.003.
23. Uziel Y., Butbul-Aviel Y., Barash J., Padeh S., Mukamel M., Gorodnitski N. et al. Recurrent transient synovitis of the hip in childhood. Longterm outcome among 39 patients. J Rheumatol. 2006; 33 (4): 810-811.
24. Yang W.J., Im S.A., Lim G.Y., Chun H.J., Jung N.Y., Sung M.S. et al. MR imaging of transient synovitis: differentiation from septic arthritis. Pediatr Radiol. 2006; 36 (11): 1154-1158.
25. Kamiya N., Yamaguchi R., Adapala N.S., Chen E., Neal D., Jack O. et al. Legg-Calvé-Perthes disease produces chronic hip synovitis and elevation of interleukin-6 in the synovial fluid. J Bone Miner Res. 2015; 30(6): 1009-1013. doi: 10.1002/jbmr.2435.
26. Kim Y.D., Job A.V., Cho W. Differential diagnosis of juvenile idiopathic arthritis. J Rheum Dis 2017; 24 (3): 131-137 https://doi.org/10.4078/jrd.2017.24.3.131
27. Buxton R. A., Moran M. Septic arthritis of the hip in the infant and young child. Current Orthopaedics. 2003; 17 (6): 458-464 DOI: https://doi.org/10.1016/S0268-0890(03)00112-9
28. Pääkkönen M. Septic arthritis in children: diagnosis and treatment. Pediatric Health Med Ther. 2017; 8: 65-68. doi: 10.2147/PHMT.S115429 3
29. Gilyova V.A., Baulin I.A., Gavrilov P.V, Mushkin A.Yu. X-ray semiotics of sterno-costal tuberculosis in children. Tuberculosis and Lung Diseases. 2018; 96 (12): 27-32. (in Russian) DOI: 10.21292/2075-1230-2018-96-12-27-32
30. Mushkin A.Yu., Pershin A.A., Sovetova N.A. Bone and joint tuberculosis in children: diagnostic algorithms and treatment principles. Med. Alyans, 2015; 4: 36-45. (in Russian)
31. Mohideen M.A.F., Rasool M.N. Tuberculosis of the hip joint region in children. SA Orthopaedic Journal. 2013; 12 (1): 38-43.
32. Saraf S.K., Tuli SM. Tuberculosis of hip: A current concept review. Indian J Orthop. 2015; 49 (1): 1-9. DOI: 10.4103/0019-5413.143903
33. Joseph B. Management of Perthes' disease. Indian J Orthop. 2015; 49 (1): 10-16. doi: 10.4103/0019-5413.143906
34. Hubbard A.M. Imaging of pediatric hip disorders. Radiol Clin North Am 2001; 39: 721.
35. Krutikova N.Yu., Vinogradova A. G. Legg-Calve-Perthes Disease. Current Pediatrics. 2015; 14 (5): 548–552. doi: 10.15690/vsp.v14i5.1437 (in Russian)
36. N. Jain, M. Sah, J. Chakraverty, A. Evans, S. Kamath Radiological approach to a child with hip pain. Clinical Radiology 68

(2013) 1167-1178

37. D. P. Strong, R. J. Grimer, S. R. Carter, R. M. Tillman, A. Abudu. Chondroblastoma of the femoral head: management and outcome. Int Orthop. 2010; 34(3): 413-417. doi: 10.1007/s00264-009-0779-0

38. Rostom S, Amine B, Bensabbah R, Abouqal R, Hajjaj-Hassouni N. Hip involvement in juvenile idiopathic arthritis. Clin Rheumatol. 2008; 27(6): 791-794. doi: 10.1007/s10067-008-0853-9.

39. Kozhevnikov A.N., Pozdeeva N.A., Konev M.A., Selizov V.V., Moskalenko A.V., Afonichev K.A., Novik G.A. Juvenile arthritis: clinical, instrumental picture and differential diagnosis. Lechaschii Vrach Journal. 2016; 4: 58-62 (in Russian)

40. Elizabeth F. Sh., Geetika K., Andrew J. W., Jennifer L. D. Imaging of Juvenile Idiopathic Arthritis: A Multimodality Approach. RadioGraphics 2013; 33: 1253–1273 https://doi.org/10.1148/rg.335125178

41. Lil-Sofie O.M., Humphries P., Rosendahl K. The joints in juvenile idiopathic arthritis. Insights Imaging. 2015; 6 (3): 275-284. doi: 10.1007/s13244-015-0406-0

42. .Abd El-Azeem M., Taha H.A., El-Sherif E. Role of MRI in evaluation of hip joint involvement in juvenile idiopathic arthritis. The Egyptian Rheumatologist. 2012; 34 (2): 75-82.

43. Amarnath C., Muthaiyan P., Mary T., Mohanan S., Gopinathan K. Idiopathic chondrolysis of hip in children: New proposal and implication for radiological staging. Indian J Radiol Imaging. 2018; 28 (2): 205-213. doi: 10.4103/ijri.IJRI_185_17

44. Norkin IA, Sertakova AV, Rubashkin SA, Zotkin VV, Gerasimov VA, Timaev MKh et al. Coxarthrosis in infancy and adolescence: opportunities of preventive treatment (review). Saratov Journal of Medical Scientific Research 2017; 13 (3): 751–755. (in Russian)

45. Mohammad Imnul Islam, Suraiya Begum, Manik Kumar Talukdar, Md Enayet Karim, Shahana Akhter Rahman. Multiple Epiphyseal Dysplasia (MED): A Rare Type of Skeletal Dysplasia. BSMMU J 2012; 5(1): 57-60

46. Ritu Manoj Kakkar, Sameer Soneji, Rashmi R. Badhe, Shrinivas B. Desai. Camptodactyly-Arthropathy-Coxa Vara-Pericarditis Syndrome: Important Differential for Juvenile Idiopathic Arthritis. J Clin Imaging Sci. 2013; 3: 24. doi: 10.4103/2156-7514.114211

47. Segarra G.N., Mittaz L., Campos-Xavier A.B., Bartels C.F., Tuysuz B., Alanay Y. et al. The diagnostic challenge of progressive pseudorheumatoid dysplasia (PPRD): a review of clinical features, radiographic features, and WISP3 mutations in 63 affected individuals. Am J Med Genet C Semin Med Genet. 2012; 15 (3): 217-229. doi: 10.1002/ajmg.c.31333.

.

НАУЧНЫЙ ОБЗОР

POOLED DATABASE OF OZYORSK POPULATION EXPOSED TO COMPUTED TOMOGRAPHY

Fomin E.P.[1], Osipov M.V.[2]

1 - Clinical Hospital №71, Federal Medical and Biological Agency of Russian Federation.
2 - South Ural Biophysics Institute, Federal Medical and Biological Agency of Russian Federation. Ozyorsk, Russia.

Purpose. Creation of pooled database of persons underwent computed tomography (CT) for assessing the risk of possible long-term consequences of diagnostic exposure to a low doses of ionizing radiation.

Material and methods. Archive protocols of computed tomography of Ozyorsk residents collected since the time of first using the CT in medical departments of Chelyabinsk region has been digitized, verified and integrated into an electronic database. Retrospective follow-up study provides the information on 22,705 CT examinations of Ozyorsk residents who underwent computed tomography during the period from 1993 to 2017.

Results. The total number of examined patients was 14894, while 70.1% of patients were single-time examined during the follow-up period. The maximum number of second examinations of one patient was 19. The most of CT protocols collected (61.5%) was represented by examinations of the head. The average effective dose for each examination was 3.2 mSv, and it's maximum value did not exceed 50 mSv. The age of the exposed patients varied from 0 to 99 years, while the proportion of child CT was 6.5%. Vital status has been estimated for 47.8% of the patients to the end of 2017.

The completeness of the information collected in the database may be affected by cases of distant examinations of patients outside the Chelyabinsk region. However, it was assumed that such cases were rare. The lack of a unified national database for registering CT exposure of patients could lead to an underestimation of radiation burden of population.

Conclusion. The pooled database provides a unique source of information about an additional non-occupational ionizing radiation exposure. The data can be used to analyze the risk of exposure to low doses of diagnostic exposure among nuclear personnel and the population, and for the purposes of radiation-hygienic rationing as well.

Keywords: computed tomography, CT, MDCT, Registry, Register, Database, Population, Radiation risk, Risk analyzes.

Corresponding author: Osipov M.V., e-mail: ferrum76@mail.ru

For citation: Fomin E.P., Osipov M.V. Pooled database of Ozyorsk population exposed to computed tomography. REJR 2019; 9 (2):234-239. DOI:10.21569/2222-7415-2019-9-2-234-239.

Received: 14.02.19 **Accepted:** 15.04.19

ОБЪЕДИНЁННАЯ БАЗА ДАННЫХ КОМПЬЮТЕРНО-ТОМОГРАФИЧЕСКИХ ОБСЛЕДОВАНИЙ НАСЕЛЕНИЯ Г. ОЗЁРСК

Фомин Е.П.[1], Осипов М.В.[2]

1 - ФГБУЗ Клиническая больница №71 ФМБА РФ.
2 - ФГУП Южно-Уральский институт биофизики ФМБА РФ. г. Озёрск, Россия.

Цель исследования. Создание расширенной базы данных лиц, обследованных при помощи компьютерной томографии (КТ), для оценки риска возможных отдалённых последствий воздействия малых доз ионизирующего излучения диагностического характера.

Материалы и методы. Исследование проведено ретроспективно. Архивные протоколы обследований жителей Озёрского городского округа, собранные за период с момента появления компьютерной томографии в медицинских учреждениях города Озёрск и Челябинской области, оцифрованные, верифицированные и объединённые в электронную базу данных.

Результаты. В ретроспективном исследовании собрана информация о 22705 обследованиях жителей г. Озёрск, проходивших компьютерную томографию за период с 1993 по 2017 гг. Количество обследованных пациентов составило 14894, при этом 70,1% пациентов в течение всего периода наблюдения обследовались однократно. Максимальное количество повторных обследований одного пациента составило 19. Наибольшая доля КТ (61,5%) представлена обследованиями головного мозга. Средняя величина эффективной дозы за обследование составила 3,2 мЗв, а максимальное значение не превышало 50 мЗв. Возраст обследованных варьировал от 0 до 99 лет, при этом доля обследованных в детском возрасте составила 6,5%. Жизненный статус установлен для 47,8% обследованных.

Обсуждение. На полноту сбора информации в базе данных могут влиять исследования, проведённые пациентам исследуемой группы за пределами Челябинской области, однако предполагалось, что такие случаи являлись немногочисленными. Отсутствие единой национальной базы данных для регистрации обследований может приводить к недооценке лучевой нагрузки, получаемой пациентом в течение жизни.

Заключение. Объединённая база данных предоставляет уникальный источник информации о дополнительном радиационном факторе непроизводственного характера. Накопленные данные могут быть использованы для анализа риска воздействия малых доз диагностического облучения у персонала радиационно-опасных объектов и населения, а также в целях радиационно-гигиенического нормирования.

Ключевые слова: компьютерная томография, КТ, МСКТ, база данных, радиационный риск, анализ риска.

Контактный автор: Осипов М.В., e-mail: ferrum76@mail.ru

Для цитирования: Фомин Е.П., Осипов М.В. Объединенная база данных компьютерно-томографических обследований населения г. Озёрск. REJR 2019; 9 (2):234-239. DOI:10.21569/2222-7415-2019-9-2-234-239.

Статья получена: **14.02.19** **Статья принята:** **15.04.19**

Introduction.

The question on long-term effects of low doses of ionizing radiation (IR) during X-ray examinations using computed tomography (CT) remains a subject of scientific debate and requires epidemiological studies with a long period of follow-up. International scientific experience in this field provides the necessity of creation of population registers which allows monitoring the health status and assessing the possible risk of long-term health effects [1-5]. However, at the moment, the authors have not found any publications concerning the creation of population registers of persons underwent CT in Russian Federation. In the present study, a pooled data on patients examined by computed tomography in medical units of Ozyorsk and Chelyabinsk region has been collected for the period of more than twenty years. The study is a continuation of the research studies [6-8] with an extended follow-up period and updated information about the sources of exposure.

Material and Methods.

The archival protocols of CT examinations of Ozyorsk residents from medical units of Ozyorsk and Chelyabinsk region during the period from 1993 to 2017 has been collected, digitized and verified. The follow-up period covers the time since the start of using the CT in medical units of the Chelyabinsk region. The criteria for inclusion in the study was the residence in Ozyorsk and nearby settlements (Tatysh, Novogorny and Metlino) and getting the CT examination in medical units of the Chelyabinsk region in the period from 1993 to 2017. Information on examination date, the patient's age at the time of the examination, the number of CT performed in various medical units, the type of scanner used, the anatomical area of study, the CT conclusion, and the effective dose and contrast enhancement data has been collected. Depending on the year and the equipment of the medical unit, both first-generation scanners (single-slice scanners) and multi-detector (spiral) scanners were used (see Appendix 1). The effective dose was calculated according to methodological guidelines [9]. Information about the vital status of patients was obtained from medical records and from Database for those who underwent second CT examinations. The person-time has been calculated using the date of 1st CT examination to the date of the last CT examination, either until the death with date and cause of death known, or

Appendix 1. Type of scanners used during the follow-up period.

№	Type of scanner	MDCT	Period	Observations
1	Philips Tomoscan CX/Q	-	1993-2007	930
2	General Electric CT Max 640	-	2000-2011	5343
3	Toshiba Aquillion 64	+	2008-2017	518
4	General Electric LightSpeed VCT	+	2008-2017	184
5	Siemens Somatom Definition Edge	+	2014-2017	200
6	GE LightSpeed 16 Cardiac Advantage	+	2008-2017	243
7	General Electric BrightSpeed Elite16	+	2012-2017	15123
8	General Electric BrightSpeed	+	2011-2018	164
	Total		1993-2017	22705

Table 1. Characteristics of the database by the medical unit and the period of information collected.

Source of CT exposure	Year	Records	%	Patients	%
Central medical sanitary unit #71, Ozyorsk	2003-2017	20467	90.1	13555	91.0
Regional clinical hospital, Chelyabinsk	1993-2017	1556	6.9	1072	7.2
Regional oncological dispensary, Chelyabinsk	2007-2017	518	2.3	167	1.1
Central clinical hospital, Kyshtym	2011-2017	164	0.7	100	0.7
Total	1993-2017	22705	100.0	14894	100.0

until the date of leaving the place of residence (migration) in case when vital status information was not accessible at the end of the follow-up period.

Results.

The information on total number of archive records by the medical unit, and the period for which the information was collected is presented in Table 1.

The start of data collection in each medical unit corresponded to the start of using the CT scanner in this unit. The main source of information on CT examinations of Ozyorsk residents was the archival documents of the rentgenological department of Central Medical Sanitary Unit No. 71 (at present Clinical Hospital No. 71), which consists over 90% of the total number of records in the Database. Other possible sources of diagnostic CT exposure of Ozyorsk residents were analyzed and information was collected in nearby medical units of Chelyabinsk region. The total amount of information from these sources is more than two thousand CT observations, which is less than 10% of the total number of records in the Database. The number of examined patients leaves 65.6% of the total number of examinations, while 10434 patients (70.1%) were examined once during the follow-up period. In the remaining cases (29.9%), patients underwent multiple CT examinations. On average, during the follow-up period for each re-examined patient there were 3.5 CT procedures, and the largest number of examinations per patient was 19.

The effective dose for one CT examination varied widely from 0.1 to 45.5 mSv, depending on age, gender, anthropometric parameters of patient, type of study, type of scanner, area observed, number of scans and the use of intravenous injection of contrast enhancement, which was performed according to clinical indications in 4345 examinations (19.1%). Table 2 shows the age-gender and dosimetric characteristics of the Database.

The total number of child CT at the end of follow-up was less than 7% of all patients examined, the average effective dose for one child CT was lower than for adults due to the use of low-dose child CT protocols [8]. At the same time, taking into account the reasonableness of the appointment of a computer tomographic examination, the maximum radiation exposure in pediatric patients in some cases could reach 10 mSv or more.

The structure of CT examinations depending on the area of exposure is shown in diagram 1 (Fig.1).

The largest part of CT examinations (61.5%) was performed to diagnose various pathological conditions of the head. The remaining anatomical areas – the chest, abdomen, pelvis, and spine – were examined in 11.1 - 13.2% of cases, which is more than 2500 examinations for each area.

Vital status and person-time.

The vital status of patients examined was estimated as of December 31, 2017 (Table 3).

Vital status information was available in

Table 2. Age at first exposure to CT, gender and average effective dose.

Gender	Patients	%	Mean age*	Mean ED, mSv
All ages (0 – 99 y.o.)				
Both gender	14894	100.0	53.9	3.2 (0.1-45.5)
Male	7198	48.3	56.6	3.3 (0.1-45.0)
Female	7696	51.7	56.7	3.1 (0.1-45.5)
Child CT (under 18 y.o.)				
Both gender	1174	7.9	9.6	2.0 (0.2-13.6)
Male	648	55.1	9.4	2.0 (0.3-13.6)
Female	526	44.9	9.9	2.0 (0.2-9.9)

*at first exposure to CT, years

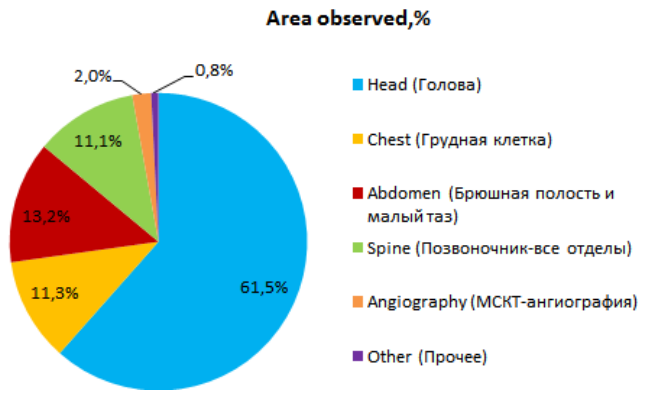

Fig. 1 (Рис. 1)

Fig. 1. Diagram.

The number of CT study by the area observed.

Рис. 1. Диаграмма.

Количество исследований КТ по исследуемым областям.

47.8% of the total number of patients. Of these, for 22.2% of persons at the end of follow-up the date and cause of death was known. The average age of death was 66 years (65 for male, 71 for female). More than 25% of patients, according to medical records, were alive at the end of follow-up. Average age at the end of follow-up for alive persons was 52.6 years. The average age at the end of follow-up for persons with unknown vital status information was 54.7 years.

The total number of person-years (pyr) and the proportion of deaths, depending on the age of patients, presented in table 4.

The number of years of observation for each patient (person-time) varied from 0 to 26 years with the average 2.9 years. The total number of accumulated person-years of follow-up was 43891. At the same time, for those who died to the end of follow-up, this value reached 8025.

Based on the average age of death in the study group, depending on gender, the predicted number of additional person-years was calculated for further prospective study. For patients who were alive at the end of follow-up, in case if the date of death for all of these persons will be known, the value of accumulated person-time will reach 60871 person-years. The predicted number of person-years of follow-up for persons with unknown life status, in case if the date of death for all of these persons will be known, will reach 141001 person-years. Thus, the total number of expected person-years for life-span study, in case of vital status is established for all patients, will be 209897 person-years.

Discussion.

To date, the availability of commercial medical services allows patients to undergo CT diagnostic examination in any accessible medical facility. In this regard, the study did not register possible CT examinations of Ozyorsk residents observed outside the Chelyabinsk region, but it was assumed that such cases were rare. An unified database of population for registering of medical diagnostic exposures discussed worldwide for more than ten years [10], could prevent an underestimation of the radiation exposure of the patient during computed tomography throughout life. One of the drawbacks of the study is the inability to verify the completeness of the collected archival data. In particular, this refers to the initial period of the study when no electronic information storage system in medical units has been used.

At present, there are many electronic databases of CT images available in medical units exists. However, they do not provide the possibility of follow-up. At the same time, the electronic archives of various medical units are often not interconnected themselves. The key feature of the Database described in present study is combining data from multiple sources of CT-exposure and provide the possibility for monitoring of the health status of patients.

Further epidemiological studies based on the data obtained should pay attention to the assessment of possible effects among central nervous system, since the largest proportion of CT ex

Table 3. Vital status of patients by gender.

Vital status	Both gender	%	Male	%	Female	%
Alive	3356	22,5	1650	22,9	1706	22,2
Dead	3061	20,6	1772	24,6	1289	16,7
Unknown	8477	56,9	3776	52,5	4701	61,1
Total	14894	100	7198	48,3	7696	51,7

Table 4. Person-years and proportion of deaths, depending on the age of the examined patients.

Age group	Observed	Obs,%	Pyr	Pyr,%	Dead*, %
0-17	961	6,5	4396	10,0	2,5
18-34	1504	10,1	6495	14,8	7,8
35-54	4005	26,9	14680	33,4	16,5
55-74	6144	41,3	15260	34,8	26,3
75+	2280	15,3	3060	7,0	38,7
Total	14894	100	43891	100	22,2

*of the total number of patients observed in this age group

aminations (more than 60%) leads to the head exposure. Since IR is a risk factor for the malignant neoplasms development, it is necessary to conduct joint research using data from the national cancer registry[11], and also to take into account the possible modifying effect of the presence of a malignant neoplasm as a risk factor of second cancers [12] for patients undergoing CT examination for oncological pathology.

Conclusion.

The Database is a unique source of information on persons exposed to low dose of diagnostic exposure. The information accumulated in the Database allows conducting an epidemiological study using multifactorial analysis. Prospective study based on data from the Database is relevant in terms of assessing the lifetime risk of the long-term consequences of exposure to low doses of diagnostic exposure of a population. The experience of creating the Database can be used to create a national database of the population exposed to low doses of diagnostic exposure.

Acknowledgements.

The authors express their sincere gratitude to the teams of medical units and personally to Chief of the Chelyabinsk Regional Clinical Center of Oncology and Nuclear Medicine, Honored Doctor of the Russian Federation, Academician of the Russian Academy of Sciences, Ph.D., prof. Vazhenin Andrei Vladimirovich, Chief of the Chelyabinsk Regional Clinical Hospital, Honored Doctor of the Russian Federation, Ph.D, prof. Altman Dmitry Alexandrovich, and to director of the South Ural Institute of Biophysics, Ph.D. Romanov Sergey Anatolyevich, for their help and assistance.

Conflict of interests.

Authors declare no conflict of interest.

References:

1. Mathews JD, Forsythe AV, Brady Z et al. Cancer risk in 680 000 people exposed to computed tomography scans in childhood or adolescence: data linkage study of 11 million Australians. British Medical Journal. 2013; 346: f2360 doi: 10.1136/bmj.f2360

2. Bosch de Basea M, Espinosa A, Gil M, Figuerola J, Pardina M, Vilar J, et al. CT scan exposure in Spanish children and young adults by socioeconomic status: Cross-sectional analysis of cohort data. PLoS One. 2018; 13(5): e0196449.

3. Bosch de Basea M et al. EPI-CT: design, challenges and epidemiological methods of an international study on cancer risk after paediatric and young adult CT J. Radiol. Prot. 2015; 35: 611-628.

4. Pearce MS, Salotti JA, McHugh K, Metcalf W, Kim KP, Craft AW, et al. CT scans in young people in Northern England: trends and patterns 1993–2002. Pediatr Radiol. 2011; 41 (7): 832–8.

5. Pearce MS, Salotti JA, Little MP, McHugh K, Lee C, Kim KP, et al. Radiation exposure from CT scans in childhood and subsequent risk of leukaemia and brain tumours: a retrospective cohort study. The Lancet. 2012; 380 (9840): 499–505.

6. Lebedev N.I., Osipov M.V., Babintseva N.A., Sinyak E.V., Fomin E.P. Checklist of patients undergoing CT at the radiology department CMSU-71 of Ozyorsk. Russian Electronic Journal of Radiology. 2017; 7 (2): 110-116. DOI: 10.21569 / 2222-7415-2017-7-2-110-116 (in Russian).

7. Osipov M.V., Sokolnikov M.E, Fomin E.P. Prospects for using the medical dosimetric register of computed tomography to assess the contribution of medical diagnostic radiation to radiogenic risk. Issues of Radiation Safety. 2018; 89 (1): 67-73 (in Russian).

8. Fomin E.P., Osipov M.V., Babintseva N.A., Sinyak E.V. Results of follow-up on patients examined using CT and MSCT in

childhood and adolescencse. Russian Electronic Journal of Radiology. 2018; 8 (1): 137-144. DOI:10.21569/2222-7415-2018-8-1-137-144 (in Russian).

9. Radiation Safety Standards NRB-99/2009. SanPiN 2.6.1.2523 – 09 (in Russian).

10. Health risks from exposure to low levels of ionizing radiation (Committee to Assess Health Risks from Exposure to Low Levels of Ionizing Radiation, BEIR VII - Phase 2). National Research Council, National Academy Press, Washington D.C., 2006. 424 p.

11. National Cancer Register. Available at: http://nmicr.ru/onkopraktika/kantser-registr/ (Accessed 12/31/2018) (in Russian).

12. Osipov M.V., Sokolnikov M.E. Prior malignancy as a risk factor of the second cancer in a cohort of nuclear industry personnel. Russian Journal of Oncology. 2016; 16 (4): 190-194 (in Russian).

СЛУЧАЙ ИЗ ПРАКТИКИ

СЛУЧАЙ РАННЕЙ ДИАГНОСТИКИ ЛОКОРЕГИОНАРНОГО РЕЦИДИВА РАКА ГОРТАНИ С ПРИМЕНЕНИЕМ ГАРПУННОЙ БИОПСИИ ПОД УЗ-КОНТРОЛЕМ

Дайхес Н.А., Виноградов В.В., Коробкин А.С, Гафурова А.И., Решульский С.С., Карнеева О.В., Ким И.А.

ФГБУ «Научно-клинический центр оториноларингологии» ФМБА России. г. Москва, Россия.

В данном клиническом наблюдении подчеркивается важность раннего выявления новообразования с последующей морфологической верификацией с целью определения тактики дальнейшего хирургического, лучевого комбинированного лечения.

Материалы и методы. Пациент Г., 59 лет, болеет с 2016 года, был морфологически верифицирован и установлен диагноз – «рак гортани, II стадия T2N0M0», по поводу чего проведена лучевая терапия. На фоне лучевой терапии отмечена полная резорбция опухоли.

В 2017 году больной Г. обратился в Научно-клинический центр оториноларингологии ФМБА России. На основании жалоб больного, истории настоящего заболевания, данных субъективного и объективного исследования. Проведено УЗИ и выявлено новообразование в проекции складочного отдела гортани, после проведения чрескожной гарпунной биопсии под УЗ-навигацией полученный материал отправлен на гистологическое исследование, по результатам которого поставлен диагноз – «рецидив плоскоклеточного рака гортани».

Вывод. Чрескожная гарпунная биопсия по УЗ-контролем с последующей морфологической верификацией позволяет поставить диагноз в кратчайшие сроки и определиться с дальнейшей тактикой ведения пациента, хирургического, лучевого, комбинированного лечения.

Ключевые слова: рак гортани, УЗИ, гарпунная биопсия.

Контактный автор: Сорокин И.В., e-mail: sorokiniv@yahoo.com

Для цитирования: Дайхес Н.А., Виноградов В.В., Коробкин А.С, Гафурова А.И., Решульский С.С., Карнеева О.В., Ким И.А. Случай ранней диагностики локорегионарного рецидива рака гортани с применением гарпунной биопсии под уз-контролем. REJR 2019; 9(2):240-245. DOI:10.21569/2222-7415-2019-9-2-240-245.

Статья получена: **01.02.19** **Статья принята:** **15.05.19**

CASE OF EARLY DIAGNOSIS OF LOCOREGIONAL RECURRENCE OF LARYNGEAL CANCER WITH THE USE OF HARPOON BIOPSY UNDER ULTRASOUND CONTROL

Daikhes N.A., Vinogradov V.V., Korobkin. A.S., Gafurova A.I., Reshulskii S.S., Karneeva O.V., Kim I.A.

Clinical Research Centre for Otorhinolaryngology, Federal medical biological agency of the Russian Federation Moscow, Russia

This clinical observation emphasizes the importance of early detection of a neoplasm with subsequent morphological verification in order to determine the tactics of further surgical, radiotherapy combined treatment.

Materials and methods. Patient G., 59 years old, illness since 2016, was morphologically verified and diagnosed with laryngeal cancer stage II T2N0M0, about which radiation therapy was performed. On the background of radiation therapy, complete tumor resorption was noted.

In 2017, the patient G. came to the Scientific clinical center of otorhinolaryngology of the federal medical and biological agency of Russia. Based on the patient's complaints, the history of the present disease, data from a subjective and objective research. After an ultrasound scan and neoplasm detection in the projection of the laryngeal fold department and a percutaneous harpoon biopsy under ultrasound navigation, the resulting material was sent for a histological study, which resulted in a diagnosis of recurrent laryngeal squamous cell carcinoma.

Conclusion. Percutaneous harpoon biopsy under ultrasound control with subsequent morphological verification allows to make a diagnosis in the shortest time and determine the further tactics of treatment of the patient, surgical, radiotherapy, combined treatment.

Keywords: Larynx cancer, ultrasound, harpoon biopsy.

Corresponding author: Sorokin I.V., e-mail: sorokiniv@yahoo.com

For citation: Daikhes N.A., Vinogradov V.V., Korobkin. A.S., Gafurova A.I., Reshulskii S.S., Karneeva O.V., Kim I.A. Case of early diagnosis of locoregional recurrence of laryngeal cancer with the use of harpoon biopsy under ultrasound control. REJR 2019; 9(2):240-245. DOI:10.21569/2222-7415-2019-9-2-240-245.

.

Received: **01.02.19** **Accepted:** **15.05.19**

Н Рак гортани и гортаноглотки занимают лидирующие позиции в структуре онкологической патологии головы и шеи. Тенденция роста численности вновь заболевших обусловлена не только возрастающим числом канцерогенных факторов, курением, употреблением алкоголя, неправильным питанием, а также общим увеличением возраста населения. Это связано с процессом так называемого старения населения и является, по сути, демографической проблемой [1, 2].

По-прежнему существуют трудности выявления опухолей головы и шеи на ранних стадиях, а подавляющее большинство пациентов обращаются за помощью с III и IV стадией заболевания. Причин несколько, первая связана непосредственно с особенностями локализации и роста опухоли в гортани и глотке, гистологическим строением опухоли, то есть ее естественными потенциями к злокачественности. Вторая причина – так называемый человеческий фактор, социальный и психологический статус пациентов, который предопределяет заведомо низкую обращаемость пациента за медицинской помощью, даже при наличии клинических проявлений. Третий фактор, врачебный, который сочетает в себе укомплектованность медицинскими кадрами, подготовленностью врачей, наличием необходимых современных методов обследования [3].

Сложная анатомическая локализация опухолей головы и шеи, высокая технологичность хирургического лечения, которое всегда сопряжено с необходимостью реконструкции, приводит к преобладанию лучевых и химиотерапевтических методов лечения пациентов с опухолями гортани и глотки [4].

Частота продолженного роста и рецидива при поздних стадиях опухолевого процесса после лучевого и химиолучевого лечения высока и часто имеет скрытое и очень медленное клиническое течение. Минимальное количество жалоб у пациента, которые сложно дифференцировать от таковых при неизбежных осложнениях лучевого лечения, также не улучшает процесса ранней диагностики и затрудняет локорегионарный контроль.

Последний осуществляется с помощью методов эндоскопической визуализации с применением различных световых фильтров, компьютерной томографии (КТ) и магнитно-резонансной томографии (МРТ). Высокую эффективность показало применение радиоизотопных методов, однако при плоскоклеточном раке гортани и глотки этот метод имеет определенные ограничения. ПЭТ и ПЭТ/КТ позволяют получить четкое изображение как первичного опухолевого очага, так и зон регионарного метастазирования и приоритетных направлений отдаленного метастазирования [5].

Недостатком описанных способов является невозможность получения морфологической верификации при продолженном росте и рецидиве опухоли. В связи с этим, особое значение приобретают интервенционные технологии при УЗ-контроле –безопасный, легко воспроизводимый, экономически эффективный способ получения морфологической верификации, даже в амбулаторных условиях [6].

Использование онкологических маркеров тоже не имеет достаточной эффективности, так

как не всегда проводится при динамическом наблюдении за пациентами. Перспективным направлением является использование микроРНК- диагностики в спорных клинических ситуациях [7].

Один из подобных случаев мы предлагаем для рассмотрения.

Пациент Г., 59 лет, болеет с января 2016 года, когда отметил появление охриплости и кашля после перенесенного затяжного ОРВИ. Данные жалобы беспокоили пациента в течение 1 месяца, что заставило обратиться к оториноларингологу по месту жительства. Была назначена местная противовоспалительная и системная антибактериальная терапия. После частичного улучшения и при повторном осмотре были выявлены признаки опухоли складочного отдела гортани, пациент был направлен по месту жительства в онкологический диспансер. Проведена морфологическая верификация и установлен диагноз – «рак гортани, II стадия T2N0M0», по поводу чего проведена лучевая терапия по радикальной программе в суммарной очаговой дозе 70 Гр.

На фоне проведения лучевой терапии отмечена полная резорбция опухоли, явления лучевого эпителиита были купированы применением местной и системной антибактериальной и противовоспалительной терапии. Лечение было окончено в апреле 2016 года, пациент наблюдался у оториноларинголога и онколога по месту жительства.

В январе 2017 года после переохлаждения пациент отметил появлении охриплости и кашля, был осмотрен оториноларингологом, проведено лечение с временным улучшением. При фиброскопии гортани отмечена неровность и рыхлость слизистой оболочки в области голосовых складок с обеих сторон, была произведена биопсия с гистологическим исследованием – хроническое воспаление. Нарастание явлений охриплости и болевой синдром заставили пациента вновь обратиться за помощью к онкологу по месту жительства в марте 2017 года. Повторное проведение эндоскопии гортани с морфологическим исследованием также подтвердило явление хронического воспаления.

После появления постоянного болевого синдрома с иррадиацией в ухо пациент был направлен в ФГБУ НКЦ Оториноларингологии ФМБА РФ. При осмотре: состояние удовлетворительное, кожный покров и слизистый обычной окраски, гемодинамика стабильная. Жалобы на боли в горле при глотании с иррадиацией в левое ухо, охриплость, кашель. При эндоскопии гортани – просвет гортани широкий, достаточный для дыхания, левая голосовая и вестибулярная складки отечные, слизистая резко утолщена и гиперемирована, при фонации определяется незначительное ограничение подвижности левой половины гортани, левая черпалонадгортанная складка также пастозна. На шее зоны регионарного лимфооттока пальпаторно свободны.

Пациент Г. был направлен на УЗИ органов шеи. В задачи УЗ-исследования пациентов с подозрением на опухоль гортани входит: исследование мягкотканых структур шеи, глотки и гортани; выявление первичной опухоли шеи в области гортани, глотки, выявление деформации и деструкции гортани, установление инвазии опухоли в окружающие ткани (трахею, мягкие ткани шеи, мышцы языка, щитовидную железу, пищевод, сосуды), исследование периферических узлов, выявление отдаленных метастазов в брюшной полости. Для УЗИ гортани специальной подготовки не требуется, исследование проводится лежа на спине с запрокинутой головой.

Для сканирования гортани применяют линейный датчик частотой 6-12 МГц с использованием цветового допплеровского картирования. УЗИ гортани осуществляется путем сканирования шеи от подъязычной области до уровня яремной вырезки во фронтальной и фронтолатеральной плоскостях, индивидуально изменяя угол наклона датчика. При фонации во время непрерывного произношения звука «И», оценивая толщину, подвижность элементов гортани.

При УЗИ гортани у пациента выявлено: щитовидная железа расположена типично, с четкими контурами, средних размеров. Эхогенность не изменена, паренхима однородная, правая доля 1,28х1,48х4,89 см, левая доля 1,45х1,53х4,0 см, перешеек 0,23 см. Объем правой доли 4,4 см3, объем левой доли 4,4 см3, общий объем 9,0 см3. Опухолевого поражения не выявлено.

Складочный отдел гортани деформирован, неподвижный. Левую половину гортани, в проекции складочного отдела, занимает бугристое новообразование неправильной формы, новообразование с инфильтративной формой роста с инвазией в мягкие ткани шеи через разрушенную пластину щитовидного хряща. Занимает складочный отдел гортани с распространением на подскладочный отдел (рис. 1).

При УЗИ лимфатических узлов шеи выявлено: справа визуализируется гиперплазированный верхний югулярный л/у III-уровня с ровным контуром с сохранной дифференцировкой составных частей 1,31х0,54 см, умеренная васкуляризация. Параларингиальный лимфатический узел с ровным контуром без дифференцировки размером 0,88х0,55 см, единичные локусы сигнала кровотока. Гиперплазированный верхний югулярный л\у III-уровня с ровным контуром, гипоэхогенной однородной структуры с сохранной дифференцировкой со

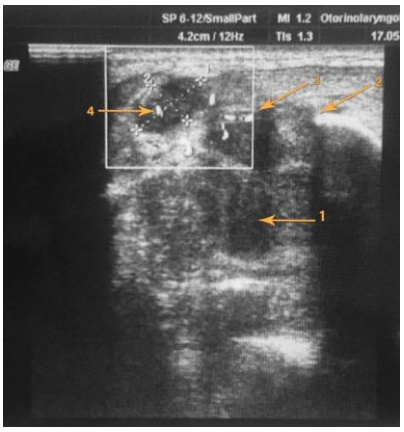

Рис. 1 (Fig. 1)

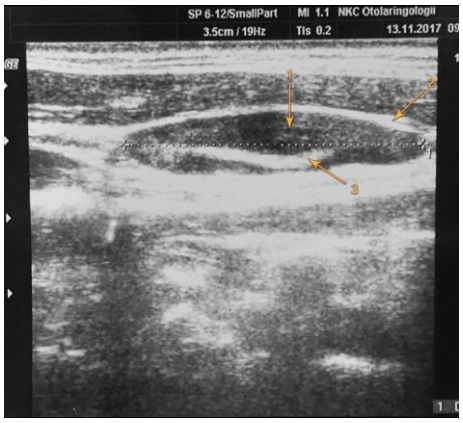

Рис. 2 (Fig. 2)

Рис. 1. УЗИ гортани.

Пациент Г. Эхографическая картина рака гортани с распространением в мягкие ткани передней поверхности шеи: 1 - новообразование, 2 -фрагментарное разрушение пластины щитовидного хряща, 3 - инвазия в мягкие ткани шеи через разрушенную пластину щитовидного хряща, 4 - предгортанный лимфоузел (показано стрелками).

Fig. 1. Ultrasound of the larynx.

Patient G. Echographic picture of laryngeal cancer with spreading into the soft tissues of the anterior surface of the neck: 1 – neoplasm, 2 – fragmentary destruction of the thyroid cartilage plate, 3 – invasion of the soft tissues of the neck through the destroyed thyroid cartilage plate, 4 – foreleg lymph node (shown by arrows).

Рис. 2. УЗИ лимфатических узлов.

Пациент Г. Визуализируется гиперплазированный верхний югулярный л\у III-уровня с четкими, ровными контурами (2), гипоэхогенной однородной структуры (1) и гиперэхогенной сердцевиной, ворота узла (3) с сохранной дифференцировкой составных частей, размером 1,63х0,60 х 2,75 см, умеренная васкуляризация в области ворот (показано стрелками).

Fig. 2. Ultrasound of the lymph nodes.

Patient G. A hyperplastic III-level upper jugular lymph node is visualized with clear, even contours (2), a homogeneous hypoechoic structure (1) and a hyperechoic core, the collar of the node (3) with intact differentiation of component parts, 1.63 x0, 60 x 2.75 cm, moderate vascularization in the area of the gate (indicated by arrows).

Рис. 3 (Fig. 3)

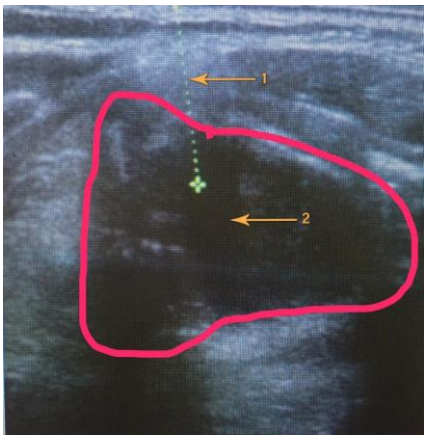

Рис. 4 (Fig. 4)

Рис. 3. УЗИ.

Объемный процесс в гортани (показано стрелками): 1 - новообразование, 2 - инвазия в мягкие ткани шеи через разрушенную пластину щитовидного хряща.

Fig. 3. Ultrasound.

Volumetric process in the larynx (indicated by arrows): 1 – new growth, 2 – invasion into the soft tissues of the neck through the destroyed plate of the thyroid cartilage.

Рис. 4. УЗИ гортани.

Определение глубины залегания новообразования: 1 - глубина залегания новообразования (пунктирная линия), 2 - новообразование (сплошная линия, показано стрелкой).

Fig. 4. Ultrasound of the larynx.

Determination of the depth of the tumor: 1 – depth of the neoplasm (dashed line), 2 – neoplasm (solid line, indicated by the arrow).

Рис. 5 (Fig. 5)

Рис. 5. Фотография.

Локальная анестезия.

Fig. 5. Photo.

Local anesthesia.

Рис. 6 (Fig. 6)

Рис. 6. Фотография.

Установка стилета гарпуна.

Fig. 6. Photo.

Installing the stiletto harpoon.

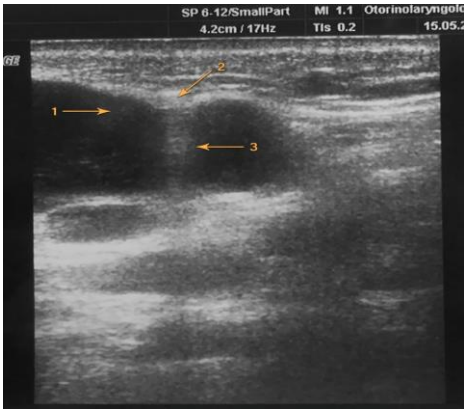

Рис. 7 (Fig. 7)

Рис. 7. УЗ-картина гарпунной биопсии опухоли гортани.

Гарпунная биопсия опухоли гортани под УЗ-контролем: 1 - новообразование, 2 - игла гарпуна, 3 - акустическая тень за иглой.

Fig. 7. US-guided harpoon biopsy of larynx tumors.

1 – neoplasm, 2 – harpoon needle, 3 – acoustic shadow behind the needle.

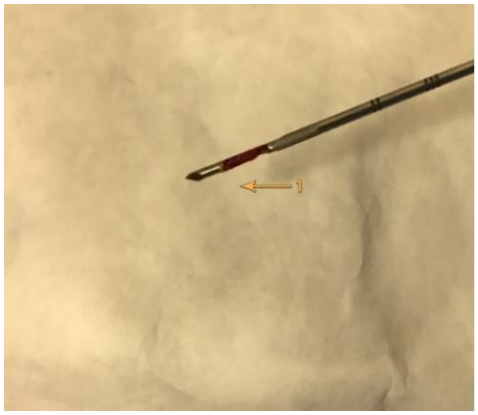

Рис. 8 (Fig. 8)

Рис. 8. Фотография.

Фрагмент ткани из толщи новообразования: 1 - столбик материала после биопсии (показано стрелкой).

Fig. 8. Photo.

A piece of tissue from the neoplasm: 1 – column of biopsy material (indicated by an arrow).

ставных частей, размером 1,63х0,60 х 2,75 см, умеренная васкуляризация в области ворот (рис. 2). Лимфоузлы у сосудисто-нервного пучка овальной формы со сглаженной дифференцировкой, размером 2,26х1,03 см.

Далее под УЗ-навигацией проведена чрескожная гарпунная биопсия (трепан-биопсия) новообразования гортани. Показаниемк проведению манипуляции является отсутствие подтверждения диагноза при стандартном клинико-инструментальном обследовании, инфильтративные формы рака гортани с распространением в мягкие ткани и органы шеи, что в свою очередь способствует определению дальнейшей тактики хирургического, комбинированного и химиолучевого лечения.

Техника выполнения следующая: с помощью УЗИ определяем новообразование (рис. 3), глубину его залегания (рис. 4) характер васкуляризации, распространенность патологического процесса, топографо-анатомическое соотно-

шение с близлежащими органами и тканями, а также расположение магистральных сосудов по отношению к новообразованию.

Затем выбираем наиболее удобный и безопасный участок для проведения гарпунной биопсии с использованием линейного датчика 6-12 МГц. После обработки операционного поля под местной инфильтрационной анестезией (рис. 5).

Глубина и направление продвижения гарпунного стилета контролируется нажатием на рычаг устройства, срезается фрагмент ткани из толщи образования, после чего стилет извлекают наружу (рис. 9, 10). Полученный столбик биопсийного материала диаметром до 0,2 см достаточен для выполнения как гистологического, так и иммуногистохимического исследования. По результатам гистологического исследования – рецидив плоскоклеточного рака гортани.

По результатам проведено хирургическое лечение в объеме ларингэктомии. Состояние пациента после операции удовлетворительное. На момент осмотра на 25.12.18 г. данных за рецидив, регионарное и отдаленное метастазирование нет.

Заключение: Чрескожная гарпунная биопсия под контролем ультразвуковой навигации с последующей морфологической верификацией является инвазивным методом позволяющим получить достоверное количество материала для гистологической верификации, что необходимо для определения тактики дальнейшего хирургического лечения. Разработанный метод можно применить в амбулаторных условиях, так как количество осложнений минимально. Кроме того, одномоментно выполняется оценка анатомии гортани и гортаноглотки, топическое расположение опухоли и ее соотношение с прилежащими тканями и лимфатическими коллекторами шеи.

Источник финансирования и конфликт интересов.

Авторы данной статьи подтвердили отсутствие финансовой поддержки исследования и конфликта интересов, о которых необходимо сообщить.

Список литературы:

1. Дайхес Н.А., Давудов Х.Ш., Антонов В.Ф. Состояние и перспективы развития Лор-онкологии. Рос. Оториноларингология. 2002; 1 (1): 21-26.

2. Старинский В.В., Каприн А.Д. Состояние онкологической помощи населению России в 2016 году. Москва, 2017. 236 с.

3. Виноградов В.В., Трофимов Е.И. Современные методы выявления метастазов рака гортани и гортаноглотки в лимфатические узлы шеи. Рос. Оториноларингология. 2011; 1 (50): 114-117.

4. Мудунов А.М., Алиева С.Б. Спорные вопросы в лечении больных раком складочного отдела гортани T3N0-2M0. Опухоли головы и шеи. 2014; 2: 10-13.

5. Решетов И.В. Опухоли органов головы и шеи: технология лечения и реабилитация пациентов: реконструкция тканей. Москва, 2016. 520 с. [Reshetov I.V.- Tumors of organs of head and neck: technology of treatment and rehabilitation of patients: tissue reconstruction / M.: 2016.– 520 p. (In. Russ.).]

6. Гафурова А.И. Усовершенствования метода биопсии злокачественных новообразований гортани и глотки. Опухоли головы и шеи. Материалы IV конгресса российского общества специалистов по опухолям головы и шеи «Современные технологии в диагностике и лечении опухолей головы и шеи». Москва, 2018. С. 16.

7. Виноградов В.В. Тактика лечения пациентов с регионарными метастазами рака гортани и гортаноглотки: дис. …доктора мед. наук. Москва, 2015. 265 с.

. **References:**

1. Daikhes N. A. Davudov H. S., Antonov V. F. State and prospects of development of ENT Oncology. Russian otorhinolaryngology. 2002; 1 (1): 21-26.(in Russian).

2. Starinsky V. V., Kaprin A. D. the State of cancer care to the population of Russia in 2016. Moscow, 2017. 236 p. (in Russian).

3. Vinogradov V. V., Trofimov E. I. Modern methods of detection of metastases of laryngeal cancer in the lymph nodes of the neck. Russian otorhinolaryngology. 2011; 1 (50): 114-117. (in Russian).

4. Mudunov A. M., Alieva S. B. Controversial issues in the treatment of cancer patients share Department of the laryngeal T3N0-2M0. Head and neck tumors. 2014; 2: 10-13. (in Russian).

5. Reshetov I. V. Tumors of the head and neck: technology of treatment and rehabilitation of patients: tissue reconstruction. Moscow, 2016. 520 p. (in Russian).

6. Gafurova A. I. Improvement of the method of biopsy of malignant tumors of the larynx and pharynx. Head and neck tumors. IV Congress of the Russian society of specialists in head and neck tumors "Modern technologies in the diagnosis and treatment of head and neck tumors". Moscow, 2018. P. 16. (in Russian).

7. Vinogradov V. V. Tactics of treatment of patients with regional metastases of cancer of the larynx and larynx: dis. Dr. med. sciences'. Moscow, 2015. 265 PP. (in Russian).

СЛУЧАЙ ИЗ ПРАКТИКИ

СЛОЖНОСТИ ДИАГНОСТИКИ И ЛЕЧЕНИЯ ГЕНЕРАЛИЗОВАННОГО ТУБЕРКУЛЕЗА ЛЕГКИХ С ПОРАЖЕНИЕМ ГОЛОВНОГО МОЗГА У ПАЦИЕНТКИ 25 ЛЕТ

Гиллер Д.Б.[1], Береснева Р.Е.[2], Лазарева Я.В. [2], Роменко М.А.[1], Щербакова Г.В.[1], Ениленис И.И.[1], Кесаев О.Ш.[1], Пятенко Е.А. [1]

1- ФГАОУ ВО Первый МГМУ им. И.М. Сеченова Минздрава России (Сеченовский университет).
2- ФГБУ «НМИЦ ФПИ» Минздрава России.
г. Москва, Россия.

Цель исследования. Показать сложность диагностики туберкулёза центральной нервной системы, а именно туберкулёмы головного мозга.

Материалы и методы. В декабре 2009 года, во время первой беременности, у пациентки был выявлен туберкулезный плеврит слева. После родов получила курс химиотерапии, но без компьютерно-томографического (КТ) контроля. В результате этого не была выявлена ограниченная эмпиема плевры. Через 3 года, после вторых родов, появилась неврологическая симптоматика. При МРТ выявили объемное образование головного мозга, после чего выполнили кесарево сечение (29 недель) и частичное удаление объемного образования головного мозга с использованием нейрофизиологического мониторирования и УЗ-навигации. Гистологически была верифицирована туберкулёма головного мозга.

Результат. Больная переведена в противотуберкулезную клинику, где при КТ грудной клетки выявили очаговый туберкулез легких и осумкованную эмпиему плевры слева размером 20х15х5 см. После курса химиотерапии пациентке выполнена плеврэктомия с частичной резекцией левого легкого. Дальнейшая курация пациентки в течение 4 лет демонстрировала излечение от туберкулеза.

Обсуждение. Несмотря на возможность визуализации мозга, в некоторых случаях точный диагноз может быть поставлен только после биопсии. Необходимость хирургического лечения хронической эмпиемы плевры не вызывает ни у кого сомнения, однако наличие генерализации с поражением головного мозга и выраженной мозговой симптоматикой большинством фтизиохирургов рассматривается как противопоказание к радикальной операции.

Заключение. Мы считали плеврэктомию абсолютно показанной, учитывая то, что именно этот гнойный очаг послужил источником гематогенной генерализации процесса. Анамнез свидетельствует о недостаточном рентгенологическом контроле после курса лечения плеврита в 2009 году. Если бы КТ была проведена в тот период, формирование осумкованной эмпиемы не осталось бы незамеченным, плеврэктомия была бы выполнена своевременно и генерализации процесса удалось бы избежать.

Ключевые слова: туберкулез, КТ, туберкулез ЦНС, эмпиема.

Контактный автор: Гиллер Д.Б., e-mail: giller-thorax@mail.ru

Для цитирования: Гиллер Д.Б., Береснева Р.Е., Лазарева Я.В., Роменко М.А., Щербакова Г.В., Ениленис И.И., Кесаев О.Ш., Пятенко Е.А. Сложности диагностики и лечения генерализованного туберкулеза легких с поражением головного мозга у пациентки 25 лет. REJR 2019; 9(2):246-254. DOI:10.21569/2222-7415-2019-9-2-246-254.

Статья получена: **22.05.19** **Статья принята:** **14.06.19**

CHALLENGES OF THE DIAGNOSIS AND TREATMENT OF GENERALIZED PULMONARY TUBERCULOSIS WITH BRAIN DAMAGE IN A 25-YEAR-OLD PATIENT

Giller D.B.[1], Beresneva R.E.[2], Lazareva Ya.V. [2], Romenko M.A.[1], Scsherbakova G.V.[1], Enilenis I.I.[1], Kesaev O.Sh.[1], Pyatenko E.A.[1]

1 - I.M. Sechenov First Moscow State Medical University (Sechenov University).
2 - SMIC FTI, Ministry of Healthcare.
Moscow, Russia.

Purpose. To show the difficulty of central nervous system tuberculosis (TB) diagnosis, specifically brain tuberculoma.

Materials. In December 2009, during the first pregnancy, the patient had tuberculous pleurisy on the left. After delivery, she received a chemotherapy course, but without CT control. As a result, remaining pleural encysting was not revealed. Three years later, neurological symptoms have appeared after the second birth. An MRI scan revealed a volume brain formation then a caesarean section (29 weeks) and partial removal of the brain mass formation using neurophysiological monitoring and ultrasound navigation were performed. Histologically brain tuberculoma was verified.

Results. The patient was routed to a tuberculosis hospital, where chest CT scan revealed focal pulmonary tuberculosis and encysted pleural empyema on the left 20x15x5 cm in size. After the chemotherapy course, the patient underwent a pleurectomy with partial resection of the left lung. Further observation of the patient for 4 years showed clinical cure. Despite the ability to visualize the brain in some cases, the definite diagnosis can only be made after a biopsy. The necessity of surgical treatment in chronic empyema treatment does not cause anyone to doubt, but the presence of generalization with brain damage and severe brain symptoms are considered as contraindication to radical surgery by the majority of phthisiosurgeons.

Conclusion. We considered pleurectomy to be absolutely indicated, taking into account, that purulent focus served as the source of hematogenous generalization of the process. Anamnesis shows insufficient radiological control after a course of pleurisy treatment in 2009. If CT were performed during that period, the formation of encysted empyema would not have gone unnoticed, pleurectomy would has been performed timely, and generalization of the process would have been avoided.

Keywords: Tuberculosis, CT, Central Nervous System Tuberculosis, Empyema.

Corresponding author: Giller D.B., e-mail: giller-thorax@mail.ru

For citation: Giller D.B., Beresneva R.E., Lazareva Ya.V., Romenko M.A., Scsherbakova G.V., Enilenis I.I., Kesaev O.Sh., Pyatenko E.A. Challenges of the diagnosis and treatment of generalized pulmonary tuberculosis with brain damage in a 25 – year old patient. REJR 2019; 9(2):246-254. DOI:10.21569/2222-7415-2019-9-2-246-254.

.

Received: **22.05.19** **Accepted:** **14.06.19**

Среди различных форм туберкулёза центральной нервной системы самыми сложными в диагностике являются туберкулёмы головного и/или спинного мозга. В западных странах туберкулёмы составляют 0,5% внутричерепных повреждений, в развивающихся – 40% [1]. В России последних трех десятилетий распространенность туберкулеза остается высокой [2]. Особенно неблагоприятным фактором, способствующим остропрогрессирующему и генерализованному течению туберкулеза, является увеличение частоты лекарственной устойчивости микобактерии туберкулеза (МБТ) [3, 4].

Формирование туберкулём головного мозга длительное время может протекать бессимптомно, симптоматика во многом зависит от анатомического расположения туберкулёмы. Клинические проявления связаны не с МБТ или их антигенами, а с воздействием давления на вещество головного мозга в области поражения [5]. Первым и наиболее часто встречающимся признаком наличия внутричерепной туберкулёмы являются судороги, вплоть до эпилептических приступов [6].

Неинвазивными методами прижизненной топической диагностики с визуализацией очага поражения в мозге является применение компьютерной томографии (КТ) и магнитно-резонансной томографии (МРТ). Возможность получения своевременной оценки этих изменений для врача является ценной информацией в

плане определения клинической ситуации и принятия на этой основе соответствующей тактики лечения.

Однако, несмотря на возможность визуализации мозга, сложности диагностики сохраняются в случаях «изолированного поражения», при нормальных показателях состава ликвора. В подобных случаях точный диагноз может быть поставлен только после биопсии или лечебного хирургического вмешательства и проведения гистологического исследования [7]. Авторы рекомендуют получать материал для уточнения диагноза при стереотаксической биопсии и потом проводить противотуберкулезное лечение [7, 8, 9]. При этом следует учитывать, что применение стереотаксической биопсии при определённых локализациях невозможно.

Представлен случай диагностики и ведения пациентки с жалобами на судороги, у которой была диагностирована туберкулёма головного мозга при помощи биопсии объёмного образования, выявленного при МРТ.

Описание клинического случая.

В феврале 2014 года в УКБ ФП Первого МГМУ им И.М. Сеченова для проведения лечения была госпитализирована пациентка И., 25 лет, с жалобами на общую слабость, чувство онемения в левой руке и ноге, неустойчивость при ходьбе, периодические приступы подергивания в левой руке.

Из анамнеза известно, что брат мужа пациентки болен туберкулёзом. В декабре 2009 года, во время первой беременности, у пациентки был выявлен экссудативный плеврит слева. После родов, состоявшихся в 2010 году, был назначен изониазид, пиразинамид и ПАСК. До мая пациентка принимала противотуберкулезные препараты с положительным эффектом. В 2012 году вторая беременность, в апреле 2013 года – вторые роды. В августе 2013 г. третья беременность. С июня 2013 г. после вторых родов стала отмечать онемение в левой половине лица, затем «онемение» появилось в левых конечностях и левой половине тела. Сначала пациентка к врачам не обращалась, но когда, кроме онемения, появились судороги в левой руке, начала обследоваться; при МРТ головного мозга в феврале 2014 г. было выявлено объемное образование в правой лобно-теменной области с перифокальным отеком (рис. 1).

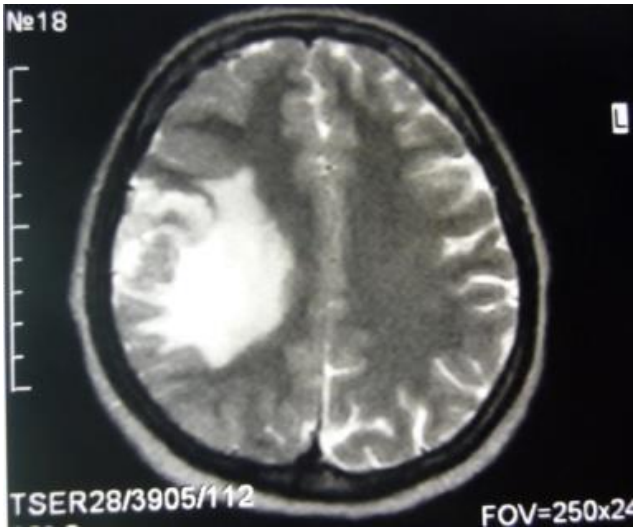

Рис. 1 (Fig. 1)

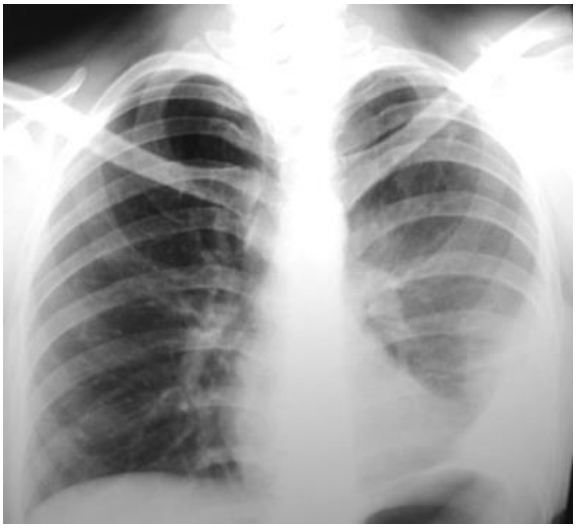

Рис. 2 (Fig. 2)

Рис. 1. МРТ головного мозга.

Пациентка И., 25 лет. Объемное образование в правой лобно-теменной области с перифокальным отеком.

Fig. 1. Brain MRI.

Patient I, 25 y.o. Volumetric formation in the right fronto-parietal region with perifocal inflammation.

Рис. 2. Обзорная рентгенограмма грудной клетки.

Пациентка И., при поступлении. Левое легкое уменьшено в объеме, пневматизация снижена. Нижне-латеральные отделы тотально затемнены за счет наличия жидкости в плевральной полости. В S1-S2 левого легкого в проекции 2-го межреберья единичные плотные мелкие очаги.

Fig. 2. Plain chest film.

Patient I. on admission. The left lung volume and it's pneumatisation are reduced. Lower-lateral parts are totally shadowed due to the fluid in the pleural cavity. Dense small foci are revealed in S1-2 of the left lung in the projection of the 2nd intercostal space single.

В феврале 2014 года госпитализирована в НИИ нейрохирургии им. Бурденко РАМН. Так как на момент госпитализации у пациентки имелась беременность сроком 29 недель, то через неделю после госпитализации были проведены две операции одновременно: кесарево сечение и частичное удаление объемного образования области центральной извилины справа с использованием нейрофизиологического мониторирования и УЗ-навигации. В неврологическом статусе отмечалось нарастание левосторонней гемигипостезии. Биопсионный материал был консультирован профессором Первого МГМУ им И.М. Сеченова И.П. Соловьевой: в ткани головного мозга участки некроза с фрагментами грануляционного вала и гранулемами по периферии, гранулемы эпителиоидно-лимфоидного характера, гигантоклеточные. Заключение: туберкулёма головного мозга. Пациентка была направлена в клинико-диагностическое отделение УКБ Фтизиопульмонологии Первого МГМУ им. И.М. Сеченова.

На обзорной рентгенограмме органов грудной клетки в прямой проекции при поступлении определялось уменьшение левого легкого со снижением его пневматизации. Нижнелатеральные отделы тотально затемнены за счет наличия жидкости в плевральной полости (рис. 2).

На КТ органов грудной клетки (рис. 3) левое легкое коллабировано плевральным содержимым до 1/3 объема с зонами апневматоза в нижних и дорсальных отделах. Интерстиций контактных отделов паренхимы уплотнен с выраженной деформацией поверхности легкого. В S1-S2 левого легкого отмечаются разновеликие немногочисленные очаги и конгломерат очагов. В левой плевральной полости неоднородное, преимущественно жидкостное содержимое. Правое легкое без изменений.

При поступлении общее состояние пациентки средней тяжести при удовлетворительном самочувствии. В легких слева по подмышечной линии притупление легочного звука, где дыхание не проводится.

При пункции плевральной полости слева получено 20 мл гноя, в котором выявили МБТ «1+». Диагностирована осумкованная туберкулезная эмпиема плевры слева.

Анализ ликвора: цитоз – 4 клетки в 1 мкл, белок – 1.1 г/л, глюкоза – 3.2 ммоль/л, хлориды снижены до 109.

Анализ мокроты: за весь период лечения КУМ не выявлялись.

Консультирована неврологом при поступлении: в неврологическом статусе выявляется синдром двигательных нарушений (в виде левостороннего гемипареза до 4 баллов), синдром чувствительных нарушений (в виде левосторонней тактильной, суставно-мышечной гемигипестезии), синдром гемиатаксии смешанного характера (мозжечковая и сенситивная) – в виде интенционного тремора при выполнении пальце-носовой пробы и пяточно-коленной пробы, дисметрии и дисдиадохокинеза слева, нарушение походки (по типу мозжечковой атаксии). Имеются Джексоновские приступы в левой ноге. Клинический диагноз – туберкулёма головного мозга.

На основании анамнестических данных, результатов биопсийного материала частично удаленного объемного образования головного мозга, результатов пункции плевральной полости и наличия изменений в легких диагностирован генерализованный туберкулез. Туберкулема головного мозга в лобно-теменной области справа, эмпиема левой плевральной полости, очаговый туберкулез верх доли левого легкого.

Проведенное лечение: изониазид 10% по 4.0 мл х 2 р\д в/м, р-р витамина В6 5% 2.0 в/м х 2 раза, пиразинамид 1.5, авелокс 0.4, рифампицин – 0.6, депакин 500 мг х 2р и 300 мг днем (с 08.10.14 днем 500 мг), ранитидин 150 мг на ночь, мезим форте 1т х 3 р, амитриптилин ¼ х 3 р, курс дексаметазона, начиная 29.04.14 г. в дозе 8 мг с постепенной отменой 21.08.14 г. Получено 154 дозы.

ЭЭГ от 14.05.14 г.: по сравнению с предыдущим обследованием от 26.03.14 г. в ЭЭГ наросли общемозговые нарушения в виде выраженности медленных форм активности и дезорганизации корковой ритмики. Отмечаются значительные общие нарушения с явлениями раздражения коры и глубинных подкорково-диэнцефальных отделов мозга. На этом фоне имеются очаговые нарушения в правом полушарии в виде преобладания медленных волн и эпилептиформных импульсов в правой височно-центрально-лобной области. Двухминутная гипервентиляция вызывает нерезкое нарастание отмеченных в фоне общемозговых и локальных нарушений.

В результате проведенного лечения отмечалась положительная динамика процесса в виде улучшения общего состояния, снижение температуры тела с фебрильной до малой субфебрильной. В клиническом анализе крови СОЭ снизилась с 47 мм/час (при поступлении) до 25 мм/час (от 30.07.14 г.). Пациентка контактна, адекватна. Менингеальных знаков нет. Со стороны черепно-мозговых нервов – сохраняется нарушение чувствительности в левой половине лица. Сила мышц снижена в дистальных отделах рук и проксимальных отделах ног до 4 баллов. Положительная верхняя проба Барре. Левой рукой промахивается при выполнении пальце-носовой пробы. Походка атаксичная. Снижена тактильная, суставно-мышечная чувствительность и стериогноз в

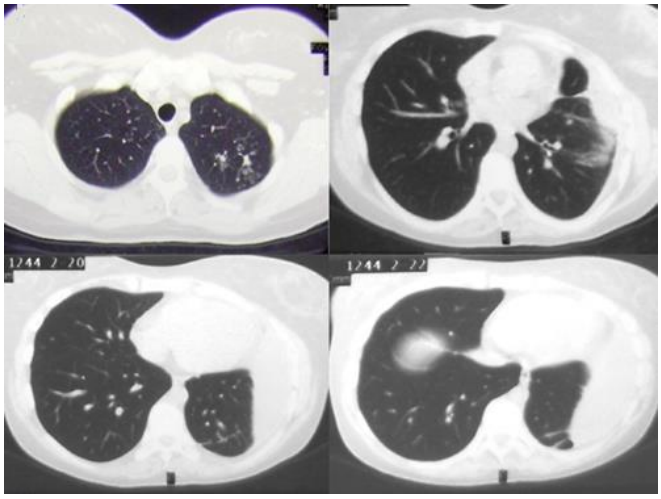

Рис. 3 а (Fig. 3 a)

Рис. 3 б (Fig. 3 b)

Рис. 3. КТ органов грудной клетки. Пациентка И., через 5 месяцев с момента поступления.

а - КТ органов грудной клетки, аксиальная проекция. В S1-S2 левого легкого отмечаются разновеликие немногочисленные очаги и конгломерат очагов. В левой плевральной полости неоднородное, преимущественно жидкостное содержимое. Правое легкое без изменений.

б - На объемном изображении (Volume reconstruction) левое легкое коллабировано плевральным содержимым до 1/3 объема. Зоны апневматоза в нижних и дорсальных отделах, интерстиций контактных отделов паренхимы уплотнен, с выраженной деформацией поверхности легкого. Воздушность правого легкого сохранена.

Fig. 3. Chest MSCT. Patient I. 5 months after admission.

a - Chest CT scan, axial slices. In S1-2 of the left lung, a few small-sized foci and a conglomerate of foci are visible. In the left pleural cavity contains heterogeneous, mostly liquid contents. Right lung without abnormalities.

b - Volume reconstruction (VR) of the left lung. It is collapsed with pleural contents up to 1/3 of primary volume. Apneumatosis zones are revealed in the lower and dorsal parts. The interstitium of the contact parts of the parenchyma is condensed with significant deformation of the lung surface. The airiness of the right lung is not changed.

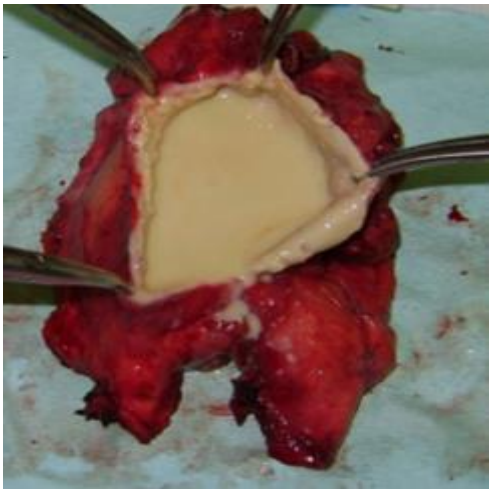

Рис. 4 а (Fig. 4 a)

Рис. 4 б (Fig. 4 b)

Рис. 4. Фотографии.

а – макропрепарат: удаленный мешок хронической эмпиемы.

б – послеоперационный рубец, пациентка И. в отдаленный период.

Fig. 4. Photos.

a – removed chronic empyema sac of the patient I.

b – postoperative scar of patient I. in the long-term period.

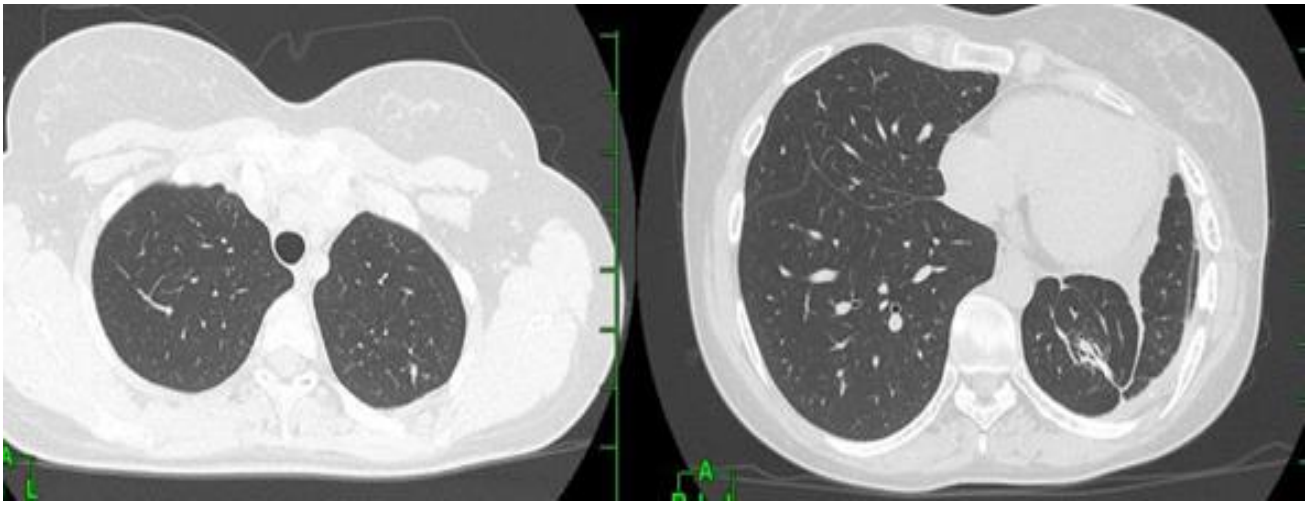

Рис. 5 а (Fig. 5 a)

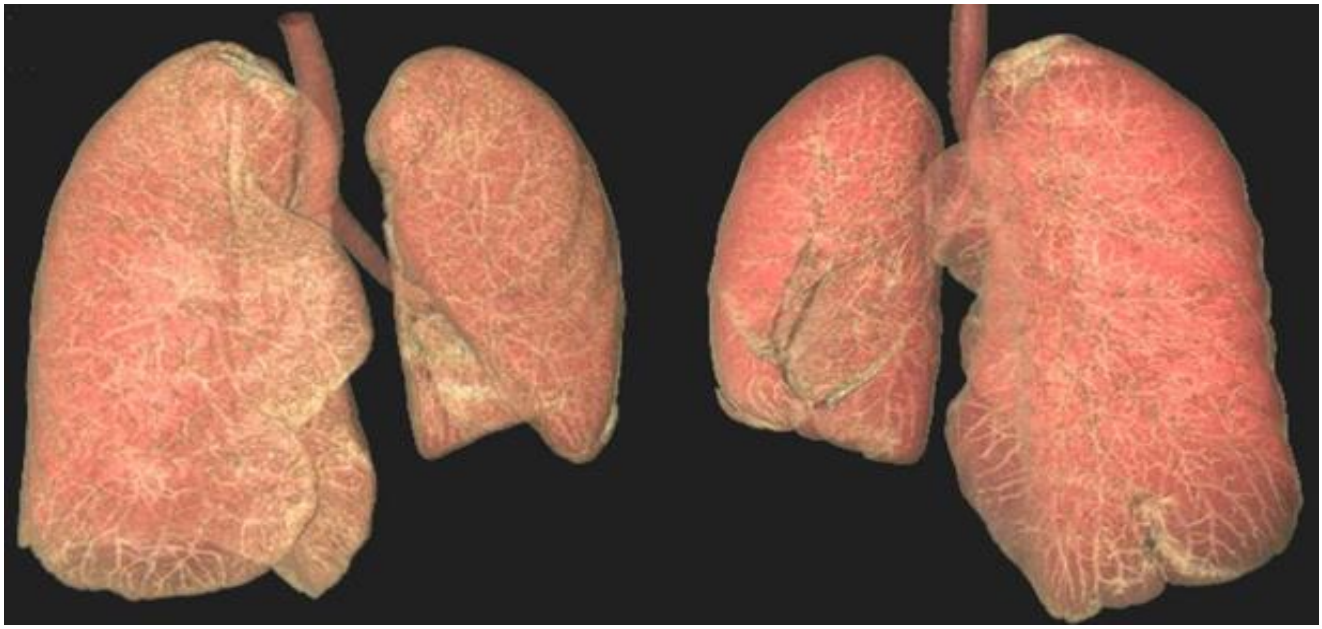

Рис. 5 б (Fig. 5 b)

Рис. 5. КТ органов грудной клетки, через 1.5 года после операции.

а - Аксиальная проекция. В нижней доле левого легкого определяются скрепки швов в зоне резекции с конвергенцией мелких бронхо-сосудистых структур и единичные плевральные спайки. В S1-S2 единичные плотные очаги.

б - На объемном изображении (Volume reconstruction) левое легкое расправлено, визуализируются воздушные дольки с сохранением бронхо-сосудистых структур. Незначительная деформация дорзальных отделов левого легкого обусловлена послеоперационным спаечным процессом.

Fig. 5. Chest MSCT, in 1.5 years after surgery.

a - the axial projection. In the left lower lobe, staples of the sutures in the resection area with small broncho-vascular structures convergence and single pleural adhesions are determined. There are single dense foci in S1-2.

b - volume reconstruction. The left lung is extended; air lobulas are visualized with intact broncho-vascular structures. A minor dorsal parts deformation of the left lung due to postoperative adhesive process.

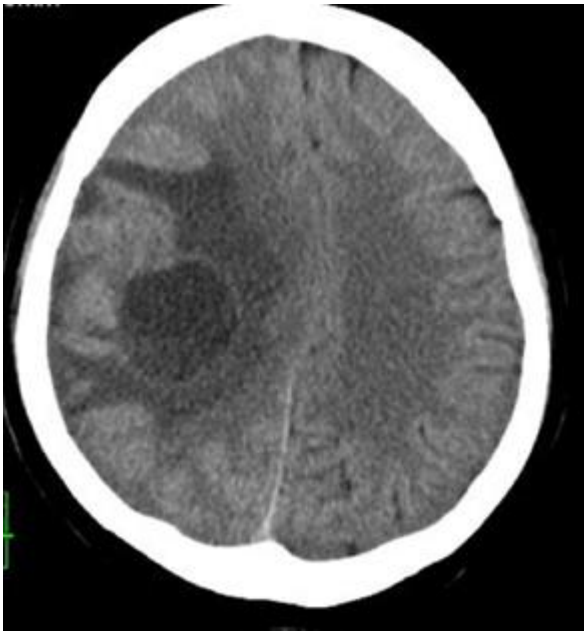

Рис. 6 а (Fig. 6 a)

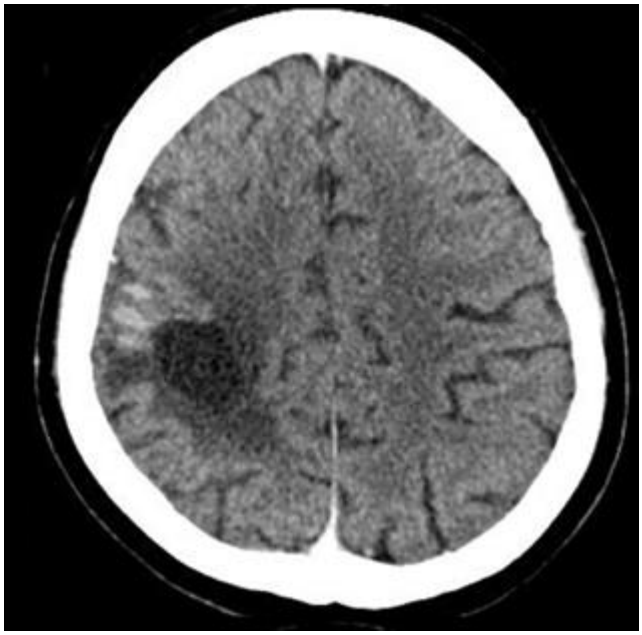

Рис. 6 б (Fig. 6 b)

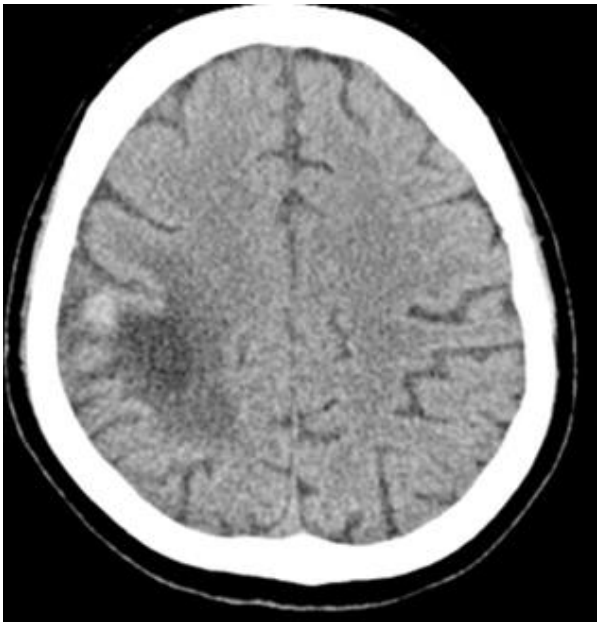

Рис. 6 в (Fig. 6 c)

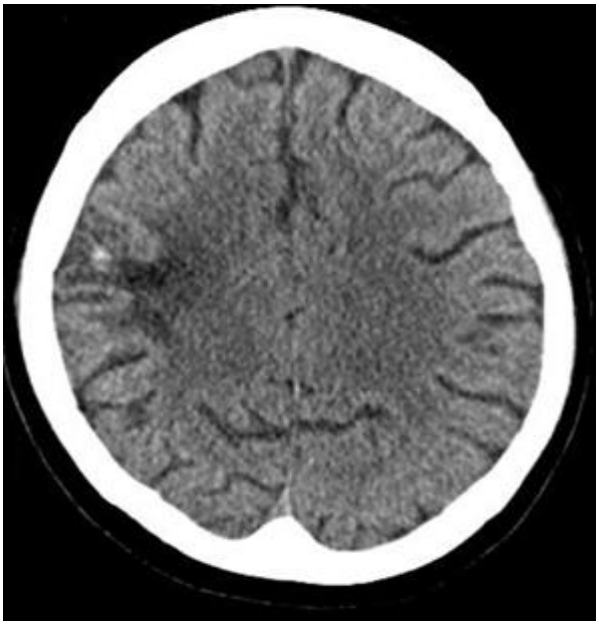

Рис. 6 г (Fig. 6 d)

Рис. 6. КТ головного мозга (в динамике). Аксиальная плоскость.

а - через месяц после поступления; б - через 11 месяцев; в - через 13 месяцев; г - через 2 года. В правой теменной области инкапсулированный очаг пониженной плотности с обширной зоной перифокального отека, со смещением срединных структур и уплотнением прилежащих конвекситальных борозд. В динамике рассасывание перифокального отека и уменьшение очага с исходом в кальцинацию.

Fig. 1. Brain MSCT (in dynamics). Axial view.

A - one month after admission. B - 11 later. c - 13 later. d - 2 years later.

In the right parietal region there is an encapsulated focus of a low density with an extensive zone of perifocal inflammation, median structures shift and compaction of the adjacent convexital sulcus. In the dynamics the perifocal inflammation resorption and focus reduction with the outcome in calcification are observed.

левой руке. Тазовых нарушений нет. Эпилептические приступы 1 раз в 10-12 дней.

ЭЭГ от 23.07.14 г.: по сравнению с предыдущим обследованием в ЭЭГ несколько сгладились общемозговые нарушения, в меньшей степени выражены локальные эпи-знаки. Сохраняются локальные нарушения в правом полушарии в виде преобладания медленных волн и отдельных острых импульсов и эпилептиформных потенциалов в правой височно-центрально-лобной области. Двухминутная гипервентиляция вызывает нерезкое нарастание отмеченных в фоне общемозговых локальных нарушений.

Через 6 месяцев противотуберкулезной терапии пациентка была представлена на консультацию торакального хирурга, была выполнена операция: плеврэктомия с декортикацией лёгкого и резекцией базальных сегментов слева. В удалённом без вскрытия полости эмпиемы препарате определялось толстостенное осумкование размером 20х15х5 см с жидким казеозом внутри (рис. 4 А). Гистологическое заключение: эмпиема плевры туберкулёзной этиологии. Анализ операционного материала на МБТ методом люминисцентной микроскопии 1+ КУМ.

Послеоперационный период был неосложненный. Походка нормализовалась. Эпилептические приступы 1 раз в 15-20 дней с меньшей силой. Послеоперационный рубец без воспалительных изменений (рис. 4 В).

При КТ-исследовании (рис. 5) через полтора года после плеврэктомии и резекции базальных сегментов слева левое легкое расправлено, в S1-S2 единичные плотные очаги. В нижней доле левого легкого определяются скрепки швов в зоне резекции с конвергенцией мелких бронхо-сосудистых структур и единичные плевральные спайки. Данных за реактивацию туберкулеза нет.

На КТ головного мозга (в динамике) отмечается положительная динамика в виде рассасывание перифокального отека и уменьшение очага с исходом в кальцинацию (рис. 6).

После выписки пациентка получала противорецидивные курсы в осенне-весенний период. При динамическом наблюдении в течение 4 лет реактиваций туберкулеза не было.

Обсуждение.

Вопрос тактики лечения туберкулём головного мозга остается дискутабельным. С одной стороны, имеется утверждение, что туберкулёмы головного мозга следует удалять хирургическим путём на фоне противотуберкулёзной терапии [10]. С другой стороны, наблюдаются случаи успешного лечения только медикаментозными препаратами.

Ряд авторов советует прибегать к хирургическому вмешательству только в случаях жизнеугрожающих состояний или когда существуют признаки повышенного внутричерепного давления [11, 12].

В то же время, необходимость хирургического лечения эмпиемы плевры не вызывает ни у кого сомнения, однако наличие генерализации с поражением головного мозга и выраженной мозговой симптоматикой большинством фтизиохирургов рассматривается как противопоказание к радикальной операции по поводу хронической эмпиемы плевры.

В данном случае мы считали плеврэктомию абсолютно показанной, особенно учитывая то, что именно этот гнойный очаг послужил источником гематогенной генерализации процесса. Однако до неё была проведена интенсивная подготовка противотуберкулезными химиотерапевтическими средствами. В успехе лечения этой тяжёлой пациентки огромную роль сыграли лучевые методы диагностики, однако её анамнез свидетельствует о невнимательности фтизиатров, лечивших девушку в 2009 году по поводу плеврита. Если бы КТ-исследование было проведено в тот период, формирование осумкованной эмпиемы не осталось бы незамеченным, хирургическое лечение осумкованной эмпиемы могло быть выполнено еще в 2009 году и генерализации процесса удалось бы избежать.

Источник финансирования и конфликт интересов.

Авторы данной статьи подтвердили отсутствие финансовой поддержки исследования и конфликта интересов, о которых необходимо сообщить.

Список литературы:

1. Boukriche Y, Masson C, Zarrouk V et al: Efficacy of sparfloxacin-ethembutol combination in a case of cerebral tuberculosis. Rev Med Interne, 2002; 23: 92–96.

2. Гиллер Д.Б. Миниинвазивные доступы с использованием видеоэндоскопической техники в торакальной хирургии. Хирургия. Журнал им. Н.И. Пирогова. 2009; 8: 21-28.

3. Гиллер Д.Б., Шайхайев А.Я., Васильева И.А., Зюзя Ю.Р., Ениленис И.И., Асанов Б.М., Исаева Т.Х., Волынкин С.В., Папков А.В., Садовникова С.С. Эффективность частичных резекций легких у больных туберкулезом с множественной лекарственной устойчивостью. Проблемы туберкулеза и болезней легких. 2008; 85 (5): 6-10.

4. Гиллер Д.Б., Гиллер Б.М., Гиллер Г.В., Дрыга О.П., Кузьмина Н.М. Хирургическое лечение больных остропрогрессирующим туберкулезом легких. Проблемы туберкулеза и болезней легких. 2004; 10: 23.

5. Mukherjee S, Das R, Begum S. Tuberculoma of the brain - a diagnostic dilemma: magnetic resonance spectroscopy a new ray of hope. J AssocChestPhysicians. 2015; 3: 3–8.

6. Rajeswari R, Sivasubramanian S, Balambal R, et al. A con-

trolled clinical trial of short course chemotherapy for tuberculoma of the brain. Tuber Lung Dis. 1995; 76 (4): 311–7.
7. WY Lee, KY Pang, CK Wong. Brain tuberculoma in Hong Kong. Hong Kong Med J. 2002; 8 (1): 52-6.
8. Rajshekhar V, Chandy MJ, CT-guided stereotactic surgery in the management of intracranial tuberculomas. Br J Neurosurg. 1993; 7 (6): 665-71.
9. Bouchama A, al-Kawi MZ, Kanaan I, Coates R, Jallu A, Rahm B, Siqueira EB. Brain biopsy in tuberculoma: the risks and benefits. Neurosurgery. 1991; 28 (3): 405-9.
10. Перельман М.И., Корякин В.А., Богадельникова И.В. Фтизиатрия. Москва, Медицина 2004. 520 с.
11. Daniel S. Krauth, Kristi K. Stone-Garza, Deirdre E. Amaro, Sharon L. Reed, Theodoros F. Katsivas. Central nervous system Tuberculosis in a man from Cambodia with worsening headaches. Clin Case Rep. 2017; 15; 5 (10): 1561-1564. doi: 10.1002/ccr3.1119
12. Sethi P, Treece J, Onweni C, Pai V, Rahman Z, Singh S. The Importance of a Complete Differential: Case Report of a Tuberculoma in a Patient without Pulmonary Involvement. Cureus. 2017; 28; 9 (6): e1405. doi: 10.7759/cureus.1405.

References:

1. Boukriche Y, Masson C, Zarrouk V et al: Efficacy of sparfloxacin-ethembutol combination in a case of cerebral tuberculosis. Rev Med Interne. 2002; 23: 92–96
2. Giller D.B. Mini-invasive accesses with video-endoscopic technique application in thoracic surgery. Khirurgia. 2009; 8: 21-28 (in Russian).
3. Giller D.B., Shaihaev A.Ya., Vasilyeva I.A., Zuza Y.R., Enilenis I.I., Asanov B.M., Isaeva T.H., Volynkin S.V., Papkov A.V., Sadovnikova S.S. Pulmonary partial resections efficacy in patients with multidrug resistant tuberculosis. Problemy tuberkuleza I boleznei legkih; 2008; 85 (5): 6-10 (in Russian).
4. Giller D.B., Giller B.M., Giller G.V., Dryga O.P., Kuzmina N.M. Surgery treatment of patients with acute progressive pulmonary tuberculosis. Problemy tuberkuleza I boleznei legkih. 2004; 10: 23 (in Russian).
5. Mukherjee S, Das R, Begum S. Tuberculoma of the brain - a diagnostic dilemma: magnetic resonance spectroscopy a new ray of hope. J AssocChestPhysicians.2015; 3: 3–8.
6. Rajeswari R, Sivasubramanian S, Balambal R, et al. A controlled clinical trial of short course chemotherapy for tuberculoma of the brain. Tuber Lung Dis. 1995; 76 (4): 311–7.
7. WY Lee, KY Pang, CK Wong. Brain tuberculoma in Hong Kong. Hong Kong Med J. 2002; 8 (1): 52-6.
8. Rajshekhar V, Chandy MJ, CT-guided stereotactic surgery in the management of intracranial tuberculomas. Br J Neurosurg. 1993; 7 (6): 665-71.
9. Bouchama A, al-Kawi MZ, Kanaan I, Coates R, Jallu A, Rahm B, Siqueira EB. Brain biopsy in tuberculoma: the risks and benefits. Neurosurgery. 1991; 28 (3): 405-9.
10. Perelman M.I., Koryakin V.A., Bogadelnikova I.V. Phthisiatry. Moscow, Meditsina 2004. 520 p. (in Russian).
11. Daniel S. Krauth, Kristi K. Stone-Garza, Deirdre E. Amaro, Sharon L. Reed, Theodoros F. Katsivas. Central nervous system Tuberculosis in a man from Cambodia with worsening headaches. Clin Case Rep. 2017; 15; 5 (10): 1561-1564. doi: 10.1002/ccr3.1119
12. Sethi P, Treece J, Onweni C, Pai V, Rahman Z, Singh S. The Importance of a Complete Differential: Case Report of a Tuberculoma in a Patient without Pulmonary Involvement. Cureus. 2017; 28; 9 (6): e1405. doi: 10.7759/cureus.1405.

.

СЛУЧАЙ ИЗ ПРАКТИКИ

РЕДКИЙ СЛУЧАЙ СПОНТАННОГО ПНЕВМОМЕДИАСТИНУМА

Андропова П.Л.[1,3], Гаврилов П.В.[1,2], Васильев Н.С.[1], Мельник С.И.[1], Шмелева И.С.[1], Трофимова Т.Н.[2,3]

Спонтанный пневмомедиастинум или синдром Хаммена (СХ) - редко встречающееся самостоятельное заболевание, представляющее собой появление газа в клетчатке средостения и характеризующееся доброкачественным течением.

Цель исследования. Показать сложность диагностики и особенности лечения при спонтанном пневмомедиастинуме.

Материалы и методы. Девочке, 4 лет, с продолжительным кашлем в анамнезе проведено комплексное клинико-лучевое обследование, включавшее мультиспиральную компьютерную томографию (МСКТ) органов грудной клетки до и после клинического мониторинга, бронхоскопию и эзофагоскопию.

Результаты. При МСКТ органов грудной клетки был диагностирован пневмомедиастинум. После исключения перфорации пищевода и свищевого хода с левым главным бронхом проведен курс консервативной терапии. При контрольном обследовании через 20 дней был отмечен регресс ранее выявленных изменений.

Заключение. Представленное наблюдение демонстрирует случай спонтанного пневмомедиастинума, наглядно иллюстрирующий важность правильных трактовки данных и выбора диагностического алгоритма. Это особенно важно, поскольку данное состояние эффективно поддается консервативному лечению.

1 - ФГБУ «Санкт-Петербургский научно-исследовательский институт фтизиопульмонологии» Минздрава России.
2 - ФГБОУ ВПО «Санкт-Петербургский Государственный университет».
3 - ФГБУН «Институт мозга человека имени Н.П. Бехтеревой» РАН.
г. Санкт-Петербург, Россия.

Ключевые слова: МСКТ, спонтанный пневмомедиастинум, детский возраст.

Контактный автор: Андропова П.Л., e-mail: polin.and@icloud.com

Для цитирования: Андропова П.Л., Гаврилов П.В., Васильев Н.С., Мельник С.И., Шмелева И.С., Трофимова Т.Н. Редкий случай спонтанного пневмомедиастинума. REJR 2019; 9(2):255-259. DOI:10.21569/2222-7415-2019-9-2-255-259.

Статья получена: **10.05.19** **Статья принята:** **14.06.19**

A RARE CASE OF SPONTANEOUS PNEUMOMEDIASTINUM

Andropova P.L.[1,3], Gavrilov P.V.[1,2], Vasiliev N. S. [1], Melnik S. I.[1], Shmeleva I.S[1], Trofimova T.N.[2,3].

Spontaneous pneumomediastinum or Hamman syndrome (HS) is a rare independent disease, defined as the presence of free air in the mediastinal structures and follows a benign course.

Purpose. To show the difficulty of diagnosis and features of treatment in spontaneous pneumomediastinum.

Materials and methods. A 4-year-old girl with a history of persistent continuous cough was conducted by a comprehensive clinical and radiological examination, including chest computed tomography (MSCT) before and after clinical monitoring, bronchoscopy and esophagoscopy.

Results. Chest MSCT demonstrated a free air in the mediastinum. A course of conservative therapy was conducted after exclusion of the esophagus perforation and the left main bronchus fistula. At follow-up after 20 days - regression of a previously observed state.

Conclusion. In our work, we demonstrated a case of spontaneous pneumomediastinum, illustrating the need for proper interpretation and selection of diagnostic procedures, because in the absence of complications, this condition is effectively amenable to conservative treatment.

1 – St. Petersburg Research Institute of Phthisiopneumology.
2 – St. Petersburg University.
3 - Institute of the human brain of the Russian Academy of Sciences.
Saint Petersburg, Russia

Keywords: MSCT, spontaneous pneumomediastinum, childhood.

Corresponding author: Andropova P.L., e-mail: polin.and@icloud.com

For citation: Andropova P.L., Gavrilov P.V., Vasiliev N. S., Melnik S. I., Shmeleva I.S., Trofimova T.N. A rare case of spontaneous pneumomediastinum. REJR 2019; 9(2):255-259. DOI:10.21569/2222-7415-2019-9-2-255-259.

.

Received: **10.05.19** **Accepted:** **14.06.19**

Спонтанный пневмомедиастинум или синдром Хаммана является редким заболеванием, которое сопровождается болями в груди, одышкой, дисфагией, иногда болями в шее. Обычно присутствуют признаки подкожной эмфиземы и хруста Хаммана (наличие звука крепитации синхронного с сердцебиением при аускультации). Частота спонтанной эмфиземы средостения, по данным различных авторов, варьируется от 1:3578 до 1:44511 [1].

В последние годы наблюдается рост заболеваемости спонтанной эмфиземой средостения, что может быть связано с ростом компетентности врачей и получения пациентами адекватного инструментального обследования, т.е. исключение ятрогенных влияний [1].

С учетом редкости этого заболевания не существует четко определенного специфического лечения. Поскольку это состояние протекает доброкачественно и не требует хирургического вмешательства, на первый план выходит грамотная диагностика данного заболевания с помощью компьютерной томографии и других инструментальных методов исследования таких, как рентгеноконтрастное исследование пищевода, фиброэзофагогастродуоденоскопия, фибротрахеобронхоскопия, электрокардиография, назначающихся с целью исключения другой патологии, имеющей сходные клинические или рентгенологические проявления [2].

Наше клиническое наблюдение описывает случай спонтанного пневмомедиастинума у маленького ребенка с жалобами на продолжительный кашель и диагностированным полостным образованием в средостении.

Описание клинического случая.

Пациентка Л., 4 года 11 мес. Поступила в Федеральное государственное бюджетное учреждение «Санкт-Петербургский научно-исследовательский институт фтизиопульмонологии» (СПб НИИФ) Министерства здравоохранения Российской Федерации 21 января 2019 г.

В октябре 2016 года на фоне ОРЗ отмечался кашель. Получала стационарное лечение в Тосненской МКБ. Трактовалась как пациентка с внебольничной правосторонней сегментарной S9-10 пневмонией. В анализе крови воспалительных изменений не наблюдалось. Снимки предоставлены не были, согласно описанию рентгенограммы органов грудной клетки от 31.10.16 – без видимых очаговых и инфильтративных изменений.

В дальнейшем часто болела ОРЗ, неоднократно трахеитами, в связи с чем получала пульмикорт до 500 мкг в сутки с положительным эффектом.

С начала декабря 2018 г. отмечался сухой кашель на фоне нормальной температуры тела. Наблюдалась педиатром, трактовалась как пациентка с ОРВИ. Получала эреспал, ринофлуимуцил, ингаляции физиологическим раствором (0,9% р-р натрия хлорида), с незначительным улучшением. Через 2 недели наблюдалось повышение температуры до фебрильных цифр, влажный кашель. Была вызвана скорая медицинская помощь, трактовка не известна, родители от госпитализации отказались. Наблюдалась педиатром, получала симптоматическое лечение. Сохранялся приступообразный кашель вплоть до рвоты, фебрильная лихорадка. Мама самостоятельно начала давать амоксиклав, на фоне приема которого нормализовалась температура тела, кашель стал реже. 03.01.2019 г. в связи с сохраняющимся кашлем выполнена обзорная рентгенограмма органов грудной клетки, при которой в средостении было заподозрено полостное образование с уровнем жидкости. На МСКТ органов грудной клетки от 10.01.2019 г. – картина наличия воздуха в средостении, не исключить свищевой ход с левым главным бронхом (рис. 1).

15.01.19 г. пациентка проконсультирована пульмонологом, рекомендовано обследование по поводу полостного образования средостения.

Травмы, удары грудной клетки, поперхивание пищей, отрыжку мама отрицала. Переносимость физических нагрузок удовлетворительная.

Для обследования и подбора терапии госпитализирована в детское пульмонологическое отделение СПб НИИФ.

25.01.2019 г. при проведении бронхоскопии были выявлены аденоидит, левосторонний диффузный резко выраженный катаральный эндобронхит, с учетом трактовки изменений после получения результатов бактериологического и цитологического исследований, неспе-

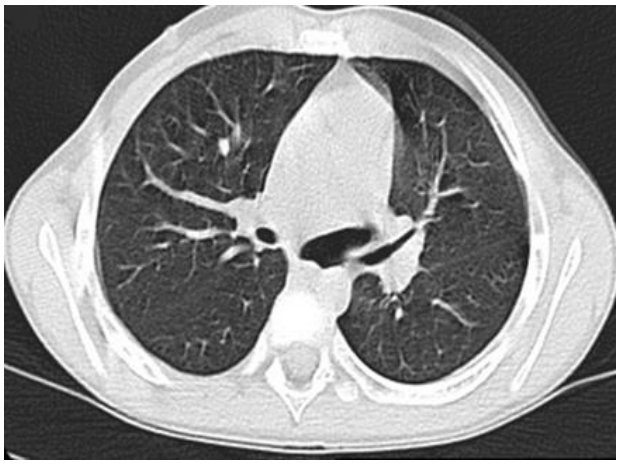

Рис. 1 а (Fig. 1 a)

Рис. 1 б (Fig. 1 b)

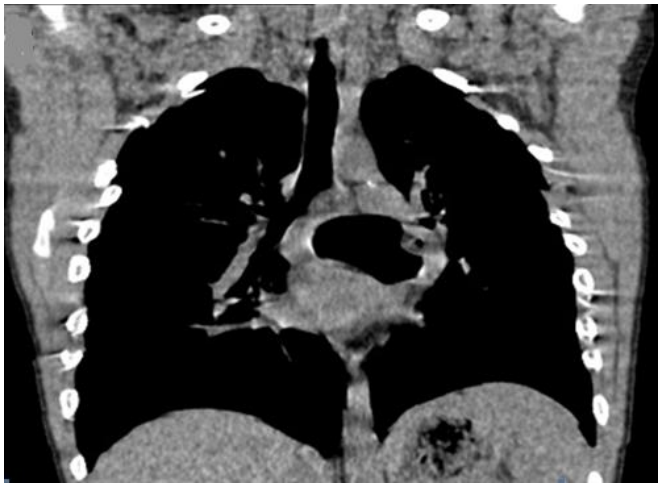

Рис. 1 в (Fig. 1 c)

Рис. 1 г (Fig. 1 d)

Рис. 1. МСКТ органов грудной клетки от 10.01.2019; а - аксиальная плоскость, легочное окно; б, в, г – аксиальная, корональная, сагиттальная плоскость соответственно, мягкотканное окно.

Пациентка Л., при поступлении. На фоне выраженных артефактов от дыхательный движений отмечалась картина свободного воздуха в средостении, нельзя исключить свищевой ход с левым главным бронхом

Fig. 1. MSCT, chest, from 10/01/2019. a - axial, coronal and sagittal reconstructions at lung window; b, c, d - soft tissue windows. Description in the text.

Patient L. on admission. Against the background of motion artifact, there was a picture of the presence of free air in the mediastinum, a fistulous passage with the left main bronchus cannot be ruled out.

цифического генеза. Дефекты стенок трахеи и бронхов не определялись.

При эзофагоскопии пищевод был свободно проходим. В просвете определялось небольшое количество жидкой свежей крови (по-видимому, появившейся при травматизации слизистой носа во время бронхоскопии). Слизистая розовая, гладкая, блестящая, эластичная. Перистальтика обычная, полностью не смыкается на кардии, по левой стенке округлое новообразование на широком основании до 0,3 см. Данных за наличие дефектов в пищеводе не было. Выявлен полип кардии (тип 0-Is по Парижской классификации, 2002).

На фоне консервативной терапии (противовоспалительных препаратов, коррекции бронхообструктивного синдрома, подавлении кашлевого рефлекса) достаточно быстро произошло постепенное бесследное исчезновение симптомов и стабилизация состояния.

При МСКТ органов грудной полости от 30.01.2019 г. отмечается регрессия ранее диагностированного состояния (рис. 2)

Выписана из стационара с диагнозом: J98.5, Болезни средостения, не классифицированные в других рубриках.

Обсуждение.

Спонтанный пневмомедиастинум или синдром Хаммена (СХ) – это редко встречающееся самостоятельное заболевание, заключающе-

Рис. 2 а (Fig. 2 a)

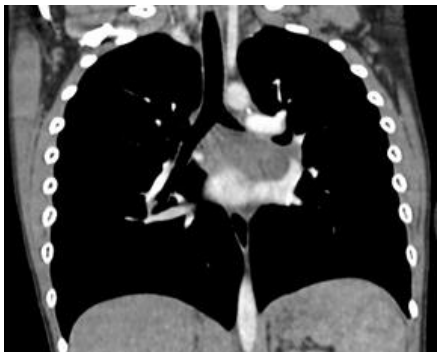

Рис. 2 б (Fig. 2 b)

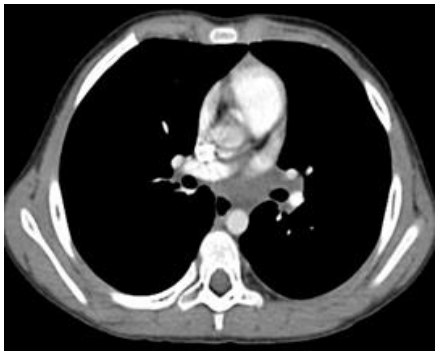

Рис. 2 в (Fig. 2 c)

Рис. 2. КТ органов грудной клетки от 30.01.2019, а – сагиттальная плоскость, б – корональная плоскость, в - аксиальная плоскость, мягкотканное окно, после контрастного усиления.

Пациентка Л., через 20 дней после поступления в стационар. Отмечается регрессия ранее диагностированного состояния.

Fig. 2. MSCT, chest, from 30/01/2019. a - sagittal, b – coronal, c – axial reconstructions, the soft tissue windows after contrast enhancement.

Patient L. 20 days after admission to the hospital. There is regression of a previously diagnosed condition.

еся в инфильтрации воздухом клетчатки средостения, характеризующееся доброкачественным течением, которое эффективно поддается консервативному лечению [3]. СХ диагностируется при характерной триаде симптомов: боль за грудиной, затруднение дыхания и одутловатость шеи, обусловленная эмфиземой мягких тканей (в 70% случаев), с помощью лучевых методов исследования и при отсутствии причин, патогномоничных вторичному пневмомедиастинуму [3 - 5].

Синдром Хаммана был впервые описан Луи Хамманом в 1939 году [6], как грубая крепитация, синхронная с сердечными сокращениями и аускультативно выслушиваемая вдоль левого края грудины в III-VI межреберьях (симптом Хаммена).

Devina Singh et all. связывает данное состояние с кратковременным повышением внутриальвеолярного давления. Это может произойти из-за тупой или проникающей травмы грудной клетки, сильной рвоты и кашля или медицинских процедур таких, как эзофагоскопия и бронхоскопия. Патофизиология заключается в локальной обструкции бронхов и разрыве альвеол, которые приводят к распределению газа в окружающем бронхо-сосудистом пространстве и, наконец, к распространению воздуха из легочного интерстиция в средостение [7].

Обычно спонтанный пневмомедиастинум протекает благоприятно, однако большое скопление воздуха в средостении может привести к развитию компрессии сосудов грудной клетки и трахеи [8 - 10].

Диагностика включает в себя рентгенографию грудной клетки и, если требуется, компьютерную томографию грудной клетки. Рентгенологический признак на рентгенограмме грудной клетки – наличие свободного воздуха в средостении вдоль легочной артерии или ее ветвей. Компьютерная томография требуется, если стандартная рентгенография бесполезна и для исключения других патологических состояний.

Спонтанный пневмомедиастинум следует дифференцировать с пневмотораксом, перфорацией пищевода, трахеи или гортани, а также свищом.

Лечение неспецифическое и консервативное, заключающееся в постельном режиме, обезболивании и оксигенотерапии, назначении противовоспалительных препаратов, коррекции бронхообструктивного синдрома и подавлении кашлевого рефлекса. Важно отметить, что хирургическое вмешательство при отсутствии осложнений не показано [11].

При развитии напряжённого пневмомедиастинума для декомпрессии средостения показано хирургическое лечение: выполнение верхней медиастинотомии с раскрытием претрахеальной клетчатки до бифуркации трахеи, дренированием средостения и проведением активной аспирации. При неэффективности этих мер и дальнейшем нарастании напряженного пневмомедиастинума требуется неотложная чресплевральная широкая медиастинотомия [12].

Заключение.

Требуется медицинское наблюдение в течение нескольких часов или нескольких дней (у большинства пациентов наблюдается полное

разрешение пневмомедиастинума к 8-м суткам от момента его возникновения) в зависимости от симптомов и тяжести состояния пациента, а также оценка рентгенологической картины в динамике [13]. Рецидив заболевания наблюдается крайне редко [14].

Источник финансирования и конфликт интересов.

Авторы данной статьи подтвердили отсутствие финансовой поддержки исследования и конфликта интересов, о которых необходимо сообщить.

Список литературы:

1. Абакумов М. М., Шамба Х. Л., Даниелян Ш. Н. Спонтанная эмфизема средостения (рус.) Хирургия. Журнал им. Н. И. Пирогова. М., Медиа Сфера. 2010; 2: 47-50.

2. Koullias G. J., Korkolis D. P., Wang X. J., Hammond G. L. Current assessment and management of spontaneous pneumomediastinum: experience in 24 adult patients. European Journal of Cardio-Thoracic Surgery. Elsevier Science Publishing Company, Inc.. 2004; 25 (5): 852-855. DOI:10.1016/ j. ejcts.2004.01.042.

3. Panacek EA, Singer AJ, Sherman BW, et al. Spontaneous pneumomediastinum: clinical and natural history. Ann Emerg Med. 1992; 21: 1222-7

4. Caceres M, Ali SZ, Braud R, et al. Spontaneous pneumomediastinum: a comparative study and review of the literature. Ann Thorac Surg. 2008; 86: 962-6.

6. Maunder RJ, Pierson DJ, Hudson LD. Subcutaneous and mediastinal emphysema. Pathophysiology, diagnosis, and management. Arch Intern Med. 1984; 144: 1447-53.

7. Hamman L. Spontaneous mediastinal emphysema. Bull Johns Hopkins Hosp. 1939; 64: 1-21.

8. Sahni S, Verma S, Grullon J, et al. Spontaneous pneumomediastinum: Time for consensus. N Am J Med Sci. 2013; 5: 460–464.

9. Kim K.S., Jeon H.W., Moon Y., Kim Y.D., Ahn M.I., Park J.K. Clinical experience of spontaneous pneumomediastinum: diagnosis and treatment. J. Thorac. Dis. 2015; 7: 1817–1824.

10. Hogan F., McCullough C., Rahman A. Spontaneous pneumomediastinum: an important differential in acute chest pain. BMJ Case Rep. 2014: 2014.

11. Park S.J., Park J.Y., Jung J., Park S.Y. Clinical manifestations of spontaneous pneumomediastinum. Kor. J. Thorac. Cardiovasc. Surg. 2016; 49: 287–291.

12. Tytherleigh MG, Connolly AA, Handa JL. Spontaneous pneumomediastinum. J Accid Emerg Med. 1997; 2013: 333–4.

13. Perna V., Vilà E., Guelbenzu J. J., Amat I. Pneumomediastinum: is this really a benign entity? When it can be considered as spontaneous? Our experience in 47 adult patients. European Journal of Cardio-Thoracic Surgery. Elsevier Science Publishing Company, Inc. 2010; 37 (3): 573-575. DOI: 10.1016/j.ejcts.2009.08.002.

14. Sahni S, Verma S, Grullon J, et al. N Am J. Spontaneous pneumomediastinum: Time for consensus. Med Sci. 2013; 5: 460–464.

15. Natale C., D'Journo X. B., Duconseil P., Thomas P. A. Recurrent spontaneous pneumomediastinum in an adult. European Journal of Cardio-Thoracic Surgery. Elsevier Science Publishing Company, Inc. 2012; 41 (5): 1199-1201. DOI:10.1093/ejcts/ezr135.

References:

1. Abakumov M.M., Shamba Kh.L., Danielyan Sh. N. Spontaneous emphysema of the mediastinum. Surgery Journal named after N.I. Pirogov. M., Media Sphere. 2010; 2: 47-50 (in Russian).

2. Koullias G. J., Korkolis D. P., Wang X. J., Hammond G. L. Current assessment and management of spontaneous pneumomediastinum: experience in 24 adult patients. European Journal of Cardio-Thoracic Surgery. Elsevier Science Publishing Company, Inc.. 2004; 25 (5): 852-855. DOI:10.1016/ j. ejcts.2004.01.042.

3. Panacek EA, Singer AJ, Sherman BW, et al. Spontaneous pneumomediastinum: clinical and natural history. Ann Emerg Med. 1992; 21: 1222-7

4. Caceres M, Ali SZ, Braud R, et al. Spontaneous pneumomediastinum: a comparative study and review of the literature. Ann Thorac Surg. 2008; 86: 962-6.

6. Maunder RJ, Pierson DJ, Hudson LD. Subcutaneous and mediastinal emphysema. Pathophysiology, diagnosis, and management. Arch Intern Med. 1984; 144: 1447-53.

7. Hamman L. Spontaneous mediastinal emphysema. Bull Johns Hopkins Hosp. 1939; 64: 1-21.

8. Sahni S, Verma S, Grullon J, et al. Spontaneous pneumomediastinum: Time for consensus. N Am J Med Sci. 2013; 5: 460–464.

9. Kim K.S., Jeon H.W., Moon Y., Kim Y.D., Ahn M.I., Park J.K. Clinical experience of spontaneous pneumomediastinum: diagnosis and treatment. J. Thorac. Dis. 2015; 7: 1817–1824.

10. Hogan F., McCullough C., Rahman A. Spontaneous pneumomediastinum: an important differential in acute chest pain. BMJ Case Rep. 2014: 2014.

11. Park S.J., Park J.Y., Jung J., Park S.Y. Clinical manifestations of spontaneous pneumomediastinum. Kor. J. Thorac. Cardiovasc. Surg. 2016; 49: 287–291.

12. Tytherleigh MG, Connolly AA, Handa JL. Spontaneous pneumomediastinum. J Accid Emerg Med. 1997; 2013: 333–4.

13. Perna V., Vilà E., Guelbenzu J. J., Amat I. Pneumomediastinum: is this really a benign entity? When it can be considered as spontaneous? Our experience in 47 adult patients. European Journal of Cardio-Thoracic Surgery. Elsevier Science Publishing Company, Inc. 2010; 37 (3): 573-575. DOI: 10.1016/j.ejcts.2009.08.002.

14. Sahni S, Verma S, Grullon J, et al. N Am J. Spontaneous pneumomediastinum: Time for consensus. Med Sci. 2013; 5: 460–464.

15. Natale C., D'Journo X. B., Duconseil P., Thomas P. A. Recurrent spontaneous pneumomediastinum in an adult. European Journal of Cardio-Thoracic Surgery. Elsevier Science Publishing Company, Inc. 2012; 41 (5): 1199-1201. DOI:10.1093/ejcts/ezr135

СЛУЧАЙ ИЗ ПРАКТИКИ

АНЕВРИЗМА ВЕНЫ ГАЛЕНА У НОВОРОЖДЕННОГО: ПОСМЕРТНАЯ КТ С КОНТРАСТНЫМ УСИЛЕНИЕМ СОСУДОВ ПРИ ПАТОЛОГОАНАТОМИЧЕСКОМ ИССЛЕДОВАНИИ

Туманова У.Н., Ляпин В.М., Козлова А.В., Быченко В.Г., Щеголев А.И.

ФГБУ «Национальный медицинский исследовательский центр акушерства, гинекологии и перинатологии имени академика В.И. Кулакова» Минздрава России.
г. Москва, Россия.

Материалы и методы. Проанализированы данные литературы и приведено собственное наблюдение новорожденной девочки с аневризмой вены Галена. В литературе термином аневризма вены Галена обозначают различные мальформации сосудов головного мозга, сопровождающиеся расширением вены Галена.

В представленном наблюдении при УЗИ беременной на сроке 30 недель беременности у плода была выявлена аневризма вены Галена. На сроке 33 недели, в связи с началом родовой деятельности и развитием нарушений маточно-плацентарного кровотока, проведено родоразрешение путем операции кесарева сечения. Несмотря на проведение интенсивной терапии, в возрасте 2 суток 15 часов 46 минут наступила смерть новорожденной. По данным клинического обследования, а также посмертного лучевого и аутопсийного исследований выявлены аневризма вены Галена, поражения головного мозга и миогенная дилатация полостей сердца. Существенным моментом проведенного комплексного аутопсийного исследования следует считать выполнение посмертной КТ с контрастным усилением, позволившим провести неинвазивный объективный и четкий анализ патологии кровеносных сосудов и верификацию аневризмы вены Галена III типа.

Результаты и выводы. Следовательно, проведение посмертной КТ с введением рентгенконтрастного вещества существенно повышает эффективность патологоанатомического исследования тела новорожденного с аномалиями развития кровеносных сосудов.

Ключевые слова: аневризма вены Галена, аутопсия, посмертная КТ с контрастным усилением.

Контактный автор: Туманова У.Н., e-mail: u.n.tumanova@gmail.com

Для цитирования: Туманова У.Н., Ляпин В.М., Козлова А.В., Быченко В.Г., Щеголев А.И. Аневризма вены Галена у новорожденного: посмертная КТ с контрастным усилением сосудов при патологоанатомическом исследовании. REJR 2019; 9(2):260-274. DOI:10.21569/2222-7415-2019-9-2-260-274.

Статья получена: **05.03.19** **Статья принята:** **04.04.19**

GALEN VEIN ANEURYSM IN A NEWBORN: POSTMORTEM MSCT WITH CONTRAST ENHANCEMENT OF VESSELS WITHIN THE AUTOPSY

Tumanova U.N., Lyapin V.M., Kozlova A.V., Bychenko V.G., Shchegolev A.I.

V.I. Kulakov National Medical Research Center for Obstetrics, Gynecology and Perinatology.
Moscow, Russia.

Materials and methods. The literature data are analyzed and own observation of a new-born girl with a Galen vein aneurysm are analyzed and presented. In the literature, the term aneurysm of the vein of Galen refer to various malformations of the cerebral vessels, accompanied by the expansion of the Galen vein. In the present observation at the 30-week of the gestation, Galen's aneurysm was detected in the fetus during an ultrasound of the pregnant woman. At the 33 weeks pregnancy, the delivery by cesarean section was carried out a in connection with the beginning of labor activity and the development of disorders of the uterine-placental blood flow. Despite the intensive therapy, the newborn died at the age of 2 days 15 hours 46 minutes. Galen vein aneurysm, brain lesions and myogenic dilatation of the cardiac cavities according to clinical examina-

tion, as well as post-mortem radiological and autopsy studies, were detected. The performance of post-mortem CT with contrast enhancement was an important point of the comprehensive autopsy study. It allowed to carry out a non-invasive objective and exact analysis of the pathology of blood vessels and verification of the aneurysm of the vein of Galen III type.

Results and conclusion. Consequently, the conduct of post-mortem CT with the intro-duction of radiopaque substances significantly increases the efficiency of post-mortem examinations of a newborn´s body with congenital abnormalities of blood vessels.

Keywords: aneurysm of the vein of Galen, autopsy, postmortem CT with contrast enhancement.

Corresponding author: Tumanova U.N., e-mail: u.n.tumanova@gmail.com

For citation: Tumanova U.N., Lyapin V.M., Kozlova A.V., Bychenko V.G., Shchegolev A.I. Galen vein aneurysm in a newborn: postmortem MSCT with contrast enhancement of vessels within the autopsy. REJR 2019; 9(2):260-274. DOI:10.21569/2222-7415-2019-9-2-260-274.

.

Received: **15.03.19** **Accepted:** **04.04.19**

Вена Галена – эпонимическое название большой мозговой вены (vena magna cerebri), которая образуется при слиянии базальных вен (правой и левой) и внутренних мозговых вен (правой и левой). Ее притоками являются задняя верхняя вена мозолистого тела, вены эпифиза мозга, медиальная затылочная вена, передняя верхняя мозжечковая вена, задняя вена бокового желудочка, а также вены холмиков среднего мозга, вследствие чего она считается главным коллектором, собирающим кровь от глубоких структур головного мозга: базальных ядер, зрительных бугров, прозрачной перегородки, сосудистых сплетений боковых желудочков мозга [1]. Располагается она между нижней поверхностью валика мозолистого тела и пластинкой крыши, впадает в прямой синус.

Термином «аневризма вены Галена» (АВГ) (или аневризматической мальформацией вены Галена, the vein of Galen aneurysmal malformation) в литературе обозначают различные мальформации сосудов головного мозга, сопровождающиеся расширением вены Галена. Первой публикацией, посвященной описанию такой патологии, считается работа 1895 г Steinheil [2]. Однако первым исследованием, показавшим истинную форму аневризматической мальформации вены Галена за счет выявления множественных артериовенозных коммуникаций, сообщающихся с расширенной веной Галена, явилось, по мнению H. Alvarez с соавт. [3], публикация в 1948 г E. Boldrey и E.R. Miller [4].

В настоящее время АВГ относят к группе врожденных аномалий развития сосудов головного мозга, обусловленных нарушениями в эмбриональном периоде обратного развития артериовенозных коммуникаций между срединной прозэнцефалической веной (так называемой веной Марковского) и ворсинчатыми артериями и проявляющихся расширением просвета срединной прозэнцефалической вены.

Действительно, при нормально протекающем эмбриональном периоде первоначально кровоснабжение структур развивающегося головного мозга осуществляется посредством эмбриональных примитивных сосудов, представляющих собой простые эндотелиальные каналы без дифференцировки на вены и артерии. На сроках 4-8 недель внутриутробного развития эти сосуды заменяются полноценными артериями и венами, при этом дифференцировка сосудов в артерию или вену зависит в первую очередь от направления кровотока. Одновременно с этим, развитие парных внутренних мозговых вен, берущих на себя отток крови от ворсинчатых сплетений, приводит к регрессу срединной прозэнцефалической вены, кроме самой каудальной ее части, которая соединяет внутренние мозговые вены и формирует вену Галена [5].

Считается, что формирование АВГ начинается между 6-й и 11-й неделями гестации на стадии эмбриона длиной 21-23 мм в результате сохранения кровотока по примитивным артериовенозным коммуникациям между ворсинчатыми артериями и наиболее проксимальным участком прозэнцефалической срединной вены Марковского. Сохранение же примитивных артериовенозных шунтов сопровождается сбросом артериальной крови в срединную прозэнцефалическую вену и постепенным повышением венозного давления. А в сочетании с гипоплазией мышечных и эластических волокон оболочек этой вены приводят к прогрессирующему расширению ее просвета, то есть образованию АВГ [5]. То есть более правильным было

бы использовать термин «аневризма срединной прозэнцефалической вены», однако исторически сложилось и до настоящего времени используется название «аневризма вены Галена».

По данным литературы [6 - 8], АВГ составляет порядка 1% от всех врожденных аномалий развития и около 30% среди врожденных сосудистых мальформаций. Точные значения частоты ее встречаемости в Российской Федерации, к сожалению, не известны, поскольку данные Росстата по смертности представлены в сгруппированном виде. Так, в МКБ-10 АВГ представлена в рубрике «Q28.2 - Артериовенозный порок развития церебральных сосудов», которая вместе с «Врожденными аномалиями крупных артерий», «Врожденными аномалиями крупных вен», «Другими врожденными аномалиями системы периферических сосудов» составляет группу «Врожденные аномалии системы кровообращения» (Q25-28 МКБ-10).

Заболевания данной группы врожденных аномалий системы кровообращения явились, согласно данным Росстата в целом по Российской Федерации за 2012-2016 годы, первоначальной причиной ранней неонатальной смерти в 352 наблюдениях, что составило 1,3% от всех наблюдений гибели новорожденных в первые 168 часов жизни [9]. При этом врожденные аномалии системы кровообращения были еще реже расценены в качестве основного заболевания в случаях мертворождения (в 0,14% и 0,26% от всех мертворожденных в 2010 г. и в 2012 г. соответственно) [10]. Возможно, это связано с тем, что в качестве первоначальной причины смерти среди всех врожденных аномалий чаще всего фигурируют «Множественные врожденные аномалии» (Q89.7 МКБ-10), одним из компонентов которых могут являться и ангиодисплазии [11].

Согласно данным литературы, у мальчиков АВГ встречается примерно в 2 раза чаще по сравнению с девочками [12, 13]. Вероятность рождения ребенка с АВГ при последующих беременностях чрезвычайно мала [14]. Выявленные в отдельных наблюдениях АВГ мутации генов ENG (эндоглина) [15] и RASA1 [16] не могут служить доказательством генетической природы данной мальформации. Хотя для ряда других сосудистых мальформаций показаны семейные формы, а также выявлены определенные мутации генов, в частности, ATM и ENG при телеангиэктазии [17].

Выявление АВГ происходит, как правило, во время пренатального ультразвукового исследования (УЗИ) плода в конце второго или начале третьего триместра беременности [18, 19]. При двухмерном УЗИ она определяется в виде кистозного гипоэхогенного образования по средней линии передней стенки третьего желудочка или над наметом мозжечка. При цветной допплерографии внутри такого образования может определяться турбулентный поток крови [20, 21]. Следует отметить, что именно благодаря допплерографическому исследованию были оценены возрастные особенности размеров и скорости кровотока по вене Галена у детей [22], а также установлены критерии дифференциальной диагностики АВГ с другими кистозными аномалиями развития средней линии мозга (арахноидальной кистой, аномалией Денди-Уокера) [23]. Кроме того, в ряде случаев при допплеровском исследовании могут наблюдаться расширение венозных синусов и признаки вентрикуломегалии [24, 25].

В последние годы высокоэффективным методом диагностики АГМ у плода считается магнитно-резонансная томография [26, 27]. По сравнению с УЗИ МРТ-исследование имеет ряд преимуществ, поскольку позволяет выявить особенности строения сосудистых мальформаций [14], а также сочетанные аномалии развития головного мозга [28]. Применение пренатальной МРТ рекомендуется и для дифференциальной диагностики АВГ [26, 27].

Однако у новорожденных, младенцев и взрослых пациентов так называемым «золотым» стандартом для диагностики АВГ закономерно является компьютерная томография с контрастным усилением. Подобные исследования не только более четко визуализируют особенности сосудистых мальформаций и состояние окружающих тканей, но и позволяют определить вид лечения, в частности, особенности хирургической тактики [29].

На основании особенностей архитектоники сосудов и гемодинамики выделяют несколько видов АВГ. В литературе представлено несколько классификаций АВГ. Наиболее часто в клинике используются две классификации: Lasjaunias и Yaşargil.

P. Lasjaunias с соавт. [30] предложили выделять два анатомических типа аневризматических мальформаций вены Галена:

- первичная или истинная мальформация вены Галена,
- вторичная, развивающая в результате поступления в нее повышенного объема крови через шунты из глубоких мозговых артерий.

В дальнейшем первичный тип был подразделен на муральный (пристеночный) и хориоидальный (ворсинчатый) типы [31]. Для мурального типа характерно наличие одного или нескольких прямых шунтов между эфферентными артериями со срединной прозэнцефалической веной (а затем и веной Галена). При хориоидальном типе отмечается сеть из множества ворсинчатых сосудов, впадающих в срединную прозэнцефалическую вену (вену Галена).

M.G. Yaşargil с соавт. выделяют четыре

типа аневризматических мальформаций на основании вида артериальных сосудов, сообщающихся с веной Галена [32, 33]:

• тип I характеризуется наличием одного или нескольких прямых шунтов, соединяющих околомозолистые и задние мозговые артерии с веной Галена;

• тип II представлен сетью таламических перфорирующих артерий, сообщающихся с веной Галена;

• тип III представлен артериовенозными шунтами, характерными для типов I и II;

• тип IV характеризуется наличием артериовенозных мальформаций, расположенных в промежуточном мозге, среднем мозге, мозжечке, но сообщающихся с веной Галена и вызывающих ее вторичное аневризматическое расширение.

Необходимо отметить, по мнению P.F. Recinos с соавт. [34] только первичный тип мальформации вены Галена (по классификации P. Lasjaunias с соавт), также I и III типы мальформаций (по классификации M.G. Yaşargil с соавт.) представляют собой истинные аневризматические мальформации вены Галена с патологическими изменениями срединной прозэнцефалической вены. Вторичный тип мальформации вены Галена (по классификации P. Lasjaunias с соавт) и IV тип аномалии развития сосудов (по классификации M.G. Yaşargil с соавт.) являются мальформациями сосудов головного мозга, вызывающими вторичное расширение вены Галена.

В свою очередь, T. De Beritto с соавт. [29] на основании исследований H.J. Hoffman с соавт. [35] и A.A. Nicholson с соавт. [36] предложили выделять пять видов артериовенозных мальформаций вены Галена:

1 – наличие большого количества сосудов, включая передние мозговые артерии, таламические перфорирующие артерии и главные мозжечковые артерии, напрямую сообщающихся с веной Галена;

2 – наличие только одной задней ворсинчатой артерии, сообщающейся с веной Галена;

3 – наличие одной или обеих задних ворсинчатых артерий, а также одной или обеих передних мозговых артерий, сообщающихся с веной Галена;

4 – ангиоматозная сеть задних ворсинчатых и таламических перфорирующих артерий, напрямую сообщающихся с веной Галена;

5 – высокоскоростная артериовенозная мальформация правой нижней лобной доли, поставляющая кровь в вену Галена через нижний сагиттальный синус и околомозолистую вену.

К сожалению, формирование АВГ практически сразу сопровождается развитием вызванными ей осложнений. Первоначальные осложнения связаны с прямым сбросом артериальной крови в венозное русло через артериовенозные шунты. Подобные изменения гемодинамики закономерно вызывают развитие синдрома обкрадывания сначала с гипоксически-ишемическими изменениями ткани головного мозга, а затем и с развитием кровоизлияний (как диапедезных, так и вследствие разрыва сосудов). Прогрессирующее расширение вены Галена приводит к механическому давлению на прилежащие структуры головного мозга, в том числе на сильвиев водопровод, что способствует развитию гидроцефалии.

В силу повышенного притока крови от головного мозга возрастает нагрузка на сердце, приводящая к компенсаторным изменениям миокарда с быстрым развитием сердечной недостаточности. По данным A.A. Nicholson с соавт. [36], сброс крови через артериовенозные шунты может достигать 80% и более от общего сердечного выброса, что является основной причиной сердечной недостаточности и развития водянки плода. Более того, наличие кардиомегалии, недостаточности трехстворчатого клапана, расширенной яремной вены и асцита является признаком декомпенсации сердца плода вследствие артериовенозного сброса крови при АВГ [23].

Именно поэтому антенатальное выявление АВГ у плода считается крайне неблагоприятным признаком. Наиболее плохой прогноз течения АВГ отмечается при сочетанном внутриутробном выявлении признаков сердечной недостаточности [37].

Так, в ряде исследований показатели летальных исходов новорожденных с АВГ достигали 100% [35, 38]. По данным S. Geibprasert с соавт. [39], более чем у половины больных с АВГ порок не может быть скорректирован, смертность в отсутствии лечения составила 77%, а смертность после хирургического лечения – 40%.

Внедрение эндоваскулярных методов лечения привело к улучшению исходов заболевания. Так, в 1991 г. D.M. Friedman с соавт. [40], сообщили о смертности в 50% и нарушений умственного развития 37% новорожденных с АВГ. А в 1993 г., после внедрения эндоваскулярных методов лечения и интенсивной терапии в группе из 11 пациентов, эти же авторы доложили об отсутствии летальных исходов и наличии нормальных функциональных показателей у 55% пациентов [41]. В 2006 г. были опубликованы результаты эмболизации сосудов у 233 больных с АВГ, согласно которым общая смертность составила лишь 10,6%, при этом показатель смертности новорожденных (52%) превышал аналогичные показатели среди младенцев (7,2%) и детей (0%) [42].

Однако следует учитывать, что показатели смертности новорожденных вследствие АВГ, по

мнению [43], могут быть несколько занижены, поскольку в ряде исследований было проведено прерывание беременности и соответственно имеет место снижение статистических показателей летальных исходов новорожденных.

В случае летального исхода новорожденных с аномалиями развития сосудов и/или сосудистыми нарушениями наиболее эффективным методом диагностики является посмертная визуализация органов и тканей при помощи КТ с внутрисосудистым введением контрастного вещества [44, 45].

Приводим собственное наблюдение.

Беременная М., 32 лет, поступила экстренно в связи с угрожающими преждевременными родами. Из анамнеза: в 2017 г. неразвивающаяся беременность, по поводу чего на сроке 5 недель проведено выскабливание полости матки. Вторая беременность – настоящая, наступила самостоятельно. В I триместре стационарное лечение по поводу токсикоза и угрожающего выкидыша на сроке 10 недель. При пренатальном скрининге патологии не выявлено. Во II триместре на сроке 24 недели стационарное лечение по поводу ОРВИ с повышением температуры до 39°С. При пренатальном скрининге патологии не выявлено. В III триместре (в 30 недель) по месту жительства выявлен порок – аневризма вены Галена. На сроке 31 неделя проведен перинатальный консилиум в Центре, заключение: аневризма вены Галена, гидроцефалия, кардиомегалия, рекомендовано родоразрешение в Центре.

После поступления проводилась спазмолитическая и гормональная терапия, направленная на пролонгирование беременности. На сроке 33 недели определяется начало родовой деятельности и нарушения маточно-плацентарного кровотока. Выполнено поперечное надлобковое чревосечение, кесарево сечение в нижнем маточном сегменте поперечным разрезом.

Извлечена живая недоношенная девочка массой 1753 г и длиной 40 см в тяжелой асфиксии с оценкой по шкале Апгар 3/6 баллов. Состояние ребенка при рождении тяжелое за счет дыхательных нарушений. В родильном зале проведены реанимационные мероприятия – продленный вдох, CPAP маской, на 3 минуте в связи с брадикардией начата искусственная вентиляция легких (ИВЛ) через лицевую маску, на 4 минуте жизни ребенок был интубирован и продолжена ИВЛ. Учитывая наличие геморрагического содержимого в желудке, от введения Куросурфа было решено воздержаться до выяснения характера содержимого в легких. В транспортном инкубаторе в тяжелом состоянии на ИВЛ была переведена в отделении реанимации новорожденных.

При поступлении в отделение состояние ребенка очень тяжелое. Проводилась высокочастотная осцилляторная вентиляция легких (ВЧОВЛ), введен Куросурф. При проведении в первые часы жизни нейросонографии выявлены признаки артериовенозной мальформации с аневризматическим расширением вены Галена и прямого синуса, антенатально возникшего ишемически-геморрагического поражения паренхимы мозга с обширными зонами кистозной дегенерации в левом полушарии. По данным кислотно-основного состояния признаки прогрессирующего метаболического лактат-ацидоза. По данным ЭхоКГ отмечается открытый артериальный проток, расширение камер сердца со значительным преобладанием правых отделов, признаки легочной гипертензии. В связи с легочным кровотечением проведена трансфузия свежезамороженной плазмы.

На 2-е сутки жизни рецидив легочного кровотечения, по поводу чего проведена повторная трансфузия свежезамороженной плазмы. При УЗИ брюшной полости выявлено наличие свободной жидкости. Прогрессировали признаки полиорганной недостаточности, отмечалась асистолия, по поводу чего проводились реанимационные мероприятия, непрямой массаж сердца. Однако в возрасте 2 суток 15 часов 46 минут констатирована смерть.

До аутопсии проведено комплексное компьютерно-томографическое (КТ) исследование тела умершей новорожденной девочки с использованием методики посмертного контрастирования сосудов грудной полости и полости черепа. Посмертное КТ-исследование выполнено на аппарате Toshiba Aquilion ONE 640: программный пакет Pediatric 0,5 по протоколу исследования Abdomen Baby (параметры: collimation 0,5x80 mm, Increment 0,5 mm, Rotation time 0,5 sec, FOV 300 mm, ST 0,5 mm, 80 kv). После проведения бесконтрастного КТ-исследования через пупочный сосудистый катетер был введен йодсодержащий рентгеноконтрастный препарат Омнипак-350 и выполнена повторная КТ. Анализ данных и трехмерную обработку КТ-изображений выполняли с использованием специализированного программного обеспечения Myrian Expert, Intrasense, Франция (официальный представитель в России компания ООО «Мед-рей» www.med-ray.ru).

При посмертном КТ-исследовании тело новорожденной девочки правильного телосложения, подкожно-жировая клетчатка и мышцы выражены умеренно в соответствии с гестационным сроком при рождении. Отмечается отек подкожно-жировой клетчатки. Пупочное кольцо расположено по срединной линии на границе средней и нижней трети брюшной стенки. Костная система без изменений, соответствует гестационному сроку (рис. 1 б).

На полученных КТ-изображениях в нативную фазу наблюдается отсутствие четкой

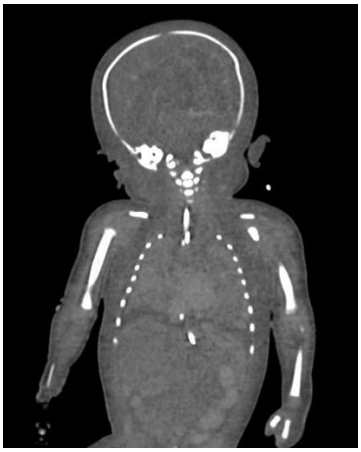

Рис. 1 а (Fig. 1 a)

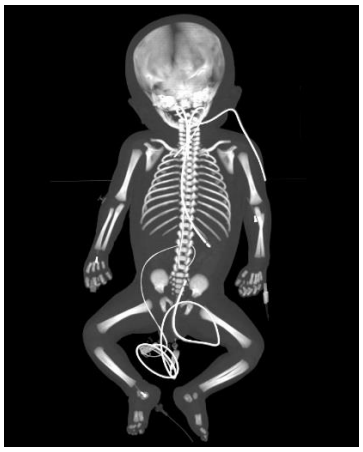

Рис. 1 б (Fig. 1 b)

Рис. 1 в (Fig. 1 c)

Рис. 1. Посмертные компьютерные томограммы органов грудной клетки и черепа умершей новорожденной девочки, нативное исследование.

а, б – корональная плоскость, в – 3D-реконструкция. Наличие четкой визуализации костных структур (а, б) и установленных зондов и катетеров (а, б, в) с возможностью оценки их анатомического расположения при отсутствии четкой визуализации внутренних органов, мягких тканей и сосудов, а также их патологии на томограммах.

Fig. 1. Postmortem CT tomograms of the organs of chest and skull cavity of the deceased newborn girl, native study.

Frontal section (a,b) and three-dimensional (3D) reconstruction (c). The presence of clear visualization of bone structures (a, b) and installed probes and catheters (a, b, c) with the ability to assess their anatomical location in the absence of clear visualization of internal organs, soft tissues and blood vessels, as well as their pathologies on tomograms.

визуализации внутренних органов (рис. 1 а) и их структуры, мягких тканей и сосудов. Определяется наличие венозного пупочного катетера, кубитального венозного катетера слева, а также периферического сосудистого катетера в области лучезапястного сустава и в области голеностопного сустава справа (рис. 1 в).

Топография органов грудной полости не изменена. Легкие безвоздушны. В плевральных синусах определяется небольшое количество жидкости по 13 см ^{3} справа и слева. Диафрагма куполообразной формы, имеет четкие контуры. Наблюдается расширение всех границ сердца – КТИ= 0,7. Топография и органы брюшной полости и полости малого таза без особенностей. Отмечается пневматизация петель поперечной ободочной кишки.

В проекции трахеи отмечается наличие интубационной трубки, дистальный конец которой находится на уровне Th1. В пищеводе визуализируется гастроинтестинальный зонд, дистальный конец которого определяется в левом поддиафрагмальном пространстве в проекции желудка. В проекции мочеиспускательного канала и полости мочевого пузыря определяется мочевой катетер (рис. 1 б, в).

На компьютерных томограммах, полученных после введения рентгеноконтрастного препарата (рис. 2 а - в) через пупочный катетер визуализируются полости сердца, магистральные сосуды, сосуды шеи, головного мозга и полости черепа. При трехмерной обработке полученных данных с использованием цветового заполнения областей интереса артериальные и венозные сосуды окрашены в красный и синий цвет соответственно (рис. 3 а - в).

В полости черепа определяется расширение большой мозговой вены (вены Галена), прямого синуса, верхнего и нижнего сагиттальных синусов, поперечного синуса, сигмовидного синуса, правой и левой внутренних яремных вен, правой и левой плечеголовных вен, верхней полой вены, а также расширение всех полостей сердца. Также отмечается расширение правых и левых общих, наружных и внутренних сонных артерий, передних мозговых артерий и их ветвей – околомозолистых артерий, непосредственно впадающих в вену Галена. Визуализируется также расширение позвоночных артерий и базилярной артерии. Задние мозговые артерии справа и слева, а также и их ветви – прободающие артерии таламуса – непосредственно впадают в вену Галена. Правая и левая базальные и мозговые вены, являющиеся притоками большой мозговой вены (вены Галена), не контрастированы и соответственно не могут

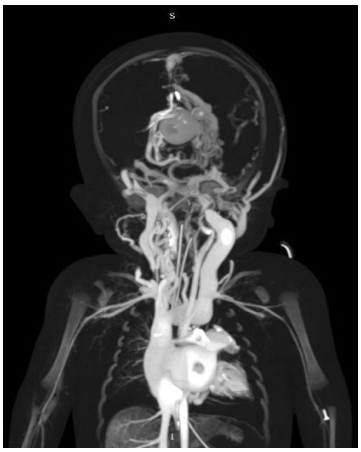

Рис. 2 а (Fig. 2 a)

Рис. 2 б (Fig. 2 b)

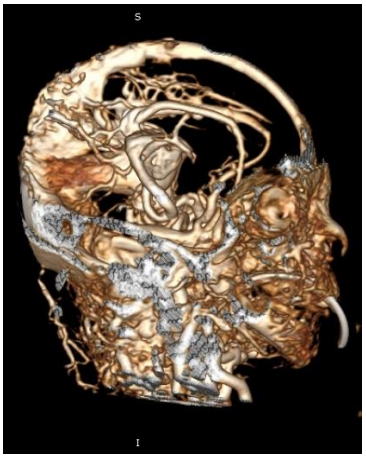

Рис. 2 в (Fig. 2 c)

Рис. 2. Посмертные компьютерные томограммы органов грудной клетки и черепа умершего новорожденного.

а, б – с применением посмертного контрастирования сосудов корональная и сагиттальная плоскость соответственно, в – 3D-реконструкция полости черепа с выделением зоны центральных структур мозга, сагиттальная проекция. Увеличение размеров всех отделов сердца, расширение верхней полой и яремных вен, расширение вен шеи и головы. Наличие расширенной вены Галена.

Fig. 2. Postmortem CT tomograms of the organs of chest and skull cavity of the deceased newborn.

Obtained by the CT study using postmortem contrast enhancement of blood vessels (a, b), and three-dimensional (3D) reconstruction of tomograms of the cranial cavity with the selection of the zone of the central structures of the brain (c): a - frontal section, b, c - sagittal section. The sizes of all parts of the heart are enlarged, the upper hollow and jugular veins are enlarged, and the veins of the neck and head are enlarged. Visualization of the dilated vein of Galen.

быть оценены.

Заключение: Врожденный порок развития артериовенозной системы мозга: аневризма вены Галена III типа (по классификации Yasargil). Выраженное расширение верхней полой вены, правой и левой плечеголовных вен и внутренних яремных вен, правой и левой общих, наружных и внутренних сонных артерий, а также передних мозговых артерий. Рентгенологические признаки гиперволемии малого круга кровообращения. Кардиомегалия 3 степени. Признаки отека легких. Двусторонний гидроторакс. Анасарка.

На патологоанатомическое исследование доставлено тело умершей новорожденной девочки правильного телосложения, массой 2370 г и длиной 45 см. Теменно-копчиковый размер – 26 см, длина правой и левой стопы – 6,1 см, окружность головы – 32 см, окружность груди – 30,5 см.

Кожные покровы синюшно-розового цвета. Ногтевые пластины доходят до края ногтевого ложа. Подкожно-жировая клетчатка на груди толщиной 0,8 см, на животе – 0,3 см. Пупочное кольцо располагается на границе средней и нижней трети брюшной стенки. Большие половые губы не прикрывают малые. Анус в типичном месте, проходим. В ротовой полости интубационная трубка, в носовой полости – назогастральный зонд. В левой кубитальной области имеется венозный катетер, в области правого голеностопного сустава – венозный катетер. В области правого лучезапястного сустава внутриартериальный периферический катетер. В мочеиспускательном канале мочевой катетер.

Кости черепа целые. Большой родничок размерами 1,5х1,5 см, малый родничок –0,5х0,5 см. Швы черепа не сомкнуты, расстояние между швами – 0,3 см. Твердая мозговая оболочка светло-серого цвета, матового вида, гладкая, серповидный отросток и мозжечковый намет целы, в синусах наблюдается темная жидкая кровь. Мягкая мозговая оболочка блестящая, полнокровная. Головной мозг массой 280 г. Большие полушария головного мозга сформированы симметрично, извилины уплощены, борозды сглажены. Сосуды основания полнокровные. На разрезе в правом полушарии ткань мозга дряблой консистенции, серовато-желтоватого цвета, с обширными участками размягчения. Левое полушарие практически полностью представлено размягченной кашицеобразной тканью серовато-красноватого цвета, желудочек и мозолистое тело не определяются. Глубокие вены расширены полнокровные.

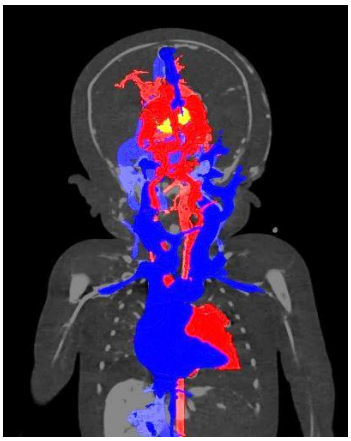

Рис. 3 а (Fig. 3 a)

Рис. 3 б (Fig. 3 b)

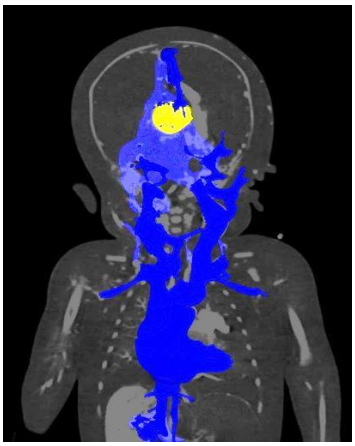

Рис. 3 в (Fig. 3 c)

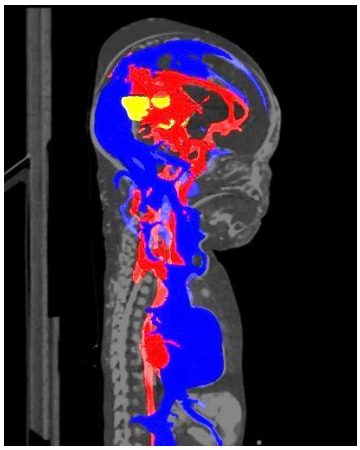

Рис. 3 г (Fig. 3 d)

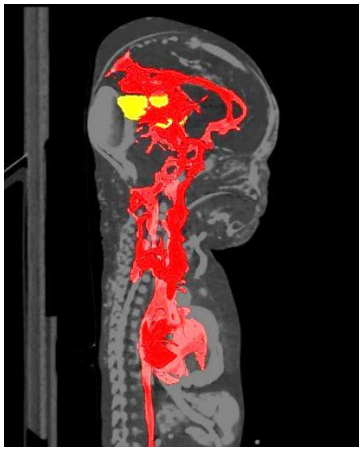

Рис. 3 д (Fig. 3 e)

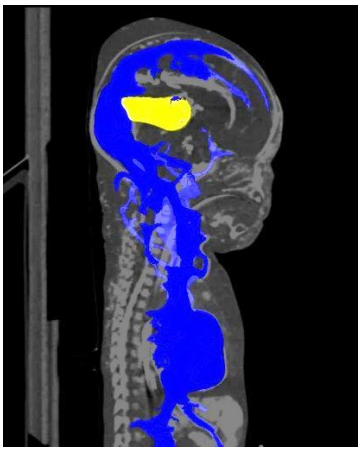

Рис. 3 е (Fig. 3 f)

Рис. 3. КТ органов грудной полости и черепа, комбинированные изображения с применением контрастного усиления сосудов умершего новорожденного и объемной реконструкции сосудов с использованием цветового заполнения областей интереса.

Синий цвет – венозные сосуды, красный цвет – артериальные сосуды, желтый цвет – расширенная вена Галена; а, б, в – корональная плоскость, г, д, е – сагиттальная проекция. Визуализация топографического расположения и соотношения артериальных и венозных сосудов для оценки их патологии и определения типа сосудистых мальформаций при расширенной вене Галена.

Fig. 3. Combined images of postmortem CT tomograms of the organs of chest and skull cavity of the deceased newborn, which obtained by the using of postmortem contrast enhancement of blood vessels and volumetric reconstruction of blood vessels using color filling of areas of interest.

Blue - the venous vessels, red - the arterial vessels, yellow - the dilated vein of Galen. a, b, c - frontal section, d, e, f - sagittal section. Visualization of the topographic location and relationship of the arterial and venous vessels to assess their pathology and determine the type of vascular malformations in the enlarged vein of Galen.

Четвертый желудочек не расширен, эпендима серо-розового цвета, блестящая. Полушария мозжечка симметричные. На разрезе полушарий мозжечка граница белого и серого вещества не выражена, ткань серовато-желтоватого цвета, дряблой консистенции с очагами размягчения. Спинной мозг в виде тяжа, белесовато-серого цвета, мягкой консистенции.

Органы грудной брюшной полости расположены правильно. Тимус массой 3,3 г (норма 5,4±3,2 г), мягкой консистенции, на разрезе серовато-розового цвета. Просвет гортани, трахеи и главных бронхов свободен. Легкие занимают примерно 2/3 плевральной полости. В правой и левой плевральных полостях по 15 мл и 12 мл прозрачной светло-желтой жидкости соответственно. Висцеральная плевра светло-сероватого цвета с множественными мелкоточечными кровоизлияниями. Лёгкие сформированы правильно, на ощупь мягковатой консистенции, на плевре множественные мелкоточечные кровоизлияния. На разрезе красновато-

го цвета, при надавливании выделяется жидкая кровь. Масса правого лёгкого – 30,6 г, левого лёгкого – 23,0 г, обоих легких – 53,6 г (норма 31,8±13,5 г).

Сердце конусовидной формы, размерами 5,0х4,3х4,2 см, массой 25,0 г (норма 11,2 ±4,0 г). Листки перикарда серо-розового цвета, блестящие, в полости перикарда 1,5 мл светло-желтой прозрачной жидкости. На разрезе отделы и клапаны сердца сформированы правильно. Толщина миокарда левого желудочка 0,6 см, правого желудочка – 0,5 см. Овальное окно открыто диаметром 0,5 см, периметр ствола легочной артерии – 2,4 см, левого атриовентрикулярного клапана – 4,2 см, правого атриовентрикулярного клапана – 4,3 см, аорты над клапаном – 2,2 см. Полости желудочков несколько расширены, в просвете их жидкая темно-красная кровь и сгустки. Интима аорты белесоватого цвета, блестящая. Верхняя полая и яремные вены расширены, интима гладкая блестящая.

Брюшина гладкая блестящая, в полости ее 5 мл прозрачной светло-желтой жидкости. Печень размерами 9,0х5,0х4,5х3,0 см, массой 50,0 г (норма 70,3±25,4 г). Капсула печени гладкая блестящая. На разрезе ткань печени красновато-коричневого цвета, на ощупь мягко-эластичной консистенции. Поджелудочная железа размерами 3,2х2,2х1 см, на разрезе серо-розового цвета, масса – 3,85 г (норма 2,1±0,8 г). Почки бобовидной формы, правая размером 4,2х2,2х2,6 см, массой 7,9 г, левая размером 3,5х2,5х2,3 см, массой 9,6 г (норма для обеих почек 16,8±7,7 г). На разрезе граница коркового и мозгового слоя четкая. Селезенка массой 6,8 г (норма 5,5±3,5 г), мягкой консистенции, на разрезе темно-красного цвета.

На гистологических препаратах головного мозга отмечаются признаки периваску-лярного и перицеллюлярного отёка с обширными очагами лейкомаляции со свежими очагами кровоизлияний и геморрагического пропитывания. В лёгких признаки ранней саккулярной стадии развития, количество радиальных альвеол – 2-3. В миокарде явления отека, дистрофии и фрагментации кардиомиоцитов. Полнокровие центральных зон печеночных долек. Тимус с наличием телец Гассаля в мозговом слое. Послед с признаками замедленного созревания ворсинчатого дерева и наличием мелких инфарктов. Гиперизвитость пуповины (индекс извитости пуповины 0,35).

Заключение: смерть новорожденной девочки наступила вследствие аневризмы вены Галена с геморрагически-ишемическим повреждением головного мозга (тотальное геморрагическое размягчение вещества левого полушария, обширные очаги перивентрикулярной лейкомаляции правого полушария головного мозга) и миогенной дилатацией полостей сердца.

Таким образом, по данным посмертной КТ и результатам патологоанатомического исследования установлено наличие аневризмы вены Галена (АВГ), ишемически-геморрагических поражений головного мозга и признаков сердечной недостаточности. Действительно, в результате посмертной КТ с введением контрастного вещества выявлено расширение синусов, артерий и глубоких вен, включая вену Галена, головного мозга, а также артерий и вен шеи.

В настоящее время уже не вызывает сомнения, что проведение посмертного лучевого исследования тел умерших и погибших существенным образом облегчает проведение последующего аутопсийного исследования [46 - 48]. Более того, в ряде случаев лучевые посмертные исследования дополняют сведения о звеньях патогенеза заболеваний и танатогенеза больных [49 - 51].

По сравнению с традиционным аутопсийным исследованием посмертная КТ позволяет более четко визуализировать все отделы костной системы [52], а последующая трехмерная реконструкция отдельных костей и скелета в целом – определять особенности врожденных аномалий или травматических повреждений [53 - 55]. Кроме того, при посмертном КТ-исследовании достаточно четко визуализируются скопления воздуха и газов в полостях, тканях и просвете сосудов [56, 57], выявление которых во время аутопсии возможно лишь при проведении специальных проб.

Преимуществами посмертной МРТ по сравнению с КТ, несомненно, является более эффективная визуализация и оценка структуры внутренних органов и мягких тканей, в том числе степени воздушности легких у погибших новорожденных [58, 59].

Согласно данным литературы [45, 60], эффективным методом посмертного изучения сердечно-сосудистой системы и/или сосудистых поражений может служить посмертная КТ-ангиография. Использование посмертного контрастирования сосудов дает возможность оценить их топографию и патологические изменения. Применение посмертной КТ с введением контрастного вещества наиболее эффективно для определения вида и объема внутреннего кровоизлияния, выраженности тромбоза и степени стеноза кровеносных сосудов, вида и распространенности сосудистых мальформаций [61, 62].

В наибольшей степени это актуально при анализе наблюдений перинатальной смерти. Действительно, проведение патологоанатомического вскрытия мертворожденных и умерших новорожденных сопряжено с рядом этических и методических трудностей. В частности, при вскрытии внутренних полостей и органов про-

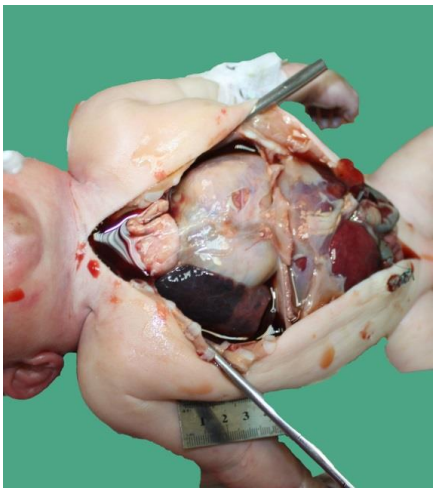

Рис. 3 а (Fig. 3 a)

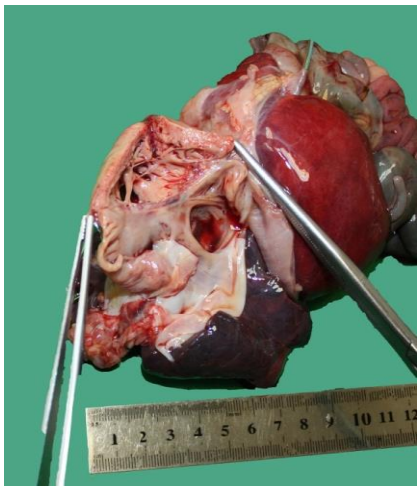

Рис. 3 б (Fig. 3 b)

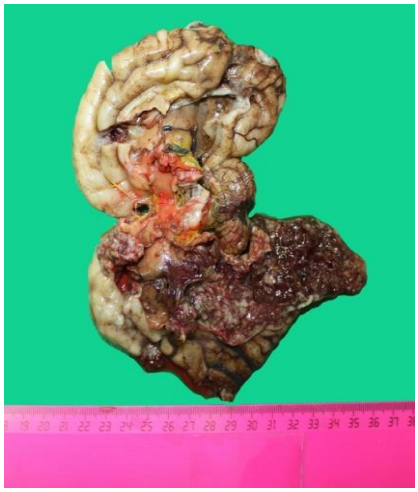

Рис. 3 в (Fig. 3 c)

Рис. 3. Макроскопические характеристики тела умершей новорожденной.

а – внешний вид органов грудной и брюшной полости, вид спереди; б – расширение правого предсердия и устий полых вен; в – ишемически-геморрагические поражения головного мозга, вид на разрезе.

Fig. 3. Macroscopic characteristics of the body of the deceased newborn.

a - the appearance of the organs of the chest and abdominal cavity, front view; b - expansion of the right atrium and the orifices of the hollow veins; c - ischemic-hemorrhagic lesions of the brain, view of the section.

исходит перемещение жидкостей, включая кровь из сосудов, вследствие чего последние спадаются. Головной мозг погибших новорожденных необходимо сначала зафиксировать в формалине, а затем только подвергать морфологическому исследованию, что приводит к существенному увеличению времени исследования и изменению прижизненного состояния ткани мозга.

Подтверждением сказанному могут служить полученные ранее нами данные по комплексному лучевому и патологоанатомическому исследованию тела умершего новорожденного с VACTERL ассоциацией [63]. Именно в результате проведения посмертной КТ после введения рентгеноконтрастного вещества наряду с выявлением типичных изменений сосудов для данной патологии нами также были выявлены изменения теменной эмиссарной вены и соединения ее с древовидной сетью подкожных вен теменной области головы, что, согласно классификации сосудистых мальформаций [64], указывало на венозную ангиодисплазию.

Важным моментом представленного наблюдения следует считать выполнение посмертного КТ-исследования с применением рентгеноконтрастного препарата по методике посмертного контрастирования, что позволило провести объективный и четкий анализ имеющейся патологии. Анализ компьютерных томограмм после введения контрастного вещества и трехмерная реконструкция сосудов существенно повысили эффективность патологоанатомического исследования, указывая на целесообразность проведения посмертных лучевых исследований тел погибших новорожденных. Именно данные посмертной КТ с контрастным усилением сосудов позволили посмертно документировать особенности изменений синусов, артерий и вен головы, свидетельствующие о наличии аневризмы вены Галена III типа, а выявленная дилатация яремных вен и полостей сердца подтвердить развитие застойной сердечной недостаточности.

Таким образом, аневризма вены Галена является редким, но грозным врожденным заболеванием, требующим своевременной антенатальной диагностики, динамического наблюдения и выбора наиболее оптимального метода лечения. В представленном наблюдении во время УЗИ на сроке гестации 30 недель была выявлена аневризма вены Галена. На сроке 33 недели в связи с началом родовой деятельности и развитием нарушений маточно-плацентарного кровотока проведено родоразрешение путем операции кесарева сечения. Несмотря на проведение интенсивной терапии, в возрасте 2 суток 15 часов 46 минут наступила смерть новорожденной. В итоге, по данным клинического обследования, а также посмертного лучевого и аутопсийного исследований, были выявлены аневризма вены Галена, поражения головного мозга и миогенная дилатация полостей сердца.

Существенным моментом проведенного аутопсийного исследования следует считать

выполнение посмертной КТ с контрастным усилением сосудов, позволившим провести объективный и четкий анализ патологии кровеносных сосудов и верификацию аневризмы вены Галена III типа. Следовательно, проведение посмертной КТ после введения контрастного вещества существенно повышает эффективность патологоанатомического исследования тела новорожденного с аномалиями развития кровеносных сосудов.

Источник финансирования и конфликт интересов.

Авторы данной статьи подтвердили отсутствие финансовой поддержки исследования и конфликта интересов, о которых необходимо сообщить.

Список литературы:

1. Беков Д.Б., Михайлов С.С. Атлас артерий и вен головного мозга. М., Медицина, 1979. 288 с.

2. Dandy W. Arteriovenous aneurysm of the brain. Arch. Surg. 1928; 17: 190.

3. Alvarez H, Garcia Monaco R, Rodesch G, Sachet M, Krings T, Lasjaunias P. Vein of Galen aneurysmal malformations. Neuroimaging Clin. N. Am. 2007; 17: 189-206. DOI: 10.1016/j.nic.2007.02.005 06.

4. Boldrey E., Miller E.R. Arteriovenous fistula (aneurysm) of the great cerebral vein of Galen and the circle of Willis; report of two treated patients. Trans Am Neurol Assoc. 1948; 73: 122-4.

5. Raybaud C.A., Strother C.M., Hald J.K. Aneurysms of the vein of Galen: embryonic con-siderations and anatomical features relating to the pathogenesis of the malformation. Neuroradiology. 1989; 31: 109-128.

6. Gold A., Ransohoff J., Carter S. Vein of Galen malformation. Acta Neurol. Scand. 1964; 40 (Suppl 11): 1-31.

7. Lasjaunias P., Terbrugge K., Piske R., Lopez Ibor L., Manelfe C. Dilatation of the vein of Galen. Anatomoclinical forms and endovascular treatment apropos of 14 cases explored and/or treated between 1983 and 1986. Neurochirurgie. 1987; 33: 315-33.

8. Casasco A., Lylyk P., Hodes J.E., Kohan G., Aymard A., Merland J.J. Percutaneous trans-venous catheterization and embolization of vein of Galen aneurysms. Neurosurgery. 1991; 28: 260-6.

9. Туманова У.Н., Шувалова М.П., Щеголев А.И. Анализ статистических показателей врожденных аномалий как причины ранней неонатальной смерти в Российской Федерации. Рос. вестн. перинатол. и педиатр. 2018; 63:(6): 60–67. DOI: 10.21508/1027–4065–2018–63–5–60–67.

10. Щеголев А.И., Туманова У.Н., Шувалова М.П., Фролова О.Г. Сравнительный анализ мертворождаемости в Российской Федерации в 2010 и 2012 г. Российский вестник перинатологии и педиатрии. 2015; 60 (3): 58-62.

11. Щеголев А.И., Павлов К.А., Дубова Е.А., Фролова О.Г. Мертворождаемость в субъек-тах Российской Федерации в 2010 году. Архив патологии. 2013; 2: 20-24.

12. Gault J., Sarin H., Awadallah N.A., Shenkar R., Awad I.A. Pathobiology of human cere-brovascular malformations: Basic mechanisms and clinical relevance. Neurosurgery. 2004; 55 (1): 1-17.

13. Gupta A.K., Rao V.R., Varma D.R., Kapilamoorthy T.R., Kesavadas C., Krishnamoorthy T., Thomas B., Bodhey N.K., Purkayastha S. Evaluation, management, and longterm fol-low up of vein of Galen malformations. J. Neurosurg. 2006; 105 (1): 26-33. DOI: 10.3171/jns.2006.105.1.26

14. Kwong Y., Cartmill M., Jaspan T., Suri M. Fetal MRI demonstrating vein of Galen mal-formations in two successive pregnancies - a previously unreported occurrence. Childs Nerv Syst. 2015; 31(7): 1033-5. doi: 10.1007/s00381-015-2750-2.

15. Tsutsumi Y., Kosaki R., Itoh Y., Tsukamoto K., Matsuoka R., Shintani M., Nosaka S., Ma-saki H., Iizuka Y. Vein of Galen Aneurysmal Malformation Associated With an endoglin gene mutation. Pediatrics. 2011; 128(5): e1307-10. doi: 10.1542/peds.2010-0961

16. Revencu N., Boon L.M., Mulliken J.B., Enjolras O., Cordisco M.R., Burrows P.E. et al Parkes Weber syndrome, vein of Galen aneurysmal malformation, and other fast-flow vas-cular anomalies are caused by RASA1 mutations. Hum. Mutat. 2008; 29(7): 959-965. DOI: 10.1002/humu.20746

17. Brouillard P., Vikkula M. Genetic causes of vascular malformations. Hum. Mol. Genet. 2007; 16 (Spec. No. 2): R140-9. DOI: 10.1093/hmg/ddm211

18 . Веропотвелян Н.П., Никитина К.Л., Подкоша С.Г. Пренатальная ультразвуковая диа-гностика аневризмы вены Галена. Пренатальная диагностика. 2008; 7 (3): 198-203.

19. Авраменко Т.В., Шевченко А.А. Аневризма вены Галена: аспекты диагностики и те-рапии, клиническое наблюдение. Репродуктивное здоровье. Восточная Европа. 2014; 3 (33): 83-90.

20. Philippe G.M., Declan P., O'Riordan D., Levrier O., Jallo G., Tamargo R.J. et al. Diagnosis and management of vein of Galen aneurysmal malformations. J. Perinatol. 2005; 25: 242-51. DOI: 10.1038/sj.jp.7211349

21. Santo S., Pinto L., Clode N., Cardoso E., Marques J.P., Melo A. et al. Prenatal ultraso-nographic diagnosis of vein of Galen aneurysms - report of two cases. J. Matern. Fetal. Neonatal. Med. 2008; 21: 209-11. DOI: 10.1080/14767050801924357

22. Абрамова М.Ф., Новоселова С.Н., Степанова И.А. Показатели нормы и особенности проведения ультразвуковых исследований брахиоцефальных сосудов у детей в возрастном аспекте. Детские болезни сердца и сосудов. 2014; 4: 15-24.

23. Herghelegiu D., Ionescu C.A., Pacu I., Bohiltea R., Herghelegiu C., Vladareanu S. Ante-natal diagnosis and prognostic factors of aneurysmal malformation of the vein of Galen: A case report and literature review. Medicine (Baltimore). 2017; 96(30): e7483. doi: 10.1097/MD.0000000000007483.

24. Ruano R., Benachi A., Aubry M.C., Brunelle F., Dumez Y., Dommergues M. Perinatal three dimensional color power Doppler ultrasonography of vein of Galen aneurysms. J. Ultra-sound. Med. 2003; 22: 1357–62.

25. Ahmet E., Yeniel A.Ö., Akdemir A., Akercan F., Karadadaş N. Role of 3D power Doppler sonography in early prenatal diagnosis of Galen vein aneurysm. J. Turk. Ger. Gynecol. As-soc. 2013; 14: 178-81. DOI: 10.5152/jtgga.2013.87847

26. Wagner M.W., Vaught A.J., Poretti A., Blakemore K.J.,

Huisman T.A. Vein of Galen an-eurysmal malformation: prognostic factors depicted on fetal MRI. Neuroradiol. J. 2015; 28: 72-5. DOI: 10.15274/NRJ-2014-10106

27. Zhou L.X., Dong S.Z., Zhang M.F. Diagnosis of Vein of Galen aneurysmal malformation using fetal MRI. Magn. Reson. Imaging. 2016; 46(5): 1535-1539. doi:10.1002/ jmri.25478.

28. Glenn O.A. Fetal central nervous system MR imaging. Neuroimaging Clin. N. Am. 2006; 16(1): 1-17. DOI: 10.1016/j.nic.2005.11.002

29. De Beritto T., Khan O.A., Hageman J.R., Schreiber M. Vein of Galen arteriovenous mal-formation in a neonate. Pediatr. Ann. 2015; 44(10): e243-6. doi: 10.3928/00904481-20151012-08.

30. Lasjaunias P., Rodesch G., Pruvost P., Laroche F.G., Landrieu P. Treatment of vein of Galen aneurysmal malformation. J. Neurosurg. 1989; 70 (5): 746-50. DOI: 10.3171/jns.1989.70.5.0746

31. Berenstein A., Lasjaunias P. Arteriovenous fistulas of the brain. Surgical Neuroangi-ography 4. Endovascular treatment of cerebral lesions. Berlin SpringerVerlag, 1992; 267-317.

32. Yasargil M.G., Antic J., Laciga R., Jain K.K., Boone S.C. Arteriovenous malformations of vein of Galen: microsurgical treatment. Surg. Neurol. 1976; 3: 195-200.

33. Yasargil M.G. AVM of the brain, clinical considerations, general and special operative techniques, surgical results, nonoperated cases, cavernous and venous angiomas, neu-roanesthesia, vol. III B. New York: Thieme; 1988.

34. Recinos P.F., Rahmathulla G., Pearl M., Recinos V.R., Jallo G.I., Gailloud P., Ahn E.S. Vein of Galen malformations: epidemiology, clinical presentations, management. Neurosurg. Clin. N. Am. 2012; 23(1): 165-77. doi: 10.1016/j.nec.2011.09.006.

35. Hoffman H.J., Chuang S., Hendrick E.B., Humphreys R.P. Aneurysm of the vein of Galen. Experience at the Hospital For Sick Children, Toronto. J. Neurosurg. 1982; 57 (3): 316-22. DOI: 10.3171/jns.1982.57.3.0316

36. Nicholson A.A., Hourihan M.D., Hayward C. Arteriovenous malformations involving the vein of Galen. Arch. Dis. Child. 1989; 64(12): 1653-5.

37. Deloison B., Chalouhi G.E., Sonigo P., Zerah M., Millischer A.E., Dumez Y., Brunelle F., Ville Y., Salomon L.J. Hidden mortality of prenatally diagnosed vein of Galen aneurysmal malformation: retrospective study and review of the literature. Ultrasound Obstet. Gynecol. 2012; 40: 652-8. DOI: 10.1002/uog.11188

38. Hoang S., Choudhri O., Edwards M., Guzman R. Vein of Galen malformation. Neurosurg. Focus. 2009; 27 (5): E8. DOI: 10.3171/2009.8.FOCUS09168

39. Geibprasert S., Krings T., Armstrong D., Terbrugge K.G., Raybaud C.A. Predicting factors for the follow-up outcome and management decisions in vein of Galen aneurysmal malformations. Childs Nerv. Syst. 2010; 26(1): 35-46. DOI: 10.1007/s00381-009-0959-7

40. Friedman D.M., Madrid M., Berenstein A., Choi I.S., Wisoff J.H. Neonatal vein of Galen malformations: experience in developing a multidisciplinary approach using an emboliza-tion treatment protocol. Clin. Pediatr. (Phila) 1991; 30 (11): 621-9. DOI: 10.1177/000992289103001102

41. Friedman D.M., Verma R., Madrid M., Wisoff J.H., Berenstein A. Recent improvement in outcome using transcatheter embolization techniques for neonatal aneurysmal malformations of the vein of Galen. Pediatrics. 1993; 91 (3): 583-6.

42. Lasjaunias P.L., Chng S.M,. Sachet M., Alvarez H., Rodesch G., Garcia-Monaco R. The management of vein of Galen aneurysmal malformations. Neurosurgery. 2006; 59 (Suppl. 3): S184-94. DOI: 10.1227/01.NEU.0000237445.39514.16

43. Paladini D., Deloison B., Rossi A., Chalouhi G.E., Gandolfo C., Sonigo P., Buratti S., Mil-lischer A.E., Tuo G., Ville Y., Pistorio A., Cama A., Salomon L.J. Vein of Galen an-eurysmal malformation (VGAM) in the fetus: retrospective analysis of perinatal prognostic indicators in a two-center series of 49 cases. Ultrasound. Obstet. Gynecol. 2017; 50(2): 192-9. doi: 10.1002/uog.17224

44. Туманова У.Н., Щеголев А.И. Возможности и ограничения виртуальной аутопсии в неонатологии. REJR. 2017; 7 (1):20-33. DOI:10.21569/2222-7415-2017-7-1-20-33.

45. Туманова У.Н., Серова Н.С., Быченко В.Г., Щеголев А.И. Возможности применения контрастных веществ при посмертном компьютерно-томографическом исследовании. REJR 2018; 8(3):83-99. DOI:10.21569/2222-7415-2018-8-3-83-99.

46. Weustink A.C., Hunink M.G., van Dijke C.F., Renken N.S., Krestin G.P., Oosterhuis J.W. Minimally invasive autopsy: an alternative to conventional autopsy? Radiology. 2009; 250: 897-904. doi: 10.1148/radiol.2503080421

47. Fan J.K.M., Tong D.K.H., Poon J.T.C., Lo O.S., Beh P.S., Patil N.G., Law W.L.. Multimo-dality minimally invasive autopsy - a feasible and accurate approach to postmortem exami-nation. Forensic Sci. Int. 2010; 195: 93-98. DOI: 10.1016/j.forsciint.2009.11.019

48. Туманова У.Н., Щеголев А.И. Возможности и ограничения виртуальной аутопсии в неонатологии. REJR. 2017; 7 (1): 20-33. DOI:10.21569/2222-7415-2017-7-1-20-33.

49. O'Donnell C., Woodford N. Post-mortem radiology - a new subspeciality? Clin. Radiol. 2008; 63: 1189-94. doi: 10.1259/bjr.20130468.

50. Туманова У.Н., Быченко В.Г., Ляпин В.М., Воеводин С.М., Щёголев А.И. Врож-денная диафрагмальная грыжа у новорожденного: МРТ - патоморфологические со-поставления. Медицинская визуализация. 2014; 4: 72-83.

51. Туманова У.Н., Ляпин В.М., Быченко В.Г., Серова Н.С., Щеголев А.И. Посмертная МРТ характеристика неиммунной водянки плода. Российский электронный журнал лучевой диагностики, 2018; 8 (4): 172-183. DOI:10.21569/2222-7415-2018-8-2-172-183.

52. Roberts I.S., Benamore R.E., Benbow Jackson A., Mallett S., Patankar T., Peebles C. Post-mortem imaging as an alternative to autopsy in the diagnosis of adult deaths: a validation study. Lancet. 2012; 379: 136-142. DOI: 10.1016/S0140-6736(11)61483-9

53. Туманова У.Н., Федосеева В.К., Ляпин В.М., Степанов А.В., Воеводин С.М., Щёголев А.И. Посмертная компьютерная томография мертворожденных с костной патологией. Медицинская визуализация. 2013; 5: 110-120.

54. Туманова У.Н., Федосеева В.К., Ляпин В.М., Быченко В.Г., Воеводин С.М., Щеголев А.И. Плод-акардиус: посмертная компьютерная и магнитно-резонансная томография. Диагностическая и интервенционная радиология. 2016; 2: 23-30.

55. Visentin S., Pelletti G., Dengo C., De Matteis M., Montisci M. Post-autopsy computed to-mography. Pros and cons in a firearm death. Forensic Sci. Int. 2017; 276: e16-e19. doi:

10.1016/j.forsciint.2017.04.017
56. Туманова У.Н., Щёголев А.И. Посмертная магнитно-резонансная томография плодов и новорожденных. Медицинская визуализация. 2015; 5: 128-136.
57. Туманова У.Н., Федосеева В.К., Ляпин В.М., Щеголев А.И., Сухих Г.Т. Выявление скоплений газа в телах плодов, мертворожденных и умерших новорожденных при посмертном компьютерно-томографическом исследовании. Consilium Medicum. 2016; 18 (13): 26-33.
58. Туманова У.Н., Ляпин В.М., Быченко В.Г., Щеголев А.И., Сухих Г.Т. Посмертная МРТ для диагностики врожденной пневмонии. Вестник Российского государственно-го медицинского университета. 2016; 4: 48-55.
59. Tumanova U.N., Lyapin V.M., Burov A.A., Shchegolev A.I., Sukhikh G.T. The possibil-ity of postmortem magnetic resonance imaging for the diagnostics of lung hypoplasia. Bull. Exp. Biol. Med. 2018; 165 (2): 288-291. doi: 10.1007/s10517-018-4150-6
60. Michaud K., Grabherr S., Doenz F., Mangin P. Evaluation of postmortem MDCT and MDCT-angiography for the investigation of sudden death related atherosclerotic coronary artery disease. Int. J. Cardiovasc. Imaging. 2012; 28: 1807-1822. DOI 10.1007/s10554-012-0012-x
61. Palmiere C., Binaghi S., Doenz F., Bize P., Chevallier C., Mangin P., Grabherr S. Detection of hemorrhage source: the diagnostic value of post-mortem CT-angiography. Forensic Sci. Int. 2012; 222: 33-39. DOI: 10.1016/j.forsciint.2012.04.031
62. Palmiere C., Lobrinus J.A., Mangin P., Grabherr S. Detection of coronary thrombosis after multiphase postmortem CT-angiography. Leg. Med. (Tokyo). 2013; 15: 12-18. DOI: 10.1016/j.legalmed.2012.08.005
63. Туманова У.Н., Ляпин В.М., Буров А.А., Подуровская Ю.Л., Зарецкая Н.В., Быченко В.Г., Козлова А.В., Щеголев А.И. VACTERL ассоциация у новорожденного: по-смертная КТ и МРТ визуализация при патологоанатомическом исследовании. REJR 2017; 7(2): 191-208. DOI:10.21569/2222-7415-2017-7-2-191-208.
64. Дан В.Н., Щеголев А.И., Сапелкин С.В. Современные классификации врожденных пороков развития сосудов (ангиодисплазий). Ангиология и сосудистая хирургия. 2006; 4: 28-33.

References:

1. Bekov D.B., Mikhailov S.S. Atlas of arteries and veins of the brain. M., Medicine, 1979. 288 p. (in Russian)
2. Dandy W. Arteriovenous aneurysm of the brain. Arch. Surg. 1928; 17: 190.
3. Alvarez H, Garcia Monaco R, Rodesch G, Sachet M, Krings T, Lasjaunias P. Vein of Galen aneurysmal malformations. Neuroimaging Clin. N. Am. 2007; 17: 189-206. DOI: 10.1016/j.nic.2007.02.005 06.
4. Boldrey E., Miller E.R. Arteriovenous fistula (aneurysm) of the great cerebral vein of Galen and the circle of Willis; report of two treated patients. Trans Am Neurol Assoc. 1948; 73: 122-4.
5. Raybaud C.A., Strother C.M., Hald J.K. Aneurysms of the vein of Galen: embryonic con-siderations and anatomical features relating to the pathogenesis of the malformation. Neuroradiology. 1989; 31: 109-128.
6. Gold A., Ransohoff J., Carter S. Vein of Galen malformation. Acta Neurol. Scand. 1964; 40 (Suppl 11): 1-31.
7. Lasjaunias P., Terbrugge K., Piske R., Lopez Ibor L., Manelfe C. Dilatation of the vein of Galen. Anatomoclinical forms and endovascular treatment apropos of 14 cases explored and/or treated between 1983 and 1986. Neurochirurgie. 1987; 33: 315-33.
8. Casasco A., Lylyk P., Hodes J.E., Kohan G., Aymard A., Merland J.J. Percutaneous trans-venous catheterization and embolization of vein of Galen aneurysms. Neurosurgery. 1991; 28: 260-6.
9. Tumanova U.N., Shuvalova M.P., Schegolev A.I. Analysis of statistical indicators of con-genital anomalies as causes of early neonatal death in the Russian Federation. Ros Vestn Perinatol i Pediatr 2018; 63:(6): 60–67 (in Russ). DOI: 10.21508/1027–4065–2018–63–5–60–67 (in Russian)
10. Schegolev A.I., Tumanova U.N., Shuvalova M.P., Frolova O.G. Comparative analysis of stillbirth rates in the Russian Federation in 2010 and 2012. Ros. Vestn. Perinatol. i Pediatr. 2015; 60 (3): 58–62 (in Russian)
11. Shchegolev A.I., Pavlov K.A., Dubova E.A., Frolova O.G. Stillbirth rates in the subjects of the Russian Federation in 2010. Arhiv patologii. 2013; 2: 20-24. (in Russian)
12. Gault J., Sarin H., Awadallah N.A., Shenkar R., Awad I.A. Pathobiology of human cere-brovascular malformations: Basic mechanisms and clinical relevance. Neurosurgery. 2004; 55 (1): 1-17.
13. Gupta A.K., Rao V.R., Varma D.R., Kapilamoorthy T.R., Kesavadas C., Krishnamoorthy T., Thomas B., Bodhey N.K., Purkayastha S. Evaluation, management, and long term fol-low up of vein of Galen malformations. J. Neurosurg. 2006; 105 (1): 26-33. DOI: 10.3171/jns.2006.105.1.26
14. Kwong Y., Cartmill M., Jaspan T., Suri M. Fetal MRI demonstrating vein of Galen mal-formations in two successive pregnancies - a previously unreported occurrence. Childs Nerv Syst. 2015; 31(7): 1033-5. doi: 10.1007/s00381-015-2750-2.
15. Tsutsumi Y., Kosaki R., Itoh Y., Tsukamoto K., Matsuoka R., Shintani M., Nosaka S., Ma-saki H., Iizuka Y. Vein of Galen Aneurysmal Malformation Associated With an endoglin gene mutation. Pediatrics. 2011; 128(5): e1307-10. doi: 10.1542/peds.2010-0961
16. Revencu N., Boon L.M., Mulliken J.B., Enjolras O., Cordisco M.R., Burrows P.E. et al Parkes Weber syndrome, vein of Galen aneurysmal malformation, and other fast-flow vas-cular anomalies are caused by RASA1 mutations. Hum. Mutat. 2008; 29(7): 959-965. DOI: 10.1002/humu.20746
17. Brouillard P., Vikkula M. Genetic causes of vascular malformations. Hum. Mol. Genet. 2007; 16 (Spec. No. 2): R140-9. DOI: 10.1093/hmg/ddm211
18. Veropotvelyan N.P., Nikitina K.L., Podkosa S.G. Prenatal ultrasound diagnosis of an an-eurysm of the vein of Galen. Prenatal diagnosis. 2008; 7 (3): 198-203. (in Russian)
19. Avramenko T.1, Shevchenko A. Aneurysm of the Galen vein: aspects of diagnostics and therapy. Clinical follow up. Reproductive health. Eastern Europe. 2014; 3 (33): 83-90. (in Russian)
20. Philippe G.M., Declan P., O'Riordan D., Levrier O., Jallo G., Tamargo R.J. et al. Diagnosis and management of vein of Galen aneurysmal malformations. J. Perinatol. 2005; 25: 242-51. DOI: 10.1038/sj.jp.7211349

21. Santo S., Pinto L., Clode N., Cardoso E., Marques J.P., Melo A. et al. Prenatal ultraso-nographic diagnosis of vein of Galen aneurysms - report of two cases. J. Matern. Fetal. Neo-natal. Med. 2008; 21: 209-11. DOI: 10.1080/14767050801924357

22. Abramova M.F., Novoselova S.N., Stepanova I.A. Indicators of norm and features of carry-ing out of brachio-cephalic vessels researches at children in age aspect. Detskie bolezni serdca i sosudov. 2014; 4: 15-24. (in Russian)

23. Herghelegiu D., Ionescu C.A., Pacu I., Bohiltea R., Herghelegiu C., Vladareanu S. Ante-natal diagnosis and prognostic factors of aneurysmal malformation of the vein of Galen: A case report and literature review. Medicine (Baltimore). 2017; 96(30): e7483. doi: 10.1097/MD.0000000000007483.

24. Ruano R., Benachi A., Aubry M.C., Brunelle F., Dumez Y., Dommergues M. Perinatal three dimensional color power Doppler ultrasonography of vein of Galen aneurysms. J. Ultra-sound. Med. 2003; 22: 1357–62.

25. Ahmet E., Yeniel A.Ö., Akdemir A., Akercan F., Karadadaş N. Role of 3D power Doppler sonography in early prenatal diagnosis of Galen vein aneurysm. J. Turk. Ger. Gynecol. As-soc. 2013; 14: 178-81. DOI: 10.5152/jtgga.2013.87847

26. Wagner M.W., Vaught A.J., Poretti A., Blakemore K.J., Huisman T.A. Vein of Galen an-eurysmal malformation: prognostic factors depicted on fetal MRI. Neuroradiol. J. 2015; 28: 72-5. DOI: 10.15274/NRJ-2014-10106

27. Zhou L.X., Dong S.Z., Zhang M.F. Diagnosis of Vein of Galen aneurysmal malformation using fetal MRI. Magn. Reson. Imaging. 2016; 46(5): 1535-1539. doi:10.1002/ jmri.25478.

28. Glenn O.A. Fetal central nervous system MR imaging. Neuroimaging Clin. N. Am. 2006; 16(1): 1-17. DOI: 10.1016/j.nic.2005.11.002

29. De Beritto T., Khan O.A., Hageman J.R., Schreiber M. Vein of Galen arteriovenous mal-formation in a neonate. Pediatr. Ann. 2015; 44(10): e243-6. doi: 10.3928/00904481-20151012-08.

30. Lasjaunias P., Rodesch G., Pruvost P., Laroche F.G., Landrieu P. Treatment of vein of Galen aneurysmal malformation. J. Neurosurg. 1989; 70 (5): 746-50. DOI: 10.3171/jns.1989.70.5.0746

31. Berenstein A., Lasjaunias P. Arteriovenous fistulas of the brain. Surgical Neuroangi-ography 4. Endovascular treatment of cerebral lesions. Berlin SpringerVerlag, 1992; 267-317.

32. Yasargil M.G., Antic J., Laciga R., Jain K.K., Boone S.C. Arteriovenous malformations of vein of Galen: microsurgical treatment. Surg. Neurol. 1976; 3: 195-200.

33. Yasargil M.G.. AVM of the brain, clinical considerations, general and special operative techniques, surgical results, non-operated cases, cavernous and venous angiomas, neuroanesthesia, vol. III B. New York: Thieme; 1988.

34. Recinos P.F., Rahmathulla G., Pearl M., Recinos V.R., Jallo G.I., Gailloud P., Ahn E.S. Vein of Galen malformations: epidemiology, clinical presentations, management. Neuro-surg. Clin. N. Am. 2012; 23(1): 165-77. doi: 10.1016/j.nec.2011.09.006.

35. Hoffman H.J., Chuang S., Hendrick E.B., Humphreys R.P. Aneurysm of the vein of Galen. Experience at the Hospital For Sick Children, Toronto. J. Neurosurg. 1982; 57 (3): 316-22. DOI: 10.3171/jns.1982.57.3.0316

36. Nicholson A.A., Hourihan M.D., Hayward C. Arteriovenous malformations involving the vein of Galen. Arch. Dis. Child. 1989; 64(12): 1653-5.

37. Deloison B., Chalouhi G.E., Sonigo P., Zerah M., Millischer A.E., Dumez Y., Brunelle F., Ville Y., Salomon L.J. Hidden mortality of prenatally diagnosed vein of Galen aneurysmal malformation: retrospective study and review of the literature. Ultrasound Obstet. Gynecol. 2012; 40: 652-8. DOI: 10.1002/uog.11188

38. Hoang S., Choudhri O., Edwards M., Guzman R. Vein of Galen malformation. Neurosurg. Focus. 2009; 27 (5): E8. DOI: 10.3171/2009.8.FOCUS09168

39. Geibprasert S., Krings T., Armstrong D., Terbrugge K.G., Raybaud C.A. Predicting factors for the follow-up outcome and management decisions in vein of Galen aneurysmal malformations. Childs Nerv. Syst. 2010; 26(1): 35-46. DOI: 10.1007/s00381-009-0959-7

40. Friedman D.M., Madrid M., Berenstein A., Choi I.S., Wisoff J.H. Neonatal vein of Galen malformations: experience in developing a multidisciplinary approach using an emboliza-tion treatment protocol. Clin. Pediatr. (Phila) 1991; 30 (11): 621-9. DOI: 10.1177/000992289103001102

41. Friedman D.M., Verma R., Madrid M., Wisoff J.H., Berenstein A. Recent improvement in outcome using transcatheter embolization techniques for neonatal aneurysmal malformations of the vein of Galen. Pediatrics. 1993; 91 (3): 583-6.

42. Lasjaunias P.L., Chng S.M,. Sachet M., Alvarez H., Rodesch G., Garcia-Monaco R. The management of vein of Galen aneurysmal malformations. Neurosurgery. 2006; 59 (Suppl. 3): S184-94. DOI: 10.1227/01.NEU.0000237445.39514.16

43. Paladini D., Deloison B., Rossi A., Chalouhi G.E., Gandolfo C., Sonigo P., Buratti S., Mil-lischer A.E., Tuo G., Ville Y., Pistorio A., Cama A., Salomon L.J. Vein of Galen an-eurysmal malformation (VGAM) in the fetus: retrospective analysis of perinatal prognostic indicators in a two-center series of 49 cases. Ultrasound. Obstet. Gynecol. 2017; 50(2): 192-9. doi: 10.1002/uog.17224

44. Tumanova U.N., Shchegolev A.I. Possibilities and limitations of virutal autopsy in neo-natology. REJR. 2017; 7 (1):20-33. DOI:10.21569/2222-7415-2017-7-1-20-33 (in Russian)

45. Tumanova U.N., Serova N.S., Bichenko V.G., Shchegolev A.I. Possibilities of using contrast agents in postmortem computed tomography. REJR 2018; 8 (3):83-99. DOI:10.21569/2222-7415-2018-8-3-83-99. (in Russian)

46. Weustink A.C., Hunink M.G., van Dijke C.F., Renken N.S., Krestin G.P., Oosterhuis J.W. Minimally invasive autopsy: an alternative to conventional autopsy? Radiology. 2009; 250: 897-904. doi: 10.1148/radiol.2503080421

47. Fan J.K.M., Tong D.K.H., Poon J.T.C., Lo O.S., Beh P.S., Patil N.G., Law W.L. Multi-mo-dality minimally invasive autopsy - a feasible and accurate approach to postmortem exami-nation. Forensic Sci. Int. 2010; 195: 93-98. DOI: 10.1016/j.forsciint.2009.11.019

48. Tumanova U.N., Shchegolev A.I. Possibilities and limitations of virtual autopsy in neo-natology. REJR. 2017; 7 (1): 20-33. DOI: 10.21569/2222-7415-2017-7-1-20-33 (in Russian)

49. O'Donnell C., Woodford N. Post-mortem radiology - a new subspeciality? Clin. Radiol. 2008; 63: 1189-94. doi: 10.1259/bjr.20130468.

50. Tumanova U.N., Bychenko V.G., Liapin V.M., Voevodin S.M., Shchegolev A.I. Congenital diaphragmatic hernia in a newborn: MRI - pathomorphological comparisons. Medicinskaja vizualizacija. 2014; 4: 72-83. (in Russian)

51. Tumanova U.N., Lyapin V.M., Bychenko V.G., Serova

N.S., Shchegolev A.I. Postmortem MRI characteristics of nonimmune fetal hydrops. REJR 2018; 8(4)172-183. DOI:10.21569/2222-7415-2018-8-2-172-183 (in Russian)

52. Roberts I.S., Benamore R.E., Benbow Jackson A., Mallett S., Patankar T., Peebles C. Post-mortem imaging as an alternative to autopsy in the diagnosis of adult deaths: a validation study. Lancet. 2012; 379: 136-142. DOI: 10.1016/S0140-6736(11)61483-9

53. Tumanova U.N., Fedoseeva V.K., Liapin V.M., Stepanov A.V., Voevodin S.M., Shchyogo-lev A.I. Computed Tomography of Stillborn with Bone Pathology. Medicinskaja vizualizaci-ja. 2013; 5: 110-120 (in Russian)

54. Tumanova U.N., Fedoseeva V.K., Lyapin V.M., Bychenko V.G., Voevodin S.M., Shchego-lev A.I. Acardiac fetus: postmortem computed and magnetic resonance tomography imaging. Diagnosticheskaja i intervencionnaja radiologija. 2016; 2: 23-30 (in Russian)

55. Visentin S., Pelletti G., Dengo C., De Matteis M., Montisci M. Post-autopsy computed to-mography. Pros and cons in a firearm death. Forensic Sci. Int. 2017; 276: e16-e19. doi: 10.1016/j.forsciint.2017.04.017

56. Tumanova U.N., Shchegolev A.I. Щёголев А. И. Postmortem magnetic resonance tomog-raphy of fetuses and newborns. Medicinskaja vizualizacija 2015; 5: 128-136. (in Russian)

57. Tumanova U.N., Fedoseeva V.K., Lyapin V.M., Shchegolev A.I., Sukhikh G.T. Identifica-tion of gas accumulations in the bodies of fetuses, stillborns and dead newborns at postmor-tem computed tomography study. Consilium Medicum. 2016; 18 (13): 26-33. (in Russian)

58. Tumanova U.N., Lyapin V.M., Bychenko V.G., Schegolev A.I., Sukhikh G.T. Postmortem magnetic resonance imaging in the diagnosis of congenital pneumonia. Bulletin of Russian State Medical University. 2016; 4; 44-50. (in Russian)

59. Tumanova U.N., Lyapin V.M., Burov A.A., Shchegolev A.I., Sukhikh G.T. The possibility of postmortem magnetic resonance imaging for the diagnostics of lung hypoplasia. Bull. Exp. Biol. Med. 2018; 165 (2): 288-291. doi: 10.1007/s10517-018-4150-6

60. Michaud K., Grabherr S., Doenz F., Mangin P. Evaluation of postmortem MDCT and MDCT-angiography for the investigation of sudden death related atherosclerotic coronary artery disease. Int. J. Cardiovasc. Imaging. 2012; 28: 1807-1822. DOI 10.1007/s10554-012-0012-x

61. Palmiere C., Binaghi S., Doenz F., Bize P., Chevallier C., Mangin P., Grabherr S. Detection of hemorrhage source: the diagnostic value of post-mortem CT-angiography. Forensic Sci. Int. 2012; 222: 33-39. DOI: 10.1016/j.forsciint.2012.04.031

62. Palmiere C., Lobrinus J.A., Mangin P., Grabherr S. Detection of coronary thrombosis after multiphase postmortem CT-angiography. Leg. Med. (Tokyo). 2013; 15: 12-18. DOI: 10.1016/j.legalmed.2012.08.005

63. Tumanova U.N., Lyapin V.M., Burov A.A., Podurovskaya Yu. L., Zaretska-ya N.V., By-chenko V.G., Kozlova A.V., Shchegolev A.I. VACTERL association of newborn: postmor-tem CT and MRI imaging for autopsy. REJR 2017; 7 (2): 191-208. DOI:10.21569/2222-7415-2017-7-2-191-208. (in Russian)

64. Dan V.N., Shchegolev A.I., Sapelkin S.V. Presentday classifications of con-genital vascular malformations (angiodysplasias). Angiologija i sosudistaja hirurgija. 2006; 4: 28-33. (in Russian).

.

СЛУЧАЙ ИЗ ПРАКТИКИ

SUCCESSFUL SURGICAL TREATMENT OF THE GIANT MEDIASTINAL SEMINOMA COMPLICATED BY THE SYNDROME OF THE SUPERIOR VENA CAVA IN A 45-YEAR-OLD PATIENT

Giller D.B.[1], Berezovsky Yu.S.[2], Severova L.P.[1], Giller B.D.[1], Shcherbakova G.V.[1], Shilova M.V.[1], Knyazeva S.G.[1]

1 - I.M. Sechenov First Moscow State Medical University (Sechenov University).
2 - «CSRIT» Ministry of Education and Science of the Russian Federation. Moscow, Russia.

Purpose. Due to the primary mediastinal seminoma rarity and the absence of cases with it complete surgical removal description in world literature, according to our data, we would like to bring to your attention the following observation of the patient.

Materials and methods. A 45 years old patient with a mediastinal mass. In one of the oncologic clinics, after transsternal puncture, tuberculosis was morphologically diagnosed. On admission to our clinic, a giant tumor of the anterior mediastinum was visualized with multislice computed tomography (MSCT). It was located from the subclavian vein to the level of VII ribs. The diagnosis on admission was intrathoracic lymph nodes tuberculosis, but it raised doubts. Due to the presence of vena cava syndrome, it was decided to conduct a medical diagnostic surgery as a matter of urgency. From the right lateral thoracotomy giant formation weighing 1500gwasremoved. It compressed heart, mediastinum vessels and trachea.

Results. On the basis of a combination of histological and immunohistochemical signs, a typical seminoma was diagnosed. Postoperatively, the patient received 3 courses of chemotherapy from 9 prescribed (refusal of treatment). 9 years after surgery, the patient is healthy, working, without recurrence. Radiological diagnostic methods application does not allow definitively diagnosing the mediastinum seminoma, since in this case it is impossible to differentiate it from tumors of a different etiology. A histomorphological study with transthoracic biopsy is considered to be the “goldstandard” of diagnosis, however, even with this method, diagnostic errors are possible. In our case, we performed surgery without re-biopsy due to the rapid deterioration of the patient's condition.

Conclusion. In our opinion, the right lateral access is the most successful for removing giant mediastinal tumors, from which manipulations in the left pleural cavity through the anterior mediastinum are also possible.

Keywords: seminoma, diagnostic imaging, surgery, MSCT.

Corresponding author: Giller D.B., e-mail:giller-thorax@mail.ru

For citation: Giller D.B., Berezovsky Yu.S., Severova L.P., Giller B.D., Shcherbakova G.V., Shilova M.V., Knyazeva S.G. Successful surgical treatment of the giant mediastinal seminoma complicated by the syndrome of the superior vena cava in a 45-year-old patient. REJR 2019; 9 (2):275-281. DOI:10.21569/2222-7415-2019-9-2-275-281.

Received: **05.06.19** **Accepted:** **02.07.19**

УСПЕШНОЕ ХИРУРГИЧЕСКОЕ ЛЕЧЕНИЕ ГИГАНТСКОЙ СЕМИНОМЫ СРЕДОСТЕНИЯ, ОСЛОЖНЕННОЙ СИНДРОМОМ ВЕРХНЕЙ ПОЛОЙ ВЕНЫ У ПАЦИЕНТА 45 ЛЕТ

Гиллер Д.Б.[1], Березовский Ю.С.[2], Северова Л.П.[1], Гиллер Б.Д.[1], Щербакова Г.В.[1], Шилова М.В.[1], Князева С.Г.[1]

1 - ФГАОУ ВО Первый МГМУ им. И.М. Сеченова Минздрава России (Сеченовский университет). г. Москва, Россия.
2 - ФГБНУ «ЦНИИТ» Минобрнауки РФ. г. Москва, Россия.

Цель исследования. В связи с редкостью первичной семиномы средостения и отсутствия, по нашим данным, описания в литературе случаев полного хирургического удаления гигантской первичной семиномы средостения, нам хотелось бы представить вашему вниманию следующее наблюдение пациента.

Материалы и методы. Пациент, 45 лет, с объемным образованием средостения. В одной из онкологических клиник после трансстернальной пункции морфологически поставлен диагноз туберкулез. При поступлении в нашу клинику при компьютерной томографии (КТ) визуализировалась гигантская опухоль переднего средостения, расположенная от подключичной вены до уровня VII ребра. Направительный диагноз туберкулеза внутригрудных лимфоузлов (ВГЛУ) вызывал сомнения. В связи с наличием синдрома полой вены, решено провести лечебно-диагностическую операцию в срочном порядке. Из правой боковой торакотомии удалено гигантское образование весом 1500 г, сдавливающее сердце, сосуды средостения и трахею.

Результаты. По совокупности гистологических и иммуногистохимических признаков был поставлен диагноз типичной семиномы. Послеоперационно пациент получил 3 курса химиотерапии из 9 назначенных (отказ от лечения). Спустя 9 лет после операции пациент здоров, работает, рецидивов не было.

Обсуждение. Использование методов лучевой диагностики не позволяет окончательно поставить диагноз семиномы средостения, так как при этом невозможно ее дифференцировать от новообразований другой этиологии. Гистоморфологическое исследование путем трансторакальной биопсии считается «золотым» стандартом диагностики, однако, даже при этом методе исследования возможны диагностические ошибки. В нашем случае мы предприняли операцию без повторной биопсии из-за быстрого ухудшения состояния больного.

Выводы. По нашему мнению, наиболее удачен для удаления гигантских опухолей средостения правый боковой доступ, из которого также возможны манипуляции и в левой плевральной полости через переднее средостение.

Ключевые слова: семинома, диагностическое изображение, хирургия, компьютерная томография.

Контактный автор: Гиллер Д.Б., e-mail: giller-thorax@mail.ru

Для цитирования: Гиллер Д.Б., Березовский Ю.С., Северова Л.П., Гиллер Б.Д., Щербакова Г.В., Шилова М.В., Князева С.Г. Успешное хирургическое лечение гигантской семиномы средостения, осложненной синдромом верхней полой вены у пациента 45 лет. REJR 2019; 9 (2):275-281. DOI:10.21569/2222-7415-2019-9-2-275-281.

Статья получена: **05.06.19** **Статья принята:** **02.07.19**

Introduction. Germ cell tumors usually have a gonadal origin. Those with extragonadal origin (Extragonadal Germ Cell Tumors - EGCTs) represent only 2-5% of all male germ cell tumors [1]. Germ cell tumors account for 10-20% of all tumors of the mediastinum [2]. Among germ cell tumors of the mediastinum, primary seminoma is the second most common tumor (37%) after teratoma and accounts 20% of all EGCTs [2, 3]. Recent years in Russia the tuberculosis (TB) proportion within other disorders in differential diagnosis of mediastinal neoplasms increased [4].

Proceeding from the literature, data on the rarity of removed primary seminoma of the mediastinum and the absence in literature of cases of radical surgical treatment of the giant primary seminoma of the mediastinum in the literature, we find the following clinical case interesting.

Description.

A 45-year-old male admitted in our department for further examination of a giant mediastinal mass with diagnosis – intrathoracic lymph nodes tuberculosis (TB). Previously this patient

Fig. 1 a (Рис. 1 а)

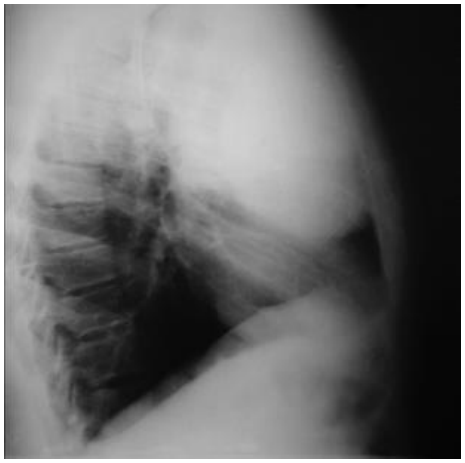

Fig. 1 b (Рис. 1 б)

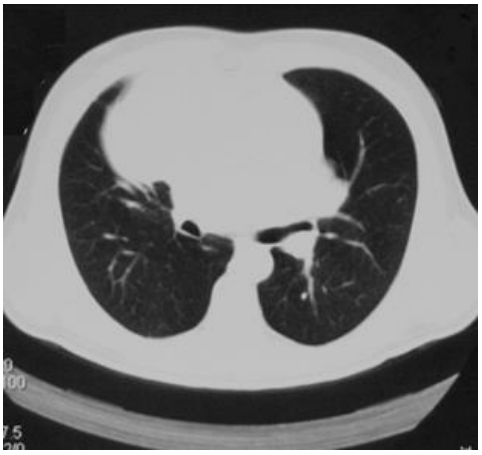

Fig. 1 c (Рис. 1 в)

Fig. 1 d (Рис. 1 г)

Fig. 1. a - X-ray of the chest, AP view, on admission. b - X-ray of the chest, lateral view. c – MSCT before surgery. d - X-ray of the chest, after surgery.

Before surgery: a giant mass of the anterior mediastinum. It lies between the subclavia vein and VII-VIII ribs. This mass compresses the heart, the trachea and mediastinum vessels. The giant volumetric formation of a homogeneous structure is located in the anterior mediastinum. In the upper part it protrudes 6 cm to the left from sternum and in the lower part - 7 cm to the right. The contours are smooth, clear.

Рис. 1. а - Рентгенограмма органов грудной клетки, прямая проекция, при поступлении. б - Рентгенограмма органов грудной клетки, боковая проекция.в - МСКТ, аксиальная плоскость; до операции. г – Рентгенограмма органов грудной клетки после операции, прямая проекция.

До операции: гигантское образование переднего средостения, между подключичной веной и VII-VIII ребрами. Образование сдавливает сердце, трахею и сосуды средостения. Гигантское объемное образование однородной структуры расположено в переднем средостении. В верхней части выступает на 6 см влево от грудины, в нижней части - на 7 см вправо. Контуры ровные, четкие.

passed transsternal puncure with biopsy at one of oncology clinics. After biopsy there tuberculosis was determined and patient was routed to our clinic. This giant mediastinal mass was discovered during a chest X-ray. Patient presented symptoms such as dyspnea, chest pain, weakness and dizziness.

Examination revealed expanded veins on the neck and puffiness of the face. On an ECG, sinus tachycardia of 105 bpm, hypertrophy of the right atrium and right ventricle were determined. Indicators of blood gases were without abnormalities. Mycobacterium tuberculosis and atypical cells were not revealed in the sputum with LED fluorescence microscopy. A chest X-ray revealed a giant volumetric formation of a homogeneous structure (Fig. 1 A, B).

These data were not enough to diagnose and resolve further patient management strategies. In this regard, to clarify the location, size and syntopy of this mass a chest CT was performed. (Fig. 1 C)

The diagnosis of tuberculosis raised doubts. Vena cava syndrome was diagnosed according to compression of mediastinal vessels, puffiness and swelling of chest upper half and face of the patient. Due to the facts mentioned above, we abandoned the secondary transsternal biopsy.

We decided to make a cure-diagnostic thoracotomy with partial or full resection of the giant mass for resolving the potentially fatal condition of the patient because of the fast progression of vena cava syndrome.

The surgery was performed via right thoracotomy in the 4th intercostals space. Pleural cavity was clear. A giant tumor was found in the ante-

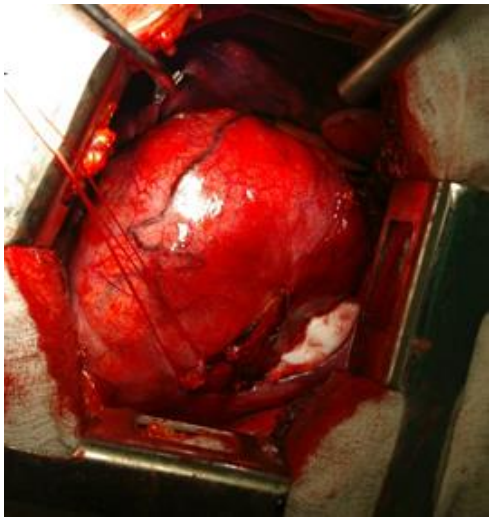

Fig. 2 a (Рис. 2 а)

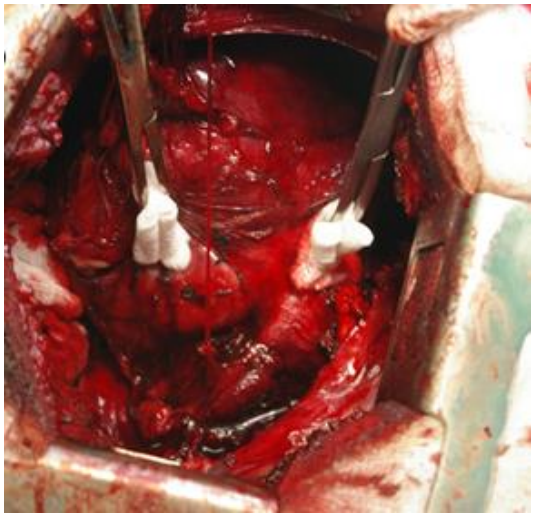

Fig. 2 b (Рис. 2 б)

Fig. 2 c (Рис. 2 в)

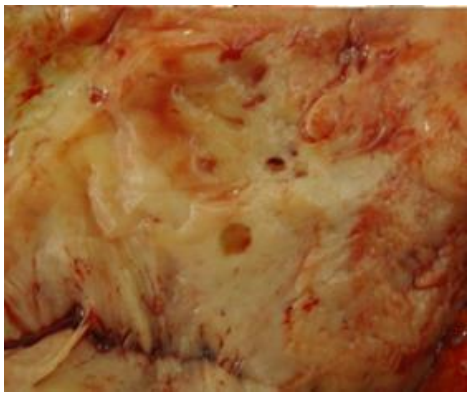

Fig. 2 d (Рис. 2 г)

Fig. 2. Photos.

a, b - Stages of mobilization of the mediastinal tumor. c - Removed tumor. d - A homogeneous and whitish masses in the section.

Рис. 2. Фото.

а, б - Этапы мобилизации опухоли средостения. в - Удаленная опухоль. г - Однородные, бледные разрастания в разрезе.

rior mediastinum. It occupied 1/3 of the hemitorax and compressed the heart, the trachea and blood vessels (Fig. 2A). It laid between the subclavia vein and the VII-VIII ribs. In the lung and pleura, pathologies and eruptions were not determined. After thoracotomy extension (Fig.2B), the giant tumor was excised together with the cellular tissue of the anterior mediastinum and the mediastinal pleura of both hemithoraxes. The tumor enveloped the superior cava vein, brachiocephalic vein and brachiocephalic artery trunk which required fragmentation of the tumor during its removal.

The superior cava vein, the brachiocephalic vein, the aorta arch and its branches were sharply separated together with the adventitia from the tumor. The tumor of dimensions 30x25x20 cm was spread widely to the left hemithorax with the invasion of the mediastinal pleura and left hemithorax cellular tissue.

It was resected within macroscopically unaffected tissues. The left pleural cavity was drained in the cross of the second intercostals space and the median clavicularis line with a separated port.

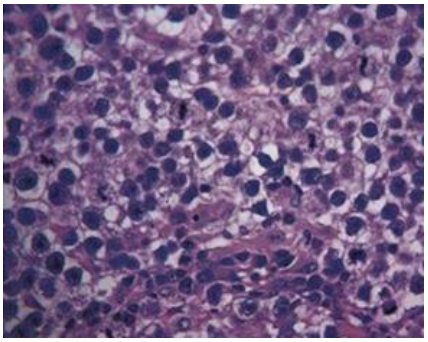

Fig. 3 a (Рис. 3 а)

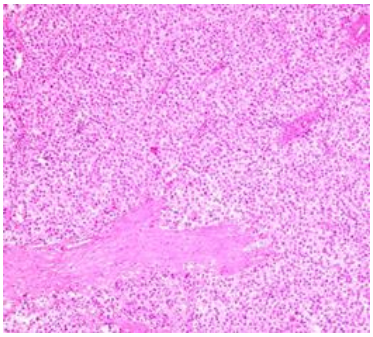

Fig. 3 b (Рис. 3 б)

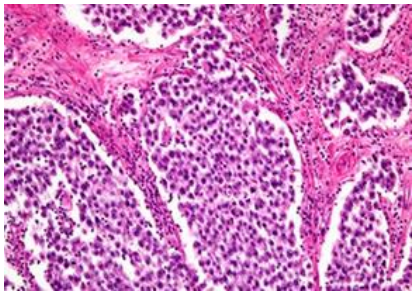

Fig. 3 c (Рис. 3 в)

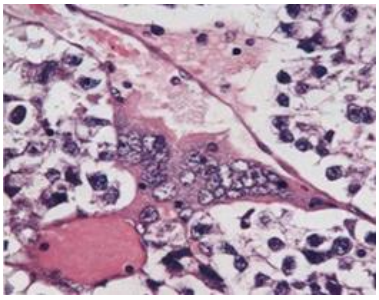

Fig. 3 d (Рис. 3 г)

Fig. 3. The section.

a - A typical seminoma. Tumor cells are mostly light, slightly eosinophilic, 15-25 microns in diameter. The cores are monomorphic, round or oval, with finely granulated chromatin and one or two prominent nucleoli. Staining with hematoxylin and eosin. x100

b - The typical seminoma. Multinuclear cell of syncytiotrophoblast near the vessel. Staining with hematoxylin and eosin. x630

c - Solid fields of cells, separated by connective tissue septa, with lymphoid infiltration. Staining with hematoxylin and eosin. x100

d - Multicore syncytiotrophoblast cell near the vessel. Staining with hematoxylin and eosin. X630

Рис. 3. Микропрепараты.

а - Типичная семинома. Опухолевые клетки в основном светлые, слегка эозинофильные, 15-25 мкм в диаметре. Ядра мономорфные, круглые или овальные, с тонко гранулированным хроматином и одним или двумя выступающими ядрышками. Окрашивание гематоксилином и эозином. х100.

б - Типичная семинома. Многоядерная клетка синцитиотрофобласта располагается около сосуда. Окрашивание гематоксилином и эозином. х630.

в - Твердые поля клеток, разделенных перегородками соединительной ткани, с лимфоидной инфильтрацией. Окрашивание гематоксилином и эозином. х100.

г - Многоядерная синцитиотрофобластная клетка возле сосуда. Окрашивание гематоксилином и эозином. х630.

The right pleural space was drained with 3 drains.

A gigantic multinodular tumor weighing 1500 grams resembled anterior mediastinum lymphoma. A homogeneous and whitish masses were in the section. (Fig. 2D).

The patients postoperative course was not complicated. The patient drains were removed on the 3rd day after surgery.

Histologically, the tumor consisted of fields of light cells with monomorphic rounded or slightly elongated cores. In these nuclei there were one or two nucleoli separated by septa with areas of hyalinosis. In some places, the cells form lacunae (Fig. 3A). In the tumor there was diffuse and focal lymphoid infiltration. The figures of mitosis were single. The giant multinucleate cells of syncytial type, located near the capillaries were revealed (Fig. 3B).

An immunohistochemical examination did not determine CD30 expression but high c-kit expression was revealed. In giant multinucleate cells, the presence of hCG (human chorionic gonadotropin) was identified.

Therefore, a typical seminoma was diagnosed. Taking it into account, an ultrasound examination of the scrotum was performed, but it did not reveal any abnormalities. On X-ray at discharge (Fig. 1 D), parallel mediastinum contours were determined. The patient was discharged on 27th day after surgery. Afterwards, the patient was observed during the year by an oncologist, three of nine planned courses of chemotherapy were performed. It was carried out according to the IODE treatment protocol: vepezid 100 mg i.v. at 1st and 5th days; Bleocin 15 mg i.v. at 1st and 5th days; cisplatin 100 mg i.v. in cap at 1st day; tropenol 5.0 from 1st to the 5th day. The patient refused subsequent chemotherapy after 3rd course. Subsequently, the patient returned to work. The patient is healthy 9 years after surgery, he works and had no relapses (Fig. 4).

Discussion.

Seminoma is primarily seen in young adult patients [2]. In patients with mediastinal germ cell tumors, the most common symptoms are cough, chest pain, dyspnea and vena cava syndrome. Less frequent symptoms are weight loss, dysphagia, hemoptysis, hoarseness and nausea [5]. For small tumor sizes, the disease can be asymptomatic. This could be the reason for incidental discovery of seminoma during a routine chest X-ray [2].

Radiological diagnostic methods application does not allow definitively diagnosing the mediastinum seminoma, since in this case it is impossible to differentiate it from tumors of a different etiology. A transsternal biopsy with histological examination is a “gold standard” in diagnostics. However, even with this diagnostic method application it is difficult to avoid diagnostic mistakes when the tumor is masked with secondary alterations (e.g. granulomatous inflammation) or insufficient amount of material was gathered during biopsy [3, 6].

A pathological process has to be differentiated from granulomatous inflammation, including TB etiology, during mediastinal masses thin-needle punctate examination. The microbiological examination in such cases is negative or can have a false positive result in the presence of material contamination. In the majority of cases, the diagnosis is made right after surgical material analysis.

We performed the surgery without masses etiology verification because of rapid patient’s

Fig. 4 a (Рис. 4 а)

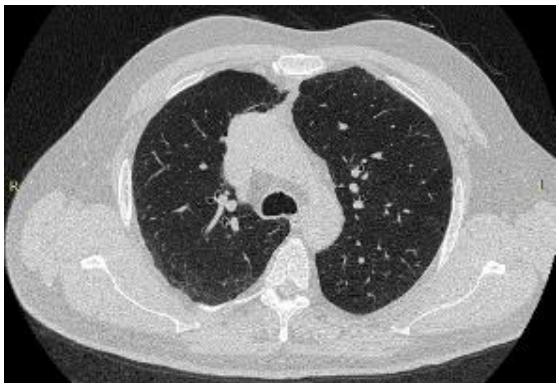

Fig. 4 b (Рис. 4 б)

Fig. 4. MSCT, chest, axial views.

9 years after surgery.

Рис. 4. МСКТ, органы грудной клетки, аксиальная плоскость.

9 лет после операции.

condition deterioration.

Conclusion.

C. Bokemeyer et al. have presented a significant case data regarding mediastinal seminoma in their multicenter analysis. According to these data, the five-year survival rate for 51 patients was 88%. Relapse occurred in 3 cases, while the data for the one patient was unknown [7].

In the literature, among some interesting cases of radical eradication of the primary seminoma of the mediastinum, we found three descriptions of such surgeries. In these cases, the size of tumors did not exceed 4 cm in diameter. For two of such cases the median sternotomy and for the last one posterolateral access were applied [3, 6, 8].

In our opinion, the right lateral access is the most successful for removal of giant mediastinal tumors, from which manipulations are also possible in the left pleural cavity through the anterior mediastinum.

Authors declare the absence of potential conflict of interests.

Authors transmit editorial right to article publication, guarantee its originality and certify that neither the article nor the figures had not been published previously and sent for publication in other editions.

Список литературы:

1. Tampakis A., Tampaki E.C., Damaskos C., Feretis T., Thymara I., Kontzoglou K. et al. Orchitis reveals an extragonadal primary mediastinal thymic seminoma: a coincidence or not? World J Surg Oncol. 2017; 15: 85. doi:10.1186/s12957-017-1146-z.

2. Weissferdt A., Moran C.A. Mediastinal seminoma with florid follicular lymphoid hyperplasia: a clinicopathological and immunohistochemical study of six cases. Virchows Arch. 2015; 466: 209–15. doi:10.1007/s00428-014-1690-7.

3. Lee H., Lim J-K., Lee S.Y., Shin K.M. Granulomatous reaction of primary mediastinal seminoma leading to diagnostic delay: a case report. J Thorac Dis. 2018; 10: E98–102. doi:10.21037/jtd.2018.01.94.

4. Гиллер Д.Б., Гиллер Б.М., Гиллер Г.В., Дрыга О.П., Кузьмина Н.М.ХИРУРГИЧЕСКОЕ ЛЕЧЕНИЕ БОЛЬНЫХ ОСТРОПРОГРЕССИРУЮЩИМ ТУБЕРКУЛЕЗОМ ЛЕГКИХ. Проблемы туберкулеза и болезней легких. 2004; 10: 23.

5. Bokemeyer C, Nichols CR, Droz J-P, Schmoll H-J, Horwich A, Gerl A, et al. Extragonadal Germ Cell Tumors of the Mediastinum and Retroperitoneum: Results From an International Analysis. J Clin Oncol. 2002; 20: 1864–73. doi:10.1200/JCO.2002.07.062.

6. Gupta D, Rath A, Rathi K, Singh G. Primary thymic mediastinal seminoma with florid granulomatous reaction. Indian J Pathol Microbiol. 2016; 59: 351 doi:10.4103/0377-4929.188113.

7. Bokemeyer C., Droz J.P., Horwich A., Gerl A., Fossa S.D., Beyer J. et al. Extragonadal seminoma: an international multicenter analysis of prognostic factors and long term treatment outcome. Cancer. 2001; 91: 1394–401.

8. Hayati F., Ali N.M., Kesu Belani L., Azizan N., Zakaria A.D., Rahman M.R.A. Giant Mediastinal Germ Cell Tumour: An Enigma of Surgical Consideration. Case Rep Surg. 2016; 1–5. doi:10.1155/2016/7615029.

.

References:

1. Tampakis A., Tampaki E.C., Damaskos C., Feretis T., Thymara I., Kontzoglou K. et al. Orchitis reveals an extragonadal primary mediastinal thymic seminoma: a coincidence or not? World J Surg Oncol. 2017; 15: 85. doi:10.1186/s12957-017-1146-z.

2. Weissferdt A., Moran C.A. Mediastinal seminoma with florid follicular lymphoid hyperplasia: a clinicopathological and immunohistochemical study of six cases. Virchows Arch. 2015;

3. Lee H., Lim J-K., Lee S.Y., Shin K.M. Granulomatous reaction of primary mediastinal seminoma leading to diagnostic delay: a case report. J Thorac Dis. 2018; 10: E98–102. doi:10.21037/jtd.2018.01.94.

4. Giller D.B., Giller B.M., Giller G.V., Dryga O.P., Kuzmina N.M.Surgical treatment of patients with acute pulmonary tuberculosis. Problems of tuberculosis and lung diseases. 2004; 10: 23 (in Russian).

5. Bokemeyer C, Nichols CR, Droz J-P, Schmoll H-J, Horwich A, Gerl A, et al. Extragonadal Germ Cell Tumors of the Mediastinum and Retroperitoneum: Results From an International Analysis. J Clin Oncol. 2002; 20: 1864–73. doi:10.1200/JCO.2002.07.062.

6. Gupta D, Rath A, Rathi K, Singh G. Primary thymic mediastinal seminoma with florid granulomatous reaction. Indian J Pathol Microbiol. 2016; 59: 351 doi:10.4103/0377-4929.188113.

7. Bokemeyer C., Droz J.P., Horwich A., Gerl A., Fossa S.D., Beyer J. et al. Extragonadal seminoma: an international multicenter analysis of prognostic factors and long term treatment outcome. Cancer. 2001; 91: 1394–401.

8. Hayati F., Ali N.M., Kesu Belani L., Azizan N., Zakaria A.D., Rahman M.R.A. Giant Mediastinal Germ Cell Tumour: An Enigma of Surgical Consideration. Case Rep Surg. 2016; 1–5. doi:10.1155/2016/7615029

.

СЛУЧАЙ ИЗ ПРАКТИКИ

ВОЗМОЖНОСТИ МУЛЬТИСПИРАЛЬНОЙ КОМПЬЮТЕРНОЙ ТОМОГРАФИИ В ОЦЕНКЕ ДИНАМИКИ СОСТОЯНИЯ ВИСЦЕРАЛЬНОЙ ЖИРОВОЙ ТКАНИ У БОЛЬНОЙ БРОНХИАЛЬНОЙ АСТМОЙ С ИЗБЫТОЧНОЙ МАССОЙ ТЕЛА

Чичкова Н.В., Серова Н.С., Гаспарян А.А., Капанадзе Л.Б., Фомин В.В.

ФГАОУ ВО «Первый МГМУ имени И.М. Сеченова» Минздрава России (Сеченовский Университет) Москва, Россия

Последние годы активно изучают фенотип бронхиальной астмы (БА) в сочетании с ожирением. Среди гипотез о возможном взаимном влиянии БА и ожирения выделяют теорию системного воспаления, суть которой заключается в повышенном содержании гормонально активной висцеральной жировой ткани (ВЖТ) в организме. Вырабатываемые в ней адипокины, попадая в легочные сосуды и затем в бронхиальное дерево, способствуют развитию воспаления в дыхательных путях. При этом содержание ВЖТ в организме может быть повышено даже при нормальной или избыточной массе тела.

С учетом этого приведено клиническое наблюдение пациентки с БА и избыточной массой тела, у которой кроме стандартного обследования и антропометрии проводилась оценка содержания ВЖТ с помощью мультиспиральной компьютерной томографии (МСКТ). Период наблюдения составил 12 месяцев, при этом раз в три месяца оценивались степень тяжести БА, уровень контроля над заболеванием и антропометрические параметры, а в конце года наблюдения повторно выполнено МСКТ. Несмотря на отсутствие значимых изменений антропометрических данных при повторном МСКТ выявлено уменьшение площади гормонально активной ВЖТ. Наряду с этим отмечены достижение и поддержание полного контроля БА, положительная динамика лабораторных показателей, что, по-видимому, в определенной степени, связано со снижением содержания ВЖТ в организме.

Ключевые слова: мультиспиральная компьютерная томография (МСКТ), висцеральная жировая ткань (ВЖТ), бронхиальная астма (БА), избыточная масса тела.

Контактный автор: Гаспарян А.А., e-mail: mina-gasparyan@mail.ru.

Для цитирования: Чичкова Н.В., Серова Н.С., Гаспарян А.А., Капанадзе Л.Б., Фомин В.В. Возможности мультиспиральной компьютерной томографии в оценке динамики состояния висцеральной жировой ткани у больной бронхиальной астмой с избыточной массой тела. REJR 2019; 9(2):282-287. DOI:10.21569/2222-7415-2019-9-2-282-287.

Статья получена: **03.05.19** **Статья принята:** **14.06.19**

MULTISPIRAL COMPUTED TOMOGRAPHY IN ASSESSMENT OF VISCERAL ADIPOSE TISSUE CONTENT DYNAMICS IN OVERWEIGHT PATIENT WITH ASTHMA

Chichkova N.V., Serova N.S., Gasparyan A.A., Kapanadze L.B., Fomin V.V.

I.M. Sechenov First Moscow State Medical University (Sechenov University). Moscow, Russia

Asthma phenotype with obesity has been actively studied over the last years. Among hypotheses of possible relationship between asthma and obesity there is the systemic inflammation theory, its point consists in an increased amount of the hormonally active visceral adipose tissue (VAT) in the body. Produced in it adipokines are passing through lung vessels and then bronchial tree promoting inflammation in the airways. Wherein the content of VAT in the body may be increased even in overweight patients or within normal weight.

Taking this into account the clinical case of an overweight patient with asthma is presented. Besides routine examination and anthropometry, a multispiral computed tomography (MSCT) was conducted to assess the VAT content in her body. The follow-up period was 12 months, asthma severity and control and anthropometric characteristics were eval-

uated every three months, at the end of the year a MSCT was repeated. Despite the absence of significant changes with repeated MSCT, a decrease in the area of the hormonally active visceral fat was revealed. Along with it achievement and maintenance of complete asthma control, positive dynamics of laboratory parameters were registered, which apparently to a certain extent, was associated with a decrease in the VAT content in the body.

Keywords: multispiral computed tomography (MSCT), visceral adipose tissue (VAT), asthma, overweight.

Corresponding author: Gasparyan A.A., e-mail: mina-gasparyan@mail.ru.

For citation: Chichkova N.V., Serova N.S., Gasparyan A.A., Kapanadze L.B., Fomin V.V. Multispiral computed tomography in assessment of visceral adipose tissue content dynamics in overweight patient with asthma. REJR 2019; 9(2):282-287. DOI:10.21569/2222-7415-2019-9-2-282-287.

.

Received: **03.05.19** **Accepted:** **14.06.19**

Согласно данным ВОЗ в настоящее время около 235 миллионов человек во всем мире страдает бронхиальной астмой (БА) [1]. Вместе с тем более 650 миллионов людей страдает ожирением и свыше 1,9 миллиарда человек имеют избыточную массу тела [2]. Последние годы активно изучают различные фенотипы БА, одним из которых является выделенный в Глобальной стратегии лечения и профилактики БА (GINA) фенотип «астма-ожирение». В качестве его основных характеристик приведены тяжелое течение БА, низкий уровень контроля над заболеванием, резистентность к базисной терапии, частые госпитализации в связи с обострениями БА и наличие у больных коморбидных с ожирением заболеваний (гастроэзофагеальная рефлюксная болезнь, артериальная гипертензия и др.) [3].

Существует несколько гипотез о возможной взаимосвязи между БА и ожирением, среди которых особое внимание уделяется теории системного воспаления [4]. Ведущая роль в ней принадлежит метаболически активной висцеральной жировой ткани (ВЖТ), вырабатывающей различные адипокины (лептин, адипонектин, ФНО-альфа и др.) [5]. Согласно теории провоспалительные адипокины, поступая через системный кровоток в легочные сосуды, а затем в бронхиальное дерево, способствуют развитию воспаления в дыхательных путях [6].

Среди основных методов оценки содержания ВЖТ в организме наиболее доступным является антропометрическое исследование. При этом измеряют рост, вес, окружности талии (ОТ) и бедер (ОБ), рассчитывают индекс массы тела (ИМТ) и коэффициент отношения ОТ/ОБ [7]. По значению ИМТ определяют наличие избыточной массы тела (≥25 кг/м2) или ожирения (≥30 кг/м2), а повышенный показатель ОТ свидетельствует в пользу центрального типа ожирения (>80 см у женщин и >94 см у мужчин) [2, 8]. Значение же коэффициента отношения ОТ/ОБ позволяет отнести пациентов к группе низкого или высокого кардиометаболического риска. Так, коэффициент ОТ/ОБ >0,85 у женщин и >0,9 у мужчин свидетельствует о метаболически нездоровом фенотипе ожирения и высоком риске кардиометаболических нарушений [7]. Учитывая, что нормальные значения ИМТ и ОТ не исключают высокое содержание ВЖТ в организме, целесообразно использование более точных методов диагностики [9, 10].

Для визуализации ВЖТ используют ультразвуковое исследование (УЗИ), магнитно-резонансную томографию (МРТ) и компьютерную томографию (КТ). Ультразвуковая диагностика позволяет оценить такие показатели, как толщина внутрибрюшного жира, индекс жира брюшной стенки и др. К преимуществам метода относят доступность, небольшую стоимость, безопасность по сравнению с другими указанными визуализирующими методами при достаточной точности результатов [11].

При проведении МРТ определяют объем жировой ткани, количественные показатели ВЖТ по данным литературы сходны с таковыми при КТ [12]. По сравнению с КТ при МРТ отсутствует ионизирующее излучение, но среди недостатков метода – меньшая доступность, высокая стоимость и большая длительность исследования. Кроме того, имеются данные о тенденции к переоценке жировых отложений при использовании МРТ [13].

Золотым стандартом диагностики содержания висцерального жира в организме является компьютерная томография [13]. Исследование проводят на уровне поясничных позвонков L4-L5 с получением одного поперечного среза, затем измеряют площади ВЖТ и подкожной жировой ткани (ПЖТ). В настоящий момент еще не определены единые сведения о

пороговых величинах площади ВЖТ, ассоциированных со значимым повышением риска сердечно-сосудистых заболеваний, они варьируют в пределах от 100 до 130 см2 [12].

Кроме оценки показателя ВЖТ также проводят расчет коэффициента ВЖТ/ПЖТ с последующим отнесением пациента в зависимости от значения коэффициента к «висцеральной» (>0,4) или «подкожной» (<0,4) группе. У пациентов из «висцеральной» группы количество ВЖТ преобладает над ПЖТ, и имеются более выраженные нарушения липидного и углеводного обмена по сравнению с пациентами из «подкожной» группы [14].

Цель исследования.

Определить возможности метода МСКТ в оценке динамики содержания ВЖТ у пациентки с БА и избыточной массой тела.

Материалы и методы.

Пациентка М., 56 лет, обратилась в УКБ №1 Сеченовского Университета с жалобами на эпизоды затрудненного дыхания, в том числе в ночное время, приступообразный кашель, «заложенность» в грудной клетке, одышку, заложенность носа. Из анамнеза известно, что в течение трех лет больная страдает БА, обострения заболевания частые, преимущественно после респираторных инфекций. В качестве базисной терапии нерегулярно использовала ингаляционные глюкокортикостероиды (ГКС) в дозе 400 мкг/сут. При аллергообследовании выявлены положительные аллергопробы на домашнюю пыль, луговые травы. Помимо этого, у пациентки имеется пищевая аллергия, непереносимость аспирина и остальных препаратов из группы нестероидных противовоспалительных средств (НПВС). Также известно, что за год до дебюта БА был диагностирован полипозный риносинусит, по поводу которого больная курсами использует интраназальные ГКС в дозе 200 мкг/сут. Кроме этого, в течение 6 лет пациентка периодически отмечает эпизоды повышения АД, учащенного сердцебиения, около года регулярно получает антигипертензивную терапию.

При осмотре обращали на себя внимание: избыточный вес (ИМТ = 26,35 кг/м2), жесткое дыхание и сухие свистящие и жужжащие хрипы при аускультации легких, АД 140/90 мм рт.ст. В анализах крови отмечались эозинофилия до 11,6% (норма до 5,0%), повышение уровней С-реактивного белка до 5,3 мг/л (норма до 5 мг/л), а также общего иммуноглобулина Е более, чем в 7 раз (748,9 МЕ/мл при норме до 100 МЕ/мл). Остальные лабораторные показатели находились в пределах референсных значений. При исследовании функции внешнего дыхания (ФВД) выявлены умеренные обструктивные нарушения, объем форсированного выдоха за первую секунду (ОФВ1), являющийся основным параметром при оценке степени тяжести БА, составил 64,5%, проба с бронхолитиком была положительной. Также проведена оценка контроля БА с помощью АСТ-теста (Asthma Control Test – тест по контролю над астмой), при этом количество баллов 9 соответствовало неконтролируемому течению БА. По данным антропометрического исследования: ИМТ 26,35 кг/м2; ОТ 92,0 см; ОБ 102,4 см; ОТ/ОБ 0,90.

Учитывая, что ИМТ не позволяет судить о количестве ВЖТ в организме, пациентке дополнительно была выполнена мультиспиральная компьютерная томография. Исследование проводилось на компьютерном томографе Aquilion One 640 (Canon, Япония). Параметры исследования: уровень поперечного среза L4-L5, толщина среза 8 мм, напряжение на трубке 120 кВ. После получения изображений данные загружались в специальную программу «Fat measurement». Затем выбирался поперечный срез на указанном уровне, после чего вводились антропометрические параметры пациента. При этом программа производила расчет площадей ВЖТ, ПЖТ и автоматически выполняла цветовое картирование изображений с окрашиванием ВЖТ в красный цвет, а ПЖТ – синий.

На основании жалоб, анамнеза, физического осмотра и данных обследования был сформулирован клинический диагноз: Бронхиальная астма, смешанного генеза (инфекционно-аллергическая, аспириновая), среднетяжелого течения, неконтролируемая. Аспириновая триада (БА, полипозный риносинусит, непереносимость НПВС). Гипертоническая болезнь II стадии, 1 степени повышения АД, риск 2.

За время пребывания в стационаре на фоне лечения средними дозами ингаляционных ГКС, антагонистами лейкотриеновых рецепторов, назальными топическими ГКС и антигипертензивными препаратами состояние пациентки улучшилось, жалобы регрессировали. После выписки из стационара период наблюдения составил 1 год с визитами раз в три месяца, во время которых проводились исследование ФВД с оценкой степени тяжести БА, определение контроля БА по АСТ-тесту, коррекция терапии при необходимости и измерение антропометрических показателей. Через год дополнительно были взяты анализы крови для оценки динамики лабораторных показателей и выполнена МСКТ для измерения площадей ВЖТ, ПЖТ в динамике.

Результаты и обсуждение.

Сводные данные по результатам исследования ФВД, АСТ-теста, антропометрических измерений и МСКТ за период наблюдения представлены в таблице 1.

За год наблюдения обострений БА у паци-

Таблица №1. Результаты ФВД, АСТ-теста, антропометрических измерений и МСКТ в течение года наблюдения.

	1 визит (госпитализация)	2 визит (3 мес.)	3 визит (6 мес.)	4 визит (9 мес.)	5 визит (12 мес.)
ОФВ$_1$, % (FEV1)	64,5	104,3	93,2	93,5	93,9
АСТ-тест, баллы (ACT-test)	9	25	25	25	25
ИМТ, кг/м^2 (BMI)	26,35	25,23	26,19	26,12	26,47
ОТ, см (WC)	92,0	91,6	92,1	93,0	92,5
ОБ, см (HC)	102,4	101,5	101,9	101,4	101,8
ОТ/ОБ (WHR)	0,90	0,90	0,90	0,92	0,91
ВЖТ, см^2 (VAT)	131,0	-	-	-	114,5
ПЖТ, см^2 (SAT)	253,7	-	-	-	248,1
ВЖТ/ПЖТ (VAT/SAT)	0,52	-	-	-	0,46

Обозначения: ОФВ1 – объем форсированного выдоха за 1 секунду, %; АСТ-тест – тест по контролю над астмой, баллы; ИМТ – индекс массы тела, кг/м2; ОТ – окружность талии, см; ОБ – окружность бедер, см; ВЖТ – висцеральная жировая ткань, см2; ПЖТ – подкожная жировая ткань см2.

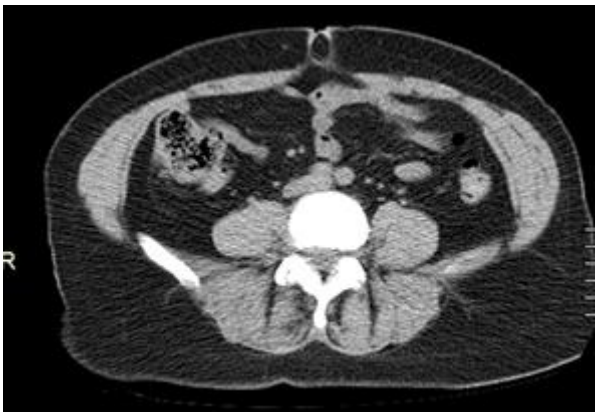

Рис. 1 а (Fig. 1 a)

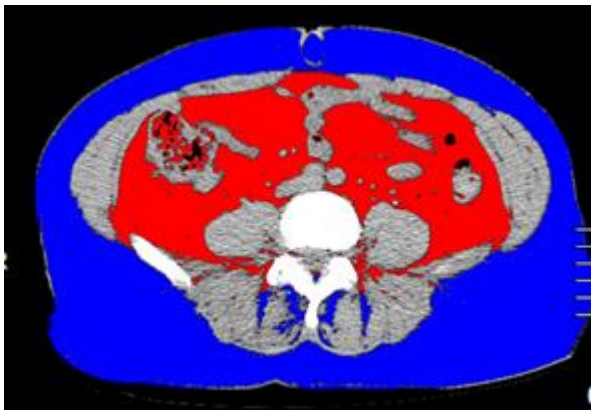

Рис. 1 б (Fig. 1 b)

Рис. 1. МСКТ, аксиальные реконструкции, уровень L4-L5 позвонков до (а) и после (б) обработки программой Fat measurement (при госпитализации).

В красный цвет окрашена висцеральная жировая ткань (ВЖТ), которая составила 131,0 см2, в синий – подкожная жировая ткань (ПЖТ), равная 253,7 см2. Коэффициент ВЖТ/ПЖТ 0,52.

Fig. 1. MSCT, axial reconstruction, level of the vertebrae L4-L5 before (a) and after (b) using program Fat measurement (on admission).

The visceral adipose tissue (VAT) is colored red and is 131 cm2, and the subcutaneous adipose tissue (SAT) which is blue composes 253,7 cm2. The VAT/SAT ratio is 0,52.

ентки не зарегистрировано. К третьему месяцу наблюдения отмечено достоверное повышение показателя ОФВ1, что сопровождалось увеличением количества баллов по АСТ-тесту и достижением полного контроля БА. В связи с контролируемым течением заболевания был снижен объем базисной противоастматической терапии. В дальнейшем сохранялся полный контроль над заболеванием, при этом объем базисной терапии соответствовал среднетяжелому течению БА. Кроме того, при прежней антигипертензивной терапии были достигнуты целевые значения АД. В повторных анализах крови выявлено уменьшение уровней эозинофилов до 7,2%, С-реактивного белка до 4,1 мг/л.

Вместе с тем значения ИМТ, ОТ, ОБ, а

Рис. 2 а (Fig. 2 a)

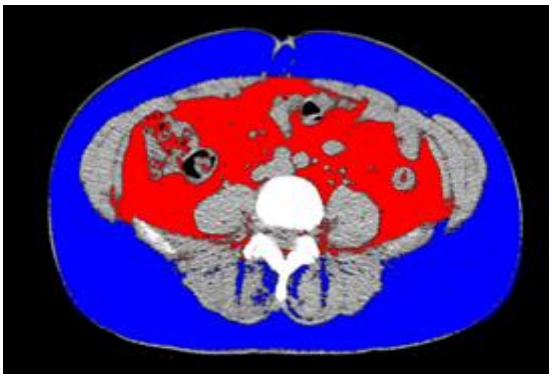

Рис. 2 б (Fig. 2 b)

Рис. 2. МСКТ, аксиальные реконструкции, уровень L4-L5 позвонков до (а) и после (б) обработки программой Fat measurement (через год наблюдения, на 5 визите).

В красный цвет окрашена висцеральная жировая ткань (ВЖТ), которая составила 114,5 см2, в синий – подкожная жировая ткань (ПЖТ), равная 248,1 см2. Коэффициент ВЖТ/ПЖТ 0,46.

Fig. 2. MSCT, axial reconstruction, level of the vertebrae L4-L5 before (a) and after (b) using program Fat measurement (after a year of follow-up, at 5 visit).

The visceral adipose tissue (VAT) is colored red and is 114,5 cm2, and the subcutaneous adipose tissue (SAT) which is blue composes 248,1 cm2. The VAT/SAT ratio is 0,46.

также коэффициента ОТ/ОБ за период наблюдения не претерпели существенных изменений (табл. 1). Все зарегистрированные величины ИМТ соответствовали избыточной массе тела, при этом в течение года они приближались к верхней границе нормальных значений. В то же время показатель ОТ превышал 80 см, что указывало на центральный тип ожирения, а значения коэффициента ОТ/ОБ >0,85 позволили говорить о метаболически нездоровом фенотипе ожирения и прогнозировать высокий кардиометаболический риск. Однако нарушений липидного и углеводного обменов как при первичной госпитализации, так и при повторном исследовании через год выявлено не было. Необходимо отметить, что показатели ИМТ и ОТ не позволяют уточнить характер распределения жировой ткани, в то время как величина коэффициента ОТ/ОБ дает возможность оценить только относительное преобладание ВЖТ над ПЖТ [10].

По данным МСКТ, проведенном при госпитализации в клинику, выявлено повышенное содержание ВЖТ (>130 см2), а значение коэффициента ВЖТ/ПЖТ >0,4 позволяло отнести пациентку к «висцеральной» группе (табл. 1, рис. 1). Эти данные согласовались со значениями ОТ и коэффициента ОТ/ОБ. Следует выделить, что несмотря на сходные данные антропометрии при достижении полного контроля БА, целевых значений АД, улучшения лабораторных показателей в конце года наблюдения по данным повторной МСКТ отмечено уменьшение количества ВЖТ до 114,5 см2 и приближение значения коэффициента ВЖТ/ПЖТ к 0,4 (табл.1, рис. 2). При этом площадь ВЖТ, равная 114,5 см2, частью авторов рассматривается в качестве нормального значения и не сопряжена с повышением риска сердечно-сосудистых заболеваний [12]. Кроме того, в недавнем исследовании было показано наличие слабой отрицательной связи между показателями площади ВЖТ и ОФВ1 (r-Пирсона = -0,271, p = 0,042), в то время как достоверной корреляции между значениями ИМТ и ОФВ1 отмечено не было (p = 0,071) [15]. Так, положительная динамика в виде уменьшения площади ВЖТ возможно в определенной степени объясняет достижение и поддержание полного контроля над заболеванием и целевых цифр АД, а также тенденцию к нормализации лабораторных показателей.

Заключение.

В приведенном клиническом наблюдении среди основных факторов, способствующих достижению и поддержанию контроля бронхиальной астмы, можно выделить: адекватно подобранную терапию, правильную технику ингаляций, высокий комплаенс и др. Учитывая теорию системного воспаления и замаскированную антропометрическими показателями положительную динамику в виде уменьшения ВЖТ, по-видимому, избыточное содержание ВЖТ в организме наряду с вышеперечисленными факторами вносит вклад в достижение и поддержание контроля БА. Таким образом, полученные данные подчеркивают значимость метода МСКТ в оценке содержания ВЖТ у больных БА с избыточной массой тела.

Источник финансирования и конфликт интересов.

Авторы данной статьи подтвердили отсутствие финансовой поддержки исследования и конфликта интересов, о которых необходимо сообщить.

Список литературы:

1. Астма. Информационный бюллетень Всемирной организации здравоохранения (2017). URL: https://www.who.int/ru/news-room/factsheets/detail/asthma (дата обращения: 05.05.2019).

2. Ожирение и избыточный вес. Информационный бюллетень Всемирной организации здравоохранения (2018). URL: https://www. who.int/ru/news-room/fact-sheets/detail/obesity-and-overweight (дата обращения: 05.05.2019).

3. Global Initiative for Asthma. Global Strategy for Asthma Management and Prevention (2018). Available at: https://ginasthma.org (accessed 5 May 2019).

4. Hotamisligil G.S. Inflammation and metabolic disorders. Nature. 2006; 444(7121): 860-7. Doi: 10.1038/nature05485.

5. Dixon A.E. Adipokines and asthma. Chest. 2009; 135: 255-6. DOI: 10.1378/chest.08-2263.

6. Радченко Е.М., Слаба О.Р. Бронхиальная астма на фоне ожирения и лептин крови. [Электронный ресурс]: Современная медицина: актуальные вопросы: Материалы XVI международной научно-практической конференции. Новосибирск, СибАК, 2013. URL: https://sibac.info/conf/med/xvi/31947.

7. Диагностика, лечение, профилактика ожирения и ассоциированных с ним заболеваний (национальные клинические рекомендации). Санкт-Петербург, 2017. 164 с.

8. Рекомендации по ведению больных с метаболическим синдромом. Клинические рекомендации. Москва, 2013. 42 с.

9. Cornier M.A., Despres J.P., Davis N., et al. Assessing adiposity: a scientific statement from the American Heart Association. Circulation. 2011; 124 (18): 1996–2019. Doi: 10.1161/CIR.0b013e318233bc6a.

10. Чумакова Г.А., Веселовская Н.Г. Методы оценки висцерального ожирения в клинической практике. Российский кардиологический журнал. 2016; 4(132): 89–96.

11. Vlachos I.S., Hatziioannou A., Perelas A., Perrea D.N. Sonographic Assessment of Regional Adiposity. American Journal of Roentgenology. 2007; 189 (6): 1545–53.

12. Сусляева Н.М. Возможности лучевых методов исследования в диагностике висцерального ожирения. Бюллетень сибирской медицины. 2010; 5: 121-128.

13. Бондаренко В.М., Марчук В.П., Пиманов С.И., Михайлова Н.А., Макаренко Е.В. Корреляция содержания висцеральной жировой ткани по данным компьютерной томографии с антропометрическими показателями и результатами ультразвукового исследования. Вестник ВГМУ. 2013; 12 (1): 31-38.

14. Matsuzawa Y., Nakamura T., Shimomura I., Kotami K. Visceral fat accumulation and cardiovascular disease. Obesity Research. 1995; 3 (suppl5): 645S-647S.

15. Чичкова Н.В., Гаспарян А.А., Серова Н.С. и др. Бронхиальная астма у пациентов с повышенным индексом массы тела: особенности клинического течения с оценкой содержания висцеральной жировой ткани. РМЖ. Медицинское обозрение. 2019; 2 (I): 8–11.

References:

1. Asthma. Fact sheet of World Health Organization (2017). Available at: https://www.who.int/ru/newsroom/fact-sheets/detail/asthma (accessed 5 May 2019) (in Russian).

2. Obesity and overweight. Fact sheet of World Health Organization (2018). Available at: https://www.who.int/ru/news-room/fact-sheets/detail/ obesity-and-overweight (accessed 5 May 2019) (in Russian).

3. Global Initiative for Asthma. Global Strategy for Asthma Management and Prevention (2018). Available at: https://ginasthma.org (accessed 5 May 2019).

4. Hotamisligil G.S. Inflammation and metabolic disorders. Nature. 2006; 444 (7121): 860-7. Doi: 10.1038/nature05485.

5. Dixon A.E. Adipokines and asthma. Chest. 2009; 135: 255-6. DOI: 10.1378/chest.08-2263.

6. Radchenko E.M., Slaba O.R. Asthma on a background of obesity and leptin of blood [Electronic source]: Modern medicine: topical issues: Proceedings of the XVI International Research-to-Practice Conference. Novosibirsk, SibAK, 2013. Available at: https://sibac.info/conf/med/xvi/31947 (accessed 05 May 2019) (in Russian).

7. Diagnosis, treatment and prevention of obesity and associated diseases (National Clinical Guidelines). St. Petersburg, 2017. 164 p. (in Russian).

8. Recommendations for the management of patients with metabolic syndrome. Clinical recommendations. Moscow, 2013. 42 p. (in Russian).

9. Cornier M.A., Despres J.P., Davis N., et al. Assessing adiposity: a scientific statement from the American Heart Association. Circulation. 2011; 124 (18): 1996–2019. Doi: 10.1161/CIR.0b013e318233bc6a.

10. Chumakova G.A., Veselovskaya N.G. Methods of visceral obesity assessment in clinical practice. Russian Journal of Cardiology. 2016; 4 (132): 89-96 (in Russian).

11. Vlachos I.S., Hatziioannou A., Perelas A., Perrea D.N. Sonographic Assessment of Regional Adiposity. American Journal of Roentgenology. 2007; 189 (6): 1545–53.

12. Suslyaeva N.M. Possibility radiological methods in diagnostics of visceral adiposity. Bulletin of Siberian Medicine. 2010; 5: 121-128 (in Russian).

13. Bondarenko V.M., Marchuk V.P., Pimanov S.I., et al. Correllation between the content of visceral fatty tissue by computed tomography findings with anthropometric measurements and the results of ultrasound investigation. Vestnik of Vitebsk State Medical University. 2013; 12 (1): 31–8 (in Russian).

14. Matsuzawa Y., Nakamura T., Shimomura I., Kotami K. Visceral fat accumulation and cardiovascular disease. Obesity Research. 1995; 3 (suppl5): 645S-647S.

15. Chichkova N.V., Gasparyan A.A., Serova N.S. et al. Bronchial asthma in patients with increased body mass index: peculiarities of clinical course with estimation of visceral fat tissue content. RMJ. Medical Review. 2019; 2 (I): 8–11 (in Russian)

СЛУЧАЙ ИЗ ПРАКТИКИ

МРТ В ДИАГНОСТИКЕ РЕДКОГО СЛУЧАЯ ПЕРВИЧНО-МНОЖЕСТВЕННЫХ ЗЛОКАЧЕСТВЕННЫХ ОБРАЗОВАНИЙ: ОСТЕОСАРКОМА И УРОТЕЛИАЛЬНЫЙ РАК МОЧЕВОГО ПУЗЫРЯ, АДЕНОКАРЦИНОМА ПРЕДСТАТЕЛЬНОЙ ЖЕЛЕЗЫ

Григорьев Е.Г., Фролова И.Г., Перельмутер В.М., Слонимская Е.М., Гольдберг В.Е., Фесик Е.А., Усынин Е.А., Гольдберг А.В.

Научно-исследовательский институт онкологии, Томский национальный исследовательский медицинский центр Российской академии наук.
Томск, Россия.

Представить наблюдение редкого сочетания опухолевой патологии мочевого пузыря, демонстрирующее возможности магнитно-резонансной томографии (МРТ) в диагностике опухолей органов малого таза.

Материалы и методы. Исследование пациента Г., 68 лет, обратившегося с жалобами на наличие крови в моче, боли в животе и подвздошной области. Была заподозрена опухоль мочевого пузыря. Выполнены исследования: МРТ органов малого таза с целью уточнения локализации образования, степени инвазии и планирования дальнейшего лечения.

Результаты. Диагноз опухоли мочевого пузыря подтвержден, выявлены образования разной гистологической структуры, симулирующие инвазию мышечного слоя мочевого пузыря.

Заключение. Представленный случай подтверждает ключевую роль МРТ в диагностике патологии органов малого таза, в частности – опухолей мочевого пузыря, с возможностью оценки распространенности патологического процесса и планировании лечения. Однако, учитывая многообразие возможных гистологических вариантов, для окончательного диагноза необходимо патоморфологическое подтверждение.

Ключевые слова: МРТ, динамическое контрастирование, диффузионно-взвешенные изображения, опухоль мочевого пузыря, саркома.

Контактный автор: Григорьев Е.Г, e-mail: mrtomo@mail.ru

Для цитирования: Григорьев Е.Г., Фролова И.Г., Перельмутер В.М., Слонимская Е.М., Гольдберг В.Е., Фесик Е.А., Усынин Е.А., Гольдберг А.В. МРТ в диагностике редкого случая первично-множественных злокачественных образований: остеосаркома и уротелиальный рак мочевого пузыря, аденокарцинома предстательной железы. REJR 2019; 9(2):288-294. DOI:10.21569/2222-7415-2019-9-2-288-294.

Статья получена: **27.04.19** **Статья принята:** **15.05.19**

MRI IN THE DIAGNOSIS OF RARE CASE OF PRIMARY MULTIPLE MALIGNANT TUMORS: OSTEOSARCOMA AND UROTHELIAL BLADDER CANCER, PROSTATE ADENOCARCINOMA

Grigorev E.G., Frolova I.G., Perelmuter V.M., Slonimskaya E.M., Usynin E.A., Fesik E.A., Goldberg V.E., Goldberg A.V.

Cancer Research Institute, Tomsk National Research Medical Center, Russian Academy of Sciences.
Tomsk, Russia.

To present the observation of a rare combination of tumor pathology of the bladder, demonstrating the capabilities of magnetic resonance imaging (MRI) in the diagnosis of pelvic tumors.

Materials and methods. Patient G., 68 years old, who complained about the presence of blood in the urine, pain in the abdomen and iliac region. A bladder tumor was suspected. Studies were performed: MRI of the pelvic organs in order to clarify the localization

of education, the degree of invasion and planning for further treatment.

Results. The diagnosis of a bladder tumor is confirmed. Tumors with different histological structure, simulating invasion of the muscular layer of the bladder, are revealed.

Conclusion. The presented case confirms the key role of MRI in the diagnosis of pathology of the pelvic organs, in particular – tumors of the bladder, with the ability to assess the prevalence of the pathological process and treatment planning. However, given the diversity of possible histological variants, pathological confirmation is necessary for the final diagnosis.

Keywords: MRI, dynamic contrast enhancement, DWI, bladder tumor, sarcoma.

Corresponding author: Grigoriev E.G., e-mail: mrtomo@mail.ru

For citation: Grigorev E.G., Frolova I.G., Perelmuter V.M., Slonimskaya E.M., Usynin E.A., Fesik E.A., Goldberg V.E., Goldberg A.V. MRI in the diagnosis of rare case of primary multiple malignant tumors: osteosarcoma and urothelial bladder cancer, prostate adenocarcinoma. REJR 2019; 9(2):288-294. DOI:10.21569/2222-7415-2019-9-2-288-294.

.

Received: **27.04.19** **Accepted:** **15.05.19**

Новообразования мочевого пузыря в подавляющем большинстве случаев имеют эпителиальное происхождение, включая переходноклеточную карциному (более 90%), плоскоклеточный рак (6-8%), и аденокарциному (2%).

Недифференцированный рак встречается менее чем в 1% случаев [1, 2]. Злокачественные мезенхимальные опухоли составляют менее 0,04% злокачественных опухолей мочевого пузыря [3]. Наиболее частым морфологическим вариантом из них является рабдомиосаркома у детей и лейомиосаркома в старшей возрастной группе. В медицинской литературе до настоящего времени удалось найти сообщения только о 32 опубликованных случаях первичной остеосаркомы мочевого пузыря. Из литературы известно о 9 случаях саркоматоидного уротелиального рака мочевого пузыря с элементами остеосаркомы, представленные, однако, единым узлом [4]. Единичны случаи первично-множественных злокачественных образований, например – остеосаркома мочевого пузыря, одновременно с раком предстательной железы и кишечника [5].

Для рака мочевого пузыря основным звеном патогенеза считается прямой длительный контакт уротелия с мочой, содержащей экскретируемые канцерогенные вещества [1, 6]. Этот факт отражается в склонности уротелиального рака к множественному поражению. До 30-35% больных имеют множественные образования мочевого пузыря [2, 7]. В России выявление больных с поверхностной формой (1-я стадия) рака составляет лишь 20-30%, в то время как в зарубежных странах этот показатель достигает 80%. При этом частота ошибок при определении стадии заболевания достигает 73% [1]. Поэтому своевременная диагностика и лечение больных с опухолями мочевого пузыря остаются актуальными и сложными проблемами современной онкологии.

Комплекс методов лучевой диагностики при РМП на сегодняшний день включает, прежде всего, ультразвуковое исследование, рентгенологические методики, компьютерную и магнитно-резонансную томографию [1, 7].

Лечебная тактика зависит от степени распространенности процесса, в большинстве случаев показано хирургическое лечение [7].

Клинический случай.

Пациент Г., 68 лет, направлен в клинику НИИ онкологии Томского НИМЦ 10.08.2018 г. для прохождения МРТ органов малого таза. Из анамнеза известно: 23.07.2018 г. отметил первый эпизод появления крови в моче. По месту жительства выполнено УЗИ, при котором на левой стенке мочевого пузыря определялась опухоль 22х13 мм. Пациент жаловался на боли в подвздошной области при мочеиспускании, отмечено нарастание указанных симптомов, в связи с чем, самостоятельно обратился в НИИ онкологии на консультацию к онкоурологу. В направлении на исследование отмечен предполагаемый диагноз: «Объемное образование мочевого пузыря», рекомендовано выполнение МРТ. Назначено обследование: общий и биохимический анализы крови, коагулограмма, ЭКГ, компьютерная томография ОГК, УЗИ органов брюшной полости, почек и органов малого таза, остеосцинтиграфия, цистоскопия.

В анализах крови отмечались гиперхолестеринемия до 7,6 ммоль/л, и ускорение СОЭ до 28 мм/ч; ПСА 2,5 нг/мл. При комплексном обследовании данных за отдаленное метастазирование не получено. По данным цистоскопии: в области левой боковой стенки МП определяется опухоль до 25-30 мм, безворсинчатая, на осно-

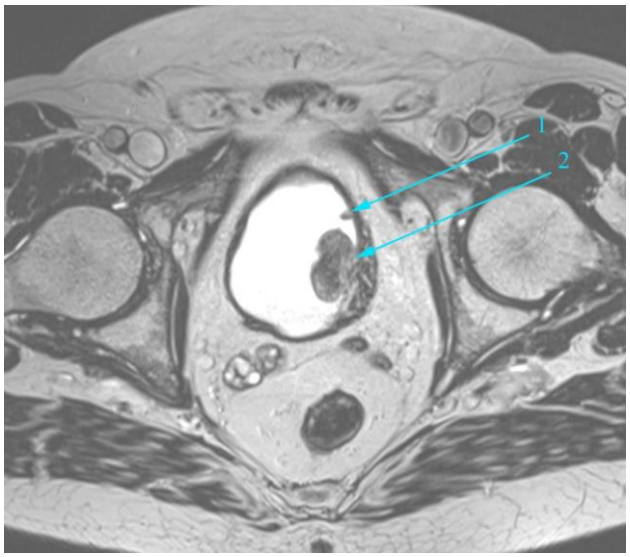

Рис. 1 а (Fig. 1 a)

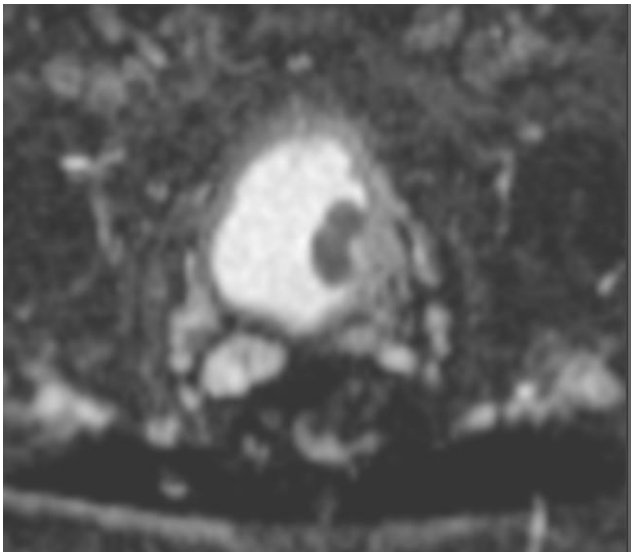

Рис. 1 б (Fig. 1 b)

Рис. 1. МРТ.

Объёмные образования стенки мочевого пузыря (a-T2-ВИ, b-ИКД-карта). Гипоинтенсиная уротелиальная опухоль без признаков мышечной инвазии (стрелка 1), более крупная опухоль – остеосаркома с МР-признаками утолщения и инвазии мышечного слоя (стрелка 2).

Fig. 1. MRI.

Bladder wall tumors (a-T2-WI, b-ADC-DWI), larger - heterogeneous with signs of muscle layer invasion. Hypointense urothelial tumor without signs of muscle invasion (arrow 1), larger tumor - osteosarcoma with MR-signs of thickening and invasion of the muscular layer (arrow 2).

вании среднего диаметра, с участками некроза на поверхности. Выполнен забор биопсии 2 фрагмента.

Пациенту было выполнено МРТ органов малого таза по расширенному протоколу, который применяется при подозрении на опухоль мочевого пузыря. Данный протокол, дополнительно к стандартным импульсным последовательностям, включал:

- диффузионно-взвешенные изображения со значениями b-фактора 0-50, и 800-900 с/мм2и получением карты измеряемого коэффициента диффузии;
- субмиллиметровое сканирование высокого разрешения с объемом вокселя 0,5-1,0 мм3; (импульсные последовательности T2-Space, Siemens);
- внутривенное динамическое контрастирование гадолиний-содержащим препаратом (болюсно), в дозировке 0,2 мл/кг (0,1 ммоль/кг), со скоростью 1 мл/сек с помощью автоматического инжектора.

По данным МР-томографии от 10.08.2018 г.: в боковой стенке мочевого пузыря слева определялось объемное образование (рис. 1), деформирующее просветный контур, локализовалось кпереди от устья мочеточника на 3-5 часах, на широком основании (~18-19 мм). Образование мягкотканое, однородной структуры, с относительно четкими, бугристыми просветными контурами, размеры составляли до 30х18х21 мм (переднезадний х поперечный х вертикальный). Устье мочеточника без видимой деформации. Отмечалось неравномерно выраженное утолщение стенки пузыря в основании опухоли, до 5-8,5 мм, структура стенки была неоднородной, в большей степени за счет обогащения сосудистого рисунка (рис. 1).

При внутривенном контрастировании отмечалось интенсивное однородное накопление парамагнетика выявленным образованием, по контуру слизистой и глубже, непосредственно в мышечном слое стенки мочевого пузыря (рис. 2). Перивезикальная клетчатка достаточно однородна, структурна.

Отмечались более мелкие образования у шейки мочевого пузыря – до 4 мм, и в боковой стенке слева, до 5,5 мм (рис. 1, 2).

Предстательная железа асимметрично увеличена, с признаками умеренной железисто-стромальной гиперплазии переходных зон. Периферическая зона с участками фиброза и отёка, более выраженного справа. Очаговых изменений не отмечено. При внутривенном контрастировании асимметричного очагового раннего усиления не выявлено. Усилена васкуляризация перипростатического венозного сплетения.

Заключение: Объёмные образования мо-

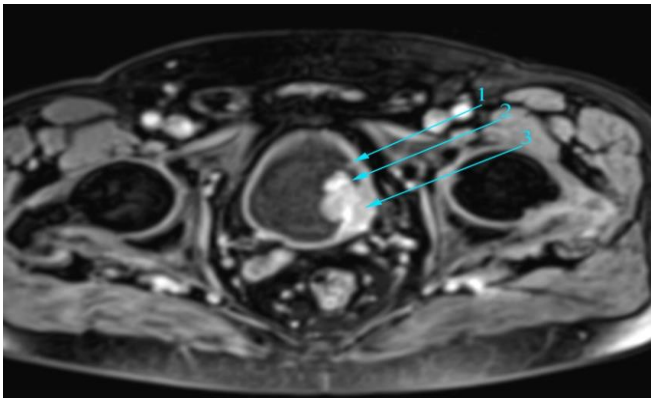

Рис. 2 (Fig. 2)

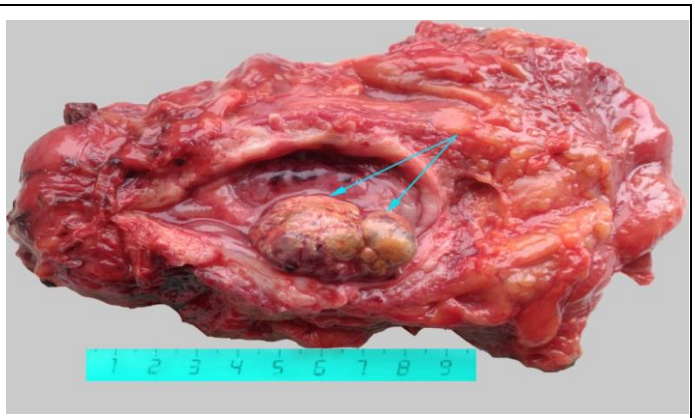

Рис. 3 (Fig. 3)

Рис. 2. МРТ (T1-fatsat) с внутривенным контрастированием.

Слабоинтенсивное накопление парамагнетика опухолью уротелия (стрелка 1), неоднородное интенсивное накопление парамагнетика в структуре более крупного образования (стрелка 2), и подобное накопление контраста в утолщенном мышечном слое стенки пузыря (стрелка 3).

Fig. 2. MRI (T1-fatsat) with intravenous contrast.

Low-intensity accumulation of contrast by the urothelium tumor (arrow 1), non-uniform intensive accumulation of the paramagnetic in the structure of a larger formation (arrow 2), and similar accumulation of contrast in the thickened muscle layer of the bladder wall (arrow 3).

Рис. 3. Макропрепарат.

Фрагмент удаленного мочевого пузыря с клетчаткой. Опухоль желто-серого цвета (стрелка), деформирующая просвет мочевого пузыря.

Fig. 3. Gross specimen.

Fragment of the removed bladder with fat tissue. The tumor is yellow-gray, deforming the bladder lumen.

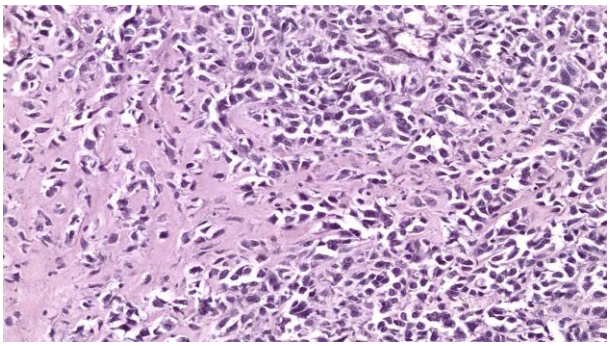

Рис. 4 а (Fig. 4 a)

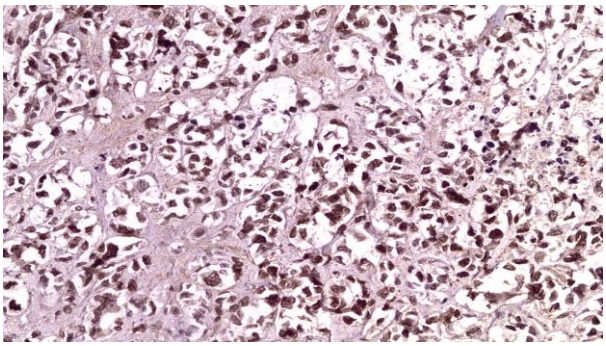

Рис. 4 б (Fig. 4 b)

Рис. 4. Остеосаркома мочевого пузыря, G3.

а - Окраска гематоксилин-эозин, ув.х100. Опухоль представлена крупными умеренно полиморфными клетками с нормохромным ядром, с неширокой эозинофильной цитоплазмой. Опухолевые клетки лежат в атипическом остеоиде.

б - Иммуногистохимическое исследование, ув.х100. В опухолевых клетках отмечается яркая ядерная экспрессия SATB-2 (clone EP281, Ctll Marque).

Fig. 4. Osteosarcoma of the bladder, G3.

a - Hematoxylin-eosin, x100. The tumor was constructed by large, moderately polymorphic cells with a normochromic nucleus, with a narrow eosinophilic cytoplasm. Tumor cells lie in the atypical osteoid.

b - Immunohistochemical study, x100. Bright nuclear expression of SATB-2 (clone EP281, Ctll Marque) is observed in tumor cells.

чевого пузыря, более крупное слева – с признаками инвазии мышечного слоя. Признаки ДГПЖ, простатита.

В целом, по МРТ не предполагалось конкретная гистологическая форма опухоли мочевого пузыря, но по МР-характеристикам отмечено отличие в классической МР-картине и семиотике данного образования от более часто встречающегося уротелиального рака. В частности, при таких размерах, контуры опухоли не соответствовали «классическому» варианту по типу «цветной капусты», также отмечалось утолщение подлежащей стенки с обогащением сосудистого рисунка, и неоднородное накопление контрастного препарата в утолщенном мышечном слое стенки пузыря (рис. 2). В предстательной железе признаков узловых образований не выявлено.

На этапах обследования жалобы и симптомы сохранялись прежней степени выраженности. Пациенту было показано оперативное лечение. 22.08.2018 г. выполнена радикальная цистпростатэктомия, билатеральная лимфаденэктомия, гетеротопическая тонкокишечная пластика фрагментом подвздошной кишки. Швы сняты на 14-е сутки. Заживление первичным натяжением.

По данным гистологического исследования № 23308-32/18 от 30.08.18 г.:

Получено заключение: Синхронные первично-множественные злокачественные образования (ПМЗО): остеосаркома мочевого пузыря без инвазии в мышечный слой (рис. 4), уротелиальная карцинома in situ (рис. 5), ацинарная аденокарцинома предстательной железы с поражением обеих долей 6 (3+3) по Глиссону, без поражения лимфатических узлов и семенных пузырьков (рис. 6).

Границы резекции без опухолевой ткани. Лимфатические узлы без признаков метастатического поражения.

Катамнез: Выполнены контрольные анализы мочи и крови, УЗИ малого таза. Пациент был выписан под наблюдение онколога по месту жительства, с контролем ПСА, МРТ малого таза, УЗИ почек, рентгенографии легких раз в 6 месяцев.

Обсуждение.

Остеосаркома мочевого пузыря является редкой патологией. В большинстве случаев опухоли, поражающие стенку мочевого пузыря представлены вариантами уротелиальной карциномы. Манифестируют и диагностируются при обследовании пациентов в связи с гематурией. У большинства пациентов диагноз подтверждается при использовании УЗИ, цистоскопии. Магнитно-резонансная томография обеспечивает наиболее высокую, среди остальных модальностей, тканевую контрастность, позволяет выявить количество, размеры, локализацию образований мочевого пузыря, их структурные характеристики, состояние перивезикальной клетчатки и окружающих органов и лимфатических узлов. Считается, что точность МРТ в стадировании первичной опухоли варьирует от 73 до 96 % [8]. При контрастировании на динамических сканах опухоль демонстрирует более интенсивное повышение

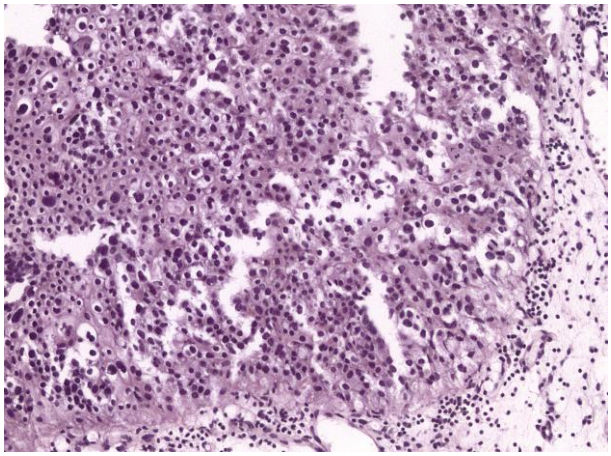

Рис. 5 (Fig. 5)

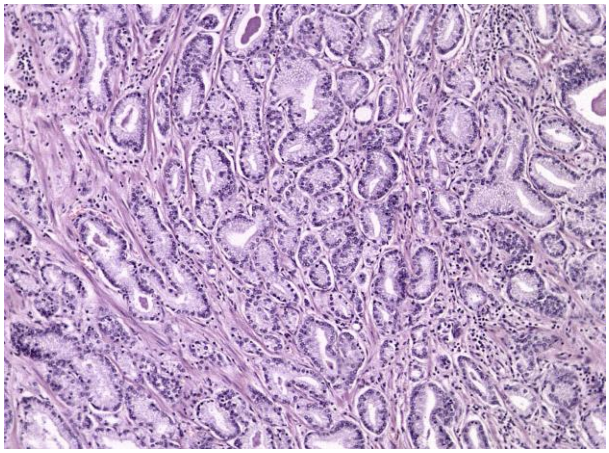

Рис. 6 (Fig. 6)

Рис. 5. Микропрепарат.

Уротелиальная carcinoma in situ. Окраска гематоксилин-эозин, ув.х 100.

Fig. 5. Micropreparation.

Urothelial carcinoma in situ. Hematoxylin-eosin, x100.

Рис. 6. Микропрепарат.

Ацинарная аденокарцинома предстательной железы, 6 балов по Глисону. Окраска гематоксилин-эозин, ув.х100.

Fig. 6. Micropreparation.

Acinar adenocarcinoma of the prostate, Gleason 6. Hematoxylin-eosin, x100.

МР-сигнала, чем нормальная стенка мочевого пузыря или постбиопсийные изменения [9]. Мышечный слой стенки мочевого пузыря дольше, чем ткань опухоли, остается гипоинтенсивным на Т1-ВИ, что позволяет более четко дифференцировать слизистый и мышечный слои, и, соответственно, с большой точностью определять распространение патологического процесса в данных слоях стенки мочевого пузыря [8].

На сегодняшний день при градации вероятности инвазии опухоли в стенку мочевого пузыря предложены критерии критерии VI-RADS (Vesical Imaging-Reporting And Data System) при проведении мультипараметрической МРТ [10]. Однако в представленном наблюдении накопление парамагнетика в утолщенной стенке отмечалось с такой же интенсивностью, как в просветном компоненте образования. При этом, по данным ИКД-карты диффузионно-взвешенных изображений отмечается ограничение диффузии только просветным компонентом опухоли (рис. 1b). Таким образом, данные Т2-взвешенных изображений и динамического контрастирования соответствовали VI-RADS 5 (высокая вероятность мышечной инвазии), тогда как диффузионно-взвешенные изображения и ИКД-карта соответствовали VI-RADS 2 (низкая вероятность мышечной инвазии). Выявленные семиотические данные, вероятно, отличают представленный вариант мезенхимальной опухоли от более часто встречающейся уротелиальной карциномы, однако подтвердить этот тезис пока невозможно вследствие редко встречающейся патологии.

Также особенностью представленного случая является отсутствие признаков опухолевой патологии предстательной железы по данным МРТ, что в случае изолированного поражения (без проведенного лечения) могло привести к прогрессированию заболевания. Плановое гистологическое исследование операционного материала позволило более точно оценить распространенность опухолевого процесса и поставить окончательный диагноз.

Источник финансирования и конфликт интересов.

Авторы данной статьи подтвердили отсутствие финансовой поддержки исследования и конфликта интересов, о которых необходимо сообщить.

Список литературы:

1. Григорьев Е.Г., Фролова И.Г., Усынин Е.А., Величко С.А., Окунев В.В., Гольдберг А.В. Рак мочевого пузыря: возможности высокопольной магнитно-резонансной томографии (Обзор литературы). Сибирский онкологический журнал. 2014; 3: 65-71.

2. Epstein JI, Amin M, Reuter VE. Biopsy interpretation of the bladder. Wolters Kluwer Health Adis (ESP), 2012. 355 p.

3. Фролова И.Г., Григорьев Е.Г., Трухачева Н.Г., Усова А.В. Возможности высокоразрешающих протоколов магнитно-резонансной томографии в диагностике рака мочевого пузыря. Медицинская визуализация. 2016; 2 (1): 49-56.

4. Tanuma, K., Kawai, K., Tsuchiya, H., Matsumoto, Y., Kandori, S., Kojima, T., Sakata, A. Sarcomatoid Urothelial Carcinoma of the Bladder Including an Osteosarcoma Element. Hinyokika kiyo. Acta urologica Japonica. 2017; 63 (11): 487-492. DOI: 10.14989/ActaUrolJap_63_11_487.

5. Ghalayini I. F., Bani-Hani I. H., Almasri N. M. Osteosarcoma of the urinary bladder occurring simultaneously with prostate and bowel carcinomas: report of a case and review of the literature. Archives of pathology & laboratory medicine. 2001; 125 (6): 793-795. DOI: 10.1043/0003-9985(2001)125<0793:OOTUBO>2.0.CO;2

6. Коробкин А.С., Терновой С.К., Пушкарь Д.Ю. Комплексная диагностика рака мочевого пузыря. REJR. 2012; 2 (4): 74-78.

7. Down CJ, Nair R, Thurairaja R. Bladder cancer. Surgery (Oxford). 2016; 34 (10): 532–9. DOI: 10.1016/j.mpsur.2016.08.001

8. Alfred Witjes J, Lebret T, Compérat EM, Cowan NC, De Santis M, Bruins HM, et al. Updated 2016 EAU Guidelines on Muscle-invasive and Metastatic Bladder Cancer. European Urology. Elsevier BV. 2017; 71 (3): 462–75. DOI: 10.1016/j.eururo.2016.06.020

9. Babjuk M, Böhle A, Burger M, Capoun O, Cohen D, Compérat EM, et al. EAU Guidelines on Non–Muscle-invasive Urothelial Carcinoma of the Bladder: Update 2016. European Urology. Elsevier BV. 2017; 71 (3): 447–61. DOI: 10.1016/j.eururo.2016.05.041.

10. Panebianco V, et al. Multiparametric Magnetic Resonance Imaging for Bladder Cancer: Development of VI-RADS (Vesical Imaging-Reporting And Data System). Eur Urol. 2018. DOI: 10.1016/j.eururo.2018.04.029.

. **References:**

1. Grigoriev, E.G., Frolova, I.G., Usynin, E.A., Velichko, S.A., Okunev, V.V., Goldberg, A.V. Bladder cancer: the possibilities of high-field magnetic resonance imaging (Literature review). Siberian Oncology Journal. 2014; 3: 65-71 (in Russian).

2. Epstein JI, Amin M, Reuter VE. Biopsy interpretation of the bladder. Wolters Kluwer Health Adis (ESP), 2012. 355 p.

3. Frolova I.G., Grigoriev E.G., Trukhacheva N.G., Usova A.V. Possibilities of high-resolution magnetic resonance imaging protocols in the diagnosis of bladder cancer. Medical imaging.2016; 2 (1): 49-56 (in Russian).

4. Tanuma, K., Kawai, K., Tsuchiya, H., Matsumoto, Y., Kandori, S., Kojima, T., Sakata, A. Sarcomatoid Urothelial Carcinoma of the Bladder Including an Osteosarcoma Element. Hinyokika kiyo. Acta urologica Japonica. 2017; 63 (11): 487-492. DOI: 10.14989/ActaUrolJap_63_11_487.

5. Ghalayini I. F., Bani-Hani I. H., Almasri N. M. Osteosarcoma of the urinary bladder occurring simultaneously with prostate and bowel carcinomas: report of a case and review of the litera-

ture. Archives of pathology & laboratory medicine. 2001; 125 (6): 793-795. DOI: 10.1043/0003-9985(2001)125<0793:OOTUBO>2.0.CO;2

6. Korobkin A.S., Ternovoy S.K., Pushkar D.Yu. Comprehensive diagnosis of bladder cancer. REJR. 2012; 2 (4): 74-78 (in Russian).

7. Down CJ, Nair R, Thurairaja R. Bladder cancer. Surgery (Oxford). 2016; 34 (10): 532–9. DOI: 10.1016/j.mpsur.2016.08.001

8. Alfred Witjes J, Lebret T, Compérat EM, Cowan NC, De Santis M, Bruins HM, et al. Updated 2016 EAU Guidelines on Muscle-invasive and Metastatic Bladder Cancer. European Urology. Elsevier BV. 2017; 71 (3): 462–75. DOI: 10.1016/j.eururo.2016.06.020

9. Babjuk M, Böhle A, Burger M, Capoun O, Cohen D, Compérat EM, et al. EAU Guidelines on Non–Muscle-invasive Urothelial Carcinoma of the Bladder: Update 2016. European Urology. Elsevier BV. 2017; 71 (3): 447–61. DOI: 10.1016/j.eururo.2016.05.041.

10. Panebianco V, et al. Multiparametric Magnetic Resonance Imaging for Bladder Cancer: Development of VI-RADS (Vesical Imaging-Reporting And Data System). Eur Urol. 2018. DOI: 10.1016/j.eururo.2018.04.029.

СЛУЧАЙ ИЗ ПРАКТИКИ

МЕТОДИКА SPLIT-BOLUS ПРИ ПРОВЕДЕНИИ МУЛЬТИСПИРАЛЬНОЙ КОМПЬЮТЕРНОЙ ТОМОГРАФИИ В РЕЖИМЕ «ВСЕ ТЕЛО» У ПАЦИЕНТОВ С ТЯЖЕЛОЙ СОЧЕТАННОЙ ТРАВМОЙ

Душин Д.Ю.[1], Буренчев Д.В.[1], Терновой С.К.[2,3]

1 - ГБУЗ «ГКБ им. А.К. Ерамишанцева ДЗМ».
2 - ФГАОУ ВО «Первый МГМУ им. И.М. Сеченова» Минздрава России (Сеченовский Университет).
3 - ФГБУ «НМИЦ Кардиологии» Минздрава России.
г. Москва, Россия.

Цель исследования. Изучить возможности применения алгоритма раздельного болюса при компьютерной томографии в режиме «все тело» у пациентов с тяжелой сочетанной травмой.

Материалы и методы. Проанализированы результаты мультиспиральной компьютерной томографии (МСКТ) с применением методики раздельного болюса у 104 пострадавших с тяжелой сочетанной травмой, находившихся на лечении в ГКБ им А.К. Ерамишанцева с 01.06.2018 г. по 31.12.2018 г. Исследование выполнялось на компьютерном томографе Aquilion Prime (Toshiba). Большинство пострадавших были мужчины 72% (n=11), средний возраст – 40,3 (18-79) лет. Причиной травмы в 89 случаях была автоавария, в 14 – падение с высоты более трех метров, в 1 – поездная травма.

Результаты. Анализ полученных результатов позволил выработать оптимальный алгоритм исследования у пациентов с тяжелой сочетанной травмой для одномоментного выявления травматического повреждения головы, шеи, грудной и брюшной полостей. Субъективная оценка качества изображения паренхимы и сосудов были одинаковыми в сравнении с многофазными протоколами КТ, применяемыми при тяжелой травме. Использование методики раздельного болюса позволило во всех случаях снизить дозу ионизирующего излучения на пациента.

Заключение. Для оптимизации диагностического алгоритма у пациентов с тяжелой сочетанной травмой, а также с целью уменьшения лучевой нагрузки на пациента, целесообразно проводить КТ-исследование в режиме «все тело» с применением методики раздельного болюса.

Ключевые слова: тяжелая сочетанная травма, компьютерная томография в режиме «все-тело», раздельный болюс.

Контактный автор: Душин Д.Ю., e-mail: daniil.dyshin@gmail.com

Для цитирования: Душин Д.Ю., Буренчев Д.В., Терновой С.К. Методика split-bolus при проведении мультиспиральной компьютерной томографии в режиме «все тело» у пациентов с тяжелой сочетанной травмой. REJR 2019; 9(2):295-300. DOI:10.21569/2222-7415-2019-9-2-295-300.

Статья получена: **01.05.19** **Статья принята:** **14.06.19**

SPLIT-BOLUS TECHNIQUE FOR MULTISPIRAL COMPUTER TOMOGRAPHY IN THE "WHOLE BODY" MODE IN PATIENTS WITH SEVERE COMBINED TRAUMA

Dushin D.Yu.[1], Burenchev D.V.[1], Ternovoy S.K.[2,3]

1 - A.K. Eramishantseva City Clinical Hospital.
2 - I.M. Sechenov First Moscow State Medical University.
3 - National medical research center of cardiology.
Moscow, Russia.

Purpose. Show the capabilities of the scanning algorithm using the split-bolus technique in the “whole-body” (WBCT) mode in patients with severe combined trauma.

Materials and methods. The results of multislice computed tomography (MSCT) were analyzed using a split-bolus technique in 104 patients with severe combined trauma who were treated in the GKB. A.K. Yeramishantseva from 06/01/2018 through 12/31/2018. The study was performed on a CT scanner Aquilion Prime (Toshiba). Most of the injured patients were men 72% (n = 11), average age 40.3 (18-79) years. In 89 cases, trauma was caused by a car accident, in 14 cases it was a fall from a height of more than three meters, in one case there was a train injury.

Results. The study made it possible to choose the optimal scanning algorithm in patients with severe combined trauma for simultaneous detection of injury to the head and neck, chest and abdomen. The image quality of the parenchyma and blood vessels, as well as the subjective assessment of image quality, were equal compared with CT protocols of multi-phase trauma. The use of the separate bolus technique allowed in all cases to reduce the dose of ionizing radiation on patient.

Conclusions. To optimize diagnostic algorithm in patients with severe concomitant injury, as well as to reduce patient radiation exposure, it is advisable to carry out a computer-tomographic study in the "whole body" mode using the split-bolus technique.

Keywords: severe combined trauma, “whole-body” computed tomography, split-bolus.

Corresponding author: Dushin D.Yu., e-mail: daniil.dyshin@gmail.com

For citation: Dushin D.Yu., Burenchev D.V., Ternovoy S.K.. Split-bolus technique for multispiral computer tomography in the "whole body" mode in patients with severe combined trauma. REJR 2019; 9(2):295-300. DOI:10.21569/2222-7415-2019-9-2-295-300.

.

Received: **01.05.19** **Accepted:** **14.06.19**

Основополагающим моментом организации помощи пострадавшим с тяжелой сочетанной травмой (ТСТ) является оперативность и комплексная оценка тяжести состояния пациента. Такая методика, как ургентная сонография, выполняющаяся по протоколу e-FAST (focused assessment with sonography for trauma), имеет ограничения в виде низкой чувствительности для визуализации скопления свободной крови менее чем 400 мл, а также точного определения степени тяжести повреждения и демонстрирующие отрицательные прогностические значения только у 50-63% нестабильных пациентов[1 -3]. В Руководстве The Royal College of Radiologists (RCR) для пациента с тяжелыми травмами (2010 г.) говорится, что FAST не предоставляет никакой дополнительной информации к той, которая получена с помощью компьютерной томографии, и ее не следует выполнять, если она задержит транспортировку пациента на проведение КТ-исследования. Учитывая, что МСКТ обеспечивает быструю и полную диагностику травматических повреждений всех анатомических областей, методика становится первичным неинвазивным диагностическим методом при экстренном ведении пациентов с политравмой [4 - 8]. Вследствие этого, при травмах всего тела также наблюдается увеличение применения данного диагностического метода [9, 10]. По данным различных авторов, средняя доза, полученная пациентом при применении методики WBCT, варьируется от 35 до 49 мЗв [11, 12]. Основным направлением в усовершенствовании протокола сканирования является снижение дозы облучения, так как самая высокая частота травматизации встречается у людей молодого возраста, которые подвергаются большему повреждающему фактору и риску патологического воздействия ионизирующего излучения [13]. Однако стремясь уменьшить дозу облучения, важно, чтобы новая методика сканирования, предложенная вместо традиционных или многофазных протоколов, гарантировала, что точность диагностики травматических повреждений, по крайней мере, будет им эквивалентна.

Авторы из RCR при ведении детей с политравмой придерживаются основного критерия «настолько низко, насколько это возможно» ('as low as reasonably achievable ' - ALARA), предлагая свою методику проведения КТ-исследования с применением техники «split-bolus» [14]. Учитывая конституционные особенности взрослого человека, педиатрический протокол сканирования не полностью соответствует желаемым результатам визуализации. Примером использования данного протокола, при котором пациенту вводится два последовательных болюса объемом 100 мл и 50 мл, является наше наблюдение пациента В., 43 лет (рис. 1). Пациент поступил в больницу после дорожно-транспортного происшествия (ДТП). Доставлен бригадой скорой медицинской помощи в реанимационный зал приемного отделения в тяжелом состоянии, на щите, дыхание самостоятельное, уровень сознания – умеренное оглушение. Травматические изменения со стороны паренхиматозных органов брюшной полости выявляются, однако плотностные характеристики контрастного вещества в просвете аорты ниже плотности контрастирования верхней брыжеечной и воротной вен.

Мы использовали методику КТ-раздельного болюса всего тела (WBCT split-bolus), при которой одномоментному сканированию грудной клетки, брюшной полости и малому тазу предшествует первая часть болюса, а

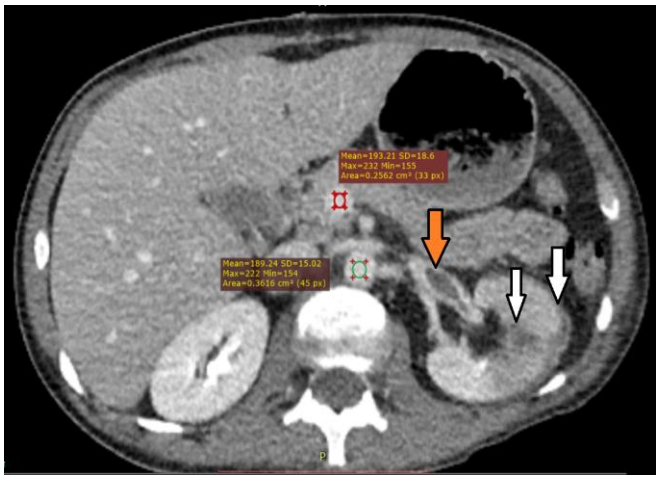

Рис. 1 (Fig. 1)

Рис. 1. КТ органов брюшной полости с КУ, аксиальная плоскость.

Пациент В., 43 год. Плотность контрастирования брюшного отдела аорты 189 ед. Н, плотность контрастирования верхней брыжеечной вены – 193 ед. Н. Интенсивность контрастирования позволяет визуализировать тромбоз кровяным сгустком в просвете левой почечной вены (оранжевая стрелка). Определяются участки разрывов и подкапсульная гематома левой почки (белые стрелки).

Fig. 1. Computed tomography, patient V., 43 years old.

The contrast density of the abdominal aorta is 189 Hounsfield units (HU) the density of the superior mesenteric vein 193(HU). The intensity of the contrast allows visualization of a blood clot in the lumen of the left renal vein (orange arrow). Areas of laceration and subcapsular hematoma of the left kidney (white arrows) are determined.

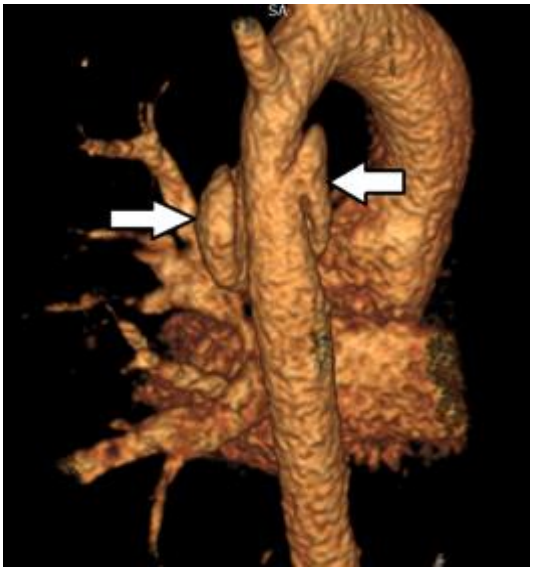

Рис. 2 а (Fig. 2 a)

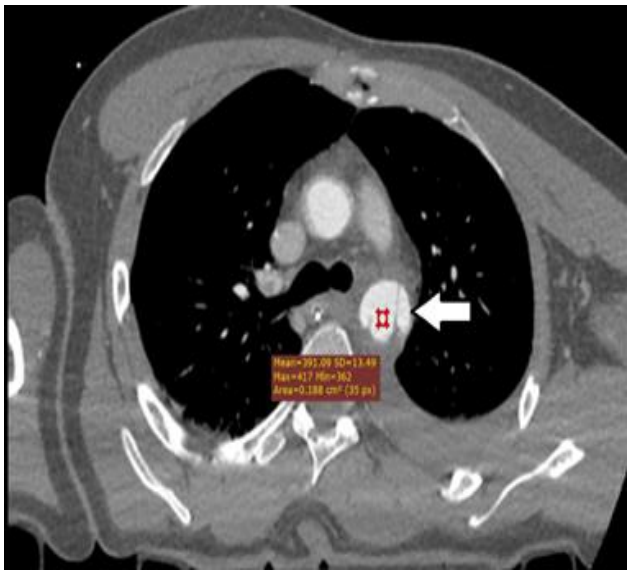

Рис. 2 б (Fig. 2 b)

Рис. 2. КТ органов грудной полости с КУ.

а – 3D-реконструкция, б – аксиальная плоскость. Пациент Н., 35 лет, тяжелая сочетанная травма, полученная вследствие падения с высоты 7 этажа. Определяется травматическая диссекция нисходящего отдела грудной аорты с формированием интрамуральной гематомы (белые стрелки). Плотность контрастного вещества в аорте – 391 ед. Н.

Fig. 2. MSCT, chest, contrast enhancement.

Patient N., 35 years old, severe combined injury resulting from a fall from a height of 7 floors. The traumatic dissection of the descending thoracic aorta is determined, with the formation of an intramural hematoma (white arrows). The density of the contrast agent in the aorta is 391(HU).

вторая, с задержкой по времени, вводится во время сканирования. Такая схема позволяет при сканировании получить единовременную качественную визуализацию артериальной и портальной фаз (и, в части случаев, экскреторной фазы).

Методика исследования.

Методика раздельного болюса в режиме «все тело» была выполнена на мультиспиральном компьютерном томографе Aquilion Prime (Toshiba). Исследование проводилось в положении лежа на спине, при возможности голова

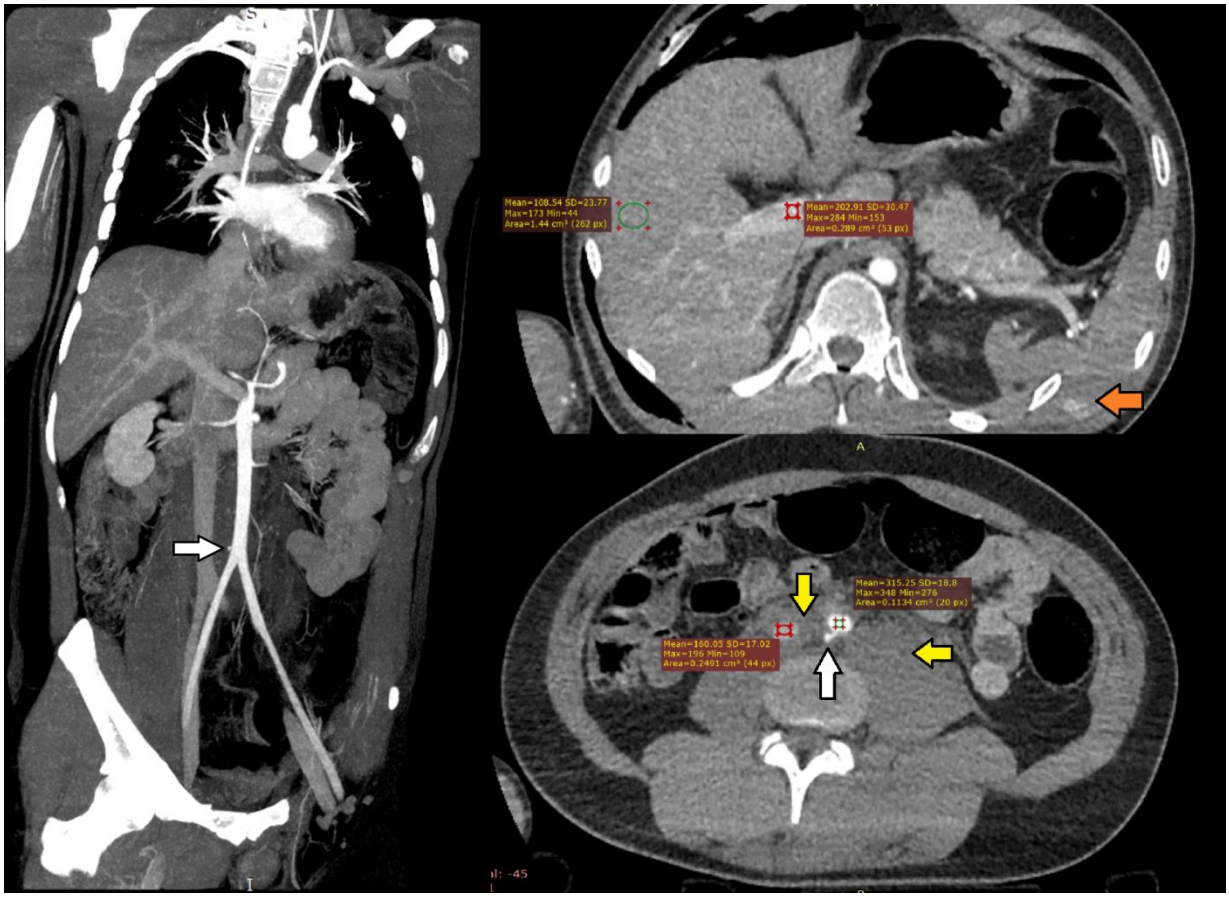

Рис. 3 (Fig. 3)

Рис. 3. КТ с КУ.

а – Мультипланарная реконструкция, б, в – аксиальная плоскость. Тот же пациент. Определяется разрыв селезенки (оранжевая стрелка), участок разрыва задней стенки брюшного отдела аорты с экстравазацией контрастного вещества (белые стрелки) и формированием забрюшинной гематомы (желтые стрелки). Плотность контрастного вещества в брюшном отделе аорты – 315 ед. Н, в воротной вене – 202 ед. Н, в нижней полой вене – 160 ед. Н. Плотность контрастируемой паренхимы печени – 108 ед. Н.

Fig. 3. MSCT, contrast enhancement.

In the same patient, the rupture of the spleen (orange arrow), the site of rupture of the posterior wall of the abdominal aorta with extravasation of the contrast agent (white arrows), and the formation of retroperitoneal hematomas (yellow arrows) are determined. The density of the contrast agent in the abdominal aorta is 315 (HU), in the portal vein 202 (HU), in the inferior vena cava 160 (HU). The density of the contrasting liver parenchyma 108 (HU).

фиксировалась в специальной подставке, руки поднимались за голову. При тяжелом состоянии пострадавшего КТ-исследование выполняли на щите, на котором пациент доставлялся с кабинет КТ, фиксацию головы и рук при этом не осуществляли. В связи с тяжелым и потенциально опасным для жизни пациента состоянием, введение контрастного препарата выполнялось без проведения дополнительного обследования уровня креатинина крови и сбора аллергологического анамнеза. С целью минимизации рисков нежелательных реакций на введение контрастного препарата использовали неионное изоосмолярное РКС (йодиксанол – Визипак 320). Кроме того, пациенты находились под наблюдением реаниматолога в связи с основным патологическим состоянием, что предполагало возможность немедленного купирования нежелательных реакций в случае их возникновения.

На рабочей консоли томографа выбирали протокол «Whole Body». Для разметки области исследования выбирали топограмму, которую начинали на 1 см выше верхней пластинки свода черепа и заканчивали на 1 см каудальнее нижнего края лобкового симфиза. Зона исследования составляла около 100 см.

Первично проводилось бесконтрастное исследование «голова+шея» с параметрами сканирования: напряжение на трубке (Tube voltage) – kV 100, ток на трубке (Tube current) – mA 320, коллимация (Collimation) – 64x0.6 mm, толщина среза (Slice thickness) – 1.2 mm, время враще-

Рис. 4 а (Fig. 4 a)

Рис. 4 б (Fig. 4 b)

Рис. 4. КТ с КУ.

Ретроградное введение контрастного вещества. Определяется разрыв передней стенки мочевого пузыря (белые стрелки) и излитие контрастного вещества в предбрюшинную клетчатку (оранжевая стрелка).

Fig. 4. MSCT, contrast enhancement.

In a patient with retrograde infusion of a contrast agent, the gap of the anterior wall of the bladder (white arrows) is determined, and the outflowing of the contrast agent into the preperitoneal tissue (orange arrow).

ния (Time of rotation) – 0,28.

Исследование сосудов головы и шеи, а также органов грудной клетки, брюшной полости и малого малого таза проводилось одномоментно и с введением йод-контрастного препарата (йодиксанол 320 – 150 мл) без проведения нативного исследования, с параметрами сканирования: напряжение на трубке (Tube voltage) – kV 120, ток на трубке (Tube current) – в зависимости от габаритов пациента, коллимация (Collimation) – 64x0.6 mm, толщина среза (Slice thickness) – 2.5 mm, время вращения (Time of rotation) – 0,28. Область сканирования начиналась от височных костей (для захвата Виллизиева круга) и до уровня верхней трети бедренных костей, с полным захватом костей таза. Первая часть контрастного вещества вводилась объемом 80 мл, со скоростью 1,6 мл/с. Далее следовала фиксированная задержка в 15 секунд, после которой вливалось 70 мл контрастного вещества со скоростью 3.5 мл/с. Отслеживание болюса (Bolus tracking) проводилось только после введения второго объема контрастного препарата, на нисходящей части грудной аорты, пороговые значения болюса (Threshold trigger) – 100 HU. Сканирование начинается на 75 с от начала введения контрастного вещества. По нашим данным средняя лучевая нагрузка на пациента составляла 19-25 мЗв, что меньше стандартных четырехфазных протоколов исследования брюшной полости до 35%. Данный протокол позволяет улучшить интенсивность контрастирования аорты и венозной системы без потери качества визуализации повреждений паренхиматозных органов (рис. 2, 3).

Экскреторная фаза делалась только в случае подозрения на повреждение мочевыделительной системы (ЧЛС, мочеточников и мочевого пузыря). При подозрении на повреждение мочевого пузыря или устьев мочеточников вводили водорастворимый контрастный препарат через катетер ретроградно (рис. 4).

Заключение.

Измерения паренхиматозного и сосудистого контрастного усиления, а также субъективная оценка качества изображения протокола «все тело» в режиме раздельного болюса, эквивалентны стандартным многофазным протоколам для диагностики травматических повреждений. Методика split-bolus показывает значительное уменьшение дозы облучения по сравнению с многофазными протоколами. Необходимы дальнейшие исследования для определения рекомендуемых объемов болюсного контрастного препарата и продолжительности его введения.

Источник финансирования и конфликт интересов.

Авторы данной статьи подтвердили отсутствие финансовой поддержки исследования и конфликта интересов, о которых необходимо сообщить.

References:

1. Friese RS. Malekzadeh S. Shafi S. Gentilello LM. Starr A. Abdominal ultrasound is an unreliable modality for the detection of hemoperitoneum in patients with pelvic fracture. J Trauma 2007; 63: 97 102.

2. Tayal VS, Nielsen A, Jones AE, Thomason MH, Kellam J, Norton HJ. Accuracy of trauma ultrasound in major pelvic injury. Trauma. 20 06ÿ6 1 : 1453-1457.

3. Mehrzad H, Jones RG, McCafferty IJ, Magnat K. Imaging in abdominal trauma. Trauma. 2014;16(4):269-278. doi:10.1177/1460408614548006.

4. Prospective randomized trial of a modified standard multislice CT protocol for the evaluation of multiple trauma patients. Heyer CM et al Rofo. 2005; 177 (2): 242-9

5. Sixty-four multi-detector row computed tomography in multi-trauma patient imaging: early experience. Anderson SW et al Curr Probl Diagn Radiol. 2006; 35 (5): 188-983.

6. Whole body imaging in blunt multisystem trauma patients without obvious signs of injury: results of a prospective study. Salim A et al Arch Surg. 2006; 141 (5): 468-73; discussion 473-5

7. Computed tomography whole body imaging in multi-trauma: 7 years experience. Sampson MA et al. Clin Radiol. 2006; 61 (4): 365-9.

8. Wedegartner U et al. Diagnostic imaging in polytrauma: comparison of radiation exposure from whole-body MSCT and conventional radiography with organ-specific CT. Rofo. 2004; 176 (7): 1039-44

9. Whole-Body CT in Haemodynamically Unstable Severely Injured Patients – A Retrospective, Multicentre Study. Stefan Huber-Wagner , Peter Biberthaler, Sandra Häberle, Matthias Wierer, Martin Dobritz, Ernst Rummeny, Martijn van Griensven, Karl-Georg Kanz, Rolf Lefering, the TraumaRegister DGU. 2013 doi.org/10.1371/journal.pone.0068880

10. A multicenter, randomized controlled trial of immediate total-body CT scanning in trauma patients (REACT-2). Joanne C SierinkEmail author, Teun Peter Saltzherr, Ludo FM Beenen, Jan SK Luitse, Markus W Hollmann, Johannes B Reitsma, Michael JR Edwards, Joachim Hohmann, Benn JA Beuker, Peter Patka, James W Suliburk, Marcel GW Dijkgraaf, J Carel Goslings and the REACT-2 study group. BMC Emergency Medicine201212:4 doi.org/10.1186/1471-227X-12-4

11. Deunk J, Brink M, Dekker H.M., Kool D.R., Blickman JG, Van Vugt AB, Edwards MJ. Routine versus selective computed tomography of the abdomen, pelvis, and lumbar spine in blunt trauma: a prospective evaluation. Journal of Trauma. 2009; 66 (4):1108–1117 DOI 10.1097/TA.0b013e31817e55c3.

12. Reske SU, Braunschweig R, Reske AW et al. Whole-Body CT in Multiple Trauma Patients: Clinically Adapted Usage of Differently Weighted CT Protocols. Fortschr Röntgenstr. 2018; 190: 1141-1151.

13. Leading causes of death by age group united states (2014). National Center for Injury Prevention and Control, CDC using Web-based Injury Statistics Query Reporting System (WISQARS).

14. The Royal College of Radiologists. Paediatric trauma protocols. London: The Royal College of Radiologists. BFCR. 2014; (14) 8. The Royal College of Radiologists.

.

СЛУЧАЙ ИЗ ПРАКТИКИ

РОЛЬ ФУНКЦИОНАЛЬНОЙ МСКТ С НАГРУЗКОЙ В ДИАГНОСТИКЕ ЭЛАСТИЧНОЙ ПЛОСКОВАЛЬГУСНОЙ ДЕФОРМАЦИИ СТОПЫ

Серова Н.С., Беляев А.С., Бобров Д.С., Бабкова А.А., Карев А.С.

ФГАОУ ВО «Первый МГМУ имени И.М. Сеченова» Минздрава России (Сеченовский Университет) Москва, Россия

Компьютерная томография с нагрузкой играет важную роль в диагностике приобретенных деформаций стопы. В данной работе коллектив авторов представляет результаты применения функциональной МСКТ стопы с нагрузкой в определении стандартных угловых параметров у пациентов с эластическим типом плосковальгусной деформации, а также сравнительный анализ с данными классической МСКТ без нагрузки.

Цель работы. Определить возможности фМСКТ с нагрузкой при определении степени плосковальгусной деформации с помощью угловых параметров стопы.

Материалы и методы. В работу были включены 36 пациентов (59 стоп) с 1 степенью плосковальгусной деформации одной или двух стоп. Средний возраст пациентов составил 42±7,5 лет. Всем пациентам было выполнено двухэтапное лучевое исследование (фМСКТ и МСКТ) на мультиспиральном компьютерном томографе Toshiba Aquilion One с использованием авторской методики (патент № 2659028). У всех пациентов проведена оценка угловых параметров стопы для определения степени деформации.

Результаты. Сравнение угловых показателей стопы на изображениях фМСКТ и МСКТ показали высоко статистически значимые различия в зависимости наличия или отсутствия осевой нагрузки на стопу. Применение функциональной МСКТ с нагрузкой является точным неинвазивным инструментом в определение угловых параметров стопы при приобретенной плосковальгусной деформации.

Ключевые слова: фМСКТ; плосковальгусная деформация; КТ с нагрузкой; угловые параметры стопы.

Контактный автор: Беляев А.С., e-mail: as-belyaev@inbox.ru.

Для цитирования: Серова Н.С., Беляев А.С., Бобров Д.С., Бабкова А.А., Карев А.С. Роль функциональной МСКТ с нагрузкой в диагностике эластичной плосковальгусной деформации стопы. REJR 2019; 9(2):301-314. DOI:10.21569/2222-7415-2019-9-2-301-314.

Статья получена: **04.05.19** **Статья принята:** **02.07.19**

ROLE OF FUNCTIONAL MSCT IN THE DIAGNOSIS OF ELASTIC FLATFOOT DEFORMITY

Serova N.S., Belyaev A.S., Bobrov D.S., Babkova A.A., Karev A.S.

I.M. Sechenov First Moscow State Medical University (Sechenov University). Moscow, Russia

Weight-bearing computed tomography is an important part of diagnosis of acquired foot deformities. Authors presents the results of the application of functional weight-bearing MSCT (fMSCT) in determining the standard angular parameters in patients with elastic type of pes planus, as well as a comparative analysis with the data of classical MSCT without weight-bearing.

Purpose. To determine the possibility of fMSCT in determining the degree of flatfoot deformity using the angular parameters of the foot.

Materials and methods. The study included 36 patients (59 feet) with 1 degree of pes planus of one or two feet. The mean age of patients was 42±7.5 years. All patients underwent a two-stage visualization (fMSCT and MSCT) on a multispiral computed tomograph Toshiba Aquilion One using the author's technique (patent No. 2659028). All patients underwent evaluation of the angular parameters of the foot to determine the degree of defor-

mation.

Results. The use of functional weight-bearing MSCT is an accurate non-invasive tool in determining the angular parameters of the foot in pes planus..

Keywords: fmsct; acquired flatfoot; weight-bearing CT; angular parameters of the foot.

Corresponding author: Belyaev A.S., e-mail: as-belyaev@inbox.ru

For citation: Serova N.S., Belyaev A.S., Bobrov D.S., Babkova A.A., Karev A.S. Role of functional MSCT in the diagnosis of elastic flatfoot deformity. REJR 2019; 9(2):301-314. DOI:10.21569/2222-7415-2019-9-2-301-314.

.

Received: **04.05.19** **Accepted:** **02.07.19**

Приобретенные деформации стопы – актуальная, широко распространенная среди взрослого работоспособного населения группа заболеваний, имеющих полиэтиологическое происхождение и сложное клиническое течение [1-4]. Среди всех ортопедических заболеваний деформации стоп составляют порядка 20% [5].

Одной из наиболее часто встречающихся деформаций является плосковальгусная установка стопы разной степени тяжести [5, 6, 7]. По мнению Cifuentes-De la Portilla C. et al. (2019) частота встречаемости приобретенного плоскостопия взрослых неуклонно растет [8]. D.N. Papaliodis et al. (2014) отмечали, что от 5 до 20% взрослых страдают от плоскостопия [9].

К факторам риска можно отнести женский пол и поздний взрослый возраст по критериям ВОЗ (средний по данным исследований возраст - 45-55 лет), повышенное питание, прием кортикостероидов, наличие дополнительной ладьевидной кости (os tibiale externum), различные нарушения периферического кровообращения [10, 11, 12, 13].

Этиология приобретенной плоской деформации стопы имеет целый комплекс причин, среди которых на первое место выходит патология сухожилия задне-большеберцовой мышцы (ЗББМ) [10, 14, 15, 16]. Crevoisier X. et al. (2016) утверждали, что дисфункция сухожилия ЗББМ составляет 80% от всех возможных факторов, влияющих на возникновение плоскостопия [12].

В 2013 году Orr J.D. и Nunley J.A. описали вариант появления приобретенного плоскостопия у пациентов с изолированным повреждением только комплекса «spring ligament» одновременно с нормальной структурой сухожилия ЗББМ [17].

Этиологию эластичного варианта плоскостопия подробно изучали D.N. Papaliodis et al. (2014). Продольный свод стопы сохраняет свои рессорные характеристики без нагрузки и уплощается при вертикализации пациента и создания физиологической нагрузки на стопу [9]. Ригидная деформация, в свою очередь, остается уплощенной как без нагрузки, так и при воздействии веса тела пациента на свод стопы. Одной из возможных причин наличия ригидной деформации стопы могут стать тарзальные коалиции [18, 19, 20].

Лучевая диагностика деформаций стопы является неотъемлемой частью стандартного протокола обследования данной группы пациентов и располагает широким спектром методов [21, 22, 23, 24]. До последнего времени наиболее распространенной методикой определения степени плосковальгусной деформации стопы являлась рентгенография с нагрузкой [25, 26]. Рентгенографию в различных проекциях применяют для детальной характеристики продольного свода стопы, а также положения, размеров и формы образующих его костей [27, 28]. Также проводится оценка бокового отклонения костей заднего отдела стопы и динамики изменения свода в процессе лечения.

Настоящим трендом лучевой диагностики приобретенных деформаций стопы сегодня является компьютерная томография с нагрузкой [29, 30, 31, 32]. Существенным недостатком классической компьютерной томографии в диагностике деформаций стопы является невозможность создания нагрузки на стопу [33, 34]. Оценка угловых показателей, а также таких патологий, как импинджмент-синдром, изменение взаиморасположения отдельных костей может быть оценено только при воздействии осевой нагрузки на нижние конечности [34, 35, 36].

De Cesar Netto C. et al. (2017) в своей работе «Flexible adult acquired flatfoot deformity: comparison between weight-bearing and non-weight-bearing measurements using cone-beam computed tomography» отмечали, что при сравнительной оценке эластичной плосковальгусной деформации более достоверные и информативные результаты угловых параметров были получены при наличии нагрузки на стопу [37]. Более точная оценка референтных угловых показателей стопы с возможностью позиционирования

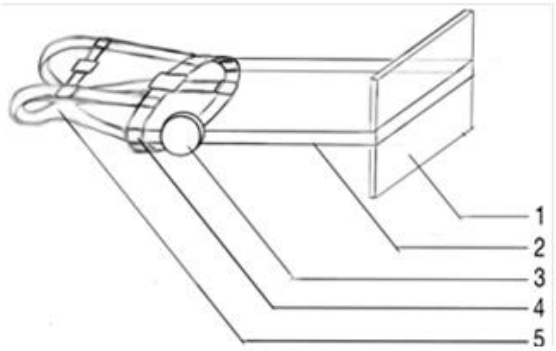

Рис. 1 а (Fig. 1 a)

Рис. 1 б (Fig. 1 b)

Рис. 1. Схема (а) и фотография (б) устройства для функциональной МСКТ стопы с нагрузкой.

1 – опорная площадка, 2 – ремни для крепления опорной площадки, 3 – тензодатчик, 4, 5 – пояс и жилет для фиксации на теле пациента.

Fig. 1. Scheme (a) and photo (b) of the device for functional CT of the foot with weight-bearing.

The width of the bony portion in front of the isthmus (a) and at the level of the attachment site of the tensor tympani muscle (b).

Таблица №1. Технические характеристики протокола МСКТ.

Режим томографирования	Объемный (Volume)
Толщина среза	0,5 мм
Угол наклона гентри	0 гр.
Зона исследования	160 мм
Поле исследования	350 мм
Напряжение	120 кВ
Сила тока	150 мА
Время оборота рентгеновской трубки	0,5 с
Время исследования	0,5 с

точек в трех взаимно перпендикулярных проекциях дает преимущества в предоперационном, а также в послеоперационнном периоде.

Таким образом, использование компьютерной томографии с нагрузкой позволяет более информативно и точно оценить большой спектр патологических изменений в деформированной стопе и определить степень патологии с помощью угловых параметров.

Актуальность.

Высокая распространенность плосковальгусной деформации, а также тенденция к прогрессированию определяют необходимость совершенствования методов лучевой диагностики патологии стопы.

Цель исследования.

Целью данного исследования являлось определение возможностей функциональной МСКТ с нагрузкой в диагностике плосковальгусной деформации путем оценки угловых показателей стопы. Также был проведен сравнительный анализ полученных результатов с данными МСКТ без нагрузки.

Материалы и методы.

В период с декабря 2016 по ноябрь 2018 года на базе университетской клинической больницы №1 Сеченовского университета в кабинете компьютерной томографии Российско-Японского научно-образовательного центра визуализации было обследовано 36 пациентов (59 стоп) с клиническим диагнозом плосковальгусная деформация стопы 1 степени тяжести. Всем пациентам (n=59; 100,0 %) было проведено двухэтапное лучевое обследование на мультиспиральном компьютерном томографе Toshiba Aquilion One (Toshiba, Япония). Первым этапом проводилась функциональная МСКТ стопы с нагрузкой по разработанной методике (патент №2659028): пациент экипировался специальным устройством для создания осевой нагрузки на стопу в горизонтальном положении на ложементе компьютерного томографа (рис.

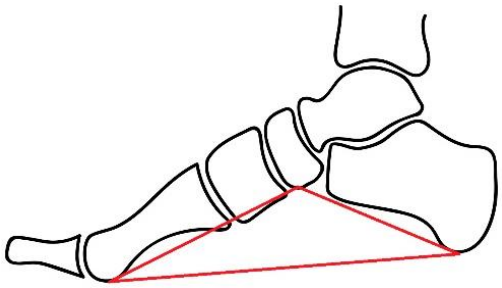

Рис. 2 а (Fig. 2 a)

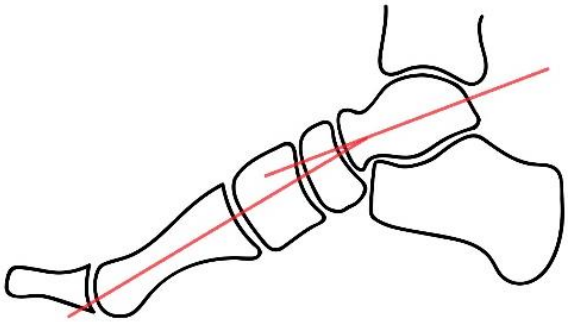

Рис. 2 б (Fig. 2 b)

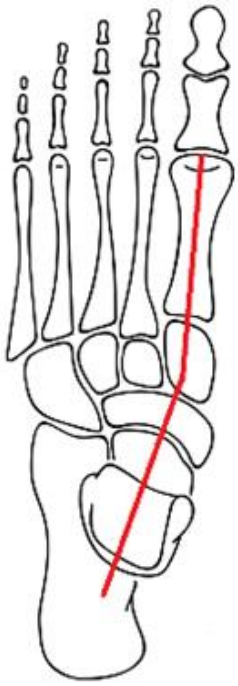

Рис. 2 в (Fig. 2 c)

Рис. 2. Схема определения угловых параметров.

а – угол продольного свода; б – сагиттальный тарзально-1-метатарзальный угол; в – аксиальный тарзально-1-метатарзальный угол.

Fig. 2. Scheme of angular parameter determination.

a – longitudinal arch angle (LAA); b – sagittal tarsal-1-metatarsal angle; c – axial tarsal-1-metatarsal angle.

1). После чего пациенту проводилось классическое МСКТ исследование обеих стоп без нагрузки. Протокол сканирования представлен в таблице 1.

В исследование были включены пациенты с приобретенной плосковальгусной деформацией без хирургических вмешательств на стопе в анамнезе.

Для оценки степени плосковальгусной деформации были использованы 3 угловых параметра стопы: угол продольного свода (УПС) по Богданову, аксиальный тарзально-1-метатарзальный угол (АТМТУ) и сагиттальный тарзально-1-метатарзальный угол (СТМТУ) (рис. 2). Все параметры измерялись на цифровых изображениях фМСКТ и МСКТ.

Результаты.

Оценка 3 угловых параметров стопы проводилась на всех стопах (n = 59) после проведения двухэтапного лучевого обследования (фМСКТ с нагрузкой и МСКТ без нагрузки).

Анализ УПС и СТМТУ проводился на сагиттальных изображениях фМСКТ и МСКТ (рис. 3).

Для измерения АТМТУ необходимо было построить косую мультипланарную реконструкцию (МПР) с осью проходящей через центр таранной и 1 плюсневых костей на сагиттальном изображении. После чего анализ АТМТУ проводился на косых аксиальных изображениях фМСКТ и МСКТ стопы (рис. 4).

Следующим этапом был сравнительный анализ полученных с помощью двух методов данных. Сводные данные измеренных показателей представлены в таблице 2.

Для всех исследованных в работе показателей были построены гистограммы и ящичные диаграммы распределения признаков (рис. 5).

Статистическая обработка полученных материалов показала, что распределения показателей имели асимметрию. Для характеристики совокупностей были использованы медианные значения. В таблице 3 приведены результаты проверки соответствия наблюдаемого распределения каждого показателя закону нормального распределения. Пороговый уровень значимости был принят за 0,05.

Результаты таблицы (значимость) показали, что с вероятностью 0,95 соответствует нормальному закону распределения только показатель АТМТУ без нагрузки (характеризовалось средним значением). Для характеристики центра распределения данных остальных показателей было использовано медианное (центральное)

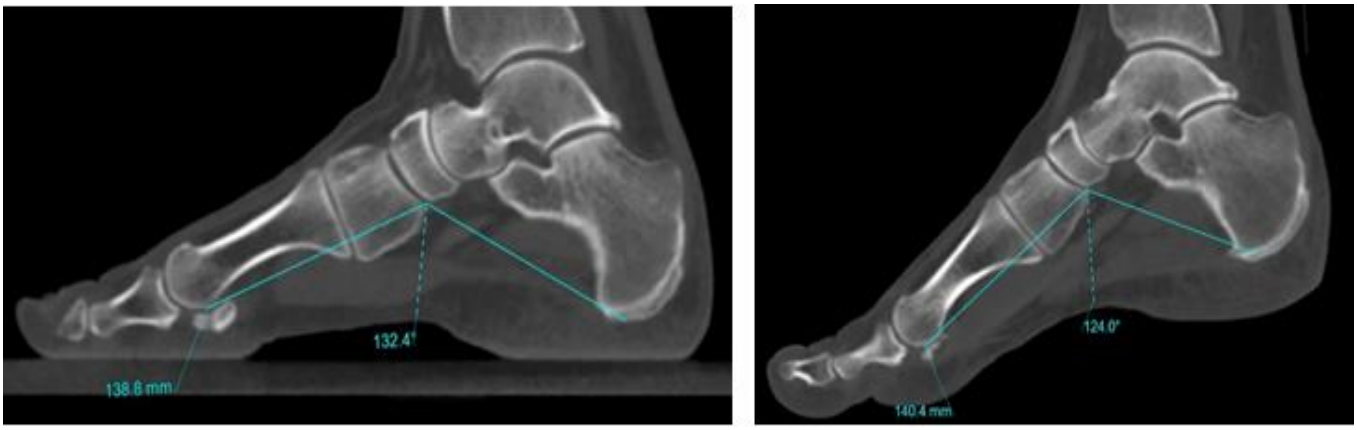

Рис. 3 а (Fig. 3 a)

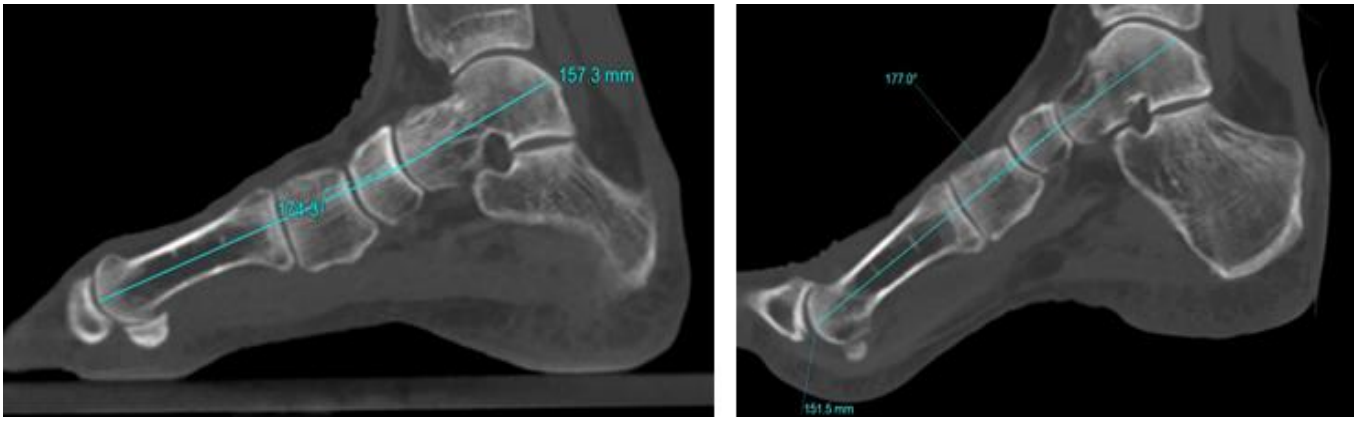

Рис. 3 б (Fig. 3 b)

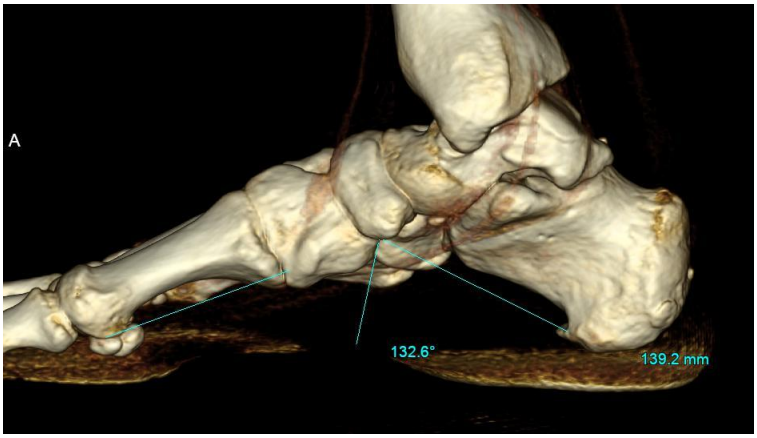

Рис. 3 в (Fig. 3 c)

Рис. 3. фМСКТ и МСКТ-изображения.

а – сагиттальная проекция, определение угла продольного свода; б – сагиттальная проекция, определение сагиттального тарзально-1-метатарзального угла; в – 3D-реконструкция, определение угла продольного свода.

Fig. 3. fMSCT and MSCT images.

a – sagittal view, determination of the angle of the longitudinal arch; b – sagittal view, determination of the sagittal tarsal-1-metatarsal angle; b – 3D reconstruction, determination of the angle of the longitudinal arch.

Рис. 4 а (Fig. 4 a)

Рис. 4 б (Fig. 4 b)

Рис. 4. фМСКТ и МСКТ-изображения.

Определение АТМТУ. а – фМСКТ стопы с нагрузкой, косая аксиальная проекция; б – МСКТ стопы без нагрузки, косая аксиальная проекция.

Fig. 4. fMSCT and MSCT images.

Determination of ATMTA. a – weight-bearing fMSCT of the foot, oblique axial view; b – MSCT of the foot without load, oblique axial view.

Таблица №2. Описательные статистики показателей в выборках (СО – стандартная ошибка среднего, СКО – стандартное отклонение среднего, КВ – коэффициент вариации).

Характеристика	Угловые показатели		
	УПС	СТМТУ	АТМТУ
фМСКТ с нагрузкой			
Минимум	131,0	1,0	6,0
Максимум	140,0	7,0	19,0
Среднее	136,0	2,8	13,2
СО	,4	,2	,4
СКО	2,7	1,8	2,9
Медиана	137,0	2,0	14,0
КВ, %	2,0	**65,3**	21,7
МСКТ без нагрузки			
Минимум	124,0	3,0	2,0
Максимум	132,0	14,0	14,0
Среднее	129,0	7,4	8,2
СО	,2	,3	,3
СКО	1,8	2,9	2,9
Медиана	129,0	40,0	9,0
КВ, %	1,4	7,4	35,6

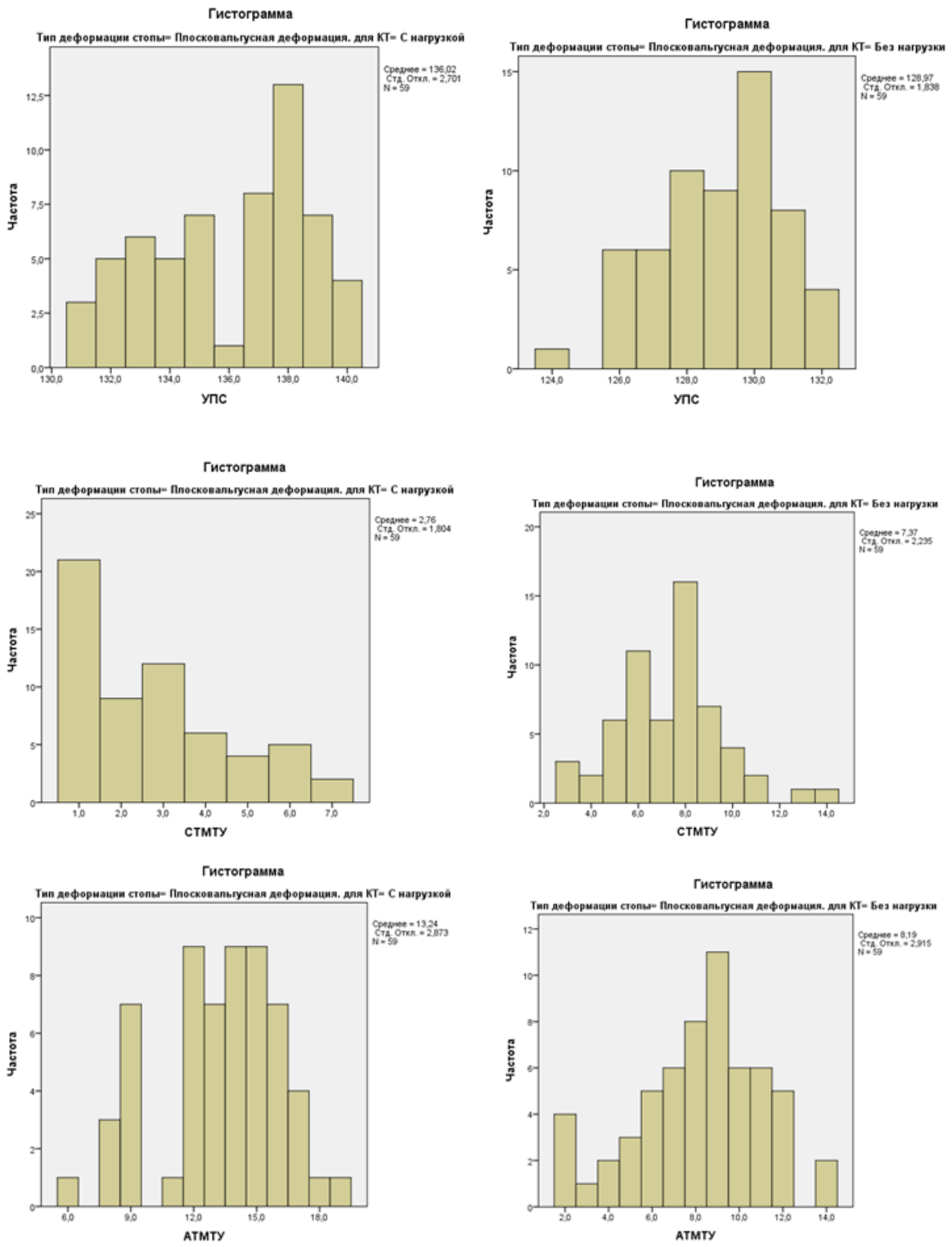
Гистограмма
Тип деформации стопы= Плосковальгусная деформация. для КТ= С нагрузкой
Среднее = 136,02
Стд. Откл. = 2,701
N = 59
Частота
УПС
Гистограмма
Тип деформации стопы= Плосковальгусная деформация. для КТ= Без нагрузки
Среднее = 128,97
Стд. Откл. = 1,838
N = 59
Частота
УПС
Гистограмма
Тип деформации стопы= Плосковальгусная деформация. для КТ= С нагрузкой
Среднее = 2,76
Стд. Откл. = 1,804
N = 59
Частота
СТМТУ
Гистограмма
Тип деформации стопы= Плосковальгусная деформация. для КТ= Без нагрузки
Среднее = 7,37
Стд. Откл. = 2,235
N = 59
Частота
СТМТУ
Гистограмма
Тип деформации стопы= Плосковальгусная деформация. для КТ= С нагрузкой
Среднее = 13,24
Стд. Откл. = 2,873
N = 59
Частота
АТМТУ
Гистограмма
Тип деформации стопы= Плосковальгусная деформация. для КТ= Без нагрузки
Среднее = 8,19
Стд. Откл. = 2,915
N = 59
Частота
АТМТУ

Рис. 5 а (Fig. 5 a)

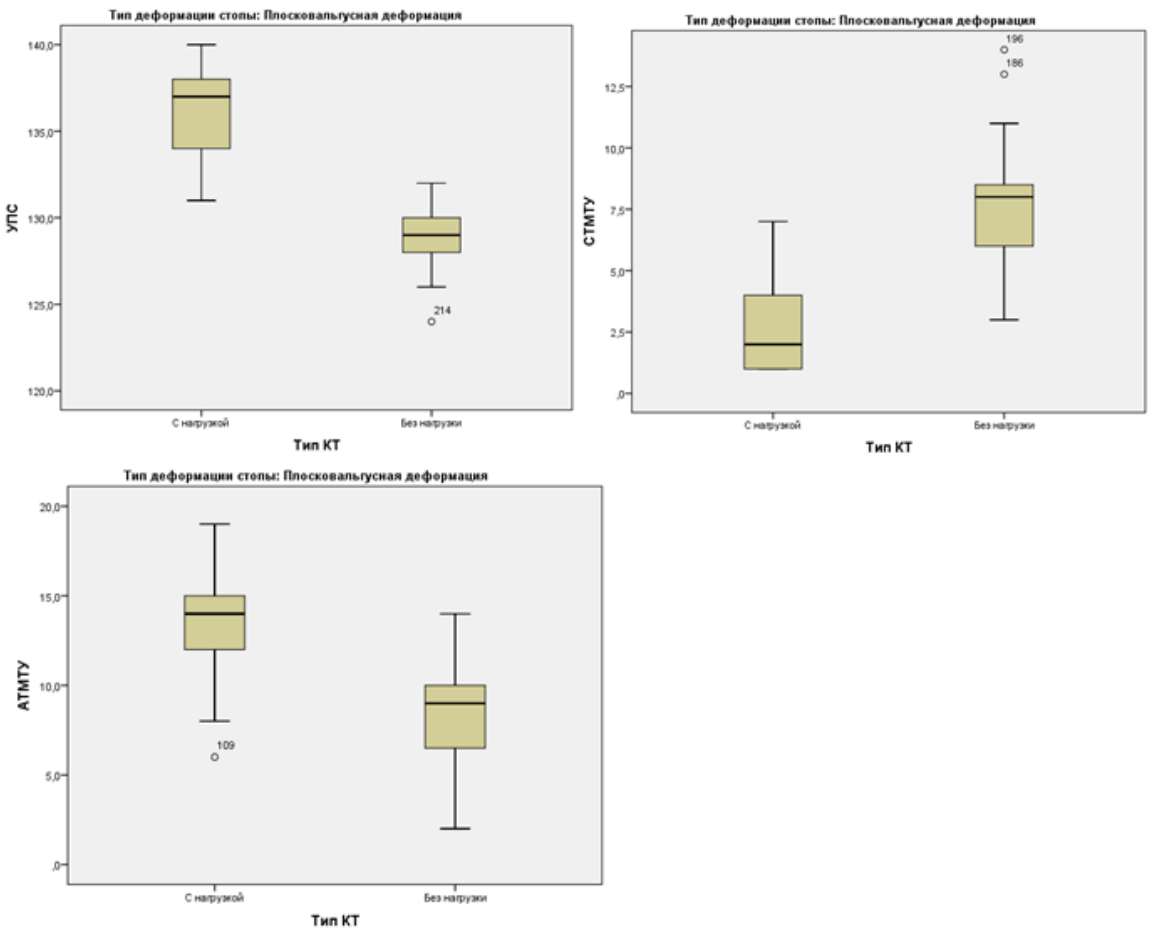

Рис. 5 б (Fig. 5 b)

Рис. 5. Диаграммы распределения показателей.

а – гистограммы показателей УПС, СТМТУ, АТМТУ при фМСКТ и МСКТ; б – ящичные диаграммы показателей УПС, СТМТУ, АТМТУ при фМСКТ и МСКТ.

Fig. 5. Diagrams of the distribution of indicators and the histogram indicators.

a - LAA, STMTA, ATMTA on fMSCT and MSCT; b – box indicators of LAA, STMTA, ATMTA on fMSCT and MSCT.

Таблица №3. Результаты расчета критерия согласия с нормальным распределением.

Тип деформации стопы		Тип МСКТ	Критерий Шапиро-Уилка		
			Статистика	ст.св.	Значимость
Плосковальгусная деформация	УПС	С нагрузкой	,921	59	,001
		Без нагрузки	,950	59	,016
	СТМТУ	С нагрузкой	,857	59	,000
		Без нагрузки	,960	59	,049
	АТМТУ	С нагрузкой	,953	59	,022
		Без нагрузки	**,963**	**59**	**,070**

Таблица №4. Доверительные и предиктивные интервалы для показателей стопы при исследовании с помощью двух методов.

Характеристика		Угловые показатели		
		УПС	СТМТУ	АТМТУ
	фМСКТ с нагрузкой			
95% ДИ для среднего	Низ	135,3	2,3	12,5
	Верх	136,7	3,2	14,0
95% ДИ для медианы	Низ	137,0	2,0	14,0
	Верх	138,0	3,0	15,0
95% ПИ для индивидуальных значений	Низ	131,0	1,0	7,0
	Верх	140,0	7,0	18,5
	МСКТ без нагрузки			
95% ДИ для среднего	Низ	128,5	6,8	7,4
	Верх	129,4	8,0	8,9
95% ДИ для медианы	Низ	129,0	8,0	9,0
	Верх	130,0	9,0	11,0
95% ПИ для индивидуальных значений	Низ	125,0	3,0	2,3
	Верх	132,0	13,5	14,1

значение.

Были рассчитаны 95%-ые доверительные интервалы для среднего и медианных значений разности каждого показателя с нагрузкой и без нагрузки, а также предиктивные (предсказательные) интервалы для индивидуальных значений. Для показателей, имеющих нормальное распределение, рассчитаны параметрические предиктивные интервалы, для показателей с распределением, отличающимся от нормального – непараметрические (на основе бутстрэп-метода).

Целью исследования было сравнение значения показателей при фМСКТ с нагрузкой и МСКТ без нагрузки. В данном случае были представлены зависимые выборки, поэтому использовался парный критерий. Выбор критерия зависел от характера распределения разности значений каждого показателя. В таблице 5 приведены результаты расчета критерия согласия с нормальным распределением.

При пороговом уровне значимости 0,05 у показателей АТМТУ и СТМТУ (выделены жирным шрифтом) распределение можно было считать соответствующим нормальному. Для этих показателей был использован парный t-критерий Стьюдента (табл. 6, 7). Для УПС использовался непараметрический аналог – парный критерий Вилкоксона (табл. 8, 9).

Для показателей АТМТУ и СТМТУ определены высоко статистически значимые различия в зависимости от наличия или отсутствия осевой нагрузки на стопу во время МСКТ-исследования. Расчет парного критерия Вилкоксона для показателя УПС также продемонстрировал высокую степень значимости различий двух методов (табл. 9).

Таким образом, по данным научного исследования было установлено, что для показателя АТМТУ средняя разность значений составила 5,05°, а при 95%-ом доверительном интервале (ДИ) значения показателя находились в пределах от 4,54° до 5,56°. Среднее значение разности СТМТУ при фМСКТ с нагрузкой и МСКТ без нагрузки определена на уровне 4,61°, при 95%-ом ДИ – от 3,97° до 5,25°.

Наиболее важным параметром в оценке степени плоской деформации стопы является УПС, среднее значение разности которого составило 7,5° в пределах от 6,5° до 8° (при 95% и 99% интервалах разности медиан Ходжеса-Лемана).

Установленные средние значения разности вышеописанных показателей являются клинически значимыми, т.к. в ряде случаев использование МСКТ стопы без нагрузки может «маскировать» реальную степень деформации продольного свода стопы, и, в последствии, влиять на тактику лечения пациента.

Обсуждение.

Современная лучевая диагностика располагает большим спектром высокотехнологичных методов для оценки патологии голеностопного сустава и стопы [24, 26, 27, 36]. Визуализация отдельных заболеваний стопы, таких как при-

Таблица №5. Результаты расчета критерия согласия с нормальным распределением для разности значений показателей при фМСКТ с нагрузкой и МСКТ без нагрузки.

Показатель		Тип деформации стопы	Критерий Шапиро-Уилка		
			Статистика	ст.св.	Значимость
	D_АТМТУ	**Плосковальгусная деформация**	**,969**	**59**	**,132**
	D_УПС	Плосковальгусная деформация	,931	59	,002
	D_СТМТУ	**Плосковальгусная деформация**	**,977**	**59**	**,317**

Таблица №6. Результаты расчета парного t-критерия Стьюдента для показателей, имеющих нормальное распределение разности значений (АТМТУ, СТМТУ) при фМСКТ и МСКТ.

	Парные разности							**т**	**ст.св.**	**Знач. (двухсторонняя)**
				95% доверительный интервал для разности		**99% доверительный интервал для разности**				
	Ср.	**Ст. откл.**	**Ст. ошибка ср.**	**Нижн**	**Верхн**	**Нижн**	**Верхн**			
АТМТУ при фМСКТ и МСКТ	5,05	1,95	0,25	4,54	5,56	4,37	5,73	19,882	58	,000
СТМТУ при фМСКТ и МСКТ	-4,61	2,46	0,32	-5,25	-3,97	-5,46	-3,76	-14,415	58	,000

Таблица №7. Итоговые выводы о статистической значимости различий для показателей, имеющих нормальное распределение разности значений фМСКТ и МСКТ.

Показатель	**Парные разности**		**т**	**ст.св.**	**Знач. (двухсторонняя)**	**Стандартизованный эффект по Коэну**	**Байесов коэффициент***	**Вывод**
	Среднее	**Стандартное отклонение**						
АТМТУ при фМСКТ и МСКТ	5,05	1,95	19,882	58	,000	2,6	0,000	**Различия высоко статистически значимые. Эффект очень большой**
СТМТУ при фМСКТ и МСКТ	-4,61	2,46	-14,415	58	,000	1,9	0,000	**Различия высоко статистически значимые. Эффект большой**

Таблица №8. Результаты расчета парного критерия Вилкоксона.

Статистические критерии			УПС
Z			-6,715[b]
Асимптотическая значимость (2-сторонняя)			,000
Значимость Монте-Карло (двухсторонняя)	Значимость		0,000
Значимость Монте-Карло (двухсторонняя)	99% доверительный интервал	НГ	0,000
		ВГ	,000

b. На основе положительных рангов.

Таблица №9. Итоговые выводы о статистической значимости различий УПС, имеющего ненормальное распределение разности значений при фМСКТ с нагрузкой и МСКТ без нагрузки.

Статистические критерии		УПС
Асимптотическая значимость (2-сторонняя)		,000
Медиана разностей		7,5
95% интервал разности медиан Ходжеса-Лемана	НГ	6,5
	ВГ	8,0
99% интервал разности медиан Ходжеса-Лемана	НГ	6,5
	ВГ	8,0

Выводы: Различия высоко статистически значимые.

обретенное плоскостопие взрослых, требует выполнения важного параметра – создания осевой нагрузки на стопы во время исследования [30, 35, 37]. Рентгенологическое исследование стопы с нагрузкой имеет ряд существенных недостатков при определении угловых параметров (сложная анатомия костных структур, суммационный эффект, проекционные искажения, ошибки установки стопы при исследовании), а классическая МСКТ не позволяет создать для стопы оптимальные (физиологические) условия осевой нагрузки во время исследования [33, 34].

Использование специальных приспособлений для создания нагрузки на нижние конечности пациента в горизонтальном положении позволяет выполнять функциональную МСКТ дистальных отделов нижних конечностей с последующей оценкой осевых параметров переднего, среднего и заднего отделов стопы. Имитация осевой нагрузки позволяет максимально приблизить стопу к физиологическим условиям при вертикальном положении тела, что является важным критерием для достоверной диагностики причины болевого синдрома у пациентов с эластичной формой плосковальгусной деформации.

На сегодняшний день угол продольного свода стопы (УПС), определяемый по методике Богданова, является основным параметром для рентгенологической оценки степени уплощения продольного свода стопы у пациентов с плосковальгусной деформацией, который определяет дальнейшую лечебную тактику. Точность определения данного параметра напрямую зависит от наличия или отсутствия осевой нагрузки на стопу во время исследования. Аксиальный и сагиттальный тарзально-1-метатарзальные углы (АТМТУ, СТМТУ) являются вспомогательными критериями оценки степени плосковальгусной деформации и оценивают взаимное расположение таранной и 1 плюсневой костей.

Сравнительный анализ угловых парамет-

ров стопы с помощью фМСКТ с нагрузкой и МСКТ без нагрузки продемонстрировал статистически высоко значимые различия.

Таким образом, можно сделать вывод о высокой клинической значимости применения фМСКТ стопы с нагрузкой в диагностике эластичной формы плосковальгусной деформации, т.к. данная методика позволяет создать физиологические условия осевой нагрузки на нижние конечности пациента, выполняемые при рентгенологическом исследовании, а также полноценно использовать преимущества 3D-оценки стопы с помощью мультиспиральной компьютерной томографии с более точным позиционированием основных точек угловых параметров стопы.

Источник финансирования и конфликт интересов.

Авторы данной статьи подтвердили отсутствие финансовой поддержки исследования и конфликта интересов, о которых необходимо сообщить.

Список литературы:

1. Беленький А.Г. Плоскостопие. Справочник поликлинического врача. 2006; 9: 59-60.

2. Быстров С.В., Федерякин Д.В., Изотов И.А., Карасев В.А., Penn C.T. Сравнительный анализ результатов оперативного лечения вальгусной деформации первого пальца стопы. Верхневолжский медицинский журнал. 2016; 15 (3): 23-25.

3. Arunakul M., Amendola A., Gao Yu., Goetz J.E., Femino J.E., Phisitkul Ph. Tripod Index: A New Radiographic Parameter Assessing Foot Alignment. Foot & Ankle International. 2013; 34: 1411-1420.

4. Toullec E. Adult flatfoot. Orthop Traumatol Surg Res. 2015; 101: 11-7.

5. Мацакян А.М., Ширмазанян А.М., Горохводацкий А.В. Операции на сухожилии задней большеберцовой мышцы при лечении статической плоско-вальгусной деформации. Вестник Смоленской государственной медицинской академии. 2017; 16 (4): 168-177.

6. Булатов А.А., Емельянов В.Г., Михайлов К.С. Плосковальгусная деформация стоп у взрослых (обзор иностранной литературы). Травматология и ортопедия России. 2017; 23 (2): 102-114.

7. Зейналов В.Т., Карданов А.А., Корышков Н.А., Левин А.Н., Шайкевич А.В., Самков А.С., Гаврилова Н.С. Особенности хирургической коррекции посттравматической вальгусной деформации голеностопного сустава сопровождающейся остеоартрозом у пациентов с плосковальгусной деформацией стоп. Кафедра травматологии и ортопедии. 2016; 20 (4); 25-32.

8. Cifuentes-De la Portilla C., Larrainzar-Garijo R., Bayod J. Analysis of the main passive soft tissues associated with adult acquired flatfoot deformity development: A computational modeling approach. J Biomech. 2019; 84: 183-190.

9. Papaliodis D.N., Vanushkina M.A., Richardson N.G., DiPreta J.A. The foot and ankle examination. Med Clin N Am. 2014; 98: 181–204.

10. Бобров Д.С., Ченский А.Д., Слиняков Л.Ю., Якимов Л.А., Хурцилава Н.Д. Причины болевого синдрома у пациентов с приобретенным плоскостопием. Кафедра травматологии и ортопедии. 2015; 14 (2).

11. Миронов С.П., Котельников Г.П. Ортопедия: Национальное руководство. Москва, ГЭОТАР-Медиа, 2008. 832 с.

12. Crevoisier X., Assal M., Stanekova K. Hallux valgus, ankle osteoarthrosis and adult acquired flatfoot deformity: a review of three common foot and ankle pathologies and their treatments. EFORT Open Rev. 2016; 1: 58–64.

13. Meehan R.E., Brage M. Adult acquired flat foot deformity: clinical and radiographic examination. Foot Ankle Clin. 2003; 8: 431-52.

14. Abousayed M.M., Tartaglione J.P., Rosenbaum A.J., Dipreta J.A. Classifications in Brief: Johnson and Strom Classification of Adult-acquired Flatfoot Deformity. Clin Orthop Relat Res. 2016; 474: 588-93.

15. Bubra P.S., Keighley G., Rateesh S., Carmody D. Posterior tibial tendon dysfunction: an overlooked cause of foot deformity. J Family Med Prim Care. 2015; 4: 26-9.

16. Tochukui C. I., James D. B. Jr., Raymond E. Ch., Irvin O. Evaluation and Treatment of Posterior Tibialis Tendon Insufficiency in the Elderly Patients. Geriatric Orthopaedic Surgery & Rehabilitation. 2019; 10: 1-7.

17. Orr J.D., Nunley J.A. 2nd. Isolated spring ligament failure as a cause of adult-acquired flatfoot deformity. Foot Ankle Int. 2013; 34: 818-23.

18. Сапоговский А.В., Кенис В.М. Клиническая диагностика ригидных форм плано-вальгусных деформаций стоп у детей. Травматология и ортопедия России. 2015; 78 (4): 46-51.

19. Сапоговский А.В., Кенис В.М., Хусаинов Р.Х. Диагностическое значение рентгенологических признаков тарзальных коалиций. Травматология и ортопедия России. 2014; 71 (1): 86-91.

20. Cass A.D., Camasta C.A. A review of tarsal coalition and pes planovalgus: clinical examination, diagnostic imaging, and surgical planning. J Foot Ankle Surg. 2010; 49: 274-93.

21. Кожевников О.В., Косов И.С., Иванов А.В., Грибова И.В., Болотов А.В. Сравнительная оценка результатов комплексного и консервативного лечения плосковальгусной деформации стоп у детей. Вестник травматологии и ортопедии им. Н.Н. Приорова. 2015; 2: 55-59.

22. Aebi J., Horisberger M., Frigg A. Radiographic Study of Pes Planovarus. Foot Ankle Int. 2017; 38: 526-531.

23. Barg A., Bailey T., Richter M., de Cesar Netto C., Lintz F., Burssens A., Phisitkul P., Hanrahan C.J., Saltzman C.L. Weightbearing computed tomography of the foot and ankle: emerging technology topical review. Foot Ankle Int. – 2018; 39: 376-386.

24. Mengiardi B., Pinto C., Zanetti M. Spring Ligament Complex and Posterior Tibial Tendon: MR Anatomy and Findings in Acquired Adult Flatfoot Deformity. Semin Musculoskelet Radiol. 2016; 20: 104-15.

25. Жоха К.К., Александрович В.Л. Плоскостопие. Новости лучевой диагностики. 1998; 2: 12–3.

26. Леончук С.С., Евреинова Я.В., Сазонова Н.В. Применение

актуальных референтных линий и углов в диагностике и лечении патологии стопы и голеностопного сустава. REJR. 2018; 8 (4): 143-154.

27. Задерей Ю.Н., Качер В.С., Гадяцкий А.В., Ковалько Н.Т., Роман Л.К., Василенко И.Н. Современные методы и средства диагностики статических деформаций стопы человека. Восточно-Европейский журнал передовых технологий. 2009; 4 (2): 23–7.

28. Bubra P.S., Keighley G., Rateesh S., Carmody D. Posterior tibial tendon dysfunction: an overlooked cause of foot deformity. J Family Med Prim Care. 2015; 4: 26-9.

29. Gbejuade H.O., White P., Hassaballa M., Porteous A.J., Robinson J.R., Murray J.R. Do long leg supine CT scanograms correlate with weight-bearing full-length radiographs to measure lower limb coronal alignment? Knee. 2014; 21: 549-52.

30. Godoy-Santos A., De Cesar Netto C. Weight-bearing computed tomography of the foot and ankle: an update and future directions. Acta Ortop Bras. 2018; 26: 135-9.

31. Krähenbühl N., Tschuck M., Bolliger L., Hintermann B., Knupp M. Measurement and Reliability Using Weightbearing CT Scans of the Orientation of the Subtalar Joint. Foot & Ankle International. 2015; 37: 109-14.

32. Rohan P.Y., Perrier A., Ramanoudjame M., Hausselle J., Lelièvre H., Seringe R., Skalli W., Wicart P. Three-dimensional reconstruction of foot in the weightbearing position from biplanar radiographs: evaluation of accuracy and reliability. J Foot Ankle Surg. 2018; 57: 931-937.

33. Welck M.J., Myerson M.S. The value of Weight-Bearing CT scan in the evaluation of subtalar distraction bone block arthrodesis: Case report. Foot Ankle Surg. 2015; 21: 55-9.

34. Burssens A., Peeters J., Buedts K., Victor J., Vandeputte G. Measuring hindfoot alignment in weight bearing CT: A novel clinical relevant measurement method. Foot Ankle Surg. 2016; 22: 233-238.

35. Yoshioka N., Ikoma K., Kido M., Imai K., Maki M., Arai Y., Fujiwara H., Tokunaga D., Inoue N., Kubo T. Weight-bearing three-dimensional computed tomography analysis of the forefoot in patients with flatfoot deformity. J Orthop Sci. 2016; 21: 154-8.

36. Colin F., Horn Lang T., Zwicky L., Hintermann B., Knupp M. Subtalar Joint Configuration on Weightbearing CT Scan. Foot & Ankle International. 2014; 35: 1057 –1062.

37. De Cesar Netto C., Schon L.C., Thawait G.K., da Fonseca L.F., Chinanuvathana A., Zbijewski W.B., Siewerdsen J.H., Demehri S. Flexible adult acquired flatfoot deformity: comparison between weight-bearing and non-weight-bearing measurements using cone-beam computed tomography. J Bone Joint Surg Am. 2017; 99: 98.

References:

1. Belenky A. G. Flat Feet. Handbook of outpatient physician. 2006; 9: 59-60. (in Russian).

2. Bystrov S. V., Federacin D. V., Izotov A. I., Karasev V. A., Repp S. T. Comparative analysis of the results of operative treatment of hallux valgus of the first toe. Verhnevolzhskiy medical journal. 2016; 15 (3): 23-25. (in Russian).

3. Arunakul M., Amendola A., Gao Yu., Goetz J.E., Femino J.E., Phisitkul Ph. Tripod Index: A New Radiographic Parameter Assessing Foot Alignment. Foot & Ankle International. 2013; 34: 1411-1420.

4. Toullec E. Adult flatfoot. Orthop Traumatol Surg Res. 2015; 101: 11-7.

5. Matsakyan A.M., Shirmazanyan A.M., Gorokhvodatskiy A.V. Operations on the posterior tibial tendon in the treatment of static flat-hallux valgus. Bulletin of Smolensk state medical Academy. 2017; 16 (4): 168-177. (in Russian).

6. Bulatov A. A., Emelyanov V. G., Mikhailov K. S. Flat-hallux valgus of feet in adults (review of foreign literature). Traumatology and orthopedics of Russia. 2017; 23 (2): 102-114. (in Russian).

7. Zeynalov V. T., Kardanov A. A., Koreshkov N. A. Levin A. N., Shaikevich A. V., Samkov A. S., Gavrilova N. V. Features of surgical correction of posttraumatic valgus deformity of the ankle joint accompanied by osteoarthritis in patients with PLANO feet deformation. Department of traumatology and orthopedics. 2016; 20 (4); 25-32. (in Russian).

8. Cifuentes-De la Portilla C., Larrainzar-Garijo R., Bayod J. Analysis of the main passive soft tissues associated with adult acquired flatfoot deformity development: A computational modeling approach. J Biomech. 2019; 84: 183-190.

9. Papaliodis D.N., Vanushkina M.A., Richardson N.G., DiPreta J.A. The foot and ankle examination. Med Clin N Am. 2014; 98: 181–204.

10. Bobrov D. A., Chensky, A. D., Slunakov L. Yu., Yakimov L. A., Khurtsilava N. D. Causes of pain syndrome in patients with acquired flatfoot. Department of traumatology and orthopedics. 2015; 14 (2). (in Russian).

11. Mironov S. P., Kotelnikov G. P. Orthopedics: National guideline. Moscow, GEOTAR-Media, 2008. 832 p. (in Russian).

12. Crevoisier X., Assal M., Stanekova K. Hallux valgus, ankle osteoarthrosis and adult acquired flatfoot deformity: a review of three common foot and ankle pathologies and their treatments. EFORT Open Rev. 2016; 1: 58–64.

13. Meehan R.E., Brage M. Adult acquired flat foot deformity: clinical and radiographic examination. Foot Ankle Clin. 2003; 8: 431-52.

14. Abousayed M.M., Tartaglione J.P., Rosenbaum A.J., Dipreta J.A. Classifications in Brief: Johnson and Strom Classification of Adult-acquired Flatfoot Deformity. Clin Orthop Relat Res. 2016; 474: 588-93.

15. Bubra P.S., Keighley G., Rateesh S., Carmody D. Posterior tibial tendon dysfunction: an overlooked cause of foot deformity. J Family Med Prim Care. 2015; 4: 26-9.

16. Tochukwu C. I., James D. B. Jr., Raymond E. Ch., Irvin O. Evaluation and Treatment of Posterior Tibialis Tendon Insufficiency in the Elderly Patients. Geriatric Orthopaedic Surgery & Rehabilitation. 2019; 10: 1-7.

17. Orr J.D., Nunley J.A. 2nd. Isolated spring ligament failure as a cause of adult-acquired flatfoot deformity. Foot Ankle Int. 2013; 34: 818-23.

18. Sapogovsky A.V., Kenis V. M. Clinical diagnosis of rigid forms of PLANO-valgus deformities of feet in children. Traumatology and orthopedics of Russia. 2015; 78 (4): 46-51. (in Russian).

19. Sapogovsky A.V., Kenis V. M., Khusainov R. H. Diagnostic value of radiological signs of tarsal coalitions. Traumatology and orthopedics of Russia. 2014; 71 (1): 86-91. (in Russian).

20. Cass A.D., Camasta C.A. A review of tarsal coalition and

pes planovalgus: clinical examination, diagnostic imaging, and surgical planning. J Foot Ankle Surg. 2010; 49: 274-93.

21. Kozhevnikov O. V., Kosov I. S., Ivanov A.V., Gribova I. V., Bolotov A.V. Comparative evaluation of the results of complex and conservative treatment of flat-hallux of feet in children. Journal of traumatology and orthopedics N.N. Priorov. 2015; 2: 55-59. (in Russian).

22. Aebi J., Horisberger M., Frigg A. Radiographic Study of Pes Planovarus. Foot Ankle Int. 2017; 38: 526-531.

23. Barg A., Bailey T., Richter M., de Cesar Netto C., Lintz F., Burssens A., Phisitkul P., Hanrahan C.J., Saltzman C.L. Weightbearing computed tomography of the foot and ankle: emerging technology topical review. Foot Ankle Int. – 2018; 39: 376-386.

24. Mengiardi B., Pinto C., Zanetti M. Spring Ligament Complex and Posterior Tibial Tendon: MR Anatomy and Findings in Acquired Adult Flatfoot Deformity. Semin Musculoskelet Radiol. 2016; 20: 104-15.

25. Joha K. K., Alexandrovich V. L. Flat Feet. News of radiation diagnosis. 1998; 2: 12–3. (in Russian).

26. Leonchuk S. S., Evreinov, Y. V., Sazonova N. V. The application of the relevant reference lines and angles in the diagnosis and treatment of pathology of the foot and ankle. REJR. 2018; 8 (4): 143-154. (in Russian).

27. Zaderey Yu. N., Kucher V. S., Gadyatskaya A. V., Kovalko T. N., Roman L. K., Vasilenko I. N. Modern methods and means of diagnosis of static deformations of the foot of man. Eastern European journal of advanced technologies.2009; 4 (2): 23–7. (in Russian).

28. Bubra P.S., Keighley G., Rateesh S., Carmody D. Posterior tibial tendon dysfunction: an overlooked cause of foot deformity. J Family Med Prim Care. 2015; 4: 26-9.

29. Gbejuade H.O., White P., Hassaballa M., Porteous A.J., Robinson J.R., Murray J.R. Do long leg supine CT scanograms correlate with weight-bearing full-length radiographs to measure lower limb coronal alignment? Knee. 2014; 21: 549-52.

30. Godoy-Santos A., De Cesar Netto C. Weight-bearing computed tomography of the foot and ankle: an update and future directions. Acta Ortop Bras. 2018; 26: 135-9.

31. Krähenbühl N., Tschuck M., Bolliger L., Hintermann B., Knupp M. Measurement and Reliability Using Weightbearing CT Scans of the Orientation of the Subtalar Joint. Foot & Ankle International. 2015; 37: 109-14.

32. Rohan P.Y., Perrier A., Ramanoudjame M., Hausselle J., Lelièvre H., Seringe R., Skalli W., Wicart P. Three-dimensional reconstruction of foot in the weightbearing position from biplanar radiographs: evaluation of accuracy and reliability. J Foot Ankle Surg. 2018; 57: 931-937.

33. Welck M.J., Myerson M.S. The value of Weight-Bearing CT scan in the evaluation of subtalar distraction bone block arthrodesis: Case report. Foot Ankle Surg. 2015; 21: 55-9.

34. Burssens A., Peeters J., Buedts K., Victor J., Vandeputte G. Measuring hindfoot alignment in weight bearing CT: A novel clinical relevant measurement method. Foot Ankle Surg. 2016; 22: 233-238.

35. Yoshioka N., Ikoma K., Kido M., Imai K., Maki M., Arai Y., Fujiwara H., Tokunaga D., Inoue N., Kubo T. Weight-bearing three-dimensional computed tomography analysis of the forefoot in patients with flatfoot deformity. J Orthop Sci. 2016; 21: 154-8.

36. Colin F., Horn Lang T., Zwicky L., Hintermann B., Knupp M. Subtalar Joint Configuration on Weightbearing CT Scan. Foot & Ankle International. 2014; 35: 1057 –1062.

37. De Cesar Netto C., Schon L.C., Thawait G.K., da Fonseca L.F., Chinanuvathana A., Zbijewski W.B., Siewerdsen J.H., Demehri S. Flexible adult acquired flatfoot deformity: comparison between weight-bearing and non-weight-bearing measurements using cone-beam computed tomography. J Bone Joint Surg Am. 2017; 99: 98.

НЕКРОЛОГ

Виктор Иосифович Домбровский

29 мая 2019 года ушел из жизни наш друг и коллега доктор медицинских наук, профессор, заведующий кафедрой лучевой диагностики, руководитель центра лучевой диагностики и отделения магнитно-резонансной и рентгеновской компьютерной томографии Ростовского государственного медицинского университета МЗ РФ

Виктор Иосифович Домбровский.

Вся жизнь Виктора Иосифовича – яркий пример служения любимой профессии, верности своим идеалам и убеждениям.

Окончив в 1973 году Ростовский государственный медицинский институт, В.И. Домбровский работал в Научно-исследовательском институте медицинской радиологии АМН СССР (г. Обнинск), где в 1982 г. защитил кандидатскую диссертацию, по результатам которой был удостоен премии Ленинского комсомола в области науки и техники.

Без малого 30 лет своей трудовой деятельности он отдал Ростовскому государственному медицинскому университету, в котором впервые на Юге России начал осваивать и внедрять в клиническую практику магнитно-резонансную томографию - выдающуюся медицинскую инновацию XX века. Изучению возможностей этого метода в диагностике опухолей и других заболеваний почек Виктор Иосифович посвятил свою докторскую диссертацию, успешно защитив её в 2004 году.

Виктор Иосифович Домбровский - член редколлегии «Российского электронного журнала лучевой диагностики», журналов «Лучевая диагностика и терапия», «Вестник урологии», постоянный член Оргкомитета Национального конгресса радиологов, член Российского общества специалистов по лучевой диагностике, Международного общества магнитного резонанса в медицине (ISMRM), Европейского общества радиологов (ESR), Европейского общества онкологических изображений (ESOI).

Домбровский В.И. автор 145 научных трудов, в том числе 2 монографии 4 изобретений и 10 учебно-методических пособий.

Утрата тяжела и безвременна. Мы искренне разделяем скорбь и горечь этой невосполнимой потери с родственниками и близкими.

Светлая память об этом энергичном, жизнерадостном и талантливом человеке сохранится в наших сердцах, а его имя - в истории отечественной медицинской науки.

Сотрудники кафедры лучевой диагностики и лучевой терапии Сеченовского Университета и редколлегия REJR приносят соболезнования родственникам и близким Виктора Иосифовича, выражают огромное уважение вкладу профессора в развитие специальности, и скорбят в связи с его уходом.

НЕКРОЛОГ

Эра Арсеньевна Береснева

1 августа 2019 года на 91 году ушла из жизни легендарный врач, рентгенолог, д.м.н., профессор Эра Арсеньевна Береснева.

Эра Арсеньевна родилась в г. Горьком (Н. Новгороде) в семье военнослужащего, но свой профессиональный путь начала, в Москве, во 2-м МОЛГМИ им. Н.И. Пирогова. После окончания с отличием в 1952 оду университета несколько лет работала врачом в поселке Чилик КазССР, а потом - участковым терапевтом в поликлинике № 42 г. Москвы.

В 1957 году Эра Арсеньевна окончила в НИИ СП им. Н.В. Склифисовского ординатуру по рентгенологии, а через три года пришла в отделение рентгенологии, где и работала всю сврю жизнь. С 1993 по 2005 Э.А. Береснева руководила отделением неотложной рентгенодиагностики, в следующие годы работала главным научным сотрудником и научным консультантом.

Эра Арсеньевна посвятила свою научную карьеру усовершенствованию рентгенологических методик и разработке рентгеносемиотики острых заболеваний и повреждений органов брюшной полости и забрюшинного пространства, послеоперационных абдоминальных осложнений. Она создавала программу курсов усовершенствования по неотложной рентгенологии для врачей Москвы и других городов. Все эти годы Эра Арсеньевна обучала ординаторов-рентгенологов института скорой помощи.

Профессор Береснева является автором 255 научных работ, 8 монографий и 12 методических рекомендаций. За высокий профессионализм Эра Арсеньевна получила звания заслуженного врача РФ и академика РАЕН, была награждена медалями «Ветеран труда» (1985), «В память 850-летия Москвы» (1997), «За милосердие» Международного фонда «Меценаты столетия» (2006).

Коллеги-рентгенологи, клиницисты и пациенты будут помнить Эру Арсеньевну не только как большого профессионала и настоящего энтузиаста своего дела, но и как прекрасного, отзывчивого человека, настоящую женщину и талантливого педагога.

Коллектив НИИ СП им. Н.В Склифосовского и коллектив журнала REJR выражает соболезнование родными и близкими Эры Арсеньевны Бересневой. Мы помним Вас!

АВТОРАМ

ТРЕБОВАНИЯ К ПУБЛИКАЦИЯМ В ЖУРНАЛЕ

REJR

Российский Электронный Журнал Лучевой Диагностики (REJR, www.rejr.ru) принимает к публикации оригинальные статьи, обзоры литературы, описания клинических случаев, лекции и тезисы докладов конференций.

Публикации принимаются по электронному адресу: rejr@rejr.ru

Публикации должны соответствовать тематике журнала, т.е. касаться следующих направлений – лучевая диагностика, лучевая терапия и интервенционная хирургия.

Публикации в журнале бесплатны.

Все статьи проходят двойное слепое рецензирование членами редакционного совета, а также ведущими специалистами по соответствующим научным и клиническим направлениям.

Требования к публикациям составлены согласно "Единым требованиям к рукописям, представляемым в биомедицинские журналы (Ann Intern Med 1997;126:36-47)".

1. Статьи принимаются на двух языках: русском и английском.

Для подачи статьи необходимо представить официальное направление от учреждения, в котором выполнена работа, с визой руководителя на первой странице.

Статья направляется в редакцию по электронной почте. Сопроводительные документы могут быть направлены в отсканированном виде и/или обычной почтой.

Сопроводительные документы могут быть направлены в сканированном виде/обычной почтой.

Статья должна быть напечатана шрифтом Times New Roman № 12 через 1,5 интервала. Страницы должны быть пронумерованы.

На первой странице необходимо указать инициалы и фамилию автора (авторов), название статьи, полное название учреждения (учреждений), в котором выполнена работа, город, страна. Обязательно следует указать, в каком учреждении работает каждый из авторов.

Редакция оставляет за собой право при необходимости сокращать, проводить коррекцию текста и оформления статьи без уведомления авторов.

Правила оформления научных статей.

Оригинальные статьи должны иметь следующие разделы: краткое введение, материал и методы исследования, результаты исследования и обсуждение, заключение или выводы.

Случаи из практики должны иметь следующие разделы: введение/актуальность проблемы, данные истории болезни, данные клинического, лабораторного и лучевого обследования пациента, обсуждение полученных результатов, заключение.

Для написания оригинальных статей используются стандарты CONSORT,

систематических обзоров и мета-анализов – стандарты PRISMA.

Рекомендуется воспользоваться учебным пособием Н.Г. Поповой, Н.Н Коптяевой «Академическое письмо: статьи IMRAD» (Попова Н.Г., Коптяева Н.Н. Академическое письмо: статьи IMRAD. Учебное пособие для аспирантов и научных сотрудников естественнонаучных специальностей. Екатеринбург: ИФиП УрО РАН, 2015. 160 с.).

Титульная страница:

На русском языке: заглавие статьи; инициалы и фамилии авторов; принадлежность автора к соответствующему учреждению; полное название учреждений, из которых вышла работа.

На английском языке: заглавие статьи; инициалы и фамилии авторов; принадлежность автора к соответствующему учреждению; полное название учреждений, из которых вышла работа.

Для первого автора необходимо дополнительно указать телефон; e-mail для обратной связи

Структурированное резюме на русском и английском языках, для оригинальных статей и случаев из практики, построенное СТРОГО по схеме:

Цель исследования.
Материал и методы.
Результаты.
Обсуждение.
Выводы/Заключение.

Подзаголовки резюме выделяются жирным шрифтом. Для обзорных статей строгая структура резюме не обязательна.

Резюме должно сопровождаться ключевыми словами (не менее трех). **Объем текста авторского резюме не должно превышать 250 слов.**

Ключевые слова через запятую на русском и английском языках.

При выборе ключевых слов рекомендуется руководствоваться словарем ключевых слов MeSH.

Авторам следует пользоваться современной русскоязычной научной терминологией и не употреблять «кальки» терминов, транскрибированных с иностранных слов. Сокращение слов и названий (не более 3), кроме общепринятых сокращений мер, физических и математических величин и терминов, допускается только с первоначальным указанием полного названия. Узкоспециальные термины должны быть расшифрованы.

Содержание оригинальной статьи.
Введение.
Цель исследования.
Материал и методы.
Результаты.
Обсуждение.
Выводы/Заключение.
Список литературы.
Содержание случаев из практики.
Введение/Актуальность проблемы.
Данные истории болезни.
Данные клинического, лабораторного и лучевого обследования.
Обсуждение.
Заключение.
Список литературы.

Статья должна быть тщательно выверена автором. В математических формулах необходимо четко разметить все элементы: латинские и греческие буквы, надстрочные и подстрочные индексы, прописные и строчные буквы, сходные по написанию буквы и цифры.

Список составляют по правилам оформления пристатейных списков литературы (библиография) для авторов с учетом «Единых требований к рукописям, представляемым в биомедицинские журналы» Международного комитета редакторов медицинских журналов (Uniform Requirements for Manuscripts Submitted to Biomedical Journals).

Библиографические ссылки должны быть пронумерованы, в тексте они даются в скобках в соответствии со списком литературы.

Автор несет полную ответственность за точность данных списка литературы.

Ссылки на рефераты и авторефераты не признаются международным сообществом, поэтому давать их не следует.

Таблицы должны содержать обобщенные и статистически обработанные данные. Каждая таблица должна иметь номер и заголовок. Единицы измерения даются в системе СИ.

Иллюстративный материал (фотографии, рисунки, схемы, диаграммы) прилагается **по тексту** и **отдельным файлом**.

Подрисуночные подписи.

После каждого рисунка необходимо указывать **подрисуночные подписи на русском и английском языках.**

Пример. Рис. 1. Метод исследования, проекции. Область исследования. Краткое описание рисунка.

Fig. 1. Method, reconstractions. Area of interest. Description.

В подписях к микрофотографиям необходимо указать метод окраски и увеличение.

Фотографии должны быть предоставлены в оригинальном виде без применения ре-

туши и цветокоррекции.

Изображения должны быть представлены в форматах TIFF, JPG (самого высокого качества).

Размер снимка должен быть не менее 1500*1500 пикселей.

Объект съемки должен быть в фокусе.

Ответственность авторов.

Автор обязательно подписывает статью. Коллективная статья должна быть подписана всеми авторами. Ставя под статьей свою подпись, автор тем самым передает редакции право на ее издание, гарантирует ее оригинальность и удостоверяет, что ни сама статья, ни рисунки к ней не были опубликованы ранее и не посланы для публикации в другие издания.

При определении авторства рекомендуется руководствоваться критериями ICJME.

Автор должен иметь точную и полную информацию по исследованию, описанному в статье, которая может быть представлена по запросу.

Автор не имеет право представлять одну статью на публикацию в нескольких научных изданиях. В случае использования в статье информации, которая была ранее опубликована, автор обязан указать источник и автора цитируемой информации. Кроме того, автор обязан предоставить редактору копию цитируемой статьи.

Автору необходимо подтвердить, что его статья оригинальна, и указать источники цитируемой информации, при наличии таковой, для получения разрешения ссылки на работы других авторов.

Автор несет ответственность за соблюдение национальных и местных законов при проведении исследований с участием людей и животных.

Автор должен получить разрешение на публикацию от человека (людей), который принимал участие в исследовании, и соблюдать конфиденциальность.

Необходимо заявить о наличии или отсутствии потенциального конфликта интересов (например, конкурирующие интересы, которые, по мнению автора, могут иметь прямое или опосредованное влияние на публикационный процесс) (см. рекомендации ICJME).

При идентификации значительной ошибки в публикации автор обязан незамедлительно сообщить об этом редактору. На протяжении всего процесса публикации автор обязан сотрудничать с редактором и издателем, добавляя, убавляя и исправляя статью, в случае необходимости. При выявлении значительной ошибки, неточности данных и др. после публикации редакция оставляет за собой право изъять опубликованную статью.

Автор полностью берет на себя ответственность за возможный плагиат текста, рисунков и др. Любое нарушение авторских прав будет рассмотрено согласно алгоритму COPE.

При рассмотрении полученных авторских материалов Редакция руководствуется «Едиными требованиями к рукописям, представляемым в биомедицинские журналы» (Intern. committee of medical journal editors. Uniform requirements for manuscripts submitted to biomedical journals // Ann. Intern. Med. 1997; 126: 36–47), принципами EASE и «Singapore Statement on Research Integrity».

Авторам рекомендуется предоставлять ссылку на свой цифровой профиль в ORCID.

Статьи, представленные с нарушением правил оформления, не рассматриваются.

Корректура авторам не высылается.

Правила оформления пристатейных списков литературы.

Правила оформления пристатейных списков литературы (библиография) для авторов составлены с учетом "Единых требований к рукописям, представляемым в биомедицинские журналы" Международного комитета редакторов медицинских журналов (Uniform Requirements for Manuscripts Submitted to Biomedical Journals).

Правильное описание используемых источников в списках литературы является залогом того, что цитируемая публикация будет учтена при оценке научной деятельности ее авторов и организаций, где они работают.

Библиографическое описание отечественных журналов полное, иностранные должны соответствовать стилю PubMed или MEDLINE.

Порядок составления списка: 1) автор(ы) книги или статьи (при авторском коллективе до 6 человек включительно упоминаются все, при больших авторских коллективах -- 6 первых авторов "и др.", в иностранных -- "et al."); 2) если в качестве авторов книг выступают редакторы, после фамилии следует ставить "ред.", в иностранных "ed."; 3)

название книги и статьи; 4) выходные данные.

Образец списка литературы (состоит из двух частей):

Литература

1. Tasali N., Cubuk R., Sinanoğlu O., Sahin K., Saydam B. MRI in Stress Urinary Incontinence Endovaginal MRI With an Intracavitary Coil and Dynamic Pelvic MRI. Urology Journal. 2012; 9 (1): 397□404.

2. Тупикина Н.В., Касян Г.Р., Гвоздев М.Ю., Баринова М.Н., Пушкарь Д.Ю. Недержание мочи при напряжении после хирургического лечения пролапса тазовых органов. Экспериментальная и клиническая урология. 2014; 2: 98-102.

3. Баринова М.Н., Солопова А.Е., Гвоздев М.Ю., Годунов Б.Н., Терновой С.К. Магнитно-резонансная томография при стрессовом недержании мочи. Акушерство, гинекология, репродуктология. 2015; 9 (1): 43-52.

References

1. Tasali N., Cubuk R., Sinanoğlu O., Sahin K., Saydam B. MRI in Stress Urinary Incontinence Endovaginal MRI With an Intracavitary Coil and Dynamic Pelvic MRI. Urology Journal. 2012; 9 (1): 397-404.

2. Tupikina N.V., Kasyan G.R., Gvozdev M.Yu., Barinova M.N., Pushkar' D.Yu. Stress incontinence after surgery for pelvic organ prolapse. Experimental and clinical urology. 2014; 2: 98-102 (in Russian).

3. Barinova M.N., Solopova A.E., Gvozdev M.Yu., Godunov B.N., Ternovoy S.K. Magnetic Resonance Imaging for Stress Urinary Incontinence. Obstetrics, gynecology, reproductology. 2015; 9 (1): 43-52 (in Russian).

Оформление книг, монографий, сборников:

Юдин Л.А., Кондрашин С.А. Лучевая диагностика заболеваний слюнных желез. Москва, Видар, 1995. 120 с.

Yudin L.A., Kondrashin S.A. Radiology of the salivary glands diseases. Moscow, Vidar, 1995. 120 p. (in Russian).

Оформление статьи с DOI:

McHugh K., Disini L. Commentary: for the children's sake, avoid non-contrast CT. Cancer Imaging. 2011; 1 (11): 16–18. DOI: 10.1102/1470–7330.2011.0003

Оформление интернет-ресурса:

Chronic respiratory disease (2015). Available at: http://www.who.int/respiratory/other/Pulmonary_hypertension/ru/ (accessed 7 February 2014) (in Russian).

.



REJR

Том 9. №2. 2019 год.