www.rejr.ru

ISSN 2222-7415

REJR

Russian Electronic Journal of Radiology
Российский Электронный Журнал Лучевой Диагностики

Том 9. N 4 . 2019 год.

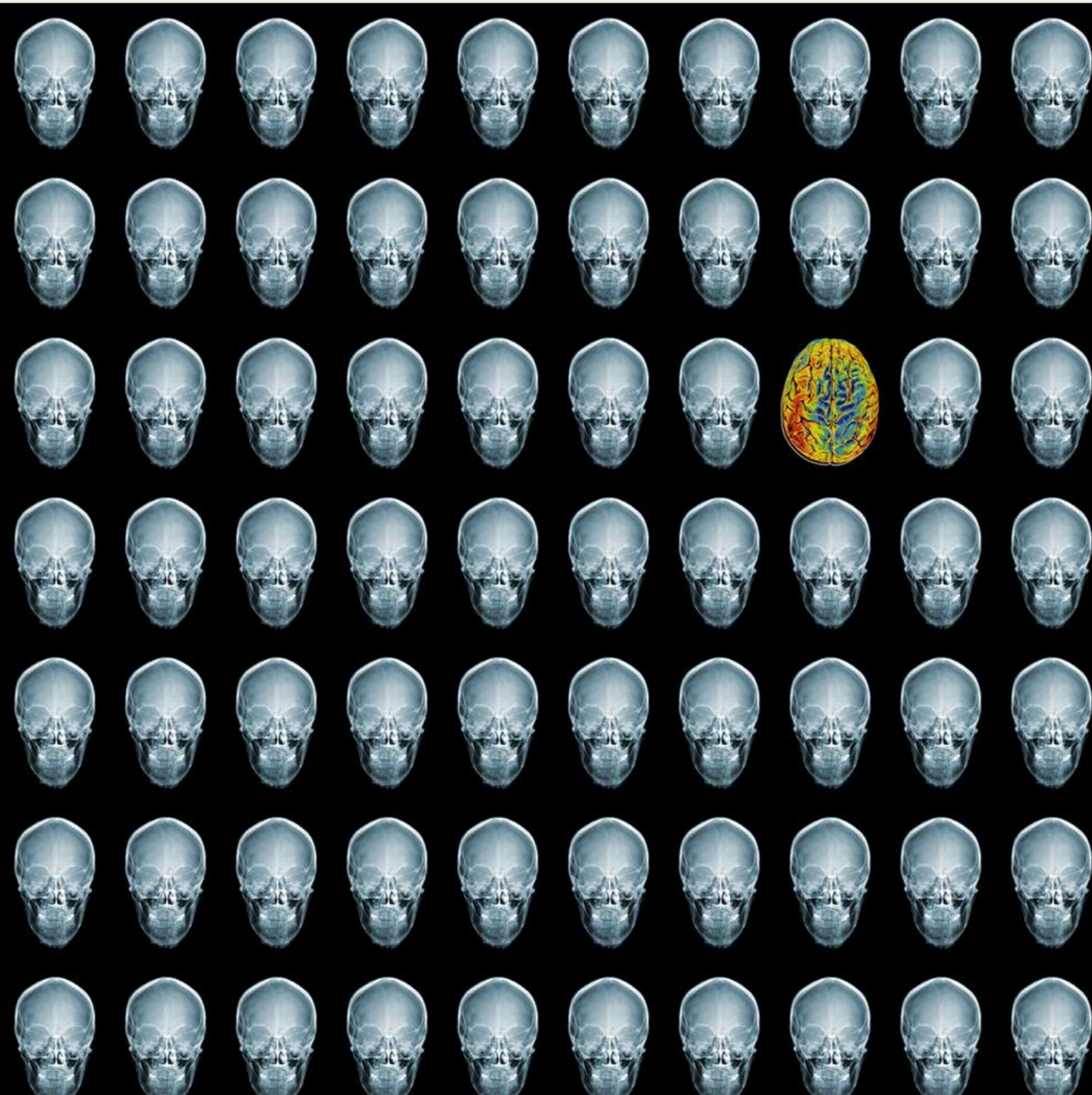

REJR

Российский Электронный Журнал Лучевой Диагностики
Russian Electronic Journal of Radiology (REJR)
Том 9. № 4. 2019 год.

Редакционный отдел:
Редакторы:
Е.В. Евсеева
Л.Б. Капанадзе
Редакторы перевода:
О.Ю. Павлова
А.С. Беляев
Технические редакторы:
Д.А. Вершинин
А.С. Абнизов
Верстка:
А.А. Лисавин

Адрес журнала:
www.rejr.ru
Почта журнала:
rejr@rejr.ru

Техническая поддержка:
admin@rejr.ru

REJR *– рецензируемое научное электронное периодическое издание по лучевой диагностике*

Периодичность издания – 4 раза в год

Языки: русский и английский

Журнал зарегистрирован в Федеральной службе по надзору за соблюдением законодательства в сфере массовых коммуникаций и охране культурного наследия

Регистрационный номер:
Эл №ФС77-76879
от 24 сентября 2019 г.

ISSN 2222-7415
Входит в перечень ВАК и базу цитирования SCOPUS

Главный редактор:
Академик РАН, профессор **С.К. Терновой** (Москва)

Первый заместитель главного редактора:
Член-корр. РАН, профессор **Серова Н.С.** (Москва)

Заместители главного редактора:
Профессор **Бахтиозин Р.Ф.** (Москва)
Профессор **Шехтер А.И.** (Москва)

Редакционная коллегия:
Профессор **Вишнякова М.В.** (Москва)
Академик РАН, профессор **Глыбочко П.В.** (Москва)
Профессор **Домбровский В.И.** (Ростов-на-Дону)
Профессор **Кондрашин С.А.** (Москва)
Professor **Hedvig Hricak** (USA)
Professor **Teruhito Mochizuki** (Japan)
Professor **Rainer Rienmueller** (Austria)

Редакционный совет:
Академик РАН, профессор **Адамян Л.В.** (Москва)
Академик РАН, профессор **Акчурин Р.С.** (Москва)
Академик РАН, профессор **Алекян Б.Г.** (Москва)
Профессор **Амосов В.И.** (Санкт- Петербург)
Профессор **Аржанцев А.П.** (Москва)
Академик РАН, профессор **Беляков Н.А.** (Санкт- Петербург)
Профессор **Дергилев А.П.** (Новосибирск)
Академик РАН, профессор **Долгушин Б.И.** (Москва)
Профессор **Завадовская В.Д.** (Томск)
Профессор **Зеликман М.И.** (Москва)
Профессор **Игнатьев Ю.Т.** (Омск)
Член-корр. РАН, профессор **Коков Л.С.** (Москва)
Академик РАН, профессор **Котельников Г.П.** (Самара)
Профессор **Кудряшова Н.Е.** (Москва)
Член-корр. РАН, профессор **Мардынский Ю.С.** (Москва)
Профессор **Митьков В.В.** (Москва)
Профессор **Рогожин В.А.** (Киев, Украина)
Профессор **Рожкова Н.И.** (Москва)
Профессор **Трофимова Т.Н.** (Санкт- Петербург)
Профессор **Тухбатуллин М.Г.** (Казань)
Профессор **Тюрин И.Е.** (Москва)
Профессор **Тютин Л.А.** (Санкт- Петербург)
Профессор **Усов В.Ю.** (Томск)
Профессор **Шарифуллин В.А.** (Москва)
Профессор **Шахов Б.Е.** (Нижний Новгород)
Professor **Adam Andreas** (Great Britain)
Professor **Nicholas Gourtsoyiannis** (Greece)
Professor **Marat Khodzhibekov** (Uzbekistan)
Professor **Andrey Kholodniy** (USA)
Professor **Raushan Rakhimzhanova** (Kazakhstan)
Professor **Hans Ringertz** (Sweden)
Professor **Jean Louis Sablayrolles** (France)

Canon

ONE Aquilion VISION EDITION

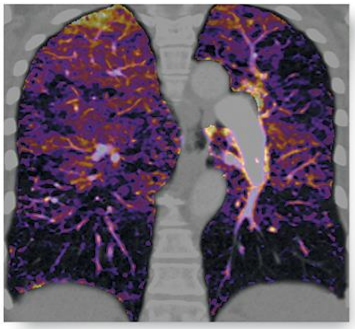

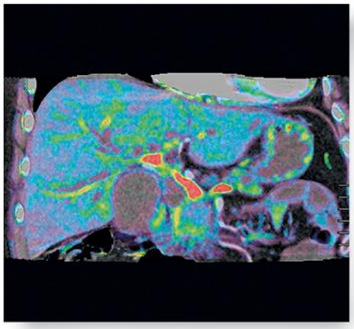

Aquilion ONE VISION EDITION — лидер компьютерной томографии

- 640 срезов за 0,275 секунды.
- UltraHelical — режим сверхбыстрого сканирования.
- Динамическое объемное сканирование в режиме 4D.
- Двухэнергетический режим сканирования и автоматическая субтракция костей и легких.
- SEMAR — уникальный алгоритм удаления артефактов от металла.

АО «Канон Медикал Системз»

Made For life

123242, Москва, Новинский бульвар, 31, ТДЦ «Новинский»
Тел.: + 7 (495) 626 5809, факс: + 7 (495) 626 5807, ru.medical.canon

СОДЕРЖАНИЕ

ОТ РЕДАКЦИИ.....7

ОРИГИНАЛЬНЫЕ СТАТЬИ

ЦЕРЕБРАЛЬНЫЙ КРОВОТОК, ИЗМЕРЕННЫЙ С ПОМОЩЬЮ МРТ В РЕЖИМЕ МАРКИРОВКИ АРТЕРИАЛЬНЫХ СПИНОВ (ARTERIAL SPIN LABELING ASL), И МРТ-ПРИЗНАКИ ВОЗРАСТ-ЗАВИСИМОЙ ЦЕРЕБРАЛЬНОЙ МИКРОАНГИОПАТИИ (БОЛЕЗНИ МАЛЫХ СОСУДОВ).....8-17

Сергеева А.Н., Добрынина Л.А., Гаджиева З.Ш., Забитова М.Р., Селиверстова Е.В., Кротенкова М.В.

СОВРЕМЕННЫЕ ПОДХОДЫ К ДИАГНОСТИКЕ ТРАВМ СРЕДНЕЙ ЗОНЫ ЛИЦА ПО ДАННЫМ МУЛЬТИСПИРАЛЬНОЙ КОМПЬЮТЕРНОЙ ТОМОГРАФИИ.....18-30

Павлова О.Ю., Серова Н.С., Давыдов Д.В.

ВОЗМОЖНОСТИ ПРИМЕНЕНИЯ МЕТОДОВ КОМПЛЕКСНОЙ ЛУЧЕВОЙ ДИАГНОСТИКИ У ПАЦИЕНТОВ С ДЕЗОМОРФИНОВОЙ ЗАВИСИМОСТЬЮ НА ПОСЛЕОПЕРАЦИОННЫХ ЭТАПАХ ЛЕЧЕНИЯ....31-42

Бабкова А.А., Серова Н.С., Медведев Ю.А.

ВЛИЯНИЕ ФАКТОРОВ РИСКА, ВЫЯВЛЯЕМЫХ ПРИ КТ И МРТ, НА ТАКТИКУ ЛЕЧЕНИЯ ПАЦИЕНТОВ С НЕЙРОБЛАСТОМОЙ ШЕИ.....43-55

Терновая Е.С., Рубцова Н.А., Качанов Д.Ю., Шаманская Т.В., Варфоломеева С.Р., Терещенко Г.В.

ЛУЧЕВАЯ ДИАГНОСТИКА ФИБРОЗИРУЮЩЕГО САРКОИДОЗА ОРГАНОВ ДЫХАНИЯ.....56-67

Амосов И.В., Сперанская А.А., Баранова О.П., Яковлева Н.С.

ВОЗМОЖНОСТИ ПЭТ/КТ С 18F-ФТОРДЕЗОКСИГЛЮКОЗОЙ В ДИАГНОСТИКЕ ИНФЕКЦИОННОГО ЭНДОКАРДИТА НАТИВНОГО КЛАПАНА.....68-76

Асланиди И.П., Пурсанова Д.М., Мухортова О.В., Шурупова И.В., Катунина Т.А., Муратов Р.М., Сергуладзе С.Ю., Мироненко В.А..

ПРИМЕНЕНИЕ ИНТРАОПЕРАЦИОННОЙ СИСТЕМЫ ТРЕХМЕРНОЙ ВИЗУАЛИЗАЦИИ ПРИ ОПЕРАЦИЯХ ЭНДОПРОТЕЗИРОВАНИЯ АОРТЫ.....77-81

Лепилин П.М., Колегаев А.С., Саличкин Д.В., Кучин И.В., Комлев А.Е., Полевая Т.Ю., Имаев Т. Э., Акчурин Р.С., Терновой С.К., Федотенков И.С.

МЕТАБОЛИЧЕСКАЯ ВИЗУАЛИЗАЦИЯ РАКА МОЛОЧНОЙ ЖЕЛЕЗЫ МЕТОДОМ ОДНОФОТОННОЙ ЭМИССИОННОЙ КОМПЬЮТЕРНОЙ ТОМОГРАФИИ С 99МТС-1-ТИО-D-ГЛЮКОЗОЙ.....82-96

Вернадский Р.Ю., Медведева А.А., Гарбуков Е.Ю., Синилкин И.Г., Брагина О.Д., Зельчан Р.В., Слонимская Е.М., Чернов В.И..

РОЛЬ УЛЬТРАЗВУКОВОЙ ЭЛАСТОГРАФИИ СДВИГОВОЙ ВОЛНЫ И ЭХОМОРФОМЕТРИИ ШЕЙКИ МАТКИ В ПРОГНОЗИРОВАНИИ ПРЕЖДЕВРЕМЕННЫХ РОДОВ.....97-105

Тухбатуллин М.Г., Янакова К.В.

ВОЗМОЖНОСТИ КОМПЬЮТЕРНОЙ ТОМОГРАФИИ В ДИАГНОСТИКЕ ЗАБОЛЕВАНИЙ ТОЛСТОЙ КИШКИ.....106-122

Кошелев Э.Г., Китаев С.В., Беляев Г.Ю., Егоров А.А., Штернис Т.А.

МЕТОДИКА ОЦЕНКИ ЭЛЕКТРИЧЕСКИХ И РАДИАЦИОННЫХ ХАРАКТЕРИСТИК РЕНТГЕНОВСКИХ КОМПЬЮТЕРНЫХ ТОМОГРАФОВ В УСЛОВИЯХ КЛИНИКИ.....123-128

Кручинин С.А.

НАУЧНЫЕ ОБЗОРЫ

МЕТОДИКА АРТЕРИАЛЬНОГО СПИНОВОГО МАРКИРОВАНИЯ: КЛИНИЧЕСКОЕ ПРИМЕНЕНИЕ.....129-147

Труфанов Г.Е. , Фокин В.А. , Асатурян Е.Г. , Ефимцев А.Ю., Шмедык Н.Ю., Мащенко И.А., Чегина Д.С. , Алдатов Р.Х..

КОМПЬЮТЕРНАЯ ТОМОГРАФИЯ В ОЦЕНКЕ ЭФФЕКТОВ ПРЕДОПЕРАЦИОННОЙ ТЕРАПИИ У БОЛЬНЫХ РАКОМ ЖЕЛУДКА.....148-161

Силантьева Н.К., Холева А.А., Агабабян Т.А., Березовская Т.П., Иванов С.А., Каприн А.Д., Комин Ю.А.

СЛУЧАИ ИЗ ПРАКТИКИ

МАГНИТНО-РЕЗОНАНСНАЯ ТОМОГРАФИЯ В ДИАГНОСТИКЕ РАДИОИНДУЦИРОВАННОГО ПОРАЖЕНИЯ МЕЛКИХ СОСУДОВ ГОЛОВНОГО МОЗГА.....162-169

Капишников А.В., Суровцев Е.Н., Пышкина Ю.С., Осетрова И.А.

POSTMORTEM COMPUTED TOMOGRAPHY OF THE SKULL FOR HUMAN IDENTIFICATION BASED ON THE MORPHOLOGY OF FRONTAL SINUSES.....170-176

Carvalho Y.M., Jacometti V., Franco A., Da Silva R.H. A., Silva R. F.

СИНДРОМ ПОЗВОНОЧНО-ПОДКЛЮЧИЧНОГО ОБКРАДЫВАНИЯ (STEAL-СИНДРОМ): ОПИСАНИЕ КЛИНИЧЕСКОГО СЛУЧАЯ, ПАТОГЕНЕЗАЗАБОЛЕВАНИЯ И ПОДХОДОВ К ЛЕЧЕНИЮ.....177-184

Гайсёнок О.В., Бернс С.А., Бошков В.Б., Медведев П.И.

ХРОНИЧЕСКИЙ КОНСТРИКТИВНЫЙ ПЕРИКАРДИТ.....185-190

Белькинд М.Б., Устюжанин Д.В., Шария М.А., Терновой С.К.

ДИАГНОСТИКА И ЛЕЧЕНИЕ ТУБЕРКУЛЕЗА ВНУТРИГРУДНЫХ

CONTENTS

FROM THE EDITOR.....7

ORIGINAL ARTICLES

CEREBRAL BLOOD FLOW MEASURED WITH MRI ARTERIAL SPIN LABELING (ASL) AND NEUROIMAGING SIGNS OF AGE-RELATED SMALL VESSEL DISEASE.....8-17

Sergeeva A.N., Dobryinina L.A., Gadgieva Z.Sh., Zabitova M.R., Seliverstova E.V., Krotenkova M.V.

MODERN APPROACHES TO MIDFACE TRAUMA DIAGNOSTICS ACCORDING TO MSCT DATA 18-30

Pavlova O.Yu., Serova N.S., Davydov D.V.

POSSIBILITIES OF APPLICATION OF COMPLEX RADIOLOGICAL DIAGNOSTICS IN PATIENTS WITH DESOMORPHINE DEPENDENCE ON THE POSTOPERATIVE STAGES OF TREATMENT.....31-42

Babkova A.A., Serova N.S., Medvedev Yu.A.

INFLUENCE OF RISK FACTORS IDENTIFIED ON CT AND MRI ON THE TREATMENT TACTICS IN PATIENTS WITH NECK NEUROBLASTOMA...43-55

Ternovaya E.S., Rubtsova N.A., Kachanov D.Yu., Shamanskaya T.V., Varfolomeeva S.R., Tereshchenko G.V.

RADIOLOGICAL DIAGNOSIS OF FIBROSING SARCOIDOSIS OF THE RESPIRATORY ORGANS.....56-67

Amosov I.V., Speranskaia A.A., Baranova O.P., Yakovleva N.S., Zolotnitskaia V.P..

18F-FLUORODEOXYGLUCOSE PET/CT IN DIAGNOSTICS OF INFECTIVE ENDOCARDITIS OF NATIVE VALVE.....68-76

Aslanidis I.P., Pursanova D.M., Mukhortova O.V., Shurupova I.V., Katunina T.A., Serguladze S.Yu., Muratov R.M., Mironenko V.A..

EFFECTIVENESS OF INTRAOPERATIVE 3D VISUALISATION NAVIGATION SYSTEM USAGE DURING AORTA ENDOGRAFTING PROCEDURES.....77-81

Lepilin P.M., Kolegaev A.S., Salichkin D.V., Kuchin I.V., Komlev A.E., Polevaya T.U., Imaev T.E., Akchurin R.S., Ternovoy S.K., Fedotenkov I.S.

SINGLE-PHOTON EMISSION COMPUTED TOMOGRAPHY WITH 99MTC-1-THIO-D-GLUCOSE FOR METABOLIC BREAST CANCER IMAGING.....82-96

Vernadsky R. Iu., Medvedeva A. A., Garbukov E. Iu., Sinilkin I. G., Bragina O. D., Zelchan R. V., Slonimskaia E. M., Chernov V. I..

SHEAR-WAVE ELASTOGRAPHY AND ECHOMORPHOMETRY OF UTERINE CERVIC IN PRETERM BIRTH PREDICTION.....97-105

Tukhbatullin M.G., Yanakova K.V.

POSSIBILITIES OF COMPUTED TOMOGRAPHY IN THE DIAGNOSIS OF LARGE INTESTINE DISEASES.....106-122

Koshelev E.G., Kitayev S.V., Belyaev G.Yu., Egorov A.A., Shternis T.A.

THE METHOD OF CT ELECTRICAL AND RADIATION CHARACTERISTICS EVALUATION IN CLINICAL USING CONDITIONS.....123-128

Kruchinin S.A..

REVIEWS

ARTERIAL SPIN LABELING: CLINICAL APPLICATIONS.....129-147

Trufanov G.E., Fokin V.A., Asaturyan E.G., Efimtsev A.Yu., Shmedyk N.Yu., Mashchenko I.A., Chegina D.S., Aldatov R.Kh.

COMPUTED TOMOGRAPHY IN THE ASSESSMENT OF THE EFFICACY OF NEOADJUVANTCHEMOTHERAPY FOR GASTRIC ADENOCARCINOMA.....148-161

Silanteva N.K., Kholeva A.A., Agababian T.A., Berezovskaia T.P., Ivanov S.A., Kaprin A.D., Komin YU.A..

CASE REPORTS

MRI IN THE DIAGNOSTICS OF RADIATION-INDUCED CEREBRAL MICROBLEEDS.....162-169

Kapishnikov A.V., Surovcev E.N., Pyshkina Y.S., Osetrova I.A.

POSTMORTEM COMPUTED TOMOGRAPHY OF THE SKULL FOR HUMAN IDENTIFICATION BASED ON THE MORPHOLOGY OF FRONTAL SINUSES.....170-176

Carvalho Y.M., Jacometti V., Franco A., Da Silva R.H. A., Silva R. F.

SUBCLAVIAN STEAL SYNDROME: DESCRIPTION OF A CLINICAL CASE, PATHOGENESIS OF DISEASE AND APPROACHES TO TREATMENT.....177-184

Gaisenok O.V., Berns S.A., Boshkov V.B., Medvedev P.I.

CHRONIC CONSTRICTIVE PERICARDITIS.....185-190

Belkind M.B., Ustyuzganin D.V., Shariya M.A., Ternovoy S.K.

DIAGNOSTICS AND TREATMENT OF TUBERCULOSIS INTRATHORACIC LYMPH NODES.....191-196

Giller D.B., Severova L.P., Shilova M.V., Ratobyl'skij G.V., Imagozhev YA.G., Ausheva B.H., Martel I.I.,Shekhter A.I.

PELVIC NEUROGENIC TUMOR: FEATURES OF DIAGNOSIS AND TREATMENT.....197-201

Leontev A.V., Evseeva E.V., Serova N.S., Danilov M.A.

SOFT TISSUE HEMANGIOMA: RADIOLOGICAL FINDINGS AND RELATED BONE CHANGES.....202-207

Krotov G.O., Gontarenko V.N., Makhovskaya E.A.

THE POSSIBILITIES OF THE FUNCTIONAL MSCT IN DIAGNOSTICS

ЛИМФАТИЧЕСКИХ УЗЛОВ.....191-196
Гиллер Д.Б., Северова Л.П., Шилова М.В., Ратобыльский Г.В., Имагожев Я.Г., Аушева Б.Х., Мартель И.И., Шехтер А.И.
НЕЙРОГЕННАЯ ОПУХОЛЬ МАЛОГО ТАЗА: ОСОБЕННОСТИ ДИАГНОСТИКИ И ЛЕЧЕНИЯ.....197-201
Леонтьев А.В., Евсеева Е.В., Серова Н.С., Данилов М.А.
ГЕМАНГИОМА МЯГКИХ ТКАНЕЙ: ЛУЧЕВАЯ СЕМИОТИКА И СОПУТСТВУЮЩИЕ КОСТНЫЕ ИЗМЕНЕНИЯ.....202-207
Кротов Г.О., Гонтаренко В.Н., Маховская Е.А.
ВОЗМОЖНОСТИ ФУНКЦИОНАЛЬНОЙ МСКТ В ДИАГНОСТИКЕ ГЕМАНГИОМЫ ОРБИТЫ.....208-214
Серова Н.С., Исраелян Ш.О., Павлова О.Ю., Саакян С.В., Амирян А.Г., Мкртчян К.К.
ОТЧЕТЫ О НАУЧНЫХ МЕРОПРИЯТИЯХ
ОТЧЕТ О ЮБИЛЕЙНОЙ XV НАУЧНО-ПРАКТИЧЕСКОЙ КОНФЕРЕНЦИИ С МЕЖДУНАРОДНЫМ УЧАСТИЕМ «ЛУЧЕВАЯ ДИАГНОСТИКА И НАУЧНО-ТЕХНИЧЕСКИЙ ПРОГРЕСС В ОРТОПЕДИИ И ТРАВМАТОЛОГИИ».....215-217
АВТОРАМ... 218-221
OF ORBITAL HEMANGIOMA.....208-214
Serova N.S., Israelyan Sh.O., Pavlova O.Yu., Saakyan S.V., Amiryan A.G., Mkrtchyan K.K.
REPORTS ON THE SCIENTIFIC EVENT
REPORT ON THE JUBILEE XV SCIENTIFIC-PRACTICAL CONFERENCE WITH INTERNATIONAL PARTICIPATION“RADIOLOGY AND SCIENTIFIC-TECHNICAL PROGRESS IN ORTHOPEDICS AND TRAUMATOLOGY”.....215-217
FOR ATHORS.....218-221

Теперь не нужно покупать новый МРТ, чтобы делать исследования быстрее!

88% ежедневных МР-исследований[1] вы можете проводить быстрее!

Технология **Compressed SENSE позволяет ускорить получение различных МР-последовательностей** для широкого спектра анатомических структур.

- Применима для исследования практически любой области тела.
- Совместима с различными методами сканирования и типами контрастирования.

Теперь вы сами выбираете, что вам нужно:

С технологией Compressed SENSE вы можете **проводить исследование быстрее** с эквивалентным качеством изображения.

С технологией Compressed SENSE вы можете проводить исследование за то же время **с более высоким качеством изображения.**

Всегда есть способ изменить жизнь к лучшему!

Представленное приложение устанавливается на магнитно-резонансные системы Philips. По вопросам совместимости с вашим оборудованием проконсультируйтесь с представителем компании.

[1] Valid for Philips Ingenia systems. Based on aggregated global clinical utilization data and C-SENSE sequence compatibility criteria, 2018

От редакции

Дорогие друзья, коллеги!

Перед вами последний, четвёртый номер нашего журнала за этот год (Том 9, №4, 2019). Как обычно в номере представлены научные статьи и случаи из практики из различных областей лучевой диагностики. Мы представляем вам 11 оригинальных научных статей, два научных обзора и 8 интересных наблюдений из практики.

Всего за 2019 год нам удалось опубликовать более 110 статей. Это очень большой труд авторов, рецензентов и редакционной коллегии, и я приношу всем слова благодарности за эту огромную, но так нужную всем нам работу!

Несмотря на большой объём работы, мы, как обещали, все номера выпустили в срок!

В предверии Нового года я поздравляю всех наших читателей и членов редколлегии с приближающимся 2020 годом!

Желаю всем здоровья и творческих успехов на благо наших пациентов!

Всего вам лучшего!

Главный редактор
Академик РАН С.К. Терновой

ОРИГИНАЛЬНАЯ СТАТЬЯ

ЦЕРЕБРАЛЬНЫЙ КРОВОТОК, ИЗМЕРЕННЫЙ С ПОМОЩЬЮ МРТ В РЕЖИМЕ МАРКИРОВКИ АРТЕРИАЛЬНЫХ СПИНОВ (ARTERIAL SPIN LABELING ASL), И МРТ-ПРИЗНАКИ ВОЗРАСТ-ЗАВИСИМОЙ ЦЕРЕБРАЛЬНОЙ МИКРОАНГИОПАТИИ (БОЛЕЗНИ МАЛЫХ СОСУДОВ)

Сергеева А.Н., Добрынина Л.А., Гаджиева З.Ш., Забитова М.Р., Селиверстова Е.В., Кротенкова М.В.

ФГБНУ Научный центр неврологии.
г. Москва, Россия.

Оценить взаимоотношения общего и регионарного кровотока в основных областях коры, связанных с управляющими функциями мозга (УФМ), с МРТ-признаками церебральной микроангиопатии.

Материалы и методы. Обследовано 39 пациентов (медиана возраста 57 [55,5; 59,5] лет) с когнитивными расстройствами (КР) разной степени выраженности и МРТ-признаками ЦМА, 15 здоровых добровольцев (медиана возраста 54 [50; 57] лет). МРТ протокол (Siemens Verio 3.0 T) включал режимы T2, T1mpr, SWI, FLAIR, DWI, ASL. МРТ-признаки ЦМА оценивались согласно критериям STRIVE по наличию гиперинтенсивности белого вещества (ГИБВ), микрокровоизлияний, лакун, периваскулярных пространств, атрофии серого вещества. Оценивался общий и регионарный кровоток в покое (CBF, мл/100г/мин), в цингулярной, теменной и дорсолатеральной префронтальной коре (ДЛПФК). Данные сопоставлялись с выраженностью МРТ-признаков ЦМА и обрабатывались с помощью пакета ASLtbx, SPM12, а также ITK-SNAP и IBM SPSS Statistics 23.

Результаты. Полученные данные продемонстрировали неизмененную общую перфузию у пациентов с ЦМА по сравнению с группой контроля и регионарную гиперперфузию в цингулярной, теменной коре и ДЛПФК. Отмечена связь повышения CBF в данных областях с выраженностью всех МРТ-признаков ЦМА – с увеличением количества микрокровоизлияний и лакун, с выраженностью ГИБВ и атрофии коры.

Обсуждение. Сочетание неизмененной общей перфузии и региональной гиперперфузии в покое в зонах коры, участвующих в обеспечении УФМ, свидетельствует о неэффективности усиления кровотока в этих зонах. Это обусловлено высокими пульсативными свойствами брахиоцефальных артерий, создающими шунтирующий кровоток через артерио-венулярные пути и приводящими к неэффективной перфузии.

Заключение. Полученные данные обуславливают целесообразность уточнения связи регионарной гиперперфузии в областях, обеспечивающих УФМ, с тяжестью КР у пациентов с ЦМА.

Ключевые слова: ASL, перфузия головного мозга, скорость мозгового кровотока, CBF, церебральный кровоток, церебральная микроангиопатия, болезнь малых сосудов, дисциркуляторная энцефалопатия, гиперинтенсивность белого вещества, микрокровоизлияния, лакуны.

Контактный автор: Сергеева А.Н., e-mail: sergeeva@neurology.ru

Для цитирования: Сергеева А.Н., Добрынина Л.А., Гаджиева З.Ш., Забитова М.Р., Селиверстова Е.В., Кротенкова М.В. Церебральный кровоток, измеренный с помощью МРТ в режиме маркировки артериальных спинов (arterial spin labeling asl), и МРТ-признаки возраст-зависимой церебральной микроангиопатии (болезни малых сосудов). REJR 2019; 9(4):8-17. DOI:10.21569/2222-7415-2019-9-4-8-17.

Статья получена: 10.08.19 **Статья принята:** 22.10.19

CEREBRAL BLOOD FLOW MEASURED WITH MRI ARTERIAL SPIN LABELING (ASL) AND NEUROIMAGING SIGNS OF AGE-RELATED SMALL VESSEL DISEASE

Sergeeva A.N., Dobryinina L.A., Gadgieva Z.Sh., Zabitova M.R., Seliverstova E.V., Krotenkova M.V.

Research Center of Neurology. Moscow, Russia

To assess the relationship of total and regional cerebral blood flow (CBF) in major areas corresponding to executive function networks (EFN) with neuroimaging signs of small vessel disease (SVD).

Materials and methods. Thirty nine patients (median age 57 [55.5; 59.5]) at various stages of cognitive impairment(CI) and neuroimaging signs of SVD, and 15 healthy subjects (median age 54[50; 57]) underwent MRI protocol that included structural and perfusion sequences (T2, T1mpr, SWI, FLAIR, DWI, ASL; Siemens Verio 3.0T scanner). Neuroimaging signs of SVD were evaluated according to STRIVE criteria (white matter hyperintensity [WMH], microbleeds, lacunes, perivascular spaces, gray matter atrophy). Perfusion assessment included calculation of total CBF and regional CBF in cingular, parietal and dorsolateral prefrontal cortex(DLPFC). Data were processed using ASLtbx, SPM12, ITK-SNAP, IBM SPSS Statistics 23 software.

Results. The results showed unchanged global CBF and regional hyperperfusion in cingular, parietal and dorsolateral prefrontal cortex (DLPFC) in SVD patients vs control group, significant correlations between increasing of CBF within the regions of interest and the severity of all neuroimaging signs (WMH, microbleeds, lacunes and gray matter atrophy).

Pattern of normal total perfusion and regional hyperperfusion at rest in EFN areas indicates the ineffectiveness of increased cortical blood flow. This is due to the high pulsating properties of the brachiocephalic arteries, creating a shunting blood flow through the arterio-venular pathways and leading to ineffective perfusion.

Conclusion. These data emphasize the feasibility of clarifying the relationship regional hyperperfusion in areas, providing EFN, with severity of CI in SVD patients.

Keywords: ASL, CBF, brain perfusion, cerebral blood flow, small vessel disease, white matter hyperintensity, microhaemorrhages, lacunes, cerebral microangiopathy.

Corresponding author: Sergeeva Anastasia, e-mail: sergeeva@neurology.ru.

For citation: Sergeeva A.N., Dobryinina L.A., Gadgieva Z.Sh., Zabitova M.R., Seliverstova E.V., Krotenkova M.V. Cerebral blood flow measured with MRI arterial spin labeling (asl) and neuroimaging signs of age-related small vessel disease. REJR 2019; 9(4):8-17. DOI:10.21569/2222-7415-2019-9-4-8-17.

.

Received: **10.08.19** **Accepted:** **22.10.19**

Возраст-зависимая церебральная микроангиопатия (ЦМА)/ болезнь мелких сосудов (англ. – cerebral small vessel disease/cerebral microangiopathy) является главной причиной сосудистых когнитивных расстройств (КР) в популяции [12, 8, 13]. На протяжении нескольких десятилетий ЦМА рассматривалась исключительно в качестве осложнения артериальной гипертензии (АГ) [11, 1, 4, 21]. Проводимые в 20-21 веке морфологические исследования больных с АГ показали роль стенозирующе-окклюзирующего поражения мелких сосудов белого вещества в развитии лакунарных инфарктов и ишемическом диффузном поражении головного мозга, а сопоставления с нейровизуализацией установили ведущие диагностические признаки поражения мелких сосудов – лакунарные инфаркты (лакуны) и лейкоареоз (гиперинтенсивность белого вещества) [1, 11, 16]. Последующие мультимодальные исследованиями кровотока подтвердили роль снижения кровотока в их развитии и КР вследствие ЦМА были обозначены как субкортикальные ишемические КР [26].

В последние годы стало очевидно, что лечение АГ приводит к патоморфозу ЦМА с тенденцией к снижению острых осложнений и нарастанию хронических. Особенностью последних, согласно нейрогистологическим исследованиям случаев деменций, является высокая перекрываемость ЦМА и болезни Альцгеймера (БА) с развитием смешанных форм [12, 8, 13, 25].

По мнению ведущих зарубежных исследователей, участие ЦМА в развитии деменции достигает 45%, что обосновывает изучение потен-

циальных патофизиологических механизмов взаимодействия ЦМА и БА [22]. Отражением особой актуальности изучения роли ЦМА в развитии КР стало принятие международных МРТ-стандартов исследования ЦМА при старении и нейродегенерации [29], включающих в том числе диагностические МРТ-признаки – ГИБВ, лакуны, микрокровоизлияния, расширенные периваскулярные пространства, атрофию [16], разработана программа Евросоюза по нейродегенеративным заболеваниям (The European Union Joint Program on Neurodegenerative Diseases, EU JPND) для изучения вклада сосудистой патологии в КР и нейродегенерацию на основе метакогортных исследований [9] и унификации МРТ-методов [28]. Коморбидность ЦМА и БА обосновывает изучение кровотока в коре головного мозга с уточнением взаимосвязи его изменений в формировании диагностических МРТ-признаков ЦМА. Бесконтрастная перфузионная МРТ – ASL (метод меченых артериальных спинов) является доступным для клинической практики методом исследования. В качестве эндогенного маркера в методике используются «меченые» или «маркированные» спины артериальной крови, позволяя количественно оценивать тканевую перфузию (CBF в мл/100 г/мин). Предыдущие исследования показали, что данные ASL при КР сопоставимы с таковыми позитронно-эмиссионной томографии, являющейся «золотым» стандартом оценки перфузии [6, 15, 17]. Следует отметить, что ранее проведенные с помощью ASL исследования коркового кровотока при БА показали неоднозначные данные. При оценке общей корковой перфузии большинством указывается на ее снижение [10, 14], тогда как при региональном ASL-анализе выявляют связь БА с одновременным присутствием зон гипоперфузии и гиперфузии [10, 7, 5] в коре головного мозга. Поскольку особенностями КР при ЦМА является преобладание нарушений в управляющих функциях мозга (УФМ), использование анализа перфузии в регионах коры, устойчиво вовлекаемых в обеспечение УФМ – дорсолатеральной префронтальной, теменной и цингулярной коры, мы сочли необходимым оценку перфузии в них для уточнения их взаимоотношений с развитием ЦМА и ее МРТ-диагностических критериев.

Цель.

Оценить взаимоотношения общего и регионарного кровотока в основных областях коры, связанных с управляющими функциями мозга (УФМ), с МРТ-признаками церебральной микроангиопатии.

Материалы и методы.

В исследование было включено 54 человека в возрасте 46-70 лет, среди них 39 пациентов (26 женщин, медиана возраста 57 [55; 59] лет) с когнитивными расстройствами разной степени выраженности и МРТ-признаками церебральной микроангиопатии. Группу контроля составили 15 здоровых добровольцев (13 женщин, медиана возраста 54 [50; 57] лет) без клинической симптоматики и очаговых изменений в веществе головного мозга по данным МРТ.

МРТ головного мозга проводили на томографе «Magnetom Verio» (Siemens, Германия) с величиной магнитной индукции 3.0 Тл в режимах:

1) T2-спиновое эхо в аксиальной проекции (время повторения TR – 4000 мс, время эхо TE – 118 мс, толщина среза – 5 мм, межсрезовый интервал – 1,5 мм, время исследования – 2 мин 2 с);

2) 3D FLAIR с изотропным вокселом (1×1×1 мм) в сагиттальной проекции с последующей реконструкцией изображений во всех трех плоскостях (TR – 6000 мс, TE – 395 мс, время исследования – 7 мин 12 с);

3) 3D T1-mpr в сагиттальной проекции для получения изотропных анатомических данных (TR – 1900 мс, TE – 2,5 мс; толщина среза – 1 мм; межсрезовый интервал – 1 мм, время исследования – 4 мин 16 с);

4) ДВИ (диффузионно-взвешенные изображения) в аксиальной плоскости, TR – 4000 мс, TE – 100 мс, толщина среза – 4 мм, межсрезовый интервал – 1,2 мм, время исследования – 1 мин 20 с;

5) SWI (Susceptibility Weighted Imaging) – режим изображений, взвешенных по магнитной восприимчивости для оценки наличия и распространенности микрокровоизлияний с получением 88 аксиальных срезов фазовых и магнитудных изображений с толщиной среза 1,2 мм, а также mIP-изображений (minimum intensity projection, проекции минимальных интенсивностей) с толщиной среза 9,6 мм. Параметры сканирования: TR – 28 мс, TE – 20 мс, поле обзора – 179×230 мм, матрица – 448×297 пикселей, время исследования – 8 мин 12 с.

6) ASL (pulsed ASL) с параметрами: TR – 3000 мс, TE – 11 мс, TI1 – 700 мс, TI2 – 1800 мс, 14 срезов, толщина среза – 6,0 мм, размер вокселя – 3x3x6 мм, SNR – 1.00, продолжительность – 5.14 мин.

Визуальный анализ МРТ-признаков ЦМА проводился двумя независимыми нейрорадиологами в соответствии с критериями STRIVE [29]. Лакуны оценивались в белом веществе полушарий и подкорковых структурах по трем категориям: <5, 5-10 и >10. ГИБВ анализировалась качественно по шкале Fazekas (стадии 0-3, далее обозначаем Fz0-Fz3) и количественно – полуавтоматическим методом с использованием пакета SPM12 на базе MATLAB 2013a (8.1.0.604) и ITK-SNAP. Микрокровоизлияния учитывали по категориям: <5, 5-10 и >10

отдельно в подкорковых структурах и по долям мозга (лобные, теменные, височные, затылочные), в сопоставлениях настоящего исследования использовались данные по височным долям, имеющим их наибольшую выраженность. Периваскулярные пространства оценивали по количеству (<5, 5-10 и >10) и размеру (1-4 мм) раздельно в семиовальных центрах и подкорковых структурах. Подострые субкортикальные инфаркты у данной группы пациентов не встречались. Объем серого вещества головного мозга рассчитывался методом повоксельной морфометрии (VBM, voxel-based morphometry) с использованием пакета SPM12.

Данные ASL обрабатывались в ASLtbx (Ze Wang, 2012) на базе SPM12 и MATLAB с получением перфузионных карт CBF. В программе ITK-SNAP с помощью ROI-анализа были выбраны зоны для оценки CBF в обоих полушариях большого мозга – цингулярная кора, дорсолатеральная префронтальная кора (ДЛПФК), теменная доля (CBF теменная кора), также оценивалтивные когнитивные расстройства – в 44%, умеренные когнитивные расстройства – 44%, деменция – 5%. Частота встречаемости МРТ-признаков ЦМА представлена в таблице №1.

1. Сопоставление значений CBF в зонах интереса с выраженностью (по шкале Fazekas) и объемом ГИБВ.

При анализе значений общего CBF выявлено значимое снижение CBF в группах Fz1 и Fz2 по сравнению с Fz0 ($p<0,05$). Анализ регионарных значений CBF показал увеличение CBF в группах Fz2 и Fz3 по сравнению контролем в передней цингулярной коре и теменной коре ($p<0,05$). В дорсолатеральной префронтальной коре отмечалось достоверное повышение CBF в группе Fz3 по сравнению с Fz0 и Fz1 (рис. 1).

Таким образом, отмечается повышение CBF с увеличением выраженности ГИБВ, что подтверждается количественным анализом – выявлены прямые значимые ($p<0,05$) корреляции между объемом ГИБВ и увеличением CBF в зонах интереса (рис. 2).

Таблица №1. МРТ-признаки ЦМА.

Показатели	n, %
ГИБВ (стадии Fazekas)	
Fz1	14 (36%)
Fz2	10 (25%)
Fz3	15 (39%)
Микрокровоизлияния	
лобные доли	10 (25%)
височные доли	10 (25%)
теменные доли	9 (23%)
подкорковые структуры	19 (49%)
Лакуны	
подкорковые образования	18 (46%)
белое вещество	30 (77%)
Расширенные периваскулярные пространства	
в подкорковых структурах	20 (51%)
в семиовальных центрах	29 (75%)

ся CBF по всему головному мозгу (общий CBF).

Полученные значения CBF сопоставлялись с выраженностью МРТ-признаков ЦМА и объемом серого вещества. Статистический анализ проводили с помощью программного обеспечения IBM SPSS Statistics 23 с использованием критериев x2, Краскела–Уоллиса с последующими попарными сравнениями по Манну–Уитни с поправкой Бонферрони и ранговой корреляцией Спирмена.

Результаты.

В исследуемой группе пациентов артериальная гипертензия отмечалась в 92%, субъек-

2. Сопоставление CBF в зонах интереса показало прямую умеренную корреляцию с количеством микрокровоизлияний в разных отделах мозга (рис. 3).

3. Статистически значимые зависимости выявлены между повышением CBF в зонах интереса и увеличением количества лакун в белом веществе и подкорковых образованиях (рис. 4).

4. Сопоставление значений CBF с объемом серого вещества.

Отмечалась значимая обратная корреляция между объемом серого вещества (total grey matter) и CBF в цингулярной ($R= - 0,33$, $p=0,03$)

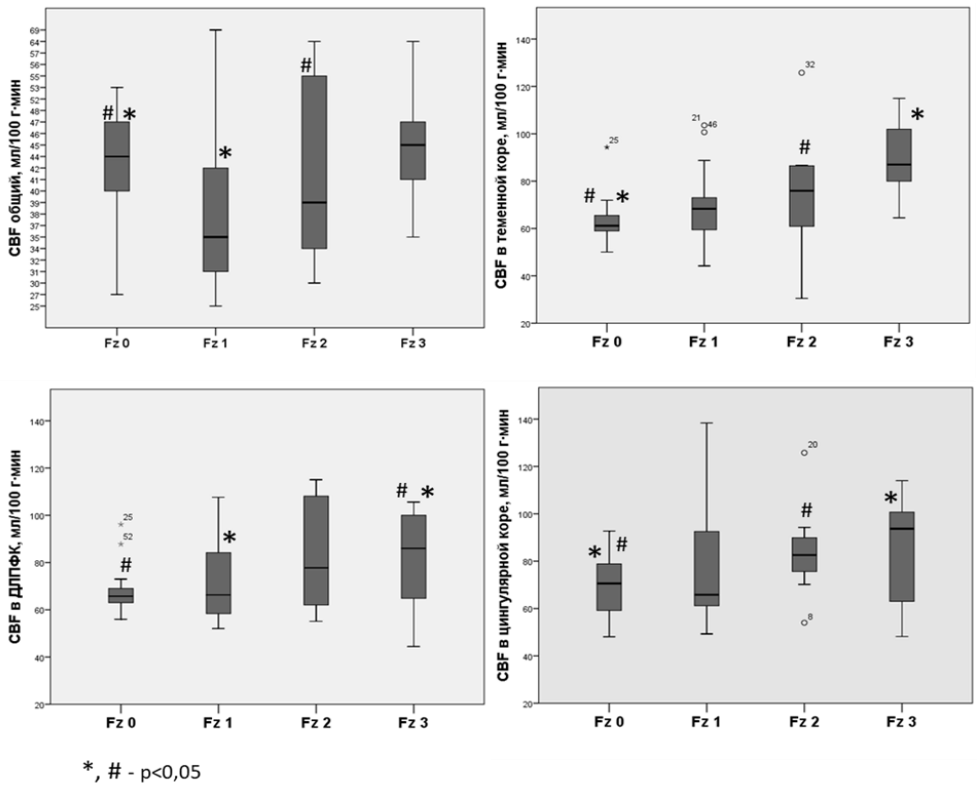

Рис. 1 (Fig. 1)

Рис. 1. Диаграммы.

Величина общего и регионарного кровотока в цингулярной, теменной и дорсолатеральной префронтальной коре в группах пациентов с оценкой по шкале Fazekas 0-3.

Fig. 1. Diagrams.

Global and regional CBF in cingular, parietal and DLPFC cortex in patients groups with Fazekas score of 0-3.

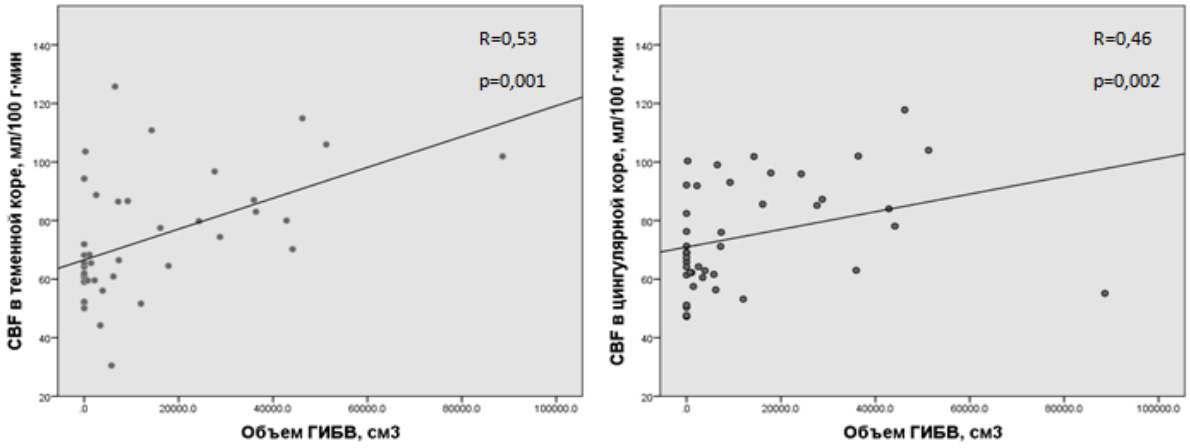

Рис. 2 (Fig. 2)

Рис. 2. Диаграммы.

Соотношение между CBF в теменной и цингулярной коре и объемом ГИБВ (тест Спирмена).

Fig. 2. Diagrams.

Correlation between CBF in parietal and cingular cortex, and WMH volume (Spearman's rank correlation).

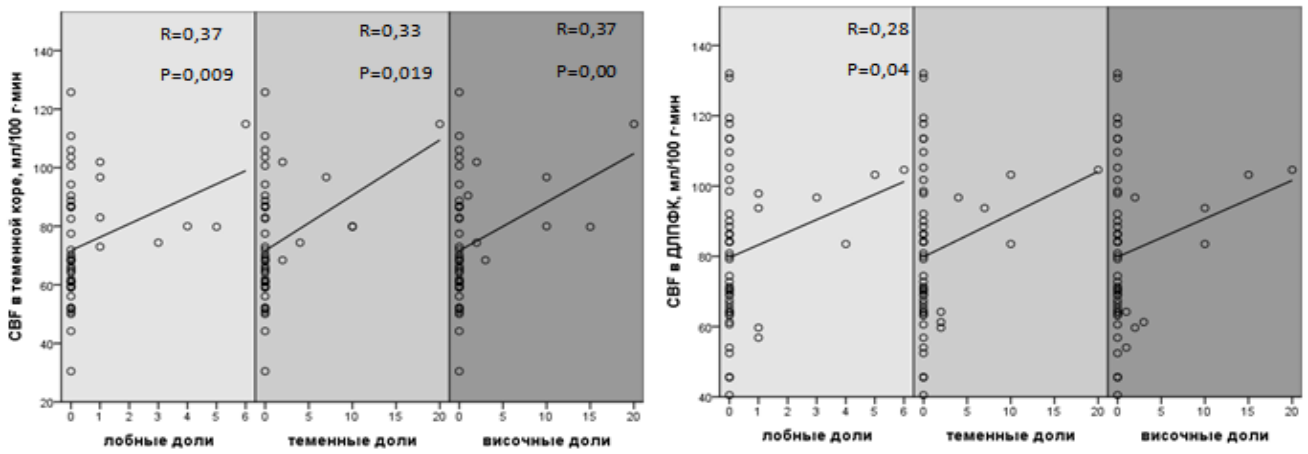

Рис. 3 (Fig. 3)

Рис. 3. Диаграммы.

Соотношение между CBF в теменной и цингулярной коре и количеством микрокровоизлияний (тест Спирмена).

Fig. 3. Diagrams.

Correlation between CBF in parietal and cingular cortex, and cerebral microbleeds count (Spearman's rank correlation).

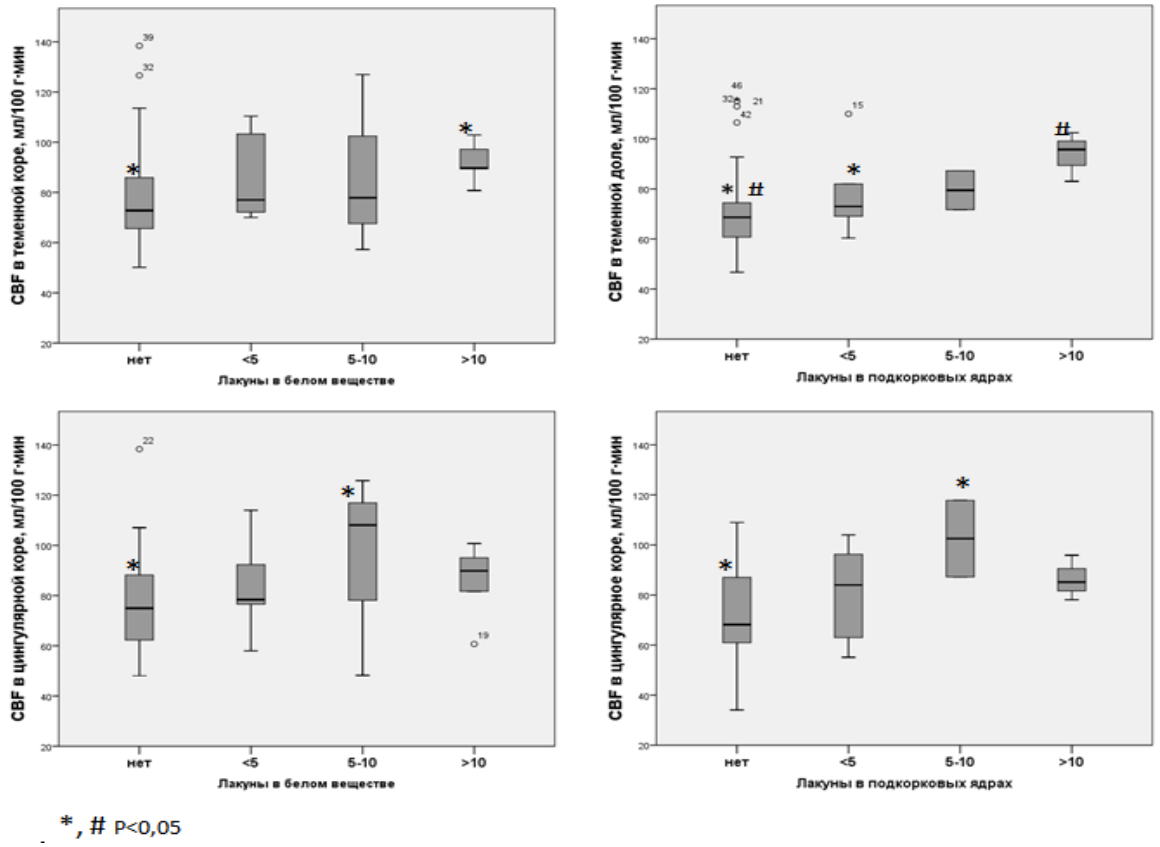

Рис. 4 (Fig. 4)

Рис. 4. Диаграммы.

Значимые зависимости между CBF в теменной и цингулярной коре и количеством лакун.

Fig. 4. Diagrams.

Significant correlations between CBF in cingular and parietal cortex, and lacunes count.

и теменной (R= - 0,4, p=0,009) (рис. 5).

Обсуждение.

Несмотря на то, что при возраст-зависимой ЦМА общепризнанным является поражение мелких сосудов белого вещества головного мозга с артериолосклерозом, перивентрикулярным венозным коллагенозом, облитерацией капилляров и снижением кровотока, высокая коморбидность ЦМА и болезни Альцгеймера с признанием ЦМА фактором ее риска обосновывает изучение у больных ЦМА коркового кровотока и его взаимосвязи с формированием диагностических МРТ-признаков [12, 8, 13, 25, 26]. Нами был использован метод МРТ pASL с использованием ROI-анализа для оценки корковых региональных особенностей перфузии у пациентов с ЦМА и КР разной степени выраженности и лицами с нормальной когнитивной функцией. Поскольку у большинства больных с ЦМА нейропсихологический профиль КР представлен нарушением управляющих функций мозга (УФМ) изолированно (дисрегуляторные КР) или в сочетании с нарушениями памяти (смешанные КР) в качестве регионов интереса были выбраны области коры, соответствующие основным зонам активации при выполнении задач на УФМ [24]. Таким образом, расчет перфузии и объема коры проводился по созданным маскам в дорсолатеральной префронтальной, теменной и цингулярной коре, имеющим устойчивую активацию с заданием на УФМ [3]. Обоснованием данного подхода с выбором регионов интереса было и то, что результаты ASL-исследований при БА, универсально демонстрируя снижение общей перфузии на разных стадиях, при региональном ASL-анализе выявляют связь заболевания с одновременным присутствием зон гипоперфузии и гиперфузии в коре головного мозга [5, 7, 10, 14, 27]. В нескольких исследованиях получены подтверждения значения в формировании различий в перфузии разных регионов нарушений функционирования сетей и их взаимодействия [1, 19]. Полученные нами данные о связи повышения кровотока в оцениваемых регионах интереса с тяжестью всех диагностических МРТ-признаков, включая атрофию коры, позволяют сделать вывод о неблагоприятном значении гиперперфузии в ДЛПФК, теменной и цингулярной коре в обеспечении УФМ при ЦМА. Феномен гиперперфузии коры при БА исследователи рассматривают в качестве компенсаторного усилия на отмечаемое при БА нарушение нейроваскулярного взаимодействия [7]. В нашем исследовании при тяжелой ЦМА имелось сочетание общей нормальной перфузии и региональной гиперперфузии в покое в областях, участвующих в обеспечении УФМ и имеющих их выраженные нарушения, что свидетельствовало о неэффективности усиления кровотока коры. Наиболее вероятным объяснением может быть шунтирующий кровоток через короткие

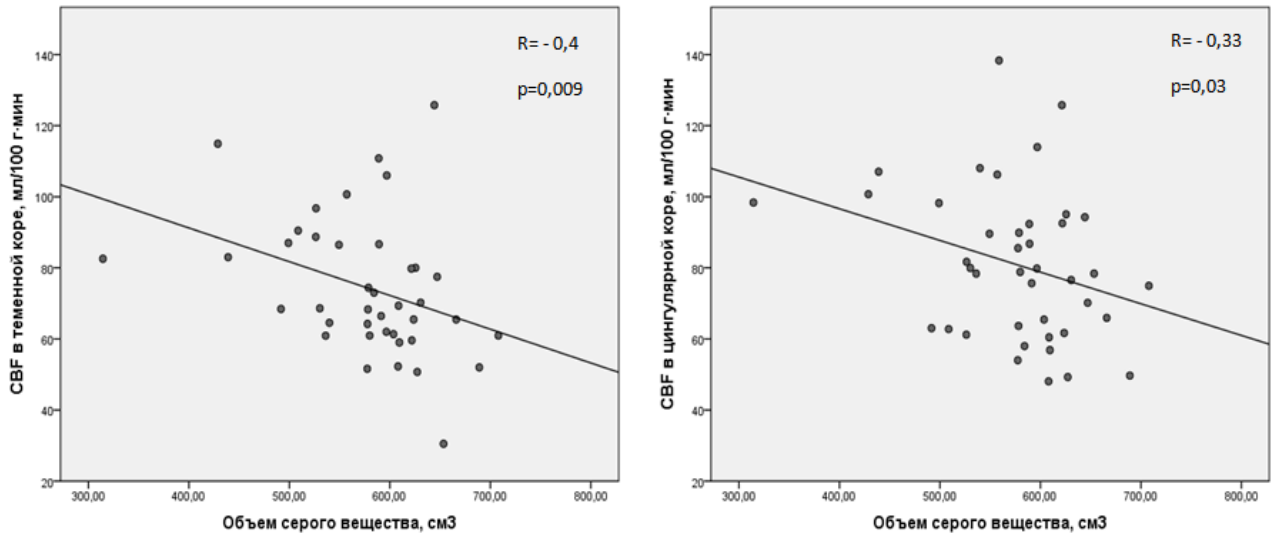

Рис. 5 (Fig. 5)

Рис. 5. Диаграммы.

Соотношение между значениями CBF в теменной и цингулярной коре и объемом серого вещества (тест Спирмена).

Fig. 5. Diagrams.

Correlation between CBF in parietal and cingular cortex, and total gray volume (Spearman's rank correlation).

артерио-венулярные пути, что создает условия неэффективного извлечения кислорода и глюкозы на уровне капилляров и что может объяснить полученную связь гиперперфузии с атрофией коры. Участие данного механизма в развитии КР было установлено L. Ostergaard и соавторами (2016), и обозначено как капиллярная дисфункция [18]. Мы предполагаем, что наиболее вероятными причинами для шунтирующего кровотока в коре может быть высокое сопротивление измененных мелких сосудов белого вещества с бедной сетью анастомозов и ее разветвленность в коре, что в условиях высоких пульсативных свойств магистральных артерий при ЦМА способствует объемному перераспределению кровотока. Ранее нами была показана связь высокого индекса пульсации брахицефальных артерий с тяжестью КР при ЦМА [2]. Подтверждением данной принципиальной возможности перераспределения кровотока могут служить результаты недавнего 4D-flow МРТ-исследования L.A. Rivera-Rivera и соавторов (2017), показавших у пациентов с БА на 60% более быструю передачу пикового потока со средней мозговой артерии на верхний сагиттальный синус, что было связано с возрастающим повышением индекса артериальной пульсации во внутренней сонной и средней мозговой артерий [23].

Заключение.

Полученные данные объемного перераспределения кровотока и механизма капиллярной дисфункции обуславливают целесообразность уточнения связи регионарной гиперперфузии в областях, обеспечивающих управляющие функции мозга, с тяжестью когнитивных расстройств у пациентов с ЦМА.

Источник финансирования и конфликт интересов.

Авторы данной статьи подтвердили отсутствие финансовой поддержки исследования и конфликта интересов, о которых необходимо сообщить.

Список Литературы:

1. Гулевская, Т.С., Моргунов В.А. Патологическая анатомия нарушений мозгового кровообращения при атеросклерозе и артериальной гипертонии. М., Медицина, 2009. 296 с.

2. Добрынина Л.А., Ахметзянов Б.М., Гаджиева З.Ш. и др. Роль нарушений артериального, венозного кровотока и ликворотока в развитии когнитивных расстройств при церебральной микроангиопатии. Анналы клинической и экспериментальной неврологии. 2019; 13 (2): 19–31.

3. Добрынина Л.А, Гаджиева З.Ш., Морозова С.Н., Кремнева Е.И., Кротенкова М.В., Кашина Е.М., Поддубская А.А. Управляющие функции мозга: функциональная магнитно-резонансная томография с использованием теста Струпа и теста серийного счета про себя у здоровых добровольцев. Журнал неврол. и психиатр. им. С.С. Корсакова. 2018; 11: 35-42 https://doi.org/10.17116/jnevro201811811135

4. Калашникова Л. А., Кулов Б. Б. Факторы риска субкортикальной артериосклеротической энцефалопатии. Журнал неврологии и психиатрии им. СС Корсакова. 2002; 102 (7): 3-8.

5. Alsop DC, Casement M, de Bazelaire C, Fong T, Press DZ. Hippocampal Hyperperfusion in Alzheimer's Disease. Neuroimage. 2008 Oct 1;42(4):1267-74. doi: 10.1016/j.neuroimage.2008.06.006

6. Berman KF, Ellmore T, et al. ; H(2)(15)O PET validation of steady-state arterial spin tagging cerebral blood flow measurements in humans. Magn Reson Med 2000; 44: 450–456,

7. Dai W1, Lopez OL, Carmichael OT, et al. Mild cognitive impairment and Alzheimer disease: patterns of altered cerebral blood flow at MR imaging. Radiology. 2009; 250(3): 856–866. doi: 10.1148/radiol.2503080751.

8. Deramacourt V., Slade J.Y., Oakley A.E. et al. Staging and natural history of cerebrovascular pathology in dementia. Neurology 2012; 78: 1043–1050. DOI: 10.1212/WNL.0b013e31824e8e7f. PMID: 22377814.

9. Dichgans M., Wardlaw J., Smith E., Zietemann V., Seshadri S., Sachdev P., De Leeuw F. E. METACOHORTS for the study of vascular disease and its contribution to cognitive decline and neurodegeneration: An initiative of the Joint Programme for Neurodegenerative Disease Research. Alzheimer's & Dementia, 2016; 12(12), 1235-1249. doi: 10.1016/j.jalz.2016.06.004

10. Ding B1, Ling HW1, Zhang Y2, et al. Pattern of cerebral hyperperfusion in Alzheimer's disease and amnestic mild cognitive impairment using voxel-based analysis of 3D arterial spin-labeling imaging: initial experience. Clin Interv Aging. 2014 Mar 26; 9: 493-500. doi: 10.2147/CIA.S58879.

11. Fisher C. M. The arterial lesions underlying lacunes. Acta neuropathologica 1969. 12 (1): 1-15.

12. Gorelick P.B., Scuter A., Black S.E. et al. Vascular contributions to cognitive impairment and dementia: a statement for healthcare professionals from the American Heart Association/American Stroke Association. Stroke 2011; 42: 2672–2713. DOI: 10.1161/STR.0b013e3182299496. PMID: 21778438

13. Grinberg L.T., Nitrini R., Suemoto C. K. et al. Prevalence of dementia subtypes in a developing country: a clinicopathological study. Clinics. 2013. 68(8): 1140-1145. DOI: 10.6061/clinics/2013(08)13.

14. Hays CC1,2, Zlatar ZZ1,3, Wierenga CE. The Utility of Cerebral Blood Flow as a Biomarker of Preclinical Alzheimer's Disease. Cell Mol Neurobiol. 2016 Mar; 36(2): 167-79. doi: 10.1007/s10571-015-0261-z.

15. Heijtel DF, Mutsaerts HJ, Bakker E, et al. Accuracy and precision of pseudo-continuous arterial spin labeling perfusion during baseline and hypercapnia: a head-to-head comparison with (1)(5)O H(2)O positron emission tomography. NeuroImage 2014; 92: 182–192

16. JM Wardlaw, C Smith, MD, M Dichgans. Mechanisms underlying sporadic cerebral small vessel disease: insights from neuroimaging. Lancet Neurol. 2013 May; 12(5): 10.1016/S1474-4422(13)70060-7.

17. Kamano H, Yoshiura T, Hiwatashi A, et al. Arterial spin labeling in patients with chronic cerebral artery steno-occlusive disease: correlation with (15)O-PET. Acta Radiol 2013; 54: 99–

106
18. Leif Østergaard et al. Cerebral small vessel disease: Capillary pathways to stroke and cognitive decline. J Cereb Blood Flow Metab. 2016 Feb; 36(2): 302–325. doi: 10.1177/0271678X15606723
19. Li HJ, Hou XH, Liu HH, Yue CL, He Y, Zuo XN. Toward systems neuroscience in mild cognitive impairment and Alzheimer's disease: a meta-analysis of 75 fMRI studies. Hum Brain Mapp. 2015 Mar; 36 (3): 217-32. doi: 10.1002/hbm.22689
20. Melrose RJ, Jimenez AM, Riskin-Jones H Alterations to task positive and task negative networks during executive functioning in Mild Cognitive Impairment. Neuroimage Clin. 2018 Jun 12;19:970-981. doi: 10.1016/j.nicl.2018.06.014
21. Pantoni, L. Cerebral small vessel disease: from pathogenesis and clinical characteristics to therapeutic challenges. The Lancet Neurology, 2010; 9(7), 689-701. https://doi.org/10.1016/S1474-4422(10)70104-6
22. Reed B.R., Mungas D.M., Kramer J.H. et al. Profiles of neuropsychological impairment in autopsy-defined Alzheimer's disease and cerebrovascular disease. Brain. 2007. 130(Pt3):731-9. DOI: 10.1093/brain/awl385
23. Rivera-Rivera L. A., Schubert T., Turski P., Johnson K. M., Berman S. E., Rowley H. A., Wieben O. Changes in intracranial venous blood flow and pulsatility in Alzheimer's disease: A 4D flow MRI study. Journal of Cerebral Blood Flow & Metabolism. 2017; 37(6), 2149-2158.
24. Sachdev P., Kalaria R., O'Brien J. et al. Diagnostic criteria for vascular cognitive disorders: a VASCOG statement. Alzheimer disease and associated disorders, 2014. 28 (3): 206-218. DOI: 10.1097/WAD.0000000000000034. PMID: 24632990.
25. Santisteban M. M., Iadecola C. Hypertension, dietary salt and cognitive impairment. Journal of Cerebral Blood Flow & Metabolism, 2018; 38(12), 2112-2128. DOI: 10.1177/0271678X18803374
26. Shi Y, Thrippleton M.J., Makin S.D. et al. Cerebral blood flow in small vessel disease: A systematic review and meta-analysis. J Cereb Blood Flow Metab. 2016. 36 :1653-1667. DOI: 10.1177/0271678X16662891. PMID: 27496552.
27. Sierra-Marcos A. Regional Cerebral Blood Flow in Mild Cognitive Impairment and Alzheimer's Disease Measured with Arterial Spin Labeling Magnetic Resonance Imaging. Int J Alzheimers Dis. 2017; 2017: 5479597. doi: 10.1155/2017/5479597.
28. Smith E. E., Biessels G. J., De Guio F., de Leeuw F. E., Duchesne S., Düring, M., Thrippleton M. J. Harmonizing brain magnetic resonance imaging methods for vascular contributions to neurodegeneration. Alzheimer's & Dementia: Diagnosis, Assessment & Disease Monitoring, 2019; 11, 191-204. doi: 10.1016/j.dadm.2019.01.002
29. Wardlaw J.M., Smith E.E., Biessels G.J. et al. Neuroimaging standards for research into small vessel disease and its contribution to ageing and neurodegeneration. Lancet Neurol 2013; 12: 822–38. DOI: 10.1016/S1474-4422(13)70124-8. PMID: 23867200.
30. Wierenga CE, Hays CC, Zlatar ZZ. Cerebral blood flow measured by arterial spin labeling MRI as a preclinical marker of Alzheimer's disease. J Alzheimers Dis. 2014; 42 Suppl 4: S411-9. doi: 10.3233/JAD-141467.
.

References:

1. Gulevskaya, T.S., Morgunov V.A. Pathological anatomy of cerebrovascular accidents with atherosclerosis and arterial hypertension. M ., Medicine, 2009. 296 p. (in Russian).
2. Dobrynina L.A., Akhmetzyanov B.M., Gadzhieva Z.Sh. et al. Role of disorders of arterial, venous blood flow and cerebrospinal fluid in the development of cognitive disorders in cerebral microangiopathy. Annals of clinical and experimental neurology. 2019; 13 (2): 19–31 (in Russian).
3. Dobrynina L.A., Gadzhieva Z.Sh., Morozova S.N., Kremneva E.I., Krotenkova M.V., Kashina E.M., Poddubskaya A.A. Control brain functions: functional magnetic resonance imaging using the Stroop test and the serial count test to oneself in healthy volunteers. Journal of Neurology and Psychiatry S.S. Korsakova. 2018; 11: 35-42 https://doi.org/10.17116/jnevro201811811135 (in Russian).
4. Kalashnikova L. A., Kulov B. B. Risk factors for subcortical arteriosclerotic encephalopathy. Journal of Neurology and Psychiatry S.S. Korsakova. 2002; 102 (7): 3-8 (in Russian).
5. Alsop DC, Casement M, de Bazelaire C, Fong T, Press DZ. Hippocampal Hyperperfusion in Alzheimer's Disease. Neuroimage. 2008 Oct 1;42(4):1267-74. doi: 10.1016/j.neuroimage.2008.06.006
6. Berman KF, Ellmore T, et al. ; H(2)(15)O PET validation of steady-state arterial spin tagging cerebral blood flow measurements in humans. Magn Reson Med 2000; 44: 450–456,
7. Dai W1, Lopez OL, Carmichael OT, et al. Mild cognitive impairment and Alzheimer disease: patterns of altered cerebral blood flow at MR imaging. Radiology. 2009; 250(3): 856–866. doi: 10.1148/radiol.2503080751.
8. Deramacourt V., Slade J.Y., Oakley A.E. et al. Staging and natural history of cerebrovascular pathology in dementia. Neurology 2012; 78: 1043–1050. DOI: 10.1212/WNL.0b013e31824e8e7f. PMID: 22377814.
9. Dichgans M., Wardlaw J., Smith E., Zietemann V., Seshadri S., Sachdev P., De Leeuw F. E. METACOHORTS for the study of vascular disease and its contribution to cognitive decline and neurodegeneration: An initiative of the Joint Programme for Neurodegenerative Disease Research. Alzheimer's & Dementia, 2016; 12(12), 1235-1249. doi: 10.1016/j.jalz.2016.06.004
10. Ding B1, Ling HW1, Zhang Y2, et al. Pattern of cerebral hyperperfusion in Alzheimer's disease and amnestic mild cognitive impairment using voxel-based analysis of 3D arterial spin-labeling imaging: initial experience. Clin Interv Aging. 2014 Mar 26; 9: 493-500. doi: 10.2147/CIA.S58879.
11. Fisher C. M. The arterial lesions underlying lacunes. Acta neuropathologica 1969. 12 (1): 1-15.
12. Gorelick P.B., Scuter A., Black S.E. et al. Vascular contributions to cognitive impairment and dementia: a statement for healthcare professionals from the American Heart Association/American Stroke Association. Stroke 2011; 42: 2672–2713. DOI: 10.1161/STR.0b013e3182299496. PMID: 21778438
13. Grinberg L.T., Nitrini R., Suemoto C. K. et al. Prevalence of dementia subtypes in a developing country: a clinicopathological study. Clinics. 2013. 68(8): 1140-1145. DOI:

10.6061/clinics/2013(08)13.

14. Hays CC1,2, Zlatar ZZ1,3, Wierenga CE. The Utility of Cerebral Blood Flow as a Biomarker of Preclinical Alzheimer's Disease. Cell Mol Neurobiol. 2016 Mar; 36(2): 167-79. doi: 10.1007/s10571-015-0261-z.

15. Heijtel DF, Mutsaerts HJ, Bakker E, et al. Accuracy and precision of pseudo-continuous arterial spin labeling perfusion during baseline and hypercapnia: a head-to-head comparison with (1)(5)O H(2)O positron emission tomography. NeuroImage 2014; 92: 182–192

16. JM Wardlaw, C Smith, MD, M Dichgans. Mechanisms underlying sporadic cerebral small vessel disease: insights from neuroimaging. Lancet Neurol. 2013 May; 12(5): 10.1016/S1474-4422(13)70060-7.

17. Kamano H, Yoshiura T, Hiwatashi A, et al. Arterial spin labeling in patients with chronic cerebral artery steno-occlusive disease: correlation with (15)O-PET. Acta Radiol 2013; 54: 99–106

18. Leif Østergaard et al. Cerebral small vessel disease: Capillary pathways to stroke and cognitive decline. J Cereb Blood Flow Metab. 2016 Feb; 36(2): 302–325. doi: 10.1177/0271678X15606723

19. Li HJ, Hou XH, Liu HH, Yue CL, He Y, Zuo XN. Toward systems neuroscience in mild cognitive impairment and Alzheimer's disease: a meta-analysis of 75 fMRI studies. Hum Brain Mapp. 2015 Mar; 36 (3): 217-32. doi: 10.1002/hbm.22689

20. Melrose RJ, Jimenez AM, Riskin-Jones H Alterations to task positive and task negative networks during executive functioning in Mild Cognitive Impairment. Neuroimage Clin. 2018 Jun 12;19:970-981. doi: 10.1016/j.nicl.2018.06.014

21. Pantoni, L. Cerebral small vessel disease: from pathogenesis and clinical characteristics to therapeutic challenges. The Lancet Neurology, 2010; 9(7), 689-701. https://doi.org/10.1016/S1474-4422(10)70104-6

22. Reed B.R., Mungas D.M., Kramer J.H. et al. Profiles of neuropsychological impairment in autopsy-defined Alzheimer's disease and cerebrovascular disease. Brain. 2007. 130(Pt3):731-9. DOI: 10.1093/brain/awl385

23. Rivera-Rivera L. A., Schubert T., Turski P., Johnson K. M., Berman S. E., Rowley H. A., Wieben O. Changes in intracranial venous blood flow and pulsatility in Alzheimer's disease: A 4D flow MRI study. Journal of Cerebral Blood Flow & Metabolism. 2017; 37(6), 2149-2158.

24. Sachdev P., Kalaria R., O'Brien J. et al. Diagnostic criteria for vascular cognitive disorders: a VASCOG statement. Alzheimer disease and associated disorders, 2014. 28 (3): 206-218. DOI: 10.1097/WAD.0000000000000034. PMID: 24632990.

25. Santisteban M. M., Iadecola C. Hypertension, dietary salt and cognitive impairment. Journal of Cerebral Blood Flow & Metabolism, 2018; 38(12), 2112-2128. DOI: 10.1177/0271678X18803374

26. Shi Y, Thrippleton M.J., Makin S.D. et al. Cerebral blood flow in small vessel disease: A systematic review and meta-analysis. J Cereb Blood Flow Metab. 2016. 36 :1653-1667. DOI: 10.1177/0271678X16662891. PMID: 27496552.

27. Sierra-Marcos A. Regional Cerebral Blood Flow in Mild Cognitive Impairment and Alzheimer's Disease Measured with Arterial Spin Labeling Magnetic Resonance Imaging. Int J Alzheimers Dis. 2017; 2017: 5479597. doi: 10.1155/2017/5479597.

28. Smith E. E., Biessels G. J., De Guio F., de Leeuw F. E., Duchesne S., Düring, M., Thrippleton M. J. Harmonizing brain magnetic resonance imaging methods for vascular contributions to neurodegeneration. Alzheimer's & Dementia: Diagnosis, Assessment & Disease Monitoring, 2019; 11, 191-204. doi: 10.1016/j.dadm.2019.01.002

29. Wardlaw J.M., Smith E.E., Biessels G.J. et al. Neuroimaging standards for research into small vessel disease and its contribution to ageing and neurodegeneration. Lancet Neurol 2013; 12: 822–38. DOI: 10.1016/S1474-4422(13)70124-8. PMID: 23867200.

30. Wierenga CE, Hays CC, Zlatar ZZ. Cerebral blood flow measured by arterial spin labeling MRI as a preclinical marker of Alzheimer's disease. J Alzheimers Dis. 2014; 42 Suppl 4: S411-9. doi: 10.3233/JAD-141467..

ОРИГИНАЛЬНАЯ СТАТЬЯ

СОВРЕМЕННЫЕ ПОДХОДЫ К ДИАГНОСТИКЕ ТРАВМ СРЕДНЕЙ ЗОНЫ ЛИЦА ПО ДАННЫМ МУЛЬТИСПИРАЛЬНОЙ КОМПЬЮТЕРНОЙ ТОМОГРАФИИ

Павлова О.Ю.[1], Серова Н.С.[1], Давыдов Д.В.[2]

1 – ФГАОУ ВО Первый МГМУ им. И.М. Сеченова Минздрава России (Сеченовский Университет).
2 - Российский университет дружбы народов. Москва, Россия.

Цель. Совершенствование лучевой диагностики у пациентов с травматическими повреждениями средней зоны челюстно-лицевой области, разработка методик для обработки данных мультиспиральной компьютерной томографии у пациентов с травмой орбиты с целью получения дополнительной диагностической информации и выбора тактики лечения пациентов.

Материалы и методы. С 2014 по 2018 годы в клинике ФГАОУ ВО Первый МГМУ им. И.М. Сеченова Минздрава России (Сеченовский Университет) было обследовано 107 пациентов (100%) с травматическими повреждениями средней зоны лица. При госпитализации всем пациентам (n=107; 100%) диагностическое обследование проводили в течение 24-48 часов от поступления.

Мультиспиральная компьютерная томография (МСКТ) проводилась пациенту на аппарате Aquilion One 640 (Canon, Japan) в объёмном режиме, с толщиной среза 0,5 мм, в режиме костной и мягкотканной реконструкции. Исследование дополнялось мультипланарными и трехмерными реконструкциями. Для последующей обработки КТ данных использовалась рабочая станция «Vitrea».

Результаты. У 51 пациента (48%) объём травмированной орбиты увеличен не был. У 35 пациентов (33%) увеличение объёма орбиты было выявлено при визуальной оценке и при применении разработанной методики расчёта по данным МСКТ. В 21 случае (19%) при визуальной оценке МСКТ изменений объёма орбиты не наблюдали, однако при применении дополнительной методики обработки данных было выявлено увеличение объёмов более критического значения – 2 мл.

Тип дефекта был определен на основании разработанной классификации, учитывающей значения объёмов и площадей дефектов нижней стенки орбиты. Малый дефект нижней стенки орбиты определялся у 18 пациентов (17%), средний – у 31 пациента (29%), большой – у 38 пациентов (35%), тотальный – у 20 пациентов (19%).

Из 107 пациентов в 26 случаях (24%) визуально по данным МСКТ определялось смещение глазного яблока, что было подтверждено методикой расчета. Еще у 9 пациентов (8,1%) при применении разработанной методики расчёта были выявлены признаки энофтальма, что не визуализировалось при стандартной обработке данных МСКТ. В одном случае (0,9%) визуально по данным МСКТ было подозрение на наличие энофтальма, что не подтвердилось разработанной методикой. В остальных случаях (n=71; 66%) признаки энофтальма не определялись ни визуально по данным МСКТ, ни с применением методики расчёта.

В большинстве случаев (n=60; 56%) у пациентов определяли КТ-признаках отёка мягких тканей орбиты, у 28 пациентов (27%) пациентов выявили признаки атрофии мягких тканей орбиты, у 10 пациентов (9%) пациентов – гематома в области мягких тканей орбиты, у 9 пациентов (8%) пациентов – плотность мягких тканей орбиты не была изменена.

Вывод. МСКТ является методом выбора обследования пациентов с травмами средней зоны лица. Разработанные методики измерения объёмов орбит, оценки дефектов нижней стенки орбиты, положения глазных яблок и состояния мягких тканей орбит позволяют получить дополнительную диагностическую информацию о состоянии пациента и осуществить проведение персонализированного подхода к предоперационному планированию у каждого пациента с травмой орбиты.

Ключевые слова: травма орбиты, мультиспиральная компьютерная томография, объём орбиты, дефект нижней стенки орбиты.

Контактный автор: Павлова О.Ю., e-mail: dr.olgapavlova@gmail.com.

Для цитирования: Павлова О.Ю., Серова Н.С., Давыдов Д.В. Современные подхо-

ды к диагностике травм средней зоны лица по данным мультиспиральной компьютерной томографии. REJR 2019; 9(4):18-30. DOI:10.21569/2222-7415-2019-9-4-18-30.

Статья получена: **21.09.19** **Статья принята:** **25.10.19**

MODERN APPROACHES TO MIDFACE TRAUMA DIAGNOSTICS ACCORDING TO MSCT DATA

Pavlova O.Yu.[1], Serova N.S.[1], Davydov D.V.[2]

1 –Sechenov University.
2 - Peoples' Friendship University of Russia.
Moscow, Russia.

Purpose. Improving radiology diagnostics in patients with traumatic madface injuries, developing methods for postprocessing of multispiral computed tomography (MSCT) data in patients with orbital injury in order to obtain additional diagnostic information and choose treatment tactics for patients.

Materials and methods. From 2014 to 2018 in Sechenov University 107 patients (100%) with traumatic midface injuries were examined. During hospitalization all patients (n=107; 100%) underwent diagnostic examination within 24-48 hours from admission. Multislice computed tomography was performed using Aquilion One 640 (Canon, Japan) scanner, in a volume mode, with a slice thickness of 0.5 mm, with bone and soft tissue reconstructions. The study was complemented by multiplanar and three-dimensional reconstructions. For the subsequent processing of CT data, the “Vitrea” workstation was used.

Results. In 51 patients (48%), the volume of the injured orbit was not increased. In 35 patients (33%), an increase in orbit volume was detected by visual assessment and using the developed calculation method according to MSCT data. In 21 cases (19%), no visual changes in the orbit were observed during the visual assessment of MSCT, however, using an additional data processing technique, an increase in volumes of a more critical value was revealed – 2 ml.

The type of defect was determined on the basis of the developed classification, taking into account the values of the volumes and areas of inferior orbital wall defects. Small defect of the lower wall of the orbit was determined in 18 patients (17%), medium – in 31 patients (29%), large – in 38 patients (35%), total – in 20 patients (19%).

Out of 107 patients in 26 cases (24%), the globe displacement was visually determined according to MSCT, which was confirmed by the calculation method. Another 9 patients (8.1%) using the developed calculation method showed signs of enophthalmos, which was not visualized with standard processing of MSCT data. In one case (0.9%) visually, according to MSCT, there was a suspicion of the presence of enophthalmos, which was not confirmed by the developed technique. In other cases (n=71; 66%), signs of enophthalmos were not determined either visually according to MSCT, or using the calculation method.

In the majority of cases (n = 60; 56%), CT-signs of orbital edema of soft tissues were determined in patients, signs of atrophy of soft orbital tissues were detected in 28 patients (27%), in 10 patients (9%) of patients - hematoma in the soft orbital tissues, in 9 patients (8%) patients – the density of the soft orbital tissues was not changed.

Conclusion. MSCT is the method of choice for examining patients with injuries of the middle zone of the face. The developed methods for measuring orbit volumes, assessing defects in the lower wall of the orbit, the position of the eyeballs, and the condition of the soft tissues of the orbits provide additional diagnostic information about the patient’s condition and a personalized approach to preoperative planning for each patient with orbital injury.

Keywords: orbital trauma, multispiral computed tomography, orbital volume, inferior orbital wall defect.

Corresponding author: Pavlova O.Yu., e-mail: dr.olgapavlova@gmail.com.

For citation: Pavlova O.Yu., Serova N.S., Davydov D.V. Modern approaches to midface trauma diagnostics according to MSCT data. REJR 2019; 9(4):18-30. DOI:10.21569/2222-7415-2019-9-4-18-30.

.

Received: **21.09.19** **Accepted:** **25.10.19**

На сегодняшний день проблема травматических повреждений средней зоны лица остается крайне актуальной. По данным ВОЗ, количество травматических повреждений все еще увеличивается и в 2015 году почти 5 миллионов человек получили смертельные травмы [1-4, 6, 8, 12]. По данным статистики на долю переломов черепа и внутричерепных травм приходится 5,1% от общего числа всех зарегистрированных травм согласно показателям травм и отравлений и других несчастных случаев среди взрослого населения в 2009 году [2, 3]. В структуре общего травматизма 1,7% занимают травмы глаза и орбиты [2, 3, 5-8].

Травма костей лицевого черепа составляет до 40% от всего списка болезней у пациентов, госпитализированных для лечения в отделения челюстно-лицевой хирургии, и составляет почти 21% от всего числа пострадавших с травмами, находящихся в стационарах лечебных учреждений [8, 10, 11].

В связи с постоянным техническим развитием на сегодняшний день важную роль приобретает разработка методов специализированной обработки изображений, в частности измерение размеров посттравматических дефектов нижней стенки орбиты, для получения дополнительной диагностической информации [6, 7, 12]. Использование данных методик предоставляет возможность лечащему врачу выбрать тактику ведения пациента, спланировать ход оперативного вмешательства, что в свою очередь позволит повысить эффективность и качество лечения и реабилитации данной категории пациентов [3, 9, 10, 13].

Цель.

Совершенствование лучевой диагностики у пациентов с травматическими повреждениями средней зоны челюстно-лицевой области, разработка методик для обработки данных мультиспиральной компьютерной томографии у пациентов с травмой орбиты с целью получения дополнительной диагностической информации и выбора тактики лечения пациентов.

Материалы и методы.

С 2014 по 2018 годы в клинике ФГАОУ ВО Первый МГМУ им. И.М. Сеченова Минздрава России (Сеченовский Университет) было обследовано 107 пациентов (100%) с травматическими повреждениями средней зоны лица. Среди пациентов (n=107; 100%) отмечалось преобладание лиц мужского пола (n=91; 85%) над женским (n=16; 15%).

Всем пациентам (n=107; 100%), поступившим на обследование, был выполнен сбор жалоб и анамнеза, клинический осмотр врачом челюстно-лицевым хирургом и врачом офтальмологом, а также обследование с применением методов лучевой диагностики.

При госпитализации всем пациентам (n=107; 100%) диагностическое обследование проводили в течение 24-48 часов от поступления. Мультиспиральная компьютерная томография (МСКТ) проводили на аппарате Aquilion One 640 (Canon, Japan) в объёмном режиме, с толщиной среза 0,5 мм, в режиме костной и мягкотканной реконструкции. Исследование дополняли мультипланарными и трехмерными реконструкциями. Для последующей обработки КТ данных использовали рабочую станцию «Vitrea».

Пациентов укладывали на деку стола томографа в положении лежа на спине. Голову пациента предварительно освобождали от всех съёмных металлических элементов и ровно укладывали на подголовник. Взгляд пациента просили фиксировать центрально. Использовали лазерные метки для точного определения области сканирования. Для разметки области исследования выполняли топограмму. Томографирование начинали от верхней точки черепа до нижней границы тела нижней челюсти. Томографирование лицевого скелета проводили в аксиальной плоскости с толщиной среза 0,5 мм с применением реконструкции в костном и мягкотканном режимах.

МСКТ применяли для детальной визуализации травматических изменений костных и мягкотканных структур. В рамках предоперационного планирования в алгоритм анализа МСКТ-данных входили: оценка изменений объёмов орбит и околоносовых синусов, анализ дефектов стенок орбит, оценка изменений положения глазного яблока.

Методика измерения объёмов орбит.

Всем 107 пациентам (100%) на до- и послеоперационном этапах выполняли дополнительную обработку данных МСКТ с помощью программного обеспечения на рабочей станции «Vitrea».

После сканирования на изображениях определяли костные границы орбит, по которым проходила маркировка стенок орбит. Необходимым условием правильного выполнения исследования являлась симметричность костных границ для обеих орбит. Для этого необходимо было провести линию через всю длину орбиты и перпендикуляр к ее длине для определения наружной границы маркировки.

На каждом аксиальном срезе проводили маркировку всех костных границ орбит, начиная с верхней стенки до уровня дна орбиты. Для точности измерения четко соблюдали костные границы и учитывали анатомические вариации строения.

Пациенту повторно проводили обработку данных мультиспиральной компьютерной томографии после проведения реконструктивной операции. После измерения объемов орбит

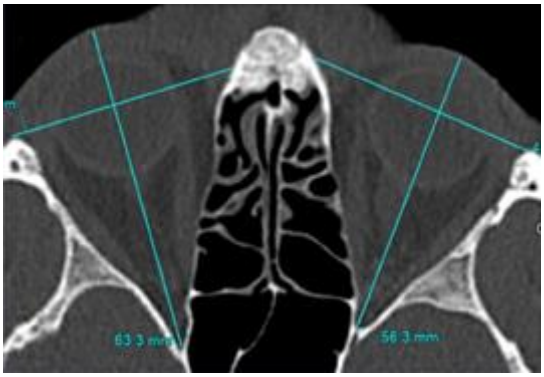

Рис. 1 а (Fig. 1 a)

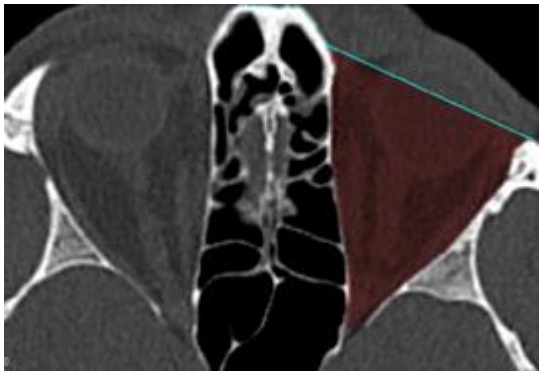

Рис. 1 б (Fig. 1 b)

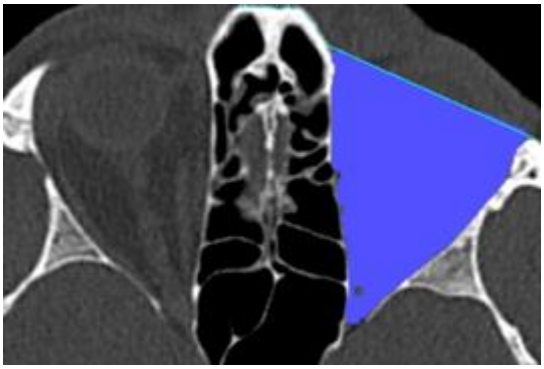

Рис. 1 в (Fig. 1 c)

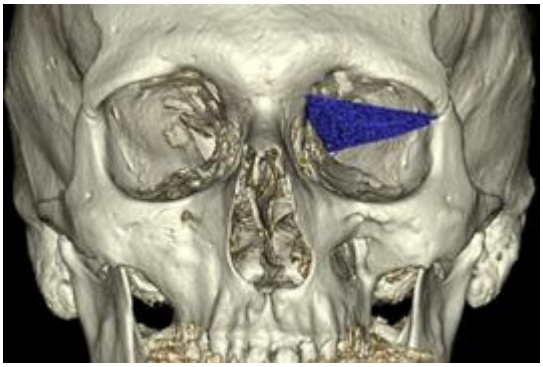

Рис. 1 г (Fig. 1 d)

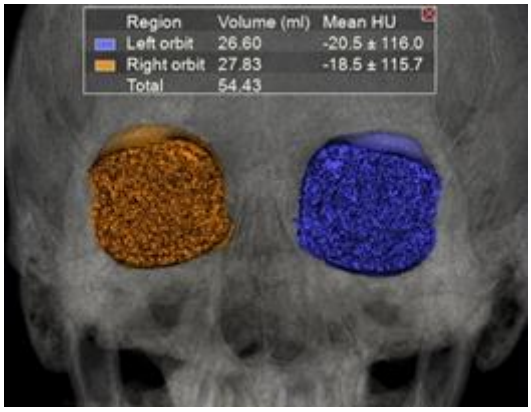

Рис. 1 д (Fig. 1 e)

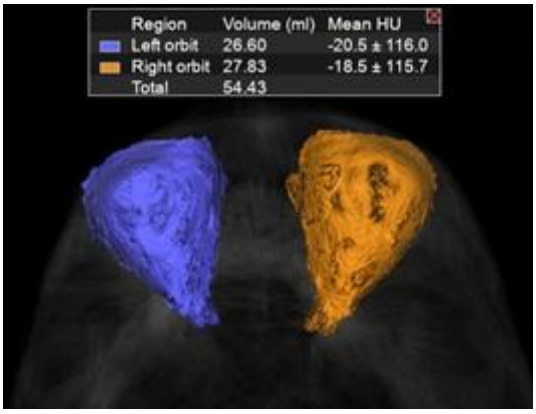

Рис. 1 е (Fig. 1 f)

Рис. 1. МСКТ. Обработка изображений в аксиальной плоскости для измерения объёмов орбиты.

а – аксиальная реконструкция, проведение линии через всю длину орбиты (красная стрелка) и перпендикуляр к ее длине (белая стрелка) для определения наружной границы маркировки для определения симметричность костных границ для обеих орбит, б, в – аксиальные реконструкции, маркировка всех костных границ орбиты на каждом аксиальном срезе начиная с верхней стенки до уровня дна орбиты с учётом костных границ и анатомических вариации строения, г – 3D реконструкция, маркировка костных границ орбиты, д, е - 3D реконструкции, сравнение объёмов правой и левой орбиты.

Fig. 1. MSCT. Axial images, postprocessing for measuring orbit volumes.

a - axial reconstruction, drawing a line through the entire length of the orbit (red arrow) and perpendicular to its length (white arrow) to determine the outer border of the marking to determine the symmetry of the bone borders for both orbits, b, c - axial reconstructions, marking of all bone boundaries of the orbit on each axial section, starting from the upper wall to the level of the bottom of the orbit, taking into account bone borders and anatomical structural variations, d - 3D reconstruction, marking of the bone borders of the orbit, e, f - 3D reconstruction, comparison of volumes of the right and left orbits.

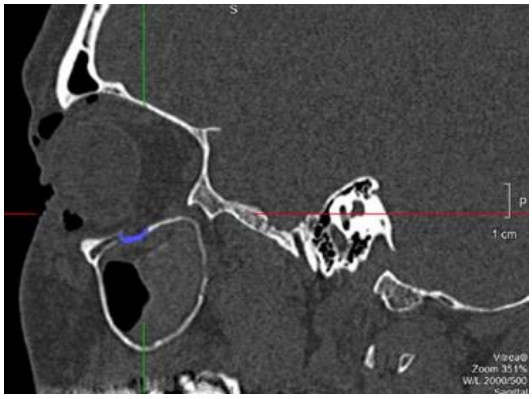

Рис. 2 а (Fig. 2 a)

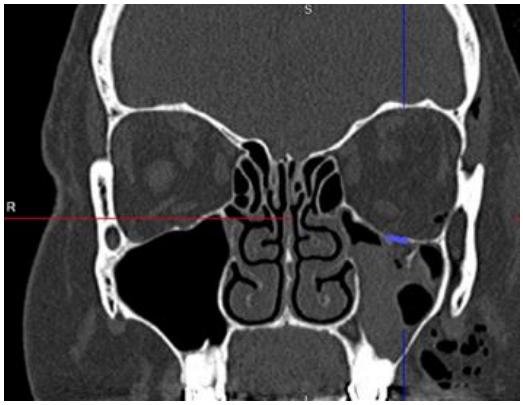

Рис. 2 б (Fig. 2 b)

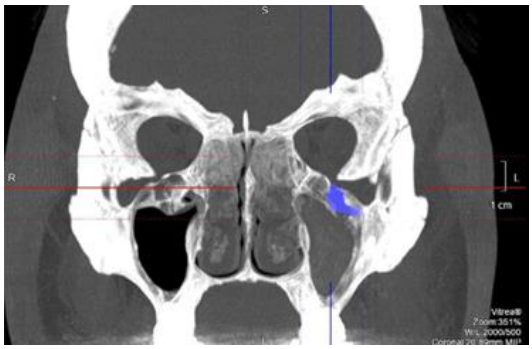

Рис. 2 в (Fig. 2 c)

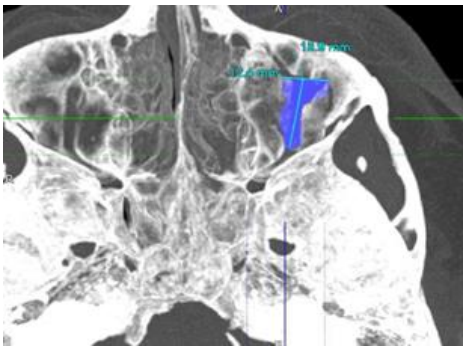

Рис. 2 г (Fig. 2 d)

Рис. 2. МСКТ. а – сагиттальная реконструкция, б – корональная реконструкция, в – корональная реконструкция, г – аксиальная реконструкция.

Обработка изображений для измерения объёма и площади дефекта нижней стенки орбиты и маркировка границ дефекта на мультипланарных реконструкциях.

Fig. 2. MSCT. a - sagittal reconstruction, b - coronal reconstruction, c - coronal reconstruction, d - axial reconstruction.

Image processing for measuring the volume and defect area of the lower orbital wall and marking the borders of the defect on multiplanar reconstructions.

Таблица №1. Распределение дефектов нижней стенки орбиты в зависимости от площади и объёма

Тип дефекта нижней стенки орби ы	Значение площади и объёма дефекта нижней стенки орбиты	Значение площади и объёма дефекта нижней стенки орбиты
Малый	до 54 мм^2 включительно	до 105 мм^3 включительно
Средний	от 54 мм^2 до 117,2 мм^2	от 105 мм^3 до 201,4 мм^3
Большой или тотальный	117,3 мм^2 и более	201,5 мм^3 и более

сравнивали полученные результаты до и после реконструктивной операции (рис. 1).

При разнице объемов орбит более 2 мл западение глазного яблока увеличивается на 1 мм и, как следствие, повышается риск развития энофтальма.

По разработанной методике расчёта объёмов орбит был получен патент «Способ оценки эффективности реконструктивной операции на орбите» RU (11) 2 638 623 (13) C1, 14.12.2017 Бюл. № 35.

Методика оценки и классификации дефектов нижней стенки орбиты.

В рамках предоперационного планирования с целью оптимизации тактики лечения и выбора способов реконструкции стенок орбиты были разработаны критерии оценки и классификация дефектов нижней стенки орбиты. После сканирования добивались полной симметричности изображений в аксиальной, сагиттальной и корональной плоскостях, выделяли нижнюю стенку орбиты и ее дефект.

Проводили объёмное измерение дефекта нижней стенки орбиты, заключающееся в маркировке костных границ дефекта во всех мультипланарных реконструкциях, объём дефекта представляли в мм3. После маркировки границ дефекта на мультипланарных реконструкциях и 3D моделях отображали форму и локализацию дефекта по отношению к нижней стенке орбиты (рис. 2).

Рассчитывали площадь дефекта по формуле в зависимости от формы дефекта (круг, квадрат, эллипс, треугольник и тд.).

Площадь прямоугольника: S=a*b

Площадь квадрата: S=H2

Площадь круга: S=п r2

Площадь треугольника: S=0,5a*h

Площадь эллипса: S = п*a* b

Площадь дефекта представляли в мм2. На основании значений площади дефектов нижней стенки орбиты нами была разработана классификация дефектов (табл. 1).

После измерения площади дефекта оценивали локализацию дефекта по отношению к стенке орбиты (латеральный или медиальный отдел орбиты, задний или передний отдел орбиты).

Также оценивали индивидуальные осо-

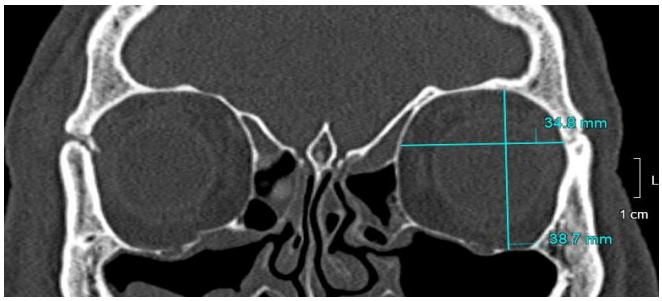

Рис. 3 (Fig. 3)

Рис. 3. МСКТ. Корональная реконструкция.

Измерение ширины и высоты здоровой орбиты.

Fig. 3. MSCT. Coronal reconstruction.

Measurement of the width and height of a healthy orbit.

Рис. 4 а (Fig. 4 a)

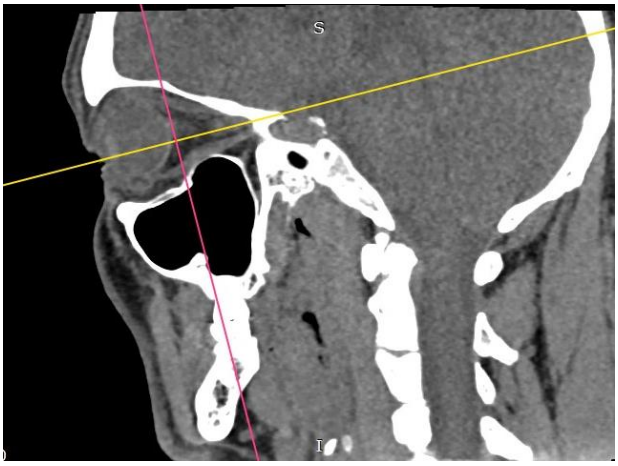

Рис. 4 б (Fig. 4 b)

Рис. 4. МСКТ.

Обработка изображений для определения положения глазного яблока. а - срез, проходящий через зрительный нерв в аксиальной плоскости, б – «выровненная» сагиттальная плоскость.

Fig. 4. MSCT.

Image processing to determine the position of the eyeball. a - slice passing through the optic nerve in the axial plane, b - “aligned” sagittal plane.

бенности строения стенок орбиты в зависимости от вариантов анатомического строения и типа ? черепа.

Для определения ширины орбиты измеряли расстояние от краниометрической точки «maxillofrontale» (точка пересечения внутреннего края орбиты с лобно-верхнечелюстным швом) до точки «frontomalare orbitale» (точка на наружном крае орбиты в месте пересечения со скуло-лобным швом).

Для определения высоты орбиты измеряли расстояние от краниометрической точки «orbitale» (самая нижняя точка подглазничного края) до верхней точки надглазничного края (рис. 3).

Далее оценивали отношение посттравматического дефекта ко всей площади нижней стенки орбиты (в %).

По разработанной методике расчёта объёмов орбит был получен патент «Способ выбора тактики лечения пациентов с дефектом нижней стенки орбиты» (19) RU(11) 2 661 004(13) C1, 11.07.2018 Бюл. № 20.

Методика оценки положения и симметричности глазных яблок травмированной и здоровой орбит.

С целью прогнозирования развития энофтальма были разработаны критерии оценки положения глазного яблока на до- и послеоперационных этапах лечения. Выравнивали изображение в сагиттальной плоскости, используя срез, проходящий через зрительный нерв в аксиальной плоскости (рис. 4).

В полученной «выровненной» сагиттальной плоскости обводили границы глазного яблока с помощью инструмента «Эллипс» в мягкотканном режиме. Проводили линию через центр глазного яблока в дистальном отделе и по нижней границе малого крыла клиновидной кости (вершины орбиты) в проксимальном отделе.

Проводили перпендикуляр к ранее проведенной линии по заднему полюсу глазного яблока.

Измеряли высоту верхней и нижней половины перпендикуляра. Сравнивали результаты по положению правого и левого глазного яблока до оперативного лечения и после (рис. 5).

При разнице верхних половин перпендикуляров менее 1,2 мм при сравнении здоровой и травмированной орбиты, можно сделать вывод о минимальном смещении глазного яблока книзу.

По разработанной методике расчёта объёмов орбит нами был получен патент «Способ оценки положения глазных яблок у пациентов с травмами средней зоны лица» (19) RU (11) 2 661 698 (13) C1, 19.07.2018 Бюл. № 20.

Методика оценки плотности мягких тканей травмированной и здоровой орбит.

После сканирования добивались полной симметричности полученных изображений в аксиальной, сагиттальной и корональной плоскостях.

Для точного, корректного и симметричного измерения плотности жировой клетчатки глубоких отделов орбиты необходимы стабильные ориентиры. Для этого использовали построение перпендикуляров и измерений, используя алгоритм оценки положения и симметричности глазных яблок травмированной и здоровой орбит.

Для корректного и симметричного определения изменений плотности мягких тканей орбиты определяли плотности жировой клетчатки переднего и заднего отделов орбиты. Плотность мягких тканей необходимо было измерять в симметричных отделах орбиты с применением одинаковых инструментов для измерения плотности.

Измерение плотности мягких тканей заднего отдела орбиты проводили в пространстве между зрительным нервом и нижней прямой глазодвигательной мышцей.

Вторым этапом проводили измерение плотности мягких тканей переднего отдела орбиты в трех участках симметричных отделов с помощью инструмента «Эллипс» (диаметр инструмента для измерения был одинаковый у одного и того же пациента, до операции и после), измерение плотности можно было проводить как в мягкотканном, так и костном режимах.

Результат измерения плотности указывали в единицах Хаунсфилда (HU). На основании измерения плотности мягких тканей орбиты делали вывод о сроке давности травмы и состоянии мягкотканных структур орбиты (рис. 6).

По разработанной методике расчёта объёмов орбит нами был получен патент «Способ определения состояния мягких тканей орбиты у пациентов с травмами средней зоны лица» (19) RU (11) 2 661 006 (13) C1, 11.07.2018 Бюл. № 20.

Результаты.

В результате применения разработанной методики расчёта объёмов орбит все пациенты (n=107; 100%) были распределены в зависимости от разницы увеличения объёмов травмированной орбиты (рис. 7).

Значительное увеличение объёма орбиты травмированной стороны наблюдали в группе с множественными повреждениями структур средней зоны лица при сравнении с группой с изолированными повреждениями нижней стенки орбиты и скуло-орбитальными повреждениями.

На основании полученных данных все пациенты (n=107; 100%) были распределены в зависимости от выявленных изменений объёмов орбиты по данным МСКТ визуально и с приме

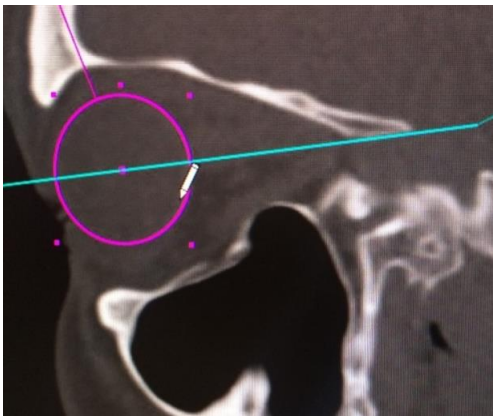

Рис. 5 а (Fig. 5 a)

Рис. 5 б (Fig. 5 b)

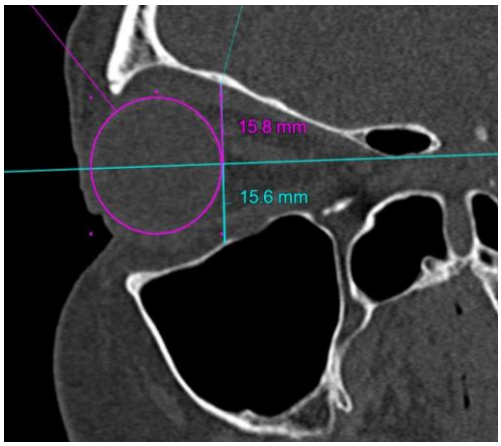

Рис. 5 в (Fig. 5 c)

Рис. 5 г (Fig. 5 d)

Рис. 5. МСКТ. Сагиттальные реконструкции, обработка изображений для определения положения глазного яблока.

а – сагиттальная реконструкция, маркировка границ глазного яблока с помощью инструмента «Эллипс», проведение линии через центр глазного яблока в дистальном отделе и по нижней границе малого крыла клиновидной кости (вершины орбиты) в проксимальном отделе, б – сагиттальная реконструкция, проведение перпендикуляра к ранее проведенной линии по заднему полюсу глазного яблока, в – сагиттальная реконструкция, измерение высоты верхней и нижней половины перпендикуляров для оценки положения глазного яблока, г – сагиттальная реконструкция, измерение высоты верхней и нижней половины перпендикуляров для оценки положения глазного яблока после протезирования нижней стенки орбиты.

Fig. 5. MSCT. Sagittal reconstruction, image processing to determine the position of the eyeball.

a - sagittal reconstruction, marking the borders of the globe using the Ellipse tool, drawing a line through the center of the globe in the distal section and along the lower border of the sphenoid bone small wing (apex of the orbit) in the proximal section, b - sagittal reconstruction, drawing a perpendicular to a previously drawn line along the posterior pole of the globe, c - sagittal reconstruction, measuring the height of the upper and lower half of the perpendiculars to assess the position of the globe, d - sagittal reconstruction, measuring the height of the upper and lower half of the perpendiculars to assess the position of the globe after prosthetics of the lower wall of the orbit.

нением разработанной методики (таблица 2).

Таким образом, у 51 пациента (48%) объём травмированной орбиты увеличен не был. У 35 пациентов (33%) увеличение объёма орбиты было выявлено при визуальной оценке и при применении разработанной методики расчёта по данным МСКТ. В 21 случае (19%) при визуальной оценке МСКТ изменений объёма орбиты не наблюдали, однако при применении дополнительной методики обработки данных было выявлено увеличение объёмов более критического значения – 2 мл.

В результате применения разработанной методики оценки дефектов нижней стенки орбиты все пациенты с малыми, средними и большими/тотальными дефектами (n=107; 100%) были распределены в зависимости от типа повреждения структур средней зоны лица

Рис. 6 а (Fig. 6 a)

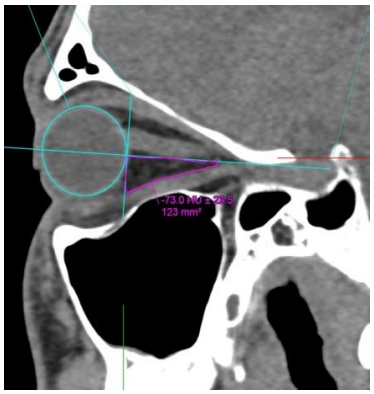

Рис. 6 б (Fig. 6 b)

Рис. 6. МСКТ.

Обработка изображений для определения плотности мягких тканей орбиты.

Fig. 6. MSCT.

Image processing to determine the density of the orbital soft tissues.

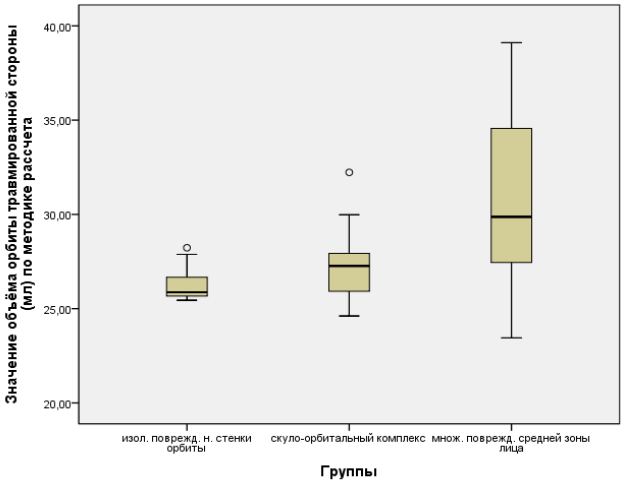

Рис. 7 (Fig. 7)

Рис. 7. Диаграмма.

Сравнение значений объёмов орбит травмированной стороны по разработанной методике у разных групп.

Fig. 7. Diagram.

Comparison of the orbit volumes of the injured side according to the developed technique for different groups.

(рис. 8).

Таким образом, у пациентов с изолированными повреждениями нижней стенки орбиты чаще всего выявляли малый дефект стенки, а в группе с множественными повреждениями средней зоны лица чаще всего определяли большие и тотальные дефекты нижней стенки орбиты.

Из 107 пациентов (100%) у 18 пациентов (16,8%) выявили переднюю локализацию дефекта, у 15 (14%) – медиальные отделы, центральные отделы – у 24 (22,4%), латеральные отделы – у 10 (9,3%), задние отделы – у 20 (18,7%), тотальные дефекты отмечали у 20 пациентов (18,7%).

Из 107 пациентов (100%) у 19 пациентов (18%) соотношение дефекта орбиты ко всей стенке орбиты было менее 6,65%. У большинства пациентов (n=88; 82%) соотношение дефекта орбиты ко всей стенке орбиты было более 6,65%.

Брахикранная форма черепа встречалась у 22 пациентов (20%), мезокранная форма черепа – в 49 случаях (46%), долихокранная форма – у 36 пациентов (34%).

Эйрипрозопическая форма лицевого черепа встречалась у 19 пациентов (18%), мезопрозопическая – в 46 случаях (43%), лептопрозопическая – у 42 пациентов (39%).

У 51 пациента (48%) соотношение высоты и ширины орбиты – менее 95%, у 56 пациентов (52%) – более 95%.

В рамках предоперационного планирования с целью прогнозирования развития энофтальма были разработаны критерии оценки положения глазного яблока на дооперационном этапе.

На основании полученных данных все пациенты (n=107; 100%) были распределены в зависимости от наличия признаков энофтальма по данным МСКТ визуально и с применением разработанной методики расчёта (таблица 3).

Из 107 пациентов в 26 случаях (24%) визуально по данным МСКТ определялось смещение глазного яблока, что было подтверждено методикой расчета. Еще у 9 пациентов (8,1%) при применении разработанной методики рас-

Таблица №2. Распределение пациентов в зависимости от выявленных изменений объёмов орбиты по данным МСКТ визуально и с применением разработанной методики.

Количество пациентов	Объём травмированной орбиты	
	Визуально по данным МСКТ	По разработанной методике расчета
35 пациентов (33%)	+	+
51 пациент (48%)	–	–
21 пациент (19%)	–	+

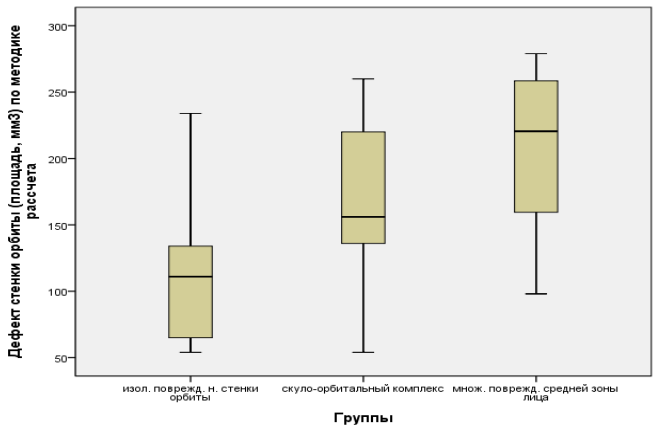

Рис. 8 (Fig. 8)

Рис. 8. Диаграмма.

Сравнение значений дефектов нижней стенки орбиты у пациентов с различными типами повреждений.

Fig. 8. Diagram.

Comparison of defects of the lower orbital wall in patients with various types of injuries.

чёта были выявлены признаки энофтальма, что не визуализировалось при стандартной обработке данных МСКТ. В одном случае (0,9%) визуально по данным МСКТ было подозрение на наличие энофтальма, что не подтвердилось разработанной методикой. В остальных случаях (n=71; 66%) признаки энофтальма не определялись ни визуально по данным МСКТ, ни с применением методики расчёта.

На основании полученных данных все пациенты (n=107; 100%) были распределены в зависимости от изменениям плотности мягких тканей по данным МСКТ (рис. 9).

Таким образом, в большинстве случаев (n=60; 56%) у пациентов определяли КТ-признаках отёка мягких тканей орбиты, у 28 пациентов (27%) пациентов выявили признаки атрофии мягких тканей орбиты, у 10 пациентов (9%) пациентов – гематома в области мягких тканей орбиты, у 9 пациентов (8%) пациентов – плотность мягких тканей орбиты не была изменена.

Обсуждение.

МСКТ является методом выбора у пациентов с травмами структур средней зоны лица на дооперационном этапе и имеет высокую диагностическую эффективность [2, 3, 5].

Крайне важным вопросом является планирование хирургического лечения, так как неудовлетворительно выполненная реконструкция может привести к ограничению работы глазодвигательного аппарата, нарушению эстетики лица и развитию посттравматических деформаций. Внедрение новых высокоинформативных диагностических методик позволяет своевременно и точно диагностировать повреждения орбиты, существенно сократить время сканирования и лучевую нагрузку, а также полноценно осуществить реконструкцию орбиты.

Таким образом, на основании анализа данных МСКТ и разработанных методик оценки травматических изменений средней зоны лица были определены диагностические показатели в виде прямых и косвенных признаков, при применении которых возможно осуществлять выбор тактики ведения пациентов. Тактика ведения пациентов включала в себя 3 основных направления: консервативное лечение с динамическим наблюдением, хирургическое лечение с выбором имплантата в соответствии с рассчитанными объёмом и площадью дефекта, протезирование нижней стенки имплантатами в соответствии с размерами дефекта с добавлением элементов металлоостеосинтеза (МОС) в

Таблица №3. Распределение пациентов в зависимости от наличия признаков энофтальма.

Количество пациентов	Энофтальм	
	Визуально по МСКТ данным	По разработанной методике расчета
26 пациентов (24%)	+	+
71 пациентов (66%)	–	–
9 пациентов (8,1%)	–	+
1 пациент (0,9%)	+	–

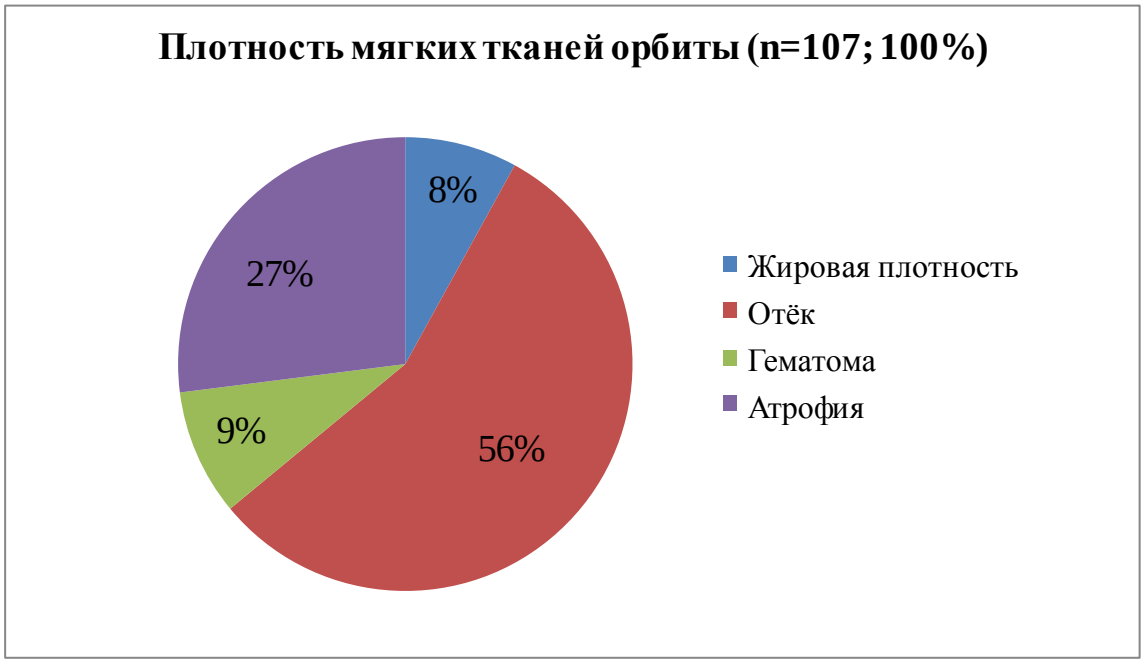

Рис. 9 (Fig. 9)

Рис. 9. Диаграмма.

Распределение пациентов в зависимости от изменений плотности мягких тканей орбиты.

Fig. 9. Diagram.

The distribution of patients depending on changes in the density of the orbital soft tissues.

области структур средней зоны лица.

У пациентов с малым дефектом нижней стенки орбиты, «благоприятной» локализацией дефекта по отношению к стенке орбиты, отношению площади посттравматического дефекта ко всей площади нижней стенки орбиты менее 6,65%, при отсутствии увеличения объёма травмированной орбиты, отсутствии признаков энофтальма, с не измененной плотностью мягких тканей орбиты, и «благоприятными» анатомическими особенностями черепа возможно проведение консервативного лечения с динамическим наблюдением [4-11].

У пациентов со средним дефектом нижней стенки орбиты, «неблагоприятной» локализацией дефекта по отношению к стенке орбиты, отношению площади посттравматического дефекта ко всей площади нижней стенки орбиты более 6,65%, при наличии увеличенного объёма травмированной орбиты и признаков энофтальма, измененной плотности мягких тканей орбиты, и «неблагоприятными» анатомическими особенностями черепа необходимо проведение хирургического лечения с выбором имплантата в соответствии с рассчитанными объёмом и площадью дефекта [4-7, 9-10].

У пациентов с большим или тотальным дефектом нижней стенки орбиты, «неблагоприятной» локализацией дефекта по отношению к стенке орбиты, отношению площади посттравматического дефекта ко всей площади нижней стенки орбиты более 6,65%, при наличии увеличенного объёма травмированной орбиты и признаков энофтальма, измененной плотности мягких тканей орбиты, и «неблагоприятными» анатомическими особенностями черепа необходимо проведение протезирования нижней стенки имплантатами в соответствии с размерами дефекта с добавлением элементов металлоостеосинтеза в области структур средней зоны лица [4-9, 12, 13].

Заключение.

МСКТ является методом выбора обследования пациентов с травмами средней зоны лица. Разработанные методики измерения объёмов орбит, оценки дефектов нижней стенки орбиты, положения глазных яблок и состояния мягких тканей орбит позволяют получить дополнительную диагностическую информацию о состоянии пациента и осуществить проведение персонализированного подхода к предоперационному планированию и хирургического этапа лечения у каждого пациента с травмой орбиты.

Источник финансирования и конфликт интересов.

Авторы данной статьи подтвердили отсутствие финансовой поддержки исследования и конфликта интересов, о которых необходимо сообщить.

Список Литературы:

1. Road traffic injuries. Fact sheet N°358. Updated October 2015. Available at: http://www.who.int/mediacentre/factsheets/fs358/ru/

2. Дубровин М.С., Копецкий И.С., Полунин В.С. Медико-социальная характеристика больных с повреждениями челюстно-лицевой области. Москва. Вестник Росздравнадзора. 2013; 2: 46-48.

3. Серова Н.С. Лучевая диагностика сочетанных повреждений костей лицевого черепа и структур орбиты. Канд. Дисс. 14.00.19/Серова Наталья Сергеевна. М., 2006. 130с.

4. Давыдов Д.В., Левченко О.В., Михайлюков В.М Реконструктивная хирургия посттравматических дефектов и деформаций глазницы с использованием интраоперационной безрамной навигации. Вестник офтальмологии. 2014; 130 (2): 20-26.

5. Kolk A, Pautke C, Schott V, Ventrella E, Wiener E, Ploder O, et al. Secondary post-traumatic enophthalmos: high-resolution magnetic resonance imaging compared with multislice computed tomography in postoperative orbital volume measurement. J Oral Maxillofac Surg. 2007; 65: 1926–34.

6. Павлова О.Ю., Серова Н.С., Давыдов Д.В., Перич Б. Методика оценки объѐмов орбит по данным мскт у пациентов с травмой средней зоны лица. REJR 2018; 8 (1):29-39. DOI:10.21569/2222-7415-2018-8-1-29-39.

7. Nastri A.L., Gurney B. Current concepts in midface fracture management. Curr Opin Otolaryngol Head Neck Surg. 2016; 24 (4): 368-75. doi: 10.1097/MOO.0000000000000267.

8. Кобзева И.В. Особенности диагностики и планирования лечения пациентов с посттравматическими дефектами и деформациями средней зоны лица. Автор. Канд. дис. Москва, 2013. 25 с.

9. Николаенко В.П., Астахов Ю.С. Орбитальные переломы: руководство для врачей. Спб.:Эко-Вектор, 2012. 436 с.

10. Andrew J. Sidebottom The TN Chawla Lecture e The current management of midfacial trauma. Journal of oral biology and craniofacial research. 2013; 1 2 0 e1 2 2.

11. Harald Essig, Lars Dressel, Majeed Rana, Madiha Rana, Horst Kokemueller, Martin Ruecker and Nils-Claudius Gellrich. Precision of posttraumatic primary orbital reconstruction using individually bent titanium mesh with and without navigation: a retrospective study. Head & Face Medicine. 2013, 9: 18.

12. Серова Н.С., Павлова О.Ю. Мультиспиральная компьютерная томография в оценке повреждений глазодвигательных мышц на до- и послеоперационном этапах лечения. Диагностическая и интервенционная радиология. 2017; 11 (3): 54-58.

13. Maximilian Eberhard Hermann Wagner, Jürgen Thomas Lichtenstein, Marcel Winkelmann, Hoen-oh Shin, Nils-Claudius Gellrich, Harald Essig Development and first clinical application of automated virtual reconstruction of unilateral midface defects. Journal of Cranio-Maxillo-Facial Surgery. 2015; 43: 1340e1347.

.

References:

1. Road traffic injuries. Fact sheet N°358. Updated October 2015. Available at: http://www.who.int/mediacentre/factsheets/fs358/ru/

2. Dubrovin M.S., Kopetskiy I.S., Polunin V.S. Medical and social characteristics of patients with maxillofacial injuries. Vestnik roszdravnadzora. 2013; 2: 46-48 (in Russian).

3. Serova N.S. Radiology of combined fractures of facial and orbital structures. Cand. Diss. O., 2006. 130 p. (in Russian).

4. Davydov D.V., Levchenko O.V., Mikhaïliukov V.M. Surgical reconstruction of posttraumatic defects and deformities of the orbit using frameless navigation. The Russian Annals of Ophthalmology. 2014; 130 (2): 20-26 (in Russian).

5. Kolk A., Pautke C., Schott V., Ventrella E., Wiener E., Ploder O. Secondary post-traumatic enophthalmos: high-resolution magnetic resonance imaging compared with multislice computed tomography in postoperative orbital volume measurement. J Oral Maxillofac Surg. 2007; 65: 1926–34.

6. Pavlova O. Yu., Serova N.S., Davydov D.V., Peric B. Orbital volume assessment according to msct data in patients with midface trauma. REJR 2018; 8 (1):29-39. DOI:10.21569/2222-7415-2018-8-1-29-39.

7. Nastri A.L., Gurney B. Current concepts in midface fracture management. Curr Opin Otolaryngol Head Neck Surg. 2016; 24 (4): 368-75. doi: 10.1097/MOO.0000000000000267.

8. Kobzeva I.V. The features of diagnostics and treatment planning with midface posttraumatic defects and deformations.

Cand.Diss. M., 2013. 25 p. (in Russian).

9. Nikolaenko V.P., Astakhov Yu.S. Orbital fractures: guidance for doctors. Spb., Eco-Vector, 2012. 436 p. (in Russian).

10. Andrew J. Sidebottom The TN Chawla Lecture e The current management of midfacial trauma. Journal of oral biology and craniofacial research. 2013; 1 2 0 e1 2 2.

11. Harald Essig, Lars Dressel, Majeed Rana, Madiha Rana, Horst Kokemueller, Martin Ruecker and Nils-Claudius Gellrich. Precision of posttraumatic primary orbital reconstruction using individually bent titanium mesh with and without navigation: a retrospective study. Head & Face Medicine. 2013, 9: 18.

12. Serova N.S., Pavlova O.Yu. Multislice computed tomography in pre- and postoperative assessment of oculomotor muscles injury. Diagnostic and Interventional Radiology. 2017; 11 (3): 54-58 (in Russian).

13. Maximilian Eberhard Hermann Wagner, Jürgen Thomas Lichtenstein, Marcel Winkelmann, Hoen-oh Shin, Nils-Claudius Gellrich, Harald Essig Development and first clinical application of automated virtual reconstruction of unilateral midface defects. Journal of Cranio-Maxillo-Facial Surgery. 2015; 43: 1340e1347.

ОРИГИНАЛЬНАЯ СТАТЬЯ

ВОЗМОЖНОСТИ ПРИМЕНЕНИЯ МЕТОДОВ КОМПЛЕКСНОЙ ЛУЧЕВОЙ ДИАГНОСТИКИ У ПАЦИЕНТОВ С ДЕЗОМОРФИНОВОЙ ЗАВИСИМОСТЬЮ НА ПОСЛЕОПЕРАЦИОННЫХ ЭТАПАХ ЛЕЧЕНИЯ

Бабкова А.А.[1], Серова Н.С.[1], Медведев Ю.А.[2]

1 - ФГАОУ ВО Первый МГМУ им. И.М. Сеченова (Сеченовский Университет).
2 - ФГБОУ ВО МГМСУ им. А.И. Евдокимова Минздрава России. Москва, Россия.

Цель исследования. Определить диагностическую эффективность методов комплексной лучевой диагностики (ОПТГ, рентгенография, МСКТ, КЛКТ) в выявлении остеонекрозов у пациентов на послеоперационных этапах лечения.

Материалы и методы. В исследование было включено 108 (100%) наркозависимых пациентов с диагнозом «Токсический фосфорный остеонекроз костей лицевого скелета». Через 7-14 дней после оперативного лечения 71 пациенту (65,7%) было проведено лучевое обследование (рентгенография, ОПТГ, МСКТ). 59 пациентам (54,6%) была проведена КЛКТ. Части пациентов в дальнейшем проводилась комплексная лучевая диагностика на различных послеоперационных этапах: через 1-1,5 месяца, 3-4 месяца, 5-6 месяцев, 1-1,5 года, через 2 года и более, которая включила в себя также радионуклидные исследования (ОФЭКТ, сцинтиграфия). Комплекс лучевых методов обследования у пациентов с дезоморфиновой зависимостью на послеоперационном этапе лечения проводился для оценки хирургического вмешательства и планирования дальнейшего ведения данной группы пациентов.

Результаты. Показатели диагностической эффективности РГ черепа, ОПТГ, МСКТ, КЛКТ на послеоперационном этапе составили: для МСКТ: чувствительность – 98,1%, специфичность – 99,6%, точность – 98,8%; для КЛКТ: чувствительность – 98,1%, специфичность – 99,6%, точность – 98,8%; для ортопантомографии: чувствительность – 76,3%, специфичность –76,0%, точность – 76,1%; для обзорной рентгенографии черепа: чувствительность – 59,8%, специфичность – 57,9%, точность – 59,4%.

Выводы. Таким образом применение комплекса высокоинформативных рентгенологических методов (МСКТ, КЛКТ, радионуклидные методы диагностики) у пациентов с дезоморфиновой зависимостью на послеоперационных этапах позволяет корректно оценить проведенное хирургическое лечение, своевременно выявить возможное распространение патологических изменений на интактные структуры лицевого (мозгового) отделов черепа, оценить эндопротезирование нижней челюсти.

Ключевые слова: остеонекроз, дезоморфин, радионуклидная диагностика, остеосцинтиграфия, однофотонная эмиссионная компьютерная томография, мультиспиральная компьютерная томография, ортопантомография, конусно-лучевая компьютерная томография.

Контактный автор: Бабкова А.А., e-mail: an4i1@yandex.ru

Для цитирования: Бабкова А.А., Серова Н.С., Медведев Ю.А. Возможности применения методов комплексной лучевой диагностики у пациентов с дезоморфиновой зависимостью на послеоперационных этапах лечения. REJR 2019; 9(4):31-42. DOI:10.21569/2222-7415-2019-9-4-31-42.

Статья получена: **03.09.19** **Статья принята:** **14.10.19**

POSSIBILITIES OF APPLICATION OF COMPLEX RADIOLOGICAL DIAGNOSTICS IN PATIENTS WITH DESOMORPHINE DEPENDENCE ON THE POSTOPERATIVE STAGES OF TREATMENT

Babkova A.A.[1], Serova N.S.[1], Medvedev Yu.A.[2]

1 - I.M. Sechenov First Moscow State Medical University. Moscow, Russia.
2 - A.I. Evdokimov Moscow State University of Medicine and Dentistry. Moscow, Russia.

Purpose. To determine the diagnostic efficiency of methods of complex radiological diagnosis (OPG, conventional radiography, MSCT, CBCT) in the evaluation of osteonecrosis in patients on preoperative stage.

Materials and methods. The study included 108 (100%) drug-dependent patients with a diagnosis of «Toxic phosphorus osteonecrosis of the facial bones». 7-14 days after surgical treatment, 71 patients (65,7%) underwent radiological examination (radiography, OPG, MSCT). CBCT was performed in 59 patients (54,6%). Part of the patients were subsequently subjected to complex radiological examinations at the various postoperative stages: after 1-1,5 months, 3-4 months, 5-6 months, 1-1,5 years, after 2 years or more. These stages also included radionuclide research (SPECT, scintigraphy). The complex of radiological methods in patients with desomorphine addiction at the postoperative stages of treatment was carried out to evaluate surgical intervention and to plan further management of this group of patients.

Results. The diagnostic efficiency parameters at the postoperative stage for MSCT were: the sensitivity – 98,1%, the specificity – 99,6%, the accuracy – 98,8%, for CBCT were: the sensitivity – 98,1%, the specificity – 99,6%, the accuracy – 98,8%, for orthopantomography: the sensitivity – 76,3%, the specificity – 76,0%, the accuracy – 76,1%, for skull x-ray: the sensitivity – 59,8%, the specificity – 57,9%, the accuracy – 59,4%.

Conclusions. Thus, the application of complex highly informative radiological methods (MSCT, CBCT, radionuclide diagnostics) in desomorphine dependence patients at the postoperative stages of treatment allows correctly evaluating the performed surgical treatment, also enables to timely identify the possible spread of pathological changes to the intact structures of the facial (brain) parts of the skull, and to evaluate the lower jaw prosthetics.

Keywords: osteonecrosis, desomorphine, radionuclide diagnosis, scintigraphy, single photon emission computed tomography, multislice computed tomography, orthopantomography, cone-beam computed tomography.

Corresponding author: Babkova A.A., e-mail: an4i1@yandex.ru

For citation: Babkova A.A., Serova N.S., Medvedev Yu.A. Possibilities of application of complex radiological diagnostics in patients with desomorphine dependence on the postoperative stages of treatment. REJR 2019; 9(4):31-42. DOI:10.21569/2222-7415-2019-9-4-31-42.

Received: **03.09.19** **Accepted:** **14.10.19**

Эра синтетических высокотоксичных наркотических средств на территории России и стран СНГ началась с 2003 года. Основными причинами появления и распространения данных наркотиков, в том числе, дезоморфина явились простота их изготовления, а также доступность и дешевизна составляющих компонентов. Дезоморфин приготавливают в домашних, кустарных условиях из кодеинсодержащих лекарственных препаратов («Седал-М», «Коделмикст», «Терпинкод» и т.д.) и высокотоксичных компонентов из средств бытовой химии [1]. Полученный наркотик является нестабильным и нетранспортабельным веществом. Таким образом, уже к 2007 году дезоморфин занял второе место после героина в общем объеме употребляемых наркотических средств на территории России [2]. К наркозависимым пациентам, употребляющим дезоморфин, относятся, преимущественно, мужчины молодого, трудоспособного возраста (до 35 лет), что делает данную проблему социальной [3, 4, 5].

Вследствие внутривенного употребления дезоморфина у пациентов развиваются остеонекрозы лицевого скелета, для которых харак-

Таблица №1. Распределение пациентов в зависимости от локализации остеонекроза и вида проводимого оперативного лечения.

Локализация остеонекротического процесса	Вид оперативного вмешательства	Количество пациентов	
		Абс.	**%**
Верхняя челюсть:		40	37
Альвеолярный и/или небный отросток без распространения на другие кости лицевого скелета	Резекция верхней челюсти (внутриротовой доступ)	18	16,7
Альвеолярный, небный отросток с распространением на другие кости лицевого скелета	Резекция верхней челюсти по Кохеру-Веберу (внеротовой доступ)	22	2 ,3
Нижняя челюсть:		68	63
Тело нижней челюсти	Блоковая резекция нижней челюсти	16	14,9
Тело, угол нижней челюсти (с вовлечением нижнечелюстного канала)	Сегментарная резекция нижней челюсти	31	28,7
Вовлечение мыщелкового отростка нижней челюсти	Резекция нижн й челюсти с экзартикуляцией	20	18,5
Тотальное поражение нижней челюсти	Тотальная резекция нижней челюсти	1	0,9

терными особенностями являются: длительное течение патологического процесса, толерантность к стандартной медикаментозной терапии, неблагоприятный прогноз вплоть до инвалидизации и летального исхода (Лесовая И.Г., 2009; Маланчук В.О., 2010; Погосян Ю.М., 2013; Радзикевич М.К., 2015; Рузин Г.П., 2015; Басин Е.М., 2017).

Благодаря введенному с 01 июня 2012 г. на законодательном уровне запрету безрецептурной продажи кодеинсодержащих препаратов на территории РФ, к 2014 году доля дезоморфина в структуре опиатной наркомании упала с 25 до 1 процента. С начала 2015 года ФСКН России в 4 раза сократила количество наркопритонов, практически свела к нулю кустарное производство дезоморфина [6].

Однако, несмотря на введенные законодательные меры по борьбе с кодеиновой наркозависимостью, в настоящее время в ведущие лечебно-диагностические учреждения страны ежедневно поступают лица, употребляющие дезоморфин [7, 8, 9, 10].

Таким образом, остаются актуальными вопросы динамического контроля на различных этапах после хирургического лечения, также отсутствуют данные о диагностической эффективности методов комплексной лучевой диагностики на послеоперационном этапе лечения.

Материалы и методы.

С 2015 по 2019 год было обследовано 108 пациентов, отмечавших в анамнезе употребление дезоморфина длительностью от 2 месяцев до 10 лет. Возраст больных составил от 18 до 50 лет. Среди всех пациентов с дезоморфиновой зависимостью (n=108; 100%) отмечалось преобладание мужского пола (n=91; 84,3%), преимущественно возрастной группы от 26 до 35 лет (n=59; 54,7%). Тогда как количество женщин среди всех возрастных групп оказалось относительно невелико и составило 17 человек (15,7%). По результатам комплексного лучевого обследования на дооперационном этапе всем пациентам с остеонекрозами костей лицевого скелета на фоне дезоморфиновой зависимости в исследовании (n=108; 100%) были проведены различные виды и объемы резекций. В зависимости от локализации и распространенности остеонекротических процессов в костях лицево-

Таблица №2. Комплексное лучевое обследование на послеоперационном этапе.								
Сроки исследования/ метод исследования	**Рентгенография черепа Ортопантомография**		**МСКТ**		**КЛКТ**		**Радионуклидная диагностика**	
	Абс.	*%*	*Абс.*	*%*	*Абс.*	*%*	*Абс.*	*%*
7-14 дней	71	65,7	71	65,7	59	54,6	-	-
1-1,5 месяца	39	36,1	39	36,1	28	25,9	2	1,8
3-4 месяцев	22	20,4	22	20,4	21	19,4	3	2,8
5-6 месяцев	19	17,6	19	17,6	18	16,6	5	4,6
1-1,5 года	12	11,1	2	11,1	9	8,3	6	5,5
2 года и больше	8	7,4	8	7,4	5	4,6	4	3,7
Всего	163	158,3	163	158,3	140	129,4	20	18,4

го скелета 108 пациентам (100%) были проведены следующие виды оперативных вмешательств (табл. 1).

Всем пациентам на различных послеоперационных этапах лечения было проведено комплексное лучевое обследование: ортопантомография, рентгенография черепа, мультиспиральная компьютерная томография, конусно-лучевая компьютерная томография, радионуклидные методы диагностики (ОФЭКТ, остеосцинтиграфия). Через 7-14 дней после оперативного лечения 71 пациенту (65,7%) было проведено лучевое обследование (классические рентгенологические методы, МСКТ). Также 59 пациентам (54,6%) была проведена КЛКТ. Части пациентов в дальнейшем проводилась комплексная лучевая диагностика на различных послеоперационных этапах: через 1-1,5 месяца, 3-4 месяца, 5-6 месяцев, 1-1,5 года, через 2 года и более. Комплекс лучевых методов обследования у пациентов с дезоморфиновой зависимостью на послеоперационном этапе лечения проводился для оценки хирургического вмешательства и планирования дальнейшего ведения данной группы пациентов (табл. 2.).

Критериями оценки полученных диагностических данных явились:

1. Оценка проведенного хирургического лечения: определение границ резекции, оценка костной структуры в области границ остеотомии, наличие, локализация очагов остеонекроза вне резецированной области.

2. Оценка эндопротезирования: определение характера и локализации установленного эндопротеза, оценка соответствия эндопротеза анатомическому ходу резецированного участка, состояние окружающей эндопротез костной ткани.

3. Оценка новообразованной костной ткани: определение характера и локализации новообразованной костной ткани.

Обзорная рентгенография черепа в прямой проекции (РГ) выполнялась на аппарате «Silhouette HF» (General Electric, США) всем пациентам на послеоперационных этапах лечения (n=108; 100%). Ортопантомография (ОПТГ) выполнялась на аппарате «Ортопантомограф OP 100» (Instrumentarium Imaging Inc, Финляндия) на послеоперационных этапах лечения у всех пациентов (n=108; 100%). На различных этапах послеоперационного периода (через 7-14 дней, 1-1,5 месяцев, 3-4 месяца) анализ рентгенограмм и ортопантомограмм выполнялся с целью оценки объема проведенной резекции. При выполнении данных исследований через 5-6 месяцев, 1-1,5 года, 2 года и более критерии оценки были аналогичны, также выявлялось возможное распространение остеонекроза в сохранных отделах костей лицевого скелета (верхняя и нижняя челюсти), наличие и локализация новообразованной костной ткани в зоне резекции, оценивалось состояние установленного эндопротеза нижней челюсти.

Мультиспиральная компьютерная томография (МСКТ) у всех пациентов на послеоперационных этапах проводилась на аппарате «Toshiba Aquilion ONE 640» (Toshiba, Япония). На различных послеоперационных этапах (че-

Рис. 1 а (Fig. 1 a)

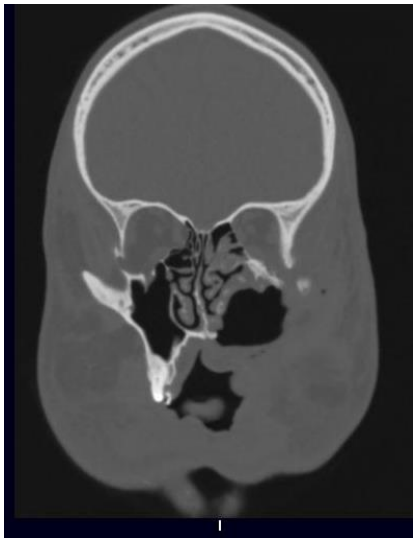

Рис. 1 б (Fig. 1 b)

Рис. 1. МСКТ. 3D (а), корональная (б) реконструкции.

Состояние после тотальной резекции нижней челюсти с установкой двух сетчатых имплантатов, резекции верхней челюсти слева по Кохеру-Веберу. Исследование через 7 дней после оперативного вмешательства. Определяется дефект стенок левого верхнечелюстного синуса. Сохранные стенки синуса утолщены, склерозированны. Визуализируется левостороннее ороантральное соустье. Края резекции в области верхней челюсти слева четкие, неровные, без признаков склероза. Сетчатые имплантаты нижней челюсти смещены.

Fig. 1. MSCT. 3D (a), coronal (b) reconstructions.

The condition is after total resection of the lower jaw with the installation of two mesh implants, resection of the upper jaw on the left according to Kocher-Weber. The study is 7 days after surgery. The defect of the walls of the left maxillary sinus is determined. The sinus walls are thickened, sclerotic. The left-side oroantral anastomosis is visualized. The edges of the resection in the upper jaw on the left are clear, without signs of sclerosis. Mesh implants of the lower jaw are displaced.

рез 7-14 дней, 1-1,5 месяцев, 3-4 месяца) данные МСКТ позволяли оценить полноту проведенного хирургического лечения, состояние установленных никелид-титановых имплантатов, наличие костных фрагментов, состояние окружающих мягких тканей. Через 5-6 месяцев, 1-1,5 года, 2 года и более после оперативного лечения критерии оценки при проведении МСКТ были аналогичные, также проводилась оценка возможного распространения патологического процесса на ранее интактные структуры лицевого скелета, за пределы челюстных костей, определялось наличие новообразованной костной ткани.

Конусно-лучевая компьютерная томография (КЛКТ) у пациентов с остеонекрозами лицевого скелета проводилась на аппарате «GALILEOS Comfort» (Sirona, Германия). Также осуществлялся просмотр полученных данных в специализированном режиме FaceScanner с наложением фотографического изображения пациента на трехмерную реконструкцию его лицевого скелета. Анализ данных КЛКТ на послеоперационных этапах у пациентов с остеонекрозами включал те же критерии, что и при МСКТ, кроме оценки состояния окружающих мягких тканей.

Также в комплексное лучевое обследование пациентов с остеонекрозами лицевого скелета на фоне употребления дезоморфина вошла радионуклидная диагностика (РД) - планарная остеосцинтиграфия и однофотонная эмиссионная компьютерная томография (ОФЭКТ). Исследования проводились на двухдетекторной ротационной гамма-камере «Millennium MG» (General Electric, США) с широким полем зрения и параллельным коллиматором высокого разрешения для низких энергий (LEHR) с внутривенным введением радиофармпрепарата (РФП) "Пирфотех 99mTc" (99m Tc-Technetium-pyrophosphate). Анализ данных радионуклидных методов исследования (оценка интенсивности, локализации накопления радиофармпрепарата в костях лицевого, других отделов скелета) через 1-1,5 месяцев, 3-4 месяца, 5-6 месяцев, 1-1,5 года, также через 2 года и более после оперативного вмешательства позволял оценить возможное сохранение патологического процесса в костях лицевого и других отделов скелета или появление новых очагов остео-

некроза.

Результаты.

Через 7-14 дней после оперативного лечения 71 пациенту (65,7%) был проведен послеоперационный контроль с применением рентгенографии, ОПТГ, МСКТ. 59 пациентам (54,6%) была проведена КЛКТ. В виду наличия недостатков – получение плоскостного изображения с эффектом суммации, проекционных искажений, РГ, ОПТГ на данном этапе также оказались малоинформативными для оценки объема хирургического вмешательства и структур вне зоны резекции.

При проведении резекции нижней челюсти с установкой индивидуальных эндопротезов из никелид титана в 33 случаях (30,5%) выявлено удовлетворительное положение эндопротезов, у 3 пациентов (2,8%) определялось несоответствие эндопротеза анатомическому ходу удаленного отдела нижней челюсти (рис 1.).

По данным МСКТ выявлено сохранение патологического процесса в лобных, скуловых отростках верхней челюсти (n=5; 4,6%), в скуловых костях, клиновидной кости (n=4; 3,7%), в стенках верхнечелюстных синусов (n=18; 16,7%). КЛКТ у 59 пациентов (54,6%) также позволило получить объем диагностической информации, достаточный для оценки состояния костей лицевого (мозгового) отдела черепа у пациентов через 7-14 дней после операции.

При лучевом контроле в динамике через 1-1,5 месяца после хирургического лечения 39 пациентам (36,1%) были проведены: ОПТГ, РГ, МСКТ. КЛКТ было применено у 28 пациентов (25,9%), радионуклидная диагностика (остеосцинтиграфия, ОФЭКТ) в 2 случаях (1,8%).

По данным РГ черепа, ОПТГ у 15 пациентов (13,9%) отмечалось удовлетворительное состояние имплантатов, у 2 пациентов (1,8%) – смещение сетчатого имплантата. По данным МСКТ на данном этапе послеоперационного контроля было выявлено сохранение патологического процесса в лобных, скуловых отростках верхней челюсти у 2 пациентов (1,8%), в других костях лицевого и мозгового отделов черепа (скуловые кости, отделы клиновидной кости) (n=2; 1,8%) без распространения на окружающие структуры, в сохранных стенках верхнечелюстных синусов (n=11; 10,2%) (рис.2).

При проведении МСКТ и КЛКТ у пациентов с сетчатыми имплантатами (n=13; 12%) в 11 случаях (10,2%) отмечалось удовлетворительное положение имплантатов, в 2 случаях (1,8%) определялось смещение имплантата.

При проведении радионуклидной диагностики через 1-1,5 месяца после хирургического вмешательства определялось наличие накопления РФП вне зоны резекции, также в области головок плечевых костей, рукоятки и тела грудины (n=1; 0,9%) (рис.3).

Через 3-4 месяца после хирургического лечения 22 пациентам (20,4%) проведена комплексная лучевая диагностика: РГ, ОПТГ, МСКТ. 21 пациенту (19,4%) также была проведена КЛКТ, 3 пациентам (2,8%) – РД.

По данным МСКТ и КЛКТ края резекции у пациентов с хирургическим вмешательством на нижней челюсти (n=13; 12%) были с четкими, местами неровными, склерозированными контурами. У 8 пациентов (7,4%) определялось удовлетворительное положение имплантатов, в 1 случае (0,9%) отмечалось их смещение (рис.4).

По данным РД, проведенной у 3 пациентов (2,8%) на данном этапе выявлена гиперфиксация РФП в области носовой полости, скулоглазничного комплекса вне зоны проведенной резекции, в проекции рукоятки и тела грудины (n=1; 0,9%).

Следующий этап послеоперационного контроля был проведен через 5-6 месяцев. 19 пациентам (17,6%) проведена комплексная лучевая диагностика: РГ черепа, ОПТГ, МСКТ. 18 пациентам (16,6%) проведена КЛКТ, 5 пациентам (4,6%) – радионуклидная диагностика.

По данным ОПТГ у пациентов с оперативным вмешательством на верхней челюсти (n=6; 5,5%) в 2 случаях с односторонней резекцией (1,8%) выявлены признаки деструктивных изменений в сохранных отделах альвеолярного отростка верхней челюсти контралатеральной стороны. У 1 пациента (0,9%) с резекцией нижней челюсти отмечалось наличие нечеткости области остеотомии нижней челюсти без признаков склерозирования.

По данным МСКТ и КЛКТ выявлено появление остеонекротического процесса за пределами области резекции на верхней челюсти (n=3; 2,8%), в сохранных отделах резецированной нижней челюсти (n=1; 0,9%) (рис.5).

По данным ОПТГ, РГ, МСКТ, КЛКТ отмечается появление новообразованной костной ткани в области резекции нижней челюсти (n=1; 0,9%). По данным планарной остеосцинтиграфия и ОФЭКТ (n=5; 4,6%) выявлена умеренная односторонняя гиперфиксация РФП в области верхней челюсти, полости носа у пациента с ранее проведенной резекцией нижней челюсти (n=1; 0,9%), признаков остеонекротических процессов в данных областях при проведении РГ, ОПТГ, МСКТ, КЛКТ получено не было. В 1 случае (0,9%) определялось накопление РФП в области скулоглазничного комплекса, височной кости, носовой полости, нижней челюсти, рукоятки и тела грудины (рис. 6).

Через 1-1,5 года после хирургического лечения 12 пациентам повторно проведены РГ, ОПТГ, МСКТ. Также 9 пациентам (8,3%) проведена КЛКТ, 6 пациентам (5,5%) – РД.

По результатам комплексного лучевого обследования выявлено появление очагов

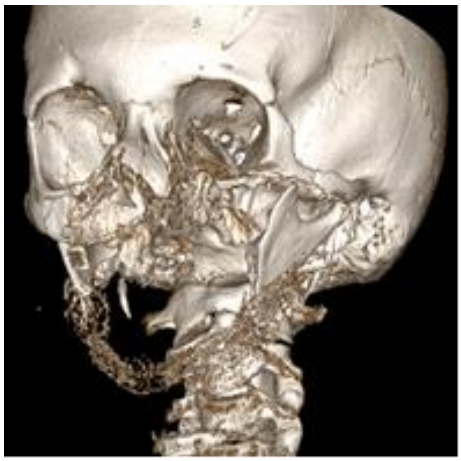

Рис. 2 а (Fig. 2 a)

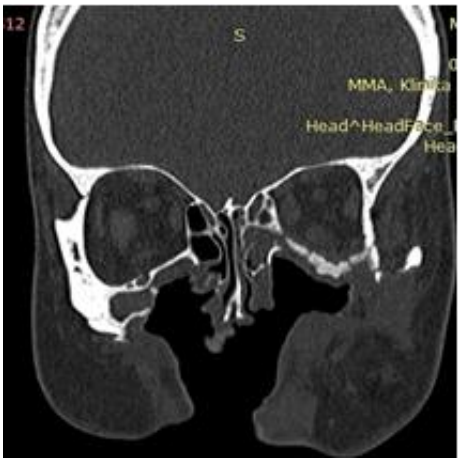

Рис. 2 б (Fig. 2 b)

Рис. 2. МСКТ. 3D (а), корональная (б) реконструкции.

Состояние через 30 дней после двусторонней резекции верхней челюсти по Кохеру-Веберу, резекции нижней челюсти от углов, установки сетчатого имплантата. Отмечается сохранение патологических изменений в сохранных стенках верхнечелюстных синусов, нижней стенки левой орбиты, сошнике, сохранных отделах полости носа. Определяются двусторонние ороантральные и ороназальные соустья. Сетчатый имплантат не смещен.

Fig. 2. MSCT. 3D (a), coronal (b) reconstructions.

The condition is 30 days after bilateral resection of the upper jaw according to Kocher-Weber, resection of the lower jaw from the corners, installation of a mesh implant. The preservation of pathological changes in the preserved walls of the maxillary sinuses, the lower wall of the left orbit, the vomer, the preserved parts of the nasal cavity is noted. Bilateral oroantral and oronasal anastomoses are determined. The mesh implant is not displaced.

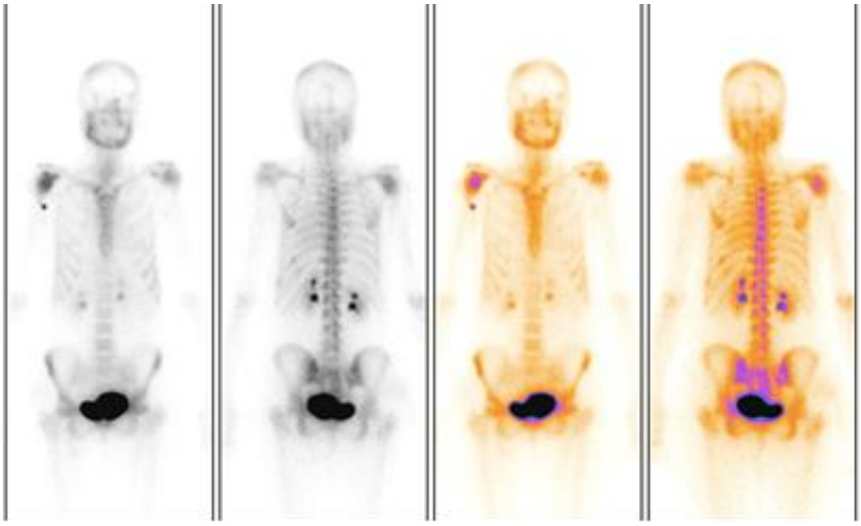

Рис. 3 (Fig. 3)

Рис. 3. Планарная остеосцинтиграмма.

Состояние через 28 дней после оперативного вмешательства – тотальной резекции нижней челюсти с установкой сетчатого имплантата. Повышенное накопление РФП в области резецированной нижней челюсти, верхней челюсти и полости носа слева, обеих головок плечевых костей, преимущественно правой, рукоятки и тела грудины.

Fig. 3. Osteoscintigraphy of the whole skeleton.

The condition is 28 days after surgery - total resection of the lower jaw with the installation of a mesh implant. Increased accumulation of radiopharmaceuticals in the area of the resected lower jaw, upper jaw and nasal cavity on the left, both heads of the humerus, mainly the right, the arm and body of the sternum.

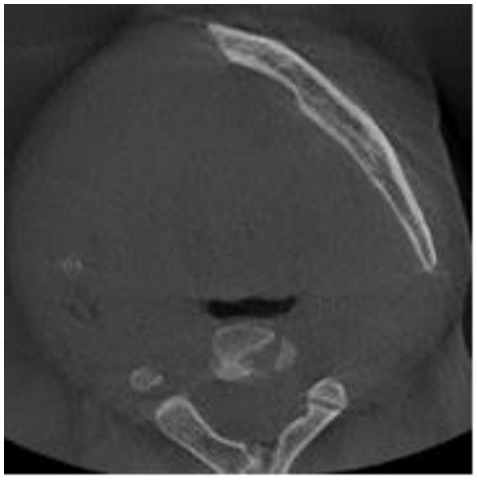

Рис. 4 а (Fig. 4 a)

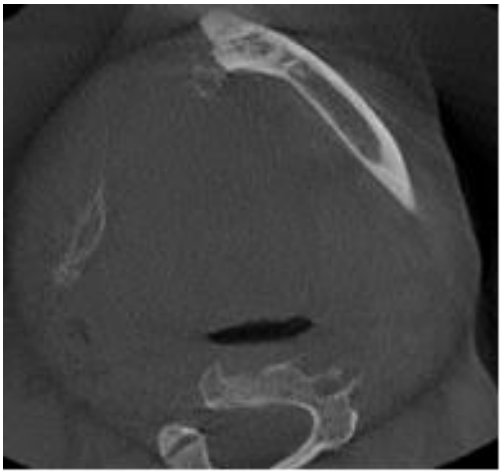

Рис. 4 б (Fig. 4 b)

Рис. 4. КЛКТ. Аксиальные реконструкции.

Состояние через 4 месяца после резекции нижней челюсти справа, установки сетчатого имплантата. Края резекции четкие, ровные, склерозированные. Сетчатый имплантат не смещен.

Fig. 4. CBCT. Axial reconstructions.

The condition is 4 months after resection of the lower jaw on the right, the installation of a mesh implant. The edges of the resection are clear, even, sclerotic. The mesh implant is not displaced.

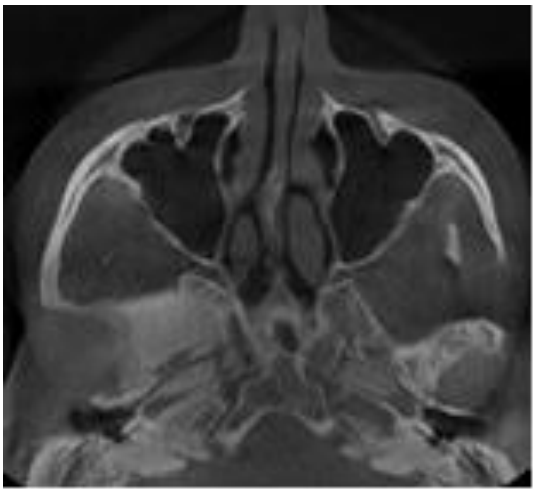

Рис. 5 а (Fig. 5 a)

Рис. 5 б (Fig. 5 b)

Рис. 5. КЛКТ. Аксиальная (а), корональная (б) реконструкции.

Состояние через 6 месяцев после тотальной резекции нижней челюсти, установки сетчатого имплантата. Определяется остеосклероз крыловидного отростка клиновидной кости справа. Отмечаются остеосклероз, костно-деструктивные изменения правой височной кости.

Fig. 5. CBCT. Axial (a), coronal (b) reconstructions.

The condition is 6 months after total resection of the lower jaw, installation of a mesh implant. The osteosclerosis of the pterygoid process of the sphenoid bone on the right is determined. Osteosclerosis, bone-destructive changes in the right temporal bone are noted.

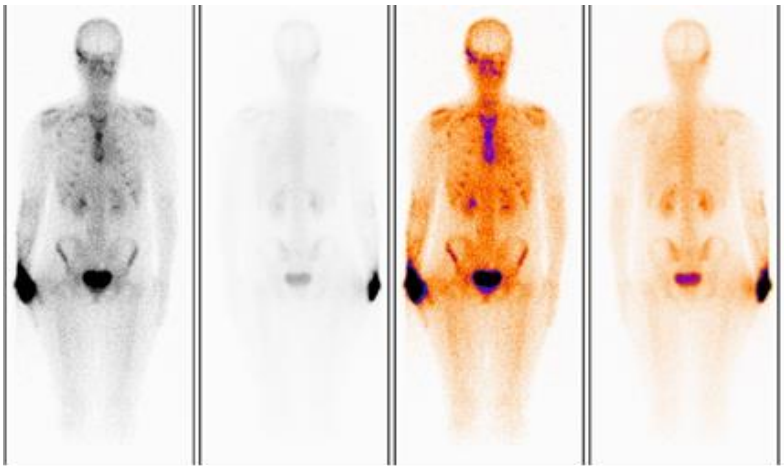

Рис. 6 а (Fig. 6 a)

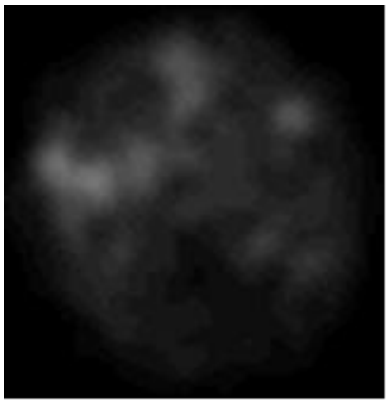

Рис. 6 б (Fig. 6 b)

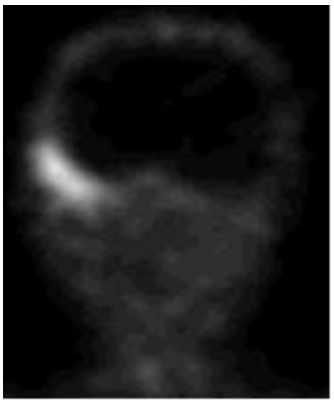

Рис. 6 в (Fig. 6 c)

Рис. 6. Планарная остеосцинтиграмма (а). ОФЭКТ. Аксиальная (б), корональная (в) реконструкции.

Состояние через 6 месяцев после резекции верхней челюсти справа. Определяется умеренное накопление РФП в области верхней челюсти, интенсивная гиперфиксация РФП в области скулоглазничного комплекса справа, правой височной кости, носовой полости, нижней челюсти слева, рукоятки и тела грудины.

Fig. 6. Osteoscintigraphy of the whole skeleton (a). Single photon emission computed tomography. Axial (b), frontal (c) reconstructions.

The condition is 6 months after resection of the upper jaw on the right. The moderate accumulation of radiopharmaceuticals in the region of the upper jaw, intensive hyperfixation of the radiopharmaceuticals in the region of the cheek-eye complex on the right, the right temporal bone, nasal cavity, lower jaw on the left, the arm and the sternum are determined.

остеонекроза в ранее интактной верхней челюсти после резекции нижней челюсти (n=1; 0,9%), распространение патологических изменений на височную кость (n=1; 0,9%), скуловую кость (n=1; 0,9%), увеличение ранее выявленной зоны остеонекроза в верхней челюсти после оперативного вмешательства на нижней челюсти (n=1; 0,9%), выявление деструктивных изменений в ранее интактных отделах нижней челюсти (n=1; 0,9%), распространенние остеонекроза на сохранные отделы верхней челюсти (n=1; 0,9%) (рис. 7).

Через 1-1,5 года по данным РД у пациентов с резекцией нижней челюсти была выявлена гиперфиксация РФП в области верхней челюсти, полости носа, скулоглазничного комплекса, клиновидной кости (n=2; 1,8%). Признаки остеонекроза при проведении МСКТ или КЛКТ были выявлены в области верхней челюсти. При односторонней резекции верхней челюсти у 1 пациента (0,9%) отмечалась гиперфиксация РФП в контралатеральных отделах верхней челюсти, орбиты, полости носа.

На этапе послеоперационного контроля через 2 года и больше при проведении 8 пациентам (7,4%) комплексной лучевой диагностики

Рис. 7 а (Fig. 7 a)

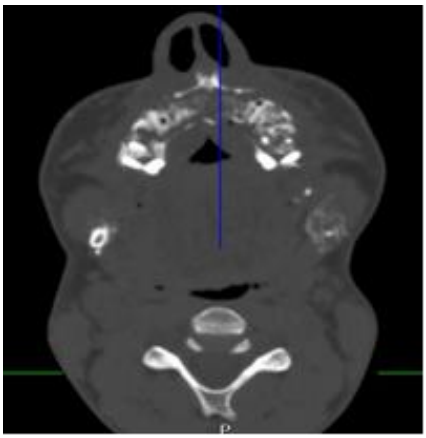

Рис. 7 б (Fig. 7 b)

Рис. 7. МСКТ. 3D (а), аксиальная (б) реконструкции.

Состояние через 13 месяцев после резекции нижней челюсти от углов с установкой сетчатого эндопротеза. Отмечается увеличение ранее выявленных деструктивных процессов в альвеолярных отростках верхней челюсти с обеих сторон. Краевые отделы в зоне резекции нижней челюсти четкие, ровные, склерозированные. Сетчатый имплантат не смещен.

Fig. 7. MSCT. 3D (a), axial (b) reconstructions.

The condition is 13 months after resection of the lower jaw from the corners with the installation of a mesh endoprosthesis. There is an increase in previously identified destructive processes in the alveolar processes of the upper jaw on both sides. The marginal sections in the area of the lower jaw resection are clear, even, sclerotic. The mesh implant is not displased.

(РГ, ОПТГ, МСКТ), 5 пациентам (4,6%) – КЛКТ было выявлено наличие множественных новообразованных фрагментов костной ткани в области резецированных отделов нижней челюсти (n=3; 2,8%), деструкция небной кости, сошника, большого крыла клиновидной кости, скуловой кости (n=1; 0,9%), распространение остеонекроза на сохранные отделы верхней челюсти (n=2; 1,8%) (рис. 8).

По данным РД у 4 пациентов (3,7%) через 2 года и больше после хирургического лечения отмечалась гиперфиксация РФП вне резецированной области: в скулоглазничном комплексе, носовой полости, верхнечелюстных синусах (n=2; 2,8%), в клиновидной кости (n=1; 0,9%).

Таким образом, диагностическая эффективность методов комплексной лучевой диагностики (ОПТГ, РГ, МСКТ, КЛКТ) у пациентов с остеонекрозами костей лицевого скелета на послеоперационных этапах лечения составила:

- для МСКТ: чувствительность – 98,1%, специфичность – 99,6%, точность – 98,8%;
- для КЛКТ: чувствительность – 98,1%, специфичность – 99,6%, точность – 98,8%;
- для ортопантомографии: чувствительность – 76,3%, специфичность –76,0%, точность – 76,1%;
- для обзорной рентгенографии черепа: чувствительность – 59,8%, специфичность – 57,9%, точность – 59,4%.

Обсуждение.

На всех этапах лучевого контроля в послеоперационном периоде классические лучевые методы (РГ, ОПТГ) в виду наличия недостатков, таких как получение плоскостного изображения с суммационным эффектом, проекционных искажений, явились малоинформативными методами у пациентов данной категории как для оценки объема оперативного вмешательства, так и для оценки структур вне зоны резекции. Однако, диагностическая информативность ОПТГ оказалась выше в сравнении с рентгенографией.

При оценке костей лицевого скелета как в раннем послеоперационном периоде (через 7-14 дней), так и в позднем, у пациентов с резекцией нижней челюсти без изменений в области верхней челюсти и/или других костей лицевого скелета данные всех 4 методов оказались сопоставимы между собой, тогда как при резекции верхней челюсти или наличии сочетанного поражения обеих челюстей данных, полученных при проведении лишь РГ черепа и ОПТГ оказалось недостаточно. МСКТ и КЛКТ оказались методами, позволившими оценить динамику имеющихся патологических изменений в костях черепа, выявить новые очаги остеонекроза в ранее интактных костях. Однако, отрицательной динамики в виде увеличения зоны ранее определяемых или появления новых очагов остеонекроза на данном этапе послеоперационного контроля (через 3-4 месяца) выявлено не

Рис. 8 а (Fig. 8 a)

Рис. 8 б (Fig. 8 b)

Рис. 8 в (Fig. 8 c)

Рис. 8. КЛКТ. 3D Facescan (а), аксиальная (б), корональная (в) реконструкции.

Состояние через 3 года после резекции верхней челюсти справа, правой скуловой кости по Кохеру-Веберу. Определяется склероз, костно-деструктивные изменения стенок левого верхнечелюстного синуса, левой скуловой кости, нижних стенок орбит, сохранных отделов правой скуловой кости.

Fig. 8. CBCT. 3D Facescan (a), axial (b), coronal (c) reconstructions.

The condition is 3 years after resection of the upper jaw on the right, the right zygomatic bone according to Kocher-Weber. Sclerosis, bone-destructive changes in the walls of the left maxillary sinus, left zygomatic bone, lower walls of the orbits, preserved parts of the right zygomatic bone are determined.

было. Радионуклидная диагностика позволила выявить наличие патологических изменений в костных структурах вне зоны ранее проведенного оперативного лечения в пределах черепа, также предположить наличие изменений в других отделах скелета через 3-4, 4-6, 1 год- 1,5 после хирургического вмешательства.

При анализе данных МСКТ и КЛКТ на этапе послеоперационного контроля через 5-6 месяцев впервые отмечено распространение патологических изменений за пределы области резекции верхней и нижней челюстей на ранее интактные отделы. РД на данном этапе также позволила выявить возможное наличие патологических изменений в других отделах скелета, не определяемых по данным МСКТ.

Через 1-1,5 года после оперативного лечения также у части пациентов определялась отрицательная динамика в виде увеличения зон остеонекротического процесса, которая была выявлена при помощи высокотехнологичных и высокоинформативных методов, таких как МСКТ и КЛКТ.

На этапе через 2 года и более после хирургического лечения по данным МСКТ, КЛКТ, РД, выявлено отсутствие отрицательной динамики у пациентов с изолированным поражением нижней челюсти и распространение патологических изменений в случае наличия изолированного поражения верхней челюсти или сочетанного поражения обеих челюстей.

Таким образом, динамическое исследование в указанные сроки следует проводить всем пациентам с различными резекциями челюстей в анамнезе, в том числе при отсутствии жалоб. При этом предпочтение при поражении верхней челюсти или сочетанном поражении обеих челюстей необходимо отдавать МСКТ или КЛКТ, которые, в отличие от РГ черепа и ОПТГ, позволяют получить многопроекционное изображение области исследования, выявить точную локализацию и признаки распространения патологического процесса на другие кости лицевого, в ряде случаев, мозгового отделов скелета. Также важным диагностическим методом на всех этапах кроме раннего послеоперационного (через 7-14 дней) явилась радионуклидная диагностика, позволившая выявить наличие патологических изменений, не определяемых при проведении МСКТ или КЛКТ, также предположить наличие изменений за пределами костей черепа в других отделах скелета.

Выводы.

На различных послеоперационных этапах лечения комплексная лучевая диагностика является неотъемлемой частью в обследовании пациентов с остеонекрозами костей лицевого скелета и позволяет оценить эффективность проведенного оперативного лечения, эндопротезирование нижней челюсти, выявить распространение остеонекротического процесса на ранее интактные структуры.

Анализ клинико-рентгенологических результатов обследования пациентов на разных сроках в послеоперационном периоде лечения пациентов с остеонекрозами позволил определить наиболее важные этапы, в которые целесообразно проводить лучевое исследование для

корректной оценки проведенного хирургического лечения, своевременного выявления возможного распространения патологических изменений на интактные структуры лицевого (мозгового) отделов черепа, оценки проведенного эндопротезирования нижней челюсти: через 7-14 дней, через 5-6 месяцев, 1-1,5 года, через 2 года и больше после операции. При наличии осложнений на любом из представленных этапов необходимо проводить МСКТ, а в случае необходимости оценки других костей скелета – радионуклидную диагностику.

Таким образом, комплексная лучевая диагностика, включающая в себя компьютерную томографию, радионуклидные методы исследования, является наиболее оптимальной схемой для полноценного обследования у пациентов с дезоморфиновой зависимостью на всех послеоперационных этапах лечения, в том числе, для определения тактики дальнейшего ведения пациентов данной группы пациентов.

Источник финансирования и конфликт интересов.

Авторы данной статьи подтвердили отсутствие финансовой поддержки исследования и конфликта интересов, о которых необходимо сообщить.

Список Литературы:

1. Маланчук В.О., Копчак А.В., Бродецький І.С. Клінічні особливості остеомієліту щелеп у хворих з наркотичною залежністю. Укр. мед. часопис. 2007; 4 (60): 111-117.

2. Данные Федеральной службы по контролю за оборотом наркотиков (ФСКН). Доступно на http://www.fskn.gov.ru/includes/periodics/review/2013/1218/181228068/detail.shtml (по состоянию на 18 декабря 2013 года).

3. Серова Н.С., Курешова Д.Н., Бабкова А.А. и др. Многосрезовая компьютерная томография в диагностике токсических фосфорных некрозов челюстей. Вестник рентгенологии и радиологии. 2015; 5: 11-16.

4. Маланчук В. А., Бродецкий И.С. Комплексное лечение больных остеомиелитом челюстей на фоне наркотической зависимости. Вестник Вгму. 2014; 2 (13): 115-123.

5. Иващенко А.Л., Матрос-Таранец И.Н., Прилуцкий А.С. Современные аспекты этиопатогенеза, клинической картины и лечения остемиелитов челюстей у пациентов с наркотической зависимостью и ВИЧ-инфекцией. Збірник статей. 2009: 1 (13): 213–219.

6. Выступление председателя Государственного антинаркотического комитета, директора ФСКН России В.П. Иванова (20 марта 2014 г., г. Владимир).http://www.fskn.gov.ru/includes/periodics/speeches_fskn/2014/0320/121729487/detail.shtml.

7. Бабкова А.А., Курешова Д.Н., Серова Н.С., Паша С.П., Басин Е.М. Комплексная лучевая диагностика остеонекрозов у дезоморфинзависимых пациентов. REJR. 2015; 5 (4): 13-23.

8. Лишманов Ю.Б., Чернов В.И. Радионуклидная диагностика для практических врачей. Томск: STT. 2004. 394 с.

9. Курешова Д.Н., Бабкова А.А., Серова Н.С., Басин Е.М. Диагностическая эффективность лучевых методов в обследовании пациентов с фосфорными остеонекрозами челюстей. Российский электронный журнал лучевой диагностики (REJR). 2017; 7 (1): 46-55.

10. Серова Н.С., Курешова Д.Н., Бабкова А.А., Басин Е.М. Рентгенологическая классификация остеонекрозов средней зоны лица у пациентов с наркотической зависимостью от дезоморфина и первитина // Диагностическая и интервенционная радиология. 2016; 10 (3): 35-41.

.

References:

1. Malanchuk V.O., Kopchak A.V., Brodecki I.C. Clinical features the occurrence of osteomyelitis in patients with drug dependence. Ukr. med. journal. 2007; 4 (60): 111-117. (in Ukrainian).

2. The data of the Federal service on control over drug trafficking (FSKN). Available on http://www.fskn.gov.ru/includes/periodics/review/2013/1218/181228068/detail.shtml (as of 18 December 2013).

3. Serova N.S., Kureshova D.N., Babkova A.A. and others. Multislice computed tomography in the diagnosis of toxic phosphorous necrosis of the jaws. Vestnik of roentgenology and radiology. 2015; 5: 11-16. (in Russian).

4. Malanchuk V.A., Brodetskij I.S. Complex treatment of jaws osteomyelitis on the background of drug addiction. Bulletin Of VSMU. 2014; 2 (13): 115-123. (in Russian).

5. Ivashchenko A.L., Matros-Taranets I.N., Prilutskij A.S. Modern aspects of etiopathogenesis, clinical picture and treatment of ostemyelitis of the jaws in patients with drug dependence and HIV infection. The collection of articles. 2009: 1 (13): 213-219. (in Russian).

6. The Speech by the Chairman of the State Anti-Drug Committee, Director of the Federal Drug Control Service of Russia V.P. Ivanova (March 20, 2014, Vladimir) .http://www.fskn.gov.ru/includes/periodics/speeches_fskn/2014/0320/121729487/detail.shtml.

7. Babkova A.A., Kureshova D.N., Serova N.S., Pasha S.P., Basin E.M. Complex radiological diagnosis of osteonecrosis in desomorphine dependence patients. REJR. 2015; 5 (4): 13-23 (in Russian).

8. Lishmanov Yu.B., Chernov V.I. Radionuclide diagnostics for practitioners. Tomsk: STT. 2004. 394 p. (in Russian).

9. Kureshova D.N., Babkova A.A., Serova N.S., Basin E.M. Diagnostic effectiveness of radiological methods in the examination of patients with phosphorous osteonecrosis of the jaw. REJ). 2017; 7 (1): 46-55. (in Russian).

10. Serova N.S., Kureshova D.N., Babkova A.A., Basin E.M. X-ray classification of osteonecrosis of the middle zone of the face in patients with drug dependence on desomorphine and pervitin. Diagnostic and interventional radiology. 2016; 10 (3): 35-41. (in Russian).

ОРИГИНАЛЬНАЯ СТАТЬЯ

ВЛИЯНИЕ ФАКТОРОВ РИСКА, ВЫЯВЛЯЕМЫХ ПРИ КТ И МРТ, НА ТАКТИКУ ЛЕЧЕНИЯ ПАЦИЕНТОВ С НЕЙРОБЛАСТОМОЙ ШЕИ

Терновая Е.С.[1], Рубцова Н.А.[2], Качанов Д.Ю.[1], Шаманская Т.В.[1], Варфоломеева С.Р.[3], Терещенко Г.В.[1]

1 - ФГБУ «НМИЦ ДГОИ им. Дмитрия Рогачева» Минздрава России. г. Москва, Россия.
2 - МНИОИ им П.А. Герцена – филиал ФГБУ «НМИЦ радиологии» Минздрава России. г. Москва, Россия.
3 - НИИ детской онкологии и гематологии ФГБУ «НМИЦ онкологии им. Н.Н. Блохина» Минздрава России. г. Москва, Россия.

Цель исследования. Повысить эффективность методов лучевой диагностики при стадировании пациентов с нейробластомой (НБ) в соответствии с классификацией Международной группы по изучению НБ (International Neuroblastoma Risk Group Staging System (INRGSS)) и определить их роль в выборе тактики лечения данных пациентов.

Материалы и методы. Проанализированы данные 10 пациентов, находившихся на лечении в ФГБУ «НМИЦ ДГОИ им. Дмитрия Рогачева» за период с 2013 по 2017 год с диагнозом: Нейробластома с локализацией первичной опухоли в области шеи.
Изучены данные компьютерной томографии (КТ) и магнитно-резонансной томографии (МРТ) с контрастированием по стандартной методике с целью выявления факторов риска – Image Defined Risk Factors (IDRF). КТ и МРТ выполнялись при поступлении и после 2, 4 и 6 курсов неоадъювантной полихимиотерапии (ПХТ). Протоколы операции и данные визуализации были сопоставлены и проанализированы для оценки совпадения объема проведенного хирургического лечения.

Результат. Распространенность первичной нейробластомы в области шеи составила 2,2% от всех случаев выявленной НБ (449 наблюдений). У 7 детей были выявлены факторы риска. В соответствии с системой INRGSS стадия L2 была установлена в 40% случаев, стадия M – в 30% случаев, MS – в 20% и L1 – в 10% случаев. Всем пациентам без факторов риска и 1 пациенту, с диагностированным фактором риска, провели макроскопически радикальную операцию после первичного обследования. У 6 пациентов ограничились биопсией после первичного обследования. 2 пациентам провели оперативный этап лечения в отсроченные сроки после неоадъювантной ПХТ.

Заключение. Полученные данные показывают, что проведение КТ и МРТ шеи с контрастированием позволяет провести не только предоперационное стадирование в соответствии с Международной классификацией (INRG), но и топографический анализ резектабельности опухоли путем оценки распространенности процесса на окружающие структуры и выявления факторов риска IDRF.

Ключевые слова: нейробластома, факторы риска, IDRF, INSS, INRGSS, компьютерная томография, магнитно-резонансная томография, педиатрия.

Контактный автор: Терновая Е.С., e-mail: ekaterina.ternovaya@gmail.com

Для цитирования: Терновая Е.С., Рубцова Н.А., Качанов Д.Ю., Шаманская Т.В., Варфоломеева С.Р., Терещенко Г.В. Влияние факторов риска, выявляемых при КТ и МРТ, на тактику лечения пациентов с нейробластомой шеи. REJR 2019; 9(4):43-55. DOI:10.21569/2222-7415-2019-9-4-43-55.

Статья получена: **11.10.19** **Статья принята:** **28.10.19**

INFLUENCE OF RISK FACTORS IDENTIFIED ON CT AND MRI ON THE TREATMENT TACTICS IN PATIENTS WITH NECK NEUROBLASTOMA

Ternovaya E.S.[1], Rubtsova N.A.[2], Kachanov D.Yu.[1], Shamanskaya T.V.[1], Varfolomeeva S.R. [3], Tereshchenko G.V.[1]

1 - Dmitry Rogachev National Research Center.
2 - P.A. Herzen Moscow Cancer Research Institute.
3 - N.N. Blokhina National Medical Research Center for Oncology. Moscow, Russia.

Purpose. The study aimed to evaluate clinical role of CT and MRI in staging of patients with cervical neuroblastoma (NB) and influence of the imaging modalities on choice of optimal timing and volume of surgical resection

Materials and methods. Data of 10 patients with histologically proven cervical NB admitted to Dmitry Rogachev National Medical Research Center of Pediatric Hematology, Oncology and Immunology between 2013-2017 was analyzed.. All cases underwent CT scans and MRI for diagnosis and post-chemotherapy follow-up. Operation notes were analyzed for surgical radicality and timing of the surgical treatment. CT and MRI imaging reports were reviewed for Image Defined Risk Factors (IDRF).

Results. Prevelance of cervical NB was 2,2% (out of 449 cases). 7 children had positive IDRF. L2 stage was found in 40%, stage M in 30%, MS in 20% and L1 in 10%. Complete resection was possible in all patients without any IDRF and in 1 patient with IDRF. 6 patients had biopsy after initial diagnosis. 2 patients have undergone surgical treatment after pre-operative chemotherapy.

Conclusion. CT and MRI are valuable imaging techniques for accurate pretreatment staging of patients with NB. IDRFs help establish best timing and optimal extent of surgical treatment in patient with neuroblastoma.

Keywords: neuroblastoma, image defined risk factors, IDRF, pediatrics, INSS, INRGSS.

Corresponding author: Ternovaya E.S., e-mail: ekaterina.ternovaya@gmail.com

For citation: Ternovaya E.S., Rubtsova N.A., Kachanov D.Yu., Shamanskaya T.V., Varfolomeeva S.R., Tereshchenko G.V. Influence of risk factors identified on CT and MRI on the treatment tactics in patients with neck neuroblastoma. REJR 2019; 9(4):43-55. DOI:10.21569/2222-7415-2019-9-4-43-55.

.

Received: **11.10.19** **Accepted:** **28.10.19**

Нейробластома (НБ) – сложное гетерогенное заболевание, которое развивается из эмбриональных клеток, предшественников симпатической нервной системы. По распространенности НБ занимает третье место в детской популяции после лейкозов и опухолей центральной нервной системы [1, 2]. Нейробластома является наиболее частой солидной опухолью детей младшего возраста и до 41% случаев НБ диагностируется в течение первых 3 месяцев жизни [3]. Локализация первичной опухоли в области шеи составляет приблизительно 3-5% от всех нейробластом [4].

Большинство нейробластом шеи сопровождаются клиническими проявлениями, в основном связанными с нарушением симпатической иннервации орбиты и глазного яблока (синдром Бернара-Горнера и птоз верхнего века) [5, 6]. В случае бессимптомного течения заболевания НБ в области шеи обычно выявляется родителями самостоятельно как увеличение или участок набухания в области шеи, что заставляет их обратиться за консультацией к педиатру или ЛОР-специалисту. Как правило, на первичном этапе диагностики пациентам проводят УЗИ области шеи, на котором определяется солидное образование, после чего пациентам для дальнейшего обследования, в рамках уточнения диагноза и оценки распространенности процесса, назначаются лабораторно- инструментальные методы исследования и методы лучевой диагностики такие, как компьютерная томография (КТ) и магнитно-резонансная томография (МРТ).

В настоящее время результаты лечения детей с НБ улучшаются, это отражается в увеличении показателей выживаемости у пациентов группы высокого риска и применении успешных стратегий сокращения лечения у пациентов в группах низкого (группа наблюдения) и промежуточного риска. Разработка современ- ных методов диагностики и лечения пациентов с НБ направлена на сокращение объема терапии с

сохранением успешных показателей общей выживаемости [7].

Хирургическое лечение является важным у пациентов с нейробластомой любой локализации, в том числе в области шеи, но учитывая близость расположения первичной опухоли к жизненно важным структурам таким, как позвоночная артерия, сонная артерия, внутренняя яремная вена, трахея, шейное нервное сплетение и черепно-мозговые нервы IX-XII пары, эти опухоли трудно резецировать, и хирургическое вмешательство может привести к значительным послеоперационным осложнениям. Для выявления потенциальных рисков развития хирургических осложнений Европейской группой по изучению НБ International Neuroblastoma Risk Group (INRG) была предложена предоперационная классификация пациентов, основанная на данных визуализации – International Neuroblastoma Risk Group Staging System (INRGSS), представленная в таблице №1.

Данная классификация используется в клинической практике параллельно с классификацией, основанной на анатомических данных – Международной классификацией НБ, International Neuroblastoma Staging System (INSS), представленной в таблице №2 [8, 9, 10].

Классификация INRGSS основана на уже предопределённых критериях – факторах риска, выявляемых по данным визуализации – Image Defined Risk Factors (IDRF). Изначально концепция факторов риска была представлена только хирургическими факторами риска (Image Defined Surgical Risk Factors) и была введена во время Европейского многоцентрового исследования SIOPEN-LNESG1 [11]. В дальнейшем рабочая группа INRG рекомендовала термин «факторы риска, определяемые по данным визуализации» (IDRF), расширив тем самым рекомендации не только для хирургического лечения, но и для определения тактики неоадъювантной терапии.

В системе INRGSS все пациенты без факторов риска относятся к стадии L1, а с выявленными факторами риска относятся к стадии L2. Две дополнительные стадии, M и MS соответствуют стадиям 4 и 4S по системе INSS – местно-распространенные опухоли с диссеминацией в костный мозг, кости, удалённые лимфоузлы, печень, кожу и/или в другие органы и локализованная первичная опухоль у детей в возрасте до 18 месяцев (стадии 1, 2a или 2b) с диссеминацией только в печень, кожу и/или костный мозг соответственно. Наличие или отсутствие факторов риска IDRF может влиять на выбор времени проведения и объем

Таблица №1. INRGSS стадирование на основе данных визуализации.

L1	Локализованная опухоль, без вовлечения жизненно важных структур (факторов риска при визуализации) и ограниченная одной анатомической областью
L2	Местно-распространенная опухоль при наличии одного или нескольких факторов риска при визуализации
M	Диссеминация опухоли в костный мозг, кости, удаленные лимфатические узлы, кожу, печень и/или другие органы
MS	Отдаленные метастазы у детей <18 месяцев, ограниченные кожей, печенью и/или костным мозгом (<10 % ядросодержащих кл ток)

Brisse, H.J., McCarville M.B., Granata, C., et al. Guidelines for imaging and staging of neuroblastic tumors: consensus report from the International Neuroblastoma Risk Group Project. Radiology, 2011. 261(1): p. 243-57. [9]

Таблица №2. Стадирование нейробластом по INSS.

Стадия	Описание
1	локализованная опухоль, полностью удалённая, с или без микроскопической остаточной болезни, репрезентативные ипси- и контралатеральные лимфатические узлы без микроскопического поражения.
2A	локализованная опухоль, неполностью удалённая, репрезентативные билатеральные лимфатические узлы - микроскопическ н поражены
2B	локализованная, полностью или неполностью удалённая опухоль. ипсилатеральные лимфатические узлы микроскопически поражены контралатеральные нет.
3	пересекающая среднюю линию с или без поражения лимфатических узлов или локализованная унилатеральная опухоль с поражением контралатеральных лимфатических узлов с двусторонним поражением лимфатических узлов.
4	диссеминация опухоли в костный мозг, кости, удалённые лимфоузлы, печень, кожу и/или в другие органы.
4S	локализованная первичная опухоль (стадии 1, 2a или 2b) с диссеминацией только в печень, кожу и/или костный мозг. Только дети 1-го года жизни. Поражение КМ - не выражено (< 10% опухолевых клеток, mIBG для КМ - негативно)

McCarville MB. Imaging neuroblastoma: what the radiologist needs to know. Cancer Imaging. 2011;11(1A):S44-S47. doi:10.1102/1470-7330.2011.9008. [8]

Таблица №3. Факторы риска НБ области шеи, определяемые при проведении топографических методов исследования.

A. Ипсилатеральное распространение опухоли в пределах двух анатомических областей
A.1 Область шеи – грудная клетка
A.2 Грудная клетка – брюшная полость
A.3 Брюшная полость – малый таз
B. Область шеи
B.1 Опухоль охватывает каротидную и/или позвоночную артерии и/или внутреннюю яремную вену
B.2 Распространение опухоли на основание черепа
B.3 Сдавление опухолью трахеи
C. Шейно-грудной отдел
C.1 Вовлечение плечевого сплетения
C.2 Вовлечение подключичных сосудов и/или позвоночной и/или каротидной артерии
C.3 Компрессия трахеи
G. **Интравертебральный рост опухоли независимо от локализации при условии:**
G.1 Поражение более одной трети спинномозгового канала на аксиальных срезах и/или премедуллярные лептоменингиальные пространства не визуализируются и/или нарушение сигнала от спинного мозга

Brisse, H.J., McCarville M.B., Granata, C., et al. Guidelines for imaging and staging of neuroblastic tumors: consensus report from the International Neuroblastoma Risk Group Project. Radiology, 2011. 261(1): p. 243-57. [8]

хирургического этапа лечения. Для упрощения регистрации факторов риска IDRF в заключении протоколов рентгенологических исследований, рабочей группой по изучению нейробластом были предложены буквенное и числовое обозначение каждого из факторов риска, указанных в таблице №3.

В литературе недостаточно освещен вопрос о клинических и биологических характеристиках нейробластомы, локализованной в области шеи, в силу редкости такой локализации. Имеющиеся исследования демонстрируют, что хирургия является одним из значимых этапов лечения пациентов с НБ независимо от группы риска, и поддерживают его как метод выбора, но они не дают рекомендаций относительно степени и оптимального времени проведения хирургического этапа терапии, необходимых для успешного лечения пациентов с НБ шеи. По данным ряда исследований, радикальные операции рекомендуются только пациентам с низким риском развития послеоперационных осложнений [12, 13]. Сложное анатомическое расположение опухоли при нейробластоме шеи, возможное вовлечение магистральных сосудов и нервных сплетений, позволяет рассматривать хирургические вмешательства при данной патологии как ассоциированные с высоким риском интра- и послеоперационных осложнений, диктуя в свою очередь необходимость разработки системы предоперационного стадирования и планирования объема операции с учетом вероятности развития осложнений по данным лучевых методов исследования. Из лучевых методов исследования для определения факторов риска IDRF у пациентов с нейробластомой используют данные КТ или МРТ.

Цель исследования.

Повысить эффективность методов лучевой диагностики при стадировании пациентов с нейробластомой (НБ) в соответствии с классификацией Международной группы по изучению НБ (International Neuroblastoma Risk Group Staging System (INRGSS)) и определить их роль в выборе тактики лечения данных пациентов.

Материалы и методы.

Проанализированы данные 10 пациентов, находившихся на лечении в ФГБУ «НМИЦ ДГОИ им. Дмитрия Рогачева» за период с 2013 по 2017 год с диагнозом: нейробластома с локализацией первичной опухоли в области шеи. Собранные клинические данные включали пол пациента, возраст на момент постановки диагноза, гистологический подтип опухоли, биологические характеристики опухоли, стадию заболевания в соответствии с классификацией INSS и классификацией INGRSS, группу риска в соответствии с протоколом Немецкой группы по изучению НБ (NB-2004, руководитель группы – профессор F. Berthold), оценивались время и объем хирургической резекции, количество курсов химиотерапии перед оперативным вмешательством.

Был проведен анализ всех предшествующих оперативному этапу лечения данных визуализации КТ и/или МРТ. Исследования проводились с использованием 16-ти срезового компьютерного томографа GE Brightspeed. При локализации первичной опухоли в области шеи, особенно при подозрении на возможность интраспинального распространения опухоли, дополнительно выполняли МРТ на томографе GE Signa (напряжение магнитного поля 1,5 Т) или на томографе Philips Achieva (напряжение магнитного поля 3 Т).

Для обеспечения адекватной визуализа-

Таблица №4. Клиническая характеристика полученных данных.

Пациент	Пол	Возраст мес	Локализация	INSS	Симптомы	Гр риска	MYCN амп
1	м	7	НБ шеи справа	4S	Образование в области шеи	наблюдения	-
2	ж	12	Смешанная ГНБ шеи и зад е-верхне о средостения	3	Образование в области шеи	наблюдения	-
3	ж	1	НБ шеи справа	2b	Образование в области шеи	наблюдения	-
4	м	1	НБ шеи слева с распространением в верхнее средостение	4S	Увеличение левой руки в объеме, отеки, мраморная окраска кожных покровов	наблюдения	-
5	м	4	НБ шеи слева и верхне-заднего средостения	2	Кашель, увеличение шеи	наблюдения	-
6	м	2	НБ шеи справа	4	Птоз справа, синдром Горнера	промежуточного	-
7	ж	4	НБ шеи и забрюшинного пространства слева (первично-множественная опухо ь)	4	С ндром Горнера с рождения	промежуточного	-
8	м	5	НБ шеи справа	2b	Асимметрия глазных щелей	высокого	+
9	ж	29	НБ шеи справа	2b	Синдром Горнера справа	высокого	+
10	ж	10	НБ шеи справа	4	Птоз, миоз, отставание глаза в росте	высокого	+

ции и дифференцировки смежных структур при каждом исследовании использовали препараты для внутривенного контрастирования. При проведении КТ использовали контрастный препарат (КП) Йодиксанол (GE Healthcare, Ireland), Йопромид (Bayer AG, Germany) или Йобитридол (Guerbet, France) внутривенно из расчета 2-2,5 мл/кг массы тела.

При МРТ использовали Гадопентетовую кислоту (Bayer AG, Germany), Гадодиамид (GE Healthcare, Ireland) или Гадотеровую кислоту (Guebert, France). КП применяли из расчета 0,1-0,2 мл/кг массы тела.

Компьютерная томография проводилась в аксиальной плоскости с последующей мультипланарной реконструкцией в сагиттальных и корональных проекциях с толщиною среза 0,625 мм.

Протокол МРТ включал по 3 последовательности в аксиальной и корональной плоскостях: Т1 взвешенные изображения (ВИ), Т2-ВИ и программы с подавлением сигнала от жира Т2-ВИ/FatSat или STIR. Дополнительно выполнялись: одна последовательность в сагиттальной плоскости Т2-ВИ или STIR, постконтрастные последовательности Т1-ВИ, а также диффузионно-взвешенные исследования (ДВИ) с b-фактором 0, 500 и 1000.

Во время исследования соблюдались все фазы контрастирования: артериальная (в момент введения КП), венозная (50 с – 1 мин от момента введения КП) и паренхиматозная (1,5-2 мин от введения КП). В случае длительного исследования или маленького возраста пациентов, с целью снижения артефактов, исследования проводились с применением анестезиологического пособия.

Факторы риска IDRF оценивались в соответствии с международными критериями, указанными в таблице №3. Наличие факторов риска IDRF было отражено в протоколе каждого рентгенологического исследования пациента как первичного, так и выполненного в динамике.

Измерение объема опухоли (см3) проводилось при поступлении пациента, в динамике после курсов неоадъювантной ПХТ и после оперативного лечения (в случае наличия остаточного компонента). Измерения проводились в соответствии со следующей формулой: два максимальных размера, измеренных в параллельной плоскости на аксиальной проекции, и один вертикальный размер в сагиттальной или корональной проекциях: a =длина (см), b=ширина (см), c=толщина (см) (V=□/6 x A x B x C = 0,52 x A x B x C) в см3.

В случае первично нерезектабельной опухоли проводился анализ динамики объема опухоли, выражаемый в процентах, и количественный анализ динамики факторов риска на фоне неоадъювантной ПХТ.

Результаты.

Нейробластома с локализацией в области шеи была выявлена у 10 из 449 пациентов

(2,2%). Распределение по полу составило 1:1 (5 мальчиков и 5 девочек), медиана возраста на момент постановки диагноза составила 4,5 месяцев (разброс 1-29 мес.). Гистологически у 9 пациентов была верифицирована нейробластома и у 1-го пациента смешанная ганглионейробластома (ГНБ). В соответствии с классификацией INSS распределение на стадии составило: 2 стадия – 4/10 (40%) пациентов, 3 стадия – 1/10 (10%) пациентов, 4 стадия – 3/10 пациентов (30%), 4S стадия – 2/10 (20%) пациентов.

У 3-х пациентов была выявлена амплификация гена MYCN, т.е. высокая группа риска. Промежуточная группа риска была у 2-х пациентов. К группе низкого риска (требующие наблюдения в динамике) были отнесены 5 из 10 пациентов. Клиническая характеристика полученных данных представлена в таблице №4.

У 7-ми пациентов была выявлена нейробластома, расположенная в области мягких тканей шеи справа, у 1-го из которых новообразование распространялось в область верхнего средостения. У 3-х пациентов нейробластома была диагностирована слева, из которых у 2-х пациентов опухоль также распространялась в область верхнего средостения, а у 1-го пациента была диагностирована мультифокальная опухоль с сочетанным поражением шеи и забрюшинного пространства. У 2-х пациентов опухоль пересекала срединную линию тела. В 1-м случае опухоль распространялась в позвоночный канал с его перекрытием более чем на 1/2 просвета и у 2-х пациентов НБ распространялось в фораменальные отверстия позвонков.

При проведении КТ и МРТ нейробластомы могут определяться как солидными, так и кистозно-солидными образованиями [14]. У исследуемой группы пациентов преобладала многоузловая солидная структура новообразования. На полученных томограммах в 70% случаев нейробластома представляла собой неоднородную массу, неправильной формы, с четкими неровными контурами. У 4-х пациентов в толще новообразования при КТ (до введения контрастного препарата) визуализировались гиподенсные участки, которые соответствовали зонам некроза, а у 8 пациентов выявлялись участки повышенной плотности и кальцинаты (рис. 1).

Во всех случаях накопление контрастного препарата было неоднородное, активное. До введения КП плотность нейробластомы колебалась в пределах 25-35 HU. В венозную фазу плотность опухоли достигала 100-120 HU, в паренхиматозную фазу контрастирования отличалась незначительно по сравнению с венозной фазой.

На МР-томограммах нейробластома имела преимущественно изо- или гипоинтенсивный сигнал на Т1-ВИ, гиперинтенсивный сигнал на Т2-ВИ и повышенный сигнал на программах с подавлением сигнала от жировой ткани.

Известно, что нейробластома имеет тенденцию распространяться вокруг региональных структур, а не инфильтрировать их. Вовлечение сосудов без инфильтрации их оболочки является характерным признаком для нейробластомы. В связи с этим, контакт опухоли с кровеносными сосудами не считается фактором риска, лишь охват ею более 50% окружности артерии или отсутствие контрастного препарата в просвете вены считается положительным фактором риска и обозначается термином «вовлечение» [9].

При анализе данных КТ и МРТ при поступлении у 7 пациентов были диагностированы факторы риска IDRF (у 2 пациентов диагностирован 1 фактор риска, у 4 – диагностировано сочетание двух факторов риска и 1 пациент имел сочетание 3-х факторов риска). Наиболее частым (у 6 пациентов) был фактор риска B.1 – «опухоль охватывает каротидную и/или позвоночную артерию и/или внутреннюю яремную вену». У 3 пациентов наблюдался фактор риска C.2 – «вовлечение подключичных сосудов и/или позвоночной и/или каротидной артерий» и у 2 пациентов выявлен фактор риска B.2 – «распространение опухоли на основание черепа».

Таким образом, по классификации INGRSS из 10 пациентов с нейробластомой шеи, стадия L1 была установлена у 1 пациента (10%), стадия L2 – у 4 пациентов (40%), стадия M – у 3 (30%) и у 2 пациентов (20%) – стадия MS.

В группу низкого риска (пациенты требующие наблюдения в динамике без проведения ПХТ) были классифицированы 5 пациентов. Одному из 5 пациентов данной группы со стадией L1 провели успешную макроскопически радикальную операцию сразу после первичного исследования, так как у него не было выявлено факторов риска по данным визуализации (рис. 2).

У 4 пациентов были выявлены факторы риска IDRF. Пациенту с сочетанием 3 факторов риска на первоначальном этапе была проведена циторедуктивная операция. По данным контрольного обследования редукция объема опухоли составила 40%. В дальнейшем пациент был оставлен под динамическим наблюдением.

В группе низкого риска (наблюдения) ПХТ пациентам с НБ проводится в зависимости от наличия/отсутствия жизнеугрожающих симптомов (ЖУС) [15]. После первичного обследования было выявлено 3 таких пациента. Данным пациентам на начальном этапе провели биопсию опухоли и курс ПХТ. При контрольном обследовании у 1 пациента было отмечено уменьшение объема опухоли на 90% и у 2 было отмечено уменьшение объема на 8% и 8,5% (табл. №5).

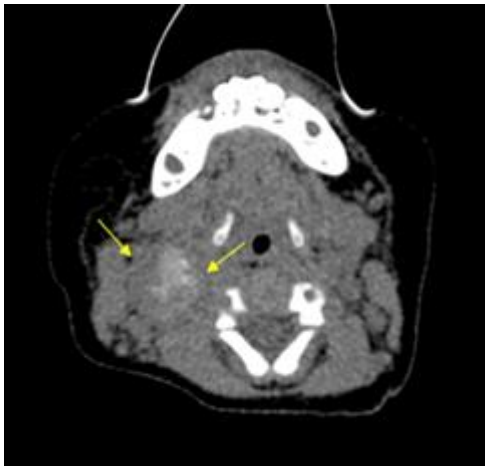

Рис. 1 а (Fig. 1 a)

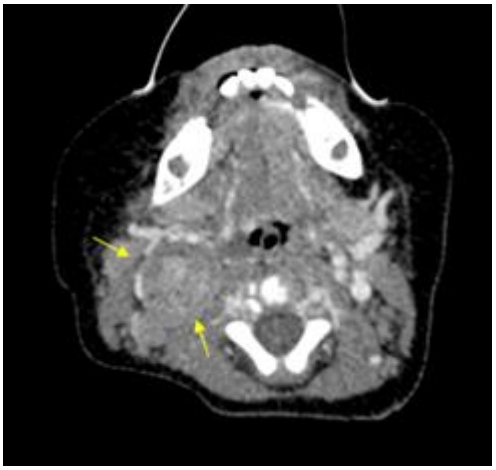

Рис. 1 б (Fig. 1 b)

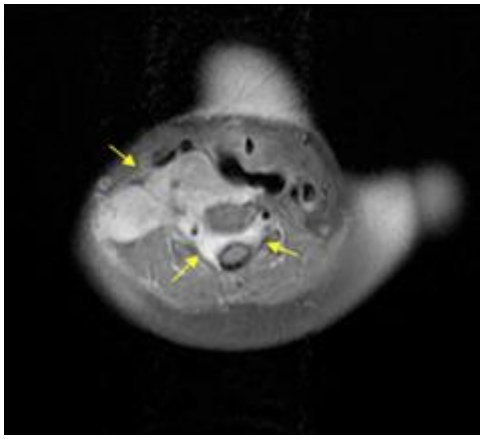

Рис. 1 в (Fig. 1 c)

Рис. 1 г (Fig. 1 d)

Рис. 1. КТ (а,б) и МРТ (в,г) с контрастированием.

Пациент Б., 5 мес. Диагноз: Нейробластома области шеи справа, II ст. по INSS, L2 ст. по INRGSS, высокая группа риска.

а - Нативное исследование; стрелками указано солидное образование, неоднородной структуры за счет включений кальцинатов.

б - Венозная фаза контрастирования. Тот же пациент. Образование имеет четкие ровные контуры, распространяется вдоль магистральных сосудов, неоднородно накапливает КП.

в, г – МРТ с контрастированием, аксиальная и сагиттальная плоскость соответтвенно. Пациентка К., 12 мес. Диагноз: Нейробластома шеи и задне-верхнего средостения справа с интраспинальным распространением на уровне C2-Th1 позвонков, III ст. по INSS, L2 ст. по INRGSS, группа наблюдения. Образование шеи с паравертебральным и заглоточным распространением в область заднего средостения, пересекает срединную линию, через м/п отверстия справа распространяется до контралатеральных м/п отверстий.

Fig. 1. CT and MRI with contrast enhancement.

a - Patient B., 5 m. Diagnosis: right cervical NB, stage 2 INSS, L2 stage INRGSS, high-risk group. In the right cervical area there is a large heterogeneous solid mass with calcifications on CT scans.

b - Same patient. Contrast enhancement. Lesion has even margins, spreads along major vessels and heterogeneously enhances.

c,d - Patient, 12m. Diagnosis: NB of neck and upper mediastinal regions with intraspinal invasion at the level of C2-Th1 vertebras, stage 3 INSS, L2 stage INRGSS, low-risk group. MRI shows large mass in paravertebral space crossing the middle line, lesion invades spinal canal though foramen on the right and crosses to the contralateral foramen. Actively enhances on post-contrast sequence.

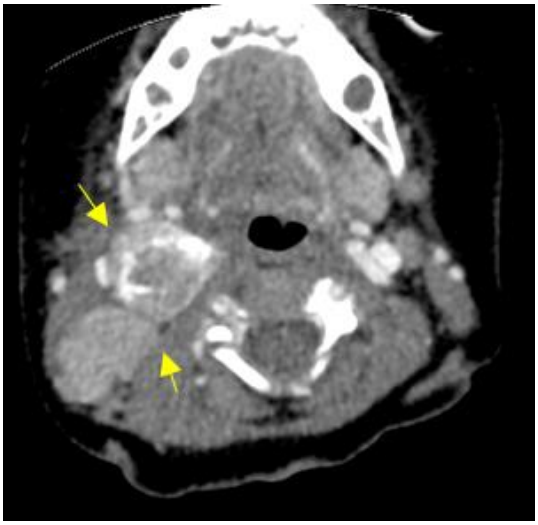

Рис. 2 а (Fig. 2 a)

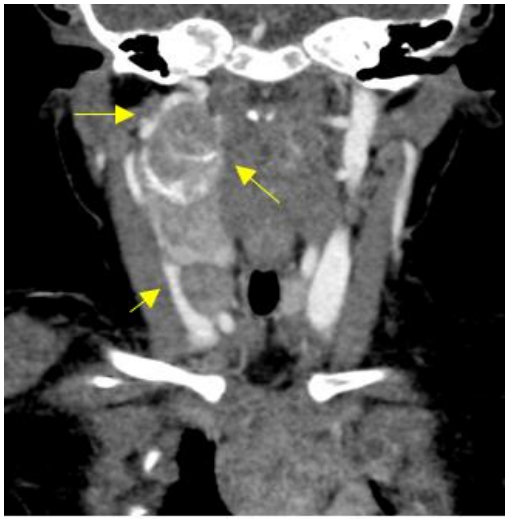

Рис. 2 б (Fig. 2 b)

Рис. 2 в (Fig. 2 c)

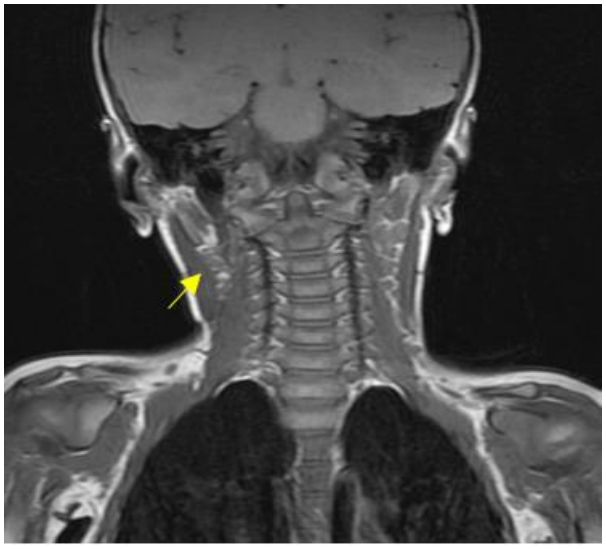

Рис. 2 г (Fig. 2 d)

Рис. 2. КТ (а,б) и МРТ (в,г) с контрастированием.

Пациент С., 1 мес. Диагноз: Нейробластома шеи справа, 2 ст. по INSS, L1 ст. по INRGSS, IDRF отсутствуют.

а, б - КТ с контрастным усилением, венозная фаза. Крупные сосуды оттеснены образованием, проходят по верхнему и латеральному контурам образования. В правой яремной вене виден контраст на всем протяжении.

в, г - МРТ с контрастированием, после хирургического этапа лечения. Признаков образования не выявлено.

Fig. 2. CT and MRI with contrast enhancement.

Patient S., 1m. Diagnosis: Right cervical NB, 2 stage INSS, L1 INRGSS, IDRF negative.

a, b - Contrast enhanced CT images show major blood vessels displaced by the tumor and position along upper and lateral margins of the lesion.

c, d - Contrast enhanced T1-weighted MRI images after surgery shows no signs of residual disease

В группе промежуточного риска (2 пациента) не было выявлено факторов риска IDRF, что позволило провести им макроскопически радикальную операцию без осложнений после первичного исследования. После этого пациенты продолжили лечение в соответствии с протоколом NB-2004 (табл. №6).

У всех пациентов группы высокого риска (3 пациента) были выявлены фактора риска IDRF (рис. 3). Одному пациенту, несмотря на выявленные факторы риска, провели макроскопически радикальную операцию без развития интраоперационных осложнений.

Второму пациенту была проведена операция в отсроченное время с макроскопически остаточной опухолью. Факторами риска IDRF данного пациента были: B.1 – «опухоль охватывает каротидную и/или позвоночную артерию и/или внутреннюю яремную вену» и B.2 – «распространение опухоли на основание черепа». После первичного исследования пациенту провели расширенную биопсию. По данным кон

Таблица №5. Группа низкого риска.

N	INRG SS	IDRF	Тип первичного хирургического вмешательства	Результат	Тип дальнейшего лечения	Катамнез
1	MS	B.1, B.2	Биопсия +ПХТ	Уменьшение на 90%	2 блок ПХТ	Жив с остаточной опухолью, под динамическим наблюдением
2	L2	G.1, B.1	Биопсия. + ПХТ	Уменьшение на 8,5%	2 блок ПХТ	Прогрессия – перевод в группу промежуточного риска
3	L1	-	Макроскопически радикальная операция	Уменьшение на 98%	Наблюдение	Жив без остаточной опухоли, под динамическим наблюдением
4	MS	A.1, B.1, C.2	Биопсия	Уменьшение на 40%	Операция - макроскопически остаточная опухоль	Жив с остаточной опухолью, под динамическим наблюдением
5	L2	A.1, C.2	Биопсия. + блок ПХТ	Уменьшение на 8%	Наблюдение	Наблюдение

Таблица №6. Группа промежуточного риска.

№ пациента	INRG SS	IDRF (инициально)	Объем опухоли (инициально) $см^3$	Объем оперативного вмешательства (инициально)	Катамнез
6	M	нет	26	Макроскопически радикальная операция	Жив без остаточной опухоли под динамическим наблюдением
7	M	нет	35	Макроскопически радикальная операция	Жив без остаточной опухоли под динамическим наблюдением

Таблица №7. Группа высокого риска.

№ пациента	INRGSS	IDRF	Объем опухоли $см^3$	Объем оперативного вмешательства	Объем опухоли (перед второй операцией)	IDRF (перед второй операцией)	Объем оперативного вмешательства (отсроченного)	Катамнез
8	L2	B.1	12	Макроскопически радикальная операция	-	-	-	Жив без остаточной опухоли
9	L2	B.1, B.2	25	Биопсия	0,6	B.1, B.2	Макроскопически радикальная операция	Жив без остаточной опухоли
10	M	B.1, C.2	357	Биопсия	370	B.1	Макроскопически остаточная опухоль	Прогрессирование

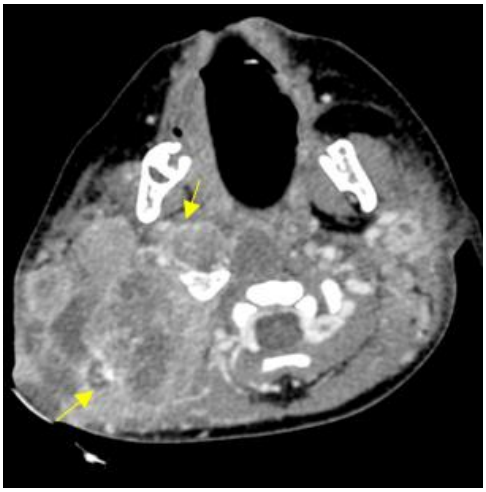

Рис. 3 а (Fig. 3 a)

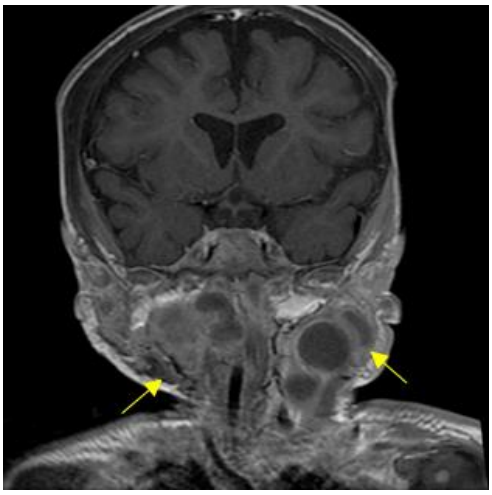

Рис. 3 б (Fig. 3 b)

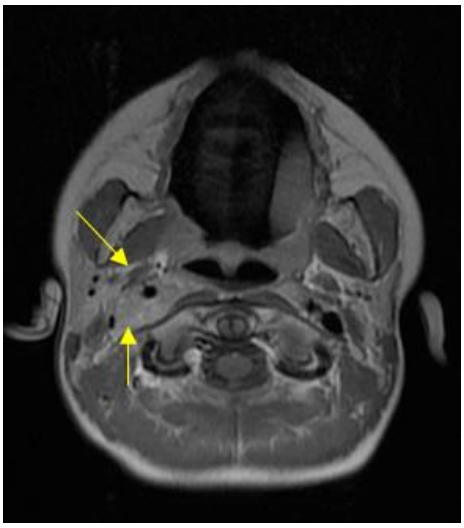

Рис. 3 в (Fig. 3 c)

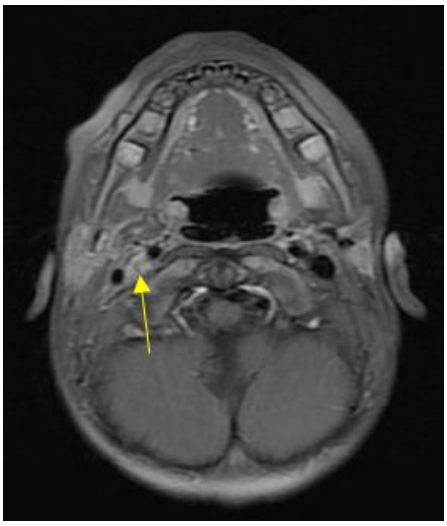

Рис. 3 г (Fig. 3 d)

Рис. 3. КТ (а) и МРТ (б,в,г) с контрастированием.

а, б - КТ и МРТ с контрастным усилением соответственно. Пациентка, 10 мес. Диагноз: Нейробластома шеи справа, 4 ст. по INSS, М ст. по INRGSS, группа высокого риска.

IDRF B.1 – опухоль охватывает каротидную и/или позвоночную артерии и/или внутреннюю яремную вену. Образование распространяется за срединную линию тела.

в - МРТ с контрастным усилением. Пациентка, 29 мес. Диагноз: Нейробластома области шеи справа, 2 ст. по INSS, L2 INRGSS, группа высокого риска.

IDRF B.1 – опухоль охватывает каротидную и/или позвоночную артерии и/или внутреннюю яремную вену. B2 – опухоль распространяется на область основания черепа.

г - МРТ после оперативного лечения, та же пациентка. В области бифуркации ОСА сохраняется остаточный компонент опухоли.

Fig. 3. CT and MRI with contrast enhancement.

a, b - Patient, 10 m. Diagnosis: Cervical NB, 4 INSS, M INGRSS, high-risk groupd CT and MRI with contrast enhancement. IDRF – B.1 tumor encasing carotid artery, vertebral artery or jugular vein. Lesion crosses the midline.

Patient 29 m., Diagnosis: Cervical NB. 2 INSS, L2 INGRSS, high-risk group.

c - MRI with contrast enhancement. IDRF – B.1 tumor encasing carotid artery, vertebral artery or jugular vein, B.2 tumor extending to skull base.

d - MRI after surgical treatment gross total resection, residual tumor mass remains around vessels.

трольного МРТ у пациента сохранился минимальный остаточный компонент опухоли вокруг сосуда. Продолжена неоадъювантная ПХТ. Дальнейшее наблюдение зафиксировало сокращение объема опухоли до 95% (без изменения количества факторов риска IDRF).

Третьему пациенту с фактором риска В.1 на начальном этапе лечения была проведена биопсия образования и ПХТ, на фоне которой было отмечено прогрессирование заболевания и развитие ЖУС. С целью циторедукции пациенту была проведена операция, в дальнейшем в связи с сохранением факторов риска по данным КТ, пациент продолжил консервативное лечение в рамках протокола NB-2004 (табл. №7).

Таблица №8. Объем хирургического вмешательства.

Группа риска	После первичного обследования (кол-во пациентов)	В отсроченные сроки (кол-во пациентов)
Группа наблюдения	Биопсии – 4 Макроскопически радикальная операция – 1	Макроскопически остаточная опухоль – 1
Группа промежуточного риска	Макроскопически радикальные операции – 2	-
Группа высокого риска	Биопсия – 2 Макроскопически радикальные операци – 1	Макроскопически остаточная опухоль – 1

Таким образом, полученные данные КТ и МРТ позволили определить дальнейшую лечебную тактику у всех пациентов (табл. №8).

Как видно из таблицы, всем пациентам без факторов риска удалось провести макроскопически радикальную операцию сразу после первичного обследования.

Ни у одного из пациентов, прошедших курсы неоадъювантной ПХТ, на фоне сокращения объема опухоли не было отмечено изменения количества факторов риска IDRF.

Обсуждение.

По данным литературы на долю нейробластом с локализацией в области шеи приходится от 3% до 5% [4, 16]. Это соответствует нашему исследованию, при котором частота нейробластомы шеи составила 2,2%. В 70% случаев опухоль была представлена солидным компонентом неоднородной структуры за счет включений кальцинатов, что также соответствует данным литературы [17].

Учитывая расположение симпатического шейного ствола, нейробластомы шеи обычно развиваются кзади от сонной артерии и могут распространяться выше, на основание черепа, и ниже, в средостение. Это создает повышенный риск вовлечения и сжатия значимых сосудисто-нервных структур и дыхательных путей, расположенных в данной области. В случае диагностики нейробластомы шеи оперативное лечение сопряжено с такими потенциальными осложнениями, как повреждение магистральных сосудов, инвазия позвоночного канала, сдавление жизненно важных структур. Вовлечение опухолью крупного сосуда (сонной и/или позвоночной артерии) было наиболее частым фактором риска в нашем исследовании (6 пациентов).

Выполнение КТ или МРТ при поступлении и после 2, 4 и 6 блоков предоперационной ПХТ позволило вовремя выявить кандидатов для оперативного лечения, сократить продолжительность неоадъювантного лечения и позволило стратифицировать пациентов с высокими рисками интраоперационных осложнений.

Отсутствие факторов риска IDRF предсказывает низкий риск развития хирургических осложнений и высокую вероятность полного удаления опухоли. В нашем исследовании у 3 пациентов без факторов риска удалось провести радикальную операцию на начальном этапе лечения, сократив тем самым необходимость неоадъювантной ПХТ.

При наличии факторов риска хирургическое вмешательство должно быть ограничено биопсией в ожидании более оптимального времени для безопасного и эффективного удаления новообразования после курсов предоперационной ПХТ [18]. Под нашим наблюдением из 10 было 6 таких пациентов. Тем не менее, факторы риска не являются противопоказанием для проведение операции, а позволяют детским онкологам и хирургам принять решение об оптимальном объеме вмешательства. В нашем исследовании был 1 пациент с 1 фактором риска В.1, стратифицированный на оперативный этап лечения сразу после первичного обследования. Данному пациенту была проведена успешная макроскопически радикальная операция.

КТ и МРТ позволяют провести дифференциальную диагностику нейробластомы, оценить

структуру и размеры образования, а также определить все факторы риска IDRF. КТ позволяет оценить взаимосвязь опухоли с кровеносными сосудами и ее распространение на смежные анатомические области, в то время как МРТ позволяет достоверно выявлять степень распространения нейробластомы в позвоночный канал и визуализировать границы между новообразованием и окружающими структурами, например, околоушной железой и стенкой глотки.

Редкое расположение первичной нейробластомы в области шеи не позволило статистически точно оценить динамику факторов риска после проведенных курсов предоперационной ПХТ. Однако, обращает на себя внимание то, что ни у одного пациента не было отмечено уменьшения количества IDRF несмотря на уменьшение объемов самого образования. У 2 пациентов удалось достичь сокращения объема опухоли для выполнения хирургического этапа лечения. Вместе с тем, для более детальной оценки влияния неоадъювантной ПХТ на динамику размеров нейробластомы и факторы риска IDRF, необходимо проводить анализ на большем количестве пациентов с локализацией НБ в области шеи.

Заключение.

Полученные данные показывают, что проведение КТ и МРТ шеи с контрастированием позволяет провести не только предоперационное стадирование в соответствии с Международной классификацией (INRG), но и топографический анализ резектабельности опухоли путем точной оценки распространенности процесса на окружающие структуры и выявления факторов риска IDRF..

Источник финансирования и конфликт интересов.

Авторы данной статьи подтвердили отсутствие финансовой поддержки исследования и конфликта интересов, о которых необходимо сообщить.

Список Литературы:

1. Navalkele P., O'Dorisio M.S., O'Dorisio T.M., et al: Incidence, survival, and prevalence of neuroendocrine tumors versus neuroblastoma in children and young adults: nine standard SEER registries, 1975-2006. Pediatr Blood Cancer. 2011; 56: 50-57.

2. Grovas, A., Fremgen, F., Rauck, A., et al., The National Cancer Data Base report on patterns of childhood cancers in the United States. Cancer. 1997; 80 (12): 2321-32.

3. Goodman MT, Gurney JG, Smith MA, Olsham AF. Sympathetic nervous system tumors. In: Ries LAG, Smith MA, Gurney JG et al, eds. Cancer incidence and survival amoung children and adolescents: United States SEER Program 1975–1995. Bethesda, Md: National Cancer Institute, 1999; 65–72

4. Miller ,R.W., Young, J.L.Jr. and Novakovic, B. Childhood cancer. Cancer, 1995. 75(1 Suppl): 395-405.

5. Шевцов Д.В., Шаманская Т.В., Качанов Д.Ю., Грачёв Н.С., Киргизов К.И., Муфтахова Г.М., Рощин В.Ю., Терещенко Г.В., Ольшанская Ю.В., Ликарь Ю.Н., Варфоломеева С.Р. Нейробластома с локализацией в области шеи. Собственный опыт НМИЦ ДГОИ им. Дмитрия Рогачева. Российский журнал детской гематологии и онкологии (РЖДГиО). 2018; 5 (4): 21-30. https://doi.org/10.17650/2311-1267-2018-5-4-21-30

6. Shevtsov D.V., Shamanskaya T.V., Kachanov D.Y., Grachev N.S., Kirgizov K.I., Muftakhova G.M., Roshchin V.Y., Tereshchenko G.V., Olshanskaya Y.V., Likar Y.N., Varfolomeeva S.R. Neuroblastoma with localization in the neck. Own experience Dmitry Rogachev National Medical Research Center of Pediatric Hematology, Oncology and Immunology. Russian Journal of Children Hematology and Oncology. 2018;5(4):21-30. (In Russ.) https://doi.org/10.17650/2311-1267-2018-5-4-21-30

7. Alvi S., Karadaghy O., Manalang M., Weatherly R., Clinical manifestation of neuroblastoma with head and neck involvement in children.International Journal of Pediatric Othorhinolaryngology, 2017; 97: 157-162

8. Sokol E. and Desai A.V.The evolution of risk classification for neuroblastoma. Review. Children. 2019; 6 (2): 27.

9. Brodeur GM, Pritchard J, Berthold F, et al. Revisions of the international criteria for neuroblastoma diagnosis, staging, and response to treatment. J Clin Oncol. 1993;11:1466–77.

10. Brisse, H.J., McCarville M.B., Granata, C., et al. Guidelines for imaging and staging of neuroblastic tumors: consensus report from the International Neuroblastoma Risk Group Project. Radiology. 2011; 261 (1): 243-57.

11. T. Monclair, G.M. Brodeur, P.F. Ambros, H.J. Brisse, G. Cecchetto, K. Holmes, et al., The International Neuroblastoma Risk Group (INRG) staging system: an INRG Task Force report, J. Clin. Oncol. 27 (January (2)) (2009) 298–303.

12. De Bernardi, B., Mosseri, V., Rubie, H., Castel, V., Conte, M., Bruzzi, P. et al. Treatment of localised resectable neuroblastoma. Results of the LNESG1 study by the SIOP Europe Neuroblastoma Group. Br. J. Cancer. 2008; 99: 1027–1033.

13. Parikh D., Short M., Eshmawy M., Brown R., Surgical outcome analysis of paediatric thoracic and cervical neuroblastoma.European Journal of Cardio-Thoracic Surgery, 2012; 14 (3): 63-634.

14. Haddad M., Triglia J.M., Heraldot P., Couanet D., et.al., Localized cervical neuroblastoma: prevention of surgical complications. International Journal of Pediatric Othorhinolarungology. 2013; 67 (12): 1361-1367.

15. Sook Min Hwang, So-Young Yoo, Ji Hye Kim, and Tae Yeon Jeon Congenital Adrenal Neuroblastoma With and Without Cystic Change: Differentiating Features With an Emphasis on the of Value of Ultrasound American Journal of Roentgenology. 2016; 207 (5): 1105-1111.

16. Vo, K.T., Mathay, K.K., Neuhaus, J. et al., Clinical, Biologic, and Prognostic Differences on the Basis of Primary Tumor Site in Neuroblastoma: A Report From the International Neuroblastoma Risk Group Project. Journal of Clinical Oncology. 2014; 32 (28): 3169-76.

17. Качанов Д.Ю. Результаты риск-адаптированной терапии нейробластом у детей. Диссертация на сосикание ученой степени доктора медицинских наук. Москва, 2017.

18. Hiorns M.P., Owens C.M., Radiology of neuroblastoma in children. Eur Radiol. 2001; 11 (10): 2071-81.

19. Monclair T., Mosseri V., Cecchetto G., De Bernardi B., Michon. J, Holmes K. Influence of image-defined risk factors on the outcome of patients with localised neuroblastoma. A report from the LNESG1 study of the European International Society of Paediatric Oncology Neuroblastoma Group. Pediatr Blood Cancer. 2015; 62 (9): 1536-42.

.

.

References:

1. Navalkele P., O'Dorisio M.S., O'Dorisio T.M., et al: Incidence, survival, and prevalence of neuroendocrine tumors versus neuroblastoma in children and young adults: nine standard SEER registries, 1975-2006. Pediatr Blood Cancer. 2011; 56: 50-57.

2. Grovas, A., Fremgen, F., Rauck, A., et al., The National Cancer Data Base report on patterns of childhood cancers in the United States. Cancer. 1997; 80 (12): 2321-32.

3. Goodman MT, Gurney JG, Smith MA, Olsham AF. Sympathetic nervous system tumors. In: Ries LAG, Smith MA, Gurney JG et al, eds. Cancer incidence and survival amoung children and adolescents: United States SEER Program 1975–1995. Bethesda, Md: National Cancer Institute, 1999; 65–72

4. Miller ,R.W., Young, J.L.Jr. and Novakovic, B. Childhood cancer. Cancer, 1995. 75(1 Suppl): 395-405.

5. Shevtsov D.V., Shamanskaya T.V., Kachanov D.Yu., Grachev N.S., Kirgizov K.I., Muftakhova G.M., Roshchin V.Yu., Tereshchenko G.V., Olshanskaya Yu.V., Likar Yu.N., Varfolomeeva S.R. Neuroblastoma with localization in the neck. Own experience NMIC DGOI them. Dmitry Rogachev. Russian Journal of Pediatric Hematology and Oncology (Russian Railways). 2018; 5 (4): 21-30. https://doi.org/10.17650/2311-1267-2018-5-4-21-30 (in Russian).

6. Shevtsov D.V., Shamanskaya T.V., Kachanov D.Y., Grachev N.S., Kirgizov K.I., Muftakhova G.M., Roshchin V.Y., Tereshchenko G.V., Olshanskaya Y.V., Likar Y.N., Varfolomeeva S.R. Neuroblastoma with localization in the neck. Own experience Dmitry Rogachev National Medical Research Center of Pediatric Hematology, Oncology and Immunology. Russian Journal of Children Hematology and Oncology. 2018;5(4):21-30. (In Russ.) https://doi.org/10.17650/2311-1267-2018-5-4-21-30

7. Alvi S., Karadaghy O., Manalang M., Weatherly R., Clinical manifestation of neuroblastoma with head and neck involvement in children.International Journal of Pediatric Othorhinolaryngology, 2017; 97: 157-162

8. Sokol E. and Desai A.V.The evolution of risk classification for neuroblastoma. Review. Children. 2019; 6 (2): 27.

9. Brodeur GM, Pritchard J, Berthold F, et al. Revisions of the international criteria for neuroblastoma diagnosis, staging, and response to treatment. J Clin Oncol. 1993;11:1466–77.

10. Brisse, H.J., McCarville M.B., Granata, C., et al. Guidelines for imaging and staging of neuroblastic tumors: consensus report from the International Neuroblastoma Risk Group Project. Radiology. 2011; 261 (1): 243-57.

11. T. Monclair, G.M. Brodeur, P.F. Ambros, H.J. Brisse, G. Cecchetto, K. Holmes, et al., The International Neuroblastoma Risk Group (INRG) staging system: an INRG Task Force report, J. Clin. Oncol. 27 (January (2)) (2009) 298–303.

12. De Bernardi, B., Mosseri, V., Rubie, H., Castel, V., Conte, M., Bruzzi, P. et al. Treatment of localised resectable neuroblastoma. Results of the LNESG1 study by the SIOP Europe Neuroblastoma Group. Br. J. Cancer. 2008; 99: 1027–1033.

13. Parikh D., Short M., Eshmawy M., Brown R., Surgical outcome analysis of paediatric thoracic and cervical neuroblastoma.European Journal of Cardio-Thoracic Surgery, 2012; 14 (3): 63-634.

14. Haddad M., Triglia J.M., Heraldot P., Couanet D., et.al., Localized cervical neuroblastoma: prevention of surgical complications. International Journal of Pediatric Othorhinolarungology. 2013; 67 (12): 1361-1367.

15. Sook Min Hwang, So-Young Yoo, Ji Hye Kim, and Tae Yeon Jeon Congenital Adrenal Neuroblastoma With and Without Cystic Change: Differentiating Features With an Emphasis on the of Value of Ultrasound American Journal of Roentgenology. 2016; 207 (5): 1105-1111.

16. Vo, K.T., Mathay, K.K., Neuhaus, J. et al., Clinical, Biologic, and Prognostic Differences on the Basis of Primary Tumor Site in Neuroblastoma: A Report From the International Neuroblastoma Risk Group Project. Journal of Clinical Oncology. 2014; 32 (28): 3169-76.

17. Kachanov D.Yu. Results of risk-adapted neuroblastoma therapy in children. The dissertation for sucking the degree of Doctor of Medical Sciences. Moscow, 2017 (in Russian).

18. Hiorns M.P., Owens C.M., Radiology of neuroblastoma in children. Eur Radiol. 2001; 11 (10): 2071-81.

19. Monclair T., Mosseri V., Cecchetto G., De Bernardi B., Michon. J, Holmes K. Influence of image-defined risk factors on the outcome of patients with localised neuroblastoma. A report from the LNESG1 study of the European International Society of Paediatric Oncology Neuroblastoma Group. Pediatr Blood Cancer. 2015; 62 (9): 1536-42.

ОРИГИНАЛЬНАЯ СТАТЬЯ

ЛУЧЕВАЯ ДИАГНОСТИКА ФИБРОЗИРУЮЩЕГО САРКОИДОЗА ОРГАНОВ ДЫХАНИЯ

Амосов И.В., Сперанская А.А., Баранова О.П., Яковлева Н.С.

ФГБОУ ВО «Первый Санкт-Петербургский государственный медицинский университет им. академика И.П. Павлова» Минздрава России (ФГБОУ ВО ПСПбГМУ им. И.П. Павлова Минздрава России). г. Санкт-Петербург, Россия.

Широкое использование ВРКТ позволило выявить атипичные клинико-лучевые формы течения саркоидоза органов дыхания (СОД) с избыточным фиброзированием легочной ткани, нуждающимся в коррекции лечения и назначения антифибротической терапии.

Цель исследования. Оценить лучевые паттерны фиброзирующего саркоидоза органов дыхания.

Материалы и методы. С 2006 по 2019 год в ПСПбГМУ им. акад. И.П. Павлова наблюдались 712 больных саркоидозом, из них СОД IV ст. – 68 больных (9,5%), из которых у 31 пациента (4,3%) отмечался тяжелый характер течения заболевания с наличием одышки в покое и лучевые признаки фиброзирования, не характерные для классического варианта течения, традиционной лучевой картины и существующей рентгенологической классификации СОД. Средний возраст больных составлял 42,2±6,4 года (женщины – 17, мужчины – 14). Всем пациентам были выполнены традиционное рентгенологическое исследование (рентгенография в двух проекциях), ВРКТ, комплексное исследование функции внешнего дыхания (КИФВД) и эхокардиография. При статистической обработке данных использовали программу/статистический пакет Statistika 6.0.

Результаты. Анализ результатов лучевого исследования выявил типичные лучевые проявления СОД IV ст. у 37 больных (5,2%). Атипичные проявления фиброза при СОД определялись у 31 пациента (4,3%): фиброзирование по типу ИЛФ у 11 больных (1,5%), перибронховаскулярное фиброзирование с формированием «сотового легкого» в прикорневых отделах у 7 пациентов (1%), фиброзирование в верхне-задних прикорневых отделах с наличием «сотового легкого» с мелким диаметром «сот» в субплевральных верхних областях у 6 больных (0,9%), фиброзно-полостная форма СОД была выявлена у 7 больных (1%).

Выводы. Накопление опыта клинико-лучевого обследования больных СОД выявило фиброзирующие формы СОД, которые сложны в диагностике и обуславливают необходимость разработки новых подходов в диагностической и лечебной тактике.

Ключевые слова: компьютерная томография, саркоидоз органов дыхания.

Контактный автор: Сперанская А.А., e-mail: a.spera@mail.ru

Для цитирования: Амосов И.В., Сперанская А.А., Баранова О.П., Яковлева Н.С. Лучевая диагностика фиброзирующего саркоидоза органов дыхания. REJR 2019; 9(4):56-67. DOI:10.21569/2222-7415-2019-9-4-56-67.

Статья получена: **17.09.19** **Статья принята:** **14.10.19**

RADIOLOGICAL DIAGNOSIS OF FIBROSING SARCOIDOSIS OF THE RESPIRATORY ORGANS

Amosov I.V., Speranskaia A.A., Baranova O.P., Yakovleva N.S., Zolotnitskaia V.P.

Department of Radiology and Radiation Medicine, Department of Pulmonology, I.P. Pavlov First St.-Petersburg State Medical University. Saint-Petersburg, Russia.

The widespread use of computed tomography (CT) with High Resolution (HR) revealed atypical clinical and radiation forms of pulmonary sarcoidosis (PS) with excessive fibrosis of the lung tissue, which needs treatment correction and administration of antifibrotic therapy.

Purpose. To evaluate radiation patterns of pulmonary fibrosis in sarcoidosis.

Material and methods. From 2006 to 2019. in Pavlov First Saint Petersburg State Medical University there have been 712 patients with sarcoidosis, of which with PS (stage

4th) - 68 patients (9.5%), of whom 31 patients (4.3%) had a severe course of the disease with dyspnea (up to dyspnea at rest) and radiation signs of fibrosis, not characteristic of the classic course and not corresponding to traditional radiology and the existing X-ray classification of pulmonary sarcoidosis (PS). The average age of patients was 42.2 ± 6.4 years (w / m - 17/14). All patients underwent routine X-ray examination (X-ray in two projections), HRCT, pulmonary function tests (PFTs) and echocardiography.

Results. Analysis of the results of radiation studies revealed typical radiation manifestations of PS (Stage 4) in 37 patients (5.2%). Atypical manifestations of fibrosis in PS were detected in 31 patients (4.3%): idiopathic pulmonary fibrosis in 11 patients (1.5%), peribrochovascular fibrosis with the formation of honeycomb in parahilars in 7 patients (1%), fibrosis in the upper-back parahilars with a small diameter honeycombs in the upper subpleural regions in 6 patients (0.9%), the fibro-cavitary form of PS was detected in 7 patients (1%).

Conclusions. The accumulation of experience in the clinical-radiological examination of patients with PS revealed fibrosing forms of PS, which are difficult to diagnose and require the development of new approaches in diagnostic and treatment tactics.

Keywords: computed tomography, pulmonary sarcoidosis.

Corresponding author: Speranskaia A. A., e-mail: a.spera@mail.ru.

For citation: Amosov I.V., Speranskaia A.A., Baranova O.P., Yakovleva N.S., Zolotnitskaia V.P. Radiological diagnosis of fibrosing sarcoidosis of the respiratory organs. REJR 2019; 9(4):56-67. DOI:10.21569/2222-7415-2019-9-4-56-67.

.

Received: **17.09.19** **Accepted:** **14.10.19**

Саркоидоз органов дыхания (СОД) – полисистемное заболевание неизвестной этиологии, относящееся по своим морфологическим особенностям к группе лимфотропных гранулематозов [1]. Клинико-лучевые проявления саркоидоза хорошо изучены и описаны в многочисленных руководствах [2 - 5].

На основании традиционной рентгенологической картины процесса выделяют 5 стадий саркоидоза [3, 6, 7]. Последняя, IV стадия является исходом заболевания с формированием фиброзных изменений в легочной ткани. Процесс фиброзирования происходит в областях расположения гранулем (перибронховаскулярно, в стенке вторичной легочной дольки, субплеврально), не затрагивает капиллярно-альвеолярный барьер и не нарушает процесса оксигенации легочной ткани, благодаря чему самочувствие пациента длительное время остается хорошим [1, 2].

Рентгенологические проявления саркоидоза IV ст. хорошо изучены, характеризуются отсутствием структурности корней легких за счет фиброзных изменений, регрессом лимфаденопатии (лимфатические узлы не увеличены, могут сохраняться обызвествления в них), уменьшением объема верхних и средних легочных полей за счет фиброзных изменений, выраженной деформацией легочного рисунка в прикорневых отделах верхних и средних легочных полей с обеих сторон (формирование перибронховаскулярных фиброзных муфт с наличием тракционных брохоэктазов) [6, 7].

Однако в последние десятилетия в связи с широким применением высокоразрешающей компьютерной томографии (ВРКТ) у больных с СОД IV ст. были выявлены изменения в легких не характерные для этого заболевания. Необычные рентгенологические проявления саркоидоза IV ст., как правило, коррелируют с атипичной клинической картиной и влияют на тактику ведения больных [8-11]. Отмечается нарастание численности тяжелых форм СОД, имеющих избыточное и нехарактерное для СОД фиброзирование легочной ткани [6, 11, 12]. Именно эти пациенты составляют наиболее тяжелую группу больных, среди которых отмечается нарастание смертности от СОД и необходимость трансплантации легких [13].

Цель исследования.

Оценить лучевые паттерны фиброзирующего саркоидоза органов дыхания.

Материалы и методы.

С 2006 по 2019 год в ПСПбГМУ им. акад. И.П. Павлова наблюдались 712 больных саркоидозом, из них СОД IV ст. – 68 больных (9,5%), из которых у 31 пациента (4,3%) отмечался тяжелый характер течения заболевания с наличием одышки (вплоть до одышки в покое) и лучевые признаки фиброзирования, не характерные для классического варианта течения и не соответствующие традиционной лучевой картине и существующей рентгенологической классификации саркоидоза органов дыхания (СОД). Средний возраст больных составлял 42,2±6,4

Рис. 1 а (Fig. 1 a)

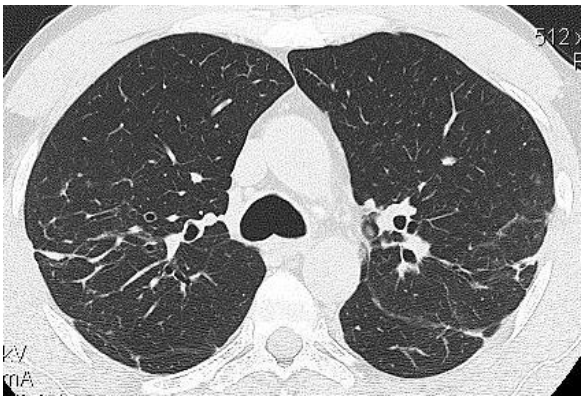

Рис. 1 б (Fig. 1 b)

Рис. 1. КТ-паттерны саркоидоза IV ст.

а - массивный перибронховасклярный фиброз в верхне-задних прикорневых отделах с формированием тракционных бронхоэктазов, б - «нежный» перибронховаскулярный фиброз в верхне-задних прикорневых отделах с формированием тракционных бронхоэктазов.

Fig. 1. CT patterns of sarcoidosis stage IV.

a - massive peribronchovascular fibrosis in the upper-posterior basal divisions with the formation of tracionic bronchiectasis, b - “gentle” peribronchovascular fibrosis in the upper-posterior basal divisions with the formation of trakyonic bronchocovascular fibrosis in the upper-posterior basal departments with the formation of bronchoecovascular bronchosis.

года (ж/м – 17/14). Всем пациентам были выполнены традиционное рентгенологическое исследование (рентгенография в двух проекция), высокоразрешающая компьютерная томография (ВРКТ), комплексное исследование функции внешнего дыхания (КИФВД) и эхокардиография.

Результаты.

Анализ результатов лучевого исследования выявил следующие клинико-лучевые особенности фиброзирующей формы СОД.

Типичный СОД IV ст. был выявлен у 37 больных (5,2%). При проведении ВРКТ определялись перибронховаскулярные фиброзные изменения в верхне-задних прикорневых отделах. Степень их выраженности была различной: от грубого массивного фиброзирования по типу саркоидов, до «нежных» фиброзных тяжей небольшой протяженности. На фоне пневмофиброза выявлялись тракционные бронхоэктазы (с вовлечением в процесс бронхов 2 – 4 порядков) без признаков воспаления в них. У 25 пациентов (3,5%) отмечалось сохранение лимфаденопатии и перилимфатических очагов даже при СОД IV ст. (рис. 1).

Атипичные фиброзные изменения в легочной ткани – фиброзирующая форма СОД была выявлена у 31 пациента СОД (4,3%). При анализе клинико-лучевой картины эти пациенты были разделены на 4 группы.

Фиброзирование по типу идиопатического легочного фиброза.

У 11 больных (1,5%) определялся выраженный фиброз периферического легочного интерстиция: стойкая КТ-картина «матового стекла» – фиброз внутридолькового интерстиция с наличием тракционных бронхиолоэктазов и формированием «сотового легкого», что больше соответствует проявлениям фиброзирующей болезни легких. Однако в отличие от последней, лучевая картина сопровождалась выраженной лимфаденопатией перитрахеобронхиальных групп, менее грубой клинической симптоматикой (умеренная одышка), положительной реакцией на проведение ГКС терапии (вероятно, в результате регресса саркоидных гранулем, существующих даже при далеко зашедших стадиях процесса), умеренными рестриктивными нарушениями при проведении КИФВД: снижение диффузионной способности легких (ДСЛ) до 55% от Д.

Возможно, к развитию таких изменений приводил длительный отек и гранулематозная инфильтрация периферического легочного интерстиция, которые вовремя не подверглись лечению. У всех пациентов определялись КТ-признаки легочной гипертензии (ЛГ) – удлинение и расширение ствола легочной артерии (более 30 мм) и ее крупных ветвей, подтверждаемые при проведении эхокардиографии (СДЛА составляло в среднем 30,3+3,8 мм рт. ст.). При морфологическом исследовании выявлялись проявления фиброзирующей болезни легких (фиброз альвеолярных перегородок, формирование «сотового легкого») и саркоидные гранулемы (рис. 2).

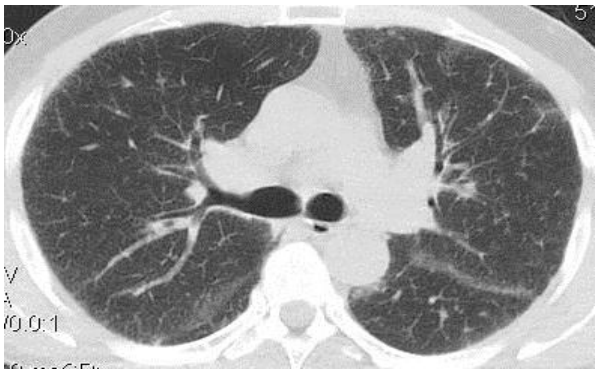

Рис. 2 а (Fig. 2 a)

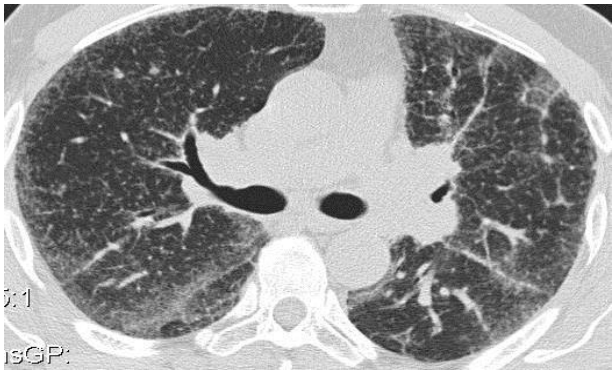

Рис. 2 б (Fig. 2 b)

Рис. 2 б (Fig. 2 b)

Рис. 2 б (Fig. 2 b)

Рис. 2 б (Fig. 2 b)

Рис. 2 б (Fig. 2 b)

Рис. 2. КТ органов грудной клетки, легочное электронное окно, аксиальная плоскость.

Больной Ж., 56 лет; гистологически верифицированный саркоидоз (фиброзирующая форма).

а, в, д - КТ от 18.07.2018 г.; определяется выраженный «отек» периферического легочного интерстиция.

б, г, е – Контрольная КТ от 20.12.2018 г., без динамики; изменения, принимаемые за «отек» являются проявлениями клеточной инфильтрации и фиброзирования как перилимфатических, так и внутридольковых структур.

Fig. 2. CT, chest, pulmonary window, axial slices.

Patient G., 56l. histologically verified sarcoidosis (fibrosis form).

a, c, e - on computer tomograms in the pulmonary electronic window from 18.07.2018 a pronounced “edema” of the peripheral pulmonary interstitium is determined.

b, d, f - control CT scan dated 20.12.2018 - without dynamics, changes taken as “edema” are manifestations of cellular infiltration and fibrosis of both perilymphatic and intralobular structures.

Перибронховаскулярное фиброзирование с формированием «сотового легкого» в прикорневых отделах. У 7 пациентов (1%) в типичных для СОД областях формирования фиброзных изменений (перибронховаскулярный интерстиций) отмечалось наличие «сотового легкого» с «сотами» крупного размера. Для этих больных также было характерно длительное медленное снижение ДСЛ (до 65% от Д) и связанное с этим постепенное ухудшение самочувствия с нарастанием одышки и сухого кашля (рис. 3).

Фиброзирование в верхне-задних прикорневых отделах с наличием «сотового легкого» с мелким диаметром «сот» в субплевральных верхних областях. Изменения такого типа были выявлены у 6 больных (0,9%) и сопровождались выраженными клиническими изменениями (одышка, снижение толерантности к физической нагрузке, сухой кашель), формированием тяжелой легочной гипертензии (с повышением систолического давления в легочной артерии до 62+17 мм ртутного столба), снижением ДСЛ (до

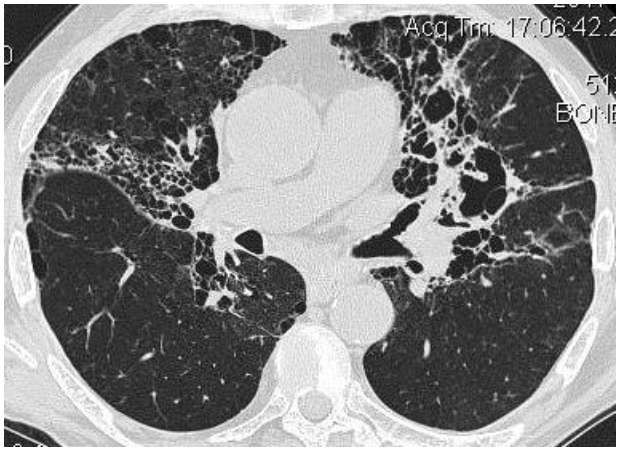

Рис. 3 а (Fig. 3 a)

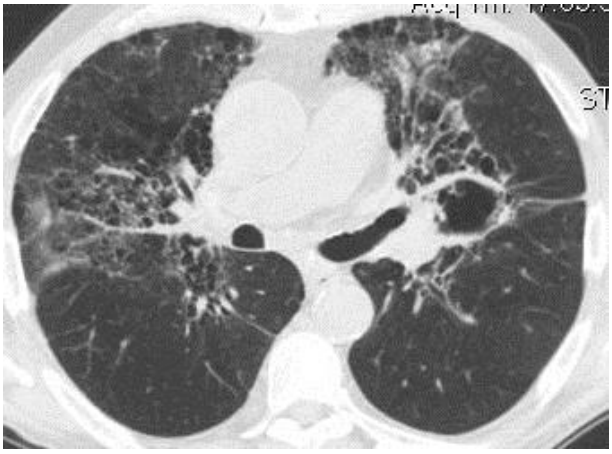

Рис. 3 б (Fig. 3 b)

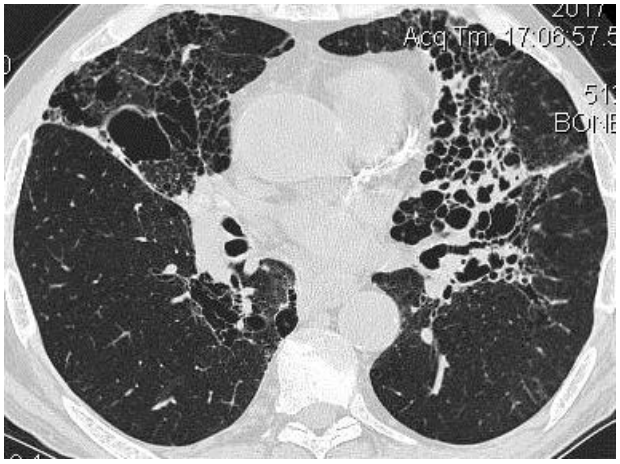

Рис. 3 в (Fig. 3 c)

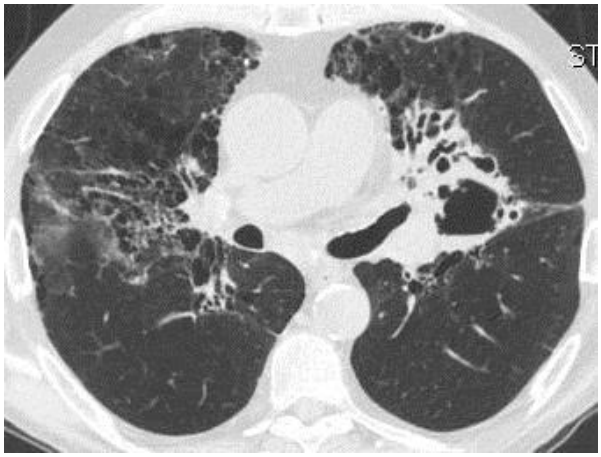

Рис. 3 г (Fig. 3 d)

Рис. 3. КТ органов грудной клетки, легочное электронное окно, аксиальная проекция.

Больной А., 61 год, гистологически верифицированный СОД IV ст., фиброзирующая форма, саркоидоз головного мозга, хронический саркоидный тубулоинтерстициальный нефрит. а, б - КТ от 31.03.2017 г.; определяется формирование перибронховаскулярных фиброзных изменений с наличием в этих областях «сотового легкого» с крупным диаметром «сот» и фиброзных толстостенных полостей. в, г - Контрольная КТ от 08.10.2017 г., без динамики, что подтверждает фиброзный характер изменений.

Fig. 3. CT, chest, pulmonary window, axial slices.

Patient A., 61g., Histologically verified SOD IV stage, fibrosing form, brain sarcoidosis, chronic sarcoid tubulo-interstitial nephritis.

a, b – CT from 31.03.2017 determines the formation of peribronchovascular fibrous changes with the presence in these areas of the “cellular lung” with a large diameter of the “honeycomb” and fibrous thick-walled cavities.

c, d - control CT from 08.10. 2017 - without dynamics, which confirms the fibrous nature of the changes.

50% от Д). При морфологическом исследовании выявлялись множественные саркоидные гранулемы не только в легочной ткани, но и в стенке сосудов. Особенности лучевой картины и клинического течения требовали проведения у этих больных дифференциальной диагностики с идиопатическим легочным фиброзом и проявлениями экзогенного аллергического альвеолита, тщательным сбором анамнеза и выполнения морфологической верификации (рис. 4).

Больная Р., 57 лет, СОД IV ст., фиброзирующая форма. Жалобы на одышку при минимальной физической нагрузке, сухой кашель, общую слабость. Первое появление одышки при физической нагрузке в 1987 году (в 26 лет), по результатам обследования был установлен диагноз «Саркоидоз», проводилась терапия: системные глюкокортикостероиды, плаквенил, витамин Е. На фоне терапии отмечала улучшение самочувствия, уменьшение одышки. Через 2 года ГКСТ отменили, после чего пациентка не наблюдалась у пульмонолога. С начала 2017 года ухудшение состояния, в апреле 2018 года экстренно госпитализирована с приема в НИИ Интерстициальных и орфанных заболеваний легких. Работала медицинской сестрой. Систолическое давление в легочной артерии 80-85 мм рт. ст, ДСл (ммоль/мин/кПа) – 31,7% от Д.

При КТ органов грудной клетки определялось увеличение размеров сердца за счет расширения правых и левых полостей, признаки легочной гипертензии (увеличение 2 дуги по левому контуру, расположение ствола легочной артерии и дуги аорты на одном срезе, расширение ствола (36 мм) и крупных ветвей легочной артерии, скачок калибра ветвей легочной артерии), дефектов заполнения контрастным веществом легочной артерии и ее ветвей не выявлено, лимфаденопатия перитрахеобронхиальных групп (незначительная, симметричная, без нарушения целостности капсулы, без изменения структуры узлов, с наличием в них равномерного накопления контрастного вещества), двусторонние интерстициальные изменения (усиление периферического легочного интерстиция с преимущественным поражением верхних отделов, формированием «сотового легкого» с мелким диаметром «сот», тракционных бронхоэктазов), мозаичность легочного рисунка за счет перфузионных и вентиляционных нарушений, гепатоспленомегалия.

Фиброзно-полостная форма СОД была выявлена у 7 больных (1,0%) при формировании полостей в саркоидах. Изменения локализовались в прикорневых отделах. Такая форма саркоидоза требовала дифференциальной диагностики с туберкулезным, микобактериозным и микотическим поражением, и нуждалась в тщательном микробиологическом обследовании и гистологической верификации, осложнялась кровотечением и формированием мицетом (рис. 5).

Обсуждение.

Саркоидоз – заболевание, которое встречается часто и кажется не сложным в рентгенологической и клинической диагностике. Стадии заболевания, основывающиеся на рентгенологической картине процесса, давно и хорошо изучены [2 - 5].

Лучевая семиотика саркоидоза IV стадии при проведении традиционного рентгенологического исследования характеризуется отсутствием структурности корней легких за счет фиброзных изменений, отсутствием увеличения лимфатических узлов (могут сохраняться обызвествления в них), уменьшением объема верхних и средних легочных полей за счет фиброзных изменений, выраженной деформацией легочного рисунка в прикорневых отделах верхних и средних легочных полях с обеих сторон, (формирование перибронховаскулярных фиброзных муфт с наличием тракционных брохоэктазов) [6]. Известно, что фиброзные изменения периферического легочного интерстиция, «сотовое легкое» не характерны для СОД, наблюдаются редко и имеют небольшую протяженность [6, 9]. Следует отметить, что сохранение лимфаденопатии и перилимфатических очагов выявляются даже при VI ст. СОД [6, 7].

По обобщенным результатам рентгенологического исследования (Statement on sarcoidosis, 1999 г.) фиброз легких выявлялся у 6-10% больных саркоидозом с анамнезом заболевания 15-20 лет, однако за последние годы применение ВРКТ позволило выявить развитие фиброзных изменений у 20 % больных за более короткие сроки наблюдения [14].

Появление атипичных клинико-лучевых вариантов течения СОД заставляет задуматься о возможных моделях течения болезни. Так M. Funke-Chambour предлагает рассматривать 5 основных моделей СОД, имеющих клинико-лучевое соответствие: самопроизвольный регресс, стабильные фиброзные изменения, текущее воспаление (с или без фиброза), прогрессирующее фиброзирование, вызванное скрытым воспалением, при котором возможна стабилизация, неуклонно прогрессирующее фиброзное заболевание, несмотря на адекватное лечение (редко при саркоидозе) [10]. Видимо две последние модели соответствуют тем формам саркоидоза, которые описаны и в нашей статье.

Какие методы визуализации могут помочь в разграничении форм, способных регрессировать под влиянием глюкокортикостероидной терапии, и форм, которые нуждаются в стабилизации фиброзных изменений и применении антифибротических средств? Имея в своем арсенале анатомические (рентгенография, КТ, МРТ) и функциональные (ОФЭКТ, ПЭТ) методы

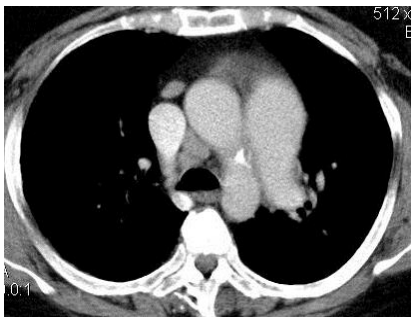

Рис. 4 а (Fig. 4 a)

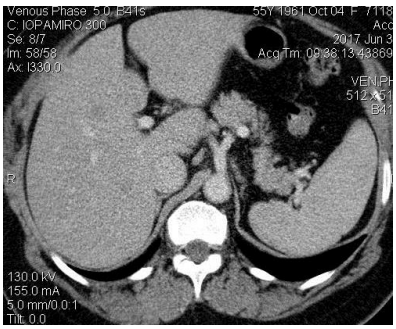

Рис. 4 б (Fig. 4 b)

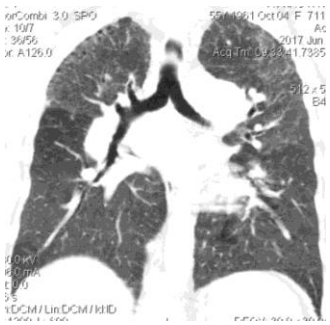

Рис. 4 в (Fig. 4 c)

Рис. 4 г (Fig. 4 d)

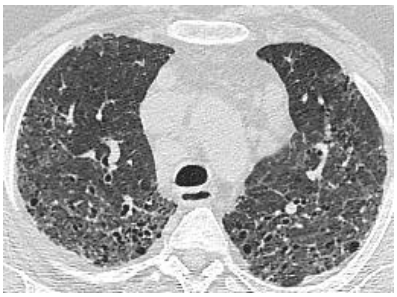

Рис. 4 д (Fig. 4 e)

Рис. 4 е (Fig. 4 f)

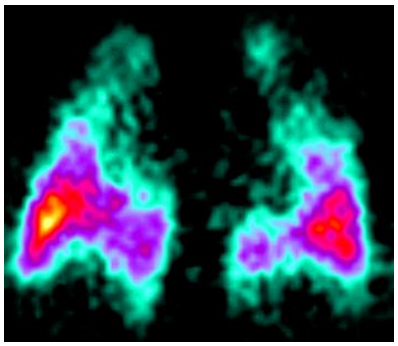

Рис. 4 ж (Fig. 4 g)

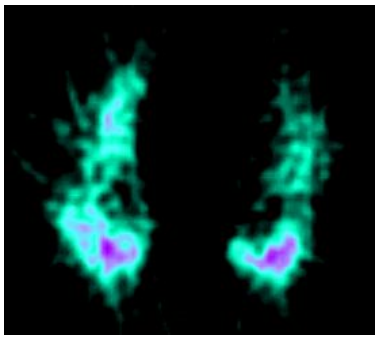

Рис. 4 з (Fig. 4 h)

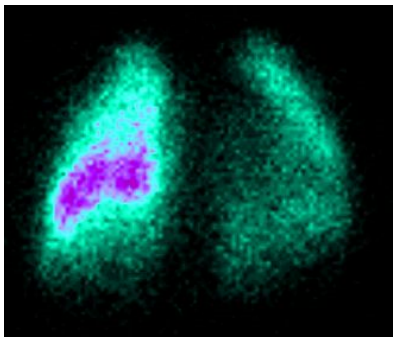

Рис. 4 и (Fig. 4 i)

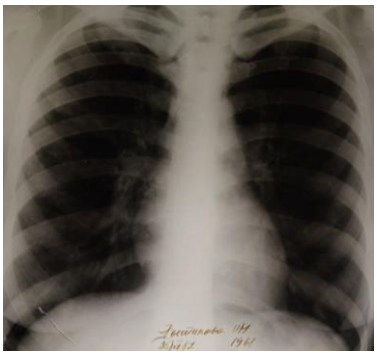

Рис. 4 к (Fig. 4 j)

Рис. 4 л (Fig. 4 k)

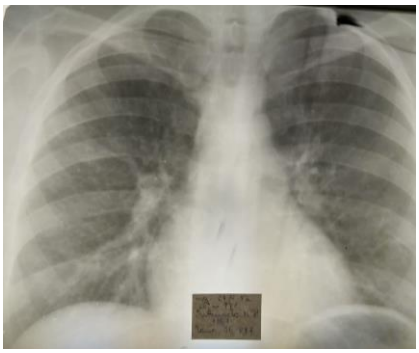

Рис. 4 м (Fig. 4 l)

Рис. 4 н (Fig. 4 m)

Рис. 4 о (Fig. 4 n)

Рис. 4 п (Fig. 4 o)

Рис. 4.

а, б, в, г - КТ от 30.06.2017 г. Больная Р., 57 лет, СОД IV ст., фиброзирующая форма. Определяются увеличение размеров сердца за счет расширения правых и левых полостей, признаки легочной гипертензии, лимфаденопатия перитрахеобронхиальных групп (незначительная, симметричная, без нарушения целостности капсулы, без изменения структуры узлов, с наличием в них равномерного накопления контрастного вещества), двусторонние интерстициальные изменения (усиление периферического легочного интерстиция с преимущественным поражением верхних отделов, формированием «сотового легкого» с мелким диаметром «сот», тракционных бронхоэктазов), мозаичность легочного рисунка за счет перфузионных и вентиляционных нарушений. д, е – Контрольная КТ от 24.04.2018 г.; нарастание фиброзных изменений, мелкие «соты» в верхних субплевральных отделах лучше видны при КТ-исследовании «на выдохе» (е), сохранение лимфаденопатии, ЛГ.

ж, з, и – ОФЭКТ легких с Тс-МАА от 14.05.2018; значительные локальные нарушения микроциркуляции, расположенные верхних долях легких, выраженные диффузные нарушения в наддиафрагмальном отделе.

Анализ рентгенологического архива: к - 1987 г., л - 1988 г., м - 1989 г., н - 1990 г., о – 1995 г., п - 2002 г.; волнообразное течение лимфаденопатии перитрахеобронхиальных групп и перилимфатической диссеминации в легочной ткани с последующим формированием легочной гипертензии.

Fig. 4.

a, b, c, d – CT from 30.06.2017. Patient R., 57l., SOD IV Art., Fibrosing form. Complaints of shortness of breath with minimal exertion, dry cough, general weakness. The first appearance of dyspnea during physical activity in 1987 (at 26 years old), according to the results of the examination, was diagnosed with Sarcoidosis, and the following therapy was given: systemic glucocorticosteroids, plaquenil, vitamin E. Against the background of therapy, he felt better, dyspnea decreased. After 2 years, the GCST was canceled, after which the patient was not observed at the pulmonologist. Since the beginning of 2017, her condition has worsened, in April 2018 she was urgently hospitalized from admission to the Research Institute of Interstitial and Orphan Lung Diseases. She worked as a nurse. Systolic pressure in the pulmonary artery is 80-85 mm Hg, DSL (mmol / min / kPa) - 31.7% of D. On computerized tomograms dated June 30, 2017. are determined by the increase in the size of the heart due to the expansion of the right and left cavities, signs of pulmonary hypertension (increase in 2 arcs along the left contour, the location of the pulmonary artery trunk and the aortic arch in one section, expansion of the trunk (36mm) and large branches of the pulmonary artery, a jump in the caliber of the branches of the pulmonary artery), no filling defects with a contrast substance of the pulmonary artery and its branches were detected, lymphadenopathy of the peristracheobronchial groups (insignificant, symmetrical, without violating the integrity of the capsule, without changing the structure tours of nodes, with the presence in them of a uniform accumulation of a contrasting substance), bilateral interstitial changes (increased peripheral pulmonary interstitium with a predominant lesion of the upper sections, the formation of a "cellular lung" with small diameter "cells", traction bronchiectasis), the mosaic pattern of the pulmonary pattern due to perfusion and ventilation disorders, hepatosplenomegaly. Control CT from 04/24/2018 (e, f) - the growth of fibrotic changes, small “cells” in the upper subpleural regions are better seen with the CT scan “on expiration” (f), preservation of lymphadenopathy, PH.

g, h, i - SPECT of the lungs with Tc-MAA of 05/14/2018, significant local microcirculation disorders, located upper lobes of the lungs, pronounced diffuse disorders in the diaphragm section.

X-ray archive analysis: 1987 (j), 1988 (k), 1989 (l) 1990 (m) 1995 (n) 2002 (o) - undulating course of lymphadenopathy of peritracheobronchial groups and perilymphatic dissemination in the lung tissue with the subsequent formation of pulmonary hypertension.

диагностики, казалось бы, мы можем, совмещая их, получить неплохой результат. Однако мнение пульмонологов скептическое: радиоизотопное сканирование с галлием и ПЭТ мало чувствительны в отношении дифференциальной диагностики, ВРКТ при всем обилии информации сложна в классификации и оценке признаков активности процесса [11] .

С появлением КТ, в том числе высокоразрешающей КТ, появились новые лучевые симптомы заболевания, его необычные формы. Многие исследователи обратили на это внимание [12, 13], однако данные не систематизированы и являются предметом обсуждения в отдельных статьях и клинических наблюдениях. Все предлагают свои трактовки, свои названия, свои прогнозы [15, 16].

Так, Naccache J.M., et al. [17] и Hennebicque A.S., et al. [18] считают, что существует три основных паттерна ВРКТ при фиброзирующем саркоидозе: расширение крупных бронхов в зонах фиброза (типичное проявление), «сотовое легкое» и стойкое «матовое стекло» (нетипичные варианты фиброзирования периферического интерстиция, более характерные для проявлений ИЛФ). К другим моделям поражения при фиброзирующем саркоидозе они относят эндобронхиальное гранулематозное поражение с исходом в фиброз и формирование фиброзных полостей с их колонизацией аспергиллами.

По данным Xu L., Kligerman S., Burke A. [19], рассматривающих патологию фиброзирующего саркоидоза, в отличие от «сот» при обычной интерстициальной пневмонии (ОИП), «соты» при СОД располагаются центрально и сопровождаются тракционным расширением крупных бронхов (бронхоэктазы), отмечается, что в конечной стадии СОД присутствует фиброзный и активный гранулематозный паттерны, что совпадает с нашими данными.

Kahkouee Sh. с соавт. [20] разделяет пациентов с СОД на основе результатов ВРКТ на четыре группы: 1) пациенты с признаками хронического течения; 2) пациенты без признаков

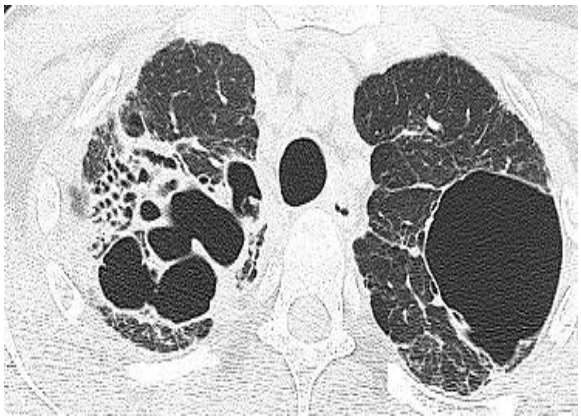

Рис. 5 а (Fig. 5 a)

Рис. 5 б (Fig. 5 b)

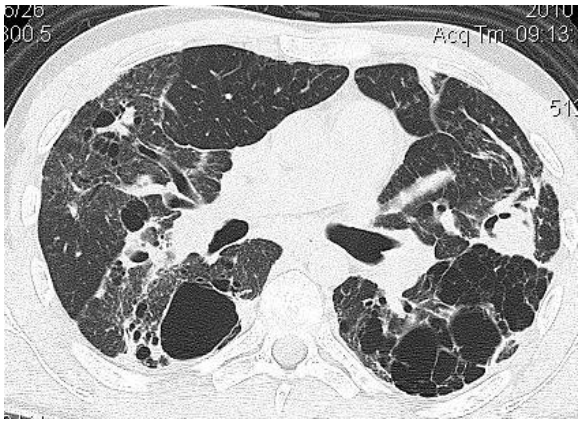

Рис. 5 в (Fig. 5 c)

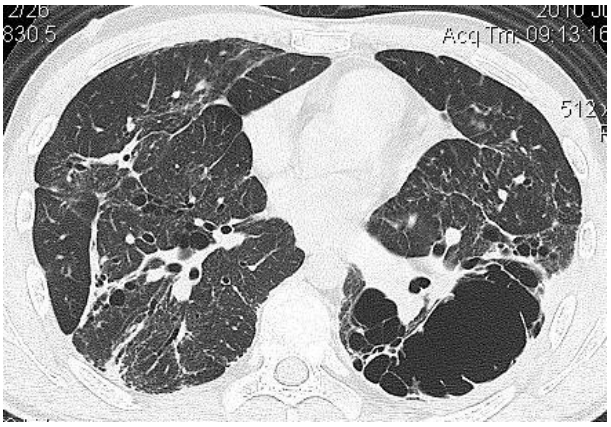

Рис. 5 г (Fig. 5 d)

Рис. 5. КТ органов грудной клетки (от 10.06.2010 г.), аксиальная плоскость

Больной К., 26 лет. Саркоидоз IV ст., фиброзно-полостная форма, аспергиллома. Определяются внутригрудная лимфаденопатия, формирование полостей в саркоидах с наличием мицетомы в одной из них.

Fig. 5. CT from 10.06.2010, axial slices. Patient K., 26l. Sarcoidosis IV stage.

Fibro-cavitary form, aspergilloma. Hilar lymphadenopathy is determined by the formation of cavities in sarcoids with the presence of mycetoma in one of them.

хронического течения; 3) пациенты с типичными изменениями на ВРКТ и 4) пациенты с атипичными изменениями на ВРКТ.

Учитывая многолетний опыт клинико-рентгенологического наблюдения пациентов с саркоидозом органов дыхания, накопленный в НИИ интерстициальных и орфанных заболеваний легких и на кафедре рентгенологии и радиационной медицины ПСПбГМУ им. акад. И.П. Павлова, мы решили поделиться своим мнением, безусловно, субъективным и призывающим к обсуждению этой важной темы.

Фиброзирующий саркоидоз у наших больных характеризовался фиброзными изменениями перибронховаскулярного типа в верхне-задних прикорневых отделах (характерных для IV ст.), фиброзными изменениями периферического интерстиция («сотовое легкое», не характерное для СОД), признаками уменьшения объема легких (высокое стояние купола диафрагмы, липоматоз средостения, избыточность экстраплеврального жира, формирование тракционных бронхо- и бронхиолоэктазов, зияние пищевода), формированием фиброзных полостей, ЛГ.

Возможно, фиброзная форма является исходом саркоидоза у больных с гранулематозным поражением периферического легочного интерстиция, не получивших адекватную своевременную терапию, либо результатом коморбидного течения СОД (с вирусной пневмонией, профессиональными ИЗЛ). У всех больных этой группы отмечалась одышка, снижение диффузионной способности легких менее 65% от должной при нормальных или легко сниженных показателях ЖЕЛ. Выделяя фиброзирующие варианты течения СОД, мы хотели подчеркнуть их особенности, важные как для проведения дифференциальной диагностики, так и определения лечебной тактики, так как эта группа больных нуждается в том числе в назначении антифибротической терапии.

Заболевание протекает хуже, если по каким-то причинам поражается периферический интерстиций. Гранулематозное поражение, отек и последующий фиброз элементов вторичной легочной дольки приводит к выраженным перфузионно-диффузионным нарушениям, вызывая одышку разной степени выраженности (вплоть до одышки в покое). В литературе [21, 22] эта форма саркоидоза, выявляемая при ВРКТ, называется «фиброзной» или «фиброзирующей».

При фиброзно-полостной форме СОД возможно формирование колоний аспергилл в полостях. По мнению Denning D.W., et al. [23] это тяжелое осложнение. Pena T.A., et al. [24] описывают его у 2% больных с фиброзирующим СОД. В тоже время, Kravitz J.N., et al. [25] отмечают, что такого рода мицетомы могут реагировать на противогрибковую терапию, что делает их выявление крайне важным.

Фиброзирующие формы саркоидоза часто сопровождаются формированием легочной гипертензии [26, 27]. С учетом неблагоприятного прогноза ЛГАС, следует отметить необходимость ее своевременной диагностики: выполнения ЭхоКГ и катетеризацией правых полостей сердца.

По данным трех основных исследований [28, 29, 30], оценивающих качество жизни и смертность при фиброзирующем саркоидозе, последняя варьирует от 4,6% до 21% с медианой длительности заболевания от 4,2 до 7 лет. Тяжелое течение фиброзирующего саркоидоза заставило Lars Knudsen и др., проводить сравнение его с ИЛФ [10], отмечая, что при идиопатическом легочном фиброзе большинство пациентов погибает в результате прогрессирования фиброза, «сотовое легкое» локализуется в базальных субплевральных областях, противовоспалительная терапия очень ограничена, обострение имеет высокую смертность, а ЛГ развивается лишь у части пациентов. В тоже время, при фиброзирующем СОД только небольшая часть имеет прогрессирующий фиброз, тракционные бронхоэктазы локализуются в верхних отделах, противовоспалительная терапия работает, обострения часты, но не трагичны, а ЛГ часта.

Именно при фиброзирующем саркоидозе отмечается снижение DLco за два-четыре года у 15-20%, что должно являться причиной для мониторинга Dlco при этой форме [23].

Тяжесть работы рентгенолога и пульмонолога с фиброзирующими формами саркоидоза обосновываются сложностью дифференциальной диагностики фиброзирующих процессов (ИЛФ, саркоидоз, ЭАА, ТАА), что требует тщательного изучения рентгенологического архива (т.к. начало у разных фиброзирующих процессов разное) и обязательного проведения гистологической верификации (с учетом того, что ее результат может быть сомнительным, т.к. в легочной ткани может быть отсутствие гранулем на этапе фиброзирования).

Вывод.

Накопление опыта клинико-лучевого обследования больных СОД выявило фиброзирующие формы СОД, которые сложны в диагностике и обуславливают необходимость разработки новых подходов в диагностической и лечебной тактике.

Источник финансирования и конфликт интересов.

Авторы данной статьи подтвердили отсутствие финансовой поддержки исследования и конфликта интересов, о которых необходимо сообщить.

Список Литературы:

1. Илькович М.М., Баранова О.П. Глава 4. Саркоидоз органов дыхания. Интерстициальные заболевания легких/под редакцией проф. М.М. Ильковича. М., ГЭОТАР-Медиа, 2016. С. 163-234.
2. Siltzbach L.E. Sarcoidosis: clinical features and management. Med.Clin. North Am. 1967; 51 (2): 483-502.
3. Hunninghake G.W. Coatabel U., Ando M., et al. Statement on sarcoidosis. Am J Respir Crit Care Med 1999; 160(2):736–755.
4. Чучалин А.Г., Визель А.А., Илькович М.М., Авдеев С.Н., Амиров Н.Б, Баранова О.П. и др. Диагностика и лечение саркоидоза: резюме федеральных согласительных клинических рекомендаций. Часть 1: Классификация, этиопатогенез, клиника. Вестник современной клинической медицины. 2014; 7 (4):62-70.
5. Veltkamp M., Grutters J.C. The Pulmonary Manifestations of Sarcoidosis. In: Judson M. (eds) Pulmonary Sarcoidosis. Respiratory Medicine. Humana Press, New York, NY. 2014; 17: 19-39.
6. Амосов В. И., Сперанская А. А., Золотницкая В. П. Возможности лучевой диагностики в оценке сосудистых нарушений у больных с диссеминированными процессами в легких. Russian Electronic Journal of Radiology. 2011; 2 (1): 36–46.
7. Амосов В.И., Сперанская А.А. Лучевая диагностика интерстициальных заболеваний легких. СПб., Элби-СПб, 2015, 215 с.
8. Hamper U.M., Fishman E.K., Khouri N.F. et al. Typical and atypical CT manifestations of pulmonary sarcoidosis. J. Comput. Assist. Tomogr.1986;10(6): 928–936.
9. Lynch J.P. 3 rd, White. E.S. Pulmonary sarcoidosis. Sarcoidosis. ERS monograph 32. 2005; 10 (Sep):105-129.
10. Lars Knudsen, Clemens Ruppert, Matthias Ochs. Tissue remodelling in pulmonary fibrosis. Cell and Tissue Research. 2017; 367(3): 607-626.
11. Soussan Michael, Augier Alexandre, Brillet, Pierre-Yves et al. Functional Imaging in Extrapulmonary Sarcoidosis FDG-PET/CT and MR. Clinical Nuclear Medicine. 2014; 39(2): 146-159.
12. Criado E., Sanchez M., Ramirez J., et al. Pulmonary sarcoidosis: typical and atypical manifestations at High-Resolution CT with pathologic correlation.RadioGraphics. 2010; 30:.1567-1586.
13. Cottin V., Muller-Quernheim J. Imaging of sarcoidosis of the airways and lung parenchyma and correlation with lung function. Eur. Respir J. 2012; 40:750-765.
14. Hennebicque A.S., Nunes H., Brillet P.Y., et al. CT findings in severe thoracic sarcoidosis. Eur Rad. 2005; 15:23-30.
15. Swigris J.J., et al. Sarcoidosis-related mortality in the United States from 1988 to 2007. Am J. RespirCritCare Med 2011; 183(11): 1524-1530.
16. Kreider M.E., Christie J.D., Thomson B., et al. Relationship of environmental exposures to the clinical phenotype of sarcoidosis. Chest. 2005; 128 (1):207-215.
17. Naccache J.M., et al High-resolution computed tomographic imaging of airways in sarcoidosis patients with airflow obstruction. J. Comput Assist Tomogr 2008;32:905-912.
18. Hennebicque A.S., et al CT findings in severe thoracic sarcoidosis Eur Radiol 2005;15: 23-30.
19. Xu L., Kligerman S., Burke A. End-stage sarcoid lung disease is distinct from usual interstitial pneumonia Am J Surg Pathol 2013; 37(4): 593-600.
20. Kahkouee Sh. et al. Serum ACE Level in Sarcoidosis Patients with Typical and Atypical HRCT Manifestation. Pol J Radiol. 2016; 81:458–461.
21. Сперанская А.А., Новикова Л.Н., Баранова О.П., и др. Компьютерная томография в оценке формирования различных типов пневмофиброза у больных интерстициальными заболеваниями легких. Вестник рентгенологии и радиологии. 2015;(4):5-11.
22. Abehsera M., Valeyre D., Grenier P.Sarcoidosis with pulmonary fibro-sis: CT patterns and correlation with pulmonary function. Am. J.Roentgenol.2000; 174: 1751-1757.
23. Denning D.W., et al. Global burden of chronic pulmonary aspergillosis complicating sarcoidosis. Eur. Respir J. 2013; 41 (3): 621-626.
24. Pena T.A., et al. Aspergillus lung disease in patients with sarcoidosis: a case series and review of the literature Lung. 2011; 189: 167-172.
25. Kravitz J.N., et al. A modern series of percutaneous intracavitary instillation of amphotericin B for the treatment of severe hemoptysis from pulmonary aspergilloma. Chest 2013; 143(5): 1414-1421.
26. Nunes H., Humbert M., Capron F., et al. Pulmonary hypertension associated with sarcoidosis: mechanisms, haemodynamics and prognosis. Thorax. 2006; 61: 68-74.
27. Авдеев С.Н. Легочная гипертензия при саркоидозе. Пульмонология. 2016; 26 (6):725-735.
28. Nardi A, et al. Stage IV sarcoidosis: comparison of survival with the general population and causes of death. Eur. Respir. J. 2011; 38(6): 1368-1373.
29. Baughman RP, et al. Predicting respiratory failure in sarcoidosis patients.Sarcoidosis 1997; 14:154-158.
30. Walsh SL, et al. An integrated clinicoradiological staging system for pulmonary sarcoidosis: a case-cohort study. Lancet Respir. Med. 2014; 2(2): 123-130.
.

References:

1. Il'kovich M.M.(Ed), Baranova O.P. Pulmonary sarcoidosis. In: Il'kovich M.M. Interstitial lung diseases. GEOTAR-Media, 2016. P. 163-234 (in Russian).
2. Siltzbach L.E. Sarcoidosis: clinical features and management. Med.Clin. North Am. 1967; 51 (2): 483-502.
3. Hunninghake G.W. Coatabel U., Ando M., et al. Statement on sarcoidosis. Am J Respir Crit Care Med 1999; 160(2):736–755.
4. Chuchalin A.G., Visel' A.A., Il'kovich M.M., Avdeev S.N., Amirov N.B., Baranova O.P. et al. Diagnosis and treatment of sarcoidosis: a summary of Federal conciliation of clinical guidelines. Part 1: Classification, etiopathogenesis, clinic. Vestnik sovremennoy klinicheskoy meditsiny. 2014; 7 (4): C.62-70 (in Russian).
5. Veltkamp M., Grutters J.C. The Pulmonary Manifestations of Sarcoidosis. In: Judson M. (eds) Pulmonary Sarcoidosis. Respiratory Medicine. Humana Press, New York, NY. 2014; 17: 19-39.
6. Amosov VI, Speranskaya AA, Zolotnitskaya VP. The possibilities of radiation diagnosis in the assessment of vascular disor-

ders in patients with disseminated processes in the lungs. Russian Electronic Journal of Radiology. 2011; 1 (2): 36–46 (in Russian).

7. Amosov V.I., Speranskaia A.A. Radiologycal diagnosis of interstitial lung diseases. St. Petersburg., Elbi-SPb, 2015. 215 p.

8. Hamper U.M., Fishman E.K., Khouri N.F. et al. Typical and atypical CT manifestations of pulmonary sarcoidosis. J. Comput. Assist. Tomogr. 1986; 10 (6): 928–936.

9. Lynch J.P. 3 rd, White. E.S. Pulmonary sarcoidosis. Sarcoidosis. ERS monograph 32. 2005; 10: 105-129.

10. Lars Knudsen, Clemens Ruppert, Matthias Ochs. Tissue remodelling in pulmonary fibrosis. Cell and Tissue Research. 2017; 367 (3): 607-626.

11.Soussan Michael, Augier Alexandre, Brillet, Pierre-Yves et al. Functional Imaging in Extrapulmonary Sarcoidosis FDG-PET/CT and MR. Clinical Nuclear Medicine. 2014; 39 (2): 146-159

12. Criado E., Sanchez M., Ramirez J., et al. Pulmonary sarcoidosis: typical and atypical manifestations at High-Resolution CT with pathologic correlation.RadioGraphics. 2010; 30:.1567-1586.

13. Cottin V., Muller-Quernheim J. Imaging of sarcoidosis of the airways and lung parenchyma and correlation with lung function. Eur. Respir J. 2012; 40: 750-765.

14. Hennebicque A.S., Nunes H., Brillet P.Y., et al. CT findings in severe thoracic sarcoidosis. Eur Rad. 2005; 15: 23-30.

15. Swigris J.J., et al. Sarcoidosis-related mortality in the United States from 1988 to 2007. Am J. RespirCritCare Med 2011; 183(11): 1524-1530.

16. Kreider M.E., Christie J.D., Thomson B., et al. Relationship of environmental exposures to the clinical phenotype of sarcoidosis. Chest. 2005; 128 (1):207-215.

17. Naccache J.M., et al High-resolution computed tomographic imaging of airways in sarcoidosis patients with airflow obstruction. J. Comput Assist Tomogr. 2008; 32: 905-912.

18. Hennebicque A.S., et al CT findings in severe thoracic sarcoidosis Eur Radiol. 2005; 15: 23-30.

19. Xu L., Kligerman S., Burke A. End-stage sarcoid lung disease is distinct from usual interstitial pneumonia Am J Surg Pathol. 2013; 37 (4): 593-600.

20. Kahkouee Sh. et al. Serum ACE Level in Sarcoidosis Patients with Typical and Atypical HRCT Manifestation. Pol J Radiol. 2016; 81: 458–461.

21. Speranskaya A.A., Novikova L.N., Baranova O.P., et al. Computed tomography in evaluating the development of different types of pulmonary fibrosis in patients with interstitial lung diseases. Journal of radiology and nuclear medicine. 2015; (4): 5-11 (in Russian).

22. Abehsera M., Valeyre D., Grenier P.Sarcoidosis with pulmonary fibro-sis: CT patterns and correlation with pulmonary function. Am. J.Roentgenol. 2000; 174: 1751-1757.

23. Denning D.W., et al. Global burden of chronic pulmonary aspergillosis complicating sarcoidosis. Eur. Respir J. 2013; 41 (3): 621-626.

24. Pena T.A., et al. Aspergillus lung disease in patients with sarcoidosis: a case series and review of the literature Lung. 2011; 189: 167-172.

25. Kravitz J.N., et al. A modern series of percutaneous intracavitary instillation of amphotericin B for the treatment of severe hemoptysis from pulmonary aspergilloma. Chest 2013; 143 (5): 1414-1421.

26. Nunes H., Humbert M., Capron F., et al. Pulmonary hypertension associated with sarcoidosis: mechanisms, haemodynamics and prognosis. Thorax. 2006; 61: 68-74.

27. Avdeev S.N. Pulmonary hypertension in sarcoidosis. Pulmonology. 2016; 26 (6): 725-735 (in Russian).

28. Nardi A, et al. Stage IV sarcoidosis: comparison of survival with the general population and causes of death. Eur. Respir. J. 2011; 38 (6): 1368-1373.

29. Baughman RP, et al. Predicting respiratory failure in sarcoidosis patients.Sarcoidosis 1997; 14: 154-158.

30. Walsh SL, et al. An integrated clinicoradiological staging system for pulmonary sarcoidosis: a case-cohort study. Lancet Respir. Med. 2014; 2 (2): 123-130.

ОРИГИНАЛЬНАЯ СТАТЬЯ

ВОЗМОЖНОСТИ ПЭТ/КТ С 18F-ФТОРДЕЗОКСИГЛЮКОЗОЙ В ДИАГНОСТИКЕ ИНФЕКЦИОННОГО ЭНДОКАРДИТА НАТИВНОГО КЛАПАНА

Асланиди И.П., Пурсанова Д.М., Мухортова О.В., Шурупова И.В., Катунина Т.А., Муратов Р.М., Сергуладзе С.Ю., Мироненко В.А.

ФГБУ «Национальный медицинский исследовательский центр сердечно-сосудистой хирургии им. А.Н. Бакулева» Минздрава России.
г. Москва, Россия.

Цель исследования. Изучить диагностические возможности ПЭТ/КТ с 18F-фтордезоксиглюкозой у больных с инфекционным эндокардитом нативного клапана (ИЭНК).

Материалы и методы. Проанализированы результаты ПЭТ/КТ, выполненной 15 больным с лихорадкой неясного генеза, у которых впоследствии интраоперационно подтвержден (n=13) или исключен (n=2) ИЭНК. Все пациенты обследовались по поводу подозрения на инфекционный процесс в сердце: ИЭ НК (n=9), ИЭ протезированного клапана (n=3), ИЭ, ассоциированный с имплантированным ЭКС (n=2), а также инфекцию протеза грудной аорты (n=1). Исследования проведены на ПЭТ/КТ сканнере (Biograph-64, Siemens) через 90 минут после внутривенного введения 18F-ФДГ (175-200 МБк). Подготовка включала двое суток строгой безуглеводной диеты и 15-18 часов голодания.

Результаты. Результаты ПЭТ/КТ позволили корректно диагностировать инфекционный процесс в зонах НК у 31% (4/13) и исключить его наличие у 50% (1/2) больных. Таким образом, в анализируемой группе (n=15) чувствительность, специфичность и диагностическая точность ПЭТ/КТ в диагностике ИЭНК составили 31%, 50% и 33% соответственно; положительная и отрицательная прогностическая ценность – 80% и 10%.

У 62% (8/13) больных с подтвержденным ИЭНК выполнение ПЭТ/КТ в режиме всего тела позволило диагностировать наличие ранее неизвестных очагов воспаления иной локализации: в зоне протезов аортальных клапанов (n=2), в легком (n=1), в легком и по ходу ЭКС (n = 2), по ходу протеза восходящей аорты (n=1), в поясничном позвонке (спондилодисцит) и в легком (n=1), в грудине (остеомиелит) и в образовании мягких тканей правой околоключичной области (n=1).

Заключение. Полученные результаты свидетельствуют о низкой чувствительности ПЭТ/КТ с 18F-фтордезоксиглюкозой в диагностике ИЭНК – отсутствие накопления 18F-ФДГ в зоне НК не исключает наличия воспалительного процесса. Результаты ПЭТ/КТ информативны в оценке распространенности инфекционного процесса – диагностике очагов воспаления экстракардиальной локализации..

Ключевые слова: ПЭТ/КТ, 18F-ФДГ, 18F-фтордезоксиглюкоза, инфекционный эндокардит, нативный клапан.

Контактный автор: Пурсанова Д.М., e-mail: dipoursanidou@gmail.com

Для цитирования: Асланиди И.П., Пурсанова Д.М., Мухортова О.В., Шурупова И.В., Катунина Т.А., Муратов Р.М., Сергуладзе С.Ю., Мироненко В.А. Возможности ПЭТ/КТ с 18F-фтордезоксиглюкозой в диагностике инфекционного эндокардита нативного клапана. REJR 2019; 9(4):68-76. DOI:10.21569/2222-7415-2019-9-4-68-76.

Статья получена: **06.09.19** **Статья принята:** **14.10.19**

18F-FLUORODEOXYGLUCOSE PET/CT IN DIAGNOSTICS OF INFECTIVE ENDOCARDITIS OF NATIVE VALVE

Aslanidis I.P., Pursanova D.M., Mukhortova O.V., Shurupova I.V., Katunina T.A., Serguladze S.Yu., Muratov R.M., Mironenko V.A.

A.N. Bakulev Scientific Center for Cardiovascular Surgery of the Ministry of Health of the Russian Federation. Moscow, Russia.

Purpose. To investigate the diagnostic performance of 18F-fluorodeoxyglucose PET/CT in patients with infective endocarditis of native valve (IENV).

Material and methods. The analysis included results of PET/CT examinations performed in 15 patients with fever of unknown origin and intraoperatively confirmed (n=13) or excluded (n=2) IENV. Patients underwent PET/CT for suspected infectious process: IENV (n=9), IE of prosthetic valve (n=3), IE of implantable intracardiac device (n=2), aortic prosthesis infection (n=1). PET/CT scan was performed 90 min after intravenous injection of 18F-FDG (175-200MBq). All patients underwent carbohydrate-free diet and fasted for at least 15-18 hours.

Results. Overall, PET/CT results correctly confirmed the infection in NV in 31%(4/13) and ruled it out in 50%(1/2) of patients. Thus, in the analyzed group (n=15), the sensitivity, specificity and diagnostic accuracy of PET/CT in IENV diagnosis were 31%, 50% and 33%, respectively; positive and negative predictive value – 80% and 10%.

In 62%(8/13) of patients with confirmed IE, whole body PET/CT revealed other than NV previously unknown foci of inflammation: in the area of aortic valve prostheses (n=2), in the lung (n=1), in the lung and along the pacemaker (n=2), along the ascending aorta prosthesis (n=1), in the lumbar vertebra (spondylodiscitis) and in the lung (n=1), in the sternum (osteomyelitis) and in the right paraclavicular soft tissue component (n=1).

Conclusion. According to initial results, 18F-FDG PET/CT showed low sensitivity in the diagnosis of IENV – negative result in the NV area does not exclude the diagnosis. PET/CT is useful in the detection of extracardiac foci of inflammation..

Keywords: PET/CT, 18F-FDG, 18F-fluorodeoxyglucose, infectious endocarditis, native valve.

Corresponding author: Pursanova D.M., e-mail: dipoursanidou@gmail.com

For citation: Aslanidis I.P., Pursanova D.M., Mukhortova O.V., Shurupova I.V., Katunina T.A., Serguladze S.Yu., Muratov R.M., Mironenko V.A. 18F-fluorodeoxyglucose PET/CT in diagnostics of infective endocarditis of native valve. REJR 2019; 9(4):68-76. DOI:10.21569/2222-7415-2019-9-4-68-76.

.

Received: **06.09.19** **Accepted:** **14.10.19**

Инфекционный эндокардит (ИЭ) является грозным заболеванием, которое ассоциируется с высоким риском осложнений и летальности – показатели достигают 40%. В Российской Федерации частота ИЭ составляет 46,3 человека на 1 млн. населения в год, а абсолютная заболеваемость ежегодно увеличивается на 15-20 тыс. новых случаев [1, 2].

В настоящее время диагностика ИЭ в рутинной практике основывается на клинических и анамнестических данных, а также результатах лабораторных и инструментальных исследований. Основными критериями постановки диагноза являются лихорадка неясного генеза, положительные посевы крови и результаты эхокардиографии (ЭхоКГ), трансторакальной и/или чреспищеводной [1 - 3]. Однако отрицательные результаты указанных лабораторно-инструментальных исследований не исключают наличия ИЭ.

Хорошо известно, что традиционная ЭхоКГ высокоинформативна в диагностике ИЭ нативного клапана (НК). В диагностике вегетаций на НК показатели чувствительности для трансторакального и чреспищеводного исследований составляют 70% и 96%, специфичности – 90% для обоих методов [4, 5]. Тем не менее, при абсцессах структур сердца ложноотрицательные результаты достигают 50%. Диагностика абсцесса по данным ЭхоКГ может быть затруднена из-за наличия кальция или из-за артефактов от протезного материала других клапанов или электродов при наличии имплантированного внутрисердечного устройства. Чувствительность трансторакальной и чреспищеводной ЭхоКГ в диагностике абсцесса составляют 50% и 90%, соответственно [4, 5]. Также при веде-

нии больных с ИЭ рекомендуется использование других методов лучевой диагностики таких, как компьютерная томография (КТ) с внутривенным контрастированием и магнитно-резонансная томография головного мозга, имеющих высокую информативность в оценке морфо-функциональных изменений в органах и тканях [1 - 3].

В последние годы для визуализации воспалительных процессов в сердце и сосудах стали применять методы радионуклидной диагностики, отличительной особенностью которых является возможность получения функциональных изображений, характеризующих строго определенные физиологические и патофизиологические процессы на клеточном уровне [6 - 9]. Одним из таких методов гибридной визуализации является позитронно-эмиссионная томография (ПЭТ), совмещенная с КТ, с использованием 18F-фтордезоксиглюкозы (18F-ФДГ). В отличие от других методов диагностической визуализации, ПЭТ/КТ с 18F-ФДГ позволяет одномоментно оценивать метаболические и структурные изменения [6].

Цель.

Изучение диагностических возможностей ПЭТ/КТ с 18F-фтордезоксиглюкозой у больных с инфекционным эндокардитом нативного клапана (ИЭНК).

Материалы и методы.

В анализ включены результаты обследования 15 больных, которым выполнена ПЭТ/КТ с 18F-ФДГ в ПЭТ-центре отдела ядерной диагностики НМИЦ ССХ им. А.Н. Бакулева. Все пациенты обследовались по поводу подозрения на инфекционный процесс в сердце: ИЭ НК (n = 9), ИЭ протезированного клапана (ПК) (n = 3), ИЭ, ассоциированный с имплантированным электрокардиостимулятором (n = 2), а также инфекцию протеза грудной аорты (n = 1). Анализируемую группу больных составили 10 мужчин и 5 женщин; средний возраст – 50+19 (15–84) года.

Основной причиной обращения всех больных являлись жалобы на эпизоды лихорадки с подъемами температуры тела до 38-400С в течение 6+8 (1¬–30) месяцев. У большинства пациентов (80% (12/15)) данные эпизоды имели рецидивирующий характер и требовали проведения повторных курсов антибиотикотерапии. При этом у одного больного имелись локальные признаки инфекции ложа электрокардиостимулятора – покраснение, боль, отечность, у другого – гнойный артрит левого плечевого сустава. У остальных 13 пациентов повышение температуры тела клинически не было связано с четко локализованными воспалительными или инфекционными процессами.

У всех больных на момент ПЭТ/КТ обследования имелись результаты трансторакальной и чреспищеводной ЭхоКГ – у 100% (15/15) выявлены признаки ИЭ НК – в большинстве случаев с наличием вегетаций (9/15) преимущественными размерами от 2 до 7 мм, а у двоих больных – размерами 15х10 мм и 8 мм d.

Всем пациентам проводились трехкратные посевы крови. У 33% (5/15) получен положительный результат посевов: Enterococcus faecalis (n = 2), Staphylococcus aureus (n = 1), Staphylococcus epidermidis (n = 1), Streptococcus mitis (n = 1). У остальных 67% (10/15) посевы крови были стерильными.

У 80% (12/15) больных, находящихся в процессе антибактериальной терапии, ПЭТ/КТ обследование выполнялось в среднем на 10-й (3–35) день от начала лечения.

Всем больным анализируемой группы проведено хирургическое лечение через 9+8 (1–28) дней после выполнения ПЭТ/КТ. Согласно интраоперационным данным (визуальная оценка и результат посева интраоперационного материала) диагноз ИЭ НК подтвержден у 13/15 (87%) – ИЭ митрального (n = 7), аортального (n = 4) и трикуспидального (n = 2) клапанов; исключен у 2/15 (13%) пациентов в зоне митрального клапана.

Исследования выполнялись на гибридной системе ПЭТ/КТ «Biograph – 64» True Point фирмы Siemens, состоящей из высокоскоростного позитронно-эмиссионного томографа с трансаксиальным разрешением 4,2 мм и 64-срезового спирального рентгеновского компьютерного томографа. С целью уменьшения физиологического накопления 18F-ФДГ в миокарде левого желудочка все больные соблюдали строгую безуглеводную диету в течение 48 часов с периодом голодания 15 часов и более. Полная блокировка накопления 18F-ФДГ в миокарде была достигнута у 13/15 (87%) больных, у 2/15 пациентов определялось фрагментарное накопление радиофармпрепарата, которое не препятствовало оценке зон интереса.

Сканирование выполнялось через 90 минут после внутривенного введения 18F-ФДГ (175-200 МБк) по стандартному протоколу в режиме обследования «всего тела» – от уровня глазниц до уровня верхней трети бедра; с последовательным выполнением КТ- и ПЭТ-сканирований. Более подробно методика выполнения ПЭТ/КТ изложена в опубликованной нами ранее статье [10]. Интерпретация изображений осуществлялась визуально по виртуальному трехмерному ПЭТ-изображению, а также по всем трем типам изображений (КТ, ПЭТ и фузионированному) в трех проекциях. Очаги повышенного накопления препарата (гиперметаболизма), не связанные с его физиологическим распределением расценивались как патологические.

Для выполнения статистических расчетов

и построения графиков использовали программы EXCEL и SPSS Statistics. Значения средних по группам представлены как среднее арифметическое ± стандартное отклонение, 95% доверительный интервал, который учитывает объем малой выборки.

Результаты.

Пациенты анализируемой группы (n = 15), обследованные методом ПЭТ с 18F-ФДГ, согласно интраоперационным данным – визуальной оценке и посевам – были распределены следующим образом: 87% (13/15) составили группу с подтвержденным ИЭ НК. В группу с исключенным диагнозом вошло 13% (2/15) больных: у одного выявлен фиброз створки в результате перенесенного эндокардита (неактивная фаза), у другого – выраженный кальциноз клапана без признаков инфицирования.

Положительные результаты ПЭТ/КТ, свидетельствовавшие о наличии инфекционного процесса в зоне НК, получены у 31% (4/13) пациентов с подтвержденным ИЭ: в зоне митрального клапана с массивной вегетацией размерами 15x10 мм (n = 1) (рис. 1), в зоне аортального клапана с наличием циркулярного абсцесса фиброзного кольца (n = 2), в зоне трикуспидального клапана у пациента с инфицированным интракардиальным электродом в правых отделах сердца. При этом у 75% (3/4) из этих больных результаты ПЭТ/КТ позволили не только подтвердить наличие выраженного воспаления в зоне НК, но и диагностировать инфекционный процесс иной локализации – в легком (n = 1), в легком и по ходу экстра- и интракардиальных отделов электродов (n = 1), в зоне протеза восходящей аорты (n = 1).

У остальных 69% (9/13) больных с подтвержденным ИЭ получены ложноотрицательные результаты ПЭТ/КТ. Тем не менее, у 56% (5/9) из этих пациентов результаты ПЭТ/КТ позволили диагностировать инфекционный процесс иной локализации – в зоне протезов аортальных клапанов (n = 2), в легком и по ходу электрокардиостимулятора – в ложе и на протяжении всех отделов электродов (n = 1), в легком и в поясничном позвонке (спондилодисцит) (n = 1) (рис. 2), в грудине (остеомиелит) и в образовании мягких тканей правой околоключич

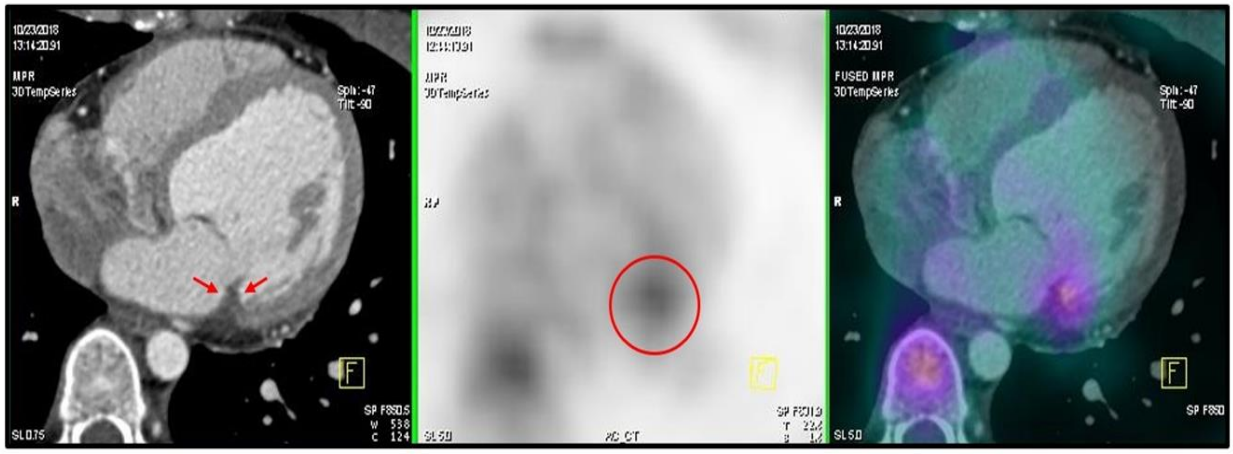

Рис. 1 (Fig. 1)

Рис. 1. Пример истинно-положительного результата ПЭТ/КТ.

Слева направо аксиальные проекции КТ, ПЭТ и фузионированного ПЭТ/КТ изображений.

Пациентка М., 21 год, обследована по поводу инфекционного эндокардита нативного митрального клапана: подъемы температуры тела до 39,90С в течение месяца, по данным трансторакальной и чреспищеводной ЭхоКГ – вегетация у основания задней створки митрального клапана (15x10 мм), посевы крови стерильные, в процессе антибактериальной терапии. По результатам ПЭТ/КТ патологическое накопление 18F-ФДГ (красный круг) определяется в области задней створки митрального клапана соответственно вегетации (красные стрелки).

Fig. 1. Example of a true positive PET/CT result.

From left to right, axial projections of CT, PET and fused PET/CT images.

Patient M., 21 y.o., underwent examination for infectious endocarditis of the native mitral valve: fever of unknown origin up to 39.90C during one month, during antibiotic therapy, negative blood cultures, transthoracic and transesophageal echocardiography showed vegetation at the posterior cusp of the mitral valve (15x10 mm). PET/CT results showed abnormal 18F-FDG uptake (red circle) in the region of the posterior cusp of the mitral valve corresponding to vegetation (red arrows).

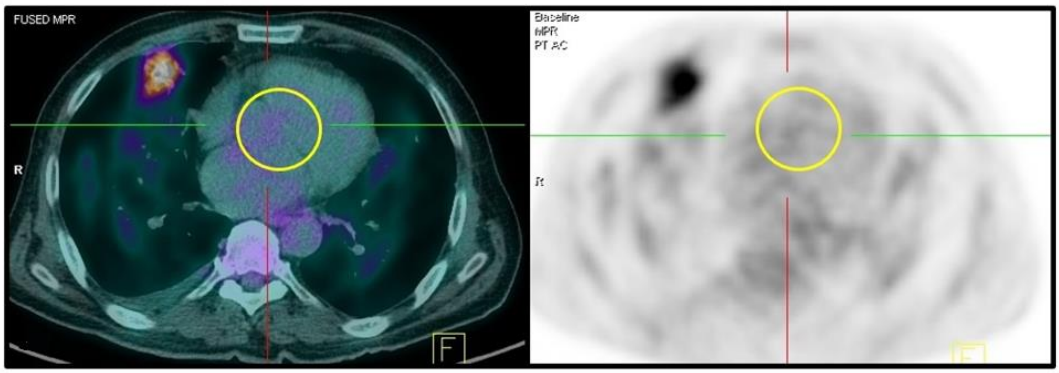

Рис. 2 а (Fig. 2 a)

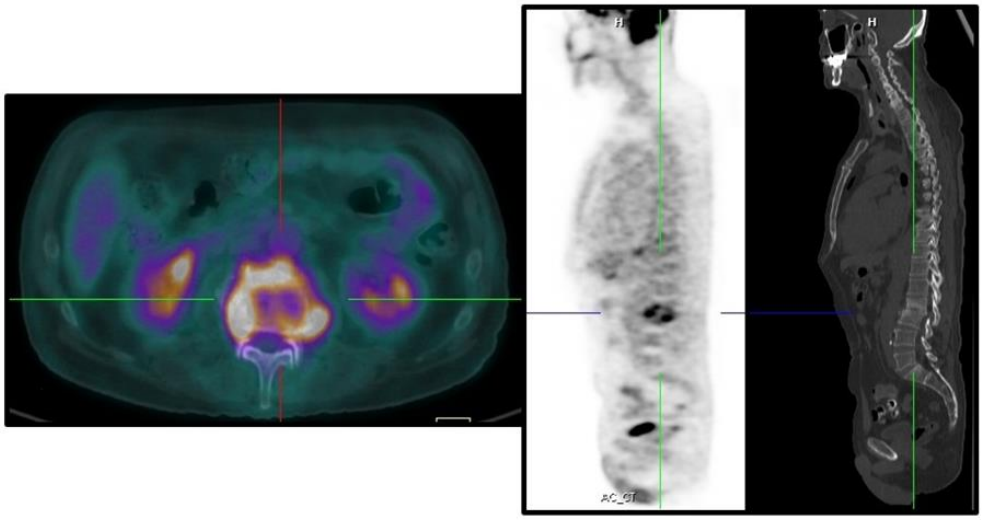

Рис. 2 б (Fig. 2 b)

Рис. 2. Пример ложноотрицательного результата ПЭТ/КТ.

А - слева направо аксиальные проекции фузионированного ПЭТ/КТ и ПЭТ изображений; Б - слева направо аксиальная проекция фузионированного ПЭТ/КТ изображения, коронарные проекции ПЭТ и КТ изображений.

Пациент К., 63 года, обследован по поводу инфекционного эндокардита нативного аортального клапана: подъемы температуры тела до 38,60С в течение 3 недель; по данным трансторакальной и чреспищеводной ЭхоКГ – по свободному краю аортального клапана отмечены дополнительные эхо-сигналы, с возможной деструкцией края створок, с признаками регургитации 3 степени; посевы крови стерильные, в процессе антибактериальной терапии. По результатам ПЭТ/КТ (А) в области аортального клапана накопление 18F-ФДГ в пределах физиологической нормы без признаков очагового патологического гиперметаболизма (желтый круг). Тем не менее, выполнение исследования в режиме обследования «все тело» позволило диагностировать (А) воспалительные изменения в правом легком и (Б) выраженный воспалительный процесс в зоне деструкции смежных отделов L2-L3 позвонков (признаки спондилодисцита) и в прилежащих паравертебральных мягких тканях определяются патологические очаги гиперметаболической активности сливного типа.

Fig. 1. Example of a false negative PET/CT result.

(A) from left to right axial projections of fused PET/CT and PET images. (B) from left to right axial projection of fused PET/CT images, coronary projections of PET and CT images.

Patient K., 63y.o., underwent examination for infectious endocarditis of the native aortic valve: fever of unknown origin up to 38.60C during 3 weeks; transthoracic and transesophageal echocardiography showed additional echo signals along the free edge of the aortic valve, with possible destruction of the leaflet edge, with grade 3 regurgitation; negative blood cultures; during antibiotic therapy. PET/CT results showed (A) no abnormal 18F-FDG uptake in the area of the aortic valve (yellow circle). Nevertheless, the “whole body” examination revealed (A) inflammation in the right lung and (B) severe inflammation in the destruction zone of adjacent segments of L2-L3 vertebrae (signs of spondylodiscitis) as well as in the adjacent paravertebral soft tissues – extensive high intensity 18F-FDG avid foci are detected.

ной области (n = 1).

Таким образом, по данным ПЭТ/КТ у 62% (8/13) с подтвержденным ИЭ НК была оценена распространенность инфекционного процесса.

У одного пациента, обследованного по поводу лихорадки неясного генеза с подъемами температуры тела до 400С, через 23 года после протезирования аортального клапана, посевы крови были стерильными. По данным чреспищеводной ЭхоКГ на протезе аортального клапана выявлены вегетации и абсцесс, нативный митральный клапан – с наличием очага кальция и выраженного миксоматоза створок. Результаты ПЭТ/КТ позволили корректно подтвердить наличие инфекционного процесса в зоне протеза аортального клапана, а также диагностировать абсцесс в селезенке. Кроме того, определялось патологическое накопление 18F-ФДГ в зоне нативного митрального клапана с массивным очагом кальция. Причем указанное накопление радиофармпрепарата сохранялось как на изображениях с коррекцией аттенуации, так и без нее – т.е. исключен аттенуационный артефакт. Однако интраоперационно признаков инфицирования нативного митрального клапана выявлено не было. Таким образом, данный результат мы расценили как ложноположительный. Однако выявленные при ПЭТ/КТ изменения в зоне митрального клапана были учтены при планировании дальнейшей тактики лечения пациента (назначении антибактериальной терапии).

Другому пациенту протезирование клапана проводилось с целью коррекции митральной недостаточности – по данным ЭхоКГ определялась перфорация задней створки и центральная регургитация за счет краевой деструкции передней створки. Пациенту выставлен диагноз ИЭ в неактивной фазе. По данным ПЭТ/КТ в зоне митрального клапана патологического накопления 18F-ФДГ не определялось, результат расценен как истинно отрицательный.

В заключение проведен анализ диагностических показателей ПЭТ/КТ с 18F-ФДГ: чувствительность, специфичность и точность метода в диагностике инфекционного эндокардита нативного клапана составили 31%, 50% и 33% соответственно; положительная и отрицательная прогностическая ценность – 80% и 10%.

Обсуждение.

Данное исследование по изучению диагностических возможностей ПЭТ/КТ с 18F-ФДГ у больных с ИЭ НК является первым в нашей стране. В зарубежных публикациях последних лет появились данные о возможностях метода в диагностике инфекционных процессов в сердце и сосудах – получены достаточно высокие диагностические показатели ПЭТ/КТ у пациентов с ИЭ ПК и инфекцией, ассоциированной с имплантированными внутрисердечными устройствами. Так по результатам мета-анализа 2017 г. Mahmood и соавт., проанализировавших 13 наиболее актуальных статей, суммарные показатели чувствительности и специфичности ПЭТ/КТ составили 77% и 78% соответственно [9]. На основании накопленного опыта группа экспертов Европейского общества кардиологов в последних рекомендациях 2015 г. по ведению больных с ИЭ включила патологическое накопление 18F-ФДГ в зоне ПК или по ходу имплантированных внутрисердечных устройств в качестве «большого» диагностического критерия [2]. Однако в диагностике ИЭ НК роль ПЭТ/КТ не столь однозначна и требует детального изучения.

В настоящем исследовании истинно-положительные результаты ПЭТ/КТ получены только у 31% (4/13) пациентов с подтвержденным ИЭ НК. В исследовании Kouijzer и соавт. получен аналогичный результат – 30% (3/10) [11]. Другие авторы, проанализировавшие меньшие по количеству группы больных, получили ложноотрицательные результаты практически во всех случаях – 100% (6/6), 86% (6/7), и 100% (7/7) [12 - 14].

Показатели чувствительности и специфичности ПЭТ/КТ в диагностике ИЭ НК в настоящем исследовании (n = 15) составили 31% и 50%. В исследовании de Camargo и соавт. 2019 г., проанализировавших наиболее крупную группу больных с ИЭ НК (n = 115) соответствующие показатели составили 22% и 100% [15]. В настоящем исследовании единственный результат, расцененный как ложноположительный, формально не был подтвержден (основывался только на данных визуальной интраоперационной оценке). Это объясняет существенные различия показателей специфичности в указанных исследованиях.

Высокую частоту ложноотрицательных результатов ПЭТ/КТ в зоне НК при ИЭ большинство авторов связывает с рядом факторов. В первую очередь накопление 18F-ФДГ зависит от размеров вегетации [12 - 17]. В большинстве случаев при ИЭ на створках НК имеются мелкие вегетации, как правило, размерами менее 10 мм. Кроме того, следует учитывать высокую подвижность створок клапана, которая приводит к снижению четкости ПЭТ-изображения и, соответственно, занижению фактической интенсивности накопления 18F-ФДГ в зоне интереса [13]. В настоящем исследовании у 2/4 больных с истинно положительными результатами ПЭТ/КТ патологическое накопление 18F-ФДГ определялось в зоне массивной вегетации (15х10 мм), а также в зоне трикуспидального клапана с подпаянной створкой к инфицированному электроду. Тогда как у больных с ложноотрицательными результатами ПЭТ/КТ размеры вегетаций по данным ЭхоКГ и визуальной интраоперационной оценки составляли от 2 до

7 мм d.

Принцип диагностики инфекционных процессов методом ПЭТ/КТ заключается в активном накоплении 18F-ФДГ клетками воспалительного ответа – полиморфноядерными лейкоцитами (гранулоцитами и макрофагами), которые характеризуются высоким уровнем гликолиза [7, 9]. Поэтому интенсивность накопления 18F-ФДГ определяется выраженностью воспалительного процесса. Во всех исследованиях авторы отмечают значительно более высокие диагностические показатели ПЭТ/КТ с 18F-ФДГ в диагностике ИЭ ПК, по сравнению с ИЭ НК [12 - 17]. В исследовании с наибольшей группой больных (188 с ПК и 115 с НК) авторы впервые изучили различия инфекционных процессов при ИЭ НК и ПК на клеточном уровне и их влияние на накопление 18F-ФДГ [16]. Исследователи сообщают о более высокой концентрации полиморфноядерных клеток и менее выраженных фиброзных изменениях при ИЭ ПК, что ведет к активному накоплению 18F-ФДГ в зоне интереса. Тогда как при ИЭ НК гистологическая картина противоположна – отмечается преобладание фиброзных изменений, которые слабо накапливают 18F-ФДГ. Кроме того, на ПК бактерии образуют биопленки, которые вызывают воспалительную реакцию на границе между ПК и эндокардом, что также ведет к большей выраженности, а также площади изменений, по сравнению с ИЭ НК [14, 15, 17]. Так в настоящем исследовании у двух больных с ложноотрицательными результатами ПЭТ/КТ в зоне ИЭ НК, корректно диагностировано патологическое накопление 18F-ФДГ в зоне ПК, свидетельствующее о наличии ИЭ.

При ИЭ НК в активной фазе с деструкцией структур клапана 18F-ФДГ хорошо накапливается в результате выраженной воспалительной реакции, тогда как в подострой хронической фазе ИЭ НК лейкоцитарный ответ менее выражен, особенно при кальцификации вегетаций [14, 16]. У 1/4 больных с ИП результатами ПЭТ/КТ патологическое накопление РФП определялось не только в зоне клапана, но и парапротезной области, что позволило сделать предположение о наличии парапротезного абсцесса, который был подтвержден интраоперационно. Результаты ЭхоКГ у данного пациента свидетельствовали о наличии только вегетации (8 мм d), тогда как абсцесс остался недиагностированным. Истинно положительные результаты ПЭТ/КТ у пациентов с парапротезными абсцессами, безусловно, связано с большим объемом процесса. Однако более интенсивное накопление 18F-ФДГ ряд исследователей также связывают с большей концентрацией воспалительных клеток в абсцессе, по сравнению с вегетациями [14].

Немаловажным фактором является получение пациентами антибактериальной терапии на момент выполнения ПЭТ/КТ, которая влияет на активность воспалительного процесса [14 - 16]. Преобладание таких пациентов (80%) в группе больных настоящего исследования также могло повлиять на полученные диагностические показатели.

У пациентов с ИЭ нельзя недооценивать важность диагностики других очагов инфекции. Инфекционные эмболы являются нередким осложнением и могут встречаться у 20-50% больных, зачастую протекают без каких-либо клинических проявлений, в связи с чем, их диагностика затруднена [4, 18]. В настоящем исследовании у 62% (8/13) больных выполнение обследования в режиме всего тела позволило диагностировать дополнительные очаги инфекции, что определило тактику лечения больных. Другие исследователи также отмечают высокую частоту выявления экстракардиальных очагов воспаления при ПЭТ/КТ – 57% (4/7), 44% (11/25), 43% (17/40) [14, 19, 20].

Заключение.

Первоначальные результаты свидетельствуют о низкой чувствительности ПЭТ/КТ с 18F-ФДГ в диагностике инфекционного эндокардита нативного клапана – отсутствие накопления препарата не исключает наличия инфекционного процесса. Выполнение ПЭТ/КТ у данной категории больных целесообразно с целью диагностики распространенности воспалительного процесса, в том числе экстракардиальной локализации.

Источник финансирования и конфликт интересов.

Авторы данной статьи подтвердили отсутствие финансовой поддержки исследования и конфликта интересов, о которых необходимо сообщить.

Список Литературы:

1. Клинические рекомендации Министерства здравоохранения Российской Федерации. Инфекционный эндокардит. 2016. https://racvs.ru/clinic/files/2016/infective-endocarditis.pdf

2. Николаевский Е.Н. Инфекционный эндокардит как медико-социальная проблема современной России. Новая наука: стратегии и векторы развития. 2016; 88 (6-3): 26–9.

3. Habib G., Lancellotti P., Antunes M.J., Bongiorni M.G., Casalta J.P., Del Zotti F., et al. ESC Scientific Document Group. 2015. ESC Guidelines for the management of infective endocarditis: The Task Force for the Management of Infective Endocarditis of the European Society of Cardiology (ESC). Endorsed by: European Association for Cardio-Thoracic Surgery (EACTS), the European Association of Nuclear Medicine (EANM). Eur Heart J. 2015; 36: 3075–128. DOI:10.1093/eurheartj/ehv319.

4. Муратов Р.М., Бабенко С.И. Рекомендации по профилак-

тике и лечению инфекционного эндокардита. ННПЦССХ им. А.Н.Бакулева. Москва. 2018. 32с.

5. Habib G., Badano L., Tribouilloy C., Vilacosta I., Zamorano J.L., Galderisi M., et al. Recommendations for the practice of echocardiography in infective endocarditis. Eur J Echocardiogr. 2010; 11 (2): 202–19. DOI:10.1093/ejechocard/jeq004.

6. Afonso L, Kottam A, Reddy V, Penumetcha A. Echocardiography in Infective Endocarditis: State of the Art. Curr Cardiol Rep. 2017 Oct 25;19(12):127. doi: 10.1007/s11886-017-0928-9.

7. Chen W., Kim J., Molchanova-Cook O.P., Dilsizian V. The Potential of FDG PET/CT for Early Diagnosis of Cardiac Device and Prosthetic Valve Infection Before Morphologic Damages Ensue. Curr Cardiol Rep. 2014; 16: 459. DOI: 10.1007/s11886-013-0459-y.

8. Бокерия Л.А., Асланиди И.П., Шурупрова И.В., Гранов А.М., Тютин Л.А., Рыжкова Д.В., Деревянко Е.П., Катунина Т.А., Екаева И.В., Рогова Т.В. Позитронно-эмиссионная томография в кардиологии и сердечно-сосудистой хирургии. Москва, Национальный научно-практический центр сердечно-сосудистой хирургии имени А.Н. Бакулева, 2010, 236с.

9. Асланиди И.П., Манукова В.А., Мухортова О.В., и др. Позитронно-эмиссионная томография с 18F-ФДГ в оценке эффективности лечения гигантоклеточного артериита и артериита Такаясу. Бюллетень НЦССХ им. А.Н.Бакулева РАМН «Сердечно-сосудистые заболевания». 2017; 18 (4): 380–90. DOI:10.24022/1810-0694-2017-18-4-380-390.

10. Mahmood M., Kendi A.T., Ajmal S., Farid S., O'Horo J.C., Chareonthaitawee P., et al. Meta-analysis of 18F-FDG PET/CT in the diagnosis of infective endocarditis. J Nucl Cardiol. 2017. DOI: 10.1007/s12350-017-1092-8. [Epub ahead of print].

11. Бокерия Л.А., Асланиди И.П., Пурсанова Д.М., Мухортова О.В., Шурупова И.В., Екаева И.В., Сергуладзе С.Ю., Муратов Р.М. Возможности ПЭТ/КТ с 18F-фтордезоксиглюкозой в диагностике инфекционных процессов, связанных с имплантированными внутрисердечными устройствами. Бюллетень НЦССХ им. А.Н. Бакулева РАМН. 2019; 20(6): 498-508.

12. Kouijzer IJE, Berrevoets MAH, Aarntzen EHJG, et al. 18F-fluorodeoxyglucose positron-emission tomography combined with computed tomography as a diagnostic tool in native valve endocarditis. Nucl Med Commun 2018; 39:747–752.

13. Granados U., Fuster D., Pericas J.M., et al. Diagnostic Accuracy of 18F-FDG PET/CT in Infective Endocarditis and Implantable Cardiac Electronic Device Infection: A Cross-Sectional Study. J Nucl Med. 2016; 57:1726–1732.

14. Salomäki S.P., Saraste A., Kemppainen J., Bax J.J., Knuuti J., Nuutila P., et al. 18F-FDG positron emission tomography/computed tomography in infective endocarditis. J Nucl Cardiol. 2017; 24(1): 195–206. DOI: 10.1007/s12350-015-0325-y

15. Ricciardi A., Sordillo P., Ceccarelli L., Maffongelli G., Calisti G., Di Pietro B., et al. 18-Fluoro-2-deoxyglucose positron emission tomography-computed tomography: an additional tool in the diagnosis of prosthetic valve endocarditis. Int J Infect Dis. 2014; 28: 219–24. DOI:10.1016/j.ijid.2014.04.028

16. de Camargo R.A., Bitencourt M.S., Meneghetti J.C., Soares J., Gonçalves L.F.T., Buchpiguel C.A., et al. The role of 18F-FDG-PET/CT in the diagnosis of left-sided endocarditis: native vs. prosthetic valves endocarditis. Clin Infect Dis. 2019. DOI: 10.1093/cid/ciz267. [Epub ahead of print]

17. Kestler M., Muñoz P., Rodríguez-Créixems M., et al. Role of (18)F-FDG PET in Patients with Infectious Endocarditis. J Nucl Med 2014; 55:1093–1098.

18. Kouijzer I.J.E., Bleeker-Rovers C.P., Oyen W.J.G. 18F-FDG PET/CT for the Detection of Septic Embolisms in Patients with Infectious Endocarditis. J Nucl Med. 2014; 55:1045–1046.

19. Van Riet J., Hill E.E., Gheysens O., Dymarkowski S., Herregods M.C., Herijgers P., et al. 18F-FDG PET/CT for early detection of embolism and metastatic infection in patients with infective endocarditis. Eur J Nucl Med Mol Imaging. 2010;37:1189–97.

20. Orvin K., Goldber E., Bernstine H., Groshar D., Sagie A., Kornowski R., et al. The role of FDG-PET/CT imaging in early detection of extracardiac complications of infective endocarditis. Clin Microbiol Infect. 2015; 21: 69–76. DOI: 10.1016/j.cmi.2014.08.012.

.

References:

1. Klinicheskie rekomendatsii Ministerstva zdravookhraneniya Rossiyskoy Federatsii. Infektsionnyy endokardit. 2016. https://racvs.ru/clinic/files/2016/infective-endocarditis.pdf (in Russian).

2. Nikolaevskii E.N. Infectious endocarditis as a medico-social problem of modern Russia // Novaya nauka: strategii i vektory razvitiya 2016. 6-3 (88): 26–9 (in Russian)

3. Habib G., Lancellotti P., Antunes M.J., Bongiorni M.G., Casalta J.P., Del Zotti F., et al. ESC Scientific Document Group. 2015. ESC Guidelines for the management of infective endocarditis: The Task Force for the Management of Infective Endocarditis of the European Society of Cardiology (ESC). Endorsed by: European Association for Cardio-Thoracic Surgery (EACTS), the European Association of Nuclear Medicine (EANM). Eur Heart J. 2015; 36: 3075–128. DOI:10.1093/eurheartj/ehv319.

4. Muratov R.M., Babenko S.I. Recommendations on prevention and treatment of infectious endocarditis. A.N. Bakulev NSPCCVS. Moscow. 2018. 32 p. (in Russian)

5. Habib G., Badano L., Tribouilloy C., Vilacosta I., Zamorano J.L., Galderisi M., et al. Recommendations for the practice of echocardiography in infective endocarditis. Eur J Echocardiogr. 2010; 11 (2): 202–19. DOI:10.1093/ejechocard/jeq004.

6. Afonso L, Kottam A, Reddy V, Penumetcha A. Echocardiography in Infective Endocarditis: State of the Art. Curr Cardiol Rep. 2017 Oct 25;19(12):127. doi: 10.1007/s11886-017-0928-9.

7. Chen W., Kim J., Molchanova-Cook O.P., Dilsizian V. The Potential of FDG PET/CT for Early Diagnosis of Cardiac Device and Prosthetic Valve Infection Before Morphologic Damages Ensue. Curr Cardiol Rep. 2014; 16: 459. DOI: 10.1007/s11886-013-0459-y.

8. Bokeria L.A., Aslanidi I.P., Shuruprova I.V., Granov A.M., Tyutin L.A., Ryzhkova D.V., Derevyanko E.P., Katunina T.A., Ekaeva I.V., Rogova T.V. Positron emission tomography in cardiology and cardiovascular surgery. Moscow, National Scientific and Practical Center for Cardiovascular Surgery named after A.N. Bakuleva, 2010, 236p. (in Russian).

9. Aslanidi I.P., Manukova V.A., Mukhortova O.V., et al. Pozitronno-emissionnaya tomografiya s 18F-FDG v otsenke effektivnosti lecheniya gigantokletochnogo arteriita i arteriita Takayasu. Byulleten' NTSSSKH im. A.N. Bakuleva RAMN «Serdechno-sosudistyye zabolevaniya» (Bulletin NTSSSH them. A.N. Bakuleva RAMS "Cardiovascular diseases") 2017; 18 (4): 380–90 (in Russian) doi:10.24022/1810-0694-2017-18-4-380-390

10. Mahmood M., Kendi A.T., Ajmal S., Farid S., O'Horo J.C., Chareonthaitawee P., et al. Meta-analysis of 18F-FDG PET/CT in the diagnosis of infective endocarditis. J Nucl Cardiol. 2017. DOI: 10.1007/s12350-017-1092-8. [Epub ahead of print].

11. Bokeria L.A., Aslanidi I.P., Pursanova D.M., Mukhortova O.V., Shurupova I.V., Yekaeva I.V., Serguladze S.Yu., Muratov R.M. Possibilities of PET / CT with 18F-fluorodeoxyglucose in the diagnosis of infectious processes associated with implanted intracardiac devices. Bulletin NTSSSH them. A.N. Bakuleva RAMS. 2019; 20 (6): 498-508 (in Russian).

12. Kouijzer IJE, Berrevoets MAH, Aarntzen EHJG, et al. 18F-fluorodeoxyglucose positron-emission tomography combined with computed tomography as a diagnostic tool in native valve endocarditis. Nucl Med Commun 2018; 39:747–752.

13. Granados U., Fuster D., Pericas J.M., et al. Diagnostic Accuracy of 18F-FDG PET/CT in Infective Endocarditis and Implantable Cardiac Electronic Device Infection: A Cross-Sectional Study. J Nucl Med. 2016; 57:1726–1732.

14. Salomäki S.P., Saraste A., Kemppainen J., Bax J.J., Knuuti J., Nuutila P., et al. 18F-FDG positron emission tomography/computed tomography in infective endocarditis. J Nucl Cardiol. 2017; 24(1): 195–206. DOI: 10.1007/s12350-015-0325-y

15. Ricciardi A., Sordillo P., Ceccarelli L., Maffongelli G., Calisti G., Di Pietro B., et al. 18-Fluoro-2-deoxyglucose positron emission tomography-computed tomography: an additional tool in the diagnosis of prosthetic valve endocarditis. Int J Infect Dis. 2014; 28: 219–24. DOI:10.1016/j.ijid.2014.04.028

16. de Camargo R.A., Bitencourt M.S., Meneghetti J.C., Soares J., Gonçalves L.F.T., Buchpiguel C.A., et al. The role of 18F-FDG-PET/CT in the diagnosis of left-sided endocarditis: native vs. prosthetic valves endocarditis. Clin Infect Dis. 2019. DOI: 10.1093/cid/ciz267. [Epub ahead of print]

17. Kestler M., Muñoz P., Rodríguez-Créixems M., et al. Role of (18)F-FDG PET in Patients with Infectious Endocarditis. J Nucl Med 2014; 55:1093–1098.

18. Kouijzer I.J.E., Bleeker-Rovers C.P., Oyen W.J.G. 18F-FDG PET/CT for the Detection of Septic Embolisms in Patients with Infectious Endocarditis. J Nucl Med. 2014; 55:1045–1046.

19. Van Riet J., Hill E.E., Gheysens O., Dymarkowski S., Herregods M.C., Herijgers P., et al. 18F-FDG PET/CT for early detection of embolism and metastatic infection in patients with infective endocarditis. Eur J Nucl Med Mol Imaging. 2010;37:1189–97.

20. Orvin K., Goldber E., Bernstine H., Groshar D., Sagie A., Kornowski R., et al. The role of FDG-PET/CT imaging in early detection of extracardiac complications of infective endocarditis. Clin Microbiol Infect. 2015; 21: 69–76. DOI: 10.1016/j.cmi.2014.08.012.

ОРИГИНАЛЬНАЯ СТАТЬЯ

ПРИМЕНЕНИЕ ИНТРАОПЕРАЦИОННОЙ СИСТЕМЫ ТРЕХМЕРНОЙ ВИЗУАЛИЗАЦИИ ПРИ ОПЕРАЦИЯХ ЭНДОПРОТЕЗИРОВАНИЯ АОРТЫ

Лепилин П.М.[1], Колегаев А.С.[1], Саличкин Д. В.[1], Кучин И.В.[1], Комлев А.Е.[1], Полевая Т.Ю.[1] , Имаев Т. Э.[1] , Акчурин Р.С.[1] , Терновой С.К.[1,2], Федотенков И.С.[1]

1 - ФГБУ «НМИЦ Кардиологии» Минздрава России. Лаборатория гибридных методов лечения сердечно-сосудистых заболеваний. Отдел сердечно-сосудистой хирургии ИКК им А.Л. Мясникова. г. Москва, Россия.
2 - ФГАОУ ВО «Первый МГМУ им. И.М. Сеченова» Минздрава России (Сеченовский университет). Кафедра лучевой диагностики и лучевой терапии ИКМ. г. Москва, Россия.

Цель исследования. Оценить возможность снижения интраоперационных негативных факторов (контрастный объем, время рентгеновской экспозиции) с помощью 3D-системы навигации «Vessel Navigator» (Philips) при операциях эндотрансплантации аорты или ее ветвей.

Материалы и методы. Для исследования были отобраны ретроспективно 60 пациентов с аневризмой инфраренального отдела аорты (все случаи соответствовали рекомендациям для отбора пациентов на процедуру эндопротезирования аорты): первую группу составили 30 пациентов, у которых операции на брюшной аорте проводились с использованием интраоперационной навигационной системы «Vessel Navigator» (release 1.0.11.10006), в 30 случаях имплантация эндопротеза аорты была выполнена без использования интраоперационной навигационной системы (контрольная группа).

Результаты. Анализируя разницу объёма контраста, введенного во время процедуры (объем/количество инъекций), было показано, что у пациентов с предоперационной трехмерной реконструкцией аорты и сосудов (почечные артерии, общие подвздошные, общие бедренные артерии) с помощью системы «Vessel Navigator», на основе предоперационных данных МСКТ, выявлено снижение объёма контрастного раствора (15-25 мл) по сравнению с пациентами, которым была проведена имплантация без использования программного обеспечения 3D-навигации.

Заключение. Использование сосудистых систем 3D-навигации во время операций на аорте позволяет нам уменьшить количество рентгеновского экспозиционного излучения, получаемого как хирургом, так и пациентом. Это программное обеспечение позволяет уменьшить количество контрастного раствора с 10% до 50% от обычно используемого объема.

Ключевые слова: МСКТ-навигация, эндопротезирование аорты, 3D-навигация, стент-графт аорты, ААА, VesselNavigator, гибридная операционная.

Контактный автор: Лепилин П. М., e-mail: lepilinpm@gmail.com

Для цитирования: Лепилин П.М., Колегаев А.С., Саличкин Д.В., Кучин И.В., Комлев А.Е.,Полевая Т.Ю., Имаев Т.Э., Акчурин Р.С., Терновой С.К., Федотенков И.С. Применение интраоперационной системы трехмерной визуализации при операциях эндопротезирования аорты. REJR 2019; 9(4):77-81. DOI:10.21569/2222-7415-2019-9-4-77-81.

Статья получена: **01.08.19** **Статья принята:** **14.10.19**

EFFECTIVENESS OF INTRAOPERATIVE 3D VISUALISATION NAVIGATION SYSTEM USAGE DURING AORTA ENDOGRAFTING PROCEDURES

Lepilin P.M.[1], Kolegaev A.S.[1], Salichkin D.V.[1], Kuchin I.V.[1], Komlev A.E.[1], Polevaya T.U.[1], Imaev T.E.[1], Akchurin R.S.[1], Ternovoy S.K.[1,2], Fedotenkov I.S.[1]

1 - National Medical Research Center of Cardiology.
2 - Sechenov University. Moscow, Russia.

Purpose. To evaluate the possibility of reducing the intraoperative negative factors (contrast volume, x-ray exposition time) by using the VesselNavigator 3D navigation system (Philips) in the operations of endografting of the aorta or its branches.

Materials and methods. For the study, 60 patients with aortic enlargement at the infrarenal aorta level were selected retrospectively: group 1 - 30 patients in whom operations

on the abdominal aorta were performed using the intraoperative navigation system VesselNavigator (release 1.0.11.10006 and the second group was formed by 30 cases with endograft implantation performed without using an intraoperative navigation system (control group).

Results. Analyzing the difference of contrast injected during the procedure (volume / injection number), it was shown that patients with preoperative 3D reconstruction of aorta and target vessels (renal, common iliac, common femoral arteries) with VesselNavigator system based on preoperative MSCT data, usually received less contrast solution (15-25 ml) compared with patients who underwent implantation without using the 3D navigation software.

Conclusion. The use of vascular 3D navigation systems during aortic operations allows us to reduce the amount of x-ray exposition radiation received for both the surgeon and the patient. This software can allow us to reduce the amount of contrast solution from 10 to 50% of the usually used volume.

Keywords: MSCT fusion, EVAR, 3D navigation, endografting, stent-graft, AAA, VesselNavigator, hybrid operating room.

Corresponding author: Lepilin P.M. e-mail: lepilinpm@gmail.com

For citation: Lepilin P.M., Kolegaev A.S., Salichkin D.V., Kuchin I.V., Komlev A.E., Polevaya T.U., Imaev T.E., Akchurin R.S., Ternovoy S.K., Fedotenkov I.S. Effectiveness of intraoperative 3D visualisation navigation system usage during aorta endografting procedures. REJR 2019; 9(4):77-81. DOI:10.21569/2222-7415-2019-9-4-77-81.

.

Received: **01.08.19** **Accepted:** **14.10.19**

В течение последнего десятилетия операции эндопротезирования аорты становится стандартом лечения для пациентов с расширением аорты, как грудного нисходящего отдела, так и аорты ниже уровня отхождения почечных сосудов. Методики TEVAR, EVAR всё шире внедряются в практику сосудистых центров, как за рубежом, так и в клиниках России.

Результаты вмешательства эндопротезирования аорты, полученные в исследованиях EVAR1, EVAR2, DREAM, показали надёжность и эффективность методики для лечения пациентов с расширением инфраренальной аорты в отдаленном периоде [1, 2]. В тоже время, существует ряд факторов, имеющих потенциальное негативное воздействие как для пациента (кратность и объём введения контраста, ионизирующее излучение), так и врача (работа в условиях максимальных режимов нагрузки скопии для эффективной визуализации сосудов), уменьшение объёма которых является прямой задачей для каждого специалиста, работающего в условиях рентгеноперационной [3]. Если операции эндопротезирования аорты в 90-х годах прошлого века выполнялись под стандартной С-образной ангиографической дугой с размером ангиографического «окна» 20 на 20 см, то в настоящее время стандартом для сложных операций эндопротезирования является размер детектора скопии 30 на 40 см. Это позволяет избежать дополнительных перемещений дугой и выполнения скопии для многократного контроля положения стола и рентгеновской установки. Разработка и внедрение в повседневную практику возможности постоянного интраоперационного референсного изображения с маркировкой основных проекций и дополнительной возможностью совмещения сегментированного изображения с ангиографическим изображением в реальном времени стало технологией, способной снизить как общее время операции, так и значительного уменьшения количества вводимого пациенту контраста [4].

Цель исследования.

Целью нашего исследования было оценить возможность сокращения вышеперечисленных интраоперационных негативных факторов с помощью применения системы 3D-навигации «Vessel Navigator» при операциях эндопротезирования аорты и её ветвей.

Материалы и методы.

В отделе сердечно-сосудистой хирургии НМИЦ кардиологии с 2013 года операции эндопротезирования аорты выполняются в условиях «гибридной» операционной, основной характеристикой которой является наличие системы трехмерной навигации при вмешательствах на аорте и её ветвях. Принцип работы такой си-

Рис. 1 (Fig. 1)

Рис. 1. Схема расположения референсного изображения во время имплантации стент-графта.

Fig. 1. Reference image monitor during stent-graft implantation.

стемы заключён в планировании вмешательства, интраоперационном совмещении 3D-изображения, получаемого из данных МСКТ до операции с рентгеновским изображением на мониторе операционной [5]. Совмещение выполняется в нескольких проекциях и в дальнейшем любое движение операционного стола или рентгеновской дуги синхронизировано с движением 3D-изображений.

Для исследования ретроспективно были отобраны 60 пациентов с расширением аорты на уровне инфраренальной аорты: первую группу сформировали 30 больных, у которых операции на брюшном отделе аорте выполнялись с использованием интраоперационной системы навигации «Vessel Navigator» – (release 1.0.11.10006), в 30 случаях процедура эндопротезирования аорты выполнялась без использования интраоперационной системы навигации (контрольная группа). Группы были однородны по составу и не отличались по типу поражения. Анатомические критерии: средний диаметр аневризмы 6,5 см ± 0,33, проксимальная шейка ≥ 15 мм – 18% пациентов, ангуляция шейки ≥ 600 – 10%, выраженная извитость подвздошно-бедренного сегмента – 15%. Средний возраст пациентов составил 71 год ±16,5. Абсолютное большинство пациентов составили мужчины – 80% (48 пациентов), у 33 пациентов (55%) отмечалось атеросклеротическое поражение нескольких бассейнов (сосуды брахиоцефальной системы, сосуды аортоподвздошного сегмента, периферических артерий), у большинства пациентов отмечалось наличие артериальной гипертензии – 68% (41 пациент).

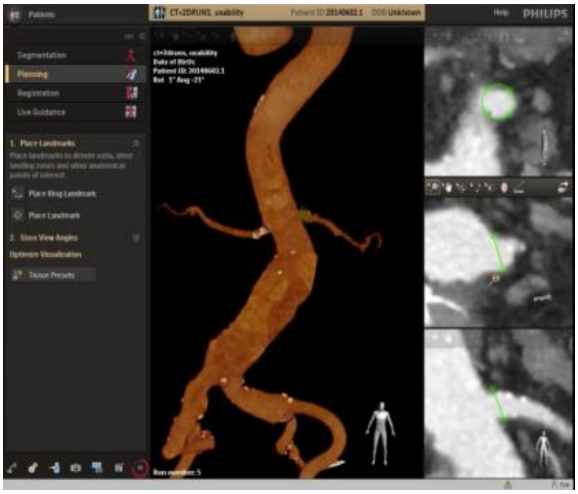

Рис. 2 а (Fig. 2 a)

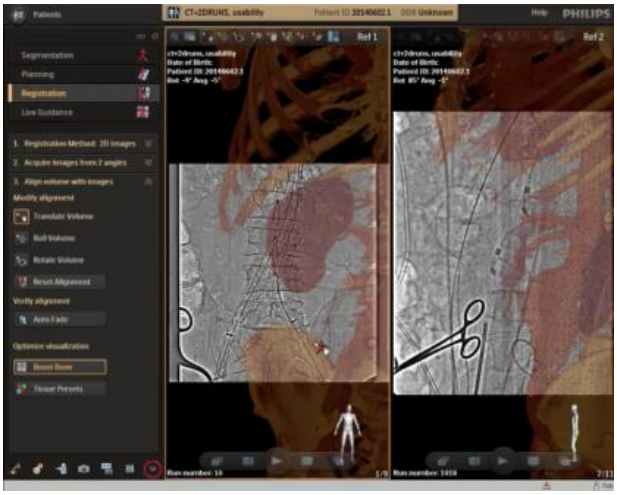

Рис. 2 б (Fig. 2 b)

Рис. 2. Фотография.

а - Сегментация данных МСКТ в 3D-изображение, б - этапы их совмещения с данными 2D-интраоперационных изображений.

Fig. 2. Photo.

Stages of segmentation of MSCT data into a 3D image and combination with 2D intraoperative data.

Все операции выполнялись одной бригадой хирургов с использованием трансфеморального доступа во всех случаях. При анализе результатов оценивалось время всей процедуры и продолжительность облучения во время операции, а также объем и кратность введения за

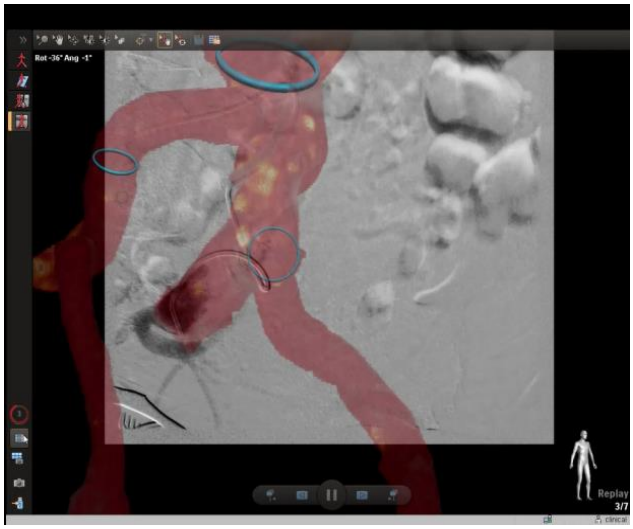

Рис. 3 (Fig. 3)

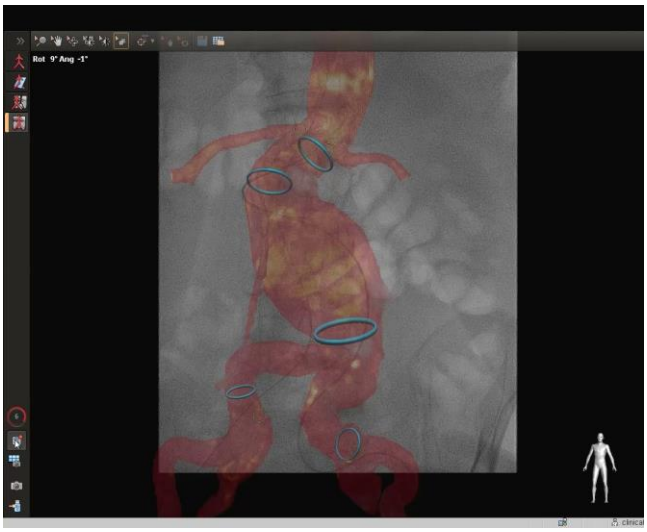

Рис. 4 (Fig. 4)

Рис. 3. Возможность однократного контрастирования сосудов для дальнейшей работы на сосуде с возможностью изменения проекций в режиме совмещённого 3D-изображения.

Fig. 3. The single contrast injection with visualization of vessels for further work on the vessel with the ability to change the projections of C-arch with overlap of 3D image.

Рис. 4. Маркировка уровня отхождения почечных артерий, шейки аневризмы аорты, бифуркации аорты, уровня отхождения внутренних подвздошных артерий.

Fig. 4. Marking of the level of the renal artery ostium, aneurismal "neck", aortic bifurcation and level of common iliac artery bifurcation.

процедуру контраста. Для оценки межгрупповых отличий использовался парный критерий Стьюдента (различия считались статистически достоверными при уровне $p<0,05$).

Результаты.

Разница в общем времени операции в первой и второй группах не достигла статистической достоверности (97 минут против 105 минут во второй группе), в то же время использование системы навигации позволяло сократить общее время вмешательства до 5-10%. Время флюороскопической экспозиции в среднем составило 22 минуты и 30 минут в группах 1 и 2 соответственно. При анализе разницы объёма введенного за процедуру контраста (объем/кратность) было показано, что больным, у которых по данным предоперационной МСКТ в системе Vessel Navigator выполнялась реконструкция углов и уровней отхождения ветвей аорты, вводилось достоверно меньше контраста (в среднем на 3,2 контрастирования аорты с объемом 15-25 мл) по сравнению с пациентами, которым имплантация выполнялась без использования «Vessel Navigator». Разница составила от 15 до 45 мл ($p<0,05$).

Обсуждение.

Расширение доступности методики мультиспиральной компьютерной томографии с контрастированием на дооперационном этапе сделало этот метод «золотым» стандартом обследования для пациентов с патологией аорты и магистральных артерий. Работа с КТ- изображениями сначала в режимах 2D, а затем в режиме 3D мультипланарной реконструкции стала стандартной для специалистов, планирующих и выполняющих вмешательства на аорте и её ветвях [6, 7].

В то же время выполнение вмешательства в условиях рентгеноперационной имеет ряд негативных факторов с точки зрения визуализации сосудистых структур. Такими факторами являются, прежде всего, двухмерное изображение на мониторе ангиографа, что требует частой смены угла наклона С-дуги, связанной с дополнительным введением контраста и увеличением времени скопии, объёма полученной дозы облучения и, в конечном счёте, времени вмешательства [8]. Выполнение вмешательства со снижением объёма введенного контраста и снижением количества записей в режиме субтракции особенно важно для пациентов с заболеваниями почек.

Заключение.

Использование систем сосудистой 3D-навигации при операциях на аорте позволяет уменьшить объем получаемого излучения как для хирурга, так и для пациента. Данное программное обеспечение позволяет добиться достоверного снижения объема вводимого контраста от 10% до 50% от ранее использовавше-

гося объёма.

Источник финансирования и конфликт интересов.

Авторы данной статьи подтвердили отсутствие финансовой поддержки исследования и конфликта интересов, о которых необходимо сообщить.

Список Литературы:

1. EVAR trial participants. Endovascular aneurysm repair versus open repair in patients with abdominal aortic aneurysm (EVAR trial 1): randomised controlled trial. Lancet. 2005;365:2179-2186.

2. Prinssen M, Verhoeven EL, Buth J, et al. Dutch Randomized Endovascular Aneurysm Management (DREAM) Trial Group. A randomized trial comparing conventional and endovascular repair of abdominal aortic aneurysms. N Engl J Med. 2004;351:1607-1618.

3. Abi-Jaoudeh N, Kruecker J, Kadoury S, et al. Multimodality image fusion–guided procedures: technique, accuracy, and applications. Cardiovasc Intervent Radiol. 2012;35:986–998.

4. Ruijters D, Homan R, Mielekamp P, van de Haar P, Babic D. Validation of 3D multimodality roadmapping in interventional neuroradiology. Phys Med Biol. 2011;56:5335–5354.

5. Lin CJ, Blanc R, Clarencon F, et al. Overlying fluoroscopy and preacquired CT angiography for road-mapping in cerebral angiography. AJNR Am J Neuroradiol. 2010;31:494–495.

6. Tacher V, Lin M, Desgranges P, et al. Image Guidance for Endovascular Repair of Complex Aortic Aneurysms: Comparison of Two-dimensional and Three-dimensional Angiography and Image Fusion. Journal of vascular and interventional radiology : JVIR. 2013;24(11):1698-1706.

7. Терновой С.К., Никонова М.Э., Веселова Т.Н., Имаев Т.Э., Комлев А.Е., Акчурин Р.С., Федотенков И.С., Шария М.А. Мультиспиральная компьютерная томография в планировании транскатетерного протезирования аортального клапана. REJR. 2013; 3 (1): 43-49.

8. Radiation Awareness for Endovascular Abdominal Aortic Aneurysm Repair in the Hybrid Operating Room. An Instant Patient Risk Chart for Daily Practice. Quirina M. de Ruiter et al. J Endovasc Ther. 2017 Jun; 24(3): 425–434.

.

References:

1. EVAR trial participants. Endovascular aneurysm repair versus open repair in patients with abdominal aortic aneurysm (EVAR trial 1): randomised controlled trial. Lancet. 2005;365:2179-2186.

2. Prinssen M, Verhoeven EL, Buth J, et al. Dutch Randomized Endovascular Aneurysm Management (DREAM) Trial Group. A randomized trial comparing conventional and endovascular repair of abdominal aortic aneurysms. N Engl J Med. 2004;351:1607-1618.

3. Abi-Jaoudeh N, Kruecker J, Kadoury S, et al. Multimodality image fusion–guided procedures: technique, accuracy, and applications. Cardiovasc Intervent Radiol. 2012;35:986–998.

4. Ruijters D, Homan R, Mielekamp P, van de Haar P, Babic D. Validation of 3D multimodality roadmapping in interventional neuroradiology. Phys Med Biol. 2011;56:5335–5354.

5. Lin CJ, Blanc R, Clarencon F, et al. Overlying fluoroscopy and preacquired CT angiography for road-mapping in cerebral angiography. AJNR Am J Neuroradiol. 2010;31:494–495.

6. Tacher V, Lin M, Desgranges P, et al. Image Guidance for Endovascular Repair of Complex Aortic Aneurysms: Comparison of Two-dimensional and Three-dimensional Angiography and Image Fusion. Journal of vascular and interventional radiology : JVIR. 2013;24(11):1698-1706.

7. Ternovoy S.K., Nikonova M.E., Veselova T.N., Imaev T.E., Komlev A.E., Akchurin R.S., Fedotenkov I.S., Sharia M.A. Multispiral computed tomography in planning transcatheter aortic valve replacement. REJR. 2013; 3 (1): 43-49 (in Russian).

8. Radiation Awareness for Endovascular Abdominal Aortic Aneurysm Repair in the Hybrid Operating Room. An Instant Patient Risk Chart for Daily Practice. Quirina M. de Ruiter et al. J Endovasc Ther. 2017 Jun; 24(3): 425–434.

ОРИГИНАЛЬНАЯ СТАТЬЯ

МЕТАБОЛИЧЕСКАЯ ВИЗУАЛИЗАЦИЯ РАКА МОЛОЧНОЙ ЖЕЛЕЗЫ МЕТОДОМ ОДНОФОТОННОЙ ЭМИССИОННОЙ КОМПЬЮТЕРНОЙ ТОМОГРАФИИ С ^{99M}ТС-1-ТИО-D-ГЛЮКОЗОЙ

Вернадский Р.Ю., Медведева А.А., Гарбуков Е.Ю., Синилкин И.Г., Брагина О.Д., Зельчан Р.В., Слонимская Е.М., Чернов В.И.

НИИ онкологии ФГБНУ «Томский национальный исследовательский медицинский центр РАН»

Цель исследования. Оценка возможности использования нового радиофармпрепарата (РФП) ^{99m}Тс-1-Тио-D-глюкозой (^{99m}Тс-ТГ) для метаболической визуализации рака молочной железы.

Материалы и методы. В исследование включено 74 женщины с патологией молочной железы. Стандартное обследование включало осмотр врача-онколога, маммографическое исследование, ультразвуковое обследование молочных желез и зон регионарного лимфооттока, а также морфологическую верификацию патологических образований. Всем пациенткам выполнялась однофотонная эмиссионная компьютерная томография (ОФЭКТ) с ^{99m}Тс-ТГ.

Результаты. Патологические очаги накопления РФП в молочной железе были выявлены в 43 случаях. Средний индекс накопления ^{99m}Тс-ТГ в опухоли составил 1,87±0,82. Индекс накопления имел слабую, но значимую положительную корреляционную связь с маркером Ki-67 и отрицательную связь с показателем маммографической плотности. Показатели информативности исследования в диагностике злокачественной опухоли молочной железы составили: чувствительность – 55.55%, специфичность – 78.57%, а в диагностике метастатического поражения регионарных лимфатических узлов – чувствительность – 23%, специфичность – 100%. В случае оценки информативности исследования в группе постменопаузальных женщин чувствительность исследования составила 72%. У пациенток в постменопаузе с размерами опухоли 2 см и более чувствительность ОФЭКТ с ^{99m}Тс-ТГ увеличилась до 77%.

Билатеральное высокоинтенсивное включение РФП в молочной железе, затрудняющее диагностику опухоли, было зафиксировано у 27 пациенток РМЖ, и лишь у 4 (15%) из них был визуализирован очаг в молочной железе. Билатеральное накопление препарата связано с более молодым возрастом (p=0,011), активным менструальным статусом (p=0,006) и высокой маммографической плотностью (p=0,001).

Выводы. ОФЭКТ с ^{99m}Тс-ТГ может применяться в качестве дополнительного метода исследования для оценки метаболизма новообразований у пациенток в постменопаузе с размерами опухоли более 2-х см. У молодых пременопаузальных женщин с небольшими размерами опухоли метод обладает низкой диагностической эффективностью и не показан к использованию.

Ключевые слова: рак молочной железы, радиофармпрепарат, технеций-99m, 1-тио-D-глюкоза, однофотонная эмиссионная компьютерная томография.

Контактный автор: Вернадский Р. Ю., e-mail: vernadskyi@gmail.com,

Для цитирования: Вернадский Р.Ю., Медведева А.А., Гарбуков Е.Ю., Синилкин И.Г., Брагина О.Д., Зельчан Р.В., Слонимская Е.М., Чернов В.И. Метаболическая визуализация рака молочной железы методом однофотонной эмиссионной компьютерной томографии с ^{99m}ТС-1-ТИО-D-глюкозой. REJR 2019; 9(4):82-96. DOI:10.21569/2222-7415-2019-9-4-82-96.

Статья получена: **21.09.19** **Статья принята:** **28.10.19**

SINGLE-PHOTON EMISSION COMPUTED TOMOGRAPHY WITH ^{99M}TC-1-THIO-D-GLUCOSE FOR METABOLIC BREAST CANCER IMAGING

Vernadsky R. Iu., Medvedeva A. A., Garbukov E. Iu., Sinilkin I. G., Bragina O. D., Zelchan R. V., Slonimskaia E. M., Chernov V. I.

Cancer Research Institute, Tomsk National Research Medical Center of the Russian Academy of Sciences. Tomsk, Russia.

Purpose. To evaluate the feasibility of using ^{99m}Tc-thio-d-glucose SPECT in the detection of breast cancer.

Materials and methods. A prospective study was conducted in 74 patients presenting with palpable masses or abnormal mammography/ultrasound scheduled for biopsy. All patients underwent SPECT with ^{99m}Tc-TG. The mean age was 44 years (range 30-79 years)

Results. Focal accumulation of radiopharmaceutical in breast were detected in 43 cases. The mean tumor-to-background ratio uptake was 1,87±0,82 and had a weak but significant positive correlation with Ki-67 and a negative correlation with mammography density. The sensitivity for cancer diagnosis was 55.55% and specificity 78.57%. SPECT showed axillary lesions in 6/26 (23%) patients with axillary lymph node metastasis. In the group of postmenopausal women, the sensitivity of the study was 72%, in postmenopausal patients with a tumor size of 2 cm or more, SPECT sensitivity with ^{99m}Tc-TG increased to 77%. The low sensitivity in detecting a primary tumor was associated with bilateral diffuse uptake of radiopharmaceutical. Bilateral high-intensity inclusion of the drug was recorded in 27 patients with breast cancer. Bilateral accumulation of the drug is associated with a younger age (p = 0.011), active menstrual status (p = 0.006) and high mammographic density (p = 0.001).

Conclusion. ^{99m}Tc-TG SPECT can be used as an additional research method to assess the metabolism of lesion in postmenopausal patients with tumor sizes of more than 2 cm. In young premenopausal women with small tumor sizes, the method has low diagnostic efficiency and is not indicated for use.

Keywords: breast cancer, radiopharmaceutical, technetium-99m, 1-thio-D-glucose, SPECT.

Corresponding author: Vernadsky R. Iu., vernadskyi@gmail.com

For citation: Vernadsky R.Iu., Medvedeva A.A., Garbukov E.Iu., Sinilkin I.G., Bragina O.D., Zelchan R.V., Slonimskaia E.M., Chernov V.I. Single-photon emission computed tomography with ^{99m}TC-1-thio-D-glucose for metabolic breast cancer imaging. REJR 2019; 9(4):82-96. DOI:10.21569/2222-7415-2019-9-4-82-96.

.

Received: **21.09.19** **Accepted:** **28.10.19**

На сегодняшний день рак молочной железы (РМЖ) является одной из наиболее значимых проблем онкологии и занимает лидирующие позиции в структуре заболеваемости и смертности у женщин. В 2018 году по данным ВОЗ в мире эта патология была впервые диагностирована у более чем 2 млн. человек [1], в России в 2017 году было зарегистрировано более 70 тыс. новых случаев РМЖ [2].

Выявление злокачественных новообразований на ранних стадиях развития, своевременная диагностика распространенности онкологического процесса, оценка результатов лечения по-прежнему остаются актуальными проблемами в современной онкологии. По мере развития технологий было разработано множество методов визуализации, позволяющих выявлять патологические, физиологические и морфологические изменения в опухоли для получения более точных результатов диагностики и прогнозирования ответа на терапию. На сегодняшний день в онкологии сформировано два основных подхода к диагностике опухолей: анатомический и функциональный. К так называемым анатомическим методам относятся рентгеновское исследование, ультразвуковое исследование (УЗИ), компьютерная томография (КТ), магнитно-резонансная томография (МРТ). Однофотонная эмиссионная томография (ОФЭКТ), позитронная томография (ПЭТ) и гибридные методы (ПЭТ/КТ, ОФЭКТ/КТ, ПЭТ/МРТ и т.д.) рассматриваются как функциональные методы диагностики. Не смотря на высокую чувствительность анатомических методов диагностики опухолей, они нередко ха

Таблица №1. Клиническая характеристика пациенток.

Оцениваемый фактор	Показатель	
	n	%
Возрастная группа		
младше 50 лет	28	37,83
старше 50 лет	46	62,16
Менструальный статус		
пременопауза и перименопауза	31	41,89
постменопауза	43	58,1
Маммографическая плотность молочной железы		
1 (или А) тип - представлена жировой тканью	5	6,75
2 тип - рассеянные участки фиброгландулярной плотности	37	50
3 тип - гетерогенно плотная	20	27,02
4 тип - чрезвычайно плотная	2	2,7
не определена	10	13,51

рактеризуются невысокой специфичностью. Кроме того, эти методики не отражают биохимические процессы в опухолевой ткани, ограничиваясь лишь характеристикой структурных изменений (размер образования и распространенность процесса), в том числе и на этапах проводимой терапии. В связи с этим все более востребованными в онкологической практике становятся методы молекулярной визуализации [3].

Радионуклидные методы, не обладая таким высоким пространственным разрешением, как КТ или МРТ, позволяют оценить физиологические и патофизиологические изменения, происходящие в органах и системах, визуализировать опухолевую ткань на биохимическом уровне за счет активного включения РФП в интенсивные обменные процессы, происходящие в злокачественных клетках [4 - 6].

Производные глюкозы, меченные радиоактивными изотопами, являются перспективными РФП для визуализации злокачественных новообразований. Это связано с тем, что в опухоли отмечается повышенный уровень метаболизма глюкозы по сравнению с нормальными тканями. Кроме того, в клеточной мембране злокачественного новообразования наблюдается гиперэкспрессия натрий-независимых белков-транспортеров GLUT, что обуславливает усиленное поступление глюкозы в опухоль [7]. В настоящее время для визуализации онкологических процессов, оценки распространенности новообразования и мониторинга эффективности терапии используется позитронно-эмиссионная томография (ПЭТ) с 2-фтор-2-дезокси-D-глюкозой, меченой фтором-18 (18F-ФДГ). Несмотря на высокую диагностическую информативность этого метода, его использование отличается довольно высокой стоимостью получения радионуклидов. Главным же достоинством РФП, меченых технецием-99м (^{99m}Tc), является более низкая цена диагностических процедур за счет более дешевого и простого метода получения ^{99m}Tc.

Использование РФП на основе глюкозы, меченной ^{99m}Tc, позволит получать информацию о метаболизме опухоли до настоящего времени доступной только с помощью ПЭТ [7]. На данный момент ни в России, ни за рубежом нет РФП для визуализации опухолевой ткани на основе меченных технецием-99m производных глюкозы. Коллективом исследователей Томского НИМЦ и Томского политехнического университета в рамках ФЦП «Фарма-2020» был разработан инновационный РФП ^{99m}Tc-1-тио-D-глюкоза (^{99m}Tc-ТГ) для оценки метаболизма глюкозы в злокачественных опухолях различной локализации. Результаты доклинических исследований доказали возможность применения ^{99m}Tc-ТГ для визуализации новообразований и отсутствие токсичности [8 - 12].

Учитывая выше сказанное, целью данной работы явилась оценка возможности использования ОФЭКТ с ^{99m}Tc-ТГ для метаболической визуализации рака молочной железы.

Материалы и методы.

В исследование включено 74 женщины от 30 до 79 лет с патологией молочной железы, средний возраст пациенток составил 52 года. Все пациентки были включены в исследование

Таблица №2. Характеристика злокачественных образований.

Оцениваемый фактор	Показатель	
	n	%
Гистологические типы опухоли		
инвазивная карцинома неспецифического типа	46	63,88
инвазивная карцинома без уточнения типа	11	15,27
инвазивная дольковая карцинома	6	8,33
внутрипротоковая карцинома (DCIS)	4	5,55
крибриформная карцинома	2	2,77
метапластический рак	1	1,38
инкапсуллированная папиллярная карцинома	1	1,38
инвазивная микропапиллярная карцинома	1	1,38
ИГХ- суррогатный подтип опухоли		
люминальный А (Ki 67 <20%)	17	23,61
люминальный В	22	30,55
люминальный Her2-позитивный	18	25
Her2-позитивный	5	6,94
трипл-негативный	7	9,72
не определен	3	4,16
Степень злокачественности		
Низкая G1	3	4,16
Умеренная G2	36	50
Высокая G3	2	2,77
Не определена	31	43,05
Категории TNM		
Tis	4	5,55
T1	19	26,38
T2	41	56,94
T3	6	8,33
T4	2	2,77
N0	46	63,88
N1	20	27,77
N2	2	2,77
N3	4	5,55
Размер образования		
Менее 20 мм	23	31,94
Более 20 мм	49	68,05
Средний размер, мм	29,81 (6 – 110) ст. откл. 19,44	
Ki 67, ср. показатель	30,95 (3 – 90) ст. откл. 19,08	

Таблица №3. Доброкачественные изменения молочной железы.	
Морфологическая характеристика	Количество больных
Фиброзные изменения	1
Простая гиперплазия	3
Эпителиальная flat атипия	1
Фибраденолипома	1
Нормальная паренхима молочной железы	1
Фиброаденома	2
Дольковая гиперплазия	1
Киста	3
Хроническое неспецифическое воспаление	1
Всего	14

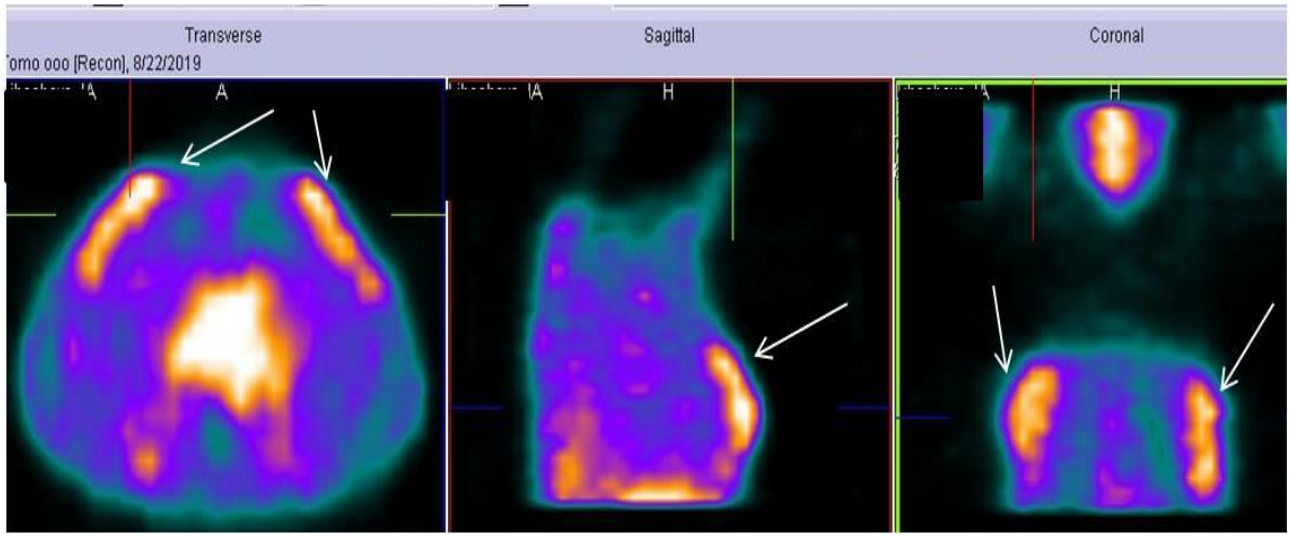

Рис. 1 (Fig. 1)

Рис. 1. ОФЭКТ.

Рак правой молочной железы, T3N3M0. На фоне билатеральной гиперфиксации РФП в молочных железах опухоль не визуализируется.

Fig. 1. SPECT.

Patient with right-sided breast cancer, T3N3M0. Bilateral hyperfixation of the radiopharmaceutical in breasts tissue.

на основании информированного добровольного согласия. Выполнение исследований одобрено локальным этическим комитетом Томского НИМЦ. Характеристика больных представлена в таблицах №1 - №3.

Стандартное обследование для определения местной распространенности процесса включало осмотр врача-онколога, маммографическое исследование, ультразвуковое обследование молочных желез и зон регионарного лимфооттока. Для морфологической верификации патологических изменений выполнялась core-биопсия под УЗ-навигацией либо операционная биопсия. Оценка статуса лимфоузлов проводилась на основании УЗИ с пункцией подозрительных лимфоузлов и последующим цитологическим исследованием на этапе диагностики и гистологическим исследованием операционного материала после хирургического лечения. Из 74 женщин злокачественная опухоль в молочной железе была выявлена у 71 пациентки. У 1 пациентки с подозрением на рецидив рака молочной железы по результатам операционной биопсии обнаружена фиброзная ткань, в 1 случае отсутствовал первичный очаг в молочной железе (опухоль добавочной дольки), в 1 случае патологическое образование являлось проявлением мастита. Также у 13 женщин были выявлены доброкачественные образования в противоположной к опухолевому процессу железе (табл.№ 2, №3). Все больные РМЖ получили комбинированное лечение, которое предполагало выполнение хирургического вмешательства (мастэктомии или резекции молочной железы с этапом аксиллярного стадирования) с последующим морфологическим исследованием операционного материала, а также системного компонента лечения и лучевой терапии при наличии показаний для их проведения.

На этапе первичного обследования всем пациенткам выполнялась ОФЭКТ с ^{99m}Tc-ТГ. Радиофармпрепарат вводился внутривенно в дозе 500 МБк в кубитальную вену, противоположную предполагаемой стороне поражения или в вену стопы. Однофотонную эмиссионную компьютерную томографию выполняли на гамма-камере E.CAM 180 фирмы «Siemens» (Германия) через 40 минут после инъекции. В ходе исследования пациентка располагалась на столе в положении «лежа на спине», в поле зрения детектора входила область грудной клетки. При исследовании использовались коллиматоры для энергии 140 КэВ, производилась запись 64 кадров в 32 проекциях в матрицу 256x256 пикселей без аппаратного увеличения. Полученные данные обрабатывались посредством специализированной системы E.Soft фирмы «Siemens» (Германия). Изображения аксиальных, сагиттальных и коронарных срезов описывались качественно с определением характера накопления РФП в области молочной железы, грудной клетки, аксиллярных и парастернальных зон. В случае обнаружения участков гиперфиксации РФП в проекции молочных желез или регионарных лимфоузлов регистрировалось наличие патологического очага. Для определения информативности метода результат исследования сравнивался с данными морфологического исследования биопсии, либо операционного материала. Индекс накопления 99mTc-ТГ в опухоли рассчитывался как соотношение «среднего счета импульсов в опухоли» к «среднему счету импульсов в фоне».

Статистический анализ проводился в программе Statistica 10.0 (StatSoft, США). Описательная статистика проводилась с построением таблиц частот. Нормальность распределения данных оценивалась путем построения гистограмм и оценки критериев Колмогорова-Смирнова и Шапиро-Уилка. Для сравнения межгрупповых различий исследуемых результатов использовались U критерий Манна-Уитни и хи-квадрат Пирсона. Для выявления связей между признаками использовался коэффициент ранговой корреляции Спирмена.

Результаты и обсуждение.

Патологические очаги накопления РФП в молочной железе были выявлены у 40 больных РМЖ (55%) и у 3 пациенток с доброкачественной патологией (21%). Чаще всего невысокая чувствительность в обнаружении первичной опухоли была обусловлена активным неспецифическим билатеральным накоплением РФП, затрудняющим диагностику образования в молочной железе (рис. 1). Так, билатеральное высокоинтенсивное включение препарата было зафиксировано у 27 пациенток РМЖ, и лишь у 4 (15%) из них был визуализирован очаг в молочной железе. Тогда как при отсутствии билатерального накопления (47 пациенток) образование было обнаружено в 39 случаях (83%). При оценке характера накопления РФП в молочной железе и в опухолевой ткани были проанализированы клинические, анатомические и биологические факторы (табл. №4). Было показано, что на аккумуляцию РФП в новообразовании также значимое влияние оказывал возраст, менструальный статус и молекулярный подтип опухоли (табл. №5). Было выявлено, что билатеральное накопление препарата связано с более молодым возрастом (p=0,011), активным менструальным статусом (p=0,006) и высокой маммографической плотностью (p=0,001).

Была проведена оценка причин получения ложноположительных результатов (n=3). В одном из случаев высокое накопление РФП (индекс накопления 1,2) отмечалось в проекции мастита, что может объясняться активными метаболическими изменениями при воспалительном процессе, в частности усилением кро

Таблица №4. Результаты сцинтиграфического исследования.

Морфологическая характеристика	Количество	Пальпируемые	Непальпируемые
Истинно-положительные (n=40)			
инвазивная карцинома неспецифического типа	23	20	3
инвазивная карцинома без уточнения типа	7	7	0
инвазивная дольковая карцинома	4	4	0
внутрипротоковая карцинома (DCIS)	3	2	1
крибриформная карцинома	1	1	0
метапластический рак	1	1	0
инвазивная микропапиллярная карцинома	1	0	1
Истинно-отрицательные (n=11)			
простая гиперплазия	3	0	3
фибраденолипома	1	0	1
нормальная паренхима молочной железы	1	0	1
фиброаденома	2	1	1
дольковая гиперплазия	1	0	1
киста	3	1	2
Ложноположительные (n=3)			
фиброзные изменения	1	1	0
хроническое неспецифическое воспаление	1	1	0
эпителиальная flat атипия	1	0	1
Ложноотрицательные (n=32)			
инвазивная карцинома неспецифического типа	23	17	6
инвазивная карцинома без уточнения типа	4	3	1
инвазивная дольковая карцинома	2	1	1
внутрипротоковая карцинома (DCIS)	1	0	1
крибриформная карцинома	1	1	0
инкапсулированная папиллярная карцинома	1	0	1

Таблица №5. Факторы, влияющие на визуализацию первичной опухоли.

Фактор	p
Возраст (>50 vs <50)	0,007
Размер опухоли	0,348
Размер опухоли (>2 см vs <2 см)	0,793
Ki-67	0,907
Ki-67 (>30 vs <30)	0,865
Менструальный статус (пременопауза vs постменопауза)	0,002
Сторона поражения (dex vs sin)	0,665
Билатеральное накопление	0,000
Маммографическая плотность (низкая vs высокая)	0,781
Подтип опухоли	0,050
Гистологический типа опухоли	0,664
Степень злокачественности	0,856

вотока и повышением пористости стенки сосудов (рис. 2). Также аккумуляция препарата была выявлена в очаге фиброза вблизи капсулы импланта у пациентки с подозрением на рецидив рака молочной железы. Один случай визуализации образования в контрлатеральной железе был ассоциирован с эпителиальной flat атипией (рис. 3).

Таким образом, показатели информативности исследования в диагностике злокачественной опухоли молочной железы составили: чувствительность – 55,55%, специфичность – 78,57%, точность – 60,46%, прогностическая ценность положительного результата – 93,02%, прогностическая ценность отрицательного результата – 25,58%. В случае оценки информативности исследования в группе постменопаузальных женщин чувствительность исследования составила 72%. У пациенток в постменопаузе с размерами опухоли 2 см и более чувствительность ОФЭКТ с ^{99m}Tc-ТГ увеличилась до 77%.

Для объективного анализа влияния различных факторов на визуализацию опухоли методом ОФЭКТ с ^{99m}Tc-ТГ была проведена оценка полученных результатов отдельно у пациенток без билатерального накопления РФП. Полученные данные показали, что выявляемость первичного очага зависела только от размера первичной опухоли, а биологические особенности образований оказались незначимыми фактора

Рис. 2 (Fig. 2)

Рис. 2. ОФЭКТ.

Гиперфиксация РФП в проекции правой молочной железы у пациентки с маститом.

Fig. 2. SPECT.

Hyperfixation of the radiopharmaceutical in the right breast in a patient with mastitis.

Таблица №6. Влияние различных факторов на выявляемость опухоли у пациенток без билатерального накопления РФП.

Фактор	p
Возраст (>50 vs <50)	0,639
Размер опухоли	0,115
Размер опухоли (>2 см vs <2 см)	0,074
Ki-67	0,530
Ki-67 (>30 vs <30)	0,522
Менструальный статус (пре vs пост)	0,263
Сторона поражения (dex vs sin)	0,428
Маммографическая плотность (низкая vs высокая)	0,120
Подтип опухоли	0,227
Степень злокачественности	0,441
Гистологический типа опухоли	0,369

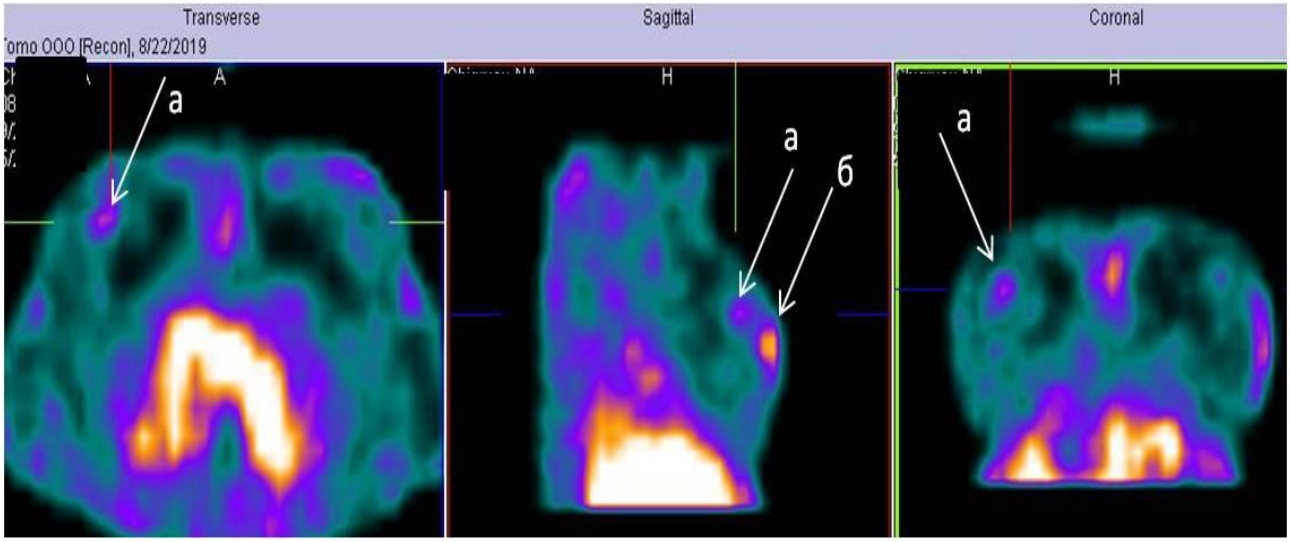

Рис. 3 (Fig. 3)

Рис. 3. ОФЭКТ.

а - участок гиперфиксация РФП невысокой интенсивности в проекции верхних квадрантов левой молочной железы у пациентки с эпителиальной “flat” атипией, б - гиперфиксация РФП в проекции соска.

Fig. 3. SPECT.

a - low-intensity tracer hyperfixation in the projection of the upper quadrants of the left breast in a patient with epithelial flat atypia, b - hyperfixation of the radiopharmaceuticals in the projection of the nipple.

ми (табл. №6, рис. 4, 5).

Средний индекс накопления ^{99m}Tc-ТГ в опухоли составил 1,87±0,82. Индекс накопления имел слабую, но значимую положительную корреляционную связь (0,436, p<0,05) с показателем Ki-67 и отрицательную связь (-0,380, p<0,05) с показателем маммографической плотности. Другие показатели не имели связи с индексом накопления.

При оценке регионарного распространения было выявлено 6 случаев патологического накопления препарата в аксиллярной области. У 20 пациенток с метастатическим поражением регионарных лимфоузлов патологического включения РФП в зонах лимфооттока не наблюдалось. Таким образом, показатели информативности исследования в диагностике метастатического поражения регионарных лимфатических узлов составила: чувствительность – 23%, специфичность – 100%, точность – 72% (рис. 6, 7). Анализ данных представлен в таблице №7. Выявляемость пораженных лимфоузлов не зависела от клинических факторов и биологических особенностей опухолевого процесса (табл. №8).

Известно, что при выполнении маммосцинтиграфии с ^{99m}Tc-МИБИ диффузное повышенное накопление РФП в паренхиме молочной железы может встречаться в 7-10% случаев [13]. Было показано, что на повышенный захват радиоиндикатора могут оказывать влияние гормональные факторы. Так, интенсивность накопления РФП может усиливаться у женщин в пременопаузе (до 29%). Также, аккумуляция ^{99m}Tc-МИБИ выше в лютеиновой фазе менструального цикла, по сравнению с фолликулярной [14, 15]. В скрининговых исследованиях было показано, что фоновое интенсивное включение РФП было связано с более высоким риском развития рака молочной железы, ассоциированного также с высокой маммографической плотностью [16].

В нашей работе диффузное билатеральное накопление было выявлено в 36% случаев, что, вероятнее всего, было обусловлено высоким уровнем захвата ^{99m}Tc-ТГ метаболически-активной тканью у молодых женщин, связанным с физиологическими особенностями метаболизма этого РФП. При этом, наиболее часто неспецифическая аккумуляция препарата наблюдалась в проекции сосково-ареолярного комплекса и в коже. Исследование механизма накопления 99mTc-ТГ в сравнении с 18F-ФДГ в опухоли было проведено на клеточных линиях колоректальной карциномы (HCT-116) и аденокарциномы легких человека (A549) [17]. По уровню накопления в клетках HCT-116 указанные РФП практически не отличались друг от друга, в то время как клеточная линия A549 захватывала 18F-ФДГ почти в два раза активнее по сравнению с ^{99m}Tc-ТГ. При этом накопление указанных РФП в клетках снижалось по мере конкурентного увеличения концентрации глюкозы и усиливалось в присутствии инсулина. Полученные факты, свидетельствуют о том, что и 18F-ФДГ, и ^{99m}Tc-ТГ проникают в клетку при участии белков-транспортеров глюкозы. В физиологических условиях глюкоза проникает через клеточную мембрану с помощью натрий-независимых (GLUT1-GLUT6 и GLUT8) и натрий-зависимых (SGLT1 и SGLT2) транспортеров. В солидных опухолях, которые в большинстве своем находятся в гипоксической среде, преобладает энергетически эффективный анаэробный гликолиз, что, в свою очередь, вызывает гиперэкспрессию белков-транспортеров (в основном GLUT1 и SGLT1) в злокачественных клетках и усиливает поглощение глюкозы [18]. Учитывая тот факт, что накопление и 18F-ФДГ, и ^{99m}Tc-ТГ снижается в присутствии цитохалазина B, который блокирует канал GLUT1, авторы делают вывод о том, что основным путем поступления указанных РФП в клетку является именно этот белок-транспортер. В пользу этого предположения свидетельствует и весьма выраженная гиперэкспрессия GLUT1 в клеточных линиях HCT-116 и A549 [19 - 22]. Кроме того, в исследовании не было обнаружено значимого влияния блокатора SGLT1 на уровень аккумуляции РФП в клетки, что также подтверждает ведущую роль натрий-независимых транспортеров. Следует отметить, что в отличие от 18F-ФДГ, которая практически полностью локализуется в цитоплазме клетки, ^{99m}Tc-ТГ примерно в равной степени накапливается в цитоплазме и клеточной мембране. Авторы объясняют эту особенность большими размерами молекулы ^{99m}Tc-ТГ, которая частично необратимо связывается с GLUT1 [17]. Химическая структура ^{99m}Tc-ТГ не позволяет этой молекуле взаимодействовать с гексокиназой, поэтому указанный РФП не фосфорилируется (в отличие от 18F-ФДГ) и остается в клетке в неизмененном виде.

Невысокие показатели чувствительности ОФЭКТ с ^{99m}Tc-ТГ не позволяют рекомендовать нам применение указанного метода у молодых пре- и переменопаузальных женщин с небольшими размерами опухоли. Тем не менее, маммосцинтиграфия с указанным РФП может успешно применяться в качестве дополнительного метода исследования для оценки метаболизма новообразования у пациенток в постменопаузе с размерами опухоли более 2-х см (чувствительность – 77%). В свою очередь, полученная с помощью ОФЭКТ с ^{99m}Tc-ТГ информация, может стать одним из критериев оценки эффекта химиотерапии у больных РМЖ и учитываться при диагностике рецидива заболевания. Однако эта гипотеза требует проведения тщательного клинического исследования. Кроме то

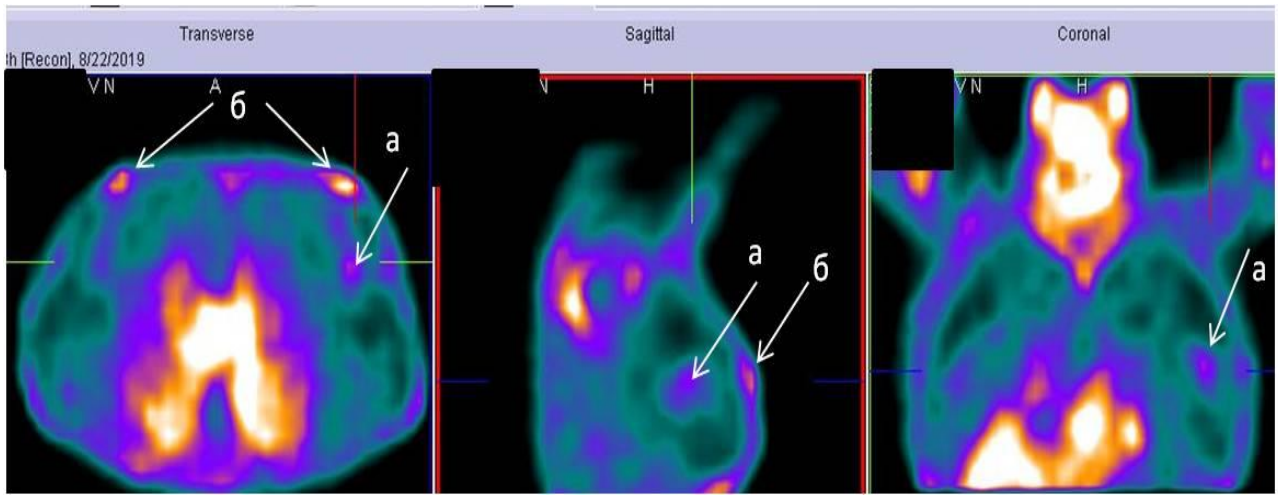

Рис. 4 (Fig. 4)

Рис. 4. ОФЭКТ.

Рак левой молочной железы, T2N0M0. а – Визуализируется гиперфиксация РФП в проекции опухоли левой молочной железы, б – гиперфиксация РФП в проекции ареолярной области с обеих сторон.

Fig. 4. SPECT.

Patient with left-sided breast cancer, T2N0M0. a - hyperfixation of the radiopharmaceutical is visualized in the projection of the tumor of the left breast, b - in the projection of the areolar region on both sides.

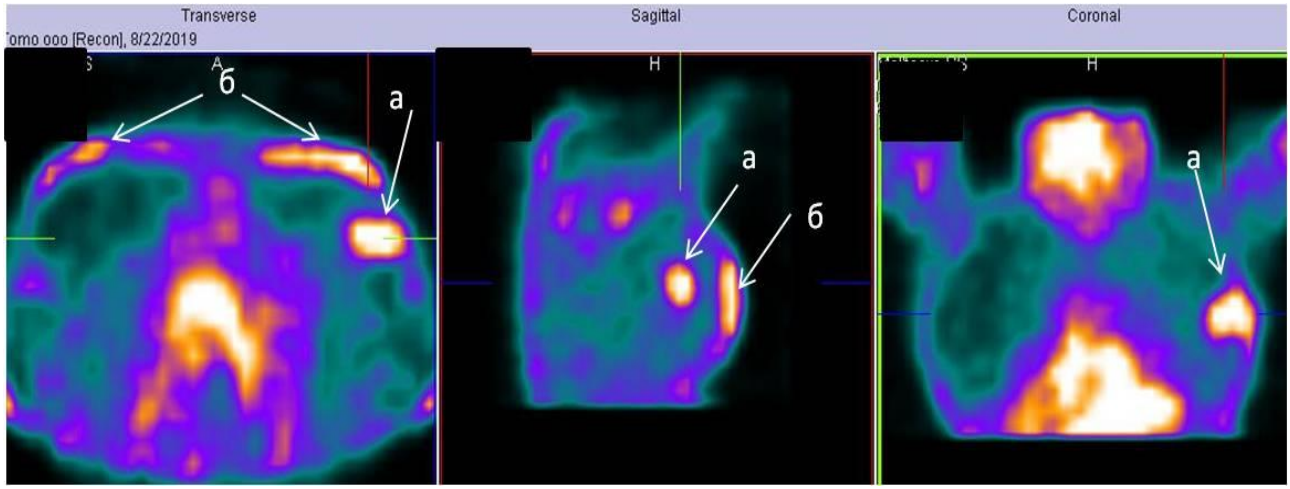

Рис. 5 (Fig. 5)

Рис. 5. ОФЭКТ.

Рак левой молочной железы, T2N1M0 (размер опухоли 31 мм). а – Визуализируется гиперфиксация РФП в проекции опухоли левой молочной железы, б – гиперфиксация РФП в проекции кожи с обеих сторон.

Fig. 5. SPECT.

Patient with left-sided breast cancer, T2N1M0 (tumor size 31 mm). a - hyperfixation of the radiopharmaceutical is visualized in the projection of a tumor of the left breast, b - in the projection of the skin on both sides.

Таблица №7. Анализ накопления РФП в регионарных лимфатических узлах.

Накопление РФП	N0	N1	N2	N3	Всего
Отсутствует	46	16	0	4	66
Зарегистрировано	0	4	2	0	6
Всего	46	20	2	4	72

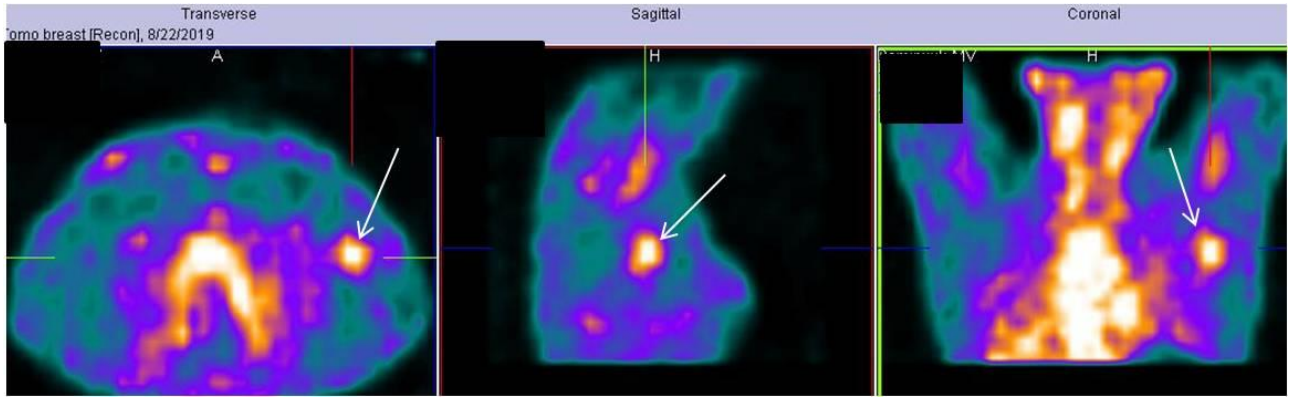

Рис. 6 (Fig. 6)

Рис. 6. ОФЭКТ.

Рак левой молочной железы, T1N1M0. Визуализируется гиперфиксация РФП в проекции аксиллярных лимфатических узлов слева.

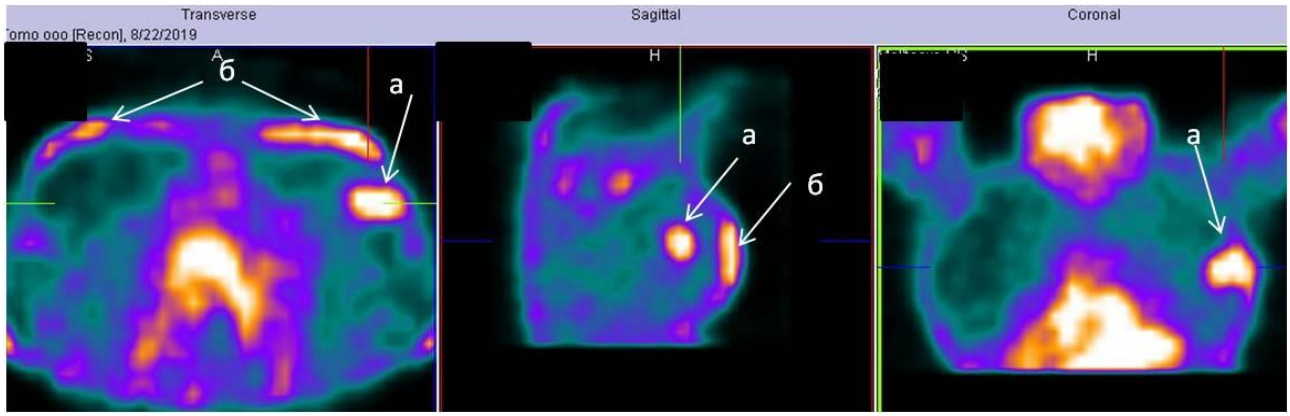

Рис. 7 (Fig. 7)

Рис. 7. ОФЭКТ.

Рак левой молочной железы, T3N2M0. а – Неотчетливое накопление РФП в проекции аксиллярных лимфатических узлов слева, б – гиперфиксация РФП в проекции опухоли молочной железы, в – в проекции ареолярной области.

Fig. 7. SPECT.

Patient with left-sided breast cancer, T3N2M0. a - the accumulation of the radiopharmaceutical in the projection of the axillary lymph nodes on the left, b - hyperfixation of the radiopharmaceutical in the projection of the breast tumor, c - in the projection of the areolar region.

Таблица №8. Клинические факторы и выявление пораженных лимфоузлов.

Фактор	p
Возраст (>50 vs <50)	0,399
Ki-67	0,062
Ki-67 (>30 vs <30)	0,200
Менструальный статус (пре vs пост)	0,525
Сторона поражения (dex vs sin)	0,076
Подтип опухоли	0,002
Степень злокачественности	0,542
Гистологический типа опухоли	0,506

го, целесообразно выполнение дополнительных клинических испытаний ^{99m}Tc-ТГ с использованием современного ОФЭКТ/КТ оборудования с более высоким пространственным разрешением, а также с применением маммологического матраса, позволяющего дифференцировать неспецифическое накопление индикатора в коже и ареолярной области от ткани молочной железы, для решения вопроса о показаниях к маммосцинтиграфии с этим РФП.

Заключение.

Первые клинические исследования ^{99m}Tc-ТГ у пациенток с РМЖ показали, что ОФЭКТ с указанным РФП может применяться в качестве дополнительного метода исследования для оценки метаболизма новообразований у пациенток в постменопаузе с размерами опухоли более 2-х см. У молодых пременопаузальных женщин с небольшими размерами опухоли метод обладает низкой диагностической эффективностью и не показан к использованию.

Источник финансирования и конфликт интересов.

Авторы данной статьи подтвердили отсутствие финансовой поддержки исследования и конфликта интересов, о которых необходимо сообщить.

Список Литературы:

1. Bray, F., Ferlay, J., Soerjomataram, I., Siegel, R. L., Torre, L. A., & Jemal, A. (2018). Global Cancer Statistics 2018: GLOBOCAN Estimates of Incidence and Mortality Worldwide for 36 Cancers in 185 Countries. CA: A Cancer Journal for Clinicians. doi:10.3322/caac.21492

2. Под ред. А.Д. Каприна, В.В. Старинского, Г.В. Петровой Злокачественные новообразования в России в 2017 году (заболеваемость и смертность). М.: МНИОИ им. П.А. Герцена филиал ФГБУ «НМИЦ радиологии» Минздрава России, 2018. илл. 250 с. ISBN 978-5-85502-243-8

3. Barkan, N. P., Karahisar Turan, S., Yildizhan, H., Özel Demiralp, F. D., Uslu, B., & Ozkan, S. A. (2018). Conventional and current imaging techniques in cancer research and clinics. Design of Nanostructures for Theranostics Applications. 493–528. doi:10.1016/b978-0-12-813669-0.00012-9

4. Завадовская В.Д., Куражов А.П., Килина О.Ю., Чойнзонов Е.Л., Чернов В.И., Слонимская Е.М., Богоутдинова А.В., Аниценя И.И., Родионова О.В., Тицкая А.А., Синилкин И.Г. Дифференциальная диагностика воспалительных и опухолевых процессов опорно-двигательного аппарата с помощью сцинтиграфии с 199Tl-хлоридом. Медицинская визуализация. 2009; 4: 55-65.

5. Medvedeva A., Chernov V., Sinilkin I., Zelchan R., Belevich Y., Chizhevskaya S., Slonimskaya E., Bragina O., Choynzonov E. 99mTc MIBI SPECT as a tool for effectiveness of neoadjuvant chemotherapy evaluation. European Journal of Nuclear Medicine and Molecular Imaging. 2016; 43 (S1): 278.

6. Genseke P, Wetz C, Wallbaum T, Kreissl MC, Ghazzawi S, Schreiber J, Amthauer H, Grosser OS. Pre-operative quantification of pulmonary function using hybrid-SPECT/low-dose-CT: A pilot study. Lung Cancer. 2018; 118: 155-160. doi: 10.1016/j.lungcan.2018.02.010.

7. Николаев А. Я. Биологическая химия. 3-е изд. Москва, Медицинское информационное агентство. 2004, 566 с.

8. Зельчан Р.В., Медведева А.А., Брагина О.Д. и соавт. Изучение общей острой токсичности нового радиофармпрепарата 99mTc-1-тио-D-глюкоза в эксперименте. Молекулярная медицина. 2019; 19 (1): 58-66.

9. Зельчан Р.В., Медведева А.А., Синилкин И.Г. и соавт. Изучение функциональной пригодности туморотропного радиофармпрепарата 99mTc-1-тио-D-глюкоза в эксперименте. Молекулярная медицина. 2018; 16 (3): 54-57.

10. Zeltchan R., Medvedeva A., Sinilkin I., Chernov V., Stasyuk E., Rogov A., Skuridin V. Study of potential utility of new radiopharmaceuticals based on technetium-99m labeled derivative of glucose. Paper presented at the AIP Conference Proceedings. 2016. 1760 doi:10.1063/1.4960291

11. Chernov V.I., Dudnikova E.A., Zelchan R.V., Kravchuk T.L., Danilova A.V., Medvedeva A.A., Sinilkin I.G., Bragina O.D., Goldberg V.E., Goldberg A.V., Frolova I.G. The first experience of using 99mTc-1-thio-d-glucose for single-photon emission computed tomography imaging of lymphomas Сибирский онкологический журнал. 2018; 17 (4): 81-87.

12. Чернов В.И., Дудникова Е.А., Гольдберг В.Е., Кравчук

Т.Л., Данилова А.В., Зельчан Р.В., Медведева А.А., Синилкин И.Г., Брагина О.Д., Белевич Ю.В., Королева Е.С. Однофотонная эмиссионная компьютерная томография в диагностике и мониторинге лимфопролиферативных заболеваний. Медицинская радиология и радиационная безопасность. 2019; 64 (3): 58–63. doi:10.12737/article_5cf3dfefe60b13.90120976

13. Khalkhali I, Iraniha S, Diggles LE, Cutrone JA, Mishkin FS. Scintimammography: the new role of technetium-99m Sestamibi imaging for the diagnosis of breast carcinoma. Q J Nucl Med. 1997; 41 (3): 231-8. Review. PubMed PMID: 9274131.

14. Hruska CB, Rhodes DJ, Conners AL, Jones KN, Carter RE, Lingineni RK, Vachon CM. Background parenchymal uptake during molecular breast imaging and associated clinical factors. Am J Roentgenol. 2015; 204 (3): W363–W370.

15. Hruska CB, Conners AL, Vachon CM, O'Connor MK, Shuster LT, Bartley AC, Rhodes DJ. Effect of menstrual cycle phase on background parenchymal uptake at molecular breast imaging. Acad Radiol. 2015; 22 (9): 1147–56.

16. Hruska CB, Scott CG, Conners AL, Whaley DH, Rhodes DJ, Carter RE, O'Connor MK, Hunt KN, Brandt KR, Vachon CM. Background parenchymal uptake on molecular breast imaging as a breast cancer risk factor: a case-control study. Breast Cancer Res. 2016; 18 (1): 42.

17. Welling M.M., Alberto R. Performance of a 99mTc-labelled 1-thio-beta-D-glucose 2,3,4,6-tetra-acetate analogue in the detection of infections and tumours in mice: a comparison with [18F]FDG. Nucl Med Commun. 2010; 31 (3): 239–248.

18. Ganapathy V., Thangaraju M., Prasad P.D. Nutrient transporters in cancer: relevance to Warburg hypothesis and beyond. Pharmacol Ther. 2009; 121 (1): 29–40.

19. Ong L.C., Jin Y., Song I.C. et al. 2-[18F]-2-deoxy-D-glucose (FDG) uptake in human tumor cells is related to the expression of GLUT-1 and hexokinase II. Acta Radiol. 2008; 49 (10): 1145–1153.

20. Yun H., Lee M., Kim S.S., Ha J. et al. Glucose deprivation increases mRNA stability of vascular endothelial growth factor through activation of AMP-activated protein kinase in DU145 prostate carcinoma. J Biol Chem. 2005; 280 (11): P. 9963–9972.

21. Guo G.F., Cai Y.C., Zhang B. et al. Overexpression of SGLT1 and EGFR in colorectal cancer showing a correlation with the prognosis. Med Oncol. 2011; 28. Suppl 1: S197–203.

22. Huber S.M., Misovic M., Mayer C. et al. EGFR-mediated stimulation of sodium/glucose cotransport promotes survival of irradiated human. Radiother Oncol. 2012;103 (3): 373–379.

.

References:

1. Bray, F., Ferlay, J., Soerjomataram, I., Siegel, R. L., Torre, L. A., & Jemal, A. (2018). Global Cancer Statistics 2018: GLOBOCAN Estimates of Incidence and Mortality Worldwide for 36 Cancers in 185 Countries. CA: A Cancer Journal for Clinicians. doi:10.3322/caac.21492

2. Malignant Tumors in Russia in 2017 (Incidence and Mortality). Editors: A.D. Kaprin, V.V. Starinskiy, G.V. Petrova – P.A. Hertsen Moscow Oncology Research Center – branch of FSBI NMRRC of the Ministry of Health of Russia, Moscow, 2018 (in Russian).

3. Barkan, N. P., Karahisar Turan, S., Yildizhan, H., Özel Demiralp, F. D., Uslu, B., & Ozkan, S. A. Conventional and current imaging techniques in cancer research and clinics. Design of Nanostructures for Theranostics Application. 2018; 493–528. doi:10.1016/b978-0-12-813669-0.00012-9

4. Zavadovskaya V.D., Kourazhov A.P., Kilina O.Yu., Choynzonov E.L., Chernov V.I., Slonimskaya E.M., Bogoutdinova A.V., Anisenya I.I., Rodionova O.V., Titskay A.A., Sinilkin I.G. Differential Diagnostics Inflammatory and Neoplastic Processes of Locomotor Sistem with 199TL-chloride Scintigraphy. Medical Visualization 2009; 4: 55-65.

5. Medvedeva A., Chernov V., Sinilkin I., Zelchan R., Belevich Y., Chizhevskaya S., Slonimskaya E., Bragina O., Choynzonov E. 99mTc MIBI SPECT as a tool for effectiveness of neoadjuvant chemotherapy evaluation. European Journal of Nuclear Medicine and Molecular Imaging. 2016; 43 (S1): 278.

6. Genseke P, Wetz C, Wallbaum T, Kreissl MC, Ghazzawi S, Schreiber J, Amthauer H, Grosser OS. Pre-operative quantification of pulmonary function using hybrid-SPECT/low-dose-CT: A pilot study. Lung Cancer. 2018; 118: 155-160. doi: 10.1016/j.lungcan.2018.02.010.

7. Nikolaev A. Ya. Biological chemistry. 3rd ed. Moscow, Medical News Agency, 2004 (in Russian).

8. Zelchan R.V., Medvedeva A.A., Bragina O.D. et al. The study of the general acute toxicity of a new radiopharmaceutical 99mTc-1-thio-D-glucose in the experiment. Molecular Medicine. 2019; 19 (1): 58-66. doi: doi:10.29296/24999490-2019-01-09 (in Russian).

9. Zelchan R.V., Medvedeva A.A., Sinilkin I.G. et al. The study of the functional suitability of the tumor medication 99mTc-1-thio-D-glucose in the experiment. Molecular Medicine. 2018; 16 (3): 54-57 (in Russian).

10. Zeltchan R., Medvedeva A., Sinilkin I., Chernov V., Stasyuk E., Rogov A., Skuridin V. Study of potential utility of new radiopharmaceuticals based on technetium-99m labeled derivative of glucose. Paper presented at the AIP Conference Proceedings. 2016. 1760 doi:10.1063/1.4960291

11. Chernov V.I., Dudnikova E.A., Zelchan R.V., Kravchuk T.L., Danilova A.V., Medvedeva A.A., Sinilkin I.G., Bragina O.D., Goldberg V.E., Goldberg A.V., Frolova I.G. The first experience of using 99mTc-1-thio-d-glucose for single-photon emission computed tomography imaging of lymphomas. Сибирский онкологический журнал. 2018; 17 (4): 81-87.

12. Chernov V.I., Dudnikova E.A., Goldberg V.E., Kravchuk T.L., Danilova A.V., Zelchan R.V., Medvedeva A.A., Sinilkin I.G., Bragina O .D., Belevich Yu.V., Koroleva E.S. Single-photon emission computed tomography in the diagnosis and monitoring of lymphoproliferative diseases. Medical Radiology and Radiation Safety. 2019; 64 (3): 58–63. doi:10.12737/article_5cf3dfefe60b13.90120976

13. Khalkhali I, Iraniha S, Diggles LE, Cutrone JA, Mishkin FS. Scintimammography: the new role of technetium-99m Sestamibi imaging for the diagnosis of breast carcinoma. Q J Nucl Med. 1997; 41 (3): 231-8. Review. PubMed PMID: 9274131.

14. Hruska CB, Rhodes DJ, Conners AL, Jones KN, Carter RE, Lingineni RK, Vachon CM. Background parenchymal uptake during molecular breast imaging and associated clinical factors. Am J Roentgenol. 2015; 204 (3): W363–W370

15. Hruska CB, Conners AL, Vachon CM, O'Connor MK, Shuster LT, Bartley AC, Rhodes DJ. Effect of menstrual cycle phase on background parenchymal uptake at molecular breast imaging. Acad Radiol. 2015; 22 (9): 1147–56.

16. Hruska CB, Scott CG, Conners AL, Whaley DH, Rhodes DJ, Carter RE, O'Connor MK, Hunt KN, Brandt KR, Vachon CM. Background parenchymal uptake on molecular breast imaging as a breast cancer risk factor: a case-control study. Breast Cancer Res. 2016; 18 (1): 42.

17. Welling M.M., Alberto R. Performance of a 99mTc-labelled 1-thio-beta-D-glucose 2,3,4,6-tetra-acetate analogue in the detection of infections and tumours in mice: a comparison with [18F]FDG. Nucl Med Commun. 2010; 31 (3): 239–248.

18. Ganapathy V., Thangaraju M., Prasad P.D. Nutrient transporters in cancer: relevance to Warburg hypothesis and beyond. Pharmacol Ther. 2009; 121 (1): 29–40.

19. Ong L.C., Jin Y., Song I.C. et al. 2-[18F]-2-deoxy-D-glucose (FDG) uptake in human tumor cells is related to the expression of GLUT-1 and hexokinase II. Acta Radiol. 2008; 49 (10): 1145–1153.

20. Yun H., Lee M., Kim S.S., Ha J. et al. Glucose deprivation increases mRNA stability of vascular endothelial growth factor through activation of AMP-activated protein kinase in DU145 prostate carcinoma. J Biol Chem. 2005; 280 (11): P. 9963–9972.

21. Guo G.F., Cai Y.C., Zhang B. et al. Overexpression of SGLT1 and EGFR in colorectal cancer showing a correlation with the prognosis. Med Oncol. 2011; 28. Suppl 1: S197–203.

22. Huber S.M., Misovic M., Mayer C. et al. EGFR-mediated stimulation of sodium/glucose cotransport promotes survival of irradiated human. Radiother Oncol. 2012;103 (3): 373–379.

ОРИГИНАЛЬНАЯ СТАТЬЯ

РОЛЬ УЛЬТРАЗВУКОВОЙ ЭЛАСТОГРАФИИ СДВИГОВОЙ ВОЛНЫ И ЭХОМОРФОМЕТРИИ ШЕЙКИ МАТКИ В ПРОГНОЗИРОВАНИИ ПРЕЖДЕВРЕМЕННЫХ РОДОВ

Тухбатуллин М.Г.[1], Янакова К.В.[2]

1 – Казанская государственная медицинская академия – филиал ФГБОУ ДПО «Российская медицинская академия непрерывного профессионального образования» Минздрава России. г. Казань, Россия.
2 – ГАУЗ «Городская клиническая больница №7». г. Казань, Россия.

Цель исследования. Определение роли ультразвуковой эластографии сдвиговой волны и эхоморфометрии шейки матки в прогнозировании преждевременных родов у беременных женщин на сроке беременности 16-32 недель.

Материалы и методы. С 1 января 2018 г. по 1 января 2019 г. в исследование были включены 348 беременных женщин на сроке беременности 16-32 недели (средний срок: 22,4±3,16). Средний возраст женщин составил 28,44±6,28 лет (17-44). На первом этапе исследования было проведено ультразвуковое измерение шейки матки, в результате которого мы выделили группу женщин (N=33) высокого риска по преждевременным родам (длина шейки матки ≤ 25 мм). На втором этапе исследования у женщин группы высокого риска при помощи ультразвуковой эластографии сдвиговой волны (УЭСВ) проведено исследование жесткости шейки матки. Путем статистического анализа методом бинарной регрессии и дальнейшего построения ROC-кривых (receiveroperatingcharacteristic – кривая операционных характеристик приемника) изучена эффективность эхоморфометрии в прогнозировании преждевременных родов.

Результаты. Средняя длина шейки матки составила 26,6±2,8 мм (16-27). При этом у беременных, у которых в результате были преждевременные роды, длина шейки матки составила 25,3±3,3 мм, а у беременных, которые родили в срок, составила 27±2,5 мм (p<0,0001). Соотношение жесткости шейки матки к жесткости передней стенки матки (референтная точка) у женщин с короткой шейкой матки и с преждевременными родами статистически достоверно (p<0,0001) было ниже (0,89 ± 0,2; 0,46-1,45) по сравнению с беременными с короткой шейкой, которые родили в срок (1,19±0,32; 0,63-2,7). Построение ROC-кривых показало, что диагностические характеристики при сочетании трансвагинального измерения шейки матки и количественной эластографии показывают высокую эффективность прогнозирования преждевременных родов (AUC=0,74, p<0,0001) по сравнению только с трансвагинальным измерением длины шейки матки.

Заключение. Ультразвуковые методы исследования шейки матки, включающие трансвагинальное измерение длины шейки матки и определение жесткости шейки матки методом ультразвуковой эластографии сдвиговой волны, являются эффективным способом прогнозирования преждевременных родов во втором и третьем триместре беременности.

Ключевые слова: ультразвуковая эластография сдвиговой волны, эхоморфометрия шейки матки, преждевременные роды, длина шейки матки, жесткость шейки матки.

Контактный автор: Тухбатуллин М.Г., e-mail: munir.tuhbatullin@tatar.ru

Для цитирования: Тухбатуллин М.Г., Янакова К.В. Роль ультразвуковой эластографии сдвиговой волны и эхоморфометрии шейки матки в прогнозировании преждевременных родов. REJR 2019; 9(4):97-105. DOI:10.21569/2222-7415-2019-9-4-97-105.

Статья получена: 18.08.19 **Статья принята:** 28.10.19

SHEAR-WAVE ELASTOGRAPHY AND ECHOMORPHOMETRY OF UTERINE CERVIC IN PRETERM BIRTH PREDICTION

Tukhbatullin M.G.[1], Yanakova K.V.[2]

1 – Kazan State Medical Academy – Branch of Federal State Budget Educational Establishment for Complementary Professional Education "Russian Medical Academy of Continuous Professional Education" of Ministry of Health of Russia. Kazan, Russia

2 – Municipal Clinical Hospital No.7. Kazan, Russia

Purpose. To determine the role of shear-wave elastography and echomorphometry of the uterine cervix in the prediction of preterm birth in pregnant women on the gestational age 16-32 weeks.

Materials and methods. From 1st of January, 2018 till 1st of January, 2019 348 pregnant women were included in the investigation on the gestational age 16-32 weeks (mean: 22.4±3.16). Mean women age was 28.44±6.28 y.o. (min-max: 17-44). On the first stage of the investigation was carried out the transvaginal ultrasound measurement of the cervical length. As a result of this measurement we determined a group of pregnant women (N=33) with high risk of preterm birth (cervical length ≤ 25mm). On the second stage in these women a Shear-Wave Elastography was carried out in order to determine cervical elasticity. We performed statistical analysis with the binary regression method and further construction of ROC (receiver operating characteristic)-curves.

Results. Mean cervical length was 26.6±2.8 mm (16-27). The pregnant women, who had preterm the cervical length was 25.3± 3.3 mm, meanwhile in the women, who delivered at term, the cervical length was 27± 2.5 mm (p<0,0001). The SWE-ratio in the women with shorter cervix and who had preterm was significantly (p<0,0001) less (0.89 ± 0.2; 0.46-1.45) than in pregnant women with short cervix who delivered at term (1.19±0.32; 0.63-2.7). While constructing ROC-curves we determined, that diagnostic performance of the transvaginal measurement of cervical length and Shear Wave Elastography is higher in the prediction of preterm birth (AUC=0.74 , p<0.0001) then in the case of cervical measurement.

Conclusion. Shear-wave elastography in combination with echomorphometry of uterine cervix is an effective tool of the prediction of preterm birth during second and third trimesters of pregnancy.

Keywords: Shear-wave elastography, echomorphometry of uterine cervix, preterm birth, cervical length, SWE-ratio.

Corresponding author: Tukhbatullin M.G., e-mail: munir.tuhbatullin@tatar.ru

For citation: Tukhbatullin M.G., Yanakova K.V. Shear-wave elastography and echomorphometry of uterine cervic in preterm birth prediction. REJR 2019; 9(4):97-105. DOI:10.21569/2222-7415-2019-9-4-97-105.

.

Received: 18.08.19 **Accepted:** 28.10.19

До сих пор, как некоторыми исследователями была доказана связь между короткой длиной шейки матки (ШМ) в третьем триместре беременности и последующими преждевременными родами, измерение шейки матки во время ультразвукового исследования в третьем триместре стало рутинной процедурой [1–3]. Однако фактический уровень преждевременных родов варьирует в зависимости от группы риска беременных с короткой шейкой. Например, у первородящих с короткой шейкой матки (≤ 25 мм) без преждевременных родов в анамнезе (группа низкого риска), частота преждевременных родов составляет 14%-16,2% [4, 5]. И наоборот, короткая шейка матки у беременных группы высокого риска ассоциируется со значительно высоким риском преждевременных родов: 44%-55% [6, 7].

С другой стороны, очевидно, что частота преждевременных родов не всегда точно прогнозируется методом ультразвукового измерения шейки матки, учитывая, что в ранее проведенных исследованиях преждевременные роды по факту произошли менее чем у половины пациентов с короткой ШМ. Например, в одном корейском когортном исследовании, с последовательным включением 3296 женщин с одноплодной беременностью, регулярно измеряли длину шейки матки между 20 и 24 неделями, и в результате выявили, что преждевременные роды (< 34 недели) были зарегистрированы

всего у 26% женщин с короткой шейкой матки (≤ 25 мм) [8].

Ультразвуковая эластография, оценивающая механические свойства шейки матки, яв-

ляется перспективным вспомогательным инструментом в контексте классического ультразвукового исследования [9, 10]. В клинической практике в настоящее время применяются 2 основных типа эластографического исследования: компрессионная эластография и эластография сдвиговой волны с качественными и количественными показателями. Последняя основана на измерении жесткости тканей под воздействием сдвиговых волн. В основе исследования лежит принцип, что при сжатии мягкие ткани деформируются больше по сравнению с жесткими [11 – 13].

С учетом вышеописанного, мы поставили цель: определение роли ультразвуковой эластографии сдвиговой волны и эхоморфометрии шейки матки в прогнозировании преждевременных родов у беременных женщин на сроке беременности 16-32 недель.

Материалы и методы исследования.

На базе Перинатального центра ГАУЗ «Республиканская клиническая больница» Министерства здравоохранения Республики Татарстан г. Казани с 1 января 2018 г. по 1 января 2019 г. были изучены 348 женщин по заранее отобранным критериям включения: одноплодная беременность, срок беременности не менее 16 недель и не более 32 недель. Критериями исключения служили многоплодная беременность, аномалии плаценты или ее предлежания (placentaprevia, abruptioplacentae), наличие беременности с применением токолитиков или кольца Мейера на шейке матки. При обнаружении короткой шейки матки (≤ 25 мм) у беременных женщин, во время того же ультразвукового исследования, проводилось изучение жесткости шейки матки при помощи УЭСВ. За беременными женщинами с короткой ШМ наблюдали до родов и регистрировали как исход беременности, так и различные акушерско-гинекологические характеристики.

Исследования проводились на аппарате Aixplorer® компании SuperSonicImagine (Франция), способного генерировать сдвиговые волны, измерять скорость их распространения (м/с) и оценивать жесткость тканей (в кПа).

Методика измерения длины шейки матки.

Длина шейки матки измерялась трансвагинально. Измерение проводилось после опорожнения мочевого пузыря, при исключении любой компрессии датчиком, строго в среднесагиттальной плоскости. В процессе измерения определялось расстояние между наружным и гистологическим внутренним зевом по прямой линии (рис. 1).

Методика проведения УЭСВ шейки матки.

У беременных с короткой шейкой УЭСВ проводилась во время того же исследования на том же ультразвуковом аппарате. Во время исследования беременная лежала в положении дорсальной литотомии и шейка визуализировалась в режиме серой шкалы в среднесагиттальном срезе. Измерения проводились непосредственно во время исследования. Во время движений плода мы не проводили измерения. Все эластографические измерения шейки матки были проведены одним и тем же исследователем. При выполнении УЭСВ отсутствовала необходимость компрессии датчиком, нужно только соприкосновение поверхности датчика и шейки. Что касается «референсной ткани», то нами была разработана авторская методика сравнения жесткости шейки матки с жесткостью миометрия [14]. На последнем этапе проводилась количественная оценка упругости (в кПа) с помощью специальной измерительной метки (Q-box). После того, как исследователь размещает Q-box в зоне интереса, аппарат измеряет максимальные, минимальные и средние значения эластичности, а также стандартное отклонение от среднего в данной зоне (рис. 2). При установке Q-box на эластограмме, он автоматически дублируется на ультразвуковом изображении в серой шкале. Помимо определения жесткости в заданной зоне, имеется возможность рассчитать соотношение значений жесткости с определением SWE- Ratio. Измерительные метки ставятся в различных зонах: обычно Q-box 1 ставится в зоне изучаемой ткани (в данном исследовании метка устанавливалась в проекции средней трети шейки матки, исключая зону внутреннего зева), а Q-box 2 – в зоне референсной ткани. В результате измерения соотношения SWE=Q-box 1/Q-box 2 выводится абсолютное значение, при этом если SWE>1, то жесткость изучаемой ткани выше жесткости референсной ткани и, наоборот, если SWE<1, то изучаемая ткань мягче референсной ткани.

В качестве «референсной ткани» для сравнения жесткости шейки матки во время беременности мы предлагаем область на уровне нижней трети передней стенки тела матки. Передняя стенка тела матки была выбрана не случайно: во-первых, эта область доступна, как при трансвагинальном, так и при трансабдоминальном исследовании (что сокращает время обследования), во-вторых, данный подход делает исследование наиболее безопасным для плода [15].

Статистический анализ.

Базовые и акушерские характеристики беременных женщин с или без преждевременных родов сравнивались при помощи теста x2, точного критерия Фишера и U теста Mann-Whitney. Также были рассчитаны частота встречаемости признака, средние и межквартильные интервалы, и сравнивались между со

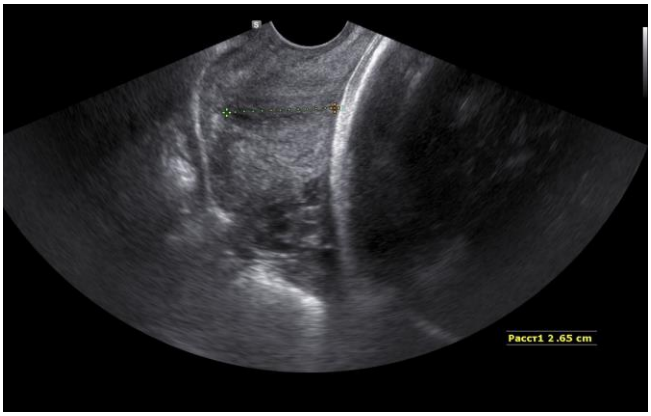

Рис. 1 (Fig. 1)

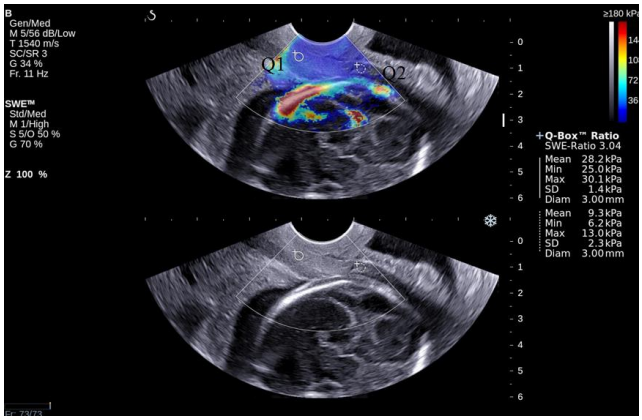

Рис. 2 (Fig. 2)

Рис. 1. Сонограмма.

Трансвагинальное измерение длины шейки матки на 30-й неделе беременности.

Fig. 1. Ultrasound.

Transvaginal measurement of the length of uterine cervix on the 30th gestational week.

Рис. 2. Эластография сдвиговой волны на сроке беременности 26 недель.

Метка Q1 расположена в области шейки матки и метка Q2 на нижней трети передней стенки матки.

Fig. 2. Shear Wave elastography (Cervical elastogram) on the 26th gestational week.

Q1 is situated on the uterine cervix, and Q2 is situated on the lower third of the anterior uterine wall.

бой. Для оценки диагностических характеристик были построены кривые соотношений правильного или ложного обнаружения сигналов (ROC-curve – receiver operating characteristic curve) и рассчитаны площади под кривыми (AUC). При наличии множественных параметров для анализа мы применили модели логистической регрессии для построения прогностического алгоритма.

Результаты исследования.

Базовые и акушерские характеристики беременных приведены в таблице №1 (возраст, срок беременности, количество родов, наличие преждевременных родов в анамнезе, наличие сопутствующей патологии, индекс массы тела). При применении значения «cut-off» длины шейки матки 25 мм, рекомендованный Фондом Фетальной Медицины в качестве порогового значения [16] для выявления риска преждевременных родов, мы выделили группу из 33 беременных с короткой шейкой матки (группа высокого риска по преждевременным родам), у которых провели УЭСВ шейки матки. Краткие характеристики беременных приведены в таблице №2, из которой следует, что статистически достоверной разницы (двухсторонний $p<0,05$) не выявлено ни по одному из факторов. У беременных группы высокого риска по преждевременным родам (с короткой шейкой матки) было проведено УЭСВ, данные которой приведены в таблице №3.

Следующим шагом было определение диагностических характеристик трансвагинального измерения длины шейки матки в качестве прогностического теста для преждевременных родов. На рисунке 3 приведена ROC-кривая. Площадь под кривой (AUC – area under the curve) составила 0,357 (0,284-0,431). Как видно из диаграммы, кривая полностью располагается ниже классификационной бисектрисы, что говорит о высокой чувствительности и низкой специфичности теста (cut off 25мм; Sn= 88,9%; Sp=6,7%).

Далее, построена ROC-кривая для комбинированного теста, включающая определение жесткости шейки матки у женщин с короткой длиной шейки (рис. 4). Как видно из рисунка, кривая располагается выше классификационной биссектрисы и площадь над кривой значительно больше (AUC=0,74). Это говорит о высокой чувствительности и специфичности теста (при значении cut off прогнозированной вероятности наступления преждевременных родов (predict edprobability) 0,24;0 Sn= 69%; Sp=67%).

Так как беременные женщины наблюдались до момента исхода родов, в таблице №4 резюмированы основные данные относительно исхода родов и сопутствующего лечения при необходимости.

Как видно их таблицы №4, после измерения длины шейки матки план ведения беременности и мероприятия по профилактике преждевременных родов не отличались в обеих группах.

Обсуждение.

Процесс созревания шейки матки, кото

Таблица №1. Базовые характеристики беременных женщин.

Характеристика	Без спонтанных преждевременных родов (N=277)	Спонтанные преждевременные роды (N=71)	p
Возраст*	29 (24-34)	29 (25-33)	0,7
Роды в анамнезе (повторнородящие)**	190 (68,6%)	45 (63,4%)	0,4
Преждевременные роды в анамнезе*	35 (12,7 %)	13 (18,3%)	0,25
ИМТ до беременности*	21 (20-23)	21 (19-22)	0,3
Сопутствующие заболевания**	13 (4,6%)	9 (12,7%)	0,064
СД I	5 (1,8%)	3 (4,2%)	0,49
ГБ	3 (1,1%)	1 (1,4%)	0,32
Курение	5 (1,8%)	5 (7,0%)	0,11
Срок беременности*	22 (20-26)	22 (20-23)	0,06
Длина шейки матки*	27 (25-29)	26 (24-28)	**0,0002**

Примечание: * - непрерывные переменные представлены в виде медианы и межквартильного интервала в скобках.

**** - для дихотомических переменных данные представлены в виде частоты признака и его процентной доли в скобках.**

Таблица №2. Характеристики беременных женщин с короткой шейкой матки (длина ≤25 мм).

Характеристика	Без спонтанных преждевременных родов (N=15)	Спонтанные преждевременные роды (N=18)	p
Возраст*	35 (20-36)	26,5 (20-30)	0,054
Роды в анамнезе (повторнородящие)**	15 (100%)	12 (70,6%)	0,05
Преждевременные роды в анамнезе*	1 (6,7%)	11 (61,1%)	0,05
ИМТ до беременности*	21 (20-23)	22 (20-22)	0,63
Сопутствующие заболевания**	1 (6, 7%)	5 (11,1%)	0,6
СД I	0	2 (11,8%)	-
ГБ	0	0	-
Курение	1 (6, 7%)	0	-
Срок беременности*	22 (20-25)	20 (20-25)	0,5
Длина шейки матки*	20 (20-22)	20 (19-22)	0,74

Примечание: * - непрерывные переменные представлены в виде медианы и межквартильного интервала в скобках.

**** - для дихотомических переменных данные представлены в виде частоты признака и его процентной доли в скобках.**

Таблица №3. Результаты УЭСВ у беременных с короткой шейкой матки на сроке 16-32 недель.

	Жесткость шейки матки (Q1)	Жесткость референтной точки стенки матки (Q2)	SWE-ratio (Q1/Q2)
Основная гр ппа	16 (14-18)	24,5 (22-30)	0,7 (0,6-0,8)
Группа контроля	28 (24-34)	24 (22-26)	1,1 (0,9-1,3)
P	<0,00001	0,18	0,0001
Общая	19 (16-28)	24 (22-28)	0,92 (0,77-1,04)

Примечание: переменные представлены в виде медианы и межквартильного интервала в скобках.

Таблица №4. Особенности клинического течения после измерения длины шейки матки до момента исхода беременности.

Характеристика	Без спонтанных преждевременных родов (N=277)	Спонтанные преждевременные роды (N=71)	p
Профилактический серкляж после змерения длины ШМ	19 (6,9%)	14 (19,7%)	0,072
Токолитики после измерения длины ШМ	8 (2,9%)	7 (9,8%)	0,087
Прогестерон после измерения длины ШМ	172 (62%)	68 (95,8%)	0,024
Преэклампсия	5 (1,8%)	1 (1,4%)	0,9
Интервал с момента исследования до родов (дн)	96,2 (65,5-120,5)	65,7 (38,9-74,8)	**0,0001**
Гестационный возраст на момент родов	38,4 (38,1-39,2)	33,14 (31-36)	**<0,0001**
Кесарево сечение	92 (33,2%)	29 (40,9%)	0,21

Примечание: непрерывные переменные представлены в виде медианы и межквартильного интервала в скобках, для дихотомических переменных данные представлены в виде частоты признака и его процентной доли в скобках.

рый характеризуется размягчением, сглаживанием и раскрытием шейки, начинается за несколько дней или недель до родов и доходит до пика собственно перед родами. Традиционно, процесс и степень созревания шейки матки оценивались при помощи 10-балльной шкалы Бишоп [17]. Однако этот метод субъективный и полуколичественный, более того, обладает низкой специфичностью и эта шкала не совсем подходит для прогнозирования преждевремен ных родов [18]. Оценка состояния шейки матки является самым важным участком диагностики для прогнозирования преждевременных родов, так как изменение шейки матки является маркером, свидетельствующим о возможных преждевременных родов [19]. Исследователями уже доказано, что при влагалищном исследовании недооценивается длина шейки матки, и что трансвагинально измеренная длина шейки матки является намного чувствительным и специфичным методом для прогнозирования преждевременных родов [20]. С другой стороны, как было отмечено выше, созревание шейки матки подразумевает не только ее укорочение, доступное измерению путем трансвагинального УЗИ, но и ее размягчение [11]. По данным некоторых исследователей, последнее начинается сразу после оплодотворения и более точно отражает биохимические и механические процессы в шейке матки во время беременности [9]. Таким образом, возможность оценки таких компонентов созревания шейки матки, как укорочение и размягчение, при помощи комбинированных эхоморфометрических методов (трансвагинальное ультразвуковое измерение шейки матки и УЭСВ) поможет с большей чувствительностью и специфичностью прогнозировать преждевременные роды. Данное исследование разделено на 2 этапа. На первом этапе при помощи трансвагинального измерения шейки матки выделили группу высокого риска из 33 беременных, у которых длина шейки матки была меньше 25 мм. На втором этапе у данных беременных была проведена УЭСВ. В результате выявлено, что у беременных женщин с короткой шейкой матки, у которых в результате наступили преждевременные роды, плотность шейки матки была статистически достоверно ниже по сравнению с беременными, которые родили в срок. Также, при определении SWE-ratio с выбором в качестве референтной точки область нижней трети передней стенки

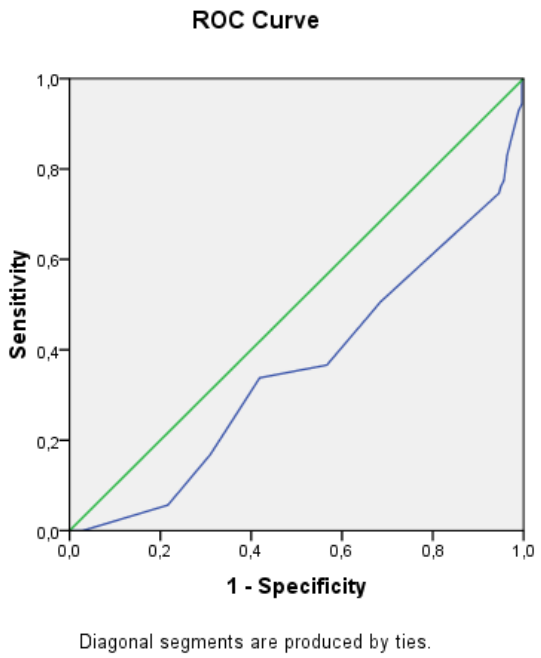

Рис. 3 (Fig. 3)

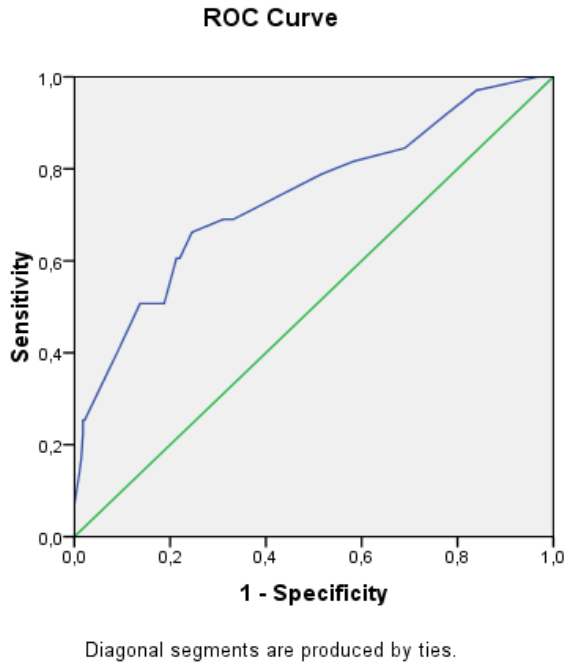

Рис. 4 (Fig. 4)

Рис. 3. ROC-кривая трансвагинально измеренной длины шейки матки в качестве диагностического инструмента для прогнозирования преждевременных родов.

Fig. 3. ROC-curve of transvaginal measurement of cervical length as a diagnostic tool for the prediction of preterm birth.

Рис. 4. ROC-кривая комбинированной эхоморфометрии в качестве диагностического инструмента для прогнозирования преждевременных родов.

Fig. 4. ROC-curve of the combined use of transvaginal measurement of cervical length and SWE of uterine cervix as a diagnostic tool for the prediction of preterm birth.

матки, мы выявили, что при преждевременных родах SWE-ratio статистически достоверно ниже по сравнению с беременными, которые родили в срок. В данном исследовании не выявлена прогностическая роль таких факторов, как роды в анамнезе или преждевременные роды в анамнезе. Между группами не было статистически достоверной разницы по факторам возраста, индекса массы тела или по сопутствующим заболеваниям.

Заключение.

На сроке беременности 16-32 недели проведение ультразвуковой эластографии сдвиговой волны у беременных женщин с короткой шейкой матки является эффективным диагностическим методом, помогающим прогнозировать преждевременные роды с чувствительностью 69%, со специфичностью 67% и с AUC=0,74.

Источник финансирования и конфликт интересов.

Авторы данной статьи подтвердили отсутствие финансовой поддержки исследования и конфликта интересов, о которых необходимо сообщить.

Список Литературы:

1. Berghella V., Palacio M., Ness A., Alfirevic Z., Nicolaides K.H., Saccone G. Cervical length screening for prevention of preterm birth in singleton pregnancy with threatened preterm labor: systematic review and meta-analysis of randomized controlled trials using individual patient-level data. Ultrasound Obstet Gynecol. 2019; 49(3): 322–329.

2. Iams J.D., Goldenberg R.L., Meis P.J., Mercer B.M., Moawad A., Das A. et al. The length of the cervix and the risk of spontaneous premature delivery. National Institute of Child Health and Human Development Maternal Fetal Medicine Unit Network. N Engl J Med. 1996; 334(9): 567–572.

3. Miller E.S., Tita A.T., Grobman W.A. Second-Trimester Cervical Length Screening Among Asymptomatic Women: An Evaluation of Risk-Based Strategies. Obstet Gynecol. 2015; 126(1):61–66.

4. Esplin M.S., Elovitz M.A., Iams J.D., Parker C.B., Wapner R.J., Grobman W.A. et al.. Predictive Accuracy of Serial Transvaginal Cervical Lengths and Quantitative Vaginal Fetal Fibronectin Levels for Spontaneous Preterm Birth Among Nulliparous Women. JAMA. 2017; 317(10): 1047–1056.

5. Iams J.D., Goldenberg R.L., Mercer B.M., Moawad A.H,. Meis P.J., Das A.F. et al. The preterm prediction study: can low-risk women destined for spontaneous preterm birth be identified? Am J Obstet Gynecol . 2001; 184(4): 652–655.

6. Owen J., Yost N., Berghella V., Thom E., Swain M., Dildy G.A. Mid-trimester endovaginal sonography in women at high risk for spontaneous preterm birth. JAMA. 2001; 286(11):1340–1348.

7. Winer N., Bretelle F., Senat M. V., Bohec C., Deruelle P., Perrotin F. et al. 17 alpha-hydroxyprogesterone caproate does not prolong pregnancy or reduce the rate of preterm birth in women at high risk for preterm delivery and a short cervix: a randomized controlled trial. Am J Obstet Gynecol. 2015; 212(4): 485.e1-485.e10.

8. Cho S.H., Park K.H., Jung E.Y., Joo J.K., Jang J.A., Yoo H.N. Maternal Characteristics, Short Mid-Trimester Cervical Length, and Preterm Delivery. J Korean Med Sci. 2017; 32(3): 488–494.

9. Янакова К.В., Тухбатуллин М.Г., Терегулова Л.Е. Современные аспекты применения соноэластографии в системе пренатальной диагностики. Неделя науки. Материалы всероссийского молодёжного форума с международным участием. 2015; 38-39.

10. Тухбатуллин М., Янакова К.В. Возможности ультразвуковой эластографии в исследовании состояния шейки матки беременных группы высокого риска на ранних сроках. Казанский медицинский журнал. 2016. 97(4): 656-661

11. Fruscalzo A, Mazza E, Feltovich H, Schmitz R. Cervical elastography during pregnancy: a critical review of current approaches with a focus on controversies and limitations. J Med Ultrason (2001). 43(4): 493–504.

12. Янакова К., Тухбатуллин М.Г. Эластичнось шейки матки у беременных группы высокого риска по хромосомной патологии плода. Практическая медицина. 2019; 9 (101): 131-141.

13. Тухбатуллин М., Янакова К.В., Терегулова Л.Е. Ультразвуковая эластография в исследовании шейки матки у беременных женщин в I триместре. Ультразвуковая и функциональная диагностика. Тезисы VII Съезда РАСУДМ, Москва. 2015; 5S: 176-177.

14. Тухбатуллин М.Г., Янакова К.В. , Терегулова Л.Е. Патент РФ No 0002629236 Способ отбора беременных женщин для проведения инвазивной диагностики хромосомных аномалий плода в первом триместре беременности методом соноэластографии сдвиговой волны. 2017; 22.

15. Sisco R., Dominguez E., and Agüero O. Early signs of pregnancy revealed by genital examination. AJOG. 1943; 3: 189–197.

16. Liem S.M.S., vande Mheen L., Bekedam D.J., van Pampus M. G., Opmeer B.C., Lim A.C. et al. Cervical Length Measurement for the Prediction of Preterm Birth in Symptomatic Women with a Twin Pregnancy: A Systematic Review and Meta-Analysis. Obstet Gynecol Int. 2013; 2013: 1–7.

17. Bishop E.H. Pelvic scoring for elective induction. Obstet Gynecol. 1964; 24: 266–8.

18. Rozenberg P. The secret cervix. Ultrasound Obstet Gynecol. 2008; 2: 126–7.

19. O'Hara S., Zelesco M., Sun Z. Cervical length for predicting preterm birth and a comparison of ultrasonic measurement techniques. Australas J Ultrasound Med. 2013; 16(3): 124–134.

20. Lim K., Butt K. C.J. SOGC Clinical Practice Guideline. Ultrasonographic cervical length assessment in predicting preterm birth in singleton pregnancies. J Obs Gynaecol Can. 2011;33 (5): 486–499.

.

References:

1. Berghella V., Palacio M., Ness A., Alfirevic Z., Nicolaides K.H., Saccone G. Cervical length screening for prevention of preterm birth in singleton pregnancy with threatened preterm labor: systematic review and meta-analysis of randomized controlled trials using individual patient-level data. Ultrasound Obstet Gynecol. 2019; 49(3): 322–329.

2. Iams J.D., Goldenberg R.L., Meis P.J., Mercer B.M., Moawad A., Das A. et al. The length of the cervix and the risk of spontaneous premature delivery. National Institute of Child Health and Human Development Maternal Fetal Medicine Unit Network. N Engl J Med. 1996; 334(9): 567–572.

3. Miller E.S., Tita A.T., Grobman W.A. Second-Trimester Cervical Length Screening Among Asymptomatic Women: An Evaluation of Risk-Based Strategies. Obstet Gynecol. 2015; 126(1):61–66.

4. Esplin M.S., Elovitz M.A., Iams J.D., Parker C.B., Wapner R.J., Grobman W.A. et al.. Predictive Accuracy of Serial Transvaginal Cervical Lengths and Quantitative Vaginal Fetal Fibronectin Levels for Spontaneous Preterm Birth Among Nulliparous Women. JAMA. 2017; 317(10): 1047–1056.

5. Iams J.D., Goldenberg R.L., Mercer B.M., Moawad A.H,. Meis P.J., Das A.F. et al. The preterm prediction study: can low-risk women destined for spontaneous preterm birth be identified? Am J Obstet Gynecol . 2001; 184(4): 652–655.

6. Owen J., Yost N., Berghella V., Thom E., Swain M., Dildy G.A. Mid-trimester endovaginal sonography in women at high risk for spontaneous preterm birth. JAMA. 2001; 286(11):1340–1348.

7. Winer N., Bretelle F., Senat M. V., Bohec C., Deruelle P., Perrotin F. et al. 17 alpha-hydroxyprogesterone caproate does not prolong pregnancy or reduce the rate of preterm birth in women at high risk for preterm delivery and a short cervix: a randomized controlled trial. Am J Obstet Gynecol. 2015; 212(4): 485.e1-485.e10.

8. Cho S.H., Park K.H., Jung E.Y., Joo J.K., Jang J.A., Yoo H.N. Maternal Characteristics, Short Mid-Trimester Cervical Length, and Preterm Delivery. J Korean Med Sci. 2017; 32(3): 488–494.

9. Janacova D. K., Tukhbatullin M. G., Teregulova L. E. Modern aspects of the use of sonography in the prenatal diagnosis system. The week of science. Materials of the all-Russian youth forum with international participation. 2015; 38-39. (in Russian).

10. Tukhbatullin M., Janacova K. V. Opportunities of ultrasound elastography in the study of the state of the cervix pregnant women with high risk in the early stages. Kazan medical journal. 2016. 97(4): 656-661. (in Russian).

11. Fruscalzo A., Mazza E., Feltovich H., Schmitz R. Cervical elastography during pregnancy: a critical review of current approaches with a focus on controversies and limitations. J Med Ultrason (2001). 43(4): 493–504.

12. Janacova K. V., Tukhbatullin M. G. Elasticity of the cervix in pregnant women at high risk for fetal chromosomal abnormalities. Practical medicine. 2019; 9 (101): 131-141. (in Russian).

13. Tukhbatullin M. G., Janakova K. V., Teregulova L. E. Ultrasound elastography in the study of the cervix in pregnant women in the first trimester. Ultrasound and functional diagnostics. Theses of the VII Congress of RASUDM, Moscow. 2015; 5S: 176-177. (in Russian).

14. Tukhbatullin M. G., yanakova K. V., Teregulova L. E. RF Patent No 0002629236 Method of selection of pregnant women for invasive diagnosis of chromosomal abnormalities of the fetus in the first trimester of pregnancy by shear wave sonoelastography. 2017; 22. (in Russian).

15. Sisco R., Dominguez E., and Agüero O. Early signs of pregnancy revealed by genital examination. AJOG. 1943; 3: 189–197.

16. Liem S.M.S., vande Mheen L., Bekedam D.J., van Pampus M. G., Opmeer B.C., Lim A.C. et al. Cervical Length Measurement for the Prediction of Preterm Birth in Symptomatic Women with a Twin Pregnancy: A Systematic Review and Meta-Analysis. Obstet Gynecol Int. 2013; 2013: 1–7.

17. Bishop E.H. Pelvic scoring for elective induction. Obstet Gynecol. 1964; 24: 266–8.

18. Rozenberg P. The secret cervix. Ultrasound Obstet Gynecol. 2008; 2: 126–7.

19. O'Hara S., Zelesco M., Sun Z. Cervical length for predicting preterm birth and a comparison of ultrasonic measurement techniques. Australas J Ultrasound Med. 2013; 16(3): 124–134.

20. Lim K., Butt K. C.J. SOGC Clinical Practice Guideline. Ultrasonographic cervical length assessment in predicting preterm birth in singleton pregnancies. J Obs Gynaecol Can. 2011;33 (5): 486–499..

ОРИГИНАЛЬНАЯ СТАТЬЯ

ВОЗМОЖНОСТИ КОМПЬЮТЕРНОЙ ТОМОГРАФИИ В ДИАГНОСТИКЕ ЗАБОЛЕВАНИЙ ТОЛСТОЙ КИШКИ

Кошелев Э.Г.[1,2], Китаев С.В.[1,4], Беляев Г.Ю.[1,3], Егоров А.А.[3], Штернис Т.А.[5]

1- ФГБУ ДПО «Центральная государственная медицинская академия» УДП РФ.
2 - ГКБ №1 им. Н.И. Пирогова.
3- ФГБУ «Поликлиника №2» УДП РФ.
4- Клинико-диагностический центр «МЕДСИ». г. Москва, Россия.
5 - ФГБОУ ВО «Кемеровский государственный медицинский университет» Минздрава России. г. Кемерово, Россия.

Цель исследования. Раскрытие возможностей мультисрезовой компьютерной томографии, выполняемой по стандартному протоколу с применением внутривенного болюсного контрастного усиления, в диагностике заболеваний толстой кишки на основании одного из распространенных симптомов – «утолщения стенки».

Материалы и методы. Проанализировано 359 компьютерно-томографических исследований брюшной полости, выполненных стандартным протоколом больным, поступившим в хирургические и гастроэнтерологические отделения в ФГБУ «НМХЦ им. Н.И. Пирогова» МЗРФ и ГКБ №1 им. Н.И. Пирогова ДЗМ за трехлетний период, с установленными диагнозами патологии толстой кишки.

Результаты и обсуждение. Утолщение стенки толстой кишки (ТК) явилось легко определяемым, равно маркерным симптомом патологии ТК, выявляемым при компьютерной томографии (p=0.0001). Утолщением стенки ТК считали толщину 5 мм и более. По протяженности изменения ТК больные были разделены на 3 группы: с фокальным (< 100 мм), сегментарным (100-400 мм) и диффузным (более 400 мм) утолщением стенки. Фокальное утолщение стенки ТК обнаружено в 191 случае (53%), сегментарное – в 108 (30%), диффузное – в 60 (17%). Причинами утолщения стенки ТК служили опухоли, воспалительные заболевания и ишемия. Утолщение стенки ТК сопровождали как неопластические, так и доброкачественные заболевания, с превалированием вторых и заболеваний воспалительного генеза в них (p=0,0001). Все выявленные утолщения кишечной стенки диффузного характера отражали проявление воспалительного процесса различного генеза у 60 больных (16,7%), с отсутствием в данной категории заболеваний опухолевого генеза (p=0,0001). Утолщения стенки ТК неопластического генеза (рак, лимфома), выявленные в 144 случаях (40%), определяемые в группах фокального (57%) и сегментарного (32%) утолщений, уступали по встречаемости доброкачественным изменениям – 215 случаев (60%). В группе доброкачественных изменений превалировали неспецифические воспалительные заболевания кишки (болезнь Крона, неспецифический язвенный колит, недифференцированный колит, дивертикулит). Доброкачественное утолщение стенки толстой кишки характеризовалось преимущественно диффузной протяженностью, за исключением узнаваемых дивертикулитов, сопровождавшихся преимущественно фокальным утолщением. На основании разницы протяженности утолщения стенки, представлялось возможным высоко достоверное разделение изменений на добро- и злокачественные. Однако нозологическая диагностика требовала учета всех признаков, определенных при КТ.

Заключение. Признак «утолщения» стенки ТК, в нашем исследовании, явился маркерным и позволил четко определить патологически изменённый участок толстой кишки при стандартной КТ брюшной полости.

Ключевые слова: толстая кишка, толщина стенки, рак толстой кишки, КТ-признаки заболеваний толстого кишечника.

Контактный автор: Кошелев Э.Г., e-mail: koshelev.69@mail.ru

Для цитирования: Кошелев Э.Г., Китаев С.В., Беляев Г.Ю., Егоров А.А., Штернис Т.А. Возможности компьютерной томографии в диагностике заболеваний толстой кишки. REJR 2019; 9(4):106-122. DOI:10.21569/2222-7415-2019-9-4-106-122.

Статья получена: **30.07.19** **Статья принята:** **12.09.19**

POSSIBILITIES OF COMPUTED TOMOGRAPHY IN THE DIAGNOSIS OF LARGE INTESTINE DISEASES

Koshelev E.G.[1,2], Kitayev S.V.[1,4], Belyaev G.Yu.[1,3], Egorov A.A.[3], Shternis T.A.[5]

1 - Central State Medical Academy of Department of Presidential Affairs. Moscow, Russia.
2 - N.I. Pirogov City Clinical Hospital №1.
3 - Polyclinic №2, Department of Presidential Affairs.
4 - Clinical Diagnostic Center MEDSI. Moscow, Russia.
5 - Kemerovo State Medical University the Ministry of Health of the Russian Federation. Kemerovo, Russia.

Purpose. To reveal the possibilities of multislice computed tomography (CT) performed according to the standard protocol using intravenous bolus contrast enhancement in the diagnosis of diseases of the large intestine (LI) on the basis of one of the common symptoms – "wall thickening".

Materials and methods. The analysis of 359 CT studies of the abdominal cavity performed by the standard protocol in patients admitted to the surgical and gastroenterological departments with established diagnoses of diseases of the LI.

Results and discussion. Thickening of the wall of the colon (LI) was easily determined visually, equally marker, a symptom of LI pathology detected by computed tomography (p=0.0001). The thickening of the wall of the LI was considered at 5 mm or more. By the length of the thickening of the large intestine walls, the patients were divided into 3 groups: with focal (less than 100 mm), segmental (100-400 mm) and diffuse (more than 400 mm) thickening. Focal thickening of the LI wall was found in 191 cases (53%), segmental -108 (30%), diffuse – 60 (17%). The causes of thickening of the LI wall were tumors, inflammatory diseases and ischemia, as well as secondary changes in systemic diseases and diseases with impaired blood flow and ischemia. All revealed intestinal wall thickenings of diffuse nature reflected the manifestation of inflammatory processes, different genesis of 60 patients (16.7%), with the absence of tumor genesis in this category (p=0.0001). Thickening of the wall of the LI of neoplastic origin (cancer, lymphoma) determined in 144 cases (40%), determined in the groups of focal (57%) and segmental (32%) thickenings were inferior in the incidence of benign changes - 215 cases (60%), with a predominant diffuse type, except for "recognizable" diverticulitis, characterized mainly by focal thickening. Non-specific inflammatory bowel diseases prevailed in the group of benign changes. Thickening of the LI wall accompanies both neoplastic and benign diseases, with the prevalence of the second and inflammatory diseases in them (p=0.0001).

Thus, the considered sign of "thickening" of the LI wall, in our study, was a marker and made it possible to clearly identify the pathologically altered portion of the LI in the standard abdominal CT.

Keywords: large intestine, wall thickness, colon cancer, CT signs of colon diseases.

Corresponding author: Koshelev E.G., e-mail: koshelev.69@mail.ru

For citation: Koshelev E.G., Kitayev S.V., Belyaev G.Yu., Egorov A.A., Shternis T.A. Possibilities of computed tomography in the diagnosis of large intestine diseases. REJR 2019; 9(4):106-122. DOI:10.21569/2222-7415-2019-9-4-106-122.

.

Received: 30.07.19 **Accepted:** 12.09.19

Согласно многочисленным публикациям последних лет заболеваемость толстой кишки (ТК) возрастает, а злокачественные эпителиальные опухоли ТК вошли в число онкологических лидеров [1 - 5]. По данным Американского онкологического общества (American Cancer Society) за исключением рака кожи, колоректальный рак является третьим наиболее распространенным раком, диагностируемым как у мужчин, так и у женщин в Соединенных Штатах. По оценке Американского онкологического общества количество случаев колоректального рака в Соединенных Штатах за 2019 год составит 101 420 новых случаев рака ТК и 44 180 новых случаев рака прямой кишки [6]. В России за последние 20 лет заболеваемость раком ТК переместилась с 6 на 4 место у женщин и на 3 место у мужчин [7]. Обращает на себя внимание тот факт, что у 60-80% больных с впервые установленным диагнозом колоректальный рак (КРР) выявляется в III или IV стадиях заболевания [2, 8]. Хронические воспалительные заболевания толстой кишки приводят не только к длительной потере трудоспособности, но и имеют потенциальную возможность малигнизации [3, 9,

10]. Одним из направлений улучшения результатов лечения заболеваний толстой кишки является ранняя диагностика. «Золотым» стандартом диагностики патологии толстой кишки справедливо считается фиброколоноскопия [1, 8, 11]. До настоящего времени не утратило значения рентгеноконтрастное исследование посредством ретроградного введения контраста (ирригоскопия), порой выполняемое, с водорастворимым контрастным веществом [8, 12]. В настоящее время в диагностике патологических изменений кишечника применяется метод магнитно-резонансной томографии (МРТ). Исследование, как правило, проводится на высокопольных томографах с напряженностью магнитного поля от 1,5 Тл. МР-колонография предусматривает ретроградное заполнение просвета кишки водой. Для визуализации используется методика «светлого просвета» («bright lumen»), основанная на получении Т2-ВИ в быстрой импульсной последовательности и методика «темного просвета» («dark lumen»), основанная на получении Т1-ВИ с одновременным внутривенным контрастированием веществом на основе гадолиния [13]. С созданием первых компьютерных томографов (КТ), работающих в спиральном режиме сканирования (90-е годы XX века), появились публикации о виртуальной колоноскопии и её возможностях в диагностике патологии толстой кишки [5, 14]. Однако, несмотря на достаточно широкий арсенал лучевых и инструментальных методов диагностики, задача обеспечения проведения широких скрининговых исследований населения окончательно не решена, а лучевые методы исследований в основном, применяются для решения узких и конкретных диагностических задач [1 - 3, 8, 11, 14]. В этой связи является актуальным использование возможностей стандартной рентгеновской компьютерной томографии живота, проводимой по общепринятому протоколу исследования, в качестве дополнительного метода диагностики патологии толстой кишки еще до появления клинических признаков заболевания. На исследование толстой кишки при КТ как на весьма перспективное обратили внимание зарубежные, а затем и отечественные исследователи еще в 80-е годы прошлого века, кода компьютерные томографы работали только в шаговом режиме [15]. В нашей стране возможности КТ впервые всесторонне изучил и в 1995 году представил в докторской диссертации Дмитращенко А.А., доказав перспективность метода в первичной диагностике, местном и отдаленном распространении злокачественных опухолей толстой кишки [16]. Однако учитывая значение перечисленных методик, мы считаем, что необходимо как можно шире использовать возможности КТ брюшной полости, проводимой по стандартному протоколу, который предусматривает обязательное применение болюсного контрастного усиления и заполнения петель кишки перорально рентгенонегативным контрастным веществом. В связи с этим и наличием предположения, что каждое КТ-исследование живота должно заключаться не только в решении конкретной поставленной задачи, но и в возможном выявлении патологии толстой кишки, нами была поставлена цель, определены материалы и методы исследования.

Цель исследования.

Раскрыть возможности мультисрезовой компьютерной томографии, выполняемой по стандартному протоколу с применением внутривенного болюсного контрастного усиления, в диагностике заболеваний толстой кишки на основании одного из распространенных симптомов – «утолщения стенки».

Задачи исследования:

1. Определить встречаемость симптома «утолщения стенки» при патологии толстой кишки (ТК).

2. Категоризировать заболевания ТК по протяженности утолщения стенки.

3. Определить частоту встречаемости симптома «утолщения стенки» по категориям при различных заболеваниях ТК.

Материалы и методы.

Произведен анализ 359 МСКТ исследований брюшной полости, выполненных больным, поступившим в хирургические и гастроэнтерологические отделения в ФГБУ «НМХЦ им. Н.И. Пирогова» МЗРФ и ГКБ №1 им. Н.И. Пирогова ДЗ г. Москвы за трехлетний период, с установленными диагнозами патологии толстой кишки.

Гендерное соотношение было в пользу мужского пола, составив 1,3:1,0. Во всех случаях МСКТ живота была выполнена по стандартному протоколу с применением внутривенного болюсного контрастного усиления. Все случаи имели клинико-инструментальную, чаще эндоскопическую, либо гистологическую верификацию заболеваний, сопровождавшихся утолщением стенки толстой кишки от 5 мм и более. По результатам КТ-исследований установлены 3 вида утолщения стенки толстой кишки по протяженности: с фокальным утолщением (длиной < 100 мм), сегментарным утолщением (длиной 100-400 мм) и диффузным утолщением (более 400 мм).

Статистическая обработка результатов исследования осуществлялась с использованием программ IBM SPSS Statistics / PS IMAGO (Лицензионный договор № 20180516-1). Первичная база создана в редакторе электронных таблиц Microsoft Office Excel Лицензия №61524584 Office Professional Plus 2010. Расчеты проведены на достаточном объеме наблюдений. Соответствие характера распределения количественных признаков закону нормального рас

Таблица №1. Частота симптома «утолщение стенки» толстой кишки при различных нозологиях.

Заболевания	Всего		Фокальные утолщения		Сегмент. утолщения		Диффузные утолщения		Критерий оценки
	Абс.	%	Абс.	%	Абс.	%	Абс.	%	
Рак ТК	127	35,4	106	83,5	21	16,5	0	0	χ^2 =56,9; сс=1; p=0,0001
Лимфома	17	4,7	3	17,6	14	82,4	0	0	χ^2 =7,1; сс=1;0,008
Болезнь Крона	32	8,9	4	12,5	28	87,5	0	0	χ^2 =18,0; сс=1; p=0,0001
Неспецифический язвенный колит (НЯК), недифф. энтероколит (НЭК)	52	14,5	0	0	11	21,2	41	78,8	χ^2 =17,3; сс=1; p=0,0001
Дивертикулит	89	24,8	78	87,6	9	10,1	2	2,3	χ^2 =118,9; сс=2; p=0,0001
Псевдомембранозный колит (ПМК)	18	5,0	0	0	2	11,1	16	88,9	χ^2 =10,9; сс=1; p=0,001
Ишемический колит (ИК)	24	6,7	0	0	23	95,8	1	4,2	χ^2 =20,2; сс=1; p=0,0001
Всего	359	100	191	53,2	108	30,1	60	16,7	χ^2 =73,4; сс=2; p=0,0001
Статистика критерия	χ^2 =205,8; сс=6; p=0,0001		χ^2 =172,2; сс=3; p=0,0001		χ^2 =31,7; сс=6; p=0,0001		χ^2 =69,5; сс=3; p=0,0001		

пределения исследовалось с помощью критерия Шапиро-Уилка (W). По результатам проверки гипотеза о соответствии наблюдаемого распределения закону нормального распределения отклонена.

Качественные признаки представлены абсолютными и относительными частотами, выраженными в процентах. Количественные данные представлены в формате медианы (Me) и интерквартильного размаха (значений 25-го и 75-го процентилей). Проверка гипотез осуществлялась с использованием метода х2 Пирсона. Различия считались статистически значимыми при уровне р менее 0,05.

Полученные результаты и их обсуждение.

Утолщение стенки толстой кишки определено нами во всех группах и случаях рассмотренных заболеваний (359; p=0,0001). Причиной утолщения стенки ТК служили опухолевые, воспалительные заболевания, а также вторичные изменения при системной патологии (васкулиты, портальная гипертензия) и другие заболевания способствующие нарушению кровотока и ишемии.

По протяженности утолщения определено различие встречаемости утолщения стенки в рассмотренных нозологиях. При неопластических процессах утолщение стенки в подавляющем большинстве (83%) носило фокальный характер, определяемый при раке, с отсутствием диффузной протяженности. Вторыми по частоте из группы неопластических изменений ТК сопровождавшихся утолщением стенки, с отсутствием случаев диффузной протяженности, определены лимфомы. Пациенты, у которых был выявлен доброкачественный процесс, находились в возрасте 60 лет). Средний возраст пациентов с диагностированным злокачественным процессом – 67 лет (p=0,0001).

Частота встречаемости по протяженности утолщения стенки ТК изученных нозологий,

представлена в таблице №1.

В нашем исследовании утолщения стенки толстой кишки неопластического генеза (рак, лимфома), определенные в 144 случаях (40%) уступали встречаемости доброкачественных изменений – 215 случаев (60%), среди которых превалировали неспецифические воспалительные заболевания (болезнь Крона (БК), неспецифический язвенный колит (НЯК), недифференцированный колит (НЭК), дивертикулит).

При раке толстой кишки установленный симптом утолщения стенки толстой кишки определен в 127 случаях, что составило 35,4%. Наибольшая доля утолщений приходилась на фокальные (83,5%), меньшая – на сегментарные утолщения (16,5%). Диффузные утолщения при раке толстой кишки в нашем исследовании не определены (p=0,0001).

В группе неопластических изменений симптом утолщения стенки ТК в 17 случаях (4,7%) определен при лимфомах. Наибольшая доля приходилась на утолщения сегментарного типа (82,4%). Диффузные утолщения в нашем исследовании при лимфомах не встречались (p=0,0001).

Фокальные утолщения стенки ТК превалировали, встречаясь в 191 случае (53%). Сегментарные утолщения визуализировались вторыми по частоте – 108 (30%), диффузные утолщения определены в 60 случаях (17%) (p=0,0001).

В группе фокальных утолщений стенки ТК чаще диагностирован рак толстой кишки – 106 случаев из 191 (55,5%). Дивертикулиты в группе фокальных утолщений определены в 78 случаях из 191 (41%; p=0,0001). Превалирование данных изменений согласовалось по параметру среднего возраста больных этих нозологических групп с литературными данными среднего возраста больных раком толстой кишки (50 лет и старше) и дивертикулитом (60 лет и старше) [7, 16].

В группе исследования с сегментарным типом утолщения стенки толстой кишки превалировали Болезнь Крона 28 случаев из 108 (26%) и ишемический колит – 23 случая (21%). Однако случаи ПМК и дивертикулитов в категории с сегментарным типом распространенности были редки 2 (2%) и 9 (8%) соответственно (p=0,0001). Ишемические изменения затрагивали левые отделы толстой кишки и характеризовались пониженным контрастированием утолщенной стенки.

Явными лидерами в группе диффузных утолщений стенки ТК являлись изменения, обусловленные колитами: неспецифическим язвенным, недифференцированным, псевдомембранозным, в совокупности составившие 57%-95% в группе. Единичные случаи диффузного утолщения ТК при дивертикулитах и ишемическом колите определялись у 3 больных (5%; p=0,0001).

Таким образом, в нашем исследовании утолщения стенки толстой кишки встретилось как при неопластических, так и доброкачественных заболеваниях, с превалированием вторых и значительной долей в них заболеваний воспалительного генеза (p=0,0001).

В группе фокальных утолщений, исключая весьма характерную картину дивертикулита, ведущим заболеванием был рак толстой кишки (p=0,0001), что свидетельствует в пользу высокой специфичности признака фокального утолщения для его диагностики. Наибольшее разнообразие нозологий нами отмечено в группе заболеваний толстой кишки, сопровождающихся сегментарным поражением, с редко встречающимися дивертикулитами и ПМК. Однако считаем, что при выявлении сегментарной протяженности поражения ТК решающее значение в диагностике заболеваний должно быть в интеграции с другими признаками. Воспалительные заболевания кишечника могут быть предположены при диффузном типе поражения толстой кишки (p=0,0001).

Экзофитные формы рака толстой кишки в наших наблюдениях превалировали над эндофитными и встретились в 64% – 82 случая. Экзофитные формы рака толстой кишки в 100% проявлялись фокальным утолщением стенки кишки, причиной которого служили бугристые или полиповидные солидные разрастания. Пораженный отдел толстой кишки принимал вид конгломератного образования, в структуре которого отображался асимметрично расположенный просвет кишки. Толщина стенки на одном томографическом срезе значительно отличалась, составляя от 9 до 62 мм. При больших размерах опухоли (30 мм и более) определялось характерное распространение опухоли на примыкающие структуры и органы за счет инвазии (рис. 1 а, б).

Просвет кишки в исследованных случаях рака толстой кишки варьировал от суженного до парадоксально аневризматически расширенного. Расширение просвета кишки косвенно указывало на замещение мышечной ткани стенки опухолевой тканью с поражением нервных сплетений стенки. По протяженности такие поражения чаще относились к фокальным (рис. 2 а, б).

При контрастном усилении утолщенная стенка неравномерно накапливала контрастный препарат, интенсивность накопления соответствовала повышенному. В прилежащей части брыжейки в 24 случаях (29%) мы обнаруживали увеличенные и патологически изменённые лимфатические узлы. Визуализация увеличенных и патологически измененных лимфатических узлов вдоль брыжеечного края кишки являлась важным признаком распространенно-

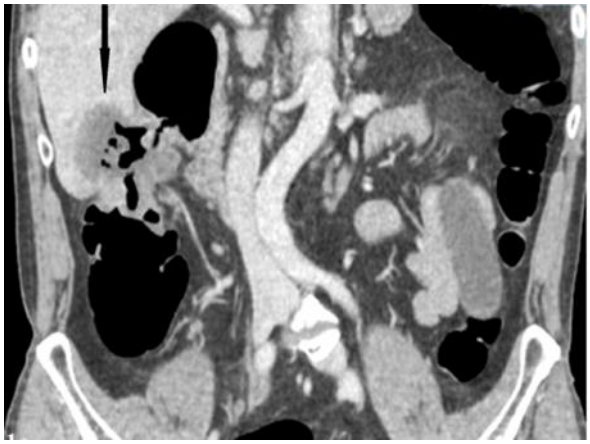

Рис. 1 а (Fig. 1 a)

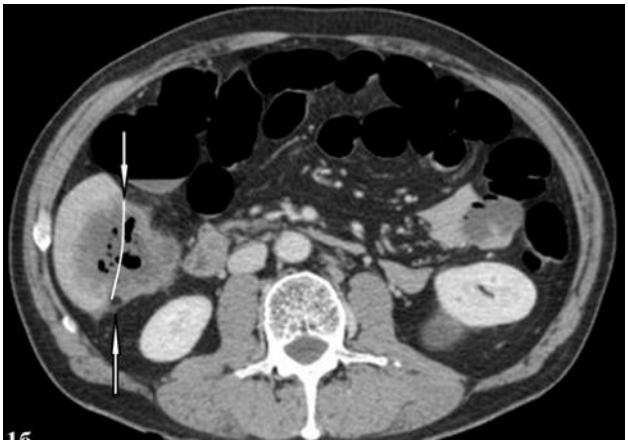

Рис. 1 б (Fig. 1 b)

Рис. 1. МСКТ, паренхиматозная фаза КУ; а - корональная плоскость, б - аксиальная плоскость.

Больная А., 55 лет, аденокарцинома восходящей кишки. По ходу восходящей кишки определяется крупная неоднородная опухоль, значительно суживающая просвет, инфильтрирующая 6 сегмент правой доли печени (стрелки) по медиальной поверхности (белая изогнутая линия).

Fig. 1. MSCT, parenchymal phase of CE; a - the coronal plane, b - the axial plane.

Patient A., 55 years old, ascending colon adenocarcinoma. In the course of the ascending intestine, a large heterogeneous tumor is determined, significantly narrowing the lumen, infiltrating the 6th segment of the right liver lobe (arrows) along the medial surface (white curved line).

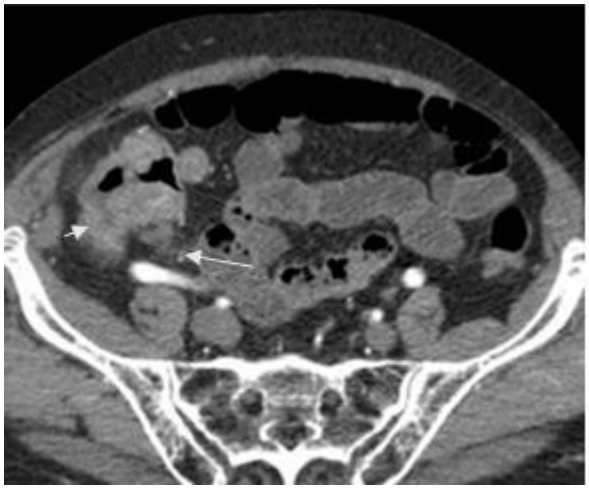

Рис. 2 а (Fig. 2 a)

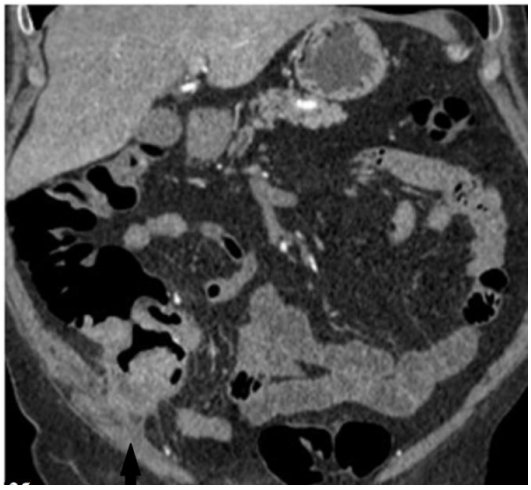

Рис. 2 б (Fig. 2 b)

Рис. 2. МСКТ, артериальная фаза КУ; а - аксиальная плоскость, б - фронтальная реконструкция.

Больной Б., 60 лет, аденокарцинома слепой кишки. В слепой кишке определяются полиповидные солидные разрастания на широком основании (головка стрелки). Опухоль неравномерно и слабо окрашивается. В прилежащей брыжейке выявляется группа увеличенных лимфатических узлов (стрелка). На фронтальном изображении (б) видно, что опухоль прорастает париетальный листок брюшины и врастает в брюшную стенку (черная стрелка).

Fig. 2. MSCT, arterial phase of CE; a - axial plane, b - frontal reconstruction

Patient B., 60 years old, adenocarcinoma of the cecum. Polypoid solid growths on a wide base (arrowhead) are determined in the cecum. The tumor is uneven and weakly stained. In the adjacent mesentery, a group of enlarged lymph nodes is detected (arrow). On the frontal image (б) it is seen that the tumor sprouts the parietal sheet of the peritoneum and grows into the abdominal wall (black arrow).

Рис. 3 а (Fig. 3 a)

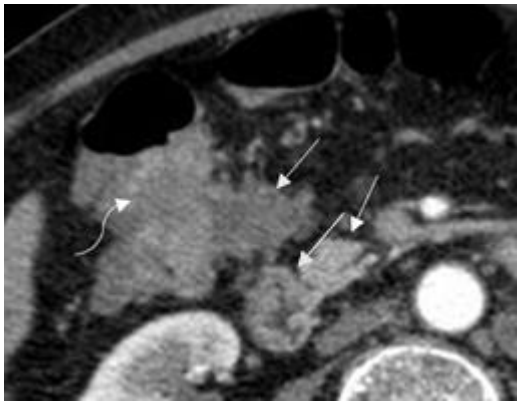

Рис. 3 б (Fig. 3 b)

Рис. 3. МСКТ, а - нативное исследование, аксиальная плоскость, б - артериальная фаза КУ.

Больная В., 77 лет. В селезеночном углу ободочной кишки определяются бугристые солидные разрастания раковой опухоли (изогнутая стрелка). В артериальную фазу контрастирования наблюдается слабое неравномерное окрашивание (изогнутая стрелка). В брыжейке определяется конгломерат патологически изменённых и увеличенных лимфатических узлов (прямые стрелки), в т.ч. сливающихся с первичной опухолью в единый конгломерат.

Fig. 3. MSCT, a - native examination, axial plane, b - arterial phase of CE.

Patient V., 77 years old. In the splenic corner of the colon, bumpy solid growths of a cancerous tumor (curved arrow) are determined. In the arterial phase of contrasting, a slight uneven staining is observed (curved arrow). In the mesentery, a conglomerate of pathologically altered and enlarged lymph nodes (straight arrows) is determined, including merging with the primary tumor into a single conglomerate.

Рис. 4 а (Fig. 4 a)

Рис. 4 б (Fig. 4 b)

Рис. 4. МСКТ.

а - больная Г., 59 лет. Аксиальные срезы. Артериальные фазы КУ. Экзофитная опухоль прямой кишки с неоднородным контрастированием.

б - больная Г., 76 лет. Эндофитная опухоль прямой кишки с неоднородным повышенным контрастированием.

Fig. 4. MSCT.

a - patient G., 59 years old. Axial sections. Arterial phases of CE. Exophytic tumor of the rectum with heterogeneous contrast.

b - patient G., 76 years old. Endophytic tumor of the rectum with heterogeneous increased contrast.

го опухолевого поражения. При обнаружении пристеночных лимфатических узлов нами тщательно осматривался прилежащий участок кишки, используя различные проекции реконструкций изображений, что способствовало лучшему определению места локализации опухоли. Увеличенные лимфатические узлы в единичных случаях (3 (3,5%)) имели вид конгломератных образований, в т.ч. сливающихся с первичной опухолью (рис. 3 а, б). При локализации опухоли в правой половине ободочной кишки кишечная непроходимость нами не была определена. Напротив, опухоли ректосигмоидной локализации часто сопровождались картиной кишечной непроходимости (70%).

Эндофитные формы рака ТК определены в нозологической группе в 36% (45 случаев), входя в группы сегментарного и фокального утолщения стенки. Эндофитные формы проявлялись циркулярным неравномерным и стойким сужением просвета, сочетающимся с утолщением стенки в среднем до 10+4 мм. По протяженности сужение просвета отнесено к фокальному в 24 случаях (53%) и в 21 случае (47%) к сегментарному, с распространенностью свыше 100 мм. Выявлению этого анатомического типа опухоли также способствовало контрастное усиление, при котором ткань опухоли проявлялась неоднородным, и, в сравнении с экзофитными узлами (рис. 4 а), более интенсивным окрашиванием, однако степень такого окрашивания не достигала понятия «яркое» (рис. 4 б).

В прилежащей части брыжейки, радом с опухолью, в половине случаев определялись патологически увеличенные лимфатические узлы. Уплотнение окружающей жировой клетчатки в 17 случаях (37%) свидетельствовало о прорастании опухолью серозной оболочки и десмопластических изменениях (рис. 5 а - в).

При появлении признаков кишечной непроходимости в 60% (31 случай) на проксимальной границе опухоли, между утолщенной и неизмененной стенкой кишки, формировался уступообразный переход. Чаще непроходимость определена нами при локализации процесса в левой половине толстой кишки – 72% (22), с видимым стойким концентрическим сужением просвета кишки (рис. 6).

Вторыми по частоте из неопластических изменений ТК, сопровождающимися утолщением стенки, были лимфомы – 17 случаев (5%). При лимфомах изменения чаще выявлялись в слепой кишке и области илеоцекального перехода – 13 случаев (76%), в единичных случаях – 2 (12%) – с переходом на восходящую и в 1 случае (10%) также визуализировалось изолированное поражение сигмовидной кишки. В 5 случаях (29%) лимфома носила инфильтративный характер, в 12 (71%) – узловой, с «изъязвлением» в структуре образования у 8 больных (67%).

Фокальные поражения отмечены нами в единичных случаях лимфом – 3 (17%). В первом случае опухоль локализовалась в сигмовидной кишке и имела эндофитый тип роста и была неотличима от рака ТК (рис. 7).

В другом – лимфома сигмовидной кишки имела два фокуса поражения. Один фокус имел циркулярный характер и интрамулярный рост с утолщением стенки, расширением пораженного участка и, в то же время, формированием картины уступообразного подрытого края по проксимальной границе опухоли, которая так же симулировала рак. Другой фокус поражения локализовался проксимальнее первого и проявлялся локальным интрамуральным утолщением стенки (рис. 8). В этом наблюдении, как и в других случаях затруднений интерпретации поражения ТК, ведущая роль в дифференциальной диагностике принадлежала эндоскопическому исследованию с биопсией.

В третьем случае из наших наблюдений фокального изменения визуализировалось поражение полиповидной формы лимфомы ректосигмоидного отдела, сочетавшееся с инфильтративной формой В-клеточной лимфомы терминального отдела подвздошной кишки. Заболевание осложнилось перфорацией прямой кишки с формированием абсцесса в дугласовом пространстве (рис. 9).

Среди рентгенологических признаков лимфомы мы отметили отсутствие непроходимости во всех случаях выраженного сужения просвета, а также значительное, до 20 мм и более, увеличение региональных лимфатических узлов.

Болезнь Крона определена у 32 больных (9%), имевших патологию толстой кишки, сопровождающуюся утолщением стенки. Из них 4 (2%) имели фокальное, 28 (26%) – сегментарное утолщение, соответственно в нозологической группе – 12% и 88%. Порядка 60% случаев болезни Крона были связаны с поражением толстой кишки и различными соотношениями вовлечения тонкой кишки и других органов, от «полости рта до ануса». Локализованная БК или изолированное поражение ТК при болезни Крона (БК) в наших наблюдениях определена в единичных случаях, что соответствует данным доступной нам литературы [17, 18]. Приводим пример изолированного поражения толстой кишки (рис. 10), первично выявленного при эндоскопическом исследовании.

КТ подтвердило заключение колоноскопии и не выявило поражения других отделов. Патологический процесс локализовался в поперечном отделе ободочной кишки на сегментарном протяжении. Стенка кишки имела неровномерную толщину. Толщина стенки ТК увеличена неравномерно до 20 мм. Просвет пораженного

Рис. 5 а (Fig. 5 a)

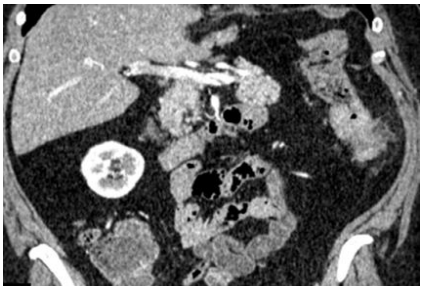

Рис. 5 б (Fig. 5 b)

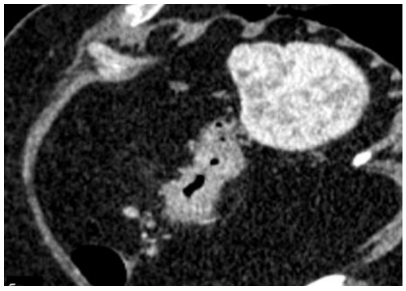

Рис. 5 б (Fig. 5 b)

Рис. 5. МСКТ, артериальная фаза КУ; а - аксиальная плоскость, б – фронтальная реконструкция, в - сагиттальная реконструкции.

Больная Д., 51 год. Рак нисходящей ободочной кишки. Определяется циркулярное утолщение стенки и сужение просвета. При КУ опухоль неравномерно и достаточно ярко окрашивается. В прилежащей части брыжейки видны увеличенные лимфатические узлы (стрелка). В прилежащей жировой клетчатке десмопластическая реакция (изогнутая стрелка).

Fig. 5. MSCT, arterial phase of CE; a - axial plane, b - frontal reconstruction, c - sagittal reconstruction.

Patient D., 51 years old. Cancer of the descending colon. Circular thickening of the wall and narrowing of the lumen are determined. With CE, the tumor is uneven and quite brightly colored. In the adjacent part of the mesentery, enlarged lymph nodes are visible (arrow). In adjacent fatty tissue, a desmoplastic reaction (curved arrow).

Рис. 6 а (Fig. 6 a)

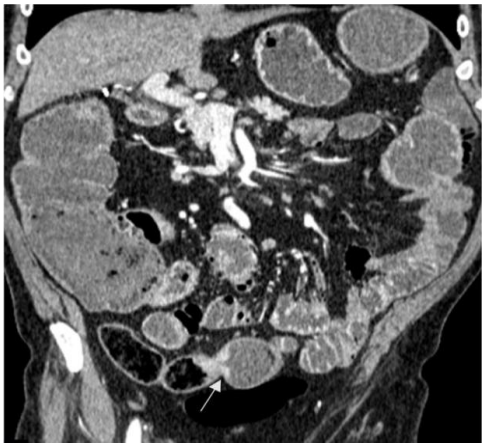

Рис. 6 б (Fig. 6 b)

Рис. 6. МСКТ, венозная и артериальная фазы КУ; а - аксиальная плоскость, б - фронтальная реконструкция.

Больной Е., 67 лет. Аденокарцинома сигмовидной кишки. Кишечная непроходимость. На протяжении 50 мм определяется концентрическое сужение просвета сигмовидной кишки. Толщина стенки в области сужения 6 мм. На границе опухоли наблюдается уступообразный переход с подрытым краем (стрелка). При КУ опухоль в сравнении с нормальной стенкой кишки окрашивается ярче.

Fig. 6. MSCT, venous and arterial phases of CE; a - axial plane, b - frontal reconstruction.

Patient E., 67 years old. Sigmoid colon adenocarcinoma. Intestinal obstruction. Over 50 mm, a concentric narrowing of the lumen of the sigmoid colon is determined. The wall thickness in the narrowing region is 6 mm. At the border of the tumor there is a step-like transition with an undercut edge (arrow). With CE, the tumor becomes brighter in comparison with the normal intestinal wall.

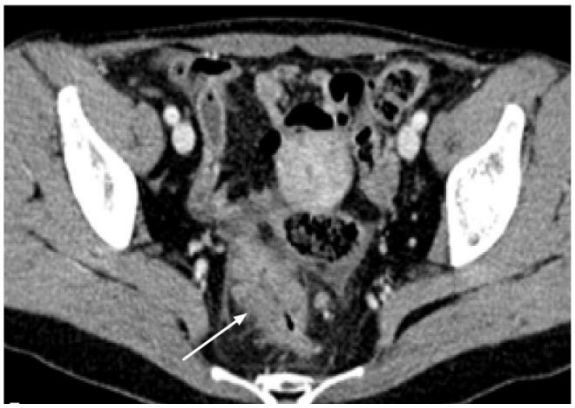

Рис. 7 а (Fig. 7 a)

Рис. 7 б (Fig. 7 b)

Рис. 7. МСКТ.

а - венозная фаза КУ. Больной Ж., 74 лет. Лимфома сигмовидной кишки. Определяется патологическое утолщение стенки сигмовидной кишки (прямая стрелка), без проявлений кишечной непроходимости.

б - артериальная фаза КУ. Определяется ограниченное расширение просвета в зоне поражения (прямая стрелка). В брыжейке, пресакрально – группа увеличенных и патологически изменённых лимфатических узлов (изогнутые стрелки).

Fig. 7. MSCT.

a - venous phase of CE. Patient J., 74 years old. Lymphoma of the sigmoid colon. The pathological thickening of the wall of the sigmoid colon (straight arrow), without manifestations of intestinal obstruction, is determined.

b - arterial phase of CE. Determined by the limited expansion of the lumen in the affected area (straight arrow). In the mesentery, a presacral group of enlarged and pathologically altered lymph nodes (curved arrows).

Рис. 8 а (Fig. 8 a)

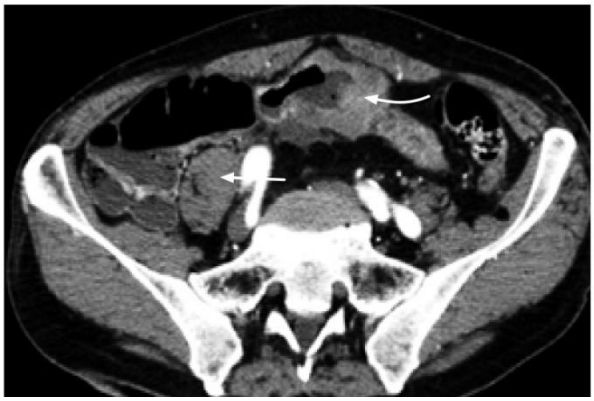

Рис. 8 б (Fig. 8 b)

Рис. 8. МСКТ, а - нативное исследование, б - артериальная фаза КУ.

Больная З., 32 года. Лимфома Ходжкина, нодулярный склероз, поздний рецидив. В сигмовидной кишке на протяжении 110 мм определяется утолщение стенки (стрелка). Толщина стенки 10 мм. Просвет кишки сужен. Лимфатические узлы левой подвздошной группы увеличены, патологически неоднородны, возможно на фоне некроза. В АФ КУ окрашивание трансмуральное. Проксимальнее определяется второе утолщение стенки, на протяжении 40 мм суживающее просвет (изогнутая стрелка).

Fig. 8. MSCT, a - native study, б - arterial phase of CE.

Patient Z., 32 years old. Hodgkin's lymphoma, nodular sclerosis, late relapse. In the sigmoid colon over 110 mm thickening of the wall is determined (arrow). Wall thickness 10 mm. The lumen of the intestine is narrowed. The lymph nodes of the left iliac group are enlarged, pathologically heterogeneous, possibly against the background of necrosis. In AF CE, staining is transmural. The second thickening of the wall is determined proximal, over a 40 mm narrowing the lumen (curved arrow).

Рис. 9 а (Fig. 9 a)

Рис. 9 б (Fig. 9 b)

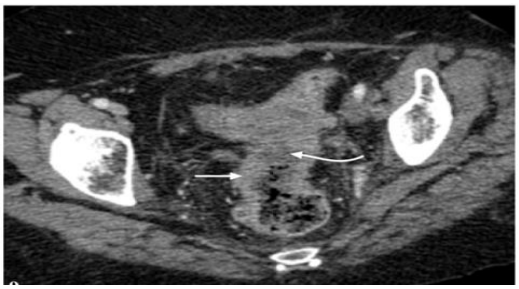

Рис. 9 в (Fig. 9 c)

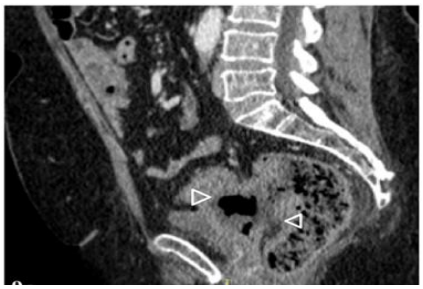

Рис. 9 г (Fig. 9 d)

Рис. 9. МСКТ, а, б, в – аксиальная плоскость, г - сагиттальная реконструкция.

Больная И., 36 лет. Лимфома подвздошной и прямой кишки. Абсцесс в дугласовом пространстве. а – артериальная фаза КУ; б, в, г – венозная фаза КУ. В терминальном отделе подвздошной кишки определяется утолщение стенки, максимально до 30 мм (стрелка), и неравномерное расширение просвета кишки (изогнутые стрелки).б – Стенка ректосигмоидного отдела на протяжении 120 мм имеет толщину 15 мм (встречные изогнутые стрелки). г - В дугласовом пространстве определяется осумкованное скопление жидкости и газа (головки стрелок).

Fig. 9. MSCT, a, b, c - axial plane, d - sagittal reconstruction.

Patient I., 36 years old. Iliac and rectum lymphoma. Abscess in Douglas space.a - arterial phase of CE; b, c, d – venous phase of CE. In the terminal ileum, a thickening of the wall is determined, up to a maximum of 30 mm (arrow), and an uneven expansion of the lumen of the intestine (curved arrows). b - The wall of the rectosigmoid section for 120 mm has a thickness of 15 mm (counter curved arrows).d - In the Douglas space, the accumulated accumulation of liquid and gas (arrowheads) is determined.

Рис. 10 а (Fig. 10 a)

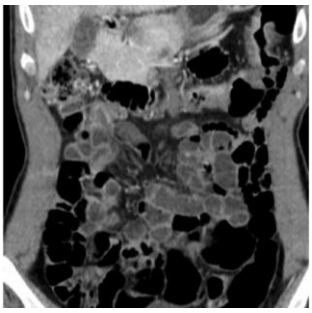

Рис. 10 б (Fig. 10 b)

Рис. 10. МСКТ, артериальная фаза КУ; а - аксиальная плоскость, б - фронтальная реконструкция.

Больная К., 39 лет, болезнь Крона. На протяжении 200 мм определяется утолщение стенки левой половины поперечной ободочной кишки (головки стрелок). Просвет кишки неравномерно сужен, имеются дивертикулообразные выпячивания. Стенка кишки утолщена до 20 мм, окрашивается по слизистому типу, что свидетельствует об активном воспалении.

Fig. 10. MSCT, arterial phase of CE; a - axial plane, b - frontal reconstruction.

Patient K., 39 years old, Crohn's disease. Over 200 mm thickening of the wall of the transverse colon left half (arrowhead) is determined. The lumen of the intestine is unevenly narrowed, there are diverticular-like protrusions. The wall of the intestine is thickened to 20 mm, stained by the mucous type, which indicates active inflammation.

участка характеризовался сочетанием суженных и расширенных участков. В брыжейке визуализировались увеличенные лимфатические узлы, которые в отличие от таковых при раке кишки, имели диффузное распределение по брыжейке. У 30 больных (93%) определялось сочетание поражения толстой и тонкой кишок (рис. 11).

При контрастном усилении утолщенная часть кишки КТ повышено контрастировалась, с прямой зависимостью типа контрастирования от длительности заболевания, стадии и активности воспаления. Стадия активного воспаления характеризовалась трансмуральным накоплением контрастного препарата или слоистым окрашиванием за счет отека подслизистого слоя и яркого окрашивания слизистой оболочки. Вторым признаком активной фазы заболевания служил усиленный сосудистый рисунок прилежащего участка брыжейки, формирующий симптом «гребешка».

Среди ВЗК, в нашей выборке, помимо болезни Крона, определены другие нозологии: неспецифический язвенный, недифференцированный и псевдомембранозный колиты, определившие высокую специфичность и прогностическую значимость в 94% симптома «распространенного или диффузного утолщения». Рентгенологические проявления этих воспалительно-дегенеративных заболеваний так же зависели от течения патологического процесса (острое, подострое, хроническое) и фазы (ремиссия, обострение). В патологический процесс вовлеклась вся толстая кишка или ее отделы 57 (94%), в значительно меньшем количестве случаев наблюдалось сочетанное вовлечение подвздошной и толстой кишок. На рисунке 12 представлено наблюдение рецидивирующего недифференцируемого энтероколита (НЭК) средней степени тяжести и высокой степени активности.

Заболевание определяло неравномерное утолщение стенки толстой кишки и сужение просветов тонкой и толстой кишок. Наибольшее увеличение толщины стенки кишки, корреляция анамнеза и визуализируемых изменений были характерно для псевдомембранозного колита, определяемого в 18 случаях (5%) синдрома «утолщения стенки ТК». В 0,5% ПМК сопровождался нехарактерным фокальным утолщением стенки ТК, что, вероятнее, было предопределено проведением КТ до манифестации заболевания. ПМК, как правило, встречался у иммунокомпрометированных больных и являлся следствием колонизации слизистой кишечника B. Clostridium, в результате подавления обычной кишечной флоры антибиотиками. В ограниченном количестве случаев нами отмечен симптом «дополнительной оболочки». Токсины B. Clostridium вызывают отложение на слизистой оболочке экссудата, состоящего из фибрина, лейкоцитов и клеточных остатков. На слизистой формируется оболочка, напоминающая дифтеритическую [19, 20]. Утолщение складок слизистой при этом заболевании достигало размеров и формы, напоминающих отпечатки пальцев. Просвет кишки при этом на КТ не прослеживался. При КУ определялось окрашивание только слизистого слоя – слизистый тип КУ. Характерным признаком ПМК являлось появление отека брыжейки (рис. 13).

Дивертикулит, определенный как причина 89 случаев (25%) утолщения стенки ТК, имел преимущественно фокальное распространение – 78 (88%) в нозологической группе. Дивертикулы преимущественно визуализировались в сигмовидной кишке или в левой половине поперечно-ободочного отдела кишки – 64 (72%). В нашем исследовании больные дивертикулезом были в возрасте 60 лет и старше, что согласуется с данными литературы. По мнению большинства авторов, в молодом возрасте дивертикулез выявляют лишь в 5%, а с возрастом дивертикулез ТК имеет тенденцию к прогрессированию, чему способствует повышение давления в просвете и застой калового содержимого, в возрасте после 80 лет частота поражения дивертикулами кишечника достигает 65% и более [21, 22, 23]. Хронический воспалительный процесс может существовать длительное время, вызывая частые рецидивирующие кровотечения, местный перитонит с формированием спаек, свищей, соединяющих полость кишечника с влагалищем, мочевым пузырем, кожей. Выраженное воспаление в полости дивертикула может приводить к перфорации его стенки, выходу кишечного содержимого в брюшную полость с формированием межкишечного абсцесса, а в тяжелых случаях – разлитого перитонита. Перфорация дивертикула кишечника характеризуется клиникой «острого живота», которую очень часто путают с острым аппендицитом. Развитие воспаления в дивертикулах в наших наблюдениях сопровождалось отеком соединительнотканных прослоек окружающей жировой клетчатки, что на КТ проявлялось сетчатым рисунком и повышением средней плотности жировой ткани. Вытеснение газа из просвета дивертикула жидкостью – другой признак воспаления в дивертикуле. Прилежащая стенка кишки подвергалась отеку, который наблюдался в среднем слое кишки – подслизистой основе. Объем этого слоя увеличивался, что приводило к увеличению толщины стенки (рис. 14).

При КУ наблюдалось повышенное окрашивание воспаленного внутреннего и наружного слоев стенки. Средний слой не окрашивался, соответствовал плотности воды и проявлялся серым цветом. Прогрессирование воспаления нередко приводило к перфорации дивертикула.

Рис. 11 (Fig. 11)

Рис. 11. МСКТ, артериальная фаза КУ; фронтальная реконструкция изображений.

Больная Л., 34 лет, болезнь Крона. Поражение тонкого и толстого кишечника. Определяется утолщение стенки, сужение просвета, гиперваскулярность слизистой терминального отдела подвздошной кишки (изогнутая стрелка) и части стенок слепой, восходящей кишок (овал), тощей кишки (обозначено кругом) и нисходящей кишки (стрелка).

Fig. 11. MSCT, arterial phase of CE; frontal reconstruction of images.

Patient L., 34 years old, Crohn's disease. The pathology of the small and large intestines. Thickening of the wall, narrowing of the lumen, hypervascularity of the mucosa of the terminal ileum (curved arrow) and part of the walls of the cecum, ascending intestine (oval), jejunum (indicated by a circle) and descending intestine (arrow) are determined.

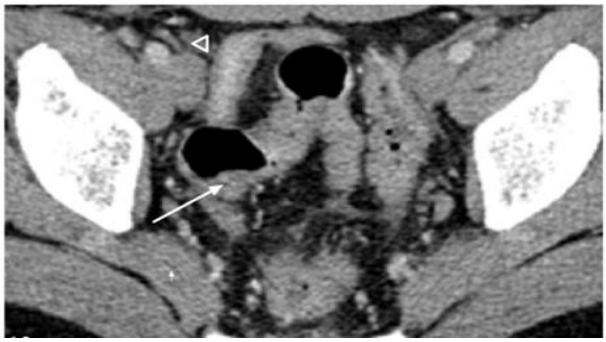

Рис. 12 а (Fig. 12 a)

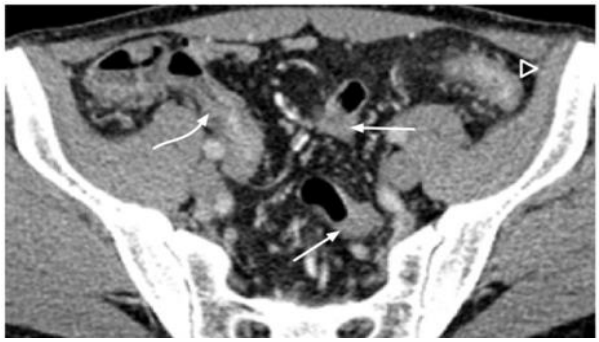

Рис. 12 б (Fig. 12 b)

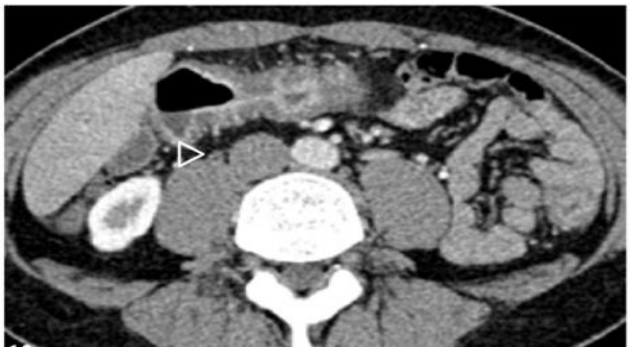

Рис. 12 в (Fig. 12 c)

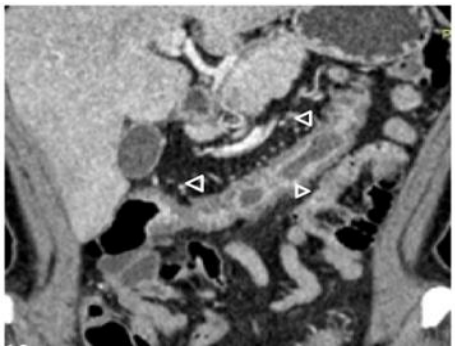

Рис. 12 г (Fig. 12 d)

Рис. 12. МСКТ, артериальная фаза КУ; а, б, в - аксиальная плоскость, г - фронтальная реконструкция изображений.

Больной М., 42 лет. НЭК, рецидивирующее течение. Определяется сегментарное поражение в виде утолщения стенки и сужения просвета подвздошной (изогнутая стрелка), сигмовидной (стрелки) и ободочной кишок (головки стрелок). Просвет кишки сужен неравномерно, складки местами сглажены, местами гипертрофированы. Имеется подслизистый отек, а также гиперемия слизистой и брыжейки. Жидкое содержимое в просвете кишки указывает на высоковероятное наличие диареи.

Fig. 12. MSCT, arterial phase of CE; a, b, c - axial plane, d - frontal reconstruction of images.

Patient M., 42 years old. NEC, recurrent course. Segmental lesion is determined in the form of thickening of the wall and narrowing of the ileal lumen (curved arrow), sigmoid (arrow) and colon (arrowheads). The lumen of the intestine is narrowed unevenly, the folds are smoothed in places, and in places hypertrophied. There is submucosal edema, as well as hyperemia of the mucosa and mesentery. Liquid contents in the intestinal lumen indicate a highly probable presence of diarrhea.

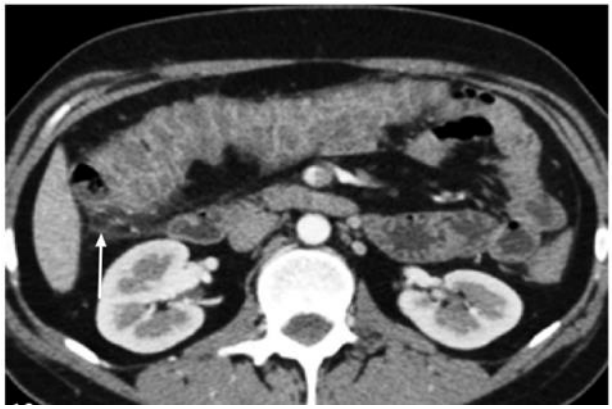

Рис. 13 а (Fig. 13 a)

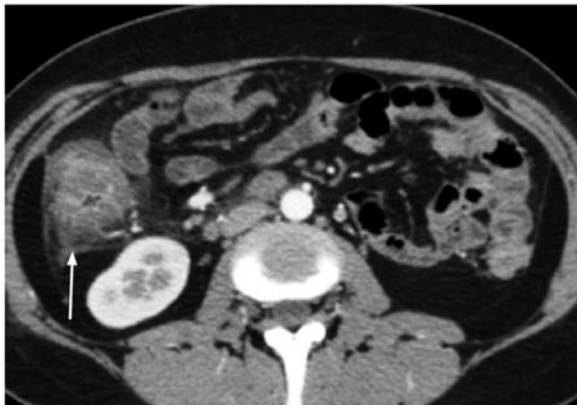

Рис. 13 б (Fig. 13 b)

Рис. 13. МСКТ, артериальная фаза КУ; аксиальная плоскость.

Больная Н., 30 лет. Антибиотикоассоциированный, псевдомембранозный колит. Стенка правой половины ободочной кишки значительно утолщена. Отечные складки напоминают отпечатки пальцев. «Отек» брыжейки (стрелка). При КУ наблюдается слоистый тип окрашивания стенки кишки.

Fig. 13. MSCT, arterial phase of CE; axial plane.

Patient N., 30 years old. Antibiotic-associated, pseudomembranous colitis. The wall of the right half of the colon is significantly thickened. Edematous folds resemble fingerprints. "Edema" of the mesentery (arrow). With CE, a layered type of staining of the intestinal wall is observed.

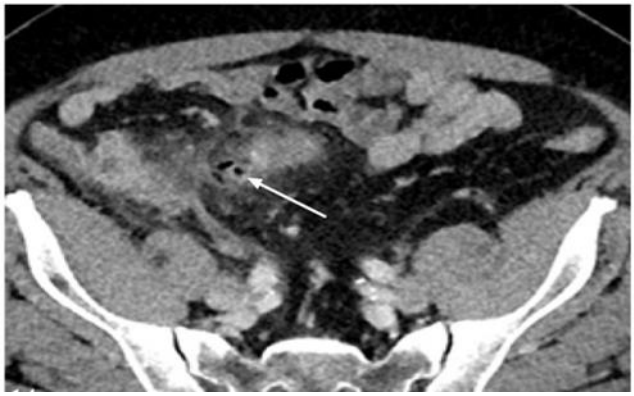

Рис. 14 а (Fig. 14 a)

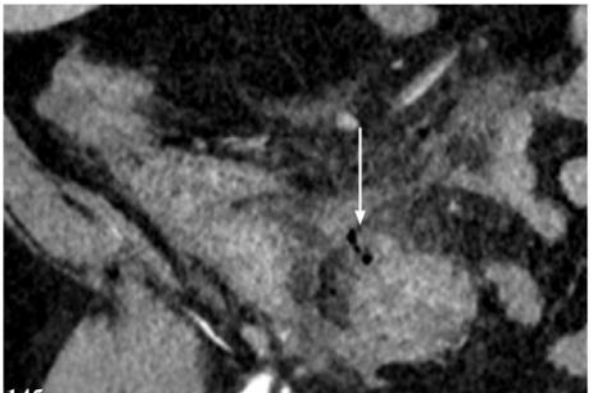

Рис. 14 б (Fig. 14 b)

Рис. 14. МСКТ, венозная фаза КУ; а - аксиальная плоскость, б - фрагмент фронтальной реконструкции.

Больной О., 58 лет. Дивертикулит. Пефорация дивертикула сигмовидной кишки. Определяется «отек» жировой клетчатки брыжейки сигмовидной кишки. Между листками брыжейки заметны пузырьки газа, которые указывают на перфорацию дивертикула (стрелка). В воспалительный процесс вовлечен дистальный отдел подвздошной кишки с брыжейкой. Брыжейка уплотнена за счет «отека» и отдельных минимальных скоплений жидкости.

Fig. 14. MSCT, venous phase of CE; a - axial plane, b - a fragment of the frontal reconstruction.

Patient O., 58 years old. Diverticulitis. Perforation of the diverticulum of the sigmoid colon. The “edema” of adipose tissue of the mesentery of the sigmoid colon is determined. Between the leaves of the mesentery, gas bubbles are visible that indicate perforation of the diverticulum (arrow). The distal ileum with the mesentery is involved in the inflammatory process. The mesentery is sealed due to edema and individual minimal fluid accumulations.

В этих случаях газ часто скапливается между серозными листками брыжейки кишки. Описанная рентгенологическая картина сопровождалась болевым симптомом. Такие больные целенаправленно направлялись на КТ с целью диагностики дивертикулита. Перфорация вызвала формирование абсцесса. Сформировавшийся на брыжейке кишки абсцесс имел вид ограниченного скопления жидкости и часто газа. При нативном исследовании капсула абсцесса соответствовала мягкотканой плотности и обычно слабо различалась на фоне окружающих тканей. При КУ уже в артериальную фазу грануляционная ткань капсулы активно накапливала контрастный препарат, поэтому хорошо визуализировалась (рис. 15).

При возникновении воспалительного процесса в сигмовидной кишке изменения носили более распространенный характер, утолщения стенки и сужение просвета проявлялись в большей степени. Однако при КУ сохранялась типичная картина накопления контрастного препарата по слоистому типу (рис. 16).

Выводы.

Утолщение стенки – маркерный, легко выявляемый, симптом заболеваний толстой кишки (ТК), определяемый при стандартной КТ органов брюшной полости. Градация симптома по выраженности, протяженности, по типу контрастирования помогает разграничить изменения ТК и с высокой степенью достоверности предположить генез процесса. Для рака ТК характерным было фокальное утолщение стенки, для колитов различного генеза – диффузное. Фокальное утолщение стенки ТК в 56% случаев отображало опухоль, в единичных лимфому или болезнь Крона, в 41% – дивертикулит, однако типичная картина дивертикулита отлична. Сегментарную распространенность рака ТК, встретившуюся в 19%, дифференцировали с воспалительным процессом, лимфомой и ише-

Рис. 15 а (Fig. 15 a)

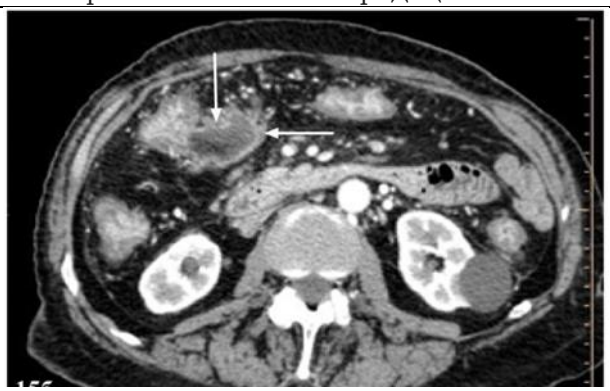

Рис. 15 б (Fig. 15 b)

Рис. 15. МСКТ, а - нативное исследование, б - артериальная фаза КУ; аксиальная плоскость.

Больной П., 71 лет. Абсцесс брыжейки поперечной ободочной кишки.

В артериальную фазу КУ капсула абсцесса активно накапливает контрастный препарат (стрелки).

Fig. 15. MSCT, a - native study, b - arterial phase of CE; axial plane.

Patient P., 71 years old. Abscess of the transverse colon mesentery. In the arterial phase of CE, the abscess capsule actively accumulates contrast agent (arrows).

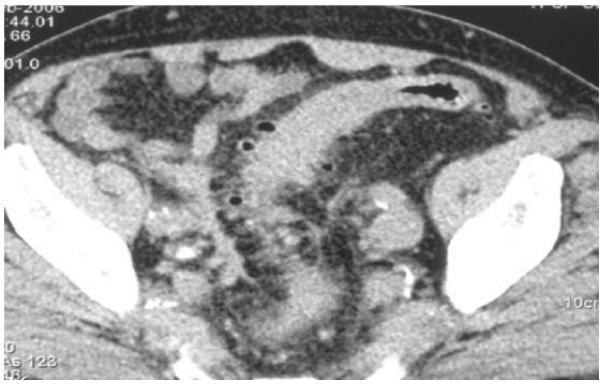

Рис. 16 (Fig. 16)

Рис. 16. МСКТ, венозная фаза КУ; аксиальная плоскость.

Больной Р., 67 лет. Дивертикулит. В венозную фазу КУ сегментарно утолщенная стенка толстой кишки активно накапливает контрастный препарат.

Fig. 16. MSCT, venous phase of CE; axial plane.

Patient R., 67 years old. Diverticulitis. In the venous phase of CE, a segmented thickened wall of the colon actively accumulates a contrast agent.

мией. При ишемии отмечалась характерная локализация в левой половине, включая сигмовидную кишку, а также картина контрастирования утолщенного участка в виде гипоперфузии. Превалирующее количество причин, приводящих к утолщению стенки ТК, в нашем исследовании, выявлено при сегментарном типе. Основываясь на различиях проявлений заболеваний по протяженности утолщения стенки, представляется возможным достоверное разделение выявляемых КТ- изменений на добро- и злокачественные. Однако нозологическая диагностика потребовала учета дополнительных признаков, определяемых при КТ. Дополнительными признаками служили: протяженность, локализация процесса, степень контрастного усиления утолщенной стенки ТК, изменения регионарных лимфатических узлов, брыжейки и примыкающей клетчатки, наличие осложнений. Контрастное усиление утолщенной стенки при раке толстой кишки характеризовалось трансмуральным повышенным окрашиванием, редко встречаемым при ВЗК. Воспалительные заболевания толстой кишки, в большинстве изученных случаев, характеризовались слоистым типом контрастного усиления, при котором средняя плотность среднего слоя чаще соответствовала жидкостной, с сегментарной или диффузной протяженностью изменения. Локальное, равно фокальное утолщение стенки ТК, в наших наблюдениях было характерным для рака, однако отмечено в единичных случаях лимфом и БК, что приводило к ложноположительным заключениям о неопластическом процессе. Таким образом, КТ брюшной полости, являющаяся стандартом уточняющей диагностики патологии толстой кишки, может являться методом ранней диагностики патологии толстой кишки на основании маркерного симптома «утолщения стенки».

Источник финансирования и конфликт интересов.

Авторы данной статьи подтвердили отсутствие финансовой поддержки исследования и конфликта интересов, о которых необходимо сообщить.

Список Литературы:

1. Ивашкин В.Т., Лапина Т.Л. ред. Гастроэнтерология. Национальное руководство. Краткое издание: рук. Москва, ГЭОТАР-Медиа, 2012. 480 с.

2. Колопроктология: клинические рекомендации. под ред. Ю. А. Шелыгина. Москва, ГЭОТАР-Медиа, 2015. 528 с.

3. Свистунов, А. А. Болезни кишечника: учебное пособие. А. А. Свистунов, М. А. Осадчук. Москва, Лаборатория знаний, 2016. 288 с.

4. Каторкин, С. Болезнь Крона. С. Каторкин, П. Андреев, В. Исаев. Мед. газ. 2015; 58 (7 авг.): 8-9; Мед. газ. 2015; 59 (12 авг.): 9 .

5. Thomas R. de Wijkerslooth, de Haan M.C., Stoop E.M. et al. Burden of colonoscopy compared to non-cathartic CT-colonography in a colorectal cancer screening programme: randomized controlled trial. Gut. 2012; 61: 1552–1559.

6. American Cancer Society. Key Statistics for Colorectal Cancer 2019. [Electronic resource] URL:https://www.cancer.org/cancer/colon-rectal-cancer/about/key-statistics.html (accessed 11.03.19).

7. Агеева Л.И., Александрова Г.А., Зайченко Н.М., Кириллова Г.Н., Леонов С.А., Огрызко Е.В. и др. под ред. Оксенойт Г.К.. Здравоохранение в России. Москва, Стат.сб./Росстат., 2017. 170 с.

8. Методические рекомендации для организаторов здравоохранения, врачей первичного звена, врачей-специалистов. Алгоритм выявления онкологических заболеваний у населения Российской Федерации. Москва, 2009. 38 с.

9. Разенак Й. Воспалительные заболевания кишечника: практическое руководство. Й. Разенак, С.И. Ситкин. 7-е изд., перераб. и доп. Москва; Санкт-Петербург, 2014. 108 с.

10. Костюченко, Л. Н. Генетические аспекты воспалительных заболеваний кишечника и выбор тактики лечения с использованием хирургической и нутриционной коррекции. Л. Н. Костюченко, О. А. Смирнова, И. В. Угаров. Эксперим. и клин. гастроэнтерология. 2015; 8: 56-63.

11. Doubeni C.A., Corley D.A., Quinn V.P. et all. Effectiveness of screening colonoscopy in reducing the risk of death from right and left colon cancer: a large community-based study. Gut. 2018; 67(2): 291-298.

12. Miyaso H., Iwakawa K., Hamada Y., et all. Ten Cases of Colovesical Fistula due to Sigmoid Diverticulitis. Hiroshima J. Med. Sci. 2015; 64(1-2): 9-13.

13. Mehtap B.A., Sibel B., Akif A. The sensitivity of MR colonography using dark lumen technique for detection of colonic lesions. Turk. J. Gastroenterol. 2014; 25: 271-278.

14. Lefere P., Gryspeerdt S., eds. Virtual colonoscopy: A practical guide. Paris: Springer; 2005. 204 p.

15. Burling D., Halligan S., Slater A., et all. Potentially serious adverse events at CT colonography in symptomatic patients: national survey of the United Kingdom. Radiology. 2006; 239 (2): 464-471.

16. Дмитращенко А.А. Возможности компьютерной томографии на различных этапах диагностики и лечения рака ТК: автореферат дис. ... доктора медицинских наук: 14.00.19.- Санкт-Петербург, 1995.- 38 с.

17. Lichtenstein G., Loftus E., Isaacs K., et al. ACG clinical guideline: management of Chron"s disease in adults. Am. J.Gastroenterol. 2018; 113 (4): 481-517.

18. Ивашкин В.Т., Шелыгин Ю.А., Халиф И.Л. и др. Клинические рекомендации Российской гастроэнтерологической ассоциации и ассоциации колопроктологов России по диагностике и лечению болезни Крона. 2017. 29 с.

19. Dobson, Giles & Hickey, Caroline & Trinder, John. Clostridium difficile colitis causing toxic megacolon, severe sepsis and multiple organ dysfunction syndrome. Intensive care medicine. 2003. 29: 1030 DOI: 10.1007/s00134-003-1754-7.

20. Lewis R. New C. difficlie Guidelines Refine Diagnosis. Medscape Medical News. WebMD Inc. February 16, 2018.

www.medscape.com/viewarticle/892813.
21. Avunduk C. Manual of Gastroenterology, Diagnosis and Therapy. Lippincott Williams & Wilkins. 2008. 516 p.
22. Маев И.В., Дичева Д.Т., Андреев Д.Н. Дивертикулярная болезнь толстой кишки. М.: 2015. 22 с.
23. Mehmet R., Erhan A., Karaosmanoglu .A., et all. Diverticulitis: a comprehensive review with usual and unusual complications. 2017; 8 (1): 19. DOI: 10.1007/s13244-016-0532-3.
.

References:

1. Ivashkin V.T., Lapina T.L. ed. Gastroenterology. National leadership. Short edition: hands. Moscow, GEOTAR-Media, 2012.480 s. (in Russian).
2. Coloproctology: clinical recommendations. under the editorship of Yu. A. Shelygin. Moscow, GEOTAR-Media, 2015.528 s. (in Russian).
3. Svistunov, A. A. Intestinal diseases: a training manual. A.A. Svistunov, M.A. Osadchuk. Moscow, Laboratory of Knowledge, 2016.288 s. (in Russian).
4. Katorkin, S. Crohn's disease. S. Katorkin, P. Andreev, V. Isaev. Honey. gas. 2015; 58 (Aug 7): 8-9; Honey. gas. 2015; 59 (Aug 12): 9. (in Russian).
5. Thomas R. de Wijkerslooth, de Haan M.C., Stoop E.M. et al. Burden of colonoscopy compared to non-cathartic CT-colonography in a colorectal cancer screening programme: randomized controlled trial. Gut. 2012; 61: 1552–1559.
6. American Cancer Society. Key Statistics for Colorectal Cancer 2019. [Electronic resource] URL:https://www.cancer.org/cancer/colon-rectal-cancer/about/key-statistics.html (accessed 11.03.19).
7. Ageeva L. I., Alexandrova G. A., Zaichenko N. M., Kirillova G. N., Leonov S. A., Ogryzko E. V. et al. ed. Oksenoit G.K. Healthcare in Russia. Moscow, Stat.sb./ Rosstat., 2017.170 s. (in Russian).
8. Guidelines for healthcare organizers, primary care doctors, medical specialists. An algorithm for detecting cancer in the population of the Russian Federation. Moscow, 2009.38 p. (in Russian).
9. Razenak J. Inflammatory bowel disease: a practical guide. J. Razenak, S.I. Sitkin. 7th ed., Revised. and add. Moscow; St. Petersburg, 2014.108 p. (in Russian).
10. Kostyuchenko, L. N. Genetic aspects of inflammatory bowel diseases and the choice of treatment tactics using surgical and nutritional correction. L. N. Kostyuchenko, O. A. Smirnova, I. V. Ugarov. Experiment and wedge. gastroenterology. 2015; 8: 56-63. (in Russian).
11. Doubeni C.A., Corley D.A., Quinn V.P. et all. Effectiveness of screening colonoscopy in reducing the risk of death from right and left colon cancer: a large community-based study. Gut. 2018; 67(2): 291-298.
12. Miyaso H., Iwakawa K., Hamada Y., et all. Ten Cases of Colovesical Fistula due to Sigmoid Diverticulitis. Hiroshima J. Med. Sci. 2015; 64(1-2): 9-13.
13. Mehtap B.A., Sibel B., Akif A. The sensitivity of MR colonography using dark lumen technique for detection of colonic lesions. Turk. J. Gastroenterol. 2014; 25: 271-278.
14. Lefere P., Gryspeerdt S., eds. Virtual colonoscopy: A practical guide. Paris: Springer; 2005. 204 p.
15. Burling D., Halligan S., Slater A., et all. Potentially serious adverse events at CT colonography in symptomatic patients: national survey of the United Kingdom. Radiology. 2006; 239 (2): 464-471.
16. Dmitrashchenko A.A. Possibilities of computed tomography at various stages of diagnosis and treatment of cancer of TC: abstract of thesis. ... doctors of medical sciences: 14.00.19.- St. Petersburg, 1995.- 38 p. (in Russian).
17. Lichtenstein G., Loftus E., Isaacs K., et al. ACG clinical guideline: management of Chron"s disease in adults. Am. J.Gastroenterol. 2018; 113 (4): 481-517.
18. Ivashkin V.T., Shelygin Yu.A., Khalif I.L. et al. Clinical recommendations of the Russian Gastroenterological Association and the Association of Coloproctologists of Russia on the diagnosis and treatment of Crohn's disease. 2017.29 p. (in Russian).
19. Dobson, Giles & Hickey, Caroline & Trinder, John. Clostridium difficile colitis causing toxic megacolon, severe sepsis and multiple organ dysfunction syndrome. Intensive care medicine. 2003. 29: 1030 DOI: 10.1007/s00134-003-1754-7.
20. Lewis R. New C. difficlie Guidelines Refine Diagnosis. Medscape Medical News. WebMD Inc. February 16, 2018. www.medscape.com/viewarticle/892813.
21. Avunduk C. Manual of Gastroenterology, Diagnosis and Therapy. Lippincott Williams & Wilkins. 2008. 516 p.
22. Маев И.В., Дичева Д.Т., Андреев Д.Н. Дивертикулярная болезнь толстой кишки. М.: 2015. 22 с.
23. Mehmet R., Erhan A., Karaosmanoglu .A., et all. Diverticulitis: a comprehensive review with usual and unusual complications. 2017; 8 (1): 19. DOI: 10.1007/s13244-016-0532-3.

ОРИГИНАЛЬНАЯ СТАТЬЯ

МЕТОДИКА ОЦЕНКИ ЭЛЕКТРИЧЕСКИХ И РАДИАЦИОННЫХ ХАРАКТЕРИСТИК РЕНТГЕНОВСКИХ КОМПЬЮТЕРНЫХ ТОМОГРАФОВ В УСЛОВИЯХ КЛИНИКИ

Кручинин С.А.

ООО «КБ РентгенТест». г. Москва, Россия.

Целью работы является разработка и апробация методики оценки основных электрических и радиационных характеристик рентгеновских компьютерных томографов (КТ) в условиях клиники. Данные испытания проводятся в рамках реализации программы обеспечения качества, гарантирующей электрическую и радиационную безопасность пациентов и медицинского персонала, а также регистрацию медицинских изображений высокого диагностического уровня.

Материалы и методы.
Для оценки основных электрических и радиационных характеристик КТ при использовании традиционных для рентгенодиагностических аппаратов методов и аппаратных средств контроля необходимо, чтобы рентгеновский излучатель находился в неподвижном состоянии. Обеспечить подобную конфигурацию удается только в сервисном режиме работы аппарата, но у организаций, проводящих испытания, как правило, отсутствуют права доступа к сервисному режиму работы оборудования. В качестве альтернативы предлагается методика оценки основных характеристик КТ при использовании клинического режима работы для получения топограмм.

Результаты и обсуждение.
Представленная методика была успешно апробирована в рамках деятельности испытательной лаборатории оборудования для лучевой диагностики и лучевой терапии при проведении контроля характеристик КТ различных компаний-производителей. При использовании данной методики за период с 2014 по 2019 гг. было испытано около 50 КТ в различных регионах России.

Выводы.
Оценка основных электрических и радиационных характеристик КТ проводится в условиях клиники без дополнительного привлечения специалистов, осуществляющих техническое обслуживание и/или ремонт оборудования. Время проведения испытаний составляет порядка 30-40 минут. Таким образом, процесс контроля характеристик КТ практически не оказывает влияния на график приема пациентов.

Ключевые слова: компьютерная томография, топограмма, электрические и радиационные характеристики, обеспечение качества, радиационный дозиметр.

Контактный автор: Кручинин С.А., e-mail: skruchinin@rentgentest.ru

Для цитирования: Кручинин С.А. Методика оценки электрических и радиационных характеристик рентгеновских компьютерных томографов в условиях клиники. REJR 2019; 9(3):127-133. DOI:10.21569/2222-7415-2019-9-3-127-133.

Статья получена: **10.06.19** **Статья принята:** **12.09.19**

THE METHOD OF CT ELECTRICAL AND RADIATION CHARACTERISTICS EVALUATION IN CLINICAL USING CONDITIONS

Kruchinin S.A.

Design office RoentgenTest. Moscow, Russia.

Purpose. The purpose of the paper is to develop and approve the method of the CT main electrical and radiation characteristics evaluation in clinical using conditions. These tests are executed to implement a quality assurance program that ensures the electrical and radiation safety of patients and medical stuff, as well as the medical images acquisition with high diagnostic level.

Materials and methods. For evaluation of the CT main electrical and radiation

characteristics by using of traditional for X-ray diagnostic apparatus methods and X-ray testing devices, it is necessary for X-ray emitter to be fixed. Such a configuration can be provided in the service mode of apparatus operation only but the stuff of the organizations conducting the tests do not have access rights to the service mode as a rule. As an alternative the method of the CT main characteristics evaluation by using the clinical mode for topograms obtaining is being suggested.

Results. The suggested method was successfully approved on the basis of the testing laboratory for radiology equipment concerning the CT characteristics evaluation. Using this method about 50 CT of various manufacturing companies have been tested for the period from 2014 to 2019 in different Russian regions.

Conclusions. By using of the presented method in clinical conditions the evaluation of the CT main electrical and radiation characteristics can be carried out without additional involvement of specialists performing service and / or repair of the equipment. Testing time is not more than 30-40 minutes. Thus, CT characteristics testing process does not influence on the patients diagnostic examination schedule significantly.

Keywords: computed tomography, topogram, electrical and radiation characteristics, quality assurance, radiation dosimeter.

Corresponding author: Kruchinin S.A., e-mail: skruchinin@rentgentest.ru

For citation: Kruchinin S.A. The method of ct electrical and radiation characteristics evaluation in clinical using conditions. REJR 2019; 9(3):127-133. DOI:10.21569/2222-7415-2019-9-3-127-133.

.

Received: **10.06.19** **Accepted:** **12.09.19**

В настоящее время в лечебно-профилактических учреждениях (ЛПУ) Российской Федерации эксплуатируется более 1800 рентгеновских компьютерных томографов (КТ). Использование данного высокотехнологичного оборудования сопряжено с потенциальной электрической и радиационной опасностью как для пациентов, так и для медицинского персонала. В связи с этим, для обеспечения безопасности, а также для гарантии высокого качества получаемых диагностических изображений необходимо проводить технические испытания оборудования на соответствие контролируемых параметров и характеристик требованиям эксплуатационной (паспорт на изделие, технические условия и т.п.) и нормативной (национальные стандарты, методические указания, санитарные правила и нормативы и т.п.) документации [1 - 3]. Как правило, испытания проводят при вводе оборудования в эксплуатацию в ЛПУ (сразу после его инсталляции), после ремонта или замены блоков и узлов, влияющих на радиационную безопасность, а также при периодических испытаниях (не реже одного раза в 2-3 года для решения вопроса о продлении срока эксплуатации) [2].

В соответствии с СанПиН 2.6.1.1192-03 и документом «Технический паспорт на рентгеновский диагностический кабинет» [2, 3] к основным контролируемым электрическим и радиационным характеристикам (здесь и далее под термином «характеристики» будем подразумевать как параметры, так и характеристики) рентгеновского оборудования (включая КТ) относятся: точность установки анодного напряжения и длительности экспозиции, линейность и повторяемость (воспроизводимость) дозы излучения, слой половинного ослабления и суммарная фильтрация рентгеновского излучения, а также уровень пульсаций и форма кривой анодного напряжения. Как правило, в современных условиях контроль этих характеристик проводится неинвазивными методами (то есть без снятия защитных кожухов аппарата и без подключения к его высоковольтной цепи питания) с использованием так называемых радиационных дозиметров-киловольтметров. На российском рынке присутствует ряд приборов, включенных в Государственный реестр средств измерений, позволяющих проводить данные испытания (например, «Piranha», компания-изготовитель «RTI Electronics AB», Швеция). Процедура оценки обозначенных выше характеристик для рентгенодиагностических аппаратов, в которых излучатель в процессе проведения экспозиции находится в неподвижном состоянии, не представляет каких-либо затруднений – необходимо лишь корректно разместить датчик измерительного прибора в радиационном поле, создаваемом рентгеновским излучателем, и выполнить экспозицию.

Принцип получения изображений при КТ-исследованиях основан на том, что рентгеновский излучатель совершает вращение вокруг исследуемого объекта [5]. Таким образом, при размещении измерительного прибора, например в изоцентре (центре апертуры гентри), и при выполнении одного полного оборота излучателя измерительный прибор будет регистрировать как прямое излучение (в моменты времени, когда излучатель находится над чувствительным элементом прибора), так и боковое излучение, а также излучение утечки (все остальное время вращения излучателя). Следовательно, измеренные значения контролируемых характеристик окажутся некорректными.

Таким образом, задача разработки методики испытаний, которая позволила бы корректно оценить электрические и радиационные характеристики КТ в условиях его клинического использования, представляется актуальной.

Материалы и методы.

В настоящее время отсутствуют закрепленные в международных и российских стандартах методы неинвазивного измерения радиационных и электрических характеристик КТ при его работе в штатном режиме (во время пошагового или спирального сканирования). Таким образом, для того, чтобы иметь возможность использовать методы и средства контроля, аналогичные применяемым в традиционной рентгенотехнике, необходимо каким-либо способом обеспечить фиксацию рентгеновского излучателя в заданном положении. Дополнительно заметим, что поскольку размер чувствительной области измерительных приборов, как правило, не превышает 50 мм вдоль каждой из пространственных координат, а расстояние от фокуса рентгеновской трубки до прибора составляет 70-90 см (оно соизмеримо с диаметром апертуры гентри), то используемые на выходе излучателя КТ так называемые профилированные фильтры (в литературе их также называют «фильтры-бабочки» [5]) не будут вносить искажения в результат измерения.

В каждом серийном рентгеновском КТ предусмотрен сервисный режим, в котором есть возможность зафиксировать рентгеновский излучатель в одном из четырех положений (эти положения соответствуют расположению часовой стрелки в области трех, шести, девяти и двенадцати часов), задать необходимые параметры съемки (анодное напряжение, силу анодного тока, длительность экспозиции, вид профилированного фильтра, ширину области коллимации и т.д.) и произвести экспозицию. Однако доступ к сервисному режиму работы аппарата имеют, как правило, только представители организаций, занимающихся техническим обслуживанием и/или ремонтом данного оборудования. В свою очередь испытания (контроль эксплуатационных параметров и характеристик) проводят аккредитованные в установленном порядке испытательные лаборатории (центры) [2, 4]; причем организации, структурным подразделением которых является аккредитованная лаборатория (центр), не имеют права проводить ни технического обслуживания, ни ремонта испытуемого оборудования, дабы исключить конфликт интересов. Таким образом, у проводящих испытания организаций, как правило, отсутствует доступ к сервисному режиму работы аппарата.

Единственным клиническим режимом работы КТ, при котором рентгеновский излучатель находится в неподвижном состоянии и происходит лишь перемещение стола пациента, является режим получения топограммы. Топограмма выполняется с целью регистрации проекционного (обзорного) изображения объекта исследования. Используя полученное изображение, оператор (рентгенолаборант) выбирает область интереса и осуществляет пошаговое или спиральное сканирование [5, 6]. Часто в режиме работы аппарата для получения топограммы имеется возможность задания положения излучателя (сверху, слева, справа или снизу), а также доступны для настройки (выбора и установки) следующие параметры съемки: анодное напряжение и сила анодного тока (в ряде моделей есть возможность также задать длительность экспозиции). Таким образом, проводя испытания в данном режиме работы аппарата, возможно оценить точность установки анодного напряжения (в некоторых моделях и длительность экспозиции), линейность и повторяемость дозы (мощности дозы) излучения, слой половинного ослабления и суммарную фильтрацию рентгеновского пучка, а также форму кривой и уровень пульсаций анодного напряжения.

Исходя из вышесказанного, можно предложить следующую последовательность действий (алгоритм) оценки электрических и радиационных характеристик КТ.

1. На консоли оператора необходимо задать (выбрать) новое исследование (например протокол исследования головного мозга). Перед началом основного клинического сканирования (пошагового или спирального) всегда есть возможность выполнить топограмму с предварительно заданными параметрами съемки. Важно, что режим топограммы можно повторять большое число раз (проводя при этом испытания), так и не переходя к основному клиническому исследованию.

2. В режиме топограммы нужно задать положение излучателя (например, сверху) и установить значения контролируемых параметров (анодное напряжение, длительность экспозиции), а также других (сила анодного тока, величина перемещения стола и др.) параметров

съемки.

3. Необходимо установить измерительный прибор на внутренней поверхности апертуры гентри таким образом, чтобы линия, соединяющая излучатель и середину чувствительной зоны прибора, проходила через изоцентр гентри. На рисунке 1 показано рекомендуемое положение измерительного прибора во время проведения измерений (излучатель зафиксирован сверху, а измерительный прибор находится снизу).

Рис. 1 (Fig. 1)

Рис. 1. Фотография.

Рекомендуемое положение измерительного прибора внутри апертуры гентри.

Fig. 1. Photo.

The measuring device inside the gantry aperture recommended position.

4. Поскольку при выполнении топограммы происходит перемещение стола пациента, то для того, чтобы он никак не повлиял на процедуру измерений (в процессе перемещения не оказался на пути рентгеновского пучка между излучателем и измерительным прибором), рекомендуется выполнить следующие действия: выдвинуть из стола подголовник (приспособление для фиксации головы пациента); сместить стол таким образом, чтобы он находился спереди от гентри, а край стола, обращенный к гентри, не пересекал плоскость, проходящую через излучатель, изоцентр и измерительный прибор; зафиксировать данное положение стола в качестве начального значения; в параметрах топограммы установить перемещение стола в сторону, противоположную направлению к гентри (в некоторых моделях КТ для этого необходимо задать начальное и конечное положения стола пациента).

5. После того, как все параметры заданы, необходимо нажать на кнопку подтверждения заданных параметров и произвести экспозицию.

6. После осуществления съемки результаты измеренных характеристик будут зафиксированы на дисплее измерительного прибора (либо на экране средства отображения информации) и смогут быть доступны для дальнейшего анализа.

Результаты и обсуждение.

Предложенная методика оценки основных электрических и радиационных характеристик КТ успешно апробирована в рамках деятельности испытательной лаборатории ООО «КБ РентгенТест» при проведении испытаний КТ различных компаний-производителей. За период с 2014 по 2019 гг. было испытано около 50 КТ различных моделей в целом ряде регионов РФ.

В качестве примера практического применения предложенной методики рассмотрим процедуру оценки электрических и радиационных характеристик рентгеновского КТ «Aquilion 64», производства компании «Toshiba Medical Systems Corporation», Япония. После задания в соответствующих полях базы данных на рабочей станции нового пациента (например, TEST) и выбора одного из возможных клинических протоколов исследования головного мозга (например, Brain HCT) необходимо в режиме топограммы (режим Scano) выполнить следующие действия: зафиксировать рентгеновский излучатель в верхнем положении (для параметра Scano Angle выбрать из раскрывающегося списка значение TOP(0)), задать значение анодного напряжения, например 120 кВ (для параметра kV выбрать значение 120), задать значение силы анодного тока, например 50 мА (для параметра mA выбрать значение 50), установить величину перемещения стола пациента, например 240 мм (для параметра Range задать значение 240), обеспечить начальное положение стола, а также направление его перемещения в сторону, противоположную направлению к гентри (для параметра Direction выбрать значение OUT). Далее устанавливается измерительный прибор в нижней части апертуры гентри (для точного позиционирования прибора напротив излучателя используется лазерный центратор). После этого необходимо нажать на кнопку «Confirm», а далее, спустя несколько секунд, нажать на кнопку включения экспозиции на консоли оператора (как только она станет активной).

На рисунке 2 показаны результаты оценки

Рис. 2 (Fig. 2)

Рис. 2. Окно программы Ocean 2014 с результатами оценки электрических и радиационных характеристик КТ.

Fig. 2. Window of the Ocean 2014 program with the results of CT electrical and radiation characteristics evaluation.

электрических и радиационных характеристик данного КТ, полученные с помощью измерительного прибора Piranha R&F/M 657 (измеренные значения отображаются на экране ноутбука, на котором установлено программное обеспечение Ocean 2014, необходимое для визуализации результатов измерений при использовании прибора).

Как видно из рисунка, измеренное значение анодного напряжения составляет 120,65 кВ, длительности экспозиции – 2471 мс, кермы (поглощенной дозы в воздухе) –16,11 мГр, мощности кермы – 6,452 мГр/с, слоя половинного ослабления – 5,03 мм Al, суммарной фильтрации рентгеновского излучения – 3,3 мм Al. Также на данном рисунке представлен график изменения во времени мгновенных значений анодного напряжения (функция отображается красным цветом), используя который можно при необходимости оценить уровень пульсаций анодного напряжения.

Выводы.

Исходя из представленных данных, можно сделать следующие основные выводы:

1. Предложенная методика оценки основных электрических и радиационных характеристик КТ позволяет проводить испытания неинвазивно (без снятия защитных кожухов аппарата и без подключения к его высоковольтной цепи питания), а также без привлечения организаций, осуществляющих техническое обслуживание и/или ремонт оборудования. Данный факт позволяет исключить дополнительные организационные усилия и финансовые затраты со стороны администрации ЛПУ на привлечение к испытаниям специалистов сторонних организаций.

2. Поскольку испытания проводятся в условиях клиники, то в любой момент времени они могут быть приостановлены для экстренного приема пациента. Временной интервал от момента приостановки испытаний до начала клинического исследования пациента не превышает 5 минут.

3. Время, необходимое для оценки электрических и радиационных характеристик КТ при использовании предложенной методики, составляет порядка 30-40 минут. Таким образом, процесс контроля характеристик КТ очень несущественно влияет на график приема пациентов в ЛПУ.

Источник финансирования и конфликт интересов.

Авторы данной статьи подтвердили отсутствие финансовой поддержки исследования и конфликта интересов, о которых необходимо сообщить.

Список Литературы:

1. ГОСТ Р МЭК 61223-3-5-2008. Оценка и контроль эксплуатационных параметров в отделениях лучевой диагностики. Часть 3-5. Приемочные испытания. Оценка эксплуатационных характеристик рентгеновской аппаратуры для компьютерной томографии; 2008 (IEC 61223-3-5 Evaluation and routine testing in medical imaging departments — Part 3-5: Acceptance tests — Imaging performance of computed tomography X-ray equipment; 2004).

2. Санитарные правила и нормы «Гигиенические требования к устройству и эксплуатации рентгеновских аппаратов и проведению рентгенологических исследований. СанПиН 2.6.1.1192-03». Роспотребнадзор; 2003.

3. Технический паспорт на рентгеновский диагностический кабинет. Минздрав России; 2002.

4. Федеральный закон «Об аккредитации в национальной системе аккредитации» от 28.12.2013г. № 412-ФЗ.

5. Календер В. Компьютерная томография. Основы, техника, качество изображений и области клинического использования. Москва: Техносфера; 2006.

6. Терновой С.К. Основы лучевой диагностики и терапии: национальное руководство. гл. ред. акад. РАМН. М., ГЭОТАР-Медиа, 2012. 992 с.

.

References:

1. IEC 61223-3-5 Evaluation and routine testing in medical imaging departments. Part 3-5: Acceptance tests — Imaging performance of computed tomography X-ray equipment; 2004 (in Russian).

2. Sanitary rules and norms “Hygienic requirements for the design and operation of x-ray machines and the conduct of X-ray studies. SanPiN 2.6.1.1192-03. Rospotrebnadzor, 2003 (in Russian).

3. Technical passport for x-ray diagnostic room. Ministry of Health of Russia, 2002 (in Russian).

4. Federal Law, On Accreditation in the National Accreditation System, dated 12.28.2013. No. 412-FZ (in Russian).

5. Kalender V. Computed tomography. Fundamentals, technique, image quality and areas of clinical use. Moscow, Technosphere, 2006 (in Russian).

6. Ternovoy S.K. Fundamentals of radiation diagnostics and therapy: national guide, chap. ed. Acad. RAMS. M ., GEOTAR-Media, 2012. 992 p. (in Russian).

НАУЧНЫЙ ОБЗОР

МЕТОДИКА АРТЕРИАЛЬНОГО СПИНОВОГО МАРКИРОВАНИЯ: КЛИНИЧЕСКОЕ ПРИМЕНЕНИЕ

Труфанов Г.Е. , Фокин В.А. , Асатурян Е.Г. , Ефимцев А.Ю., Шмедык Н.Ю., Мащенко И.А., Чегина Д.С. , Алдатов Р.Х.

ФГБУ «Национальный медицинский исследовательский центр им. В.А. Алмазова» Минздрава России.
г. Санкт-Петербург, Россия.

Артериальное спиновое маркирование (Arterial spin labeling; ASL) – это методика магнитно-резонансной томографии (МРТ), которая позволяет оценивать гипо- и гиперперфузию головного мозга. Это имеет большое значение для комплексной диагностики различных патологических состояний головного мозга таких, как нарушение мозгового кровообращения, опухоли, нейроинфекции, дегенеративно-атрофические заболевания, сосудистые заболевания и др. Ниже мы более подробно рассмотрим применение ASL с точки зрения клинической практики.

Ключевые слова: артериальное спиновое маркирование, карты мозгового кровотока, магнитно-резонансная перфузия головного мозга, гипоперфузия, гиперперфузия.

Контактный автор: Труфанов Г.Е., e-mail: trufanovge@mail.ru

Для цитирования: Труфанов Г.Е. , Фокин В.А. , Асатурян Е.Г. , Ефимцев А.Ю., Шмедык Н.Ю., Мащенко И.А., Чегина Д.С. , Алдатов Р.Х. Методика артериального спинового маркирования: клиническое применение. REJR 2019; 9(4):129-147. DOI:10.21569/2222-7415-2019-9-4-129-147.

Статья получена: **12.08.19** **Статья принята:** **12.09.19**

ARTERIAL SPIN LABELING: CLINICAL APPLICATIONS

Trufanov G.E., Fokin V.A., Asaturyan E.G., Efimtsev A.Yu., Shmedyk N.Yu., Mashchenko I.A., Chegina D.S., Aldatov R.Kh.

V.A. Almazov National Medical Research Center. Saint-Petersburg, Russia.

Arterial spin labeling (Arterial spin labeling, ASL) is a magnetic resonance imaging (MRI) technique that allows to evaluate the hypo- and hyperperfusion of the brain. This is of great importance for the for complex diagnostics of various pathological conditions of the brain, such as cerebral circulation disorders, tumors, neuroinfections, degenerative-atrophic diseases, vascular diseases, etc. We use ASL from the point of view of clinical practice

Keywords: arterial spin-labeling, maps of cerebral blood flow, MR perfusion of brain, hypoperfusion, hyperperfusion.

Corresponding author: Trufanov G.E., e-mail: trufanovge@mail.ru

For citation: Trufanov G.E., Fokin V.A., Asaturyan E.G., Efimtsev A.Yu., Shmedyk N.Yu., Mashchenko I.A., Chegina D.S., Aldatov R.Kh. Arterial spin labeling: clinical applications. REJR 2019; 9(4):129-147. DOI:10.21569/2222-7415-2019-9-4-129-147.

.

Received: **10.06.19** **Accepted:** **22.08.19**

Паттерны гипоперфузии.

Основным преимуществом ASL так же, как и других перфузионных методик, является способность визуализировать ткани с риском ишемии или инфаркта. Диффузионно-взвешенные изображения (ДВИ) являются методом выбора в диагностике инсультов, но их применение лимитировано возможностью визуализации лишь очагов тяжелой ишемии. Выявление участков ишемии средней и легкой степени (ишемической пенумбры) требует оценки скорости объемного мозгового кровотока, объема мозгового кровотока или среднего времени транзита.

С помощью ASL можно выявить бессимптомные стенозы брахиоцефальных артерий, наблюдая асимметричные зоны значительного снижения мозгового кровотока [1].

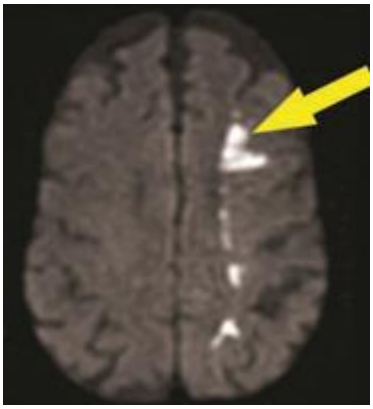

Рис. 1 а (Fig. 1 a)

Рис. 1 б (Fig. 1 b)

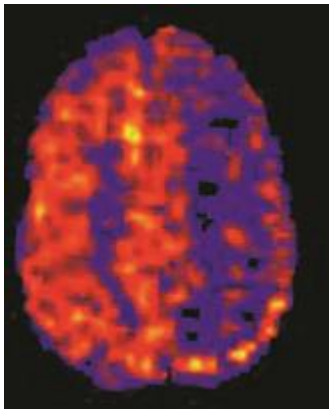

Рис. 1 в (Fig. 1 c)

Рис. 1. Ишемическая пенумбра.

а – ДВИ; определяются множественные инсульты пограничной зоны в левом полушарии (стрелка). б – МР-ангиограмма; определяется окклюзия левой внутренней сонной артерии. в – ASL карта; видна ишемическая пенумбра, проявляющаяся в виде зоны ишемии большей площади, чем на ДВИ [2].

Fig. 1. Ischemic penumbra.

DWI reveals multiple borderzone infarcts in the left cerebral hemisphere (arrow). MR angiogram (center) demonstrates a left internal carotid artery occlusion. ASL map shows the left ischemic penumbra, corresponding to the perfusion DWI mismatch.

Хроническая микрососудистая ишемия или лейкоареоз могут проявляться в виде локально сниженного или неоднородного объемного мозгового кровотока (CBF) в белом веществе при сохранном объемном мозговом кровотоке в сером веществе [2].

Участки перенесенных инсультов, сопровождающиеся энцефаломаляцией, проявляются в виде выпадения сигнала на CBF картах. Выявленное снижение интенсивности ASL сигнала не всегда является признаком снижения мозгового кровотока или ишемии.

Локальное снижение интенсивности сигнала.

Ишемическое ядро.

При остром инсульте хорошо виден очаг тяжелой ишемии, в котором кровоток снижен до 10-25% от нормальных значений. Кровоток в ядре снижен до 10-12 мл/100 г/мин [3] или больше и проявляется в виде участка повышения интенсивности сигнала на диффузионно-взвешенных изображений (с фактором взвешенности b=1000) и снижения измеряемого коэффициента диффузии (ИКД). Ядро ишемии может быть легко распознано на ASL картах и обычно окружено областью относительно повышенного по сравнению с ядром, но все же сниженного кровотока, называемой ишемической пенумброй.

Ишемическая пенумбра.

Область, прилегающая к ядру ишемии, представляющая собой ткани со средним или незначительным снижением кровотока, который составляет обычно 50-75% от нормальных значений [3, 4], называется ишемической пенумброй. Размеры ишемической пенумбры варьируют в зависимости от степени развития коллатерального кровотока и времени, прошедшего с момента возникновения инсульта. Выявление ишемической пенумбры основывается на несоответствии показаний перфузионно-взвешенных и диффузионно-взвешенных изображений: на ASL картах наблюдается зона сниженного кровотока большей площади, чем очаг ишемии, выявляемый на ДВИ (рис. 1). Именно своевременно выявленная зона ишемической пенумбры наиболее хорошо поддается воздействию тромболитической терапии.

Хроническая цереброваскулярная болезнь.

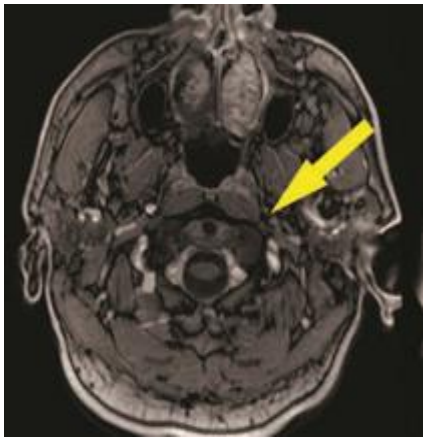

Рис. 2 а (Fig. 2 a)

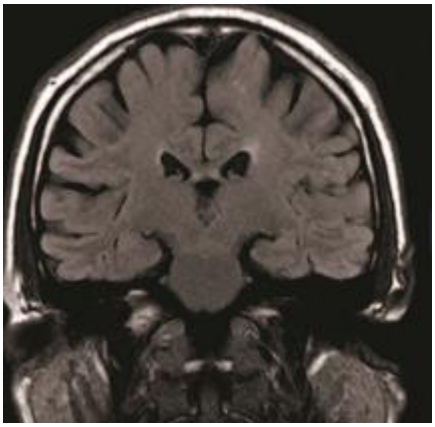

Рис. 2 б (Fig. 2 b)

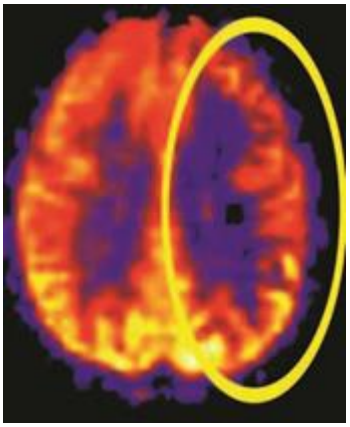

Рис. 2 в (Fig. 2 c)

Рис. 2. Окклюзия сонной артерии.

а – Т1-ВИ с внутривенным контрастным усилением, аксиальная плоскость; определяется хроническая окклюзия левой внутренней сонной артерии (стрелка). б –FLAIR; признаки ишемии не наблюдаются. в – ASL карта; асимметрия кровотока (в виде эллипса) представляет собой ткани с риском ишемии в левом полушарии [2].

Fig. 2. Carotid occlusion and tissue at risk.

Axial contrast-enhanced spoiled gradient-recalled-echo image (left) shows chronic occlusion of the left internal carotid artery (arrow). FLAIR (center) shows no evidence of ischemia. Flow asymmetry on the ASL CBF map (ellipse) represents tissue at risk in the left cerebral hemisphere.

У пациентов со стенозом сонных артерий или другими проксимальными стенозами ткани с риском ишемии могут быть выявлены при выполнении бесконтрастной перфузии, несмотря на то, что ограничением ASL является невозможность оценить такой важный для тканей с риском ишемии параметр, как объем мозгового кровотока (Cerebral blood volume, CBV). Тем не менее, при использовании дополнительного времени маркирования могут быть получены карты среднего времени транзита крови (MTT) [5]. Если имеется относительное снижение CBF с компенсаторным повышением CBV, то будет наблюдаться асимметрия кровотока, соответствующая тканям с риском ишемии, которые могут быть спасены после установки стента или выполнения эндартерэктомии (рис. 2).

Локальное снижение интенсивности сигнала при изменениях объемного мозгового кровотока наиболее часто наблюдается в бассейнах передней и задней мозговых артерий. Изменения мозгового кровотока могут также проявляться в виде линейного повышения интенсивности сигнала в результате снижения скорости кровотока или кровоснабжения от коллатеральных сосудов. В зависимости от вариантов применения ASL последовательностей может применяться градиентный импульс для подавления сигнала от медленного тока крови в кортикальных сосудах. Благодаря отсутствию ограничений к повторению, ASL хорошо подходит для оценки цереброваскулярного резерва у таких пациентов, что достигается путем получения CBF карт до и после ацетазоламидной или гиперкапнической нагрузки. Кроме того, методика ASL хорошо подходит для серийной оценки реваскуляризации или гиперперфузионного синдрома после выполнения эндартерэктомии [6].

Хроническая микрососудистая ишемия.

Локально или неоднородно сниженный кровоток в белом веществе головного мозга может выявляться на ASL картах и на анатомических МР-изображениях, и проявляется в виде участков повышения интенсивности сигнала на Т2-взвешенных изображениях (Т2-ВИ) и FLAIR. У пациентов с сахарным диабетом в анамнезе такие изменения сигнала могут наблюдаться в проекции семиовальных центров, несмотря на сохранность кровотока в сером веществе мозга. Тем не менее, ASL обычно не используется для оценки кровотока в белом веществе, так как методика показала недостаточно точные результаты при состояниях с низкой скоростью кровотока, а также из-за низкого соотношения сигнал/шум в белом веществе при выполнении перфузионных исследований.

Энцефаломаляция и вентрикуломегалия.

Как правило, зоны энцефаломаляции (кистозно-глиозных изменений) являются следствием перенесенного инсульта или хирургического вмешательства. Такие зоны проявляются в виде участков гипоинтенсивного сигнала на

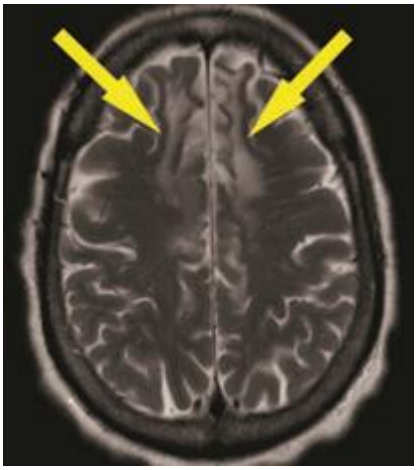

Рис. 3 а (Fig. 3 a)

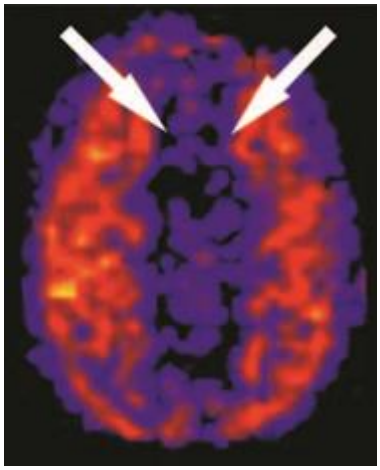

Рис. 3 б (Fig. 3 b)

Рис. 3. Энцефаломаляция.

а – Т2-ВИ, аксиальная плоскость; определяются зоны повышения интенсивности сигнала в лобных долях, соответствующие перенесенным инсультам в бассейнах передних мозговых артерий (желтые стрелки). b –ASL CBF карта; отмечается снижение кровотока в соответствующих областях (белые стрелки) [2].

Fig. 3. Encephalomalacia.

Axial T2-weighted image shows high signal intensity in the frontal lobes representing the remote bilateral anterior cerebral artery (ACA) territory infarcts (yellow arrows). ASL CBF map reveals corresponding focal decrease in flow in the ACA territories (white arrows).

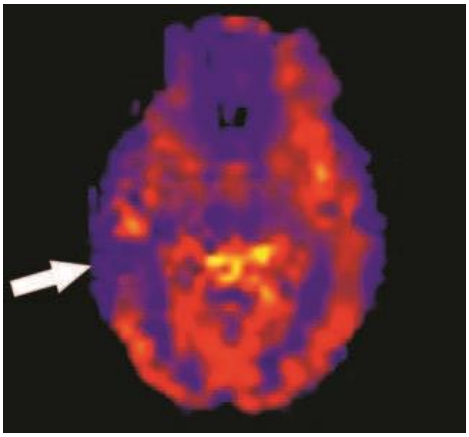

Рис. 4 (Fig. 4)

Рис. 4. Локальное снижение перфузии при височной эпилепсии.

ASL карта; определяется снижение интенсивности сигнала в латеральных отделах правой височной доли (стрелка) и правом гиппокампе. Пациентка, 37 лет, межприпадочный период. На электроэнцефалографии было подтверждено наличие судорожного очага

Fig. 4. Localized hypoperfusion in temporal lobe epilepsy.

Interictal ASL CBF map in a 37-year-old woman demonstrates low signal intensity in the right lateral temporal lobe (arrow) and right hippocampus. Electroencephalography confirmed a right temporal seizure focus.

ASL CBF картах (рис. 3).

Судорожная активность.

Снижение перфузии часто наблюдается в эпилептогенных зонах на перфузионно-взвешенных изображениях в межприступный период. На рисунке 4 определяется асимметричное снижение интенсивности МР-сигнала в правой теменной доле у пациента с фармакорезистентной эпилепсией.

В литературе широко освещается снижение перфузии в эпилептогенных участках головного мозга и прилежащей мозговой ткани по данным однофотонной эмиссионной компьютерной томографии (ОФЭКТ) в межприступный период, однако существует противоположное мнение о том, что участки головного мозга, в которых отмечается повышение перфузии во время припадка и ее снижение в межприступный период, являются эпилептогенными [7]. Как бы то ни было, снижение интенсивности ASL сигнала у пациента с эпилепсией и без очевидных факторов риска церебральной ишемии в межприступный период наводит на мысль о наличии эпилептогенного очага. Преимущество использования ASL в оценке перфузии головного мозга при эпилепсии заключается в возможности многократного использования до, во время и после припадка, а временное разрешение при ASL выше, чем при ОФЭКТ благодаря очень короткому периоду размагничивания спинов ядер водорода. Другим очевидным преимуществом ASL является возможность комплексной

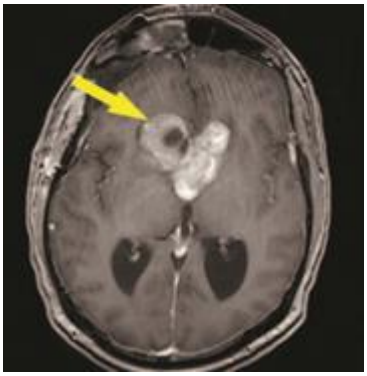

Рис. 5 а (Fig. 5 a)

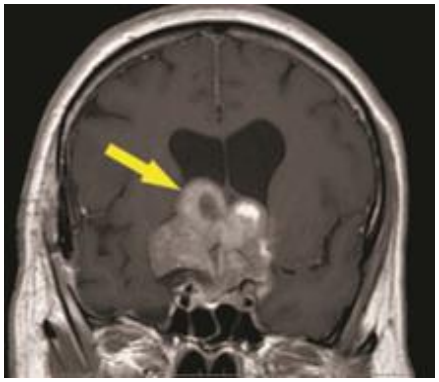

Рис. 5 б (Fig. 5 b)

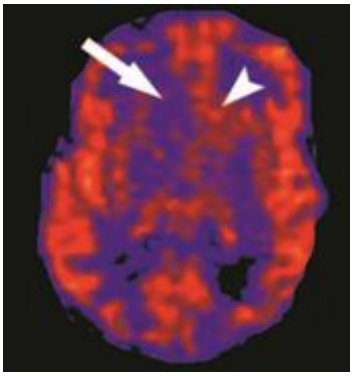

Рис. 5 в (Fig. 5 c)

Рис. 5. Опухоль головного мозга со сниженной перфузией.

а – Постконтрастные Т1-ВИ, аксиальная плоскость, б – корональная плоскость; определяется интенсивно и неоднородно накапливающее контрастный препарат образование, распространяющееся в боковые и третий желудочки (желтые стрелки). в – ASL; отмечается снижение перфузии от отделов образования с преимущественно кистозным компонентом (стрелка) и повышение перфузии от отделов с преимущественно солидным компонентов. После хирургического лечения была подтверждена макроаденома гипофиза [2].

Fig. 5. Hypoperfused tumor.

Axial (left) and coronal (center) gadolinium-enhanced T1-weighted images demonstrate a heterogeneously enhancing mass invading the third and lateral ventricles (yellow arrows). ASL (right) shows regional hypoperfusion within the more cystic portion of the tumor (white arrow). The solid portions show hyperperfusion on ASL (arrowhead). The tumor proved to be a pituitary macroadenoma at surgery.

оценки изображений при сопоставлении с анатомическими МР-изображениями при диагностике мезиального височного склероза и неокортикальных эпилепсий. Судорожная активность может сопровождаться локальным или глобальным снижением перфузии (рис. 4).

Новообразования.

Опухоли головного мозга могут демонстрировать как гипер-, так и гипоперфузионные паттерны. В основном, интенсивность накопления контрастного препарата не коррелирует с перфузионным паттерном. На рисунке 5 показано отсутствие увеличения перфузии, несмотря на интенсивное накопление контрастного препарата опухолью мозга. На рисунке 6 показана неоднородно накапливающая контрастный препарат менингиома, которая при этом демонстрирует дефицит перфузии при ASL. Такой феномен может быть вызван наличием в составе опухоли обызвествлений. Низкодифференцированные глиомы обычно демонстрируют гипоперфузионные паттерны (рис. 7).

Гематомы.

Гематомы обычно проявляются в виде участков локального снижения перфузии (рис. 8), что вызвано сочетанием отсутствия васкуляризации, артефактов от продуктов метаболизма крови.

Инфекция.

Абсцессы головного мозга, как и прилежащая отечная ткань головного мозга, проявляются в виде участков снижения перфузии. Кольцевидный участок накопления контрастного препарата, окружающий абсцессы может проявляться в виде повышения интенсивности сигнала на ASL (рис. 9).

Феномен «обкрадывания» при артериовенозных мальформациях.

Для артериовенозных мальформаций (АВМ) обычно характерно повышение интенсивности сигнала на ASL. В мальформациях с высокой скоростью кровотока может возникать феномен «обкрадывания», приводящий к снижению интенсивности ASL сигнала от прилежащих к клубку тканей (рис. 10).

Глобальное снижение интенсивности сигнала.

Глобальное снижение интенсивности сигнала на перфузионно-взвешенных изображениях является частой находкой в клинической практике. Состояния со снижением кровотока, вазоспазм или воздействие различных препаратов могут приводить к снижению перфузии. Контрастные препараты на основе гадолиния являются «артефактным» фактором выраженного снижения интенсивности перфузионного сигнала.

Низкий сердечный выброс.

Основную неопределенность в абсолютной количественной оценке кровотока при ASL создает большой разброс времени транзита намагниченных спинов. Типичный набор пациентов, встречающихся в клинической практике,

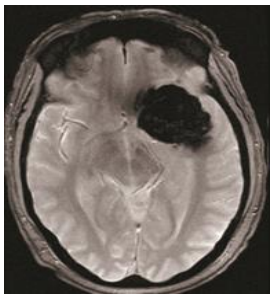

Рис. 6 а (Fig. 6 a)

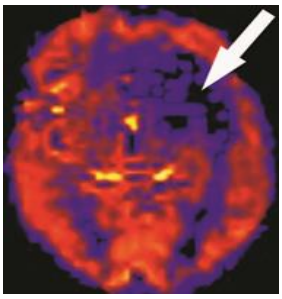

Рис. 6 б (Fig. 6 b)

Рис. 6. Парадоксальное снижение интенсивности сигнала при ASL.

а – Т2-ВИ GRE; определяется обызвествленная опухоль, произрастающая из левого крыла клиновидной кости. При контрастном усилении отмечалось интенсивное накопление препарата данной зоной (не показано), что позволяло подразумевать менингиому. б – ASL CBF карта; несмотря на накопление контрастного препарата, отмечается снижение кровотока в опухоли (белая стрелка). Истинная гиперперфузия может быть скрыта за наложившимися артефактами от чувствительности [2].

Fig. 6. Paradoxically low signal intensity on ASL.

T2*- weighted gradient-recall image reveals a calcified mass arising from the left sphenoid wing. The mass showed avid contrast enhancement (not shown) consistent with meningioma. Despite the enhancement, ASL CBF map shows no increased flow within the tumor (arrow). Underlying hyperperfusion may be masked by competing susceptibility effects.

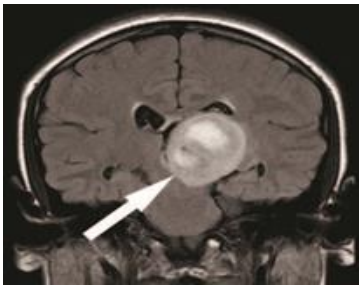

Рис. 7 а (Fig. 7 a)

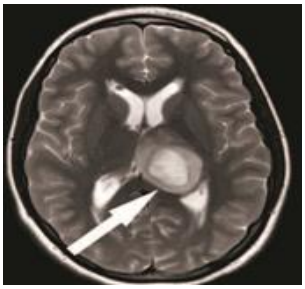

Рис. 7 б (Fig. 7 b)

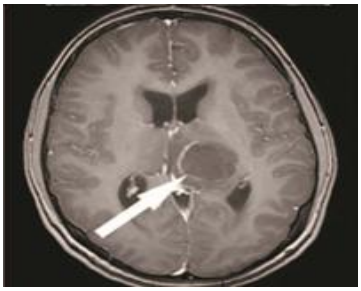

Рис. 7 в (Fig. 7 c)

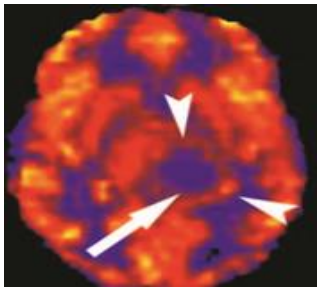

Рис. 7 г (Fig. 7 d)

Рис. 7. Глиома с гипоперфузией на ASL.

а – FLAIR, корональная плоскость, б – Т2-ВИ, аксиальная плоскость; в области таламуса слева определяется образование, характеризующееся повышенной интенсивностью сигнала (белые стрелки). в – После контрастирования определяется незначительное накопление препарата с низкими показателями перфузии соответствующей области на ASL карте (г -снизу справа, белые стрелки). Кольцевидный участок нормальной перфузии (фигурная стрелка) вокруг образования соответствует остаточной не пораженной ткани таламуса [2].

Fig. 7. Hypoperfused glioma on ASL.

Coronal FLAIR (upper left) and axial T2 (upper right) images demonstrate a highsignal-intensity mass in the left thalamus (white arrows). Minimal enhancement is seen after contrast (lower left), with corresponding low perfusion on the CBF map (white arrow, bottom right). The rim of normal perfusion (arrowheads) corresponds to the residual normal tissue in the adjacent thalamus.

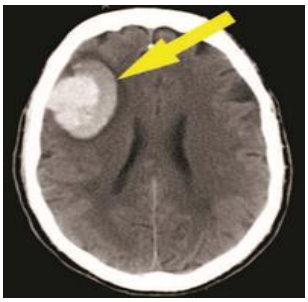

Рис. 8 а (Fig. 8 a)

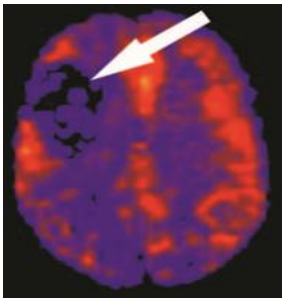

Рис. 8 б (Fig. 8 b)

Рис. 8. Продукты метаболизма крови на ASL.

а – КТ, аксиальная плоскость; определяется острая внутримозговая гематома в правой лобной доле (желтая стрелка). б – ASL CBF карта; локальное отсутствие сигнала (белая стрелка) соответствует области кровотечения. Обратите внимание на асимметрию глобального кровотока в виде снижения интенсивности сигнала во всех отделах правого полушария[2].

Fig. 8. Blood products on ASL.

Axial unenhanced CT scan reveals acute parenchymal hemorrhage in the right frontal lobe (yellow arrow). Focal loss of signal intensity on the ASL CBF map (white arrow) corresponds to the area of hemorrhage. Note flow asymmetry with decreased signal intensity throughout the right hemisphere.

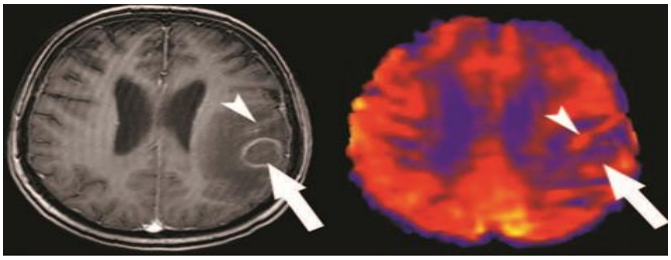

Рис. 9 а (Fig. 9 a)

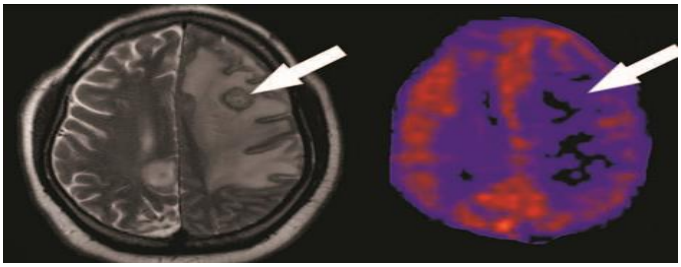

Рис. 9 б (Fig. 9 b)

Рис. 9. Токсоплазмоз на ASL.

а - Отмечается снижение интенсивности сигнала в области токсоплазмозного абсцесса. На постконтрастных Т1-ВИ виден кольцевидный участок накопления препарата (стрелка). Зона отека, окружающая абсцесс снижает перфузию белого вещества, акцентируя нормальную перфузию прилежащих извилин. Зона повышенного ASL сигнала, окружающая абсцессы (фигурная стрелка) представляет собой нормальное серое вещество.б - Токсоплазмоз на ASL. На Т2-ВИ в аксиальной плоскости определяется образование (стрелка) в левой лобной доле, окруженное зоной отека. На соответствующем ASL изображении (справа) отмечается снижение интенсивности сигнала от образования и прилежащей зоны отека (стрелка) [2].

Fig. 9. Toxoplasmosis on ASL.

a - Decreased perfusion to a toxoplasmosis abscess. Ring-enhancing lesion is demonstrated on corresponding postgadolinium T1-weighted image (arrow). The edema surrounding the abscess decreases the perfusion of the white matter, accentuating the normal perfusion of the adjacent gyri. The area of high signal intensity on ASL surrounding the abscess (arrowhead) represents the normal adjacent gray matter. b. Toxoplasmosis on ASL. Axial T2-weighted image (left) shows a mass with vasogenic edema in the left frontal lobe (arrow). Corresponding ASL image (right) shows diffusely decreased perfusion in the lesion and adjacent white matter (arrow).

включает индивидов с низким сердечным выбросом, аритмиями и прочими отклонениями, влияющими на получаемые данные ASL за счет измененной скорости кровотока. Таким образом, следует иметь в виду эффект от различных гемодинамических отклонений таких, как стенозы, которые могут иметь место даже без видимых изменений, особенно, когда наблюдается глобальное снижение перфузионного сигнала. Расположение маркирующих срезов непосредственно под срезом сбора данных или уменьшение расстояния между ними снижает эффект от замедленного кровотока [8, 9]. Влияние частоты сердечных сокращений и снижения сердечного выброса на получаемые ASL данные требует дальнейшего изучения.

Возрастные изменения и атрофия мозга.

Расширение ликворных пространств, связанное с возрастными дегенеративными изменениями головного мозга, является распространенной причиной глобального снижения интенсивности ASL сигнала в типичной клинической популяции (рис. 11). Если у пациента с дегенеративно-атрофическими изменениями головного мозга, выявленными при анатомической МРТ, не наблюдается соответствующего снижения перфузии при ASL, то следует подразумевать наличие скрытых факторов повышения перфузии таких, как гиперкапния или перенесенный ишемический инсульт. Снижение интенсивности перфузионного сигнала, связанное с возрастными изменениями, подробно описано в литературе и должно учитываться при интерпретации ASL изображений у пожилых пациентов [10].

Васкулит и вазоспазм головного мозга.

Клиническое применение бесконтрастной перфузии может быть полезным в диагностике и дальнейшем наблюдении пациентов с васкулитами центральной нервной системы. На рисунке 12 показано билатеральное снижение интенсивности сигнала от полушарий головного мозга у молодого пациента с каннабинойдным васкулитом центральной нервной системы.

Вазоспазм, возникающий после субарахноидальных кровоизлияний, наблюдается более чем у трети обследованных пациентов и практически всегда наблюдается у пациентов с кровоизлияниями в цистерны мозга. В исследовании Leclerc et al. [11] при выполнении ОФЭКТ головного мозга было выявлено глобальное снижение перфузии у 10 из 11 пациентов с вазоспазмом, что говорит о большей чувствительности данного метода, чем МРТ с внутривенным контрастным усилением. Комплексный подход в МРТ диагностике вазоспазма может быть дополнен ASL, что повысит временную эффективность.

Экзогенные факторы.

Еще один эффект, который следует иметь в виду при глобальном снижении перфузии головного мозга – это воздействие экзогенных факторов таких, как кофеин, который известен своей способностью снижать перфузию за счет воздействия на аденозиновые рецепторы капилляров мозга. Растущее количество данных говорит о том, что следует контролировать использование кофеина при выполнении перфузионных исследований, таких как BOLD или

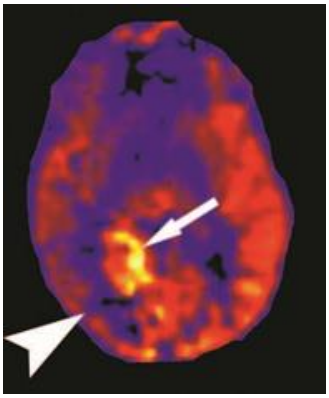

Рис. 10 а (Fig. 10 a)

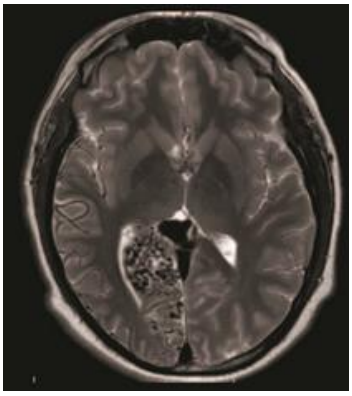

Рис. 10 б (Fig. 10 b)

Рис. 10. Феномен «обкрадывания» при АВМ.

На ASL карте определяется характерное повышение интенсивности сигнала соответствующее артериовенозной мальформации (стрелка). Также, видна расположенная в прилежащих отделах зона гипоперфузии, представляющая собой сопутствующий феномен обкрадывания [2].

Fig. 10. Blood steal phenomenon associated with AVM.

ASL CBF map shows characteristic hyperperfusion corresponding to the AVM (arrow). Also seen is a regional zone of hypoperfusion representing the associated steal phenomenon (arrowhead).

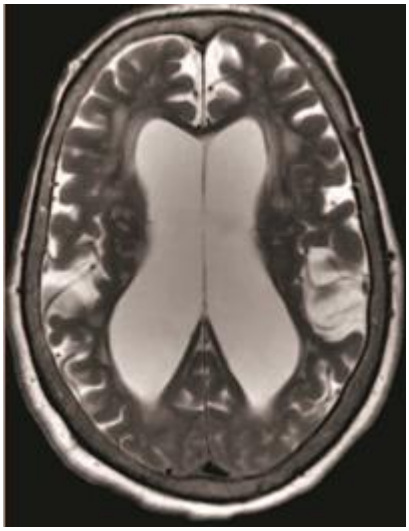

Рис. 11 а (Fig. 11 a)



Рис. 11 б (Fig. 11 b)

Рис. 11. Глобальное снижение ASL сигнала в результате атрофии мозга.

а – Т2-ВИ; определяются атрофические изменения головного мозга в виде смешанной заместительной гидроцефалии и гиперинтенсивных изменений белого вещества (глиоз). б – ASL карта; отмечается повсеместное снижение перфузионного сигнала [2].

Fig. 11. Cerebral atrophy as a cause of globally decreased ASL signal intensity.

T2-weighted image (left) reveals advanced cerebral volume loss, ex vacuo ventricular enlargement, and white matter hyperintensities. ASL map demonstrates poor perfusion signal intensity throughout.

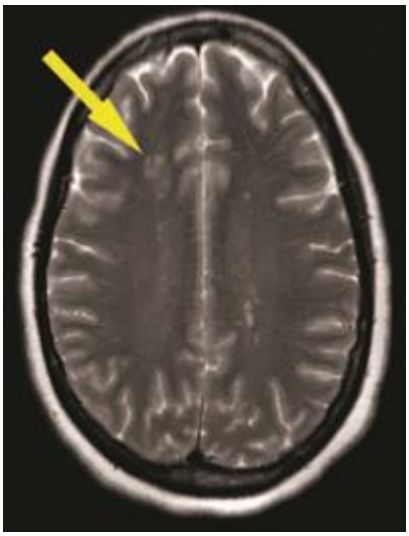

Рис. 12 а (Fig. 12 a)

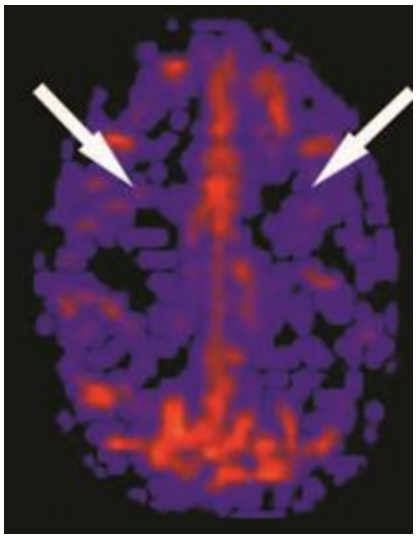

Рис. 12 б (Fig. 12 b)

Рис. 12. Билатеральное снижение перфузии при васкулите центральной нервной системы.

а – Т2-ВИ; определяются множественные участки измененного сигнала в белом веществе головного мозга (желтая стрелка). б – ASL CBF карта; отмечается билатеральное снижение интенсивности сигнала от полушарий головного мозга (белые стрелки). Пациентка, 38 лет, васкулит ЦНС [2].

Fig. 12. Bilateral hypoperfusion in CNS vasculitis.

Multiple white matter lesions are shown on the T2-weighted image (yellow arrow). ASL CBF map demonstrates symmetrically decreased signal intensity in the bilateral cerebral hemispheres (white arrows) in a 38-year-old woman with CNS vasculitis.

ASL [12 - 14]. При применении некоторых антигипертензивных препаратов и кокаина также отмечалось глобальное снижение перфузии, однако при курсовом лечении гипертензии изменения перфузии не наблюдались [6, 7].

Смерть мозга.

ASL является информативным методом диагностики состояний, сопровождающихся гипоперфузией. Тем не менее, несмотря на потенциальную возможность использования ASL вместо инвазивных методик, чувствительность к движению и неспособность к полной сатурации сигнала от мягких тканей мозга, маскирующих истинную перфузию, делают ASL непригодным к использованию для диагностики смерти мозга. Констатация смерти мозга, основанная на ASL данных, должна быть обязательно дополнена данными клинической картины и других методов визуализации [15].

Паттерны гиперперфузии.

Локальное повышение интенсивности сигнала.

Локальное повышение интенсивности сигнала при ASL может быть связано как с истинной гиперперфузией, так и с различными артефактами. ASL является чувствительным методом определения гиперперфузии при различных состояниях таких, как инсульты, опухоли, судороги или снижение сосудистой ауторегуляции. Регионарная гиперперфузия, сопровождающая гипертензивную энцефалопатию, синдром задней обратимой энцефалопатии и связанные синдромы [16], может быть выявлена с помощью ASL, которая при серийном наблюдении может демонстрировать динамические изменения перфузии с течением времени. Относительное повышение интенсивности сигнала может так же быть следствием регионарного или долевого распределения кровотока в определенных нормальных физиологических условиях таких, как активация зрительной коры затылочных долей.

Сверхперфузия.

Локальная дисфункция ауторегуляции сопровождает инсульт и часто визуализируется на анатомических МР-томограммах в виде внутрисосудистого усиления в области зоны поражения [17]. Замедленный транзит маркированных спинов в области инсульта может проявляться в виде повышение интенсивности сигнала. К другим причинам снижения ауторегуляторной функции относятся: синдром задней обратимой энцефалопатии и синдром гиперперфузии после каротидной эндартериоэктомии [18]. ASL очень чувствительна к состояниям сверхперфузии, которые проявляются в виде участков повышения интенсивности сигнала (рис. 13). При тяжелом течении синдрома задней обратимой

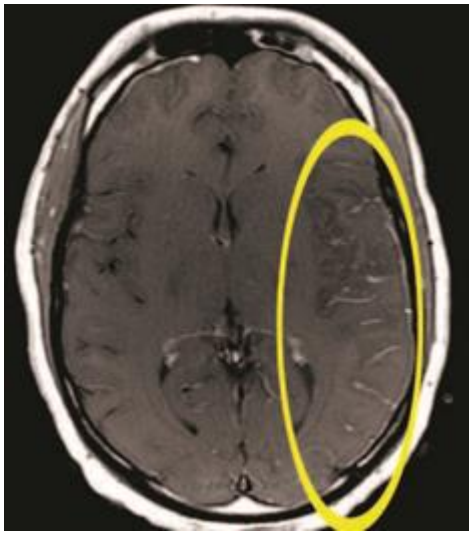

Рис. 13 а (Fig. 13 a)

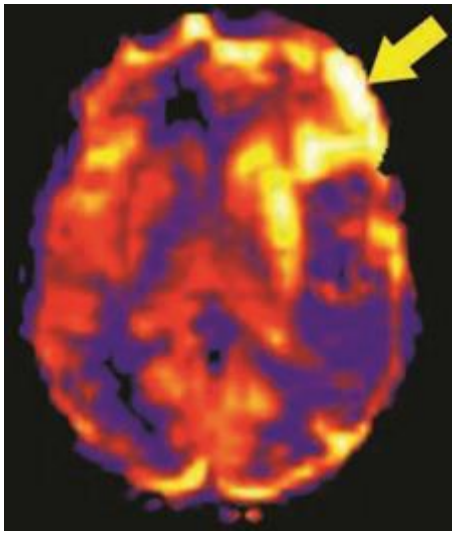

Рис. 13 б (Fig. 13 b)

Рис. 13. Сверхперфузия.

а – Т1-ВИ с внутривенным контрастным усилением; асимметричное усиление кортикальных сосудов на крупном участке бассейна левой средней мозговой артерии после инсульта (эллипс). б –ASL CBF карта; определяется повышение сигнала от области островка, хвостатых ядер и левой лобной доли (стрелка) с наличием гипоперфузии расположенных кзади областей [32].

Fig. 13. Luxury perfusion.

Asymmetric intravascular enhancement of the cortical vessels in a large infarcted left MCA territory (ellipse) on the postcontrast T1-weighted images. ASL CBF map demonstrates hyperperfusion in the left caudate, insula, and frontal lobe (arrow). The posterior parietal regions are hypoperfused.

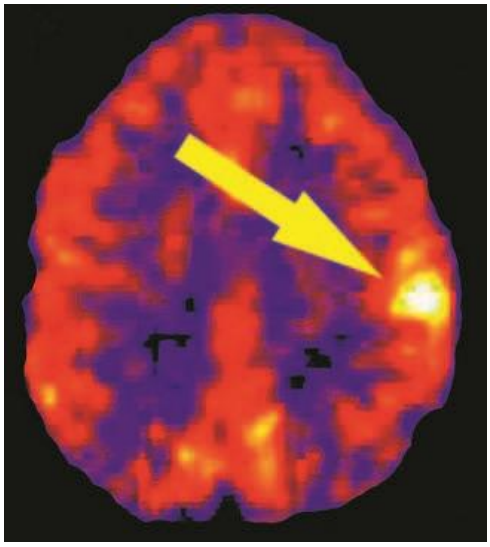

Рис. 14 (Fig. 14)

Рис. 14. Реперфузия.

ASL CBF карта, через 12 часов поле применения активатора тканевого плазминогена определяется участок локального повышения перфузии в бассейне левой средней мозговой артерии (стрелка). В остальных отделах левого полушария перфузия сохранена [32]. Пациентка, 80 лет, правосторонний гемипарез после применения системных тромболитиков.

Fig. 14. Reperfusion.

An 80-year-old woman presenting with right hemiparesis met the criteria for systemic thrombolytics. ASL CBF map acquired approximately 12 hours after tissue plasminogen activator administration reveals localized hyperperfusion within the left MCA territory (arrow). Perfusion is otherwise preserved throughout the left hemisphere.

энцефалопатии начальная гиперперфузия может спровоцировать инфаркт с последующим билатеральным теменно-затылочным перфузионным дефицитом. Сопутствующее внутримозговое кровоизлияние может давать артефакт от чувствительности, имитируя гипоперфузию.

Реперфузия.

Так как при выполнении ASL не возникают артефакты из-за рециркуляции меченых спинов, методика хорошо подходит для серийной оценки перфузии головного мозга при инсультах и может служить источником информации о реперфузии. Восстановление кровотока в ишемическом ядре и пенумбре проявляется как повышение интенсивности сигнала на ASL картах после спонтанной реканализации тромбированного сосуда, применения тромболитиков или активации коллатерального кровотока. Такие участки реперфузии отличаются от застойных внутрисосудистых магнитных спинов, так как обычно соответствуют таким анатомическим структурам, как базальные ядра, островок, таламус или кортикальные извилины. На рисунке 14 представлена локальная гиперперфузия в бассейне левой средней мозговой артерии через 12 часов после применения системных тромболитиков, а на рисунке 15 показана спонтанная реперфузия в области перенесенного инсульта.

Судорожная активность.

Судорожная активность может имитировать острый инсульт как на изображениях, так и клинически. При отсутствии изменений на диффузионно-взвешенных и анатомических МР-изображениях, наличие зоны локального повышения интенсивности сигнала на ASL картах может свидетельствовать как о сложных парциальных судорогах в постприпадочном периоде (рис. 16), так и о реканализации тромбированного сосуда с последующей реперфузией в случае подострого инсульта. Чаще всего клиническая картина позволяет провести дифференциальный диагноз между этими состояниями. Чувствительность ОФЭКТ в выявлении гиперперфузии при височной эпилепсии в припадочный период достигает 90%. В работе, выполненной Lee et al. [19], повышение интенсивности сигнала в эпилептогенной зоне в поздний постприпадочный период было выявлено более чем у половины обследованных пациентов с судорогами. Преимущество ASL заключается в возможности сбора данных анатомических и перфузионных изображений в одинаковых условиях. Механизм повышения перфузии при судорогах изучен недостаточно, но может быть связан с транзиторной потерей ауторегуляторной функции прилежащих сосудов или с выбросом таких нейростимуляторов, как глутамат, в зоне нервного возбуждения [19]. В диагностике судорог ASL дополняет традиционные исследования такие, как электроэнцефалографию, анатомические МР-изображения и ядерные методики.

Опухоли.

Оценка опухолей с помощью ASL и корреляция между кровотоком и степенью злокачественности описаны в литературе [20, 21]. Возможность количественной оценки перфузии с помощью ASL позволяет оценивать эффективность лечения опухолей. Помимо этого, ASL помогает дифференцировать рецидив опухоли и постлучевые некротические изменения. Для других перфузионных методик, основанных на болюсном введении контрастных препаратов, требуются сложные и дорогостоящие автоматические инъекторы, а также отсутствие патологии почек у пациента. У пациентов с метастатическим поражением или первичными опухолями почек, подвергшимися химиотерапевтическому лечению, а также у пациентов с почечной недостаточностью использование классиче-

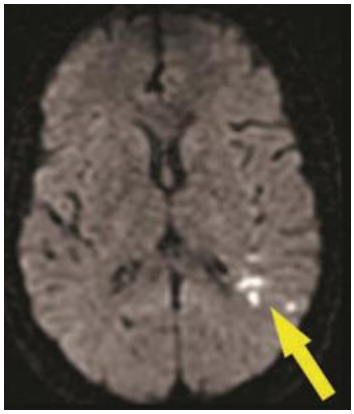

Рис. 15 а (Fig. 15 a)

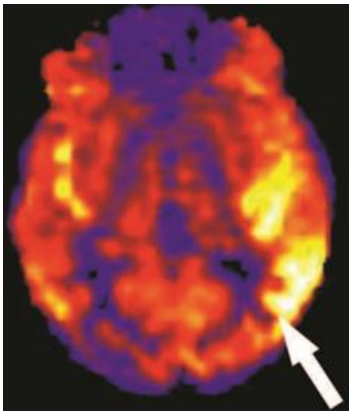

Рис. 15 б (Fig. 15 b)

Рис. 15. Участок перенесенного инсульта с гиперперфузией на ASL.

а – ДВИ; определяются лакунарные участки повышения сигнала на диффузинно-взвешенных изображениях (желтая стрелка). б – ASL карта; определяется гиперперфузия извилин в левом полушарии (белая стрелка). В бассейне задней мозговой артерии определяется снижение перфузии [32]. Пациентка, 73 года, фибрилляция предсердий и тромбэмболические инсульты в бассейне левой задней мозговой артерии.

Fig. 15. Hyperperfused stroke territory on ASL.

A 73-year-old woman with atrial fibrillation and embolic infarcts in the left posterior cerebral artery and posterior watershed territories. Punctate areas of restricted diffusion are seen (left, yellow arrow). ASL map (right) shows gyral hyperperfusion in the left hemisphere (white arrow). Hypoperfusion is also seen in the right posterior watershed territory.

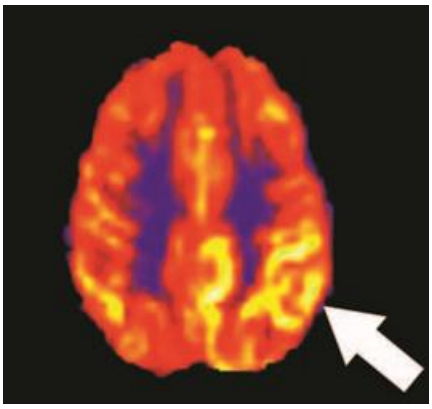

Рис. 16 а (Fig. 16 a)

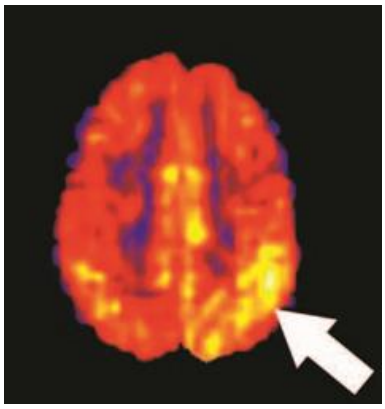

Рис. 16 б (Fig. 16 b)

Рис. 16. Гиперперфузия в зоне судорожной активности.

Мальчик, 6 лет, с синдромом Ландау-Клеффнера, проявляющимся сложными парциальными судорогами, приводящими к парезу правой половины лица и правой руки. а, б – ASL карты; определяется локальное повышение перфузии в левой теменной доле, связанное с периодом припадка (стрелка). При выполнении ЭЭГ подтвердилась продолжительная судорожная активность в левом полушарии головного мозга. На ДВИ с фактором взвешенности b=1000 изменений выявлено не было (не показано). Выраженность симптомов уменьшилась после назначения противоэпилептической терапии и курса внутривенного введения иммуноглобулина [32].

Fig. 16. Hyperperfused seizure territory.

A 6-year-old boy with a history of Landau-Kleffner syndrome who presented with complex partial seizures causing paresis of the right face and upper extremity. ASL shows regional hyperperfusion in the left parietal hemisphere associated with the ictal phase of seizure activity (arrows). EEG confirmed almost continuous seizure activity within the left hemisphere. Findings of the diffusion-weighted sequence were normal (not shown). Symptoms improved on antiepileptic medications and a course of intravenous immunoglobulin.

ской перфузионной методики с использование сложной перфузионной аппаратуры может быть невозможным. Кроме того, благодаря отсутствию контрастного вещества, при применении ASL исключается возникновение такого осложнения, как системный нефрогенный фиброз. Наличие хирургических пластин, устанавливаемых после краниотомии, препятствует выполнению МР-перфузии из-за возникновения выраженных артефактов. Однако с модернизацией хирургических материалов перфузионная оценка прилежащих к пластинам участков головного мозга становится все более информативной.

На рисунках 17-19 показано повышение мозгового кровотока на ASL при менингиоме, мультиформной глиобластоме и эпендимальных метастазах соответственно. Несоответствие картины на Т1-ВИ с контрастным усилением и ASL может означать наличие опухолей с диффузным инфильтративным ростом таких, как глиоматоз (рис. 20). Отсутствие повышения перфузии в области неопластического процесса на ASL требует исключения наличия артефактов, так как локальные артефакты от чувствительности, продукты метаболизма крови или эффект маски могут скрывать гиперперфузию в пораженных участках.

Сосудистые мальформации.

Локальная гиперперфузия может возникать при наличии сосудистых мальформаций, а ее выраженность зависит от типа и калибра вовлеченных сосудов, а также от скорости кровотока в клубке. Гиперпефузия может иметь место как при мальформациях, так и при венозных ангиомах (рис. 21). Кроме того, при выполнении ASL можно выявить состояния гиперемии или ишемии прилежащих к клубку тканей мозга как в до-, так и в послеоперационный периоды [22, 23].

Локальные нарушения ауторегуляции.

Синдром задней обратимой энцефалопатии или похожие синдромы могут возникать как изолированно, так и сопровождать различные патологические состояния такие, как неконтролируемая гипертензия, эклампсия, отравление циклоспоринами, а также являться осложнениями при некоторых химиотерапевтических схемах лечения [24, 25]. Потеря аутогеруляторной функции приводит к возникновению данных синдромов, а попытки поддержания перфузионного давления сводятся к вазоконстрикции артериол. После этого возникает гиперперфузия, приводящая к отеку, чаще всего встречающемуся в вертебробазилярном бассейне из-за относительно скудной периваскулярной симпатической иннервации в этой области [26]. На рисунке 22 показаны изменения перфузии с течением времени у 31-летнего пациента с синдромом задней обратимой энцефалопатии, включающие изначальную вазоконстрикцию и гипоперфузию, возникающую в виде обратной реакции после гиперперфузии. ASL является эффективным методом оценки синдромов, сопровождающихся гиперперфузией, благодаря возможности многократного повторения и чувствительности к повышению кровотока. На рисунке 23 показан случай синдрома гиперперфузии после односторонней каротидной эндартерэктомии. Этот феномен хорошо описан с использованием других перфузионных методик [27], предположительно возникает из-за потери ауторегуляторной функции.

Глобальное повышение интенсивности сигнала.

Повышение интенсивности сигнала на ASL может носить глобальный характер и быть следствием физиологических, патологических состояний и артефактов. Дети и некоторые здоровые взрослые с богатым кровоснабжением головного мозга могут служить примером истинного физиологического глобального повышения кровотока. Патологические состояния такие, как гиперкапния и гипоксия, могут приводить к потере контроля над ауторегуляцией и резкой гиперперфузии, похожей на «суперяркое изображение». Наконец, при выявлении неожиданно повышенной перфузии следует исключить наличие артефактов.

Богатое кровоснабжение.

Кровоток в головном мозге может сильно различаться в клинической популяции, даже среди здоровых индивидов. Несмотря на то, что диапазон значений нормального кровотока в сером веществе, по данным литературы, составляет 40-70 мл/100 г/мин [28], диффузно-повышенная интенсивность сигнала при ASL может наблюдаться и у здоровых индивидов. У детей практически во всех случаях отмечается повышение кровотока в норме.

Глобальная гиперперфузия головного мозга.

Глобальная гиперперфузия головного мозга возникает как осложнение после инсульта, эндартерэктомии и травм головы [27, 29]. Быстрое восстановление кровотока выше нормальных значений может приводить к потере ауторегуляции и приводить к глобальному повышению перфузии. Постишемическая гиперемия головного мозга является известным феноменом и считается следствием воздействия тройничного нерва [30]. На рисунке 24 показан случай парадоксального глобального повышения мозгового кровотока на ASL при наличии множественных участков снижения диффузии у пациента с кардиопульмональным шоком.

Гиперкапния.

Гиперкапния является сильным стимулом для расширения сосудов головного мозга. Ги-

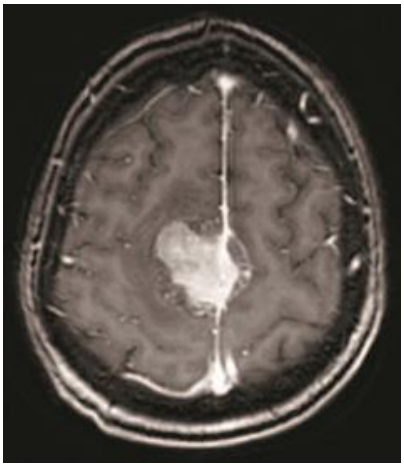

Рис. 17 а (Fig. 17 a)

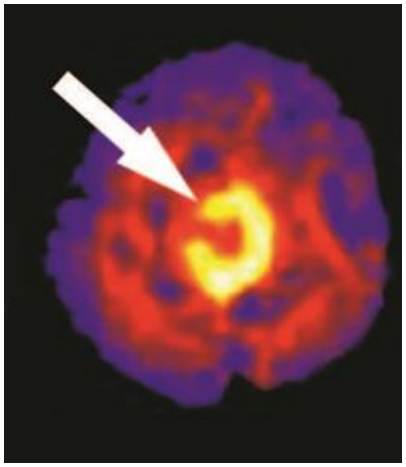

Рис. 17 б (Fig. 17 b)

Рис. 17. Атипичная менингиома.

а – Т1-ВИ, постконтрастное, аксиальная плоскость; определяется интенсивно накапливающая контрастный препарат опухоль с расположением широкого основания в области серпа. б – ASL карта; отмечается кольцевидное повышение перфузии, соответствующее наружным краям опухоли (стрелка) [32]. Женщина, 57 лет.

Fig. 17. A 57-year-old woman with atypical meningioma.

An avidly enhancing falcine-based mass is demonstrated on the postgadolinium image (left). ASL map demonstrates ringlike hyperperfusion corresponding to the outer margins of the tumor (right, arrow).

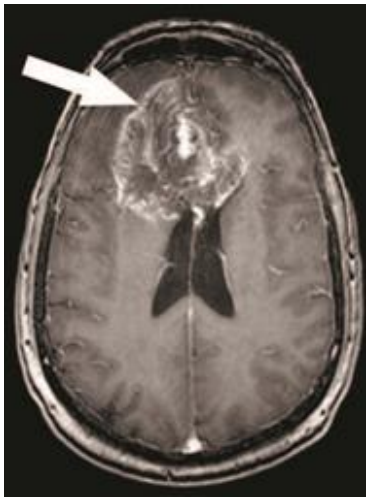

Рис. 18 а (Fig. 18 a)

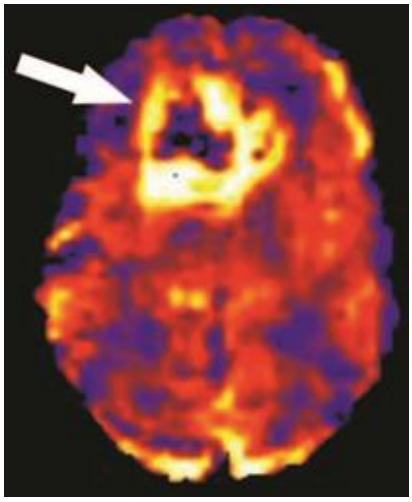

Рис. 18 б (Fig. 18 b)

Рис. 18. Гиперперфузия в области мультиформной глиобластомы.

а – Т1-ВИ с контрастным усилением, аксиальная плоскость; отмечается выраженное накопление контрастного препарата высокодифференцированным новообразованием с центром роста в области колена мозолистого тела. б – ASL CBF карта; определятся повышение интенсивности сигнала, соответствующее повышенному кровотоку в периферических отделах опухоли [32].

Fig. 18. Hyperperfusion of a glioblastoma multiforme.

Axial postgadolinium T1-weighted image demonstrates avid enhancement of a high-grade neoplasm centered in the genu of the corpus callosum. ASL CBF map demonstrates high signal intensity corresponding to increased flow within the periphery of the tumor (arrow).

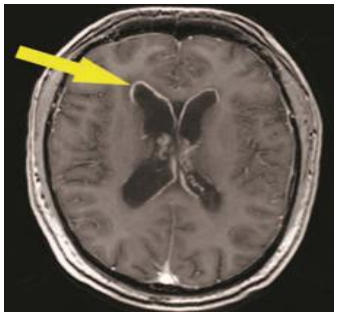

Рис. 19 а (Fig. 19 a)

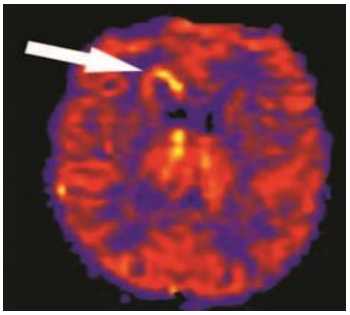

Рис. 19 б (Fig. 19 b)

Рис. 19. Гиперперфузия эпендимальной опухоли.

а –Т1-ВИ GRE с контрастным усилением, аксиальная плоскость; отмечается диффузное накопление контрастного препарата эпендимальными поверхностями (желтая стрелка). б – ASL; определяется гиперперфузия стенки переднего рога правого желудочка (белая стрелка). Дальнейшее обследование выявило метастазы меланомы в мягких мозговых оболочках [32].

Fig. 19. Ependymal tumor hyperperfusion.

Gadolinium-enhanced spoiled gradient-recalled image shows diffuse enhancement of the ependymal surfaces (yellow arrow). Representative ASL image demonstrates hyperperfusion outlining the right lateral ventricle (white arrow). CSF analysis revealed leptomeningeal seeding of metastatic melanoma.

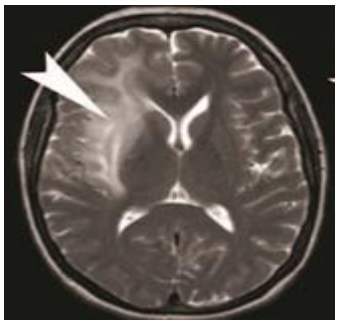

Рис. 20 а (Fig. 20 a)

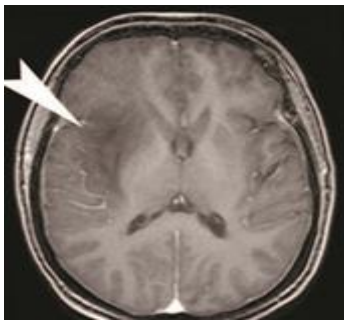

Рис. 20 б (Fig. 20 b)

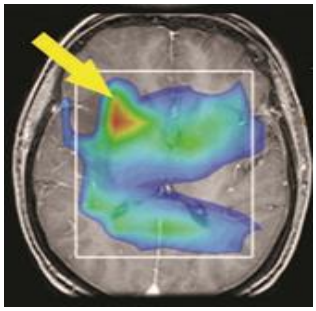

Рис. 20 в (Fig. 20 c)

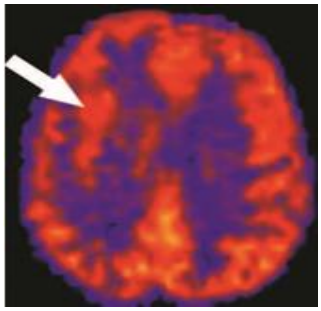

Рис. 20 г (Fig. 20 d)

Рис. 20. Гиперперфузия опухоли с инфильтративным ростом на ASL

а, б – Т2-ВИ и Т1-ВИ соответственно; в правой лобной доле определялись гиперинтенсивные патологические изменения с инфильтративным распространением и слабым накоплением контрастного препарата на постконтрастных Т1-ВИ (фигурные стрелки). в – мульвоксельная МР-спектроскопия; было выявлено повышение соотношения холин/креатинин до 3:2, что соответствует церебральному глиоматозу (желтая стрелка). г – ASL карта; определяется повышение интенсивности сигнала в субкортикальных отделах правой лобной доли, что соответствует выявленному образованию [32]. Пациентка, 49 лет, с судорогами.

Fig. 20. ASL hyperperfusion in infiltrative tumor.

A 49-year-old woman who presented with seizures had an infiltrative T2 (upper left) hyperintense lesion in the right frontal lobe without significant enhancement on postgadolinium T1-weighted imaging (arrowheads). Multivoxel MR spectroscopy (bottom left) reveals an elevated choline/creatine ratio (3:2) consistent with gliomatosis cerebri (yellow arrow). ASL CBF map (bottom right) demonstrates increased signal intensity in the subcortical white matter corresponding to tumor (white arrow).

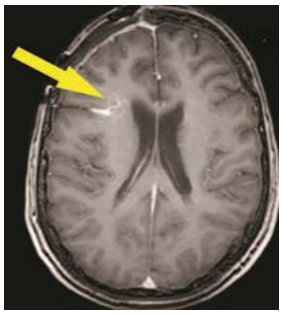

Рис. 21 а (Fig. 21 a)

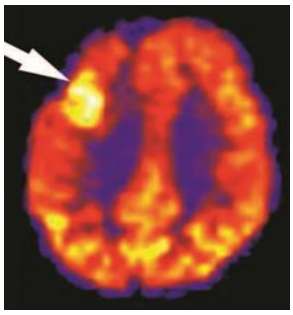

Рис. 21 б (Fig. 21 b)

Рис. 21. Гиперперфузия извилин при венозной ангиоме.

а – Т1-ВИ, постконтрастное, обнаружена венозная ангиома (желтая стрелка). б – ASL карта; было выявлено повышение интенсивности сигнала от прилежащих извилин (белая стрелка) [32]. Пациентка, 41 год.

Fig. 21. Gyral hyperperfusion with venous angioma.

41-year-old woman. Incidentally noted is a venous angioma on the postgadolinium spoiled gradient-recalled sequence (yellow arrow) and bandlike cortical high signal intensity on the ASL map (white arrow).

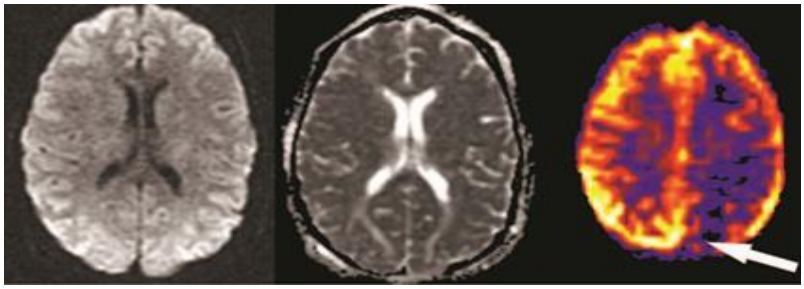

Рис. 22 а (Fig. 22 a)

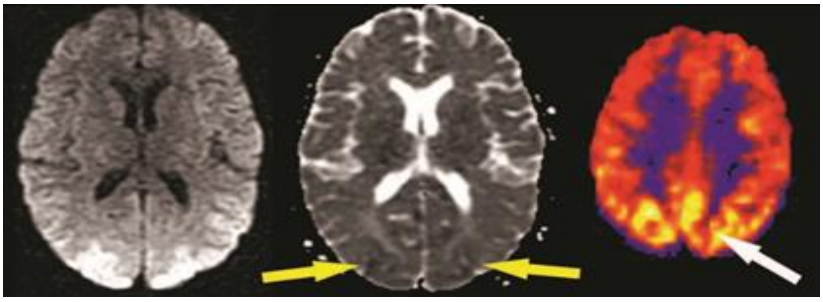

Рис. 22 б (Fig. 22 b)

Рис. 22. Изменения перфузии с течением времени у 31-летнего пациента с синдромом задней обратимой энцефалопатии.

а - Первичные изображения: повышение интенсивности сигнала на диффузионно-взвешенных изображениях (слева) представляет собой артефакт от исходной намагниченности Т2 (“shinethrough“), возникающий в результате отека в кортикальных отделах затылочных долей, который виден на ИКД картах (в центре). На соответствующей ASL карте (справа) определяется скрытая асимметрия кровотока с наличием гипоперфузии в левой затылочной доле (белая стрелка). б - Через 2 недели на диффузионно-взвешенных изображениях, ИКД карте отмечаются новые участки снижения диффузии (желтые стрелки), а на соответствующей ASL карте отмечается билатеральная гиперперфузия (белая стрелка) [32].

Fig. 22. Evolution of perfusion changes in PRES in a 31-year-old woman.

A, Initial images: high signal intensity on the initial diffusion-weighted image (left) represents T2 shinethrough secondary to edema seen on the apparent diffusion coefficient (ADC) images (center) in the occipital cortices. A corresponding ASL map (right) reveals marked flow asymmetry with hypoperfusion in the left occipital lobe (white arrow). B. At 2-week follow-up, diffusion and ADC images show new posterior restricted diffusion (yellow arrows), and bilateral hyperperfusion is now evident on perfusion images (white arrow).

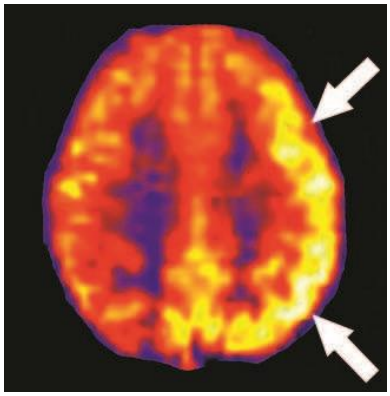

Рис. 23 (Fig. 23)

Рис. 23. Синдром гиперперфузии после эндартерэктомии.

ASL карта, полученная через 2 дня после левосторонней эндартерэктомии у пациента с жалобами на головокружение. Отмечается значительное повышение кровотока в левом полушарии (белые стрелки) [32].

Fig. 23. Cerebral hyperperfusion after carotid endarterectomy.

ASL CBF map obtained 2 days after left CEA for dizziness demonstrates markedly increased flow throughout the left hemisphere (arrows).

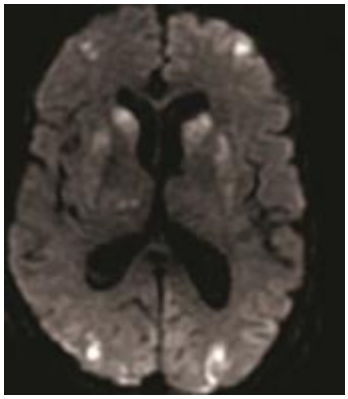

Рис. 24 а (Fig. 24 a)

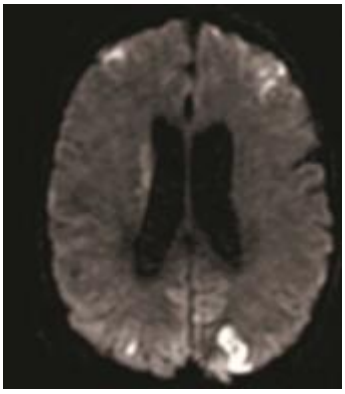

Рис. 24 б (Fig. 24 b)

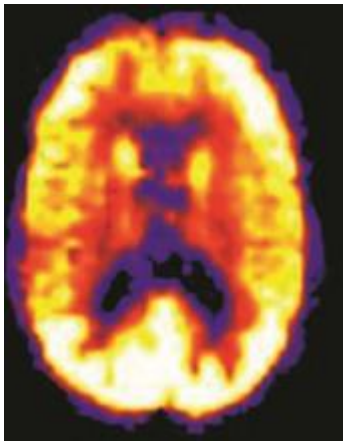

Рис. 24 в (Fig. 24 c)

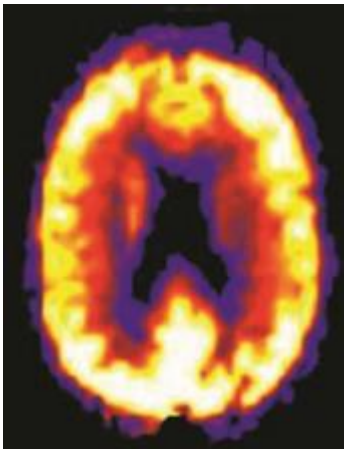

Рис. 24 г (Fig. 24 d)

Рис. 24. Парадоксальная гиперперфузия после многоочагового ишемического инсульта.

а, б – ДВИ; в области базальных ядер с обеих сторон определяются множественные участки повышения интенсивности сигнала. в, г – ASL карты; отмечается выраженное глобальное повышение мозгового кровотока [32]. Пациентка, 69 лет, ишемический инсульт.

Fig. 24. Paradoxical hyperperfusion following diffuse anoxic insult.

A 69-year-old woman. Diffusion-weighted image reveals multiple infarcts in the bilateral basal ganglia and watershed zones (top). ASL maps (bottom) show global hyperperfusion consistent.

Рис. 25 а (Fig. 25 a)

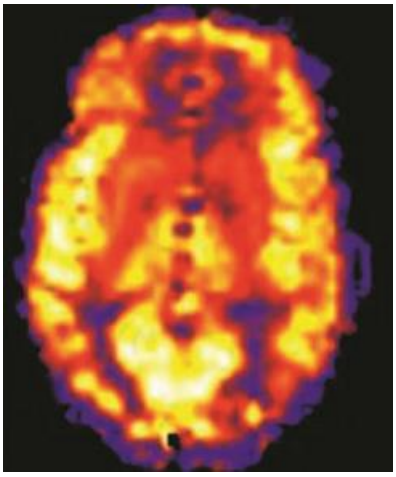

Рис. 25 б (Fig. 25 b)

Рис. 25. Гиперкапния.

а – Рентгенограмма органов грудной клетки, прямая проекция. Пациент, 77 лет, тяжелый отек легких и PCO2 %=76 (при нормальных значениях 35-45). б –ASL карта; отмечается усиление кровотока во всех отделах коры головного мозга [32].

Fig. 25. Hypercapnia.

A 77-year-old patient with severe pulmonary edema (left) and a PCO2 of 76 mm Hg (normal range, 35–45 mm Hg) at the time of MR imaging. Globally increased gray matter flow is shown on the ASL CBF map (right).

перкапническая нагрузка использовалась в многочисленных клинических исследованиях для увеличения глобальной скорости объемного мозгового кровотока и оценки цереброваскулярного резерва [28, 31]. Исследования показали, что даже незначительное увеличение парциального давления углекислого газа в конце выдоха на 5-8 мм рт. ст. приводит к ощутимому повышению значений мозгового кровотока. В клинической популяции к состояниям, приводящим к нарушению газового обмена, относятся такие заболевания, как хроническая обструктивная болезнь легких, респираторный дистресс-синдром взрослых и отек легких. У таких пациентов парциальное давление может превышать нормальные значения на 30 мм рт. ст. и более, значительно усиливая мозговой кровоток. На рисунке 25 показан случай аномального глобального повышения мозгового кровотока у пациента с тяжелым отеком легких и выраженной гиперкапнией (PCO2 %=76).

Заключение.

Таким образом, ASL – это стремительно развивающийся неинвазивный метод МР-перфузии, который показывает многообещающие результаты при использовании в клинической практике. Клинические данные ASL могут быть классифицированы по отдельным паттернам на основе распределения интенсивности сигналов гипер- и гипоперфузии. Данные изменения в совокупности с анамнезом, клиническими данными и данными других инструментальных методов диагностики дают исчерпывающую информацию о состоянии пациента, что позволяет своевременно и правильно поставить диагноз и начать лечение.

Источник финансирования и конфликт интересов.

Авторы данной статьи подтвердили отсутствие финансовой поддержки исследования и конфликта интересов, о которых необходимо сообщить.

.

References:

1. *Wolf RL, Alsop DC, McGarvey ML, et al. Susceptibility contrast and arterial spin labeled perfusion MRI in cerebrovascular disease. J Neuroimaging 2003; 13:17–27*
2. *Deibler AR, Pollock JM, Kraft RA, et al. Arterial spin-labeling in routine clinical practice, Part 2: Hypoperfusion patterns. AJNR Am J Neuroradiol 2008; 29:1235– 41*
3. *Astrup J, Siesjo BK, Symon L. Thresholds in cerebral ischemia: the ischemic penumbra. Stroke 1981;12:723–25*
4. *Schlaug G, Benfield A, Baird AE, et al. The ischemic penumbra: operationally defined by diffusion and perfusion MRI. Neurology 1999;53:1528 –37*
5. *Wang J, Alsop DC, Song HK, et al. Arterial transit time imaging with flow encoding arterial spin tagging (FEAST). Magn Reson Med 2003;50:599 – 607*
6. *Wagner WH, Cossman DV, Farber A, et al. Hyperperfusion syndrome after carotid endarterectomy. Ann Vasc Surg*

2005;19:479 – 86

7. Oommen KJ, Saba S, Oommen JA, et al. The relative localizing value of inter- ictal and immediate postictal SPECT in seizures of temporal lobe origin. J Nucl Med 2004;45:2021–25

8. Luh W, Bodurzka J, Bandettini P. Cardiac Phase Related Limitation on Lower Brain Perfusion Measurements Using Quantitative Pulsed Arterial Spin Labeling. Annual Meeting: Organization for Human Brain Mapping; Florence, Italy, June 11–15, 2006

9. Wong EC, Cronin M, Wu WC, et al. Velocity-selective arterial spin labeling. Magn Reson Med 2006; 55:1334 – 41

10. Parkes LM, Rashid W, Chard DT, et al. Normal cerebral perfusion measurements using arterial spin labeling: reproducibility, stability, and age and gender effects. Magn Reson Med 2004; 51:736 – 43

11.DeiblerAR,PollockJM,KraftRA,etal.Arterialspin-labelinginroutineclin- ical practice, Part 1: technique and artifacts. AJNR Am J Neuroradiol 2008;29:1228 –34

12. Field AS, Laurienti PJ, Yen YF, et al. Dietary caffeine consumption and withdrawal: confounding variables in quantitative cerebral perfusion studies? Radiology 2003; 227:129 –35

13. Laurienti PJ, Field AS, Burdette JH, et al. Dietary caffeine consumption modulates fMRI measures. Neuroimage 2002; 17:751–57

14. Laurienti PJ, Field AS, Burdette JH, et al. Relationship between caffeine-induced changes in resting cerebral perfusion and blood oxygenation level-dependent signal. AJNR Am J Neuroradiol 2003; 24:1607–11

15. Wijdicks EF. Determining brain death in adults. Neurology 1995; 45:1003–11

16. Schwartz RB. Hyperperfusion encephalopathies: hypertensive encephalopathy and related conditions. Neurologist 2002; 8:22–34

17. ElsterAD, MoodyDM. Early cerebral infarction: gadopentetatedimeglumine enhancement. Radiology 1990; 177:627–32

18. Wagner WH, Cossman DV, Farber A, et al. Hyperperfusion syndrome after carotid endarterectomy. Ann Vasc Surg 2005; 19:479 – 86

19. Lee SK, Lee SY, Yun CH, et al. Ictal SPECT in neocortical epilepsies: clinical usefulness and factors affecting the pattern of hyperperfusion. Neuroradiology 2006; 48:678 – 84

20. BrownGG, ClarkC, LiuTT. Measurement of cerebral perfusion with arterial spin labeling. Part 2. Applications. J Int Neuropsychol Soc 2007; 13:526 –38

21. Kim HS, Kim SY. A prospective study on the added value of pulsed arterial spin-labeling and apparent diffusion coefficients in the grading of gliomas. AJNR Am J Neuroradiol 2007; 28:1693–99

22. Hacein-BeyL, Nour R, Pile-Spellman J, et al. Adaptive changes of autoregula- tion in chronic cerebral hypotension with arteriovenous malformations: an acetazolamide-enhanced single-photon emission CT study. AJNR Am J Neu- roradiol 1995; 16:1865–74

23. YoungWL, Kader A,Ornstein E, et al. Cerebral hyperemia after arteriovenous malformation resection is related to "breakthrough" complications but not to feeding artery pressure: The Columbia University Arteriovenous Malformation Study Project. Neurosurgery 1996; 38:1085–93, discussion 1093– 85

24. Casey SO, McKinney A, Teksam M, et al. CT perfusion imaging in the manage- ment of posterior reversible encephalopathy. Neuroradiology 2004; 46:272–76

25. GuptaV. Silent or non-clinical infarct-like lesions in the posterior circulation territory in migraine: brain hypoperfusion or hyperperfusion? Brain 2006; 129:E39

26. Rogers LR. Cerebrovascular complications in cancer patients. Neurol Clin 2003; 21:167–92

27. Macfarlane R, Moskowitz MA, Sakas DE, et al. The role of neuroeffect or mechanisms in cerebral hyperperfusion syndromes. J Neurosurg 1991; 75:845–55

28. Ito H, Kanno I, Ibaraki M, et al. Changes in human cerebral blood flow and cerebral blood volume during hypercapnia and hypocapnia measured by positron emission tomography. J Cereb Blood Flow Metab 2003; 23:665–70

29. Muehlschlege lS, Voetsch B, Singhal AB. CT angiography and CT perfusion in post-CEA hyperperfusion syndrome. Neurology 2007; 68:1437

30. Moskowitz MA, Macfarlane R, Tasdemiroglu E, et al. Neurogenic control of the cerebral circulation during global ischemia. Stroke 1990; 21(11 suppl): III 168 –71

31. Noth U, Meadows GE, Kotajima F, et al. Cerebral vascular response to hypercapnia: determination with perfusion MRI at 1.5 and 3.0 Tesla using a pulsed arterial spin labeling technique. J Magn Reson Imaging 2006; 24:1229 –35

32. A.R. Deibler, J.M. Pollock, R.A. Kraft, H. Tan, J.H. Burdette and J.A. Maldjian

American Journal of Neuroradiology September 2008, 29 (8) 1428-1435.

НАУЧНЫЙ ОБЗОР

КОМПЬЮТЕРНАЯ ТОМОГРАФИЯ В ОЦЕНКЕ ЭФФЕКТОВ ПРЕДОПЕРАЦИОННОЙ ТЕРАПИИ У БОЛЬНЫХ РАКОМ ЖЕЛУДКА

Силантьева Н.К.[1], Холева А.А.[1], Агабабян Т.А.[1], Березовская Т.П.[1], Иванов С.А.[1], Каприн А.Д.[1], Комин Ю.А.[2]

Приведены данные литературы о возможностях и перспективах использования компьютерной томографии для оценки эффективности неоадъювантной терапии у больных раком желудка.

Развитие методов лечения и появление новых методов визуализации привели к тому, что в настоящее время существуют различные критерии для оценки ответа опухоли. Приведены сведения об оценке и прогнозировании эффектов неоадъювантной терапии у больных раком желудка на основании данных КТ-волюметрии, спектральной КТ, КТ-перфузии, радиомического анализа.

Показано, что современные методы диагностической визуализации являются мощным инструментом изучения реакции злокачественной опухоли в ответ на проводимое лечение. Потенциал этих методов велик, но их возможности требуют всестороннего углубленного изучения и дальнейших разработок алгоритмов получения мультимодального изображения.

1 – МРНЦ им. А.Ф. Цыба – филиал ФГБУ «НМИЦ радиологии» Минздрава России.
г. Обнинск, Россия.
2 – Военно-медицинское учреждение
г. Москва, Россиия.

Ключевые слова: компьютерная томография, рак желудка, оценка эффектов лечения, визуализационная диагностика.

Контактный автор: Агабабян Т.А., e-mail: tatevik.05@mail.ru

Для цитирования: Силантьева Н.К., Холева А.А., Агабабян Т.А., Березовская Т.П., Иванов С.А., Каприн А.Д., Комин Ю.А. Компьютерная томография в оценке эффектов предоперационной терапии у больных раком желудка.. REJR 2019; 9(4):148-161. DOI:10.21569/2222-7415-2019-9-4-148-161.

Статья получена: 07.09.19 Статья принята: 14.10.19

COMPUTED TOMOGRAPHY IN THE ASSESSMENT OF THE EFFICACY OF NEOADJUVANTCHEMOTHERAPY FOR GASTRIC ADENOCARCINOMA

Silanteva N.K.[1], Kholeva A.A.[1], Agababian T.A.[1] , Berezovskaia T.P.[1], Ivanov S.A.[1], Kaprin A.D.[1], Komin YU.A.[2]

The literature data about the possibilities and prospects of using computed tomography to assess the therapeutic effectiveness of neoadjuvant therapy for patients with gastric cancer were analyzed.

Development of treatment methods and emergence of new imaging methods have led to the fact that currently there are various criteria for evaluating the response of the tumor. The data about the assessment and prediction of the effects of neoadjuvant therapy in patients with gastric cancer on the basis of CT-volumetry, spectral CT, CT-perfusion, and radiomic analysis are presented.

It was shown that modern methods of diagnostic imaging are powerful tool for studying the response of a malignant tumor to treatment. The potential of these methods is great, but their capabilities require a thorough in-depth study and further development of image acquisition.

1 – A. Tsyb Medical Radiological Research Center – branch of the National Medical Research Radiological Center of the Ministry of Health of the Russian Federation (A. Tsyb MRRC).
Obninsk, Russia.
2 – Military medical facility.
Moscow, Russia.

Keywords: computed tomography, gastric cancer, response assesment, diagnostic imaging.

Corresponding author: Agababian T.A., e-mail: tatevik.05@mail.ru

For citation: Silanteva N.K., Kholeva A.A., Agababian T.A., Berezovskaia T.P., Ivanov S.A., Kaprin A.D., Komin YU.A. Computed tomography in the assessment of the efficacy of neoadjuvantchemotherapy for gastric adenocarcinoma. REJR 2019; 9(4):148-161. DOI:10.21569/2222-7415-2019-9-4-148-161.

.

Received: **07.09.19** **Accepted:** **14.10.19**

В последние годы достигнуты значительные успехи в лечении ряда онкологических заболеваний в результате совершенствования методов химио- и лучевой терапии, хирургического и комбинированного лечения [1, 2]. Однако в 2018 году в мире было зарегистрировано 1 033 701 новых случаев рака желудка (РЖ) [3]. В структуре смертности, обусловленной онкологическими заболеваниями, рак желудка занимает второе место [3]. В России в структуре онкозаболеваемости населения на долю этой патологии приходится 3,9%. В 2017 году летальность в течение года с момента постановки диагноза РЖ составила почти 50%, что позволяет называть это заболевание фатальным [4]. Пятилетняя выживаемость данной категории больных в развитых странах составляет около 25% [3, 5].

Одним из перспективных направлений лечения рака желудка является неоадъювантная химиолучевая терапия (ХЛТ), цель которой – достижение регрессии первичной опухоли и регионарных метастазов, что обеспечивает благоприятные условия для выполнения радикальной операции и способствует улучшению отдаленных результатов лечения [6, 7].

Особенности комбинированного лечения опухолей, в частности риск развития осложнений, необходимость решения вопроса о выполнении радикального вмешательства, а также, как правило, высокая стоимость терапии, диктуют необходимость оценки изменений в ходе лечения, как первичной опухоли, так и регионарных метастазов и выбора критериев такой оценки.

В онкологической практике оценка ответной реакции опухоли на проводимые терапевтические мероприятия является не менее важным аспектом, чем точно проведенное стадирование злокачественного процесса на этапе подготовки больного к лечению [8]. Актуальность этого вопроса не снижается в связи с тем, что, несмотря на успехи в лечении онкологических заболеваний, частота их встречаемости и уровень смертности остаются высокими, а при некоторых нозологиях продолжают расти. Но онкологическая наука и практика не стоят на месте. В настоящее время в лечении ряда заболеваний достигнуты впечатляющие успехи, методы лечения продолжают постоянно совершенствоваться, в клиническую практику внедрены новые, порой уникальные методы комбинированного, лучевого, химио- и химиолучевого лечения. Отмечается значительное изменение лекарственной терапии в онкологии. Помимо цитостатиков, направленных на уничтожение злокачественных клеток, уже прошедших цикл деления, появились таргетные агенты, которые не позволяют клетке вступать в этот цикл, что в ряде случаев оказывается гораздо более эффективным [9]. Все эти аспекты: рост заболеваемости, остающийся высокий уровень смертности, появление новых видов лечения и изучение их результативности – требуют точного диагностического сопровождения на всех этапах лечения. В связи с этим особое значение приобретают методы визуализационной диагностики.

Как правило, в специализированное лечебное учреждение больной поступает с установленным диагнозом РЖ и сведениями о локализации, размерах, морфологических характеристиках опухоли. Компьютерная томография (КТ) не является методом первичной диагностики, хотя в ряде исследований показаны возможности этого метода и при первичной диагностике рака желудка [10, 11]. Но главная задача КТ на этапе уточняющей диагностики – это стадирование злокачественного процесса. Именно точная визуализационная оценка стадии злокачественного процесса при подготовке больного к лечению дает возможность дальнейшей оценки реакции опухоли на проводимые терапевтические мероприятия [12 - 14]. Именно КТ на сегодня рассматривается в качестве ведущего метода, позволяющего осуществить такого рода мониторинг состояния опухоли в процессе лечения, так как в арсенале диагностических методов предоперационного обследования больных с РЖ именно компьютерная томография рассматривается большинством исследователей в качестве «золотого» стандарта [15, 16].

Несмотря на наличие относительно небольшого количества сообщений, посвященных особенностям динамики характеристик КТ-семиотики опухолей различной локализации в

ходе проведения неоадъювантной терапии, в доступной литературе имеются лишь отдельные сведения о результатах использования метода КТ для оценки влияния химио- и лучевой терапии на опухоль при раке желудка, а также о возможности применения этого метода в динамике с целью изучения эффективности предоперационной терапии [14, 17].

Цель настоящего обзора: анализ данных литературы о возможностях и перспективах использования компьютерной томографии для оценки эффективности предоперационного лечения рака желудка.

В литературе определены основные задачи компьютерной томографии при обследовании больных РЖ [18, 19]. Главная задача – это, конечно, стадирование процесса, т.е. определение местной и отдаленной распространенности процесса. Этому аспекту и посвящено большинство работ. Следует отметить, что изучение вопросов КТ-стадирования рака желудка началось еще в начале 80-х годов прошлого столетия [20, 21] и активно продолжается в настоящее время [17, 22 - 25]. Это вызвано тем, что метод компьютерной томографии развивается, появляются новые КТ-методики, программы обработки изображения [26, 27].

С самого начала применения КТ как метода стадирования отмечалось, что точное описание КТ-симптомов опухолевого поражения и точное определение стадии процесса служит основой дальнейшего наблюдения за опухолью в процессе лечения [8].

Вопрос выбора критериев оценки эффектов химио- и лучевой терапии злокачественных опухолей имеет достаточно давнюю историю. В 1981 году A.B. Miller и соавт. [6] выделили четыре категории реакции опухоли на проводимое лечение, ставшие основополагающими Критериями Всемирной Организации Здравоохранения (WHO-критерии). Но развитие онкологии, внедрение в практику высокотехнологичных методов диагностической визуализации, в первую очередь мультиспиральной компьютерной томографии, а также неудовлетворенность методологией WHO-критериев привели к разработке новых критериев – RECIST (Response Evaluation Criteria In Solid Tumors), главными принципами которых явились измерение максимального диаметра в одной плоскости, регламентированное количество очагов (в сумме 10), введение понятий измеряемого и неизмеряемого поражений. Критерии RECIST позволили унифицировать подход к оценке эффектов. Тем не менее, при использовании этих критериев также возникали вопросы методологического характера, что привело к появлению в 2009 году новой версии RECIST-критериев (версия 1.1).

Разработка и внедрение в клиническую практику критериев RECIST 1.0 в 2001 году и их модификации RECIST 1.1 в 2009 году, казалось, унифицировало диагностический подход. Но параллельно проходившее и проходящее в настоящее время развитие новых методов лечения, в том числе широкое внедрение в практику малоинвазивных хирургических вмешательств, появление таргетных препаратов, показало неудовлетворенность этими критериями, а в ряде случаев и их несостоятельность [28]. Поэтому наряду с развитием критериев, основанных на линейных размерах опухоли, внимание исследователей привлекали изменения в структуре опухолей и измерение их денситометрической плотности под влиянием тех или иных лечебных воздействий. Некоторые опухоли, мало изменяясь в объеме, претерпевают морфологические изменения: в ходе лечения в некоторых из них развивается некроз, узловые метастазы ряда злокачественных процессов могут становиться кистозными и увеличиваться в размерах, ряд химиопрепаратов вызывает развитие кистозной трансформации опухолевой ткани с увеличением размеров зон поражения, но все это является благоприятной реакцией на лечение [8]. Вот почему при КТ-диагностике важно не только оценивать размеры, но и изучать структуру опухоли.

Изменение структуры опухоли очень подробно было описано японскими авторами при проведении термолучевой терапии еще в 1992 году, и на основании этих данных Японским обществом гипертермической онкологии (JSHO) были предложены критерии оценки эффектов лечения по размеру гиподенсивных зон на КТ в процентах специально для термолучевой терапии [29]. Это направление получило свое дальнейшее развитие после разработки критериев CHOI, которые были предложены для оценки эффектов лечения гастроинтестинальных опухолей. Помимо линейных измерений они включают изменение показателей денситометрической плотности [30].

Развитие новейших методов лечения и появление новых методов визуализации привели к тому, что в настоящее время существуют различные критерии для оценки эффектов. Это анатомические критерии (ВОЗ, RECIST 1.0 и RECIST 1.1), функциональные (CHOI, EASL, модицифированные RECIST, критерии RECICL, иммуно-связанные критерии), основанные на позитронно-эмиссионной томографии (ПЭТ) молекулярные критерии (PERSIST) и группа находящихся в стадии развития визуализационных биомаркеров (волюметрия, перфузия, диффузионно-взвешенные изображения, магнитно-резонансная эластография и спектроскопия и др.). Но на сегодняшний день общеприняты, наиболее распространены и востребованы методы, основанные на КТ-оценке [30 - 33].

Почему среди огромного арсенала современных методов визуализационной диагностики КТ остается лидирующей при оценке эффектов лечения?

КТ на сегодняшний день – это наиболее доступный, распространенный, эффективный метод. Создание MPR-реконструкций и 3D-изображений способствует увеличению точности применения КТ в стадировании рака желудка. В то же время исследователи сообщают и о ряде методических сложностей. К ним, в частности, относят необходимость получения идентичных изображений опухоли до и после лечения, сложность выделения границ как полых органов (желудка, пищевода, двенадцатиперстной кишки), так и опухолей неправильной формы, расположенных в таком органе. Подобное исследование выполняется достаточно долго в связи с необходимостью расчета размеров опухоли, а также оценки показателей денситометрической плотности. Несмотря на это, в связи с недостатком методов объективной оценки «поведения» опухоли под влиянием неоадъювантной терапии в качестве наиболее приемлемого для решения подобных задач на сегодня и рассматривается КТ [34].

Оценке эффектов предоперационной химиолучевой терапии рака желудка посвящено, к сожалению, не очень много работ, хотя интерес к этой проблеме прослеживается давно.

В 1985 г. Japanese Research Society for Gastric Cancer (JRSGC) на основании критериев ВОЗ предложили количественные критерии оценки ответа рака желудка на терапию. Эти критерии были пересмотрены и уточнены в 1993 и 1997 годах и неоднократно переведены на английский язык [35, 36]. Согласно этим критериям, авторы проводили оценку ответа первичной опухоли желудка на терапию по шести рубрикам. Авторы оценивали состояние пациента в начале терапии, описывали терапию, клиническую терапевтическую эффективность, выживаемость, реакции на лекарственные препараты и «другие особенности». Согласно предложенным авторами критериям, все первичные поражения были разделены на измеряемые (a-lesions), оцениваемые, но неизмеряемые (b-lesions) и диффузные инфильтративные (c-lesions). При оценке клинической эффективности терапии авторы применили методологию подсчета в зависимости от того, какими были поражения (a-lesions, b-lesions, c-lesions). В группе a-lesions поражения желудка были разделены на 2 категории: поражения с двумя определяемыми размерами и поражения с одним определяемым размером. В первом случае необходимо было измерить 2 наибольших размера, расположенных под прямым углом, во втором случае – наибольший определяемый размер.

На основании полученных данных производили расчет коэффициента ответа по следующим формулам:

для поражений с двумя измеряемыми размерами:

для поражений с одним измеряемым размером:

$$\text{Response rate} = \frac{(\text{product calculated before therapy}) - (\text{product calculated after therapy})}{(\text{product calculated before therapy})} \times 100\%$$

В группе b-lesions поражения оценивали в зависимости от экзофитного или эндофитного

$$\text{Response rate} = \frac{(\text{longest diameter before therapy}) - (\text{longest diameter after therapy})}{(\text{longest diameter before therapy})} \times 100\%$$

характера роста. Оценку ответа на терапию в группе диффузных инфильтративных поражений (c-lesions) проводили посредством оценки изменения площади просвета желудка.

В целом, все ответы дифференцировали как полный ответ (CR, Complete response), частичный ответ (PR, Partial response), отсутствие изменений (NC, No change), прогрессирование (PD, Progressive disease), малый ответ (MR, Minor response), но методология подсчета ответа опухоли зависела от того, какое было поражение (a, b, c).

Так, в группе a-lesions:

CR: полное исчезновение всех очагов.

PR: для поражений с двумя определяемыми размерами – уменьшение в размерах как минимум на 50%, и для поражений с одним оцениваемым размером – на 30%.

NC: недостаточное изменение в размерах.

PD: увеличение в размерах (как минимум 25% для a-lesions) или появление новых очагов.

MR: полный ответ менее 4-х недель, для a-lesions – уменьшение опухоли в размере менее чем на 50%, но более чем на 25%.

В группе b-lesions:

CR: полное исчезновение всех очагов.

PR: визуальное уплощение на рентгеновских, эндоскопических изображениях, что соответствует приблизительно 50% уменьшению опухоли в размерах.

NC: недостаточное изменение в размерах.

PD: увеличение в размерах или появление новых очагов.

MR: полный ответ менее 4-х недель.

В группе c-lesions:

CR: полное исчезновение всех очагов.

PR: увеличение просвета желудка на 50%.

NC: недостаточное изменение в размерах.

PD: увеличение в размерах или появление новых очагов.

MR: полный ответ менее 4-х недель.

Авторы использовали клинический, рентгенологический и компьютерно-томографический методы и эндоскопию. Но КТ использовалась ими как метод оценки отдаленных метастазов, в частности в печень [37]. В целом, это был очень интересный подход, но с точки зрения практики, на наш взгляд, он слишком трудоемкий и носит субъективный оценочный характер, учитывая подвижность желудка и неправильную форму опухоли.

В работе T. Takahashi и соавт. (2003) описан клинический случай полного гистологического ответа на химиолучевую терапию у пациента с распространенным раком желудка (T4N2M0). До и после неоадъювантного лечения пациенту в рамках обследования была выполнена КТ органов брюшной полости. До проведения ХЛТ на КТ брюшной полости определялось утолщение стенки кардиального отдела желудка (с распространением поражения на пищевод и диафрагму) и лимфаденопатия. На КТ-снимках, выполненных после завершения лечения, отмечалось уменьшение толщины стенки желудка в области поражения, отсутствие распространения опухоли на диафрагму. Ранее выявленные лимфатические узлы не определялись [14].

В исследовании S.M. Lee и соавт. (2009) выполнен анализ данных КТ, в том числе волюметрии, и совмещённой позитронно-эмиссионной и компьютерной томографии (ПЭТ/КТ) 33 пациентов с распространенным раком желудка до и после проведения химиотерапии. По данным КТ оценивали толщину опухоли, размер самого большого регионарного лимфатического узла по короткой оси, объемы опухоли и лимфоузла до и после химиотерапии. По данным ПЭТ/КТ оценивали стандартизованный уровень захвата (SUV) опухоли и лимфатических узлов до и после химиотерапии. На основании результатов постоперационного гистологического исследования пациенты были разделены в 2 группы: группа пациентов, ответивших на терапию, и группа резистентных пациентов. При анализе КТ-данных три КТ-параметра имели корреляцию с данными гистологического исследования. Самый высокий коэффициент корреляции (q = 0.484, P = 0.004) был отмечен при анализе уменьшения объема первичной опухоли. Меньшими были значения для уменьшения объема лимфоузла (q = 0.397, P = 0.022) и размера лимфоузла по короткой оси (q = 0.359, P = 0.04). По данным авторов, измерения SUV при ПЭТ/КТ в меньшей степени коррелируют с гистологическими данными, чем данные КТ-волюметрии. Авторами был сделан вывод о том, что КТ-волюметрия является наиболее точным методом оценки ответа опухоли на терапию. Если процентное уменьшение объема опухоли у пациента через 8 недель после химиотерапии превышает 35,6%, то с чувствительностью 100% такой пациент имеет гистологический ответ на проведенное лечение [38].

Мы располагаем опытом оценки эффектов неоадъювантной химиолучевой терапии у больных раком желудка. В наших исследованиях было показано, что применение КТ у больных РЖ до и после предоперационной химиолучевой терапии значительно расширяет возможности клинической оценки эффектов лечения. При оценке ответной реакции опухоли на терапию следует анализировать такие аспекты, как размеры новообразования, симптомы регрессии опухоли и изменения ее структуры. Количественные показатели включали в себя максимальную толщину стенки желудка в зоне опухолевого поражения, площадь опухоли и у ряда больных площадь просвета желудка в зоне максимального поражения. Мы, как и другие авторы, считаем, что КТ-семиотика опухолевой регрессии позволяет оценить динамику процессов, происходящих в ткани опухоли; это: уменьшение или исчезновение внутрипросветного компонента рака желудка, уменьшение или исчезновение внеорганного компонента опухоли, появление четкости наружного контура в зоне поражения, появление на месте бесструктурной опухолевой массы признаков многослойности, снижение показателей денситометрической плотности опухоли, уменьшение или исчезновение измененных/увеличенных регионарных лимфатических узлов. Комплекс результатов инструментальных методов обследования вместе с данными КТ позволяет выполнять объективную количественную оценку степени регрессии опухоли у больных РЖ [39]. При этом мы считаем, что эффективность химиолучевой терапии можно оценить с помощью таких характеристик, как появление в сосудистые фазы исследования слоистости зоны опухолевого поражения или периферических участков, равномерность накопления контрастного вещества, изменение параметров денситометрической плотности [34].

Однако имеются и противоположные мнения. Так, в исследовании T. Yoshikawa и соавт. (2014) проанализированы данные 75 больных раком желудка, включенных в исследование COMPASS. Выполнена оценка ответа опухоли на терапию по категориям T и N в соответствии с критериями RECIST по данным КТ. Пациенты были разделены на 2 группы в зависимости от того, был ли ответ на проводимую терапию. При диагностике категории T были использованы КТ-симптомокомплексы, которые соответствовали стадиям T1, T2, T3 и T4. Критерием метастатического поражения лимфатических узлов был размер лимфатических узлов более 8 мм по короткой оси. После неоадъ-

ювантной терапии авторы не отметили корреляции между стадией T, установленной по данным КТ, и стадией T, установленной по результатам гистологического исследования. Точность КТ-диагностики по категории T составила 42,7%. Напротив, при диагностике категории N была выявлена корреляция, хотя точность КТ составила 44%. Авторы сделали вывод, что применение КТ с целью рестадирования опухоли после неоадъювантной терапии у больных раком желудка является неточным и ненадежным. В частности, авторы утверждали, что данные о категории T, установленной по данным КТ после терапии, не должны быть использованы для выбора дальнейшей тактики лечения [40].

R.M. Kwee и соавт. (2014) провели обзор статей по оценке ответа опухолей на терапию у больных раком желудка на основании данных анатомических и функциональных методов (КТ, эндоскопическое ультразвуковое исследование, магнитно-резонансная томография, ПЭТ). Была показана связь между ответом опухоли на терапию по данным анатомических методов визуализации и гистопатологическим ответом. Однако анатомическая визуализация имела ограничения в оценке раннего ответа на терапию. В случаях, когда оценивали ранний ответ опухоли по данным ПЭТ, были получены противоречивые результаты. Авторы указали, что применение других методов молекулярной оценки, среди которых диффузионно-взвешенная МРТ (DW-MRI), требует дальнейшего изучения[41].

Целью работы L. Tang и соавт. (2015) было изучение изменения концентрации йода по данным спектральной компьютерной томографии с целью прогнозирования ответа на неоадъювантное лечение у больных раком желудка. Проанализированы данные 20 пациентов. Оценивали процентное изменение толщины опухоли (percentage change in tumour thickness, %DCWT), концентрацию йода в артериальную (percentage change in IC on the arterial phase, %DIC-a) и венозную фазы исследования (percentage change in IC on the venous phase %DIC-v). Полученные данные сравнивали с гистологическими данными. Пациенты были разделены на группы «хорошего» и «плохого» ответа на лечение. Оказалось, что в группе пациентов с «хорошим» ответом на терапию степень снижения %DIC-a была выше. В группах с «хорошим» и «плохим» ответом на лечение не было отмечено статистически значимых различий в показателях %DIC-v и %DCWT. Точка разделения соответствовала снижению <52.9% для %DIC-a (чувствительность 0.857, специфичность 0.833). Авторы сделали вывод о том, что данные об изменении концентрации йода после неоадъювантной терапии у больных раком желудка, полученные с помощью спектральной КТ, коррелируют с гистопатологическим ответом опухоли на лечение. Диагностическая эффективность метода в прогнозировании гистопатологического ответа была выше для оценки изменения концентрации йода, чем для оценки изменения толщины опухоли. Кроме того, оценка изменения концентрации йода в артериальную фазу является лучшим предиктором ответа, чем оценка в венозную фазу [42].

S.H. Tirumani и соавт. (2016) провели ретроспективное исследование данных 127 пациентов (52 женщин и 75 мужчин) с первичными гастроинтестинальными опухолями. В рамках исследования, по данным КТ, оценивали максимальные размеры первичных опухолей по осям x, y, z. Сегментированные объемы опухоли были рассчитаны с помощью программного обеспечения. Оценочные объемы были рассчитаны с использованием математических формул для расчета объемов сфер и эллипсоидов. Внутри- и межоператорская согласованность при измерении сегментированных объемов и согласованность при измерении сегментированных и оценочных объемов оценивались с использованием коэффициента корреляции согласования (ССС) и графиков Блэнда-Альтмана. По мнению авторов, расчет объема опухоли на основании трехмерных измерений, приближенных к эллипсоидным, можно использовать в случаях, когда полуавтоматические методы недоступны. Авторы указали, что методы визуализации играют ключевую роль в оценке ответа опухоли на лечение за счет изображения изменений размеров опухоли. Объем опухоли лучше отражает число опухолевых клеток, чем линейные измерения, особенно для опухолей неправильной формы [43].

Целью исследования Z.-C. Wang и соавт. (2017) было изучение диагностической эффективности КТ-волюметрии при диагностике категорий T и N после неоадъювантной химиотерапии у 42 больных раком желудка. Авторы оценили объем опухоли до, после лечения, и его уменьшение в процентах. Было показано, что КТ-волюметрия у больных раком желудка может быть использована для оценки ответа опухоли на терапию. Авторы доказали, что фактором прогноза патоморфологической стадии T и N является объем опухоли после лечения, измеренный по данным КТ [44].

О значении КТ-волюметрии указывалось и в более ранних работах, в которых объемная оценка опухоли, в том числе 3D-волюметрия, была оценена лучшим биомаркером, чем линейные измерения, которые были использованы в рекомендациях ВОЗ и RECIST [45 - 52]. В ряде работ, в том числе посвященных оценке метастатического поражения печени, было показано, что объем опухоли можно оценить с помо-

щью математической формулы, используя линейные измерения, полученные при анализе поперечных срезов [53, 54].

В последнее десятилетие растет интерес к высокотехнологичному анализу цифровых медицинских изображений с получением дополнительной количественной информации, обозначаемому в англоязычной литературе как radiomics (радиомика) [55, 56]. Радиомический анализ позволяет описать структурную гетерогенность опухолевой ткани, используя количественные показатели, полученные в результате различных вариантов компьютерной обработки медицинских изображений. Интерес к этому виду анализа обусловлен заинтересованностью в неинвазивной оценке опухолевой гетерогенности, которая, как известно, является важным фактором прогноза. В настоящее время уже имеются результаты нескольких исследований, подтверждающие, что гетерогенность, выявленная при анализе текстуры медицинских изображений, хорошо коррелирует с результатами оценок на гистопатологическом, протеомном и генетическом уровнях, и связана с внутренними особенностями опухолей такими, как клеточность, ангиогенез и наличие некроза [56, 57]. В последних публикациях было показано, что с ростом опухоли ее неоднородность может увеличиваться [58, 59]. А также, что у опухолей с высокой гетерогенностью часто наблюдается плохой клинический прогноз [60] отчасти из-за резистентности субпопуляций клеток к терапии [61, 62]. Поэтому возможности анализа текстуры активно изучаются при радиотерапевтическом лечении, особенно для характеристики опухоли на этапе планирования и для оценки ответа на лечения [63 - 67]. В последнее десятилетие текстурный анализ применялся в онкологических исследованиях заболеваний легких [68], головного мозга [69], почек [70] и молочной железы [71] как диагностический и прогностический методы, а также с целью оценки ответа опухоли на лечение. Однако, несмотря на имеющийся потенциал, возможности такого подхода при раке желудка практически не исследованы и требуют более детального изучения.

Работы по текстурному анализу с применением КТ у больных раком желудка единичны. В частности F. Giganti и соавт. (2017), Z. Li и соавт. (2018) показали возможности текстурного анализа КТ-данных для прогнозирования ответа опухоли на терапию. По данным Z. Li и соавт. (2018) у больных местно распространенным раком желудка на основании данных текстурного анализа можно прогнозировать резистентность к ХТ (точность – 79,3%, чувствительность – 63,6%, специфичность – 88,9%) [72, 73].

В последние годы все больше появляется работ по изучению КТ-перфузии при различных злокачественных новообразованиях, в том числе и рака желудка. КТ-перфузия широко используется в диагностике, стадировании, определении прогноза и оценке ответа опухолей на терапию [74]. Было показано, что параметры КТ-перфузии: скорость кровотока (BF, Blood Flow), объем кровотока (BV, Blood Volume), проницаемость сосудов (PS, Permeability Surface) могут быть использованы как маркеры ответа опухоли на терапию. КТ-параметры перфузии имеют важное клиническое значение в предоперационной оценке опухоли у больных раком желудка [75]. После радиотерапии пациенты с высоким значением BF и низким значением среднего времени транзита (MTT, Mean Transit Time) имеют лучшие показатели выживаемости, а снижение значения BF коррелирует с изменением размера опухоли [76].

Целью работы J. Kruk-Bachonko и соавт. (2017) было изучение возможностей перфузионной КТ для качественной и количественной оценки неоангиогенеза у больных раком желудка, а также для оценки ответа опухоли на лечение. Были проанализированы данные 24 больных по следующим параметрам: BF, BV, MTT и PS. По данным авторов, уменьшение размера опухоли после неоадъювантной терапии коррелировало с параметрами BF и PS. Результаты лечения были лучше у пациентов, которые имели более высокие показатели BF и PS после лечения. Не было выявлено корреляции между уменьшением размера опухоли и параметрами MTT и BV. У пациентов с положительной реакцией на терапию было отмечено снижение значений параметров BF, BV и PS, и рост MTT. Авторы сделали вывод, что КТ-перфузия позволяет неинвазивно оценивать опухолевый кровоток и выявлять ранние признаки ответа опухолей на лечение. По мнению авторов, перфузионная КТ должна быть стандартной процедурой для оценки ответа опухоли на лечение [77].

В работе J.H. Liang и соавт. (2018) была проведена оценка эффектов химиолучевой терапии у больных раком желудка по следующим параметрам КТ-перфузии: BF, BV, MTT и PS. Оценку проводили через 4 недели после окончания ХЛТ. В соответствие с критериями RECIST пациенты были разделены на 2 группы: пациенты, ответившие на терапию, и резистентные пациенты. Кроме того, оценили изменения динамики объема опухоли. В исследовании было показано, что параметры перфузии (BF, BV, PS) в группе пациентов, ответивших на лечение, существенно снизились через месяц после проведения ХЛТ. Не было зафиксировано статистически значимого изменения параметра PS. В группе резистентных пациентов не было существенной разницы в значения показателей перфузии до и после ХЛТ. Кроме того, пациенты с более низкими BF, BV и PS имели лучшую

выживаемость, чем пациенты с высокими значениями этих параметров. По мнению авторов, КТ-перфузия является высокоинформативной методикой для оценки ответа опухоли на терапию у больных раком желудка. Кривые ROC показали высокую чувствительность и специфичность параметра BF (79,00%, 73,44%), параметра BV (71,00%, 75,00%) и параметра PS (82,30%, 90,63%). В группе пациентов, ответивших на терапию, снижение объема опухоли было более выраженным, чем в группе резистентных пациентов [78].

Целью работы Z. Sun и соавт. (2018) было изучение низкодозной КТ-перфузии для оценки ответа опухоли на химиотерапию у 40 больных распространенным раком желудка. На первом этапе выполняли КТ органов брюшной полости со следующими параметрами: 5 мм, 80-100 kV, 60-80 mAs, питч 0.984:1. Далее выполняли КТ-перфузию с толщиной среза 4,8 мм, 80-100 kV, 60-80 mAs. Размеры опухоли и параметры перфузии (BF, BV) оценивали до начала, после первого и третьего курсов химиотерапии. Согласно рекомендациям JRSGC (1995), пациенты были разделены на группу больных, имевших ответ на лечение по данным гистологии, и резистентных пациентов. Значительное уменьшение объемов опухоли (>50%) было отмечено у 7,5% больных; уменьшение размеров опухоли <50% – у 50% пациентов, отсутствие изменения размеров опухоли – у 42,5%. Было отмечено статистически значимое снижение показателей BF и BV после первого курса химиотерапии, коррелирующее с клиническим ответом. По данным авторов, если снижение показателя BV после первого курса ХТ превышало 34,5%, то это соответствовало патоморфологическому ответу на терапию – pathologically effective group (чувствительность – 73%, специфичность – 87%). Авторы считают, что низкодозная перфузионная КТ является ценным инструментом, позволяющим оценивать эффективность неоадъювантной химиотерапии у пациентов с распространенным раком желудка [79].

Во многих работах, посвященных использованию перфузионной КТ, было отмечено снижение показателя BF после проведения неоадъювантной терапии. Этот факт был отмечен у больных колоректальным раком [80], раком легкого [81], опухолями печени [82] и раком пищевода [83] . Целью исследования M.L. Hansen и соавт. (2014) была оценка эффективности КТ-перфузии в прогнозировании ответа на химиотерапию у больных кардиоэзофагеальным раком и раком желудка. КТ-перфузию выполняли до химиотерапии, после первого и трех курсов химиотерапии. По данным авторов, снижение проницаемости (PS) коррелирует с вероятностью гистологического ответа на химиотерапию, однако ввиду низких показателей диагностической эффективности (чувствительность 69%, специфичность 58%) данный метод не рекомендуют использовать в принятии клинических решений [75].

В работе T. Namikawa и соавт. (2018) приведен случай полного гистологического ответа на химиотерапию у больного раком желудка (с T3N1M0). До и после лечения пациенту была выполнена КТ. До лечения на КТ брюшной полости визуализировалось утолщение стенки желудка в верхней трети по малой кривизне, отмечалось гомогенное накопление контрастного вещества в пораженной области. Определялись увеличенные перигастральные лимфатические узлы. После терапии, по данным КТ, отмечалось уменьшение толщины стенки желудка в области поражения и уменьшение размеров перигастральных лимфатических узлов. К сожалению, авторы не приводят данных о характере накопления контрастного вещества после химиотерапии [84].

Заключение.

Вопрос оценки эффектов неоадъювантной ХЛТ, в том числе у больных раком желудка, находит свое широкое отражение в литературе. Это касается не только клинических аспектов, но и применения методов визуальной диагностики. Арсенал этих методов, как показывает обзор литературы, в последнее время значительно расширился, но параллельно возникают и новые спорные и нерешенные вопросы. Но в целом, на сегодняшний день, прослеживается ведущая роль КТ и методов, основанных на КТ, в их решении. Таким образом, КТ остается одним из ведущих методов мониторинга и оценки эффектов лечения, который в условиях специализированной клиники дает возможность получить объективную и достаточно достоверную информацию о регрессии и изменениях опухоли в процессе лечения. Кроме того, как показал обзор, современные методы диагностической визуализации являются мощным инструментом изучения реакции злокачественной опухоли в ответ на проводимое лечение. Потенциал этих методов велик, но их возможности требуют всестороннего углубленного изучения и дальнейших разработок алгоритмов получения мультимодального изображения.

Источник финансирования и конфликт интересов.

Авторы данной статьи подтвердили отсутствие финансовой поддержки исследования и конфликта интересов, о которых необходимо сообщить.

Список Литературы:

1. Kunz PL, Gubens M, Fisher GA, Ford JM, Lichtensztajn DY, Clarke CA. Long-term survivors of gastric cancer: a California populationbased study. J. Clin. Oncol. 2012; 30 (28): 3507–3515.
2. Figueiras RG, Padhani AR, Goh VJ, Vilanova JC, González SB, Martín CV, et al. Novel oncologic drugs: what they do and how they affect images. RadioGraphics. 2011; 31 (7): 2059–2091.
3. Bray F, Ferla J, Soerjomataram I, Siegel RL, Torre LA, Jemal A. Global cancer statistics 2018: GLOBOCAN estimates of incidence and mortality worldwide for 36 cancers in 185 countries. CA Cancer J Clin. 2018 Nov;68(6):394-424.
4. Состояние онкологической помощи населению России в России в 2017 году. Под ред. Каприна А.Д., Старинского В.В., Петровой Г.В.. М., 2018. 236 с.
5. De Angelis R, Sant M, Coleman MP, Francisci S, Baili P, Pierannunzio D, et al. EUROCARE-5 Working Group. Cancer survival in Europe 1999–2007 by country and age: results of EUROCARE-5-a population-based study. Lancet Oncol. 2014; 15 (1): 23–34.
6. Miller AB, Hooqstraten B, Staquet M, Winkler A. Reporting results of cancer treatment. Cancer. 1981; 47 (1): 207–214.
7. Stahl M, Walz MK, Stuschke M, Lehmann N, Meyer HJ, Riera-Knorrenschild J, et al. Phase III comparison of preoperative chemotherapy compared with chemoradiotherapy in patients with locally advanced adenocarcinoma of the esophagogastric junction. J. Clin. Oncol. 2009; 27: 851–856.
8. Husband JE. Monitoring tumor response. Eur. Radiol. 1996; 6: 775–785.
9. Русаков И.Г. Слово редактора. Онкология сегодня. 2013; 2 (2): 1.
10. Портной Л.М. Нефедова В.О. Чекунова Е.В. Возможности современной компьютерной томографии в диагностике рака желудка. Вестн. Рентгенологии и радиол. 1997. №3. С.7 – 14.
11. Портной Л.М. Сташук Г.А. Денисова Л.Б. и др. Современные возможности лучевой диагностики рака желудка (традиционное рентгенологическое, ультразвуковое, компьютерно-томографическое и магнитно-резонансное исследования). Мед. виз. 2000 №4 С. 3-14.
12. Therasse P, Arbuck SG, Eisenhauer EA, Wanders J, Kaplan RS, Rubinstein L, et al. New Guidelines to Evaluate the Response to Treatment in Solid Tumours. J. Nat. Cancer Inst. 2000; 92 (3): 205–216.
13. Eisenhauer EA, Therasse P, Bogaerts J, Schwartz LH, Sargent D, Ford R, et al. New response evaluation criteria in solid tumours: Revised RECIST guideline (version 1.1). Eur. J. Cancer. 2009; 45: 228–247.
14. Takahashi T., Saikawa Y., Kubota T, Akiba Y, Shigematsu N, Yoshida M, et al. Histological complete response in a case of advanced gastric cancer treated by chemotherapy with S-1 plus low-dose cisplatin and radiation. Jap. J. Clin. Oncol. 2003; 33 (11): 584–588.
15. Ставицкая Н.П., Шехтер А.И. Компьютерная томография в диагностике рака желудка (Обзор литературы). Радиология – практика. 2008; 4: 50-59.
16. Sahani DV, Kalva SP, Hamberg LM, Hahn PF, Willett CG, Saini S, et al. Assessing tumor perfusion and treatment response in rectal cancer with multisection CT: initial observations. Radiology. 2005; 234 (3): 785–792.
17. Lee IJ, Lee JM, Kim SH, Shin CI, Lee JY, Kim SH, et al. Diagnostic performance of 64-channel multidetector CT in the evaluation of gastric cancer: diff erentiation of mucosal cancer (T1a) from submucosal involvement (T1b and T2). Radiology. 2010; 255 (3): 805-814.
18. Силантьева Н.К., Агабабян Т.А., Скоропад В.Ю., Гришина О.Г.. Задачи компьютерной томографии при обследовании больных раком желудка в онкорадиологической клинике. Сибирский онкологический журнал. 2015; 5: 5-13.
19. Horton KM, Fishman EK. Current role of CT in imaging of the stomach. Radiographics. 2003; 23 (1):75–87.
20. Ruf G, Kirste G, Grosser G, Fiedler L. Preoperative Abdominal Computed Tomography in Gastric Cancer: New Aspects for Staging and Intraoperative Strategy. LANGENBECKS ARCHIV FUR CHIRURGIE 361: 934-934. 1983 г.
21. Cho JS, Kim JK, Rho SM, Lee HY, Jeong HY, Lee CS. Preoperative assessment of gastric carcinoma: value of two-phase dynamic CT with mechanical iv. injection of contrast material. AJR Am J Roentgenol. 1994 Jul;163(1):69-75.
22. Makino T, Fujiwara Y, Takiguchi S, Tsuboyama T, Kim T, Nushijima Y, et al. Preoperative T staging of gastric cancer by multi-detector row computed tomography. Surgery. 2011; 149 (5): 672–679.
23. Yan C, Zhu ZG, Yan M, Zhang H, Pan ZL, Chen J, et al. Value of multidetector-row computed tomography in the preoperative T and N staging of gastric carcinoma: a large-scale Chinese study. J Surg Oncol. 2009 Sep 1;100(3):205-14.
24. Chen CY, Wu DC, Kang WY, Hsu JS. Staging of gastric cancer with 16-channel MDCT. Abdom Imaging (2006) 31:514–520.
25. Sharara SM, Nagi MA, Soliman SS. Multidetector computed tomography in the evaluation of gastric malignancy; A multicenteric study. The Egyptian Journal of Radiology and Nuclear Medicine 49 (2): 304-309.
26. Li Yang, Gaofeng Shi, Tao Zhou, Yang Li, Yong Li. Quantification of the Iodine Content of Perigastric Adipose Tissue by Dual-Energy CT: A Novel Method for Preoperative Diagnosis of T4-Stage Gastric Cancer. PLoS One. 2015 Sep 15;10(9):e0136871.
27. Liu S, Shi H, Ji C, Zheng H, Pan X, Guan W, et al. Preoperative CT texture analysis of gastric cancer: correlations with postoperative TNM staging. Radiol. 2018 Aug;73(8):756.e1-756.e9.
28. Hee Kang, Ho Yun Lee, Kyung Soo Lee, Jae-Hun Kim. Imaging-Based Tumor reatment Response Evaluation: Review of Conventional, New, and Emerging Concepts. Korean J Radiol 2012;13(4):371-390.
29. Matsuda T. Clinical trials in Japan: emphasis on RF heating of deep–seated cancers. 6th International Congress on Hyperthermic Oncology: plenary and symposia lectures. Tucson, Arizona, 1992. 31–37.
30. Choi H, Charnsangavej C, de Castro Faria S, Tamm EP, Benjamin S, Johnson MM, et al. CT evaluation of the response of gastrointestinal stromal tumors after imatinib mesylate treatment: a quantative analysis correlated with FDG PET findings. Am. J. Roentgenol. 2004; 183: 1619–1628.
31. Lencioni R, Llovet JM. Modified RECIST (mRECIST) assessment for hepatocellular carcinoma. Semin. Liver.Dis. 2010; 30: 52–60.
32. Bruix J, Sherman M, Llovet JM, Lencioni R, Burroughs A.K.,

Christensen E, et al. Clinical management of hepatocellular carcinoma. Conclusions of the Barselona:2000 EASL conference. European Association for the Study of the Liver. J. Hepatol. 2001; 35: 421–430.

33. Kudo M, Kubo S, Takayasu K, Sakamoto M, Tanaka M, Ikai I, et al. (Committee for Response Evaluation Criteria in Cancer of the Liver, Liver Cancer Study Group of Japan). Response Evaluation Criteria in Cancer of the Liver (RECICL) proposed by the Liver Cancer Study Group of Japan (2009 revised version). Hepatol. Res. 2010; 40: 686–692.

34. Силантьева Н.К., Агабабян Т.А., Березовская Т.П., Гришина О.Г. КТ-оценка эффектов химио- и лучевой терапии злокачественных опухолей. Медицинская визуализация. 2014; 6: 59-74.

35. Japanese Research Society for Gastric Cancer. Japanese classification of gastric carcinoma. 1st English ed. Tokyo: Kanehara; 1995.

36. Japanese Gastric Cancer Association. Japanese classification of gastric carcinoma. 13th ed. Tokyo: Kanehara; 1999.

37. Japanese Gastric Cancer Association. Japanese Classification of Gastric Carcinoma – 2nd English Edition –Response assessment of chemotherapy and radiotherapy for gastric carcinoma: clinical criteria. Gastric Cancer (2001) 4: 1–8.

38. Lee SM, Kim SH, Lee JM, Im SA, Bang YJ, Kim WH, et al. Usefulness of CT volumetry for primary gastric lesions in predicting pathologic response to neoadjuvant chemotherapy in advanced gastric cancer. Abdom Imaging. 2009 Jul;34(4):430-40.

39. Силантьева, Н.К., Агабабян Т.А., Скоропад В.Ю., Шавладзе З.Н., Бердов Б.А., Неборак Ю.Е. Опыт применения мультиспиральной КТ для оценки эффективности химиолучевой терапии рака желудка. Медицинская визуализация. 2011; 3: 112-124.

40. Yoshikawa T, Tanabe K, Nishikawa K, Ito Y, Matsui T, Kimura Y et al. Accuracy of CT staging of locally advanced gastric cancer after neoadjuvant chemotherapy: cohort evaluation within a randomized phase II study.Ann Surg Oncol. 2014; 21, Suppl. 3: 385-9.

41. Kwee RM, Kwee TC. Role of imaging in predicting response to neoadjuvant chemotherapy in gastric cancer. World J Gastroenterol. 2014 Feb 21;20(7):1650-6.

42. Tang L, Li ZY, Li ZW, Zhang XP, Li YL, Li XT, et al.. Evaluating the response of gastric carcinomas to neoadjuvant chemotherapy using iodine concentration on spectral CT: a comparison with pathological regression. Clin Radiol. 2015 Nov;70(11):1198-204.

43. Tirumani SH, Shinagare AB, O'Neill AC, Nishino M, Rosenthal MH, Ramaiya NH. Accuracy and feasibility of estimated tumour volumetry in primary gastric gastrointestinal stromal tumours: validation using semiautomated technique in 127 patients. Eur Radiol. 2016 Jan;26(1):286-95.

44. Zhi-Cong Wang, Chen Wang, Ying Ding, Yuan Ji, Meng-Su Zeng, Sheng-Xiang Rao. CT volumetry can potentially predict the local stage for gastric cancer after chemotherapy. Diagn Interv Radiol. 2017 Jul; 23(4): 257–262.

45. Rezai P, Pisaneschi MJ, Feng C, Yaghmai V. A radiologist's guide to treatment response criteria in oncologic imaging: Anatomic imaging biomarkers. AJR Am J Roentgenol. 2013; 201:237–245.

46. Nishino M, Dahlberg SE, Cardarella S, Jackman DM, Rabin MS, Hatabu H, et al. Tumor volume decrease at 8 weeks is associated with longer survival in egfr-mutant advanced non-small-cell lung cancer patients treated with EGFR tyrosine kinase inhibitors (TKIs). J Thorac Oncol. 2013; 8:1059–1068.

47. Nishino M, Dahlberg SE, Cardarella S, Jackman DM, Rabin MS, Ramaiya NH, et al. Volumetric tumor growth in advanced non-small cell lung cancer patients with egfr mutations during egfr-tyrosine kinase inhibitor therapy: Developing criteria to continue therapy beyond recist progression. Cancer. 2013; 119:3761–3768.

48. Schiavon G, Ruggiero A, Bekers DJ, et al. The effect of baseline morphology and its change during treatment on the accuracy of response evaluation criteria in solid tumours in assessment of liver metastases. Eur J Cancer. 2014; 50:972–980.

49. Schiavon G, Ruggiero A, Schoffski P, Bronno van der Holt, Bekers DJ, Eechoute K, et al. Tumor volume as an alternative response measurement for imatinib treated gist patients. PLoS One. 2012; 7:e48372.

50. Schwartz L, Curran S, Trocola R, et al. Volumetric 3d ct analysis–an early predictor of response to therapy. J Clin Oncol. 2007; 25:4576.

51. Nishino M, Guo M, Jackman DM, DiPiro PJ, Yap JT, Hatabu H, et al. Ct tumor volume measurement in advanced non-small-cell lung cancer: Performance characteristics of an emerging clinical tool. Acad Radiol. 2011; 18:54–62.

52. Nishino M, Jackman DM, DiPiro PJ, Hatabu H, Janne PA, Johnson BE. Revisiting the relationship between tumour volume and diameter in advanced nsclc patients: An exercise to maximize the utility of each measure to assess response to therapy. Clin Radiol. 2014; 69:841–848.

53. Laubender R, Lynghjem J, D'Anastasi M, et al. Evaluating the agreement between tumour volumetry and the estimated volumes of tumour lesions using an algorithm. European Radiology. 2014; 24:1521–1528.

54. Schramm N, Englhart E, Schlemmer M, Hittinger M, Übleis C, Becker CR, et al. Tumor response and clinical outcome in metastatic gastrointestinal stromal tumors under sunitinib therapy: Comparison of recist, choi and volumetric criteria. Eur J Radiol. 2013; 82:951–958.

55. Gillies RJ, Kinahan PE, Hricak H. Radiomics: images are more than pictures, they are data. Radiology 2016; 278: 578-84.

56. Lamblin P, Rios-Velazquez E, Leijenaar R, Carvallo S, van Stiphout RG, Granton P, et al. Radiomics: extracting more information from medical images using advanced feature analysis. Eur J Cancer 2012; 48: 441 – 6.

57. Davnall F, Yip CS, LjungqvistG, Selmi M, Ng F, Sanghera B, et al Assesement of tumor heterogeneity: an emerging imaging tool for clinical practice? Insights Imaging 2012; 3: 573-89.

58. Eskey CJ, Koretsky AP, Domach MM, Jain RK. 2H-nuclear magnetic resonance imaging of tumor blood flow: spatial and temporal heterogeneity in a tissue-isolated mammary adenocarcinoma. Cancer Res. 1992 Nov 1;52(21):6010-9.

59. Kjetil G Brurberg, Jon-Vidar Gaustad, Camilla S Mollatt, and Einar K Rofstad. Temporal Heterogeneity in Blood Supply in Human Tumor Xenografts. Neoplasia. 2008 Jul; 10(7): 727–735.

60. Shipitsin M, Campbell LL, Argani P, Weremowicz S, Bloushtain-Qimron N, Yao J, et al. Molecular definition of breast tumor heterogeneity. Cancer Cell. 2007 Mar;11(3):259-73.

61. Junttila MR, de Sauvage FJ. Influence of tumour microenvironment heterogeneity on therapeutic response. Nature.

2013 Sep 19;501(7467):346-54.

62. Gatenby RA, Grove O, Gillies RJ. Quantitative imaging in cancer evolution and ecology. Radiology. 2013 Oct;269(1):8-15.

63. Alobaidli S, McQuaid S, South C, Prakash V, Evans P, Nisbet A. The role of texture analysis in imaging as an outcome predictor and potential tool in radiotherapy treatment planning. Br J Radiol. 2014 Oct;87(1042):20140369.

64. Sarah A Mattonen, Aaron D Ward, David A Palma. Pulmonary imaging after stereotactic radiotherapy—does RECIST still apply? Br J Radiol. September 2016; 89(1065): 20160113.

65. Lu W, Wang J, Zhang HH. Computerized PET/CT image analysis in the evaluation of tumour response to therapy. Send to Br J Radiol. 2015 Apr;88(1048):20140625.

66. Chicklore S, Goh V, Siddique M, Roy A, Marsden PK, Cook GJ. Quantifying tumour heterogeneity in 18F-FDG PET/CT imaging by texture analysis. Eur J Nucl Med Mol Imaging. 2013 Jan;40(1):133-40.

67. Hatt M, Tixier F, Pierce L, Kinahan PE, Le Rest CC, Visvikis D. Characterization of PET/CT images using texture analysis: the past, the present… any future? Eur J Nucl Med Mol Imaging. 2017 Jan;44(1):151-165.

68. Kido S, Kuriyama K, Higashiyama M, Kasugai T, Kuroda C. Fractal analysis of small peripheral pulmonary nodules in thin-section CT: evaluation of the lung-nodule interfaces. J Comput Assist Tomogr. 2002 Jul-Aug;26(4):573-8.

69. Skogen K, Ganeshan B, Good C, Critchley G, Miles K. Measurements of heterogeneity in gliomas on computed tomography relationship to tumour grade. J Neurooncol. 2013 Jan;111(2):213-9.

70. Goh V, Ganeshan B, Nathan P, Juttla JK, Vinayan A, Miles KA. Assessment of response to tyrosine kinase inhibitors in metastatic renal cell cancer: CT texture as a predictive biomarker. Radiology. 2011 Oct;261(1):165-71.

71. Ahmed A, Gibbs P, Pickles M, Turnbull L. Texture analysis in assessment and prediction of chemotherapy response in breast cancer. J Magn Reson Imaging. 2013 Jul;38(1):89-101.

72. Giganti F, Marra P, Ambrosi A, Salerno A, Antunes S, Chiari D, et al. Pre-treatment MDCT-based texture analysis for therapy response prediction in gastric cancer: Comparison with tumour regression grade at final histology. European Journal of Radiology 90 (2017) 129–137.

73. Zhenhui Li, Dafu Zhang1, Youguo Dai, Jian Dong, Lin Wu, Yajun Li, et al. Computed tomography-based radiomics for prediction of neoadjuvant chemotherapy outcomes in locally advanced gastric cancer: A pilot study. Chin J Cancer Res 2018;30(4):406-414.

74. Ma SH, Le HB, Jia BH, Wang ZX, Xiao ZW, Cheng XL, et al: Peripheral pulmonary nodules: Relationship between multi-slice spiral CT perfusion imaging and tumor angiogenesis and VEGF expression. BMC Cancer, 2008; 8: 186.

75. Hansen ML, Fallentin E, Lauridsen C, Law I, Federspiel B, Bæksgaard L, et al. Computed tomography (CT) perfusion as an early predictive marker for treatment response to neoadjuvant chemotherapy in gastroesophageal junction cancer and gastric cancer – a prospective study. PLoS One, 2014; 9: e97605.

76. Curvo-Semedo L, Portilha MA, Ruivo C, Borrego M, Leite JS, Caseiro-Alves F. Usefulness of perfusion CT to assess response to neoadjuvant combined chemoradiotherapy in patients with locally advanced rectal cancer. Acad Radiol, 2012; 19: 203–13.

77. Kruk-Bachonko J, Krupski W, Czechowski M, Kurys-Denis E, Mądro P, Sierocińska-Sawa J, et al. Perfusion CT - A novel quantitative and qualitative imaging biomarker in gastric cancer. Eur J Radiol. 2017 Oct;95:399-408.

78. Liang JX, Bi XJ, Li XM, Gao ZL, Suo F, Cui EG, et al. Evaluation of Multislice Spiral Computed Tomography Perfusion Imaging for the Efficacy of Preoperative Concurrent Chemoradiotherapy in Middle-aged and Elderly Patients with Locally Advanced Gastric Cancer. Med Sci Monit. 2018 Jan 12;24:235-245.

79. Sun Z, Cheng X, Ge Y, Shao L, Xuan Y, Yan G. An application study of low-dose computed tomography perfusion imaging for evaluation of the efficacy of neoadjuvant chemotherapy for advanced gastric adenocarcinoma. Gastric Cancer. 2018 May;21(3):413-420.

80. Bellomi M, Petralia G, Sonzogni A, Zampino MG, Rocca A. CT perfusion for the monitoring of neoadjuvant chemotherapy and radiation therapy in rectal carcinoma: initial experience. Radiology. 2007;244:486–93.

81. Tacelli N, Santangelo T, Scherpereel A, Duhamel A, Deken V, Klotz E, et al. Perfusion CT allows prediction of therapy response in non-small cell lung cancer treated with conventional and antiangiogenic chemotherapy. Eur Radiol. 2013;23:2127–36.

82. Ma GL, Bai RJ, Jiang HJ, Hao XJ, Dong XP, Li DQ, et al. Early changes of hepatic hemodynamics measured by functional CT perfusion in a rabbit model of liver tumor. Hepatobiliary Pancreat. Dis Int. 2012;11:407–11.

83. Djuric-Stefanovic A, Micev M, Stojanovic-Rundic S, Pesko P, Saranovic DJ. Absolute CT perfusion parameter values after the neoadjuvant chemoradiotherapy of the squamous cell esophageal carcinoma correlate with the histopathologic tumor regression grade. Eur J Radiol. 2015;84:2477–84.

84. Namikawa T, Ishida N, Tsuda S, Fujisawa K, Munekage E., Iwabu J. Pathological Complete Response by S-1 Chemotherapy in Advanced Gastric Cancer. In Vivo. 2018 Sep-Oct; 32(5): 1211–1216.

.

References:

1. Kunz PL, Gubens M, Fisher GA, Ford JM, Lichtensztajn DY, Clarke CA. Long-term survivors of gastric cancer: a California populationbased study. J. Clin. Oncol. 2012; 30 (28): 3507–3515.

2. Figueiras RG, Padhani AR, Goh VJ, Vilanova JC, González SB, Martín CV, et al. Novel oncologic drugs: what they do and how they affect images. RadioGraphics. 2011; 31 (7): 2059–2091.

3. Bray F, Ferla J, Soerjomataram I, Siegel RL, Torre LA, Jemal A. Global cancer statistics 2018: GLOBOCAN estimates of incidence and mortality worldwide for 36 cancers in 185 countries. CA Cancer J Clin. 2018 Nov;68(6):394-424.

4. Kaprin AD, Starinskij VV, Petrova GV (Eds.) Malignancies in Russia in 2017 (morbidity and mortality). M., 2018. (in Russ.).

5. De Angelis R, Sant M, Coleman MP, Francisci S, Baili P, Pierannunzio D, et al. EUROCARE-5 Working Group. Cancer survival in Europe 1999–2007 by country and age: results of EUROCARE-5-a population-based study. Lancet Oncol. 2014; 15 (1): 23–34.

6. Miller AB, Hooqstraten B, Staquet M, Winkler A. Reporting

results of cancer treatment. Cancer. 1981; 47 (1): 207–214.

7. Stahl M, Walz MK, Stuschke M, Lehmann N, Meyer HJ, Riera-Knorrenschild J, et al. Phase III comparison of preoperative chemotherapy compared with chemoradiotherapy in patients with locally advanced adenocarcinoma of the esophagogastric junction. J. Clin. Oncol. 2009; 27: 851–856.

8. Husband JE. Monitoring tumor response. Eur. Radiol. 1996; 6: 775–785.

9. Rusakov IG. Editor's column. Oncology today. 2013; 2 (2): 1. (In Russ.)

10. Portnoi LM, Nefedova VO, Chekunova EV. The possibilities of modern computed tomography in the diagnosis of gastric cancer. Journal of Radiology and Nuclear Medicine. 1997; 3:7 – 14. (In Russ.)

11. Portnoi LM, Stashuk GA, Denisova LB, et al. Modern possibilities of radiological diagnosis of gastric cancer (traditional X-ray, ultrasound, computed tomography and magnetic resonance imaging). Med.vis. 2000; 4: 3-14. (In Russ.)

12. Therasse P, Arbuck SG, Eisenhauer EA, Wanders J, Kaplan RS, Rubinstein L, et al. New Guidelines to Evaluate the Response to Treatment in Solid Tumours. J. Nat. Cancer Inst. 2000; 92 (3): 205–216.

13. Eisenhauer EA, Therasse P, Bogaerts J, Schwartz LH, Sargent D, Ford R, et al. New response evaluation criteria in solid tumours: Revised RECIST guideline (version 1.1). Eur. J. Cancer. 2009; 45: 228–247.

14. Takahashi T., Saikawa Y., Kubota T, Akiba Y, Shigematsu N, Yoshida M, et al. Histological complete response in a case of advanced gastric cancer treated by chemotherapy with S-1 plus low-dose cisplatin and radiation. Jap. J. Clin. Oncol. 2003; 33 (11): 584–588.

15. Stavitskaya NP, Shehter AI. Computed tomography in the diagnosis of gastric cancer (Literature review). Radiology — Practice. 2008; 4: 50-59. (In Russ.)

16. Sahani DV, Kalva SP, Hamberg LM, Hahn PF, Willett CG, Saini S, et al. Assessing tumor perfusion and treatment response in rectal cancer with multisection CT: initial observations. Radiology. 2005; 234 (3): 785–792.

17. Lee IJ, Lee JM, Kim SH, Shin CI, Lee JY, Kim SH, et al. Diagnostic performance of 64-channel multidetector CT in the evaluation of gastric cancer: diff erentiation of mucosal cancer (T1a) from submucosal involvement (T1b and T2). Radiology. 2010; 255 (3): 805-814.

18. Silanteva NK, Agababian TA,. Skoropad VYu, Grishina OG. The role of computed tomography in patients with gastric cancer in radio-oncological hospital. Siberian Journal of Oncology. 2015; 5: 5-13. (In Russ.)

19. Horton KM, Fishman EK. Current role of CT in imaging of the stomach. Radiographics. 2003; 23 (1):75–87.

20. Ruf G, Kirste G, Grosser G, Fiedler L. Preoperative Abdominal Computed Tomography in Gastric Cancer: New Aspects for Staging and Intraoperative Strategy. LANGENBECKS ARCHIV FUR CHIRURGIE 361: 934-934. 1983 г.

21. Cho JS, Kim JK, Rho SM, Lee HY, Jeong HY, Lee CS. Preoperative assessment of gastric carcinoma: value of two-phase dynamic CT with mechanical iv. injection of contrast material. AJR Am J Roentgenol. 1994 Jul;163(1):69-75.

22. Makino T, Fujiwara Y, Takiguchi S, Tsuboyama T, Kim T, Nushijima Y, et al. Preoperative T staging of gastric cancer by multi-detector row computed tomography. Surgery. 2011; 149 (5): 672–679.

23. Yan C, Zhu ZG, Yan M, Zhang H, Pan ZL, Chen J, et al. Value of multidetector-row computed tomography in the preoperative T and N staging of gastric carcinoma: a large-scale Chinese study. J Surg Oncol. 2009 Sep 1;100(3):205-14.

24. Chen CY, Wu DC, Kang WY, Hsu JS. Staging of gastric cancer with 16-channel MDCT. Abdom Imaging (2006) 31:514–520.

25. Sharara SM, Nagi MA, Soliman SS. Multidetector computed tomography in the evaluation of gastric malignancy; A multicenteric study. The Egyptian Journal of Radiology and Nuclear Medicine 49 (2): 304-309.

26. Li Yang, Gaofeng Shi, Tao Zhou, Yang Li, Yong Li. Quantification of the Iodine Content of Perigastric Adipose Tissue by Dual-Energy CT: A Novel Method for Preoperative Diagnosis of T4-Stage Gastric Cancer. PLoS One. 2015 Sep 15;10(9):e0136871.

27. Liu S, Shi H, Ji C, Zheng H, Pan X, Guan W, et al. Preoperative CT texture analysis of gastric cancer: correlations with postoperative TNM staging. Radiol. 2018 Aug;73(8):756.e1-756.e9.

28. Hee Kang, Ho Yun Lee, Kyung Soo Lee, Jae-Hun Kim. Imaging-Based Tumor reatment Response Evaluation: Review of Conventional, New, and Emerging Concepts. Korean J Radiol 2012;13(4):371-390.

29. Matsuda T. Clinical trials in Japan: emphasis on RF heating of deep–seated cancers. 6th International Congress on Hyperthermic Oncology: plenary and symposia lectures. Tucson, Arizona, 1992. 31–37.

30. Choi H, Charnsangavej C, de Castro Faria S, Tamm EP, Benjamin S, Johnson MM, et al. CT evaluation of the response of gastrointestinal stromal tumors after imatinib mesylate treatment: a quantative analysis correlated with FDG PET findings. Am. J. Roentgenol. 2004; 183: 1619–1628.

31. Lencioni R, Llovet JM. Modified RECIST (mRECIST) assessment for hepatocellular carcinoma. Semin. Liver.Dis. 2010; 30: 52–60.

32. Bruix J, Sherman M, Llovet JM, Lencioni R, Burroughs A.K., Christensen E, et al. Clinical management of hepatocellular carcinoma. Conclusions of the Barselona:2000 EASL conference. European Association for the Study of the Liver. J. Hepatol. 2001; 35: 421–430.

33. Kudo M, Kubo S, Takayasu K, Sakamoto M, Tanaka M, Ikai I, et al. (Committee for Response Evaluation Criteria in Cancer of the Liver, Liver Cancer Study Group of Japan). Response Evaluation Criteria in Cancer of the Liver (RECICL) proposed by the Liver Cancer Study Group of Japan (2009 revised version). Hepatol. Res. 2010; 40: 686–692.

34. Silanteva N.K., Agababian T.A., Berezovskaya T.P., Grishina O.G. CT Assessment of Tumor Response to Chemoand Radiotherapy. Medical Visualization. 2014;(6):59-74. (In Russ.)

35. Japanese Research Society for Gastric Cancer. Japanese classification of gastric carcinoma. 1st English ed. Tokyo: Kanehara; 1995.

36. Japanese Gastric Cancer Association. Japanese classification of gastric carcinoma. 13th ed. Tokyo: Kanehara; 1999.

37. Japanese Gastric Cancer Association. Japanese Classification of Gastric Carcinoma – 2nd English Edition –Response assessment of chemotherapy and radiotherapy for gastric carcinoma: clinical criteria. Gastric Cancer (2001) 4: 1–8.

38. Lee SM, Kim SH, Lee JM, Im SA, Bang YJ, Kim WH, et al. Usefulness of CT volumetry for primary gastric lesions in pre-

dicting pathologic response to neoadjuvant chemotherapy in advanced gastric cancer. Abdom Imaging. 2009 Jul;34(4):430-40.

39. Silantyeva NK, Agababyan TA, Skoropad VYu., Shavladze ZN, Berdov BA, Neborak YuT. Experience of MSCT for the Assessment of Response after Chemo-radiotherapy in Gastric Cancer. Med.vis. 2011; 3: 112-124. (In Russ.)

40. Yoshikawa T, Tanabe K, Nishikawa K, Ito Y, Matsui T, Kimura Y et al. Accuracy of CT staging of locally advanced gastric cancer after neoadjuvant chemotherapy: cohort evaluation within a randomized phase II study.Ann Surg Oncol. 2014; 21, Suppl. 3: 385-9.

41. Kwee RM, Kwee TC. Role of imaging in predicting response to neoadjuvant chemotherapy in gastric cancer. World J Gastroenterol. 2014 Feb 21;20(7):1650-6.

42. Tang L, Li ZY, Li ZW, Zhang XP, Li YL, Li XT, et al.. Evaluating the response of gastric carcinomas to neoadjuvant chemotherapy using iodine concentration on spectral CT: a comparison with pathological regression. Clin Radiol. 2015 Nov;70(11):1198-204.

43. Tirumani SH, Shinagare AB, O'Neill AC, Nishino M, Rosenthal MH, Ramaiya NH. Accuracy and feasibility of estimated tumour volumetry in primary gastric gastrointestinal stromal tumours: validation using semiautomated technique in 127 patients. Eur Radiol. 2016 Jan;26(1):286-95.

44. Zhi-Cong Wang, Chen Wang, Ying Ding, Yuan Ji, Meng-Su Zeng, Sheng-Xiang Rao. CT volumetry can potentially predict the local stage for gastric cancer after chemotherapy. Diagn Interv Radiol. 2017 Jul; 23(4): 257–262.

45. Rezai P, Pisaneschi MJ, Feng C, Yaghmai V. A radiologist's guide to treatment response criteria in oncologic imaging: Anatomic imaging biomarkers. AJR Am J Roentgenol. 2013; 201:237–245.

46. Nishino M, Dahlberg SE, Cardarella S, Jackman DM, Rabin MS, Hatabu H, et al. Tumor volume decrease at 8 weeks is associated with longer survival in egfr-mutant advanced non-small-cell lung cancer patients treated with EGFR tyrosine kinase inhibitors (TKIs). J Thorac Oncol. 2013; 8:1059–1068.

47. Nishino M, Dahlberg SE, Cardarella S, Jackman DM, Rabin MS, Ramaiya NH, et al. Volumetric tumor growth in advanced non-small cell lung cancer patients with egfr mutations during egfr-tyrosine kinase inhibitor therapy: Developing criteria to continue therapy beyond recist progression. Cancer. 2013; 119:3761–3768.

48. Schiavon G, Ruggiero A, Bekers DJ, et al. The effect of baseline morphology and its change during treatment on the accuracy of response evaluation criteria in solid tumours in assessment of liver metastases. Eur J Cancer. 2014; 50:972–980.

49. Schiavon G, Ruggiero A, Schoffski P, Bronno van der Holt, Bekers DJ, Eechoute K, et al. Tumor volume as an alternative response measurement for imatinib treated gist patients. PLoS One. 2012; 7:e48372.

50. Schwartz L, Curran S, Trocola R, et al. Volumetric 3d ct analysis–an early predictor of response to therapy. J Clin Oncol. 2007; 25:4576.

51. Nishino M, Guo M, Jackman DM, DiPiro PJ, Yap JT, Hatabu H, et al. Ct tumor volume measurement in advanced non-small-cell lung cancer: Performance characteristics of an emerging clinical tool. Acad Radiol. 2011; 18:54–62.

52. Nishino M, Jackman DM, DiPiro PJ, Hatabu H, Janne PA, Johnson BE. Revisiting the relationship between tumour volume and diameter in advanced nsclc patients: An exercise to maximize the utility of each measure to assess response to therapy. Clin Radiol. 2014; 69:841–848.

53. Laubender R, Lynghjem J, D'Anastasi M, et al. Evaluating the agreement between tumour volumetry and the estimated volumes of tumour lesions using an algorithm. European Radiology. 2014; 24:1521–1528.

54. Schramm N, Englhart E, Schlemmer M, Hittinger M, Übleis C, Becker CR, et al. Tumor response and clinical outcome in metastatic gastrointestinal stromal tumors under sunitinib therapy: Comparison of recist, choi and volumetric criteria. Eur J Radiol. 2013; 82:951–958.

55. Gillies RJ, Kinahan PE, Hricak H. Radiomics: images are more than pictures, they are data. Radiology 2016; 278: 578-84.

56. Lamblin P, Rios-Velazquez E, Leijenaar R, Carvallo S, van Stiphout RG, Granton P, et al. Radiomics: extracting more information from medical images using advanced feature analysis. Eur J Cancer 2012; 48: 441 – 6.

57. Davnall F, Yip CS, LjungqvistG, Selmi M, Ng F, Sanghera B, et al Assesement of tumor heterogeneity: an emerging imaging tool for clinical practice? Insights Imaging 2012; 3: 573-89.

58. Eskey CJ, Koretsky AP, Domach MM, Jain RK. 2H-nuclear magnetic resonance imaging of tumor blood flow: spatial and temporal heterogeneity in a tissue-isolated mammary adenocarcinoma. Cancer Res. 1992 Nov 1;52(21):6010-9.

59. Kjetil G Brurberg, Jon-Vidar Gaustad, Camilla S Mollatt, and Einar K Rofstad. Temporal Heterogeneity in Blood Supply in Human Tumor Xenografts. Neoplasia. 2008 Jul; 10(7): 727–735.

60. Shipitsin M, Campbell LL, Argani P, Weremowicz S, Bloushtain-Qimron N, Yao J, et al. Molecular definition of breast tumor heterogeneity. Cancer Cell. 2007 Mar;11(3):259-73.

61. Junttila MR, de Sauvage FJ. Influence of tumour microenvironment heterogeneity on therapeutic response. Nature. 2013 Sep 19;501(7467):346-54.

62. Gatenby RA, Grove O, Gillies RJ. Quantitative imaging in cancer evolution and ecology. Radiology. 2013 Oct;269(1):8-15.

63. Alobaidli S, McQuaid S, South C, Prakash V, Evans P, Nisbet A. The role of texture analysis in imaging as an outcome predictor and potential tool in radiotherapy treatment planning. Br J Radiol. 2014 Oct;87(1042):20140369.

64. Sarah A Mattonen, Aaron D Ward, David A Palma. Pulmonary imaging after stereotactic radiotherapy—does RECIST still apply? Br J Radiol. September 2016; 89(1065): 20160113.

65. Lu W, Wang J, Zhang HH. Computerized PET/CT image analysis in the evaluation of tumour response to therapy. Send to Br J Radiol. 2015 Apr;88(1048):20140625.

66. Chicklore S, Goh V, Siddique M, Roy A, Marsden PK, Cook GJ. Quantifying tumour heterogeneity in 18F-FDG PET/CT imaging by texture analysis. Eur J Nucl Med Mol Imaging. 2013 Jan;40(1):133-40.

67. Hatt M, Tixier F, Pierce L, Kinahan PE, Le Rest CC, Visvikis D. Characterization of PET/CT images using texture analysis: the past, the present… any future? Eur J Nucl Med Mol Imaging. 2017 Jan;44(1):151-165.

68. Kido S, Kuriyama K, Higashiyama M, Kasugai T, Kuroda C. Fractal analysis of small peripheral pulmonary nodules in thin-section CT: evaluation of the lung-nodule interfaces. J Comput Assist Tomogr. 2002 Jul-Aug;26(4):573-8.

69. Skogen K, Ganeshan B, Good C, Critchley G, Miles K. Meas-

urements of heterogeneity in gliomas on computed tomography relationship to tumour grade. J Neurooncol. 2013 Jan;111(2):213-9.

70. Goh V, Ganeshan B, Nathan P, Juttla JK, Vinayan A, Miles KA. Assessment of response to tyrosine kinase inhibitors in metastatic renal cell cancer: CT texture as a predictive biomarker. Radiology. 2011 Oct;261(1):165-71.

71. Ahmed A, Gibbs P, Pickles M, Turnbull L. Texture analysis in assessment and prediction of chemotherapy response in breast cancer. J Magn Reson Imaging. 2013 Jul;38(1):89-101.

72. Giganti F, Marra P, Ambrosi A, Salerno A, Antunes S, Chiari D, et al. Pre-treatment MDCT-based texture analysis for therapy response prediction in gastric cancer: Comparison with tumour regression grade at final histology. European Journal of Radiology 90 (2017) 129–137.

73. Zhenhui Li, Dafu Zhang1, Youguo Dai, Jian Dong, Lin Wu, Yajun Li, et al. Computed tomography-based radiomics for prediction of neoadjuvant chemotherapy outcomes in locally advanced gastric cancer: A pilot study. Chin J Cancer Res 2018;30(4):406-414.

74. Ma SH, Le HB, Jia BH, Wang ZX, Xiao ZW, Cheng XL, et al: Peripheral pulmonary nodules: Relationship between multi-slice spiral CT perfusion imaging and tumor angiogenesis and VEGF expression. BMC Cancer, 2008; 8: 186.

75. Hansen ML, Fallentin E, Lauridsen C, Law I, Federspiel B, Bæksgaard L, et al. Computed tomography (CT) perfusion as an early predictive marker for treatment response to neoadjuvant chemotherapy in gastroesophageal junction cancer and gastric cancer – a prospective study. PLoS One, 2014; 9: e97605.

76. Curvo-Semedo L, Portilha MA, Ruivo C, Borrego M, Leite JS, Caseiro-Alves F. Usefulness of perfusion CT to assess response to neoadjuvant combined chemoradiotherapy in patients with locally advanced rectal cancer. Acad Radiol, 2012; 19: 203–13.

77. Kruk-Bachonko J, Krupski W, Czechowski M, Kurys-Denis E, Mądro P, Sierocińska-Sawa J, et al. Perfusion CT - A novel quantitative and qualitative imaging biomarker in gastric cancer. Eur J Radiol. 2017 Oct;95:399-408.

78. Liang JX, Bi XJ, Li XM, Gao ZL, Suo F, Cui EG, et al. Evaluation of Multislice Spiral Computed Tomography Perfusion Imaging for the Efficacy of Preoperative Concurrent Chemoradiotherapy in Middle-aged and Elderly Patients with Locally Advanced Gastric Cancer. Med Sci Monit. 2018 Jan 12;24:235-245.

79. Sun Z, Cheng X, Ge Y, Shao L, Xuan Y, Yan G. An application study of low-dose computed tomography perfusion imaging for evaluation of the efficacy of neoadjuvant chemotherapy for advanced gastric adenocarcinoma. Gastric Cancer. 2018 May;21(3):413-420.

80. Bellomi M, Petralia G, Sonzogni A, Zampino MG, Rocca A. CT perfusion for the monitoring of neoadjuvant chemotherapy and radiation therapy in rectal carcinoma: initial experience. Radiology. 2007;244:486–93.

81. Tacelli N, Santangelo T, Scherpereel A, Duhamel A, Deken V, Klotz E, et al. Perfusion CT allows prediction of therapy response in non-small cell lung cancer treated with conventional and antiangiogenic chemotherapy. Eur Radiol. 2013;23:2127–36.

82. Ma GL, Bai RJ, Jiang HJ, Hao XJ, Dong XP, Li DQ, et al. Early changes of hepatic hemodynamics measured by functional CT perfusion in a rabbit model of liver tumor. Hepatobiliary Pancreat. Dis Int. 2012;11:407–11.

83. Djuric-Stefanovic A, Micev M, Stojanovic-Rundic S, Pesko P, Saranovic DJ. Absolute CT perfusion parameter values after the neoadjuvant chemoradiotherapy of the squamous cell esophageal carcinoma correlate with the histopathologic tumor regression grade. Eur J Radiol. 2015;84:2477–84.

84. Namikawa T, Ishida N, Tsuda S, Fujisawa K, Munekage E., Iwabu J. Pathological Complete Response by S-1 Chemotherapy in Advanced Gastric Cancer. In Vivo. 2018 Sep-Oct; 32(5): 1211–1216.

СЛУЧАЙ ИЗ ПРАКТИКИ

МАГНИТНО-РЕЗОНАНСНАЯ ТОМОГРАФИЯ В ДИАГНОСТИКЕ РАДИОИНДУЦИРОВАННОГО ПОРАЖЕНИЯ МЕЛКИХ СОСУДОВ ГОЛОВНОГО МОЗГА

Капишников А.В.[1], Суровцев Е.Н.[1,2], Пышкина Ю.С.[1], Осетрова И.А.[3]

Цель исследования. Продемонстрировать развитие радиоиндуцированного поражения мелких сосудов (РПМС) головного мозга после лучевой терапии и показать значение выбора адекватной технологии магнитно-резонансной визуализации для выявления микрогеморрагий.

Материалы и методы. Представлено клиническое наблюдение пациента с герминомой головного мозга. Проведён сравнительный анализ серии магнитно-резонансных исследований.

Результаты. Применение протокола SWI позволило обнаружить множественные диффузные фокусы отложения гемосидерина, не визуализируемые на Т2-ВИ, Т1-ВИ и FLAIR. Наибольшее количество церебральных микрокровоизлияний (ЦМК) расположено в плоскости облучения опухоли мозга.

Заключение. Выбор протокола МРТ имеет решающее значение для распознавания церебральных микрокровоизлияний. Пациентам, перенёсшим облучение головного мозга в детском возрасте, необходим мониторинг с применением протоколов, взвешенных по магнитной неоднородности (SWI или T2*GRE)..

1 - ФГБОУ ВО «Самарский государственный медицинский университет» Минздрава России. г. Самара, Россия.
2 - ООО «Лечебно-диагностический центр Международного института биологических систем имени Сергея Березина – Тольятти». г. Тольятти, Россия.
3 - ООО «Медгард», г. Тольятти, Россия.

Ключевые слова: радиоиндуцированные каверномы, радиоиндуцированные церебральные микрокровоизлияния, опухоль головного мозга, лучевая терапия, МРТ, нейрорадиология.

Контактный автор: Капишников А.В., e-mail: a.kapishnikov@gmail.com

Для цитирования: Капишников А.В., Суровцев Е.Н., Пышкина Ю.С., Осетрова И.А. Магнитно-резонансная томография в диагностике радиоиндуцированного поражения мелких сосудов головного мозга. REJR 2019; 9(4):162-169. DOI:10.21569/2222-7415-2019-9-4-162-169.

Статья получена: **21.08.19** **Статья принята:** **12.09.19**

MRI IN THE DIAGNOSTICS OF RADIATION-INDUCED CEREBRAL MICROBLEEDS

Kapishnikov A.V.[1], Surovcev E.N.[1,2], Pyshkina Y.S.[1], Osetrova I.A.[3]

Purpose. To demonstrate the development of the radiation-induced cavernomas of a brain after a radiation therapy and to show the selection value of the adequate technology of the MRI for a detection of the microbleeds.

Materials and methods. This study presents the clinical observation of patients with the intracranial germinoma. A comparative analysis of the series of magnetic-resonance examinations was carried out.

Results. The use of the SWI-protocol allowed to detect the multiply diffuse foci of the hemosiderin deposition that cannot be visualized by T2-weighted images, T1-weighted images and FLAIR. The greatest number of the cerebral microbleeds was localized in the plane of the brain tumor irradiation.

Conclusion. The selection of the MRI protocol is crucial for a detection of the cerebral microbleeds. All patients who have undergone brain irradiation in their childhood must be checked with the use of protocols that are weighed by magnetic field inhomogeneity (SWI or T2*GRE).

1 - Samara State Medical University. Samara, Russi.a
2 - Medical Institute named after Berezin Sergey – Tolyatti. Tolyatti, Russia.
3 - Medgard. Tolyatti, Russia.

Keywords: radiation-induced cavernomas, radiation-induced cerebral microbleeds,

brain tumor, radiation therapy, MRI, neurographics.

Corresponding author: Kapishnikov A.V., e-mail: a.kapishnikov@gmail.com

For citation: Kapishnikov A.V., Surovcev E.N., Pyshkina Y.S., Osetrova I.A. MRI in the diagnostics of radiation-induced cerebral microbleeds. REJR 2019; 9(4):162-169. DOI:10.21569/2222-7415-2019-9-4-162-169.

.

Received: **21.08.19** **Accepted:** **12.09.19**

Радиоиндуцированное поражение мелких сосудов (РПМС) – состояние, объединяющее два вида осложнений лучевой терапии: радиоиндуцированные кавернозные мальформации и радиоиндуцированные петехиальные кровоизлияния [1]. Последние морфологически проявляются областями фокального отложения гемосидерина [2].

Механизм поражения мелких сосудов при лучевой терапии включает в себя радиационно-индуцированное повреждение стенки сосуда, пролиферацию эндотелия с повышением экспрессии эндотелиального фактора роста, некроз стенки сосуда, в том числе за счёт её воспалительных изменений и окислительных процессов [3, 4, 5].

В последние десятилетия появились факты, доказывающие возникновение кавернозных мальформаций у пациентов после лучевой терапии по поводу опухолей головного мозга. Достоверная связь между образованием кавернозных мальформаций de novo у ребенка с облучением была показана в 1992 году [6]. По данным Passos J., Nzwalo H., Valente M. at al., РПМС возникают у 41,6% детей после лучевой терапии [7]. Отмечено, что чем моложе пациент во время лучевой терапии, тем более вероятно развитие поражения мелких сосудов [3, 8, 9].

Морфологические проявления РПМС неотличимы от подобных изменений их нерадиационных аналогов [10] и, соответственно, их наличие так же является фактором риска развития внутрипаренхиматозных кровоизлияний, в том числе острых геморрагических ОНМК, и, как следствие, повышается риск развития внезапной смерти и инвалидизации.

Известно, что наличие церебральных микрокровоизлияний (ЦМК) в 8,3 раза увеличивает риск развития геморрагических инсультов при противотромботической терапии [11] и увеличивает смертность от геморрагических инсультов в 6 раз [12].

Значение ЦМК, как важного индикатора повышенного риска осложнений лучевой терапии опухолей головного мозга, определяет требования к своевременному выявлению таких нарушений для коррекции тактики лечения и реабилитации пациента.

Клиническое наблюдение.

Пациент О., 1991 года рождения, с апреля 2004 г. (в возрасте 13 лет) начал предъявлять жалобы на жажду (более 10 литров воды в сутки), двоение в глазах, сходящееся косоглазие, ограничение взора вверх. Через месяц стала нарастать сонливость, появились головные боли, рвота и угнетения сознания. Неврологический статус характеризовался состоянием оглушения, параличом взора вверх, отсутствием фотореакции, самостоятельно стоять пациент не мог. На МРТ головного мозга в мае 2004 г. обнаружена опухоль пинеальной области, сопровождающаяся внутренней окклюзионной гидроцефалией (стадия декомпенсации).

В мае-июне 2004 года выполнена серия операций, направленных на устранение гидроцефалии, сопровождавшихся формированием гематомы в области III желудочка с пропитыванием кровью среднего мозга и зрительного бугра. Частичное удаление опухоли пинеальной области проведено 01.06.2004 г. Остаточная опухоль локализовалась в области внутренних вен и крыши III желудочка.

С июля по октябрь 2004 года пациент получил четыре цикла полихимиотерапии (ПХТ) по протоколу SIOP-96 для чистых германом. После завершения терапии контрастная МРТ не выявила признаков наличия опухоли. За ноябрь-октябрь 2004 года проведена лучевая терапия на область первичного очага, нижних отделов третьего желудочка с захватом левых отделов крыши среднего мозга с двух встречных полей по методике непрерывного облучения («АГАТ-Р1», разовая очаговая доза – 1,8 Гр; суммарная очаговая доза – 40 Гр).

С октября 2004 года пациент проходил динамическое диспансерное наблюдение. Признаков рецидива опухоли и метастазирования при МРТ не обнаруживалось. Отмечалось разностояние глазных яблок, ограничение взора вверх, умеренное снижение мышечного тонуса и сухожильных рефлексов.

В январе 2006 г. у пациента появились жалобы на общую слабость, головную боль и

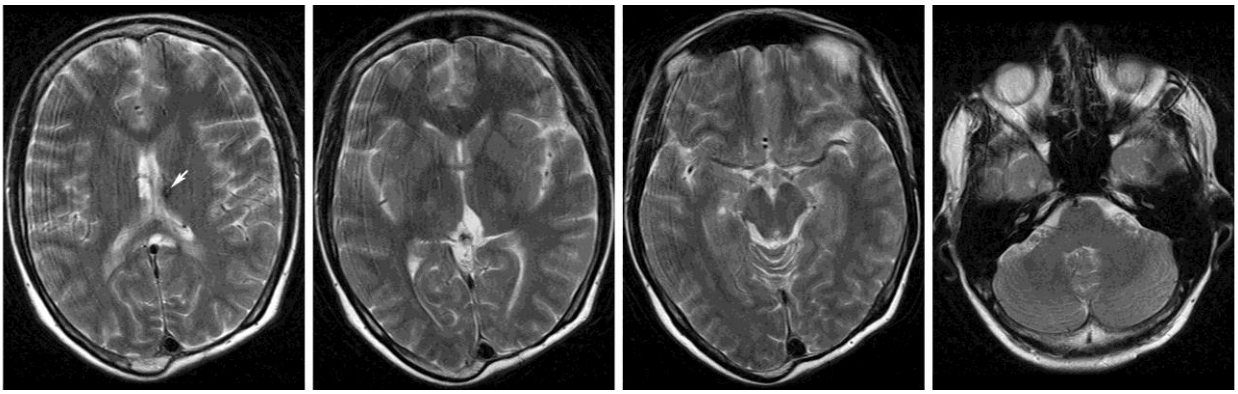

Рис. 1 а (Fig. 1 a)

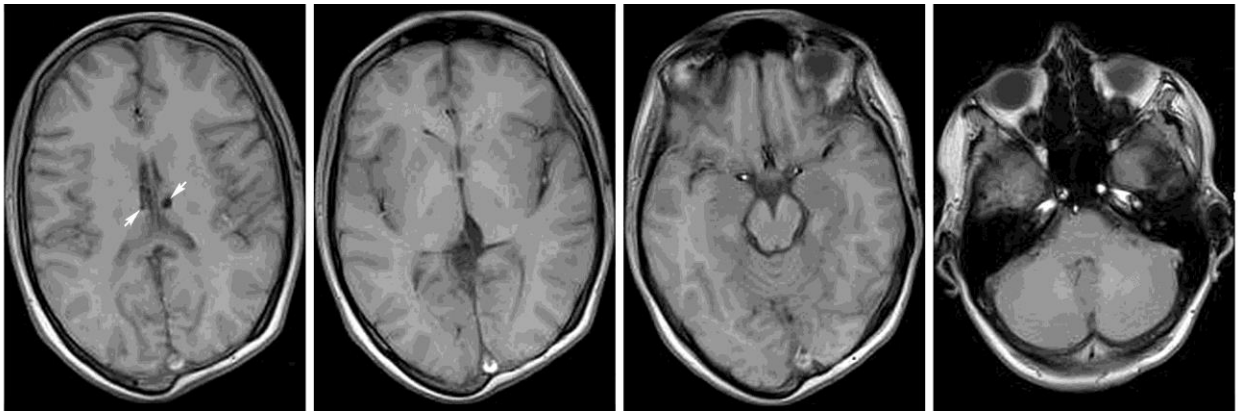

Рис. 1 б (Fig. 1 b)

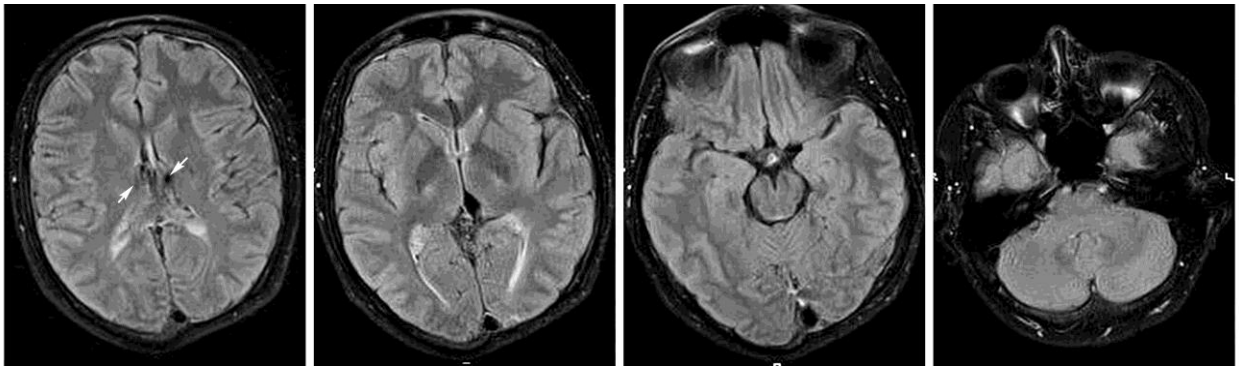

Рис. 1 в (Fig. 1 c)

Рис. 1. МРТ головного мозга, аксиальные реконструкции на различных уровнях от 2014 года: Т2-ВИ (а), Т1-ВИ (б), FLAIR (в).

Определяются постоперационные изменения (киста в таламусе слева, невыраженное утолщение мозговых оболочек в области левой лобной доли с повышением МР-сигнала от них на FLAIR). Единичные фокусы отложения гемосидерина в виде гипоинтенсивного МР-сигнала на всех импульсных последовательностях в области передней группы ядер таламуса с обеих сторон (стрелки).

Fig. 1. MRI, brain, axial at different levels in 2014: T2-weighted images (a), T1-weighted images (b), FLAIR (c).

Postoperative changes detected (a cyst in the left part of the thalamus, a small thickening of the meninges in the left frontal lobe with an increase in the MR-signal from them on FLAIR).

The single foci of the hemosiderin deposition in the form of a hypo intensive MR-signal on the all impulse sequences in the area of the anterior group of thalamic nuclei on the both sides (arrows).

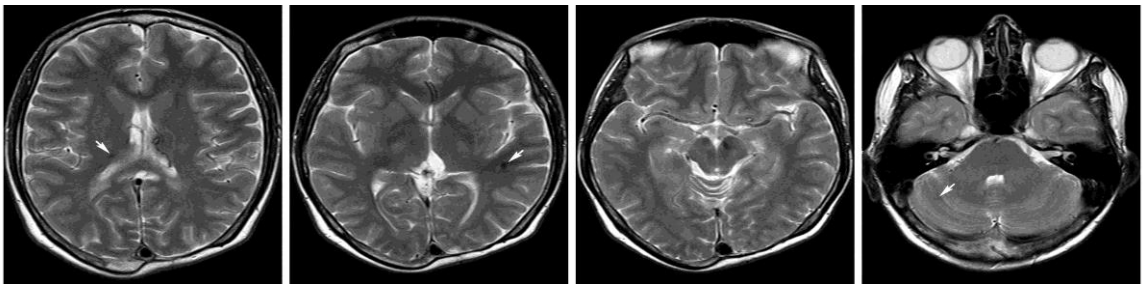

Рис. 2 а (Fig. 2 a)

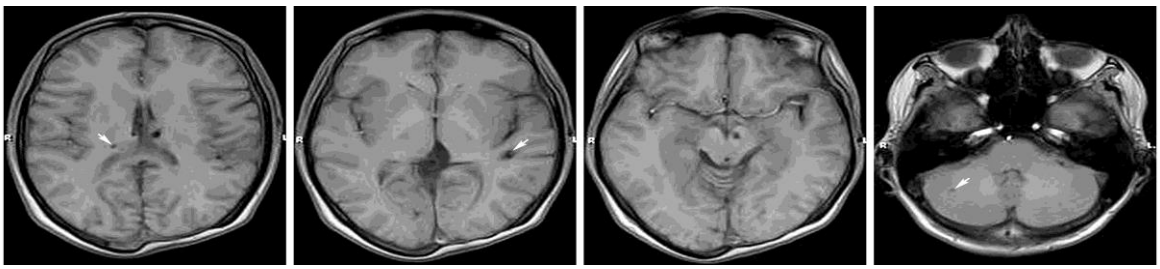

Рис. 2 б (Fig. 2 b)

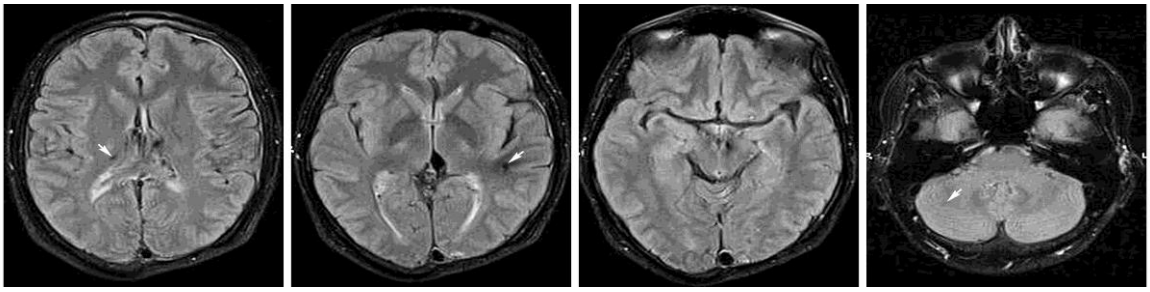

Рис. 2 в (Fig. 2 c)

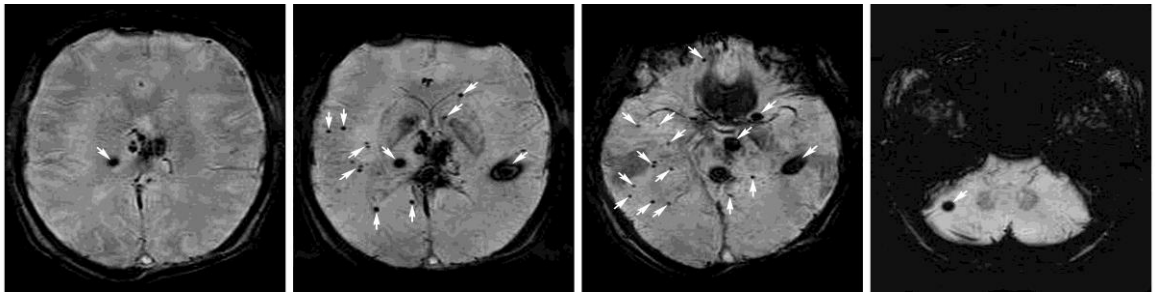

Рис. 2 г (Fig. 2 d)

Рис. 2. МРТ головного мозга аксиальные реконструкции на различных уровнях от 2018 года: Т2-ВИ (а), Т1-ВИ (б), FLAIR (в), SWI (г).

Наряду с ранее выявленными изменениями (рис. 1) отмечается появление зон гипоинтенсивного МР-сигнала на Т2-ВИ, Т1-ВИ и FLAIR в области верхней височной извилины левой височной доли и на границе серого и белого вещества правой гемисферы мозжечка (стрелки). На SWI дополнительно определяются множественные участки «выцветания» МР- сигнала диффузно расположенные в веществе височных, лобных долей и базальных структур с обеих сторон (стрелки).

Fig. 2. MRI, brain, axial at different levels in 2018: T2-weighted images (a), T1-weighted images (b), FLAIR (c), SWI (d).

Alongside with the previously identified changes (fig. 1), the appearance of hypo intensive MR-signal zones on T2-WI, T1-WI and FLAIR in the upper temporal gyrus of the left temporal lobe and on the border of the gray and white matter of the right hemisphere of the cerebellum detected (arrows).

At SWI, multiple diffusely located areas of “fading” of the MR-signal are additionally determined in the substance of the temporal, frontal lobes and basal structures on both sides (arrows).

двоение в глазах. Выполнена ревизия вентрикулоперитонеального шунта с заменой перитонеального катетера. На МРТ головного мозга от 06.02.2006 г. не выявлено признаков опухолевого поражения и метастазов.

С апреля 2006 г. состояние ребёнка стало постепенно ухудшаться: нарастала слабость, появилась динамическая атаксия. При МРТ головного мозга с контрастным усилением на фоне отсутствия рецидива начального роста в пинеальной области обнаружены метастазы: в дно третьего желудочка, по дорсальной поверхности продолговатого мозга (17х10 мм) и по переднему контуру спинного мозга (до 3 мм). Принято решение о проведении повторного курса комплексной терапии. С октября 2006 г. по март 2007 г. пациент получил 4 цикла ПХТ (SIOP-96), облучение зоны первичного очага (40 Гр) и спинного мозга (24 Гр). Самочувствие мальчика улучшилось, он стал активнее, однако отмечалось снижение скорости обработки информации и усвоения школьной программы, появилась икота в положении лежа на спине.

Пациент с 2007 года по 2014 год ежегодно проходил МРТ головного мозга и шейного отдела позвоночника, на которых обнаруживались умеренно выраженные признаки пострадиационной лейкоэнцефалопатии без признаков рецидива опухоли и наличия метастазов. В этом периоде наблюдения у пациента сохранялись жалобы на утомляемость и сонливость, двоение в глазах, икоту в положении лежа. В неврологическом статусе: ограничение взора вверх, ослабление конвергенции, сохранение умеренного снижения мышечного тонуса, умеренные когнитивные нарушения.

На МРТ головного мозга в 2014 году (рис. 1) определялись постоперационные изменения, последствия шунтирующей операции и участки отложения гемосидерина в области дистальных отделов шунта, обусловленные кровоизлияниями в результате хирургического вмешательства. Динамики относительно предыдущих МР-исследований не установлено. В виду стабильности состояния пациента после 2014 года контрольные МР-исследования не проводились.

При МРТ в 2018 году (рис. 2), наряду с описанными в 2014 г. изменениями, обнаружено появление единичных зон гипоинтенсивного МР-сигнала на Т2-взвешенных изображениях (ВИ) в левой височной доле, в правой половине таламуса и правой гемисфере мозжечка. Поскольку появление таких очагов может быть обусловлено отложением гемосидерина, для уточнения состояния ткани мозга использован протокол SWI. На SWI данные участки демонстрировали характерный для гемосидерина эффект «выцветания» МР-сигнала. Применение этого протокола позволило дополнительно обнаружить множество диффузных очагов «выцветания», расположенных по гемисферам большого мозга (в белом веществе, суб- и интракортикально).

Для наглядного сравнения информативности различных протоколов МРТ на рис. 3 сопоставлены изображения аналогичных срезов.

Необходимо отметить, что в период наблюдения у пациента не было травм головы, и показатели гемостаза находились в пределах нормы.

Обсуждение полученных результатов.

Лучевая терапия опухоли головного мозга у пациентов моложе 21 года в 48,8% наблюдений приводит к формированию ЦМК, которые тесно ассоциированы с нейрокогнитивной дисфункцией [13]. Возникновение ЦМК может свидетельствовать о повышенной восприимчивости к радиационному повреждению и, возможно, увеличивает вероятность инсульта в дальнейшем [14].

Выявление РПМС на магнитно-резонансных томограммах с использованием стандартного набора последовательностей (Т2-ВИ, Т1-ВИ, FLAIR) затруднено и часто бывает недостаточно для оценки распространённости микрогеморрагий. Данные изменения лучше определяются на магнитно-резонансных изображениях, взвешенных по магнитной восприимчивости: SWI или T2*-GRE [7]. Последовательность T2*-GRE значительно превосходит классические Т2-взвешенные последовательности в обнаружении продуктов крови. Последовательность SWI, сочетающая магнитудные и фазовые изображения ещё более чувствительна к выявлению микрогемморагий и лизатов крови [15, 16].

В представленном клиническом наблюдении установлено появление новых зон отложения гемосидерина, что указывает на развитие у пациента радиоиндуцированной болезни мелких сосудов примерно через 12 лет от момента лучевой терапии (в период с 2014 г. до 2018 г.), при отсутствии каких-либо изменений со стороны клинического состояния пациента.

Сопоставление стандартных последовательностей МРТ, выполненных в 2014 и 2018 годах, показывает появление зон отложения гемосидерина в левой височной доле и таламусе. На SWI в 2018 году были дополнительно выявлены не визуализируемые на стандартных последовательностях множественные диффузно расположенные фокусы отложения гемосидерина. Максимальное количество данных участков локализовано на уровне шишковидной железы, что соответствует плоскости облучения герминомы. Следует подчеркнуть, что данные изменения не выявлялись на Т2-ВИ, Т1-ВИ и FLAIR.

Заключение.

Таким образом, анализ данных литерату-

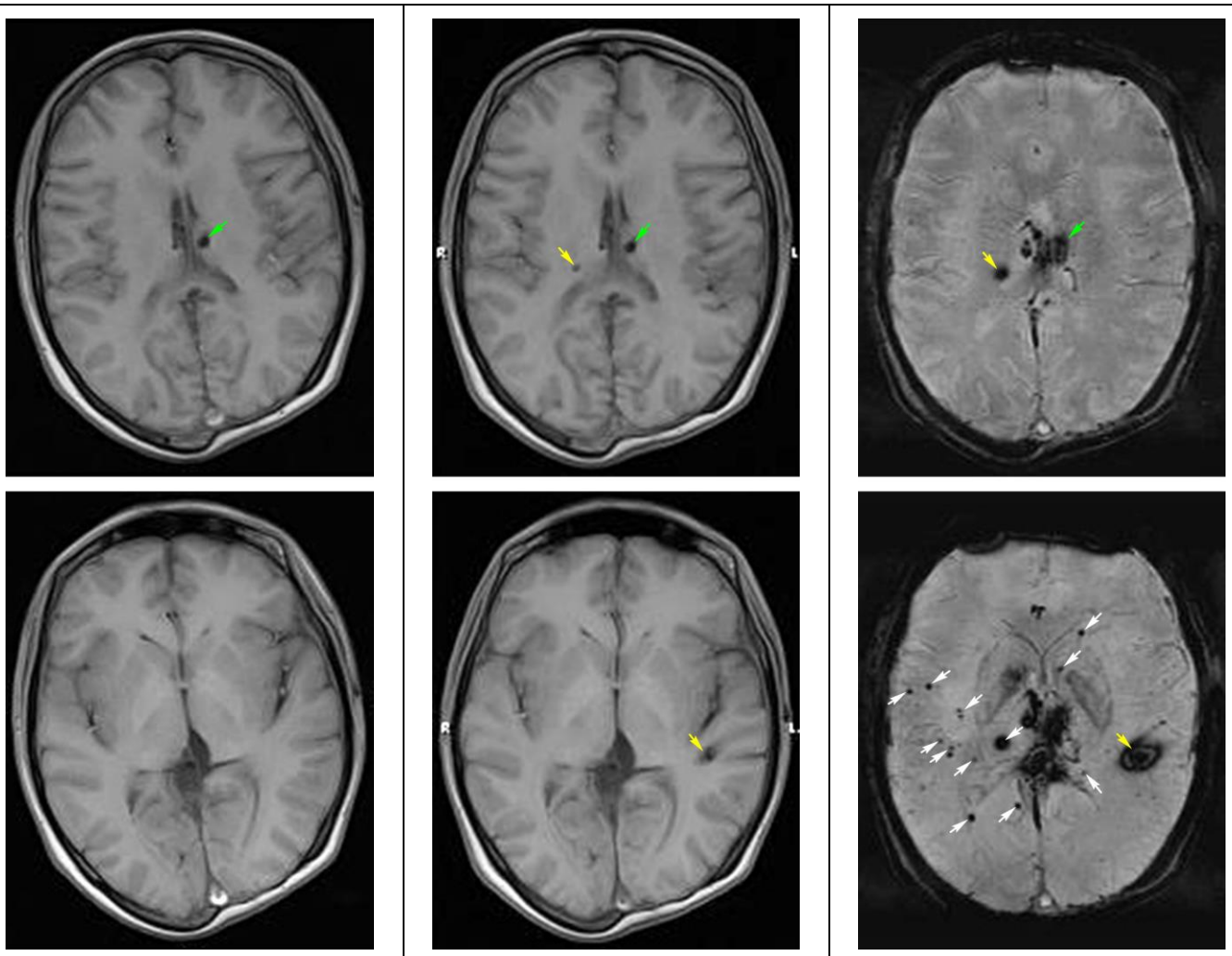

Рис. 3 а (Fig. 3 a) | Рис. 3 б (Fig. 3 b) | Рис. 3 в (Fig. 3 c)

Рис. 3. Сопоставление МРТ головного мозга на аналогичных уровнях в 2014 и 2018 гг.: Т1-ВИ от 2014 г. (а), Т1-ВИ (б) и SWI (в) от 2018 г.

Зелёные стрелки – очаг обнаруживается с 2014 г., жёлтые – очаги установлены в 2018 г. на обоих режимах (Т1-ВИ и SWI), белые – очаги визуализируются только на SWI.

Очевидно преимущество SWI при распознавании фокусов отложения гемосидерина, что проявляется более точной оценкой объёма поражения и способностью выявить очаги, недоступные для Т1-ВИ.

Fig. 3. The comparison of the brain MRI, axial at analogical levels at 2014 and 2018 y.y.: T1-weighted images at 2014 y. (a), T1-weighted images (b) and SWI (c) at 2018 y.

The green arrows – the focus has been detected since 2014 y., the yellow ones – the foci were determined in 2018 y. in both modes (T1-WI and SWI), the white ones – the foci can be detected only at SWI.

The advantage of SWI for the foci recognition of the hemosiderin deposition in the brain parenchyma is obvious. It appears by the most accurate assessment of the damage volume and by the capability to detect the foci, which are unavailable for T1-WI.

ры и представленное клиническое наблюдение подтверждают принципиальное значение выбора адекватного МРТ протокола для распознавания церебральных микрокровоизлияний. Выявление радиоиндуцированного поражения мелких сосудов (РПМС) свидетельствует о повышении риска развития внутримозговых кровоизлияний и внутримозговых гематом вследствие пострадиационного поражения мелких сосудов.

Поскольку от момента лучевой терапии, до развития РПМС проходит достаточно длительное время, пациенты, перенёсшие облучение головного мозга в детском возрасте, нуждаются в постоянном мониторинге с применением протоколов, взвешенных по магнитной неоднородности (предпочтительнее SWI).

Выявление РПМС должно нацеливать вра-

ча на активную профилактику с целью минимизации поражения микроциркуляторного русла головного мозга и проведение реабилитационных мероприятий, в том числе, направленных на преодоление когнитивного дефицита.

Источник финансирования и конфликт интересов.

Авторы данной статьи подтвердили отсутствие финансовой поддержки исследования и конфликта интересов, о которых необходимо сообщить.

Список Литературы:

1. Passos J., Nzwalo H., Marques J., Azevedo A., Netto E., Nunes S. et al. Late cerebrovascular complications after radiotherapy for childhood primary central nervous system tumors. Pediatr Neurol. 2015; 53 (3): 211-215. DOI: 10.1016/j.pediatrneurol.2015.05.015.

2. Yeom K.W., Lober R.M., Partap S., Telischak N., Tsolinas R., Barnes P.D. et al. Increased focal hemosiderin deposition in pediatric medulloblastoma patients receiving radiotherapy at a later age. J. Neurosurg Pediatr. 2013; 12 (5): 444-451. DOI: 10.3171/2013.7.PEDS1330.

3. Jain R., Robertson P.L., Gandhi D., Gujar S.K., Muraszko K.M., Gebarski S. Radiation-induced cavernomas of the brain. AJNR Am. J. Neuroradiol. 2005; 26 (5): 1158-1162.

4. Larson J.J., Ball W.S., Bove K.E., Crone K.R., Tew J.M. Jr. Formation of intracerebral cavernous malformations after radiation treatment for central nervous system neoplasia in children. J. Neurosurg. 1998; 88 (1): 51–56. DOI: 10.3171/jns.1998.88.1.0051.

5. Zabramski J.M., Wascher T.M., Spetzler R.F., Johnson B., Golfinos J., Drayer B.P. et al. The natural history of familial cavernous malformations: results of an ongoing study. J. Neurosurg. 1994; 80 (3): 422-432. DOI: 10.3171/jns.1994.80.3.0422.

6. Wilson C.B. Cryptic vascular malformations. Clin Neurosurg. 1992; 38: 49–84.

7. Passos J., Nzwalo H., Valente M., Marques J., Azevedo A., Netto E. et al. Microbleeds and cavernomas after radiotherapy for pediatric primary brain tumors. Journal of the Neurological Sciences. 2017; 15 (372): 413-416. DOI: 10.1016/j.jns.2016.11.005.

8. Baumgartner J.E., Ater J.L., Ha C.S., Kuttesch J.F., Leeds N.E., Fuller G.N. et al. Pathologically proven cavernous angiomas of the brain following radiation therapy for pediatric brain tumors. Pediatr Neurosurg. 2003; 39 (4): 201-207. DOI: 10.1159/000072472.

9. Heckl S., Aschoff A., Kunze S. Radiation-induced cavernous hemangiomas of the brain: a late effect predominantly in children. Cancer. 2002; 94 (12): 3285-3291. DOI: 10.1002/cncr.10596.

10. Осборн А.Г., Зальцман К.Л., Завери М.Д. Лучевая диагностика. Головной мозг. Москва, Издательство Панфилова, 2018. 420 с.

11. Wang Z., Soo YO., Mok V.C. Cerebral microbleeds: is antithrombotic therapy safe to administer? Stroke 2014; 45 (9): 2811–2817. DOI: 10.1161/STROKEAHA.114.004286

12. Song T.J., Kim J., Song D., Nam H.S., Kim Y.D., Lee H.S., Heo J.H. Association of cerebral microbleeds with mortality in stroke patients having atrial fibrillation. Neurology. 2014; 7; 83 (15): 1308-1315. DOI: 10.1212/WNL.0000000000000862.

13. Roddy E., Sear K., Felton E., Tamrazi B., Gauvain K., Torkildson J., Buono B.D., Samuel D., Haas-Kogan D.A., Chen J., Goldsby R.E., Banerjee A., Lupo J.M., Molinaro A.M., Fullerton H.J., Mueller S.. Presence of cerebral microbleeds is associated with worse executive function in pediatric brain tumor survivors. Neuro Oncol. 2016; 18 (11): 1548-1558. DOI: 10.1093/neuonc/now163.

14. Lupo J.M., Chuang C.F., Chang S.M., Barani I.J., Jimenez B., Hess C.P., Nelson S.J. 7-Tesla susceptibility-weighted imaging to assess the effects of radiotherapy on normal-appearing brain in patients with glioma. Int. J. Radiat Oncol Biol Phys. 2012; 1; 82 (3): 493-500. DOI: 10.1016/j.ijrobp.2011.05.046.

15. Agarwal A., Kanekar S., Hummelstown M.V. Cerebral Microbleeds: Imaging Patterns, Interpretation and Relevance. Congress ESR 2016. Poster C-0787. DOI: 10.1594/ecr2016/C-0787.

16. Chiang F., Tedesqui G., Mauricio Varon D., Wanderley E. et al. Imaging spectrum of brain microhemorrhages on SWI. Neurographics. 2016; 6 (3): 174-186.

.

References:

1. Passos J., Nzwalo H., Marques J., Azevedo A., Netto E., Nunes S. et al. Late cerebrovascular complications after radiotherapy for childhood primary central nervous system tumors. Pediatr Neurol. 2015; 53 (3): 211-215. DOI: 10.1016/j.pediatrneurol.2015.05.015.

2. Yeom K.W., Lober R.M., Partap S., Telischak N., Tsolinas R., Barnes P.D. et al. Increased focal hemosiderin deposition in pediatric medulloblastoma patients receiving radiotherapy at a later age. J. Neurosurg Pediatr. 2013; 12 (5): 444-451. DOI: 10.3171/2013.7.PEDS1330.

3. Jain R., Robertson P.L., Gandhi D., Gujar S.K., Muraszko K.M., Gebarski S. Radiation-induced cavernomas of the brain. AJNR Am. J. Neuroradiol. 2005; 26 (5): 1158-1162.

4. Larson J.J., Ball W.S., Bove K.E., Crone K.R., Tew J.M. Jr. Formation of intracerebral cavernous malformations after radiation treatment for central nervous system neoplasia in children. J. Neurosurg. 1998; 88 (1): 51–56. DOI: 10.3171/jns.1998.88.1.0051.

5. Zabramski J.M., Wascher T.M., Spetzler R.F., Johnson B., Golfinos J., Drayer B.P. et al. The natural history of familial cavernous malformations: results of an ongoing study. J. Neurosurg. 1994; 80 (3): 422-432. DOI: 10.3171/jns.1994.80.3.0422.

6. Wilson C.B. Cryptic vascular malformations. Clin Neurosurg. 1992; 38: 49–84.

7. Passos J., Nzwalo H., Valente M., Marques J., Azevedo A., Netto E. et al. Microbleeds and cavernomas after radiotherapy for pediatric primary brain tumors. Journal of the Neurological Sciences. 2017; 15 (372): 413-416. DOI: 10.1016/j.jns.2016.11.005.

8. Baumgartner J.E., Ater J.L., Ha C.S., Kuttesch J.F., Leeds N.E., Fuller G.N. et al. Pathologically proven cavernous angiomas of the brain following radiation therapy for pediatric brain

tumors. Pediatr Neurosurg. 2003; 39 (4): 201-207. DOI: 10.1159/000072472.

9. Heckl S., Aschoff A., Kunze S. Radiation-induced cavernous hemangiomas of the brain: a late effect predominantly in children. Cancer. 2002; 94 (12): 3285-3291. DOI: 10.1002/cncr.10596.

10. Osborn A.G., Zalcman K.L., Zaveri M.D. Radiology. Brain. Moscow, Panfilova Publishing House, 2018. 420 p. (in Russian).

11. Wang Z., Soo YO., Mok V.C. Cerebral microbleeds: is antithrombotic therapy safe to administer? Stroke 2014; 45 (9): 2811–2817. DOI: 10.1161/STROKEAHA.114.004286

12. Song T.J., Kim J., Song D., Nam H.S., Kim Y.D., Lee H.S., Heo J.H. Association of cerebral microbleeds with mortality in stroke patients having atrial fibrillation. Neurology. 2014; 7; 83 (15): 1308-1315. DOI: 10.1212/WNL.0000000000000862.

13. Roddy E., Sear K., Felton E., Tamrazi B., Gauvain K., Torkildson J., Buono B.D., Samuel D., Haas-Kogan D.A., Chen J., Goldsby R.E., Banerjee A., Lupo J.M., Molinaro A.M., Fullerton H.J., Mueller S.. Presence of cerebral microbleeds is associated with worse executive function in pediatric brain tumor survivors. Neuro Oncol. 2016; 18 (11): 1548-1558. DOI: 10.1093/neuonc/now163.

14. Lupo J.M., Chuang C.F., Chang S.M., Barani I.J., Jimenez B., Hess C.P., Nelson S.J. 7-Tesla susceptibility-weighted imaging to assess the effects of radiotherapy on normal-appearing brain in patients with glioma. Int. J. Radiat Oncol Biol Phys. 2012; 1; 82 (3): 493-500. DOI: 10.1016/j.ijrobp.2011.05.046.

15. Agarwal A., Kanekar S., Hummelstown M.V. Cerebral Microbleeds: Imaging Patterns, Interpretation and Relevance. Congress ESR 2016. Poster C-0787. DOI: 10.1594/ecr2016/C-0787.

16. Chiang F., Tedesqui G., Mauricio Varon D., Wanderley E. et al. Imaging spectrum of brain microhemorrhages on SWI. Neurographics. 2016; 6 (3): 174-186.

СЛУЧАЙ ИЗ ПРАКТИКИ

POSTMORTEM COMPUTED TOMOGRAPHY OF THE SKULL FOR HUMAN IDENTIFICATION BASED ON THE MORPHOLOGY OF FRONTAL SINUSES

Carvalho Y.M.[1], Jacometti V.[2], Franco A.[3], Da Silva R. H. A.[1,2], Silva R. F.[4,5]

Computed tomography (CT) became an important tool in the armamentarium of Forensic Radiology. Over the last decade, postmortem imaging was broadly used in the search for the cause of death and in human identification. In the latter, frontal sinuses have been increasingly used because of its distinctive and highly immutable morphology. The present study reports a case of human identification through the comparison between antemortem (AM) and postmortem (PM) axial CT images of the frontal sinuses. An adult male victim was referred for human identification with a set of 23 images of the frontal sinuses in axial view. PMCT was performed to reproduce and compare the AM data. Positive identification was achieved based on the analysis of area, shape, septa and lobes of the frontal sinuses. Based on the case report, it can be concluded that Forensic Radiology represents an important branch within the forensic sciences. Forensic experts must be aware of this tool in order to reach optimal outcomes in human identification – especially those founded on the comparison of frontal sinuses.

Keywords: frontal sinus, computed tomography, forensic dentistry, radiology.

Corresponding author: Da Silva R.H.A., e-mail: ricardohenrique@usp.br

For citation: Carvalho Y.M., Jacometti V., Franco A., Da Silva R.H.A., Silva R.F. *Postmortem computed tomography of the skull for human identification based on the morphology of frontal sinuses. REJR 2019; 9(4):170-176. DOI:10.21569/2222-7415-2019-9-4-170-176.*

Статья получена: **27.08.19** **Статья принята:** **28.10.19**

1 - Forensic Dentistry Specialization Course, School of Dentistry of Ribeirão Preto, University of São Paulo. Ribeirão Preto, Brazil.
2 - Department of Pathology and Legal Medicine, Ribeirão Preto Medical School, University of São Paulo. Ribeirão Preto, Brazil.
3 - Area of Oral Imaging, Faculdade São Leopoldo Mandic, Instituto de Pesquisas São Leopoldo Mandic. Campinas, Brasil.
4 - Department of Dentistry – Forensic Dentistry, Federal University of Goiás. Goiânia, Brazil.
5 - Department of Forensic Odontology and Anthropology, Scientific Police of Goiás. Goiânia, Brazil.

ПРИМЕНЕНИЕ ПОСМЕРТНОЙ КОМПЬЮТЕРНОЙ ТОМОГРАФИИ ЧЕРЕПА С ЦЕЛЬЮ ИДЕНТИФИКАЦИИ ЧЕЛОВЕКА НА ОСНОВАНИИ МОРФОЛОГИИ ЛОБНЫХ СИНУСОВ

Карвальхо Ю.М.[1], Якометти В.[2], Франко А.[3], Да Силва Р. Х. А.[1,2], Силва Р.Ф.[4,5]

Компьютерная томография (КТ) стала важным инструментом в арсенале рентгенолога в судебно-медицинской практике. За последнее десятилетие посмертная визуализация широко использовалась для поиска причины смерти и идентификации людей. В рамках идентификации все чаще используются лобные синусы из-за их отличительной и неизменной морфологии. В настоящем исследовании описан случай идентификации человека путем сравнения аксиальных КТ-изображений лобных синусов до смерти и посмертно. Взрослый мужчина-жертва был направлен для идентификации с 23 изображениями лобных синусов в аксиальной реконструкции. Посмертная КТ была выполнена для воспроизведения и сравнения данных до смерти. Положительная идентификация была достигнута на основе анализа площади, формы, перегородок и долей лобных синусов. На основании данного клинического случая можно сделать вывод, что судебная рентгенология представляет собой важную отрасль судебной медицины. Эксперты-криминалисты должны знать об этом методе, чтобы достичь оптимальных результатов при идентификации людей, особенно тех, которые основаны на сравнении лобных синусов.

1 - Отдел специализированной судебно-медицинской стоматологии, Школа стоматологии Рибейран-Прету, Университет Сан-Паулу. Рибейран-Прету, Бразилия.
2 - Кафедра патологии и юридической медицины, Медицинская школа Рибейран-Прету, Университет Сан-Паулу. Рибейран-Прету, Бразилия.
3 - Отделение визуализации полости рта, Сан-Леопольдо Мандич Колледж, Сан-Леопольдо Манди НИИ. Кампинас, Бразилия.
4 - Кафедра стоматологии - судебная стоматология, Федеральный университет Гояс. Гояния, Бразилия.
5 - Отдел судебной стоматологии и антропологии, Научная полиция Гояса. Гояния, Бразилия.

Ключевые слова: лобные синусы, компьютерная томография, судебная стоматология, рентгенология.

Контактный автор: Да Сильва Р. Х. А., e-mail: ricardohenrique@usp.br

Для цитирования: Карвальхо Ю.М., Якометти В., Франко А., Да Силва Р. Х. А., Силва Р.Ф. Применение посмертной компьютерной томографии черепа с целью идентификации человека на основании морфологии лобных синусов. REJR 2019; 9(4):170-176. DOI:10.21569/2222-7415-2019-9-4-170-176.

Received: **27.08.19** **Accepted:** **28.10.19**

Introduction.

Human identification is performed in a compariteve basis between antemortem (AM) and postmortem (PM) data [1]. In particular, distinctive material found AM is tested for matching with PM records and vice versa [1]. Distinctiveness can detected in therapeutic, morphologic and pathologic evidences [2]. More importantly, the combination of distinctive evidences within a victim will dictate the prognosis of human identification into positive identification, possible identification or exclusion [3]. Cases lacking evidence will be categorized as insufficient and will not enable human identification [3].

Forensic Radiology bridges an important gap in medico-legal autopsies by enabling the search for distinctive skeletal features that might contribute to human identification [3, 4]. Dentomaxillofacial imaging has an evident relevance when it comes to human identification because it allows the visualization of several dental and skeletal structures simultaneously [5]. PM computed tomography (CT) is an advanced tool in the forensic sciences [6]. Currently, this tool is combined with other PM image techniques broadly used for the investigation of the cause of death and human identification in virtual-autopsy-like forensic procedures [7-10].

PM radiographs and CT scans of the frontal sinuses have been added to comparative human identifications reported in the scientific literature [11-15]. In practice, they increase the quantity and quality of evidences. Specifically, the morphology of the frontal sinuses is considered very distinctive between persons [16] – especially when sinuses' volume and area are calculated and the amount, position and agulation of lobes and septa are analyzed. All these features can be reliably assessed through PMCT and the combination of them may result in an important evidence to be used and compared with AM data in human identifications.

This study aimed to report a case of positive human identification established by the comparison between AM and PMCT images of the frontal sinuses.

Case report.

An unknown cadaver found in advanced decomposition and under water was referred to human identification at the local forensic unit. Human identification pointed towards an adult male. Inspection of the dentomaxillofacial region revealed metal plates and screws used for surgical fixation of bones around the left orbit. The fixation appliances did not have their respective serial numbers.

Police investigations were carried out among relatives of the potential victims (from a missing persons list). The relatives of the alleged victim were requested to provide any medical or dental radiographs, or photographic material from social media. Twenty-three axial slices of CT scans of the skull were provided as AM evidence. Twelve slices revealed bilateral frontal sinuses with inherent septa (Fig. 1). The CT images were obtained in a multi-slice CT device with window setting type for brain visualization.

In order to establish comparable PM data, the frontal bone was removed from the skull (because the cadaver was in advanced stage of decomposition) using an electric saw and underwent CT scanning. The PMCT images were imported into Osirix® (Pixmeo SARL, Geneva, Switzerland) software package with simulated window for brain. Using sofware navigation tools, the PM images were rotated to reach the same position of the AM images. This procedure enabled a qualitative morphological comparison between frontal sinuses.

AM/PM comparison aiming reconciliation was performed using Adobe Photoshop CC® (Adobe Systems, San Jose, EUA). The area of the sinuses in axial view were selected AM and transposed to PM with opacity levels set in 50%. The comparison was performed in multiple slices to guarantee more reliability to the process. AM/PM compatibility of sinuses' shape and size was detected in every comparison as well as the number of lobes and septa (Fig. 2). The comparison of frontal sinuses contributed to a positive human

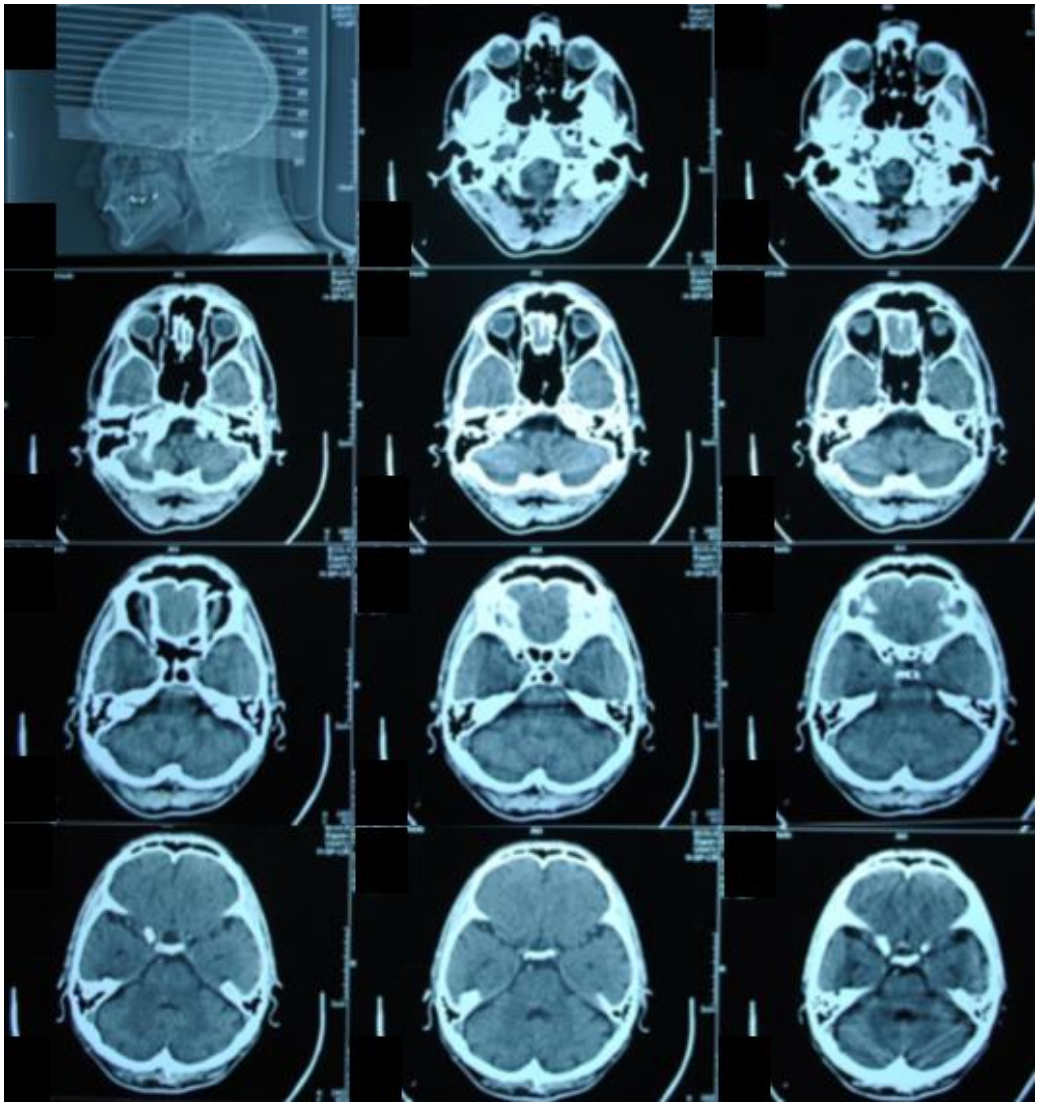

Fig. 1 (Рис. 1)

Fig. 1. MSCT.

Antemortem computed tomography scans showing maxillofacial structures and the frontal sinuses in axial view. Eleven slices are provided covering the frontal sinuses from their inferior to superior anatomic limits. The sinuses are depicted as hypodense areas in the anterior region of the skull – more specifically into the frontal bone.

Рис. 1. МСКТ.

При компьютерной томографии до смерти определяются челюстно-лицевые структуры и лобные синусы в аксиальной плоскости. Представлено одиннадцать срезов, охватывающих лобные синусы от их нижних до верхних анатомических границ. Синусы являются гиподенсными областями в передней области черепа, более конкретно, в лобной кости.

identification.

Discussion.

Forensic Radiology is an important tool for human identification. However, it becomes even more essential in complex cases, such as those that involve charred, decomposed, mutilated and skeletonized victims. The case reported in this study showed a victim that was found under water in advanced decomposition. In these victims soft tissue is progressively destroyed and fingerprints are often missing. Consequently, imaginological information from hard tissue, such as the bone outline of frontal sinuses, can be of utmost importance for human identification.

The scientific literature describes several techniques for the assessment and analysis of the frontal sinuses [17-20]. In short, the techniques may be qualitative and quantitative. The first are usually founded on AM/PM superimposition of sinuses, while the second relies in the number of lobes, septa and size of the frontal sinuses as well as the distance between sinuses and adjacent



Fig. 2 (Рис. 2)

Fig. 2. MSCT.

Postmortem computed tomography scans showing the frontal sinuses in axial view. The sinuses are bilaterally present and visible. Hyperdense areas within the sinuses represent bone septa that divide the sinuses into lobes. The median septum is laterally displaced revealing a distinctive morphological feature to be considered for human identification purposes.

Рис. 2. МСКТ.

При посмертной компьютерной томографии определяются лобные синусы в аксиальной плоскости. Синусы визуализируются с двух сторон. Гиперденсные структуры внутри синусов представляют собой костные перегородки, которые делят синусы на доли. Срединная перегородка смещена латерально, что является отличительным морфологическим признаком, который следует учитывать при идентификации человека.

bone structures [17]. An example of the techniques applied nowadays is the approach developed by Talitsumak et al. [21], which considers as identifying parameters the presence or absence of sinuses, septa and lobes. This technique was established in three-dimensional reconstructions of CT scans. However, recent studies reproduced it in comparisons between AM/PM anteroposterior radiographs and AM/PM lateral cephalometric radiographs [22-24]. In the present study, the qualitative approach was used because measurements would be hampered by eventual differences in the CT scanning angle AM and PM. In other words, the AM data was obtained with standard CT image acquisition protocols, while the PM data was obtained arbitrarily positioning the frontal bone (without soft tissue) in a CT machine. Is this context, the qualitative approach suited better to the circumstances.

The human identification process must be supported by the convergence of distinctive features found AM and PM [25, 26]. In this study, the frontal sinuses were bilaterally visible, asymmetrical, with on lobe in each side and a central fused lobe. The combination of these features increased the distinctiveness of the victim's sinuses, which became useful for human identification due to the convergence between AM and PMCT images (Fig. 3). Clearly, slightly discrepant morphological details were visible after superimposition. The rationale behind the differences relies on the different equipment, scanning positioning and image acquisition seetings between AM and PM data collection. Despite the differences, the bone outline of

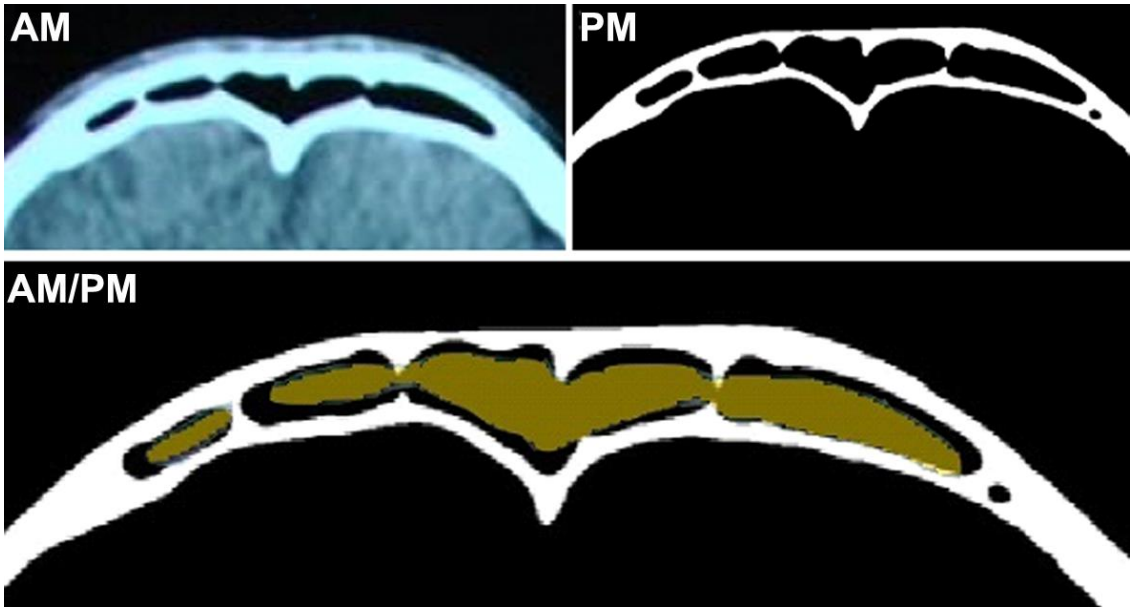

Fig. 3 (Рис. 3)

Fig. 3. MSCT.

Comparison between antemortem (AM) and postmortem (PM) computed tomography scans of the frontal sinuses showing compatibility in the number, distribution and morphology of the frontal sinuses, lobes and septa. Reconciliation images (AM/PM) are provided through the superimposition of hyperdense bone outline (PM) and the hypodense area of the (true) frontal sinuses (AM). Dark brown color was used to highlight the shape of the sinus space observed AM into the frontal bone space observed PM.

Рис. 3. МСКТ.

Сравнение КТ изображений лобных синусов, проведенных до (AM) и после (PM) смерти, показывающих совместимость по количеству, распределению и морфологии лобных синусов, а также долей и перегородок. Синхронизация изображений (AM/PM) обеспечивается наложением гиперденсного контура кости (PM) на гиподенсную область (истинных) лобных синусов (AM). Темно-коричневый цвет был использован для выделения формы пространства синуса до смерти в пространстве лобной кости после смерти.

the frontal sinuses was preserved and available for a reliable comparison and reconciliation.

The contributions of PMCT for human identification in the forensic practice is clearly not restricted to the analysis of frontal sinuses or other anatomic structures hardly visualized in medical autopsies. Detailed investigations can be established in order to build an anthropological profile of the victim [27, 28]; forensic facial reconstruction can be performed [29]; firearm projectiles can be tracked prior to traditional autopsies [30]; and the data can be continuously analyzed in a digital environment over the time without the need for exhumations.

Despite the several contributions of PMCT to forensic sciences, it is important to note that limitations may arise. Knowledge of the interface between forensic medicine/anthropology/dentistry and radiology is essential to enable reliable image analysis dedicated to human identification. Additionally, high-tech imaging with proper devices and facilities may represent an expensive approach to specific morgues and forensic services. Finally, PM forensic imaging becomes limited when AM data is missing. This limitation rises a flag of attention to bring awareness to health science professionals for producing and properly storing imaginological records in the routine of medical services. Concommitantly, victims' relatives should keep and provide any AM material when requested by Law.

Preferably, a quantitative analysis of the frontal sinuses should be established (when feasible) for optimal performances in practice. In the present case, the only AM evidence was a printed set up of CT slices provided by the relatives. Hence, advanced image analyses were hampered and a detailed quantitative assessment was limited. However, the bidimensional qualitative analysis performed through the sumperimposition of AM/PM images of the frontal sinuses was feasible and contributed to the identification process.

Future human identification cases should be reported in the scientific literature to highlight the importance of PMCT for the analysis and comparison of frontal sinuses in the forensic sciences and to enabe a discussion of protocols and techniques applied in the field. Original studies are

also encouraged to support human identification within evidence-based practices.

Conclusion.

Positive human identification through the comparison of CT scans of the frontal sinuses was established. The distinctive morphology of the frontal sinus as result of its shape, size, lobes and septa converged between AM and PM data after qualitative analysis by superimposition – allowing reconciliation between alleged victim and unknown cadaver.

References:

1. Franco A., Thevissen P., Coudyzer W., Develter W., Van de Voorde W., Oyen R., et al. Feasibility and validation of virtual autopsy for dental identification using the Interpol dental codes. Journal of Forensic and Legal Medicine. 2013; 20 (4): 248-254. Doi: 10.1016/j.jflm.2012.09.021.

2. Angelakopoulos N., Franco A., Willems G., Fieuws S., Thevissen P. Clinically detectable dental identifiers observed in intra-oral phorographs and extra-oral radiographs validated for human identification purposes. Journal of Forensic Sciences. 2016; 62 (4): 900-906. Doi: 10.1111/1556-4029.13310

3. Senn D.R., Weems R.A. ed. Manual of forensic odontology. 5th ed. Boca Raton: CRC Press; 2013. 461 p.

4. Decker S.J., Braileanu M., Dey C., Lenchik L., Pickup M., Powell J., et al. Forensic radiology: a primer. Acadademic Radiology. 2019; 26 (6): 820-830. Doi: 10.1016/j.acra.2019.03.006.

5. Wood R.E. Forensic aspects of maxillofacial radiology. Forensic Science International. 2006; 159 (1): 47-55. Doi: 10.1016/j.forsciint.2006.02.015.

6. Thali M.J., Viner M.D., Brogdon B.G. ed. Brogdon's forensic radiology. 2nd ed. Boca Raton: CRC Press; 2010. 654 p.

7. Sonnemans L.J.P., Kubat B., Prokop M., Klein W.M. Can virtual autopsy with postmortem CT improve clinical diagnosis of cause of death? A retrospective observational cohort study in a Dutch tertiary referral centre. BMJ Open. 2018; 8 (3): e018834. Doi: 10.1136/bmjopen-2017-018834.

8. Ross S.G., Thali M.J., Bolliger S., Germerott T., Ruder T.D., Flach P.M. Sudden death after chest pain: feasibility of virtual autopsy with postmortem CT angiography and biopsy. Radiology. 2012; 264 (1): 250-259. Doi: 10.1148/radiol.12092415.

9. Ruder T.D., Bauer-Kreutz R., Ampanozi G., Rosskopf A.B., Pilgrim T.M., Weber O.M., et al. Assessment of coronary artery disease by post-mortem cardiac MR. European Journal of Radiology. 2012; 81 (9): 2208-2214. Doi: 10.1016/j.ejrad.2011.06.042.

10. Ruder T.D., Thali Y.A., Rashid S.N.A., Mund M.T., Thali M.J., Hatch G.M., et al. Validation of post mortem dental CT for disaster victim identification. Journal of Forensic Radiology and Imaging. 2016; 5: 25-30. Doi: 10.1016/j.jofri.2016.01.006.

11. Furtado G.C., Pompeo D.D., Furtado A., Paranhos L.R., Franco A., Lima-Rivera L.M. Lack of significant volumetric alteration after rapid maxillary expansion supports the use of frontal sinuses for human identification purposes. Journal of Forensic Radiology and Imaging. 2018; 12: 64-67. Doi: 10.1016/j.jofri.2018.02.008.

12. Silva R.F., Rodrigues L.G., Picoli F.F., Bueno J.M., Franco R.P.A.V., Franco A. Morphological analysis of frontal sinuses registered in an occlusal film by intraoral radiographic device – A case report. Journal of Forensic Radiology and Imaging. 2019; 17: 1-4. Doi: 10.1016/j.jofri.2019.03.001.

13. Ruder T.D., Brun C., Christensen A.M., Thali M.J., Gascho D., Schweitzer W., et al. Comparative radiologic identification with CT images of paranasal sinuses – Development of a standardized approach. Journal of Forensic Radiology and Imaging. 2016; 7: 1-9. Doi: 10.1016/j.jofri.2016.09.001.

14. Lino M., Fujimoto H., Yoshida M., Matsumoto H., Fujita M.Q. Identification of a jawless skull by superimposing post-mortem and ante-mortem CT. Journal of Forensic Radiology and Imaging. 2016; 6: 31-37. Doi: 10.1016/j.jofri.2015.08.005.

15. Xavier T.A., Terada A.S.S.D., Silva R.H.A. Forensic application of the frontal and maxillary sinuses: a literature review. Journal of Forensic Radiology and Imaging. 2015; 3 (2): 105-110. Doi: 10.1016/j.jofri.2015.05.001.

16. Patil N., Karjodkar F.R., Sontakke S., Sansare K., Salvi R. Uniqueness of radiographic patterns of the frontal sinus for personal identification. Imaging Science in Dentistry. 2012; 42 (4): 213-217. Doi: 10.5624/isd.2012.42.4.213.

17. Ribeiro F.A. Standardized measurements of radiographic films of the frontal sinuses: an aid to identifying unknown persons. Ear Nose Throat Journal. 2000; 79 (1): 26-8,30,32-3.

18. Motaweia S.M., Wahba B.A., Aboelmaaty W.M., Tolba E.M. Assessment of frontal sinus dimensions using CBCT to determine sexual dimorphism amongst Egyptian population. Journal of Forensic Radiology and Imaging. 2016; 6: 8-13. Doi: 10.1016/j.jofri.2016.07.001.

19. Chennoju S.K., Ramaswamy P., Khaitan T. Frontal sinus index – a new tool for sex determination. Journal of Forensic Radiology and Imaging. 2014; 2 (2): 77-79. Doi: 10.1016/j.jofri.2014.02.002.

20. Stokovic N., Trkulja V., Cukovic-Bagic I., Lauc T., Grgurevic L. Anatomical variations of the frontal sinus and its relationship with the orbital cavity. Clinical Anatomy 2018; 31 (4): 576-582. Doi: 10.1002/ca.22999.

21. Tatlisumak E., Yilmaz-Ovali G., Aslan A., Asirdizer M., Zeyfeoglu Y., Tarhan S. Identification of unknown bodies by using CT images of frontal sinus. Forensic Science International. 2007; 166 (1): 42-48. Doi: 10.1016/j.forsciint.2006.03.023.

22. Nikam S.S., Gadgil R.M., Bhoosreddy A.R., Shah K.R., Shirsekar V.U. Personal identification in forensic science using uniqueness of radiographic image of frontal sinus. Journal of Forensic Odontoestomatology. 2015; 33 (1): 1-7.

23. Soares C.B.R.B., Almeida M.S.C., Lopes P.M.L., Beltrão R.V., Pontual A.A., Ramos Perez F.M.M. et al. Human identification study by means of frontal sinus imaginological aspects. Forensic Science International. 2016; 262: 183-189. Doi: 10.1016/j.forsciint.2016.03.030.

24. Rabelo K.A., Pontual M.L.A., Jordão N.Q., Paiva K.M., Ramos-Perez F.M.M., Santos M.S. et al. Human identification by FSS system adapted to cephalometric radiographs. Forensic Science International. 2016; 262: 227-232. Doi: 10.1016/j.forsciint.2016.03.025.

25. Silva R.F., Franco A., Dias P.E.M., Gonçalves A.S., Paranhos L.R. Interrelationship between forensic radiology and forensic

odontology – a case report of identified skeletal remains. Journal of Forensic Radiology and Imaging. 2013; 1 (4): 201-206. Doi: 10.1016/j.jofri.2013.06.005.

26. Silva R.F., Picoli F.F., Botelho T.L., Resende R.G., Franco A. Forensic identification of decomposed human body through comparison between ante-mortem and post-mortem CT images of the frontal sinuses: case report. Acta Stomatologica Croatica. 2017; 51 (3): 227-231. Doi: 10.15644/asc51/3/6.

27. Dedouit F., Savall F., Mokrane F.Z., Rousseau H., Crubézy E., Rougé D., et al. Virtual anthropology and forensic identification using multidetector CT. The British Journal of Radiology. 2014; 87 (1036): 20130468. Doi: 10.1259/bjr.20130468.

28. Dedouit F., Saint-Martin P., Mokrane F.Z., Savall F., Rousseau H., Crubézy E. Virtual anthropology: useful radiological tools for age assessment in clinical forensic medicine and thanatology. Radiologia Medica. 2015; 120 (9): 874-886. Doi: 10.1007/s11547-015-0525-1.

29. Gietzen T., Brylka R., Achenbach J., Hebel K.Z., Schömer E., Botsch M., Schwanecke U., Schulze R. A method for automatic forensic facial reconstruction based on dense statistics of soft tissue thickness. PLoS ONE. 2019; 14 (1): e0210257. Doi: 10.1371/journal.pone.0210257.

30. Thali M.J., Yen K., Vock P., Ozdoba C., Kneubuehl B.P., Sonnenschein M., et al. Image-guided virtual autopsy findings of gunshot victims performed with multi-slice computed tomography (MSCT) and magnetic resonance imaging (MRI) and subsequent correlation between radiology and autopsy findings. Forensic Science International. 2003; 138 (1-3): 8-16.

.

СЛУЧАЙ И ПРАКТИКИ

СИНДРОМ ПОЗВОНОЧНО-ПОДКЛЮЧИЧНОГО ОБКРАДЫВАНИЯ (STEAL-СИНДРОМ): ОПИСАНИЕ КЛИНИЧЕСКОГО СЛУЧАЯ, ПАТОГЕНЕЗА ЗАБОЛЕВАНИЯ И ПОДХОДОВ К ЛЕЧЕНИЮ

Гайсёнок О.В.[1], Бернс С.А.[2,3], Бошков В.Б.[1], Медведев П.И.[4]

1 - ФГБУ «Объединенная больница с поликлиникой» Управления Делами Президента РФ.
2 - ГБОУ ВО «Московский государственный медико-стоматологический университет имени А. И. Евдокимова» Минздрава России.
3 - ФГБНУ «Научно-исследовательский институт комплексных проблем сердечно-сосудистых заболеваний».
4 - ФГБУ ДПО «Центральная государственная медицинская академия» Управления Делами Президента РФ. г. Москва, Россия.

Синдром позвоночно-подключичного обкрадывания, являющийся редким заболеванием, все чаще встречается в последние годы в клинической практике. Практикующие врачи должны быть насторожены в отношении его диагностики при обнаружении его типичных симптомов и осведомлены о возможностях современных хирургических методов его лечения. В данной статье приводится описание клинического случая, патогенеза заболевания и подходов к лечению.

Ключевые слова: синдром позвоночно-подключичного обкрадывания, steal-синдром, позвоночная артерия, атеросклероз, ангиография.

Контактный автор: Гайсёнок О.В., e-mail: ovgaisenok@fgu-obp.ru

Для цитирования: Гайсёнок О.В., Бернс С.А., Бошков В.Б., Медведев П.И. Синдром позвоночно-подключичного обкрадывания (steal-синдром): описание клинического случая, патогенеза заболевания и подходов к лечению. REJR 2019; 9(4):177-184. DOI:10.21569/2222-7415-2019-9-4-177-184.

Статья получена: **04.10.19** **Статья принята:** **28.10.19**

SUBCLAVIAN STEAL SYNDROME: DESCRIPTION OF A CLINICAL CASE, PATHOGENESIS OF DISEASE AND APPROACHES TO TREATMENT

Gaisenok O.V.[1], Berns S.A.[2,3], Boshkov V.B.[1], Medvedev P.I.[4]

1 - United Hospital with Outpatient Department" Managing Affairs of the President of the Russian Federation.
2 - A. I. Evdokimov Moscow State Medical and Dental University of the Ministry of Health of Russian Federation.
3 - Scientific-Research Institute for Complex Problems of Cardiovascular Diseases.
4 - Central State Medical Academy, Managing Affairs of the President of the Russian Federation. Moscow, Russia.

Subclavian steal syndrome, a rare disease, is increasingly seen in recent years in clinical practice. Practitioners should be wary of his diagnosis when he reveals his typical symptoms and be aware of the possibilities of modern surgical methods for treating him. This article describes the clinical case, the pathogenesis of the disease, and treatment approaches.

Keywords: subclavian steal syndrome, subclavian artery, atherosclerosis, angiography.

Corresponding author: Gaisenok O.V., e-mail: ovgaisenok@fgu-obp.ru

For citation: Gaisenok O.V., Berns S.A., Boshkov V.B., Medvedev P.I. Subclavian steal syndrome: description of a clinical case, pathogenesis of disease and approaches to treatment. REJR 2019; 9(4):177-184. DOI:10.21569/2222-7415-2019-9-4-177-184.

.

Received: **04.10.19** **Accepted:** **28.10.19**

Синдром позвоночно-подключичного обкрадывания (СППО) или стил-синдром («steal-синдром») развивается в случае окклюзии или выраженного стеноза в первом сегменте подключичной артерии (ПкА), до отхождения от неё позвоночной артерии (ПА), либо в случае окклюзии или выраженного стеноза брахиоцефального ствола [1 - 4]. Термин «steal-синдром» применим в случаях, когда происходит ретроградный ток крови из ПА или сонных артерий, что обуславливает ишемию головного мозга с развитием клинических проявлений, в зависимости от локализации сосуда, из которого наблюдается наиболее выраженный отток. СППО считается редким заболеванием, однако, согласно последним данным, его истинная распространенность выше, чем диагностируется [5, 6].

Эпидемиология и этиология.

Частота СППО в популяции Великобритании составляет около 1,3% [7, 8], причем отмечается чаще среди мужчин, чем среди женщин [5, 6]. Среди лиц с неврологической симптоматикой, подвергающихся допплеровскому исследованию сосудов головы и шеи частота данной патологии составляет примерно 17% [8]. Инсульт, как осложнение СППО при интактных сонных артериях отмечается редко [8, 9]. При обследовании пациентов в отделениях сосудистой хирургии и кардиологии чаще встречаются стенозы и окклюзии сонных артерий. Окклюзия первого сегмента ПкА, по данным разных авторов, обнаруживается в 3-20% наблюдений; при этом в 17% случаев имеются сопутствующие поражения ПА и/или второго сегмента ПкА. Двусторонняя окклюзия ПкА встречается в 2% наблюдений, левой ПкА – в 3 раза чаще, чем правой.

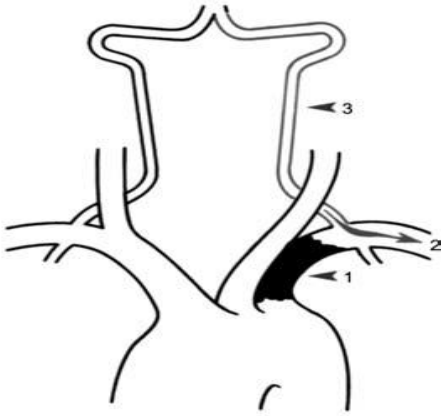

Рис. 1 (Fig. 1)

Рис. 1. Схема.

Позвоночно-подключичное обкрадывание при отхождении ПА от ПкА: окклюзия I сегмента левой ПкА (стрелка 1); патологический (реверсивный) кровоток (стрелка 2) по левой ПА (стрелка 3). Источник: статья «Хирургическая коррекция синдромов обкрадывания мозгового кровотока при стенозирующих повреждениях дуги аорты» П.В. Галкин, Г.И. Антонов, Г.Е. Митрошкин, С.А. Терехин, Ю.А. Бобков, журнал «Хирургия» №7, 2009.

Fig. 1. Scheme.

Vertebral subclavian steal syndrome when the PA moves away from the PCA: occlusion of the first segment of the left PCA (arrow 1); pathological (reverse) blood flow (arrow 2) along the left PA (arrow 3).

СППО – дегенеративное заболевание артерий крупного и среднего размера, характеризующееся нарушением распределения липидов и фиброзом, вследствие чего факторы риска СППО идентичны таковым при атеросклерозе. Наиболее частой причиной поражения проксимального сегмента ПкА является именно атеросклероз [3], реже в качестве этиологического фактора может выступать неспецифический аорто-артериит (болезнь Такаясу) [5, 6, 10]. Болезнь Такаясу может протекать с поражением ветвей дуги аорты, легочной артерии, развитием аневризм аорты, коарктационным синдромом, аортальной недостаточностью, вазоренальной гипертензией, абдоминальной ишемией. Неспецифический аортоартериит наиболее часто приводит к окклюзии дистальных (второго-третьего) сегментов ПкА. Облитерирующий эндартериит, как причина окклюзии ПкА, характеризуется воспалительным изменением стенок артерий, выраженными гиперпластическими процессами, приводящими к тромбозу и облитерации сосудов.

Развитию окклюзии ПкА могут способствовать экстравазальные компрессионные факторы: рубцы и опухоли средостения, искривление шейно-грудного отдела позвоночника, шейный остеохондроз, травмы шеи, перелом ключицы и I ребра с образованием избыточной костной мозоли, травмы грудной клетки. В ряде случаев окклюзия ПкА является следствием врожденных аномалий ду¬ги аорты и ее ветвей.

Патогенез.

Из-за градиента давления кровь по ипсилатеральной ПА направляется в руку, «обкрадывая» вертебро-базиллярный бассейн (ВББ). ПкА имеет три сегмента: 1-й – от места ее начала до входа в межлестничный промежуток; 2-й – в межлестничном промежутке; 3-й – от межлестничного промежутка до входа в подмышечную полость. Следует отметить, что синдромом обкрадывания, обозначают не только вышеуказанный частный случай (СППО), но и любую другую ситуацию, при которой имеет место патологический, как правило, ретроградный ток крови в артерии на фоне выраженного сужения или окклюзии магистрального артери-

ального ствола, имеющего развитое дистальное русло и дающего начало данной артерии [1 - 4]. Вследствие градиента артериального давления (АД) более низкого в дистальном русле происходит «перестройка» кровотока, смена его направления с заполнением бассейна пораженной артерии через межартериальные анастомозы, из бассейна смежного артериального ствола (рис. 1).

Клинические симптомы.

Наиболее часто встречаются симптомы ишемии сонной артерии и/или симптомы ишемии ВББ. К симптомам ишемии сонной артерии относятся: гемианестезия, гемипарез/монопарез, головная боль, дисфагия, нарушение полей зрения, нарушение ориентации. Симптомами ишемии ВББ являются: головокружение, потери сознания, диплопия, дизартрия, дисфагия, атаксия, тошнота, нистагм, онемение.

Вторым по частоте встречаемости симптомом поражения ПкА является ишемия верхней конечности, в которой выделяют четыре стадии течения:

I – стадия компенсации. Отмечается повышенная чувствительность к холоду, зябкость, парестезии, чувство онемения;

II – стадия субкомпенсации. Симптомы ишемии в пальцах, кистях и мышцах предплечья при физической нагрузке – боли, слабость, похолодание, онемение, быстрая утомляемость;

III – стадия декомпенсации. Симптомы ишемии в покое с болями, постоянное онемение и похолодание, гипотрофия мышц, уменьшение мышечной силы;

IV – стадия язвенно-некротических изменений. Отечность, синюшность, сильные боли, нарушение трофики, язвы, некроз и гангрена.

III и IV стадии ишемии верхней конечности при хронической атеросклеротической окклюзии ПкА возникают достаточно редко: III стадия не более чем в 6-8% случаев, IV стадия встречается казуистически (как правило, при аортоартериите). Это объясняется хорошо развитым коллатеральным кровообращением верхней конечности [1 - 4].

Стеноз/окклюзия ПкА в 1-м сегменте у больных может проявляться одним из нижеперечисленных симптомов, либо их сочетанием:

- вертебробазилярная недостаточность (примерно в 2/3 наблюдений; транзиторные ишемические атаки примерно у 1/3 больных);
- ишемия верхней конечности (примерно 50% наблюдений);
- симптомы дистальной эмболии (не более чем в 3-5% наблюдений);
- синдром коронарно-маммарно-подключичного обкрадывания (не превышает 0,5%);
- по данным литературы около 20% пациентов с поражением ПкА не имеют клинической симптоматики.

Методы диагностики.

Когда СППО уже присутствует вместе с клиническими проявлениями в виде неврологических симптомов или ишемии верхних конечностей, диагноз СППО может быть поставлен методом исключения других возможных причин. Измерение АД и пульса на верхних конечностях является рутинной процедурой, проводимой при большинстве клинических осмотров. Но для своевременной диагностики СППО необходимо измерение АД на обеих руках для того, чтобы заподозрить наличие данного синдрома. Разность АД на руках не всегда является патогномоничным признаком СППО, однако в сочетании с клиническими симптомами ВББ или симптомами ишемии верхней конечности она может представлять определенное значение для диагностики СППО. При разнице АД на верхних конечностях >20 мм рт. ст. следует думать о критическом стенозе, а при разнице >40 мм рт. ст. – об окклюзии ПкА. Пульсация лучевой артерии на пораженной стороне ослаблена или отсутствует. При окклюзии ПкА у 60% пациентов в надключичной области выслушивается систолический шум.

Разница систолического АД (САД) на разных руках у пациентов с явлениями ишемии верхних конечностей может составлять 40-50 мм рт. ст. У пациентов с клинической симптоматикой при поражении головного мозга, разница в АД составляет 20-40 мм рт. ст. [11, 12]. Билатеральное измерение АД следует выполнять у всех пациентов с подозрением на диффузное сосудистое заболевание, особенно если имеются цереброваскулярные симптомы. Аускультация также должна выполняться для определения шума в сонных и подключичных артериях. У ряда пациентов клиническая симптоматика в ВББ может быть спровоцирована методом компресии-декомпрессии плечевой артерии. Этот тест требует сжатия руки в плечевой области не менее 3-х минут с уровнем АД выше максимальных систолических цифр у пациента. В момент декомпрессии произойдет обострение феномена обкрадывания в ПА в результате пост-ишемической гиперемии руки [13].

После завершения сбора анамнеза и физикального осмотра необходимо проведение дополнительных методов обследования с целью верификации диагноза. Из всех методов обследования ультразвуковая допплерография (УЗДГ) зарекомендовала себя как наиболее точный и специфический инструмент в обнаружении СППО [5, 13, 14], способствующий выявлению окклюзии ПкА в 95% случаев.

Диагностические УЗДГ критерии.

Нормальные параметры.

В большинстве случаев форма волны в ПА

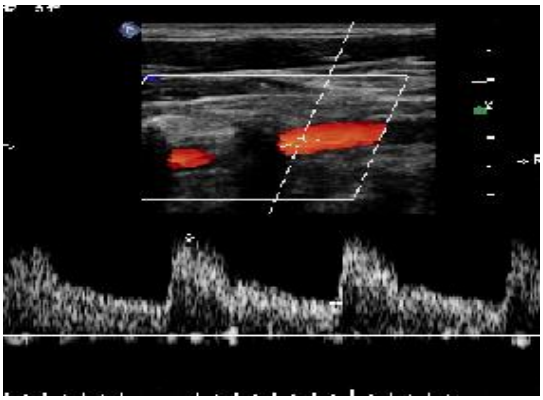

Рис. 2 (Fig. 2)

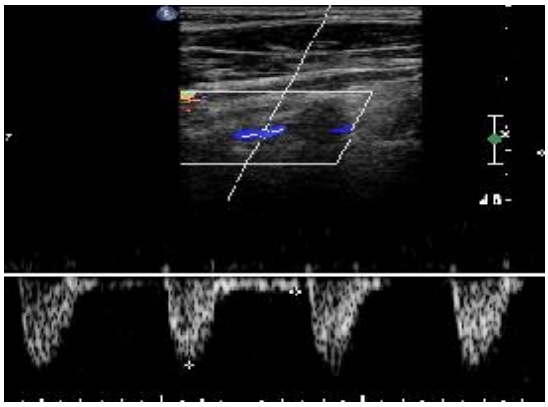

Рис. 3 (Fig. 3)

Рис. 2. Нормальные параметры УЗДГ БЦА.

Fig. 2. Normal Duplex Scan Settings

Рис. 3. Ретроградный позвоночный кровоток (УЗДГ БЦА).

Fig. 3. Retrograde vertebral blood flow (duplex scanning).

представляет собой уменьшенную версию потока крови во внутренней сонной артерии (ВСА), так как обе артерии отвечают за кровоснабжение интракраниальной сосудистой системы, которая отличается низким сосудистым сопротивлением (рис. 2). Форма волны в ПА должна иметь хорошо различимый систолический пик с визуализирующимся непрерывным потоком во время диастолы. Существует широкий разброс в значениях систолического пика, даже у здоровых людей в пределах 20-60 см/с. До половины пациентов имеют доминантную ПА на одной стороне, которая имеет больший размер и, соответственно, больший поток, чем на противоположной стороне. В таких случаях, анатомически меньшая ПА может демонстрировать параметры потока крови с увеличенным сосудистым сопротивлением, что будет проявляться в уменьшении систолического пика и протяженности диастолического потока.

Отклонения от нормы.

Наиболее распространенным нарушением потока является его изменение на ретроградный позвоночный поток (рис. 3). Его относительно легко диагностировать с помощью ультразвуковой допплерографии, когда ретроградный поток виден во время сердечного цикла, также важно дифференцировать пульсацию позвоночной вены от патологического ретроградного потока крови в ПА.

Около 90% СППО развивается на левой стороне. Когда поток ПА является патологическим с правой стороны, следует убедиться в том, что поражены именно правая ПкА, а не безымянная артерия, при поражении которой страдает кровоток и в сонных артериях. В качестве дополнительной диагностической находки у пациентов с подозрением на СППО возможно обнаружение искаженных форм волны в дистальных сегментах пораженной ПкА. В случаях, когда имеет место значимый, но не критический стеноз ПкА, возможен полный обратный поток в ипсилатеральной ПА. Изменение баланса в гемодинамике во время сердечного цикла приводит к замедлению систолического потока в ПА, что, в свою очередь, приводит к двухстороннему потоку (рис. 4). В данной ситуации объем крови, проходящий через ПА, крайне мал и составляет всего несколько миллилитров в минуту. Этот незначительный поток может быть как ретроградным, так и антероградным, что в совокупности с его низкой скоростью может привести к невизуализации ПА (ложной окклюзии).

Патологические волны в ПА:

- полное подключичное обкрадывание: ретроградный поток крови в ПА на стороне стенозированной или окклюзированной подключичной или безымянной артерии (подключичный ствол);

- неполное или парциальное подключичное обкрадывание: преходящее изменение направления потока в мозговых артериях во время систолы (можно зарегистрировать полное обкрадывание во время выполнения теста с постишемической гиперемией).

Феномен пре-обкрадывания.

Форма волны при УЗДГ принимает вид «зайца» (рис. 5). Систолическое замедление находится на уровне нижнего диастолического потока (также может перейти в неполное обкрадывание при выполнении физического упражнения или теста с манжетой).

Прямая ангиография.

Безусловным подтверждением наличия «steal-синдрома» являются результаты рентгеноконтрастной ангиографии, которая остается «золотым» стандартом диагностики. Подавляю-

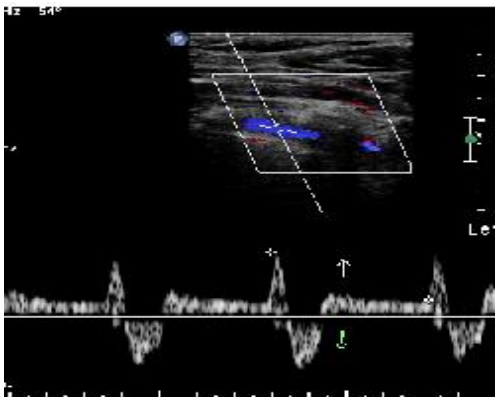

Рис. 4 (Fig. 4)

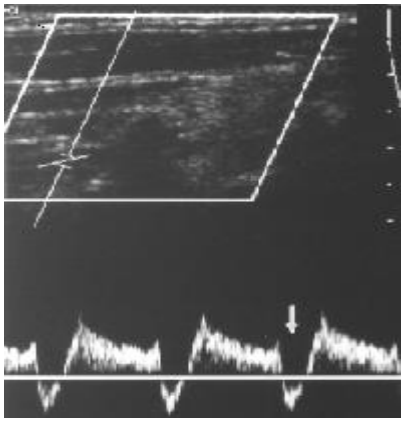

Рис. 5 (Fig. 5)

Рис. 4. Двухсторонний позвоночный кровоток (УЗДГ БЦА).

Fig. 4. Double-sided vertebral blood flow (duplex scanning).

Рис. 5. Форма волны вид «зайца» (УЗДГ БЦА).

Fig. 5. Waveform "hare" type (duplex scanning)

щее большинство авторов, несмотря на успехи в развитии неинвазивных методов, считают ангиографию обязательным и безусловным критерием качественной постановки диагноза и определения тактики лечения. Во время проведения ангиографии при введении контрастного вещества в контрлатеральную ПкА пораженная ПкА заполняется через систему ПА [1 - 4].

Лечение.

Традиционным видом лечения данной патологии является хирургический [1 - 5,15 -17]. Показания к хирургическому лечению ПА определяются на основании следующего: 1) необходима тщательная диагностика поражения ПА методом ультразвуковой допплерографии, обязательно подтвержденная с помощью дуплексного сканирования или ангиографии, 2) необходимо точно определиться в том, что именно патология ПА является основной причиной клинической манифестации симптомов, 3) имеет место резистентность симптомов ВБН к проводимой комплексной медикаментозной терапии (максимальный срок оценки эффективности медикаментозной терапии – до полугода).

Реконструктивные операции на ПА разнообразны в зависимости от вида патологии и состояния ПкА. Цель этих операций состоит в устранении препятствия кровотоку в ПА – выпрямление (при извитости), эндартерэктомия – при стенозе, имплантация позвоночной артерии в общую сонную артерию.

В настоящее время большинство ангиохирургов считают наличие «steal-синдрома», даже без проявления неврологической симптоматики, прямым показанием к проведению оперативной реконструкции, поскольку при появлении физической нагрузки на руку трудно прогнозировать момент возникновения симптомов вертебрально-базилярной дисциркуляции. Эндоваскулярные вмешательства должны становиться операциями выбора в лечении выраженных атеросклеротических стенозов/окклюзий брахицефального ствола, общей сонной и подключичной артерий, проявляющихся клинической картиной недостаточности мозгового кровообращения. При невозможности реканализации зоны атеросклеротической окклюзии ПкА или брахицефального ствола внутрисосудистым способом, развитии окклюзии после предшествующего стентирования целесообразно выполнение открытых вмешательств: транспозиции ПкА в ипсилатеральную общую сонную артерию; протезирования БЦС/аорто-общесонно-подключичного шунтирования через торакотомический доступ (при отсутствии тяжелых сопутствующих заболеваний).

Описание клинического случая.

Пациент Д., 1965 г. р., был госпитализирован для обследования, уточнения диагноза и лечения в отделение общей кардиологии ФГБУ «Объединенная больница с поликлиникой» в плановом порядке.

Жалобы при поступлении: на головные боли нелокального характера разной продолжительности без четкой связи с какими-либо провоцирующими факторами, слабость, снижение трудоспособности, периодически неприятные ощущения в области сердца, склонность к гипотонии.

Из анамнеза известно: вышеуказанные жалобы появились в течение года перед госпитализацией. Пациенту ранее выставлялся диагноз «вегето-сосудистая дистония», отмечалась склонность к гипотонии. Кроме того, у пациен-

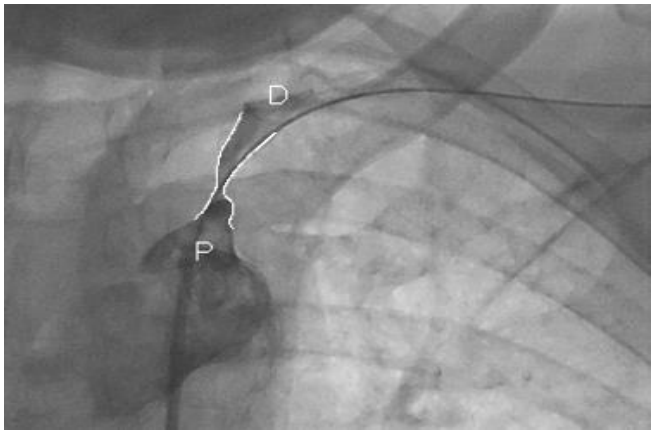

Рис. 6 (Fig. 6)

Рис. 7 (Fig. 7)

Рис. 6. Ангиография.

Стеноз подключичной артерии (94% по площади).

Fig. 6. Angiography.

Stenosis of the subclavian artery (94% by area)

Рис. 7. Ангиография.

Результат после выполненной БАП и стентирования левой ПкА.

Fig. 7. Angiography.

Kesult after angioplasty and stenting of the left subclavian artery

та отмечалась гиперлипидемия в течение нескольких последних лет, по поводу которой был рекомендован прием статинов, однако пациент их не принимал. Из сопутствующих заболеваний имел место распространенный остеохондроз позвоночника, анамнестических указаний на наличие других заболеваний не имел. В последнее время стал отмечать снижение толерантности к физическим нагрузкам, слабость, ухудшение зрения. Для повышения работоспособности стал злоупотреблять приемом кофе, и в последнее время принимал до 15 чашек кофе в день. В течение последних 2-х месяцев стал отмечать, что не может определить пульс и АД на левой руке. Стал чаще отмечать слабость, головокружения. Ограничивал левую руку в отношении нагрузок, ношении тяжестей. В связи с вышеперечисленными жалобами обратился в ФГБУ ОБП, был госпитализирован для лечения и обследования.

В ходе обследования у пациента было выявлено нарушение липидного профиля: общий холестерин – 7,17 ммоль/л (норма: <5,0), липопротеиды высокой плотности – 1,02 ммоль/л (норма: >1,0), липопротеиды низкой плотности – 5,22 ммоль/л (норма: <3,0), триглицериды – 2,03 ммоль/л (норма: <1,7). При проведении реоэнцефалографии обнаружены признаки, как снижения, так и повышения пульсового кровенаполнения в бассейне ПА. Согласно результатам эхоэнцефалографии, имеются данные за внутричерепную гипертензию. При проведении ЦДС БЦА и сосудов верхних конечностей: зарегистрированы признаки атеросклеротического поражения брахиоцефальных ветвей дуги аорты, с развитием гемодинамически значимого >75% (вероятно, критического, визуализация устья затруднена) стеноза устья левой ПкА с развитием постоянного СППО. Коллатерализация кровотока осуществляется, преимущественно, из бассейна правой ПА. Разница АД на плечевых артериях S<D=30 мм рт. ст. При выполнении ЦДС сосудов нижних конечностей – признаки гемодинамически незначимого стенозирующего поражения сосудов нижних конечностей. ТКДС сосудов головного мозга: скоростные показатели кровотока по средним мозговым артериям незначительно повышены, по передним и задним мозговым артериям – не изменены. Кровоток по левой ПА ретроградного направления, пиковая систолическая скорость не снижена, средняя ТАМХ отчётливо снижена – 11 см/с (за счёт отсутствия диастолической составляющей; норма ТАМХ – 38-43 см/с), пульсативный индекс повышен. Кровоток (пиковый и систолический) по правой ПА ускорен более, чем в два раза (норма – 55-63 см/с). Средняя скорость кровотока ТАМХ по основной артерии умеренно снижена (норма – 39-49 см/с). На уровне слияния ПА – антеградно-ретроградный кровоток. УЗ-признаки коллатерального перетока из правой ПА в левую на уровне основной артерии.

ЭКГ-признаков коронарной недостаточности во время проведения нагрузочной пробы на тредмиле не выявлено.

На основании вышеуказанных данных пациенту был поставлен диагноз СППО вследствие критического стеноза устья левой ПкА по данным ЦДС. Учитывая данный диагноз, явля-

лось целесообразным проведение диагностической коронарографии и аортографии. Со стороны коронарного русла патологии не выявлено, однако обнаружен критический циркулярный стеноз ПкА (рис. 6).

Выполнена баллонная ангиопластика (БАП) и стентирование критического стеноза левой ПкА. На контрольных ангиограммах: просвет ПкА восстановлен на 100%, скорость кровотока обычная, хорошо контрастируются позвоночная и внутренняя грудная артерия (рис. 7).

После выполнения БАП и стентирования левой ПкА самочувствие и состояние пациента значительно улучшилось, беспокоившие ранее жалобы полностью регрессировали, АД стабилизировалось на цифрах 110/70 мм рт. ст. (АД и пульс определяется на обеих руках), расширение двигательного режима пациент переносил хорошо. Был выписан в удовлетворительном состоянии с диагнозом: Атеросклероз аорты и брахиоцефальных артерий с формированием критического стеноза устья левой подключичной артерии. Синдром позвоночно-подключичного обкрадывания. Состояние после БАП и стентирования критического стеноза устья левой подключичной артерии от 03.04.12 года. Гиперлипидемия 2А. Распространенный остеохондроз позвоночника. Был рекомендован аторвастатин 20 мг после ужина для постоянного приема, клопидогрел 75 мг утром после завтрака в течение 1 года, кишечно-растворимая форма ацетилсалициловаой кислоты 100 мг после ужина, омепразол 20 мг на ночь длительно.

Заключение.

Согласно общепризнанной теории об ассоциации СППО и атеросклероза, в данном клиническом случае «steal-синдром» был связан именно с атеросклерозом, о чем свидетельствуют признаки гиперлипидемии у пациента. Клиническая симптоматика представленного нами случая в целом совпадала с данными литературы, в которых указывается, что около 90% СППО развивается на левой стороне, в качестве частого симптома выступает головная боль, невозможность определить пульс и измерить АД на определенной верхней конечности, что имело место и у нашего пациента.

Подводя итог описанию представленного клинического случая, еще раз хочется подчеркнуть необходимость настороженности врачей в отношении наличия СППО, несмотря на относительную редкость данного заболевания, тем более, что его истинная распространенность выше, чем предполагают в медицинском сообществе. Далеко не каждый врач сталкивается со «steal-синдромом», вследствие чего представляет интерес непосредственный клинический опыт диагностики и лечения СППО.

Источник финансирования и конфликт интересов.

Авторы данной статьи подтвердили отсутствие финансовой поддержки исследования и конфликта интересов, о которых необходимо сообщить.

Список Литературы:

1. Sean I. Savitz, Louis R. Caplan. Vertebrobasilar Disease. N Engl J Med 2005;352:2618-26.

2. Галкин П.П., Антонов Г.И., Митрошин Г.Е. Хирургическая коррекция синдромов обкрадывания мозгового кровотока при стенозирующих поражениях ветвей дуги аорты. Хирургия 2009;7:15-21.

3. Щипакин С.В., Процкий А.О., Чечеткин С.И., Скрылев Л.П., Метелкина Н.В., Добжанский Н.В. Хирургическое лечение синдрома позвоночно-подключичного обкрадывания. Атмосфера. Нервные болезни 2006;2:35–39.

4. Янушко В.А. Турлюк Д.В, Губаревич И.Г., Боровкова Л.В. Хирургическое лечение больных с окклюзионными поражениями брахиоцефальных артерий. Здравоохранение 2005;3:40-42.

5. Delaney CP, Couse NF, Mehigan D, Keaveny TV. Investigation and management of subclavian steal syndrome. British Journal of Surgery 1994; 81: 1093-5

6. Lacey KO. Subclavian steal syndrome: a review. Journal of Vascular Nursing 1996; 15(1): 1-7

7. Shadman R, Criqui MH, Bundens WP, et al; Subclavian artery stenosis: prevalence, risk factors, and association with cardiovascular diseases. J Am Coll Cardiol. 2004 Aug 4;44(3):618-23

8. David P Brophy. Subclavian Steal Syndrome Imaging. Drugs & Diseases Radiology https://emedicine.medscape.com/article/418203-overview availabele online 13.07.18

9. Руководство по рентгенэндоваскулярной хирургии сердца и сосудов. Под ред. Л.А. Бокерия, Б.Г. Алекяна, М., 2008 3,4

10. Kurien M, Bottomley JR, McGrath EE. Takayasu arteritis. Eur J Cardiothorac Surg. 2011;40(5):1268.

11. Zimmerman NB. Occlusive vascular disorders of the upper extremity. Hand Clinics 1993;9(1): 139-50

12. Machleder H. Vaso-occlusive disorders of the upper extremity. Curr Probl Surg 1988: 25:7-67

13. Thomassen L. Aarli TL. Subclavian steal phenomenon: clinical and haemodynamic aspects. Acta Neurologica Scandinavia 1994; 90: 241-4

14. Walker PM. Paley D, Harris KA, Thomson A et al. What determines the symptoms associated with subclavian artery occlusive disease? Journal of Vascular Surgery (Torino) 1985; 2(1); 154-7

15. Crowe KE, Iannone LA. Percutaneus transluminal angioplasty for subclavian artery stenosis in patients with subclavian steal syndrome and coronary-subclavian steal syndrome. American Heart Journal 1993; 126: 229-33,

16. Marques KM, Ernst SM, Mast EG, Bal ET et all. Percutaneus transluminal angioplasty for subclavian artery stenosis in patients with subclavian steal syndrome and coronary-subclavian steal syndrome. American Journal of Cardiology 1996; 78;687-90

17. Sixt S, Rastan A, Schwarzwälder U. Results after balloon angioplasty or stenting of atherosclerotic subclavian artery obstruction. Catheter Cardiovasc Interv. 2009 15;73(3):395-403.
.

References:

1. Sean I. Savitz, Louis R. Caplan. Vertebrobasilar Disease. N Engl J Med 2005;352:2618-26.
2. Galkin P.P., Antonov G.I., Mitroshin G.E. Surgical correction of cerebral blood flow stealing syndromes with stenotic lesions of the branches of the aortic arch. Surgery. 2009;7:15-21 (in Russian).
3. Schipakin S.V., Protsky A.O., Chechetkin S.I., Skrylev L.P., Metelkina N.V., Dobzhansky N.V. Surgical treatment of vertebral subclavian syndrome. Atmosphere. Nervous diseases. 2006;2:35–39 (in Russian).
4. Yanushko V.A. Turliuk D.V., Gubarevich I.G., Borovkova L.V. Surgical treatment of patients with occlusive lesions of the brachiocephalic arteries. Healthcare. 2005;3:40-42 (in Russian).
5. Delaney CP, Couse NF, Mehigan D, Keaveny TV. Investigation and management of subclavian steal syndrome. British Journal of Surgery 1994; 81: 1093-5
6. Lacey KO. Subclavian steal syndrome: a review. Journal of Vascular Nursing 1996; 15(1): 1-7
7. Shadman R, Criqui MH, Bundens WP, et al; Subclavian artery stenosis: prevalence, risk factors, and association with cardiovascular diseases. J Am Coll Cardiol. 2004 Aug 4;44(3):618-23
8. David P Brophy. Subclavian Steal Syndrome Imaging. Drugs & Diseases Radiology https://emedicine.medscape.com/article/418203-overview availabele online 13.07.18
9. Guidelines for endovascular surgery of the heart and blood vessels. Ed. L.A. Boqueria, B.G. Alekyan, M., 2008. 3,4 (in Russian).
10. Kurien M, Bottomley JR, McGrath EE. Takayasu arteritis. Eur J Cardiothorac Surg. 2011;40(5):1268.
11. Zimmerman NB. Occlusive vascular disorders of the upper extremity. Hand Clinics 1993;9(1): 139-50
12. Machleder H. Vaso-occlusive disorders of the upper extremity. Curr Probl Surg 1988: 25:7-67
13. Thomassen L. Aarli TL. Subclavian steal phenomenon: clinical and haemodynamic aspects. Acta Neurologica Scandinavia 1994; 90: 241-4
14. Walker PM. Paley D, Harris KA, Thomson A et al. What determines the symptoms associated with subclavian artery occlusive disease? Journal of Vascular Surgery (Torino) 1985; 2(1); 154-7
15. Crowe KE, Iannone LA. Percutaneus transluminal angioplasty for subclavian artery stenosis in patients with subclavian steal syndrome and coronary-subclavian steal syndrome. American Heart Journal 1993; 126: 229-33,
16. Marques KM, Ernst SM, Mast EG, Bal ET et all. Percutaneus transluminal angioplasty for subclavian artery stenosis in patients with subclavian steal syndrome and coronary-subclavian steal syndrome. American Journal of Cardiology 1996; 78;687-90
17. Sixt S, Rastan A, Schwarzwälder U. Results after balloon angioplasty or stenting of atherosclerotic subclavian artery obstruction. Catheter Cardiovasc Interv. 2009 15;73(3):395-403.

СЛУЧАЙ ИЗ ПРАКТИКИ

ХРОНИЧЕСКИЙ КОНСТРИКТИВНЫЙ ПЕРИКАРДИТ

Белькинд М.Б.[1], Устюжанин Д.В.[1], Шария М.А.[1], Терновой С.К.[1,2]

1 – ФГБУ Российский кардиологический научно-производственный комплекс МЗ РФ. г. Москва, Россия.
2 – ФГАОУ ВО Первый МГМУ им. Сеченова Минздрава России (Сеченовский университет). г. Москва, Россия.

Цель. Демонстрация возможностей диагностики и описание редкой патологии сердца: хронического констриктивного перикардита.

Данные истории болезни. Пациент К., 59 лет, обратился с жалобами на одышку, отеки и плохую переносимость физических нагрузок. Проводился дифференциальный диагноз между ИБС и кардиопатиями.

Результаты обследования. Выполнены исследования: ЭКГ, ЭхоКГ, МСКТ органов грудной клетки, МРТ сердца. Верифицирован диагноз: хронический констриктивный перикардит.

Обсуждение. В большинстве случаев перикардит является осложнением других заболеваний, протекающих с вовлечением в воспалительный процесс листков перикарда. Наиболее часто констриктивный перикардит представляет собой исход бактериального, туберкулезного, лучевого перикардита, осложнение операции на открытом сердце или следствие закрытой травмы грудной клетки. Особенностью воспаления при констриктивном перикардите является интенсивное отложение солей кальция в листки перикарда, что приводит к сдавлению миокарда желудочков. Это приводит к нарушению наполнения желудочков кровью, снижению сердечного выброса и развитию недостаточности кровообращения.

Заключение. Визуализационные методы (ЭхоКГ, МСКТ и МРТ) являются основными в верификации диагноза. Единственным радикальным методом лечения является перикардэктомия.

Ключевые слова: констриктивный перикардит, недостаточность кровообращения, МСКТ, МРТ.

Контактный автор: Устюжанин Д.В., e-mail: d.ust@yandex.ru

Для цитирования: Белькинд М.Б., Устюжанин Д.В., Шария М.А., Терновой С.К. Хронический констриктивный перикардит. REJR 2019; 9(4):185-190. DOI:10.21569/2222-7415-2019-9-4-185-190.

Статья получена: **09.08.19** **Статья принята:** **14.10.19**

CHRONIC CONSTRICTIVE PERICARDITIS

Belkind M.B.[1], Ustyuzganin D.V.[1], Shariya M.A.[1], Ternovoy S.K.[1,2]

1 – Cardiology Research Centre. Moscow, Russia.
2 – Sechenov University. Moscow, Russia.

Purpose. Demonstration and description of the rarely cardiac abnormal - chronic constrictive pericarditis.

Materials and methods. The patient, 59 year old was admitted to the clinic with dyspnea and palpitation. Restrictive cardiac diseases was suspected.

Results. MSCT, cardiac sonography and MRI were performed. Diagnosis of chronic constrictive pericarditis confirmed.

In most cases, pericarditis is a complication of other diseases with involvement of the pericardium in the inflammation. Most often, constrictive pericarditis is the outcome of bacterial, tuberculosis, radiation pericarditis, complication of heart surgery, or consequence of chest injury. A feature of inflammation in constrictive pericarditis is the intense calcium deposition in the pericardium, leads to compression of the myocardium, impaired contractile function, decreased cardiac output and the development of heart failure.

Conclusion. Imaging methods (ECHO-KG, MSCT and MRI) are fundamental in verifying the diagnosis. The radical treatment is pericardiectomy.

Keywords: constrictive pericarditis, heart failure, MSCT, MRI.

Corresponding author: Ustyuzganin D.V., e-mail: d.ust@yandex.ru

For citation: Belkind M.B., Ustyuzganin D.V., Shariya M.A., Ternovoy S.K. Chronic constrictive pericarditis. REJR 2019; 9(4):185-190. DOI:10.21569/2222-7415-2019-9-4-185-190.

.

Received: **09.08.19** **Accepted:** **14.10.19**

Пациент, 59 лет, обратился с жалобами на одышку при небольших физических нагрузках, отеки на ногах, слабость, частый пульс. Данные симптомы появились несколько лет назад и постепенно прогрессируют. Артериальное давление по данным самостоятельных измерений с тенденцией к гипотонии (около 100-110/60-65 мм рт. ст.), пульс – 90-100 уд. в минуту.

Из анамнеза известно, что около 15 лет назад в течение нескольких месяцев отмечалась лихорадка, генез которой точно установить не удалось. Лечение – несколько курсов антибактериальной терапии. Затем, в течение 10 лет проблем со здоровьем не отмечал, физические нагрузки переносил удовлетворительно. Около 5 лет назад стал отмечать одышку при быстрой ходьбе, подъеме по лестнице. К врачам длительное время не обращался. Последний год стали появляться отеки на ногах. Эпизодически принимал мочегонные с эффектом.

При осмотре отмечается отечность стоп и нижней трети обеих голеней, небольшое набухание яремных вен. Границы относительной сердечной тупости не расширены, ЧСС – 95-100 ударов в минуту, пульс аритмичный с дефицитом 12%; частота дыхательных движений в покое – 19 в минуту, АД – 105/60 мм рт. ст., сатурация кислорода – 95%. Печень увеличена +5 см от края реберной дуги.

На ЭКГ фибрилляция предсердий, 80-125 ударов в минуту, нормальное положение электрической оси сердца. Снижен вольтаж в стандартных и грудных отведениях.

Результаты обследования.

Была выполнена эхокардиография – выявлено значительное увеличение размеров предсердий (объем левого предсердия – 146 мл (норма до 58 мл), площадь правого предсердия – 28 см2 (норма до 18 см2) (рис. 1), несколько расширен правый желудочек – 3,2 см (норма до 2,9 см), при нормальном размере левого желудочка (R – 5.0 см, КСР – 3,2 см). Фракция вы

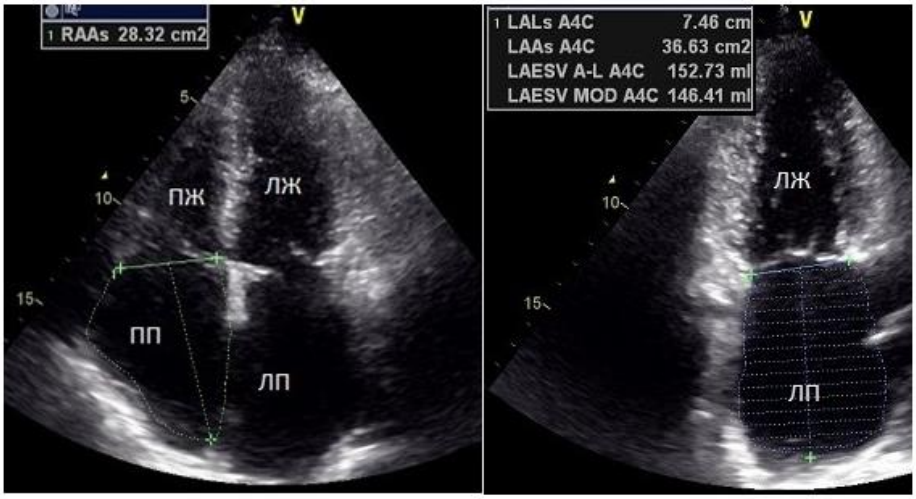

Рис. 1 (Fig. 1)

Рис. 1. ЭхоКГ. Верхушечная позиция.

Увеличение размеров предсердий.

ЛЖ – левый желудочек; ПЖ – правый желудочек; ЛП – левое предсердие; ПП – правое предсердие.

Fig. 1. Heart sonography. Apical position. Atrials enlargement.

ЛП – left atrium; ЛЖ – left ventricle, ПЖ – right ventricle; ПП – right atrium.

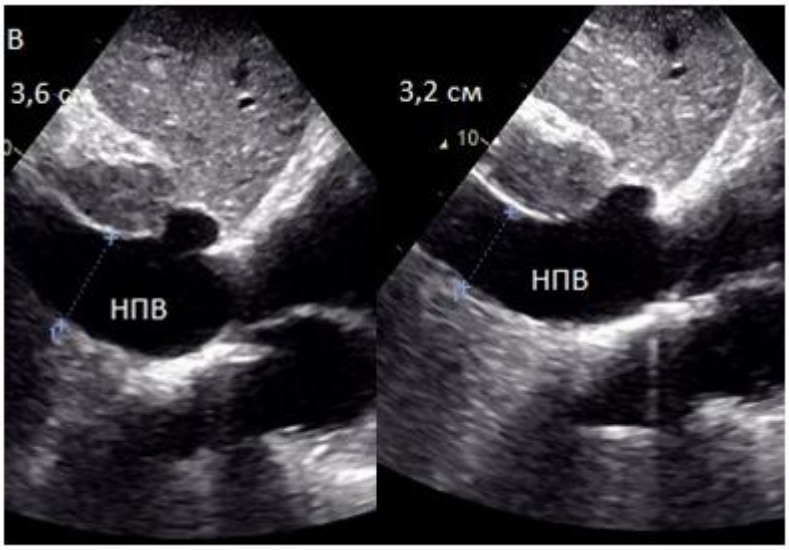

Рис. 2 (Fig. 2)

Рис. 2. ЭхоКГ. Субстернальная позиция.

Малое спадение нижней полой вены на вдохе.

НПВ – нижняя полая вена.

Fig. 2. Heart sonography. Substernal position.

Insufficient narrowing of the vena cava inferior.

НПВ –vena cava inferior.

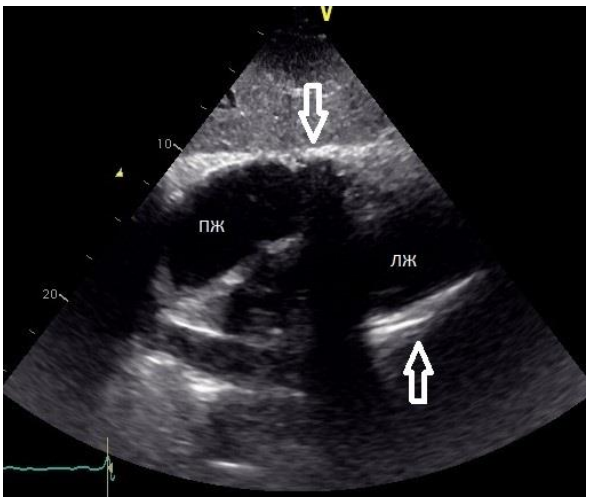

Рис. 3 (Fig. 3)

Рис. 3. ЭхоКГ. Парастернальная позиция.

Выраженное уплотнение листков перикарда с УЗИ-тенью. ЛЖ – левый желудочек; ПЖ – правый желудочек.

Fig. 3. Heart sonography. Parasternal position.

Pericardial compacting with an ultrasound shadow.

ЛП – left atrium; ЛЖ – left ventricle, ПЖ – right ventricle; ПП – right atrium.

броса – 52%; нет зон нарушенной сократимости миокарда. СДЛА – 36 мм рт. ст. Было отмечено расширение нижней полой вены до 3,8 см, с малым ее спадением на вдохе (до 3,2 см), что свидетельствует о существенном повышении ЦВД (рис. 2). Также выявлено расширение восходящего отдела аорты до 4,6 см и уплотнение листков перикарда (рис. 3).

Таким образом, имеются признаки рестрикции левого желудочка. С целью поиска причины рестрикции, а также уточнения состояния восходящего отдела аорты были выполнены КТ грудной клетки и МРТ сердца с контрастированием.

Патологии легких по данным КТ выявлено не было. Восходящая аорта расширена до 4,5 см. Диаметр нисходящей аорты 3,3 см. Определяется расширение нижней полой вены: диаметр подпеченочного отдела 3,6 см, надпеченочного – 3,8 см. Листки перикарда утолщены, с выраженным обызвествлением, толщина кальцинированных участков 5-6 мм, с наличием обызвествленных конгломератов в проекции правой и левой передсердно-желудочковых борозд размерами 1,5х2,6 см и 1,2х1,2 см (рис. 4). Кальцинаты также выявлялись в проекции передней нисходящей ветви левой коронарной артерии и стенок грудной аорты. Жидкости в полости перикарда и плевральных полостях не

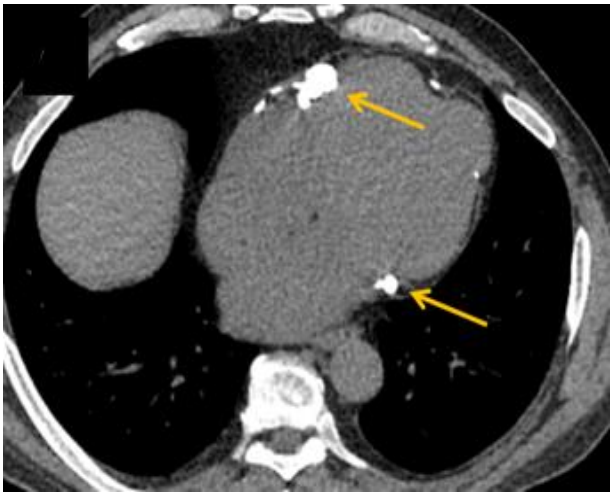

Рис. 4 а (Fig. 4 a)

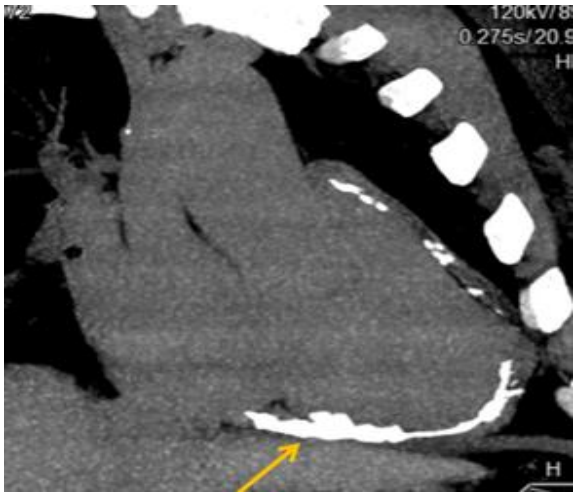

Рис. 4 б (Fig. 4 b)

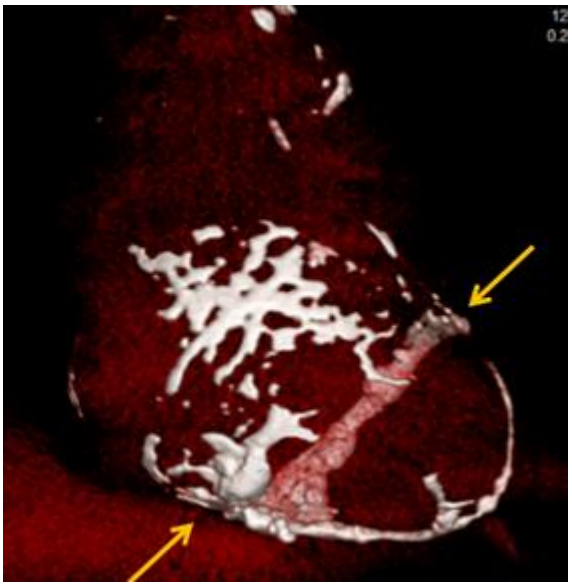

Рис. 4 в (Fig. 4 c)

Рис. 4. КТ органов грудной клетки.

А – аксиальная плоскость; В – реконструкция с проекцией максимальной интенсивности; С – трехмерная реконструкция по методу «объемный рендеринг». На изображениях видно обызвествление листков перикарда с формированием массивных конгломератов в проекции правой и левой предсердно-желудочковых борозд (обозначены стрелками).

Fig. 4. CT of the thorax.

Axial slice (A), reconstruction with maximum intensity projection (B), 3D volume rendering reconstruction (C). You can see pericardial calcification with massive accumulation in the left and right atrioventricular sulci (arrow).

наблюдалось.

МРТ сердца подтвердила расширение аорты и нижней полой вены (рис. 5 А). При выполнении кино-МРТ отмечено расширение обоих предсердий (в систолу размеры левого предсердия 9,4х5,9 см, размеры правого предсердия – 8,0х6,1 см (рис. 5 В). Желудочки не расширены (конечно-диастолический объем ЛЖ – 141 мл, конечно-систолический объем ЛЖ – 72 мл). Форма полостей желудочков неправильная, желудочки деформированы, с наличием выбухания верхушки ЛЖ и середины свободной стенки ПЖ. Перикард неравномерно утолщен, в местах локализации наиболее крупных кальцинатов, выявленных при МСКТ, толщина перикарда достигает 16 мм (рис. 6). Сократимость миокарда левого желудочка снижена, фракция выброса ЛЖ = 50%. Зон нарушения локальной сократимости не выявлено. При исследовании с контрастированием в отсроченную фазу в боковой стенке ЛЖ в среднем и базальном сегментах отмечаются участки накопления контрастного препарата субэпикардиальной и интрамиокардиальной локализации (рис. 7), которые были расценены как зоны фиброза после перенесенного воспалительного процесса. Участков накопления контрастного вещества в перикарде не отмечено. Зон отека в миокарде желудочков и в перикарде на Т2-взвешенных изображениях выявлено не было.

Таким образом, томографические методы визуализации позволили выявить утолщение и выраженное обызвествление листков перикарда, участки фиброза в миокарде, что привело к деформации полости желудочков и рестриктивным изменениям миокарда, в результате чего наблюдалось выраженное расширение предсердий и нижней полой вены, а также снижение сократимости ЛЖ.

На основании результатов проведенных исследований пациенту поставлен диагноз: Хронический констриктивный перикардит не

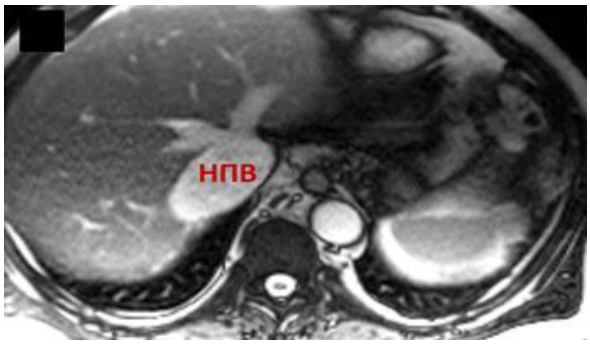

Рис. 5 а (Fig. 5 a)

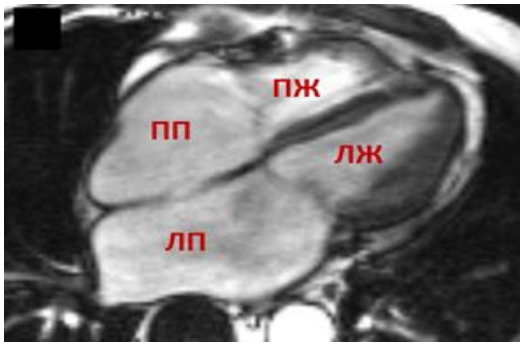

Рис. 5 б (Fig. 5 b)

Рис. 5. МРТ сердца, нативные изображения.

а – аксиальная плоскость, б – кино-МРТ, четырехкамерная проекция, систола. Отмечается расширение нижней полой вены, левого и правого предсердий.

НПВ – нижняя полая вена, ЛП – левое предсердие, ПП – правое предсердие, ЛЖ – левый желудочек, ПЖ – правый желудочек.

Fig. 5. Cardiac MRI, precontrast images.

Axial slice (a), cine 4-chamber view, systole (b). Inferior vena cava, left and right atria enlargement can be seen.

НПВ – Inferior vena cava, ЛП – left atrium, ПП – right atrium, ЛЖ – left ventricle, ПЖ – right ventricle.

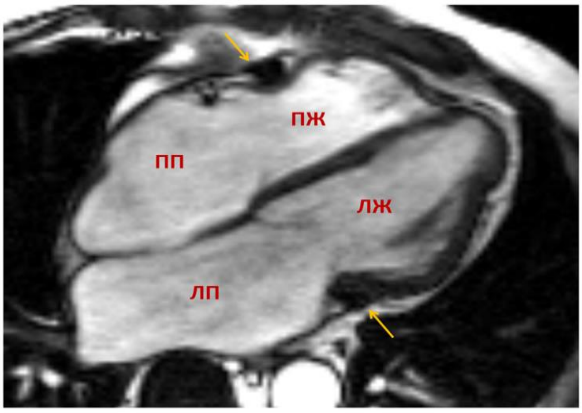

Рис. 6 (Fig. 6)

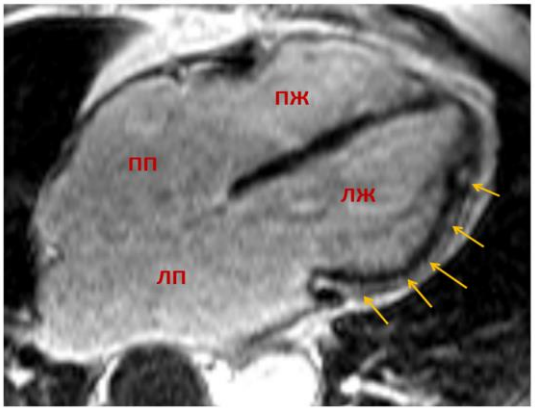

Рис. 7 (Fig. 7)

Рис. 6. МРТ сердца, нативное изображение, кино-МРТ, четырехкамерная проекция, диастола.

Видна деформация полости и миокарда левого и правого желудочков, а также участки утолщения перикарда в местах локализации наиболее крупных кальцинатов (обозначены стрелками).

ЛП – левое предсердие, ПП – правое предсердие, ЛЖ – левый желудочек, ПЖ – правый желудочек.

Fig. 6. Cardiac MRI, precontrast image, cine 4-chamber view, diastole.

You can see left and right ventricles cavity and myocardial deformation, and pericardial thickening in the largest calcifications location (arrows).

ЛП – left atrium, ПП – right atrium, ЛЖ – left ventricle, ПЖ – right ventricle.

Рис. 7. МРТ сердца, изображение после введения контрастного препарата в отсроченную фазу, четырехкамерная проекция.

В среднем и базальном сегментах боковой стенки ЛЖ определяется зона субэпикардиального и интрамиокардиального контрастирования (обозначена стрелками), соответствует фиброзу после перенесенного воспалительного процесса.

ЛП – левое предсердие, ПП – правое предсердие, ЛЖ – левый желудочек, ПЖ – правый желудочек.

Fig. 7. Cardiac MRI, late gadolinium enhancement image, 4-chamber view.

Subepicardial and intramyocardial enhancing area (arrows) can be seen in mid and basal segments of the left ventricle lateral wall, regarded as fibrosis after an inflammatory process.

ЛП – left atrium, ПП – right atrium, ЛЖ – left ventricle, ПЖ – right ventricle.

уточненной этиологии. Фибрилляция предсердий, постоянная форма. Недостаточность кровообращения II-III ФК NYHA.

Обсуждение.

Констриктивный перикардит – редкое заболевание сердца, как правило, является последствием острого перикардита, но может возникать и в результате первично хронического процесса [1]. Чаще всего он развивается после гнойного или туберкулезного процесса в сердечной сорочке, а также после облучения средостения, травмы грудной клетки и операций на сердце. В результате длительного воспаления происходит утолщение и уплотнение листков перикарда с последующим их фиброзом, сращением и обызвествлением.

Гемодинамические нарушения при этом заболевании связаны со сдавлением миокарда, что приводит к ограничению диастолического наполнения камер сердца, повышению давления в предсердиях и развитию сердечной недостаточности. Клинические проявления заболевания на протяжении длительного времени отсутствуют. Манифестирует развитием признаков венозного застоя преимущественно по большому кругу кровообращения (увеличение печени, отеки, асцит). Тяжесть заболевания зависит от массивности поражения перикарда и степени его ригидности. Со временем, по мере прогрессирования кальцификации перикарда, клинические проявления усиливаются, развивается резистентность к медикаментозной терапии. Единственным радикальным методом лечения хронического констриктивного перикардита является перикардэктомия. Операция показана пациентам с недостаточностью кровообращения III-IV ФК [1]. Операционная летальность 6-12% [4, 5]. Операция не показана у пациентов с легким течением и в далеко зашедших случаях, а также при радиационной этиологии констрикции и наличии значимой дисфункции миокарда.

Заключение.

Верификация диагноза констриктивного перикардита основана на 3-х визуализирующих методах – ЭхоКГ, КТ и МРТ [2, 3, 4]. КТ и МРТ сердца позволяют с высокой точностью оценить морфологическое и функциональное состояние сердца, определить вид констрикции, провести дифференциальную диагностику, выбрать тактику лечения и оценить его результаты [6, 7].

Источник финансирования и конфликт интересов.

Авторы данной статьи подтвердили отсутствие финансовой поддержки исследования и конфликта интересов, о которых необходимо сообщить.

Список Литературы:

1. Adler Y, Charron P, ESC Scientific Document Group. 2015 ESC Guidelines for the diagnosis and management of pericardial diseases: The Task Force for the Diagnosis and Management of Pericardial Diseases of the European Society of Cardiology (ESC) Endorsed by: The European Association for Cardio-Thoracic Surgery (EACTS). European Heart Journal, 2015, 36, 2921-64.

2. Терновой С.К., Федотенков И.С. МСКТ сердца. М.: ГЭОТАР-Медиа, 2011.

3. Терновой С.К., Синицын В.Е., Устюжанин Д.В. Магнитно-резонансная томография. М.: ГЭОТАР-Медиа, 2008.

4. Чазов Е.И. и др. Руководство по кардиологии. Практика, 2014.

5. Khandaker, Masud H.; Espinosa, Raul E.; Nishimura, Rick A.; Sinak, Lawrence J.; Hayes, Sharonne N.; Melduni, Rowlens M.; Oh, Jae K. (June 2010). "Pericardial Disease: Diagnosis and Management". Mayo Clinic Proceedings. 2010. 85: 572–93.

6. Риенмюллер Р., Позднякова В.А. Констриктивный перикардит: Современные вопросы диагностики и лечения констриктивного перикардита: роль КТ и МРТ. REJR 2011; 1 (№1): 53-64.

7. Риенмюллер Р., Позднякова В.А. Констриктивный перикардит: Современные вопросы диагностики и лечения констриктивного перикардита: роль КТ и МРТ. Часть 2. REJR 2011; 1 (№2): 60-69..

.

References:

1. Adler Y, Charron P, ESC Scientific Document Group. 2015 ESC Guidelines for the diagnosis and management of pericardial diseases: The Task Force for the Diagnosis and Management of Pericardial Diseases of the European Society of Cardiology (ESC) Endorsed by: The European Association for Cardio-Thoracic Surgery (EACTS). European Heart Journal, 2015, 36, 2921-64.

2. Ternovoy S.K., Fedotenkov I.S. Cardiac MSCT. M.: GEOTAR-Media, 2011 (in Russian).

3. Ternovoy S.K., Sinitsyn V.E., Ustyuzhanin D.V. Magnetic resonance imaging. M., GEOTAR-Media, 2008 (in Russian).

4. Chazov E.I. Guide to Cardiology. Praktika, 2014 (in Russian).

5. Khandaker, Masud H.; Espinosa, Raul E.; Nishimura, Rick A.; Sinak, Lawrence J.; Hayes, Sharonne N.; Melduni, Rowlens M.; Oh, Jae K. (June 2010). "Pericardial Disease: Diagnosis and Management". Mayo Clinic Proceedings. 2010; 85: 572–93 (in Russian).

6. Reinmuller R., Pozdnyakova V.A. Constrictive pericarditis – still a challenge: the role of CT and MRI. Part 1. REJR 2011; 1 (1): 53-64 (in Russian).

7. Reinmuller R., Pozdnyakova V.A. Constrictive pericarditis – still a challenge: the role of CT and MRI. Part 2. REJR 2011; 1 (2): 60-69 (in Russian).

СЛУЧАЙ ИЗ ПРАКТИКИ

ДИАГНОСТИКА И ЛЕЧЕНИЕ ТУБЕРКУЛЕЗА ВНУТРИГРУДНЫХ ЛИМФАТИЧЕСКИХ УЗЛОВ

Гиллер Д.Б.[1], Северова Л.П.[1], Шилова М.В.[1], Ратобыльский Г.В.[2], Имагожев Я.Г.[3], Аушева Б.Х.[1], Мартель И.И.[1], Шехтер А.И.[1]

1 - ФГАОУ ВО Первый МГМУ им. И.М. Сеченова МЗ РФ (Сеченовский Университет). Кафедра фтизиопульмонологии и торакальной хирургии им. М.И. Перельмана. г. Москва, Россия.
2 - ФГБУ НМИЦ ФПИ МЗ РФ. г. Москва, Россия.
3 - ГБУ «Республиканский центр фтизиопульмонологии» Республики Ингушетия. с.п. Плиево, Республика Ингушетия.

Цель исследования. Показать возможности компьютерной томографии (КТ) в клинике туберкулеза у детей, прежде всего способность визуализации всех групп внутригрудных лимфатических узлов, изучение характеристики их плотности и гомогенности и, тем самым оценить морфологический субстрат аденопатий, дифференцировку интра- и экстранодального воспаления, оценку воздействия измененных лимфатических узлов на прилегающие структуры и исключение необходимости использования инвазивных методов при диагностике поражения бронхов.

Результаты. Применение КТ в клинике показало, что метод является наиболее рациональным и объективным в выявлении и оценке внутригрудных аденопатий.

Обсуждение. Способность КТ выявлять локализацию и топографию всех пораженных лимфатических узлов и окружающих структур является особенно важной в предоперационной оценке детей с туберкулезом ВГЛУ. Поражение лимфатических узлов средостения при первичном туберкулезе вызывает ряд изменений в соседних тканях, в том числе и в сосудистых структурах средостения.

Заключение. Во многих случаях КТ с применением виртуальных реконструкций позволяет снизить использование инвазивных методов при предоперационной оценке поражения бронхов и лимфатических узлов средостения.

Ключевые слова: туберкулез, компьютерная томография (КТ), ВАТС, средостение.

Контактный автор: Гиллер Д.Б., e-mail: giller-thorax@mail.ru

Для цитирования: Гиллер Д.Б., Северова Л.П., Шилова М.В., Ратобыльский Г.В., Имагожев Я.Г., Аушева Б.Х., Мартель И.И., Шехтер А.И. Диагностика и лечение туберкулеза внутригрудных лимфатических узлов. REJR 2019; 9(4):191-196. DOI:10.21569/2222-7415-2019-9-4-191-196.

Статья получена: 28.09.19 **Статья принята:** 28.10.19

DIAGNOSTICS AND TREATMENT OF TUBERCULOSIS INTRATHORACIC LYMPH NODES

Giller D.B.[1], Severova L.P.[1], Shilova M.V.[1], Ratobyl'skij G.V.[2], Imagozhev YA.G.[3], Ausheva B.H.[1], Martel I.I.[1], Shekhter A.I.[1]

1 - National Medical Research Center of Cardiology.
2 - Sechenov University. Moscow, Russia.

Purpose. The aim of this article is to show abilities of computed tomography (CT) in a tuberculosis clinic in children is, first of all, the ability to visualize all groups of intrathoracic lymph nodes, to investigate a characterise their density and homogeneity. This allows us to evaluate the morphological substrate of adenopathy, to differentiate intra- and extranodal inflammation, to assess the effect of altered lymph nodes on adjacent structures and to eliminate the need for invasive methods in the diagnosis of bronchial lesions.

Results. The use of CT in the clinic showed that this method is the most rational and objective for identifying and evaluating intrathoracic adenopathies.

Discussion. The ability of CT to detect the localization and topography of all affected lymph nodes and surrounding structures is especially important in the preoperative evaluation of children with tuberculosis intrathoracic lymph nodes. Lesions of the mediastinum

lymph nodes in primary tuberculosis causes a number of changes in neighboring tissues, also in the vascular structures of the mediastinum

Conclusion. In many cases, CT virtual reconstructions can reduce the use of invasive methods in the preoperative assessment of mediastinum lymph nodes lesions and the bronchi.

Keywords: Tuberculosis, CT, VATS, Mediastinum.

Corresponding author: Giller D.B., e-mail: giller-thorax@mail.ru

For citation: Giller D.B., Severova L.P., Shilova M.V., Ratobyl'skij G.V., Imagozhev YA.G., Ausheva B.H., Martel I.I., Shekhter A.I. Diagnostics and treatment of tuberculosis intrathoracic lymph nodes. REJR 2019; 9(4):191-196. DOI:10.21569/2222-7415-2019-9-4-191-196.

.

Received: **22.09.19** **Accepted:** **28.10.19**

Цель исследования.

Показать возможности компьютерной томографии (КТ) в клинике туберкулеза у детей, прежде всего способность визуализации всех групп внутригрудных лимфатических узлов, изучение характеристики их плотности и гомогенности и, тем самым оценить морфологический субстрат аденопатий, дифференцировку интра- и экстранодального воспаления, оценку воздействия измененных лимфатических узлов на прилегающие структуры и исключение необходимости использования инвазивных методов при диагностике поражения бронхов [1].

Актуальность.

Применение КТ в клинике показало, что метод является наиболее рациональным и объективным в выявлении и оценке внутригрудных аденопатий [2, 3, 4]. Варианты туберкулеза внутригрудных лимфатических узлов (ВГЛУ): выраженная, малая аденопатия и микрополиаденопатия являются активным туберкулезным процессом.

При КТ можно выявить и другой вариант микрополиаденопатии, проявляющийся мелкими, мягкотканными, однородными, лимфатических узлами множественными в одной группе или в нескольких группах. Такие изменения у инфицированного микобактериями туберкулеза ребенка являются объективным отражением скрыто протекающей туберкулезной инфекции.

Особое значение в детском и подростковом возрасте имеют трахеобронхиальные и корневые лимфатические узлы, в которых туберкулезное воспаление в активном состоянии может существовать достаточно длительно [5]. Периодическая активация процесса в таких узлах сопровождается развитием вокруг них не только периаденита, но и воспалительных изменений в регионарных лимфатических путях, а при длительном воспалении – развитием прикорневого перибронхиального фиброза, бронхоэктазов [5, 6].

Плотность неизмененных лимфатических узлов при КТ-морфологических сравнениях составляет от +30 ед. Н. до +40 ед. Н. В случаях казеозного некроза, дегенерации подвергается обычно не весь лимфоузел, а отдельные участки. Плотность казеоза в разных фазах составляет от +15 ед. Н., до +1400 ед. Н. и более. Указанные цифры плотностей лимфатических узлов учитываются как ориентировочные показатели, поскольку структура узлов всегда была разнородной. В действительности, в большинстве случаев количественное определение плотности не более точное, чем простое зрительное наблюдение рентгенолога.

Туберкулезный процесс у наблюдаемых нами детей, как правило, не ограничивался одной группой лимфатических узлов, а развивался одновременно или последовательно в нескольких группах. При множественном поражении лимфатических узлов имелись узлы с казеозом разной плотности: от высокой – с кальцинацией, до мягкотканой – с размягченным казеозом, что указывало на хроническое течение процесса. У детей больных туберкулезом находили поражение узлов от 1 до всех 11 анатомических групп.

При туберкулезе ВГЛУ кальцинация является важным диагностическим показателем. Кальцинация визуализируется в виде хаотических и/или локальных краевых включений Мелкие узлы, как правило, кальцинированы полностью. «Тотальная» кальцинации лимфатического узла во всех случаях является разноплотностной структурой из крошковидных или крупных гранул.

Обширные очаги более старого казеоза с соединительнотканной капсулой наблюдаются преимущественно в центральных частях железы, а по периферии более поздние и свежие

участки казеоза. Лимфатические узлы даже с

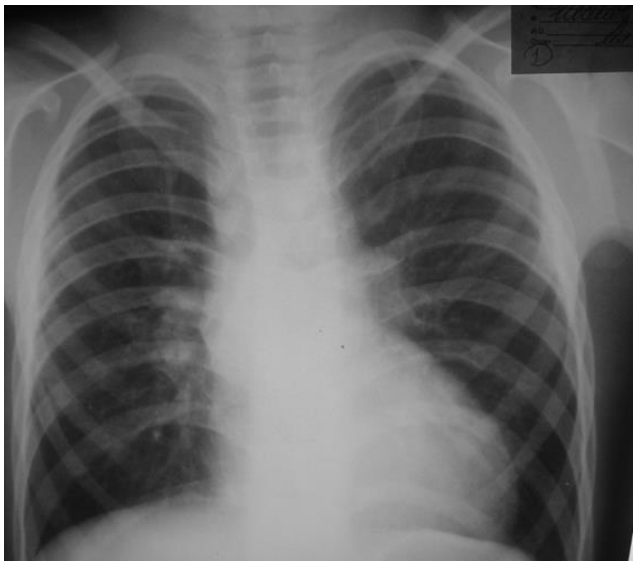

Рис. 1 (Fig. 1)

Рис. 1. Обзорная рентгенограмма органов грудной клетки, прямая проекция.

Больной А., до операции. Отмечается расширение тени средостения.

Fig. 1. Chest X-ray, Patient's A. before surgery.

Marked expansion of a shadow of the mediastinum.

полностью кальцинированным казеозом остаются очагом незаконченного туберкулезного процесса, склонного к прогрессированию и реактивации [17].

Минимальный размер выявляемого при КТ узла со¬ставляет 2-3 мм, с кальцинированным или уплотненным казеозом – 1 мм.

Размеры неизмененных лимфатических узлов разных возрастных групп составляют от 2 мм до 7 мм у детей до 10 лет и ≥1,0 см у детей старше 10 лет.

Примером применения КТ в предоперационной диагностике ТВГЛУ с увеличением лимфатических узлов до 6, 0 см и явлениями дисфагии служит следующее клиническое наблюдение.

Больной А., 6 лет, поступил в хирургическое отделение 16.06.2007 года с диагнозом: Туберкулез внутригрудных лимфатических узлов в фазе частичной кальцинации. МБТ(-).

Сопутствующий диагноз: Состояние после резекции коарктации аорты от июня 2006 года. Врожденный порок бледного типа с гиперволемией малого круга, дефект межжелудочковой перегородки, клапанный стеноз устья аорты. НК 1 ст. Пахово-мошоночная грыжа. Аденоиды 3 ст. Пельгеровская аномалия нейтрофилов. Задержка психомоторного развития. Гепатомегалия.

Из анамнеза: пациент из детдома, родители лишены родительских прав. Мальчик из контакта по туберкулезу с матерью. В декабре 2000 года, в возрасте 4 месяцев был отмечен вираж туберкулиновых проб (р. Манту с 2 ТЕ – папула составила 14 мм). Была проведена превентивная химиотерапия изониазидом и рифампицином. Однако через 1 год, в декабре 2001 года, появились симптомы интоксикации (температура 37,8, слабость, плохой аппетит). На правой боковой рентгенограмме отмечалось увеличение внутригрудных лимфатических узлов параэзофагеальной и бифуркационной групп.

В дальнейшем в течение 4 лет с диагнозом туберкулез внутригрудных лимфатических узлов лечился стационарно в детском отделении Ярославского ПТД – проводилась химиотерапия по 1, а затем 2Б режиму. В возрасте 5 лет мальчику была выполнена резекция коарктации аорты. В мае 2007 года больной был госпитализирован в детское отделение для подготовки к оперативному лечению по поводу туберкулеза.

При поступлении состояние больного ближе к удовлетворительному, умеренно выражены симптомы туберкулезной интоксикации – потливость, температура тела 37,2. Мальчик предъявлял жалобы на затруднение глотания твердой пищи.

При функциональном исследовании легких вентиляционная способность легких была не нарушена. На обзорной рентгенограмме до операции (рис. 1) выявлялось расширение тени средостения, на томограммах (рис. 2) – выраженное увеличение внутригрудных лимфатических узлов параэзофагеальной и бифуркационной групп.

На компьютерных томограммах до операции (рис. 3) выявлялся конгломерат увеличенных до 6,0 см параэзофагеальных и бифуркационных лимфоузлов с явлениями кальцинации со сдавлением промежуточного бронха и пищевода справа. В правом легком отмечалась гиповентиляция средней доли.

Учитывая наличие хронической тубинтоксикации, дисфагии и нарушения проходимости бронхов из-за сдавления лимфоузлами, были определены показания к хирургическому лечению. 16.06.2007 года ребенку выполнена операция – Видеоассистент-торакоскопическое удаление бифуркационых и параэзофагеальных лимфоузлов справа (Хирург – Гиллер Д.Б., ассистент – Мартель И.И.).

Из боковой миниторакотомии (5,0 см) в V межреберье справа под контролем видеоторакоскопа легкое выделено из плевральных сращений в проекции средостения. Выполнена медиастинотомия от v. azygos до диафрагмы с рассечением нижней легочной связки. Пакет плотных, частично кальцинированных лимфоузлов бифуркационной и параэзофагеальной

групп размерами 6*6*4 см был плотно спаян с пищеводом, v. azygos, перикардом, стенками обоих главных бронхов и промежуточного бронха справа (рис. 4).

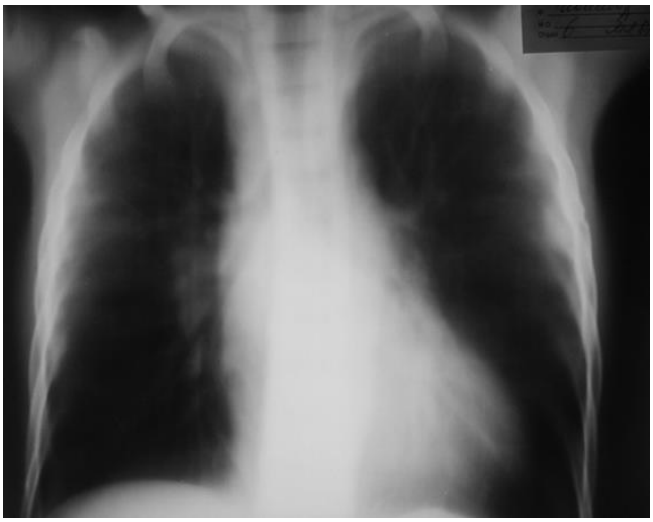

Рис. 2 (Fig. 2)

Рис. 2. Томограмма срединной тени.

Больной А., до операции. Отмечается увеличение внутригрудных лимфатических узлов.

Fig. 2. Tomogram of the middle shadow.

Patient A. before surgery. An enlargement of intrathoracic lymph nodes is noted.

Острым путем конгломерат лимфоузлов отпрепарирован от перечисленных выше структур, а также легочной ткани, и удален. На разрезе препарата (рис. 5) определялось тотальное замещение ткани лимфоузлов казеозом с кальцинацией по периферии. Плевральная полость у мальчика перед ушиванием грудной стенки была дренирована двумя тонкими (4 мм) дренажами.

Длительность операции составила 3 ч 30 мин., интраоперационная кровопотеря 40,0 мл.

Гистологически в удаленных лимфатических узлах определялся казеозный лимфаденит, при посеве казеоза был выявлен рост микобактерий туберкулеза (МБТ), чувствительность МБТ к химиопрепаратам оказалась сохранена.

Послеоперационный период был неосложненный, в хирургическом отделении, а затем в детском отделении; продолжалась химиотерапия по 2Б режиму (изониазид 0,3; рифабутин 0,15; пиразинамид 0,75; амикацин 0,3; авелокс 0,2*2 раза). На обзорной рентгенограмме грудной клетки при переводе в детское отделение через 2 недели после операции легкие были полностью расправлены, экссудата в плевральной полости не определялось.

При выписке из стационара состояние ребенка было удовлетворительное, исчезли симп-

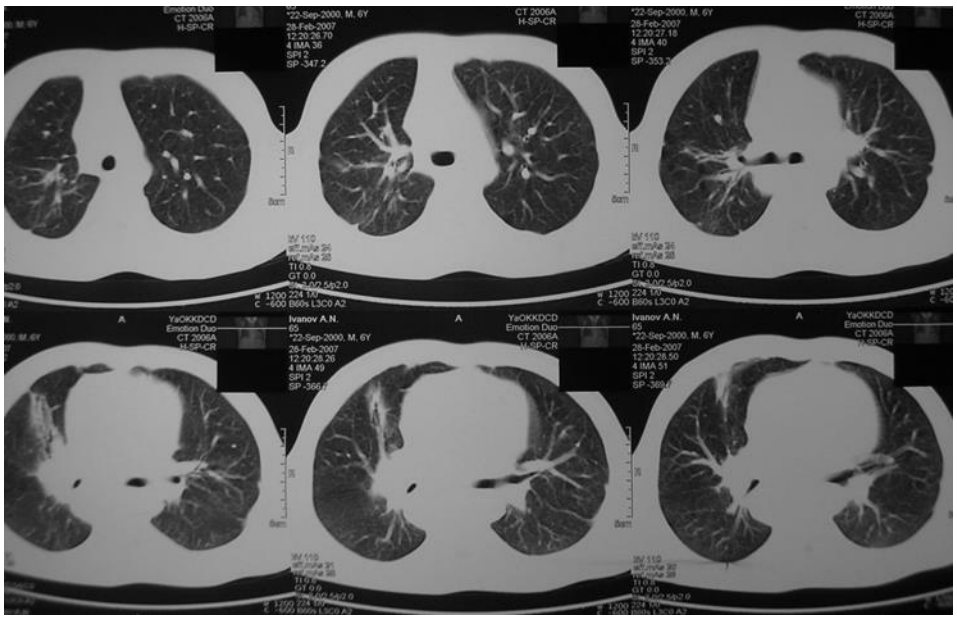

Рис. 3 (Fig. 3)

Рис. 3. КТ органов грудной клетки, аксиальная плоскость.

Больной А., до операции. Выявляется конгломерат увеличенных до 6,0 см параэзофагеальных и бифуркационных лимфоузлов с явлениями кальцинации со сдавлением промежуточного бронха справа. В правом легком отмечалась гиповентиляция средней доли. Просвет пищевода на уровне пораженных лимфоузлов не визуализируется совсем.

Fig. 3. MSCT chest, axial plane.

Patient A. A conglomerate of paraesophageal and bifurcation lymph nodes enlarged up to 6.0cm with calcification, and a compression of the intermediate bronchus on the right are detected. Hypoventilation of the middle lobe was noted in the right lung. The esophagus lumen

Рис. 4 (Fig. 4)

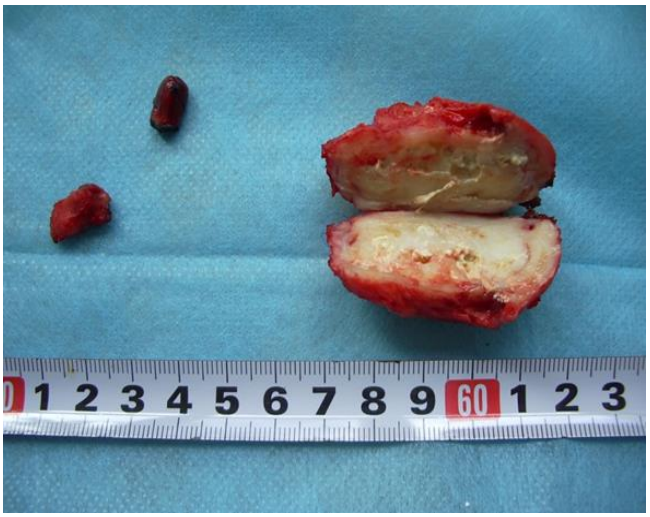

Рис. 5 (Fig. 5)

Рис. 4. Фотография.

Этап операции у больного А. При ревизии определялся конгломерат кальцинированных, плотных лимфатических узлов 7, 8, 9 ипси и 8 контрлатеральных групп, спаянных в пакет размером до 6,0*6,0 см, плотно спаянных с пищеводом, v. Azygos, перикардом, сосудами легкого и легочной тканью.

Fig. 4. Photo.

Stage of patient's A operation. During the audit, calcified, dense lymph nodes of 7.8.9 ipsi and 8 contralateral groups was determined. They were soldered into a conglomerate up to 6.0 * 6.0 cm in size and tightly soldered to the esophagus, v. Azygos, pericardium, pulmonary vessels and lung tissue.

Рис. 5. Фотография.

Удаленный препарат у больного А. Казеозно-измененные лимфатические узлы с включенными кальцинатами.

Fig. 5. Photo.

The remote tissue of the patient A. Caseous-altered lymph nodes with calcifications.

томы интоксикации, дисфагия, нормализовалась температура тела, показатели крови (СОЭ при поступлении – 27 мм/ч, при выписке – 7 мм/ч, лейкоцитоз 10,8 и 7,8 соответственно). Больной прибавил в весе 5 кг. В последующие четыре года реактивации туберкулеза не отмечено. В 2008 году по поводу дефекта межпредсердной перегородки выполнена успешно операция на сердце.

Результаты.

Способность КТ выявлять локализацию и топографию всех пораженных лимфатических узлов и окружающих структур является особенно важной в предоперационной оценке детей с туберкулезом ВГЛУ. Поражение лимфатических узлов средостения при первичном туберкулезе вызывает ряд изменений в соседних тканях [6, 7], в том числе и в сосудистых структурах средостения. Перинодулярный спаечный процесс может распространяться на прилегающие медиастинальные структуры такие, как непарная вена, верхняя полая и легочные вены, аорта, легочная артерия, а также может быть причиной развития туберкулезной эмпиемы плевры [8 - 10]. На эти данные особенно обращали внимание при обследовании больных в период подготовки к операции, особенно при распространенных процессах, с множественной локализацией кальцинированных лимфатических узлов [11 - 14].

Заключение.

В описанной клинической ситуации компьютерная томография позволила не только правильно нозологически и топически определить характер поражения ВГЛУ, но и оценить связь с окружающими органами и выяснить причину дисфагии без инвазивных эндоскопических исследований (фиброэзофагогастроскопии и фибробронхоскопии), чем обосновать хирургическую тактику лечения.

Источник финансирования и конфликт интересов.

Авторы данной статьи подтвердили отсутствие финансовой поддержки исследования и конфликта интересов, о которых необходимо сообщить.

Список Литературы:

1. Лазарева Я.В. Значение компьютерной томографии в диагностике и классификации туберкулеза внутригрудных лимфатических узлов у детей. Проблемы туберкулеза и болезней легких. 2005; 82 (12): 14-19.

2. Kim WS, et al. Pulmonary tuberculosis in children: evaluation with CT. Am. J. Roentgenol. 1997; 168(4): 1005-1009.

3. Kuhn J. Pediatric. Thorax. Computed Tomography and Magnetic Resonance of the thorax. New York.1991. P.503-557.

4. Naidich D.,Zerhouni E., Siegelman S. Computed tomography and magnetic resonance of the torax. New York, 1991. 606 p.

5. Помельцов К.В. Рентгенологическая диагностика туберкулеза легких. Москва. 1965. 398с.

6. Эртли А.А. Торакальная хирургия в оздоровлении детей и подростков, страдающих туберкулезом и другими заболеваниями органов дыхания. Проблемы туберкулеза.1981; 1: 33-36.

7. Янченко Е.Н., Греймер М.С.Туберкулез у детей и подростков. Ленинград.,1987.

8. Хирургия туберкулеза у детей. Под ред. Гиллера Д.Б. М.: издательство «Альди-принт». 2016. 457с.

9. Гиллер Д.Б., Мартель И.И., Ениленис И.И., Короев В.В., Кесаев О.Ш., Гиллер Б.Д., Бижанов А.Б., Григорьев Ю.Г., Лавров В.Н. Сложности диагностики и лечения туберкулезной эмпиемы плевры, осложненной туберкулезным натечником грудной клетки, деструкцией диафрагмы и пенетрацией в печень. REJR 2018; 8(4):262- 268. DOI:10.21569/2222-7415-2018-8-4-262-268.

10. Гиллер Д.Б., Мартель И.И., Ениленис И.И., Короев В.В., Кесаев О.Ш., Гиллер Б.Д., Щербакова Г.В. Хирургическое лечение туберкулезной эмпиемы плевры у детей. Хирургия. Журнал им. Н.И. Пирогова. 2019;8:22-28. https://doi.org/10.17116/hirurgia2019081

11. Гиллер Д.Б., Ениленис И.И., Короев В.В., Кесаев О.Ш., Гиллер В.К., Щербакова Г.В., Глотов Е.М., Мартель И.И. Успешное хирургическое лечение сочетания внутридолевой секвестрации легкого и туберкулеза внутригрудных лимфоузлов у ребенка. Вопросы практической педиатрии. 2019; 14(3): 51–57. DOI: 10.20953/1817-7646-2019-3-51-57

12. Гиллер Д.Б., Мартель И.И., Огай И.В. Результаты хирургического лечения туберкулеза органов дыхания у детей и подростков. Туберкулез и болезни легких. 2013; 6: 23-24.

13. Гиллер Д.Б., Огай И.В., Мартель И.И., Глотов А.А., Панова Л.В. Отдаленные результаты хирургического лечения туберкулеза органов дыхания у детей и подростков. Туберкулез и болезни легких. 2012; 1: 30-38.

14. Панова Л.В., Овсянкина Е.С., Гиллер Д.Б., Кобулашвили М.Г., Мартель И.И. Роль хирургических методов в лечении деструктивного туберкулеза легких. Туберкулез и болезни легких. 2010; 8: 18-22..

.

References:

1. Lazareva Y.V. Value of computer tomography in diagnostics and classification of tuberculosis intrathoracic lymph nodes at children. Tuberculosis and Lung Diseases. 2005; 82 (12): 14-19 (in Russian).

2. Kim WS, et al. Pulmonary tuberculosis in children: evaluation with CT. Am. J. Roentgenol. 1997; 168(4): 1005-1009.

3. Kuhn J. Pediatric. Thorax. Computed Tomography and Magnetic Resonance of the thorax. New York.1991. P.503-557.

4. Naidich D.,Zerhouni E., Siegelman S. Computed tomography and magnetic resonance of the torax. New York, 1991. 606 p.

5. Pomeltsov K.V. X-ray diagnosis of pulmonary tuberculosis. Moscow. 1965. 398 p. (in Russian).

6. Ertli A.A. Thoracic surgery in the rehabilitation of children and adolescents suffering from tuberculosis and other respiratory diseases. Problemy tuberkuleza.1981; 1: 33-36 (in Russian).

7. Yanchenko E.N.. Greymer M.S. Tuberculosis in children and adolescents. Leningrad, 1987 (in Russian).

8. Tuberculosis surgery in children. Ed. Giller D.B. M.: publisher « Aldi-print». 2016. 457 p. (in Russian).

9. Giller D.B., Martel I.I., Enilenis I.I., Koroev V.V., Kesaev O.SH., Giller B.D., Bizhanov A.B., Grigoryev Yu.G., Lavrov V.N. Difficulties in the diagnosis and treatment of tuberculosis pleural empyema complicated with chest wandering abscess, diaphragm destruction and penetration into the liver. REJR 2018; 8(4):262-268. DOI:10.21569/2222-7415-2018-8-4-262-268 (in Russian).

10. Giller D.B., Martel I.I., Enilenis I.I., Koroev V.V., Kesayev O.S., Giller B.D., Shcherbakova G.V.. Surgical treatment of tuberculous empyema in children. Khirurgiia (Mosk). 2019;(8):22-28. doi: 10.17116/hirurgia201908122 (in Russian).

11. Giller D.B., Enilenis I.I., Koroev V.V., Kesayev O.S., Giller V.K., Shcherbakova G.V., Glotov E.M., Martel I.I. Successful surgical treatment of a combination of intra-lobe sequestration of the lung and tuberculosis of the intrathoracic lymph nodes in a child. Clinical Practice in Pediatrics. 2019; 14(3): 51–57. DOI: 10.20953/1817-7646-2019-3-51-57 (in Russian).

12. Giller D.B., Martel I.I., Ogai I.V. Results of surgical treatment of respiratory tuberculosis in children and adolescents. Tuberculosis and Lung Diseases. 2013; 6: 23-24 (in Russian).

13. Giller D.B., Ogai I.V., Martel I.I., Glotov A.A., Panova L.V. Long-term results of surgical treatment of respiratory tuberculosis in children and adolescents. Tuberculosis and Lung Diseases. 2012; 1: 30-38 (in Russian).

14. Panova L.V., Ovsyankina Ye. S., Giller M.G., Kobulashvili M.G., Martel I.I. Role of surgical methods in the treatment of destructive lungs tuberculosis in children and adolescents. Tuberculosis and Lung Diseases. 2010; 8: 18-22 (in Russian).

СЛУЧАЙ ИЗ ПРАКТИКИ

НЕЙРОГЕННАЯ ОПУХОЛЬ МАЛОГО ТАЗА: ОСОБЕННОСТИ ДИАГНОСТИКИ И ЛЕЧЕНИЯ

Леонтьев А.В.[1,3], Евсеева Е.В.[2], Серова Н.С.[2], Данилов М.А.[3]

1 – ГБУЗ Городская клиническая больница № 51 ДЗМ.
г. Москва, Россия.
2 – ФГАОУ ВО Первый МГМУ им. И.М. Сеченова Минздрава России (Сеченовский университет).
г. Москва, Россия.
3 – ГБУЗ Московский клинический научный центр им. А.С. Логинова ДЗМ
г. Москва, Россия.

Цель. Описать сложности диагностики и лечения нейрогенной опухоли малого таза (шванномы), данные магнитно-резонансной томографии (МРТ) и роль лучевых методов диагностики при данной патологии.

Материалы и методы. Приведено наблюдение случая нейрогенной опухоли малого таза (шванномы) у пациентки 53 лет. МРТ проводилась с использованием магнитно-резонансного томографа Philips Intera 1,5 Т, с внутривенным динамическим контрастным усилением (Омнискан 10,0 мл).

Результаты и обсуждение. Описаны особенности лучевой семиотики шванномы малого таза, возможности МРТ в диагностике этой патологии. Диагноз верифицирован по результатам оперативного вмешательства.

Выводы. Имеются определенные трудности в диагностике и лечении забрюшинных внеорганных опухолей, что связано со скудными клиническими проявлениями и поздним выявлением данной патологии, а также анатомическими особенностями малого таза.

При лучевой диагностике нейроэндокринных опухолей КТ и МРТ обладают равной информативностью и дополняют друг друга, являясь методами выбора. С их помощью удается точно определить размеры и структуру опухоли, соотношение её с окружающими структурами, а также спланировать хирургическое вмешательство и снизить риск возникновения осложнений.

Ключевые слова: МРТ, лучевая диагностика, нейрогенная опухоль малого таза, шваннома.

Контактный автор: Евсеева Е. В., e-mail: len4ikbaby@live.ru

Для цитирования: Леонтьев А.В., Евсеева Е.В., Серова Н.С., Данилов М.А. Нейрогенная опухоль малого таза: особенности диагностики и лечения. REJR 2019; 9(4):197-201. DOI:10.21569/2222-7415-2019-9-4-197-201.

Статья получена: **10.08.19** **Статья принята:** **14.10.19**

PELVIC NEUROGENIC TUMOR: FEATURES OF DIAGNOSIS AND TREATMENT

Leontev A.V.[1,3], Evseeva E.V.[2], Serova N.S.[2], Danilov M.A.[3]

1 - City Clinical Hospital No. 51.
2 - Sechenov University.
3 - A.S. Loginov Moscow Clinical Scientific Center.
Moscow, Russia.

Purpose. Describe the difficulties of diagnosing and treating a pelvic neurogenic tumor (schwannoma), magnetic resonance imaging (MRI) data and the role of radiology methods in this pathology.

Materials and methods. A case of a pelvic neurogenic tumor (schwannoma) in a 53-year-old patient is presented. MRI was performed using a Philips Intera 1.5 T magnetic resonance scanner with intravenous dynamic contrast enhancement (Omniscan 10.0 ml).

Results. The features of radiation semiotics of pelvis schwannoma, the possibility of MRI in the diagnosis of this pathology are described. The diagnosis was verified by surgery.

There are certain difficulties in the diagnosis and treatment of retroperitoneal extraorganic tumors, which is associated with scant clinical manifestations and the late detection of this pathology, as well as the anatomical features of the small pelvis.

Conclusion. In diagnosis of neuroendocrine tumors (schwannomas), CT and MRI are equally informative and complement each other, they are the methods of choice. With their help, it is possible to accurately determine the size and structure of the tumor, its relationship with the surrounding structures, as well as to plan surgical intervention and reduce

the risk of complications.

Keywords: MRI, radiology, neurogenic pelvic tumor, schwannoma.

Corresponding author: Evseeva E.V., e-mail: len4ikbaby@live.ru

For citation: Leontev A.V., Evseeva E.V., Serova N.S., Danilov M.A. Pelvic neurogenic tumor: features of diagnosis and treatment. REJR 2019; 9(4):197-201. DOI:10.21569/2222-7415-2019-9-4-197-201.

.

Received: **10.08.19** **Accepted:** **14.10.19**

Нейрогенная доброкачественная опухоль (шваннома) – это новообразование, возникающее в процессе дисэмбриогенеза из зачатков нервных влагалищ.

Тазовая забрюшинная локализация нейрогенных опухолей встречается крайне редко и составляет 0,3-3% от всех шванном; опухоль встречается чаще у женщин 30-60 лет в паравертебральных, параренальных и пресакральной областях [1, 2]. Тазовая шваннома исходит из крестцовых нервов или гипогастрального сплетения, в большинстве случаев она имеет доброкачественный характер [3]. Злокачественная шваннома ассоциирована с нейрофиброматозом I типа (болезнь Реклингхаузена) [4]. В 5-18% наблюдений шваннома ассоциирована с нейрофиброматозом II типа [5].

Как правило, опухоли данной гистологической структуры солитарные, носят доброкачественный характер, отличаются медленным ростом. В связи с этим клиническая картина этих опухолей не специфична. Клинические симптомы появляются лишь при больших размерах новообразования, которое сдавливает окружающие органы, нервы и сосуды. Зачастую забрюшинные опухоли являются случайной находкой в ходе обследования по поводу другой патологии.

При лучевой диагностике шванномы КТ и МРТ обладают равной информативностью, дополняя друг друга. По данным КТ определяется степень инвазии в окружающие структуры, измененная сосудистая архитектоника. МРТ позволяет получить исчерпывающую информацию о структуре опухоли. Дифференциально-диагностический ряд составляют нейрофиброма, параганглиома, феохромоцитома, липосаркома, злокачественная фиброзная гистиоцитома, гематома [6]. В резектабельных случаях диагностическая пункция под контролем УЗИ нецелесообразна в связи с выраженным плеоморфизмом клеток в зонах распада опухоли, что может привести к ложноотрицательному результату, а также в связи с высоким риском кровотечения [7].

Хирургический метод является единственным радикальным методом лечения нейрогенных опухолей малого таза. Учитывая отсутствие специфической клинической картины, а также анатомические особенности забрюшинного пространства, возникают трудности диагностики и хирургического лечения у данной категории пациентов. Представляем клиническое наблюдение диагностики и хирургического лечения шванномы малого таза.

Клиническое наблюдение.

Пациентка Х., 53 года, ИМТ – 26 кг/м2, обратилась в ГБУЗ ГКБ №51 ДЗМ с жалобами на периодические боли в области прямой кишки с иррадиацией по внутренней поверхности левого бедра, запоры.

Из анамнеза известно, что пациентке в марте 2013 г. была выполнена лапароскопическая тотальная гистерэктомия с маточными трубами, резекция левого яичника по поводу аденомиоза, тератомы левого яичника, хронического двустороннего сальпингита. После операции в течение двух лет пациентка у гинеколога не наблюдалась, ультразвуковые исследования малого таза не проводились.

В 2015 г. при УЗИ выявлено образование малого таза в проекции левого яичника (размеры образования больная не помнит, медицинской документации не было представлено). Пациентке выполнялись УЗ-исследования малого таза в динамике, отмечено увеличение в размерах данного образования.

В январе 2018 г. гинекологами данное образование было расценено как кистома левого яичника, в связи с чем пациентке было рекомендовано хирургическое лечение. Была выполнена лечебно-диагностическая лапароскопия, при которой в малом тазу, забрюшинно, в пресакральной области слева выявлено плотное, малоподвижное образование, размерами 5,0 х 6,0 см. Над образованием проходит левый мочеточник и наружная ветвь внутренней подвздошной артерии. От удаления данного образования было решено воздержаться, рекомендовано в послеоперационном периоде выполнить МРТ малого таза.

В феврале 2018 г. пациентке была выполнена магнитно-резонансная томография (МРТ) малого таза с внутривенным контрастированием (Омнискан 10,0 мл), МР-томограф

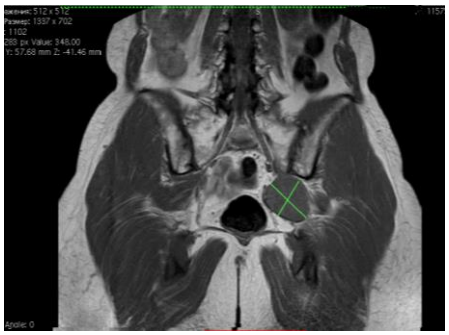

Рис. 1 а (Fig. 1 a)

Рис. 1 б (Fig. 1 b)

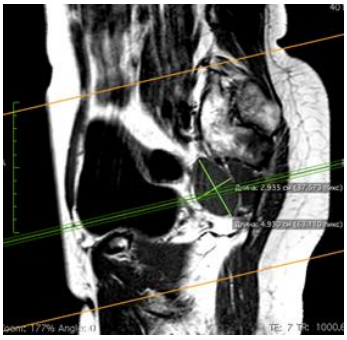

Рис. 1 в (Fig. 1 c)

Рис. 1. МРТ органов малого таза, Т1-ВИ, корональная, аксиальная и сагиттальная плоскости соответственно.

В проекции левого яичника визуализируется неправильной формы кистозно-солидное образование с четкими контурами, неоднородной структуры, изоинтенсивное, размерами 5,0х3,0х5,5 см.

Fig. 1. MRI of the pelvic organs. T1-WI, coronal, axial and sagittal planes, respectively.

In the projection of the left ovary, there is an irregularly shaped cystic solid mass with smooth contours, a heterogeneous structure, isointense, 5.0 × 3.0 × 5.5 cm in size.

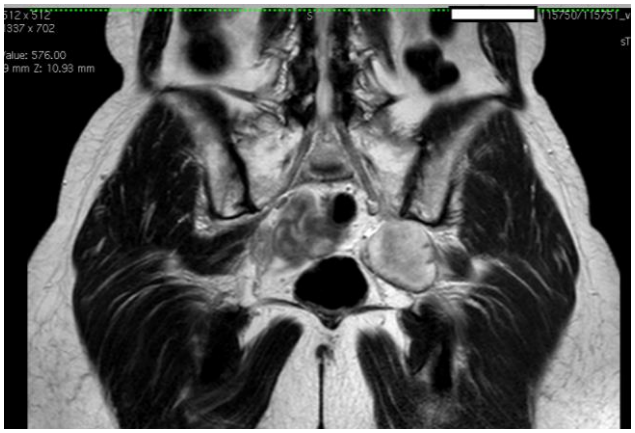

Рис. 2 (Fig. 2)

Рис. 2. МРТ органов малого таза, Т2-ВИ, аксиальная плоскость.

В проекции левого яичника визуализируется неправильной формы кистозно-солидное образование с четкими контурами, неоднородной структуры, гипер-, изоинтенсивное, с наличием тонких перегородок, размерами 5,0х3,0х5,5 см. При внутривенном динамическом усилении образование нерезко, неоднородно накапливает контрастный препарат.

Fig. 2. MRI of the pelvic organs, T2-WI, axial plane.

In the projection of the left ovary, there is an irregularly shaped cystic solid mass with smooth contours, heterogeneous structure, hyper-, isointensive, with the presence of thin septa, 5.0 × 3.0 × 5.5 cm in size. With intravenous dynamic enhancement, the mass indistinctly heterogeneously accumulates a contrast agent.

Philips Intera 1,5 Т, (рис. 1, 2). В проекции левого яичника визуализировалось неправильной формы кистозно-солидное образование с четкими контурами, неоднородной структуры, гипер-, изоинтенсивное по Т2 и изоинтенсивное по Т1, с наличием тонких перегородок, размерами 5,0х3,0х5,5 см. Образование интимно прилежало к левой грушевидной и внутренней запирательным мышцам, несколько деформируя их. По внутренней поверхности данное образование огибала внутренняя подвздошная артерия без признаков нарушения кровотока. При внутривенном динамическом усилении образование нерезко, неоднородно накапливало контрастный препарат. От оперативного лечения больная отказалась.

26.07.2018 г. была выполнена МРТ малого таза, по данным которой размеры данного образования без динамики.

В ноябре 2018 г. пациентка была консультирована колопроктологом ГКБ № 51 г. Москва; учитывая увеличение в размерах пресакрального образования за последние три года по данным МРТ, прогрессирование клинической симптоматики (в том числе наличие болей по внутренней поверхности левого бедра во время проведения трансвагинального УЗИ органов малого таза), было рекомендовано удаление данного образования и определение дальнейшей тактики лечения по результатам гистологического исследования операционного препарата.

03.12.2018 г. под комбинированной анестезией пациентке было выполнено лапароскопическое удаление пресакрального новообразования малого таза. Длительность операции - 125 минут. Объем кровопотери – 50,0 мл.

Рис. 3 а (Fig. 3 a)

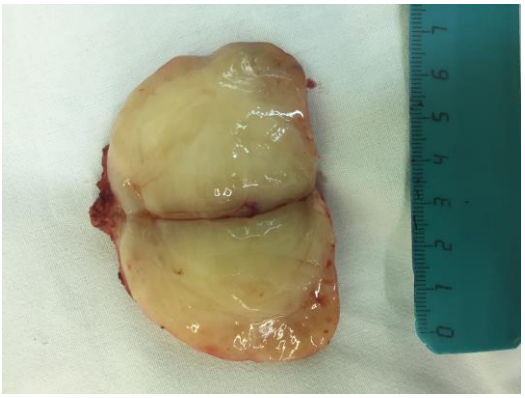

Рис. 3 б (Fig. 3 b)

Рис. 3. Макропрепарат.

а - Узловое образование, желтовато-серого цвета, эластической консистенции, размерами 6,0х4,0х3,5 см. б - На разрезе гомогенное, волокнистое.

Fig. 3. Gross specimen.

a - nodular mass, yellowish-gray color, elastic consistency, 6.0x4.0x3.5 cm in size. b - on the section, homogeneous, fibrous.

Макроскопически удаленная опухоль представляла узловое образование, серого цвета, эластической консистенции, размерами 6,0 х 4,0 х 3,5 см. На разрезе гомогенное, волокнистое (рис. 3).

Гистологическое исследование макропрепарата: миксоидное неэпителиальное новообразование из пучков веретеновидных и округлых клеток в миксоидной строме, без митозов и некроза.

Иммуногистохимическое исследование: реакции с АТ к виментину, S100, NSE , CD34, GFAP (в немногочисленных клетках), Ki 67 (единичные клетки, менее 1%) положительные в клетках опухоли. Реакции с АТ к гладкомышечному актину, десмину, кальдесмону отрицательные в клетках опухоли.

Заключение: морфологическая картина и фенотип опухоли соответствует миксоидной нейрофиброме (шваннома) без признаков злокачественности.

Хирургических осложнений в послеоперационном периоде не было. Дренаж удален на 1-е сутки после операции. Швы сняты на 7-е сутки, послеоперационные раны зажили первичным натяжением. Однако в 1-е сутки у больной был диагностирован неврологический дефицит в виде снижения мышечного тонуса в левой стопе, снижение силы в левой стопе до плегии и гипестезия дистальных отделов дерматомов L5, S1 слева. Больная консультирована неврологом, выполнено: МРТ пояснично-крестцового отдела позвоночника и малого таза, электронейромиография, УЗДГ сосудов нижних конечностей. В ходе обследования данных за травматическое повреждение и сдавление крупных нервных стволов не выявлено. По результатам ЭНМГ – полученные данные не были характерны для периферического поражения нервов (данных за фибулярный туннельный синдром нет) и более характерны для высокого поражения L5-S2 сегментов спинного мозга и корешков. F- волны нейронального уровня поражения.

Пациентке было начато комплексное лечение с целью ликвидации неврологического дефицита (терапия ингибиторами холинэстеразы, лечебная физкультура и массаж, физиотерапевтическое лечение). Через 6 месяцев после операции движения и чувствительность левой стопы восстановлены полностью.

Обсуждение.

При лучевой диагностике нейроэндокринных опухолей (в т.ч. шванном) КТ и МРТ обладают равной информативностью и дополняют друг друга, являясь методами выбора. С их помощью удается точно определить размеры и структуру опухоли, соотношение её с окружающими структурами, а также спланировать хирургическое вмешательство. «Золотым» стандартом в диагностике новообразований малого таза является МРТ с внутривенным контрастным усилением, которая позволяет описать точную локализацию и структуру опухоли, ее взаимоотношение с окружающими органами, магистральными сосудами и нервными стволами. Данные характеристики, в свою очередь, позволяют планировать объем радикального хирургического вмешательства. Пункционную биопсию нейрогенных опухолей малого таза зачастую провести невозможно из-за особенностей локализации, а также не целесообразно в

связи с выраженным полиморфизмом клеток в зонах распада опухоли, что в свою очередь может привести к ложным результатам и вызвать массивное кровотечение.

Учитывая отсутствие на дооперационном этапе морфологической верификации опухоли, как правило, интимное прилежание опухоли к прямой кишке, хирургическое лечение данным пациентам проводят колопроктологи. Несмотря на современное электрохирургическое оборудование, возможности дооперационной диагностики, частота ранних послеоперационных осложнений достигает 35%. После радикально выполненной операции часто возникает неврологический дефицит разной степени тяжести. Снизить риск возникновения интраоперационных и послеоперационных осложнений, изучить анатомические особенности малого таза пациента, а также оценить ситуацию на дооперационном этапе помогают такие методы лучевой диагностики, как МРТ и КТ органов малого таза.

При лечении пациентов с нейрогенными опухолями возникает необходимость в мультидисциплинарном подходе с привлечением смежных специалистов (лучевые диагносты, колопроктологи, гинекологи, неврологи и нейрохирурги).

Заключение.

Данное клиническое наблюдение демонстрирует возможности МРТ в диагностике нейрогенных опухолей малого таза, а также использования лапароскопического доступа в лечении пациентов со шванномами малого таза. Опасность повреждения подвздошных сосудов, мочеточников, пристеночных вен таза, нервов пояснично-крестцового сплетения сохраняется на всех этапах операции, соответственно, данной категории пациентов должно быть проведено адекватное обследование с выполнением МРТ малого таза с контрастированием на дооперационном этапе с целью определения объема радикального хирургического вмешательства. Адекватное дооперационное обследование, радикальный объем хирургического вмешательства, хорошая подготовка хирурга позволят снизить число интра-, послеоперационных осложнений и избежать рецидива опухоли.

Источник финансирования и конфликт интересов.

Авторы данной статьи подтвердили отсутствие финансовой поддержки исследования и конфликта интересов, о которых необходимо сообщить.

References:

1. Conti P, Pansini G, Mouchaty H, Capuano C, Conti R. Spinal neurinomas: retrospective analysis and long-term outcome of 179 consecutively operated cases and review of the literature. Surg Neurol. 2004; 61 (1): 34-44.

2. Li Q, Gao C, Juzi JT, Hao X. Analysis of 82 cases of retroperitoneal schwannoma. ANZ J Surg. 2007; 77 (4): 237-240.

3. Chan PT, Tripathi S, Low SE, Robinson LQ. Case report — ancient schwannoma of the scrotum. BMC Urol. 2007; 23 (7): 1-4.

4. Jindal T, Mukherjee S, Kamal MR, et al. Cystic schwannoma of the pelvis. Ann R Coll Surg Engl. 2013; 95 (1): 1-2.

5. Baten E, Lerut J, Kempeneers I. Hybrid open/closed resection procedure for ancient retroperitoneal Schwannoma: case report and review of the literature. Acta Chir Belg. 2016; 116 (5): 289-292.

6. Singh M, Kumar L, Chejara R. Diagnostic dilemma of a rare, giant retroperitoneal schwannoma: a case report and review of literature. Case Rep Oncol Med. 2014; 1-4.

7. Walczak DA, Jaguścik R, Olborski B, Fałek W, Trzeciak PW. Retroperitoneal «ancient» Schwannoma — a rare case of rare location: case report and literature review. Pol Przegl Chir. 2012; 84 (12): 646-650.

8. Tortorelli AP, Rosa F, Papa V, et al. Retroperitoneal schwannomas: diagnostic and therapeutic implications. Tumori. 2007; 93 (3): 312-315.

9. Xu H, Sha N, Li HW, et al. A giant pelvic malignant schwannoma: a case report and literature review. Int J Clin Exp Pathol. 2015; 8 (11): 15363-15368.

10. Kim S.H., Cho N.H., Tallini G., Dudas M., Lewis J.J., Cordon-Cardo C. Prognostic role of cyclin D1 in retroperitoneal sarcomas. Cancer (Phila.) 2001; 91: 428-34.

СЛУЧАЙ ИЗ ПРАКТИКИ

ГЕМАНГИОМА МЯГКИХ ТКАНЕЙ: ЛУЧЕВАЯ СЕМИОТИКА И СОПУТСТВУЮЩИЕ КОСТНЫЕ ИЗМЕНЕНИЯ

Кротов Г.О.[1], Гонтаренко В.Н.[2], Маховская Е.А.[1]

1 - ООО «ЛебГОК-Здоровье», г. Ст. Оскол
2 - ФГАУ «Лечебно-реабилитационный центр» Минздрава России, г. Москва

Гемангиома мягких тканей – доброкачественная опухоль, которая может локализоваться, в том числе, в скелетных мышцах. Если опухоль близко прилежит к костным структурам, возможно развитие периостальной реакции и утолщение кортикального слоя кости. Эти признаки, выявленные при рентгенографии конечности, в сочетании с наличием пальпируемого образования могут создать ложное впечатление о наличии злокачественного процесса.

Цель. Описать данные рентгенографии и магнитно-резонансной томографии (МРТ) при диагностике гемангиомы мышц плеча. Отметить общие особенности лучевой семиотики гемангиомы мягких тканей.

Материалы и методы. Приведены данные литературы и собственное наблюдение случая гемангиомы мягких тканей левого плеча, вызвавшей периостальную реакцию и утолщение кортикального слоя плечевой кости. МРТ-исследование проводилось с использованием магнитно-резонансного томографа Hitachi Aperto Lucent.

Результаты. Диагноз верифицирован по результатам оперативного вмешательства. Описаны особенности лучевой семиотики гемангиомы мягких тканей, возможности МРТ в диагностике этой патологии.

Выводы. Одним из методов выбора при диагностике гемангиомы мягких тканей конечностей является МРТ. Эта методика позволяет точно установить размеры и форму опухоли, а также соотношение её с окружающими структурами. При лучевой диагностике гемангиомы мягких тканей необходимо учитывать не только характеристики самой опухоли, но и возможные изменения со стороны прилежащих костных структур.

Ключевые слова: гемангиома мягких тканей, периостальная реакция, утолщение кортикальной кости, магнитно-резонансная томография.

Контактный автор: Кротов Г.О., e-mail: krotov.g.o@gmail.com

Для цитирования: Кротов Г.О., Гонтаренко В.Н., Маховская Е.А. Гемангиома мягких тканей: лучевая семиотика и сопутствующие костные изменения. REJR 2019; 9(4):202-207. DOI:10.21569/2222-7415-2019-9-4-202-207.

Статья получена: **29.08.19** **Статья принята:** **14.10.19**

SOFT TISSUE HEMANGIOMA: RADIOLOGICAL FINDINGS AND RELATED BONE CHANGES

Krotov G.O.[1], Gontarenko V.N.[2], Makhovskaya E.A.[1]

1 – LebGOK-Zdorovie Ltd. Stary Oskol, Russia. Moscow, Russia.
2 – Federal Treatment and Rehabilitations Center Ministry of HealthCare. Moscow, Russia.

Soft tissue hemangioma is a benign tumor which can be located within skeletal muscles. In case when the tumor is located close to bone structures, some periosteal reaction and cortical bone thickening can occur. The mentioned radiographically revealed symptoms, alongside with the palpable tumor, can lead to such false interpretation as a malignancy.

Purpose. To describe radiographic and MRI findings of the soft tissue hemangioma of the brachial muscles. Another purpose is to define the general features of the radiological diagnostics of soft tissue hemangioma.

Materials and methods. The article deals with the theoretical data and the facts of

our own observation of the soft tissue upper arm hemangioma, which caused the periosteal reaction and the cortical bone thickening. The MRI examination was performed with the usage of the Hitachi Aperto Lucent MR scanner.

Results. The diagnosis was verified according to the results of the surgical intervention. The features of the radiological semiotic and the potential of the MRI in the diagnosis of soft tissue hemangioma are described.

Conclusion. The MRI is one of the applied methods for the diagnosis of the soft tissue hemangioma of the extremities. It is the most appropriate method to set the sizes and the shape of the tumor and to detect its relation with the nearest anatomical structures. It is important to pay attention not only to the tumor characteristics themselves but also to the presumable bone related changes.

Keywords: soft tissue hemangioma, periosteal reaction, cortical bone thickening, magnetic-resonance tomography.

Corresponding author: Krotov G.O., e-mail: krotov.g.o@gmail.com

For citation: Krotov G.O., Gontarenko V.N., Makhovskaya E.A. Soft tissue hemangioma: radiological findings and related bone changes. REJR 2019; 9(4):202-207. DOI:10.21569/2222-7415-2019-9-4-202-207.

.

Received: **29.08.19** **Accepted:** **14.10.19**

Гемангиома (ангиодисплазия, артериовенозная мальформация) мягких тканей не являются редкой патологией. В ряде случаев эти образования способы вызвать изменения в прилежащих костных структурах, которые могут симулировать злокачественную опухоль на рентгеновском снимке. Нами описан случай гемангиомы мягких тканей плеча, сопровождавшейся костными изменениями, что вызвало трудности при первичной диагностике.

Данные истории болезни. Больная Ч., 19 лет, обратилась с жалобами на боли и припухлость по задней поверхности левого плеча. Последнее время боли усилились и стали иррадиировать в кисть.

Из анамнеза: впервые описанные жалобы появились несколько месяцев назад, на протяжении которых припухлость изменялась в размерах, как в сторону увеличения, так и уменьшения. Пациентка обратилась за медицинской помощью к ортопеду-травматологу по месту жительства. Было назначено рентгеновское исследование левого плеча. После выполнения рентгенографии с диагнозом «новообразование левой плечевой кости?» пациентка была направлена на МРТ левого плеча.

На предоставленной рентгенограмме левого плеча в боковой проекции (рис. 1) определяется периостальная реакция и утолщение кортикального слоя по задней поверхности средней трети диафиза плечевой кости. В прилежащих мягких тканях – единичные очаги кальцификации.

Status localis: по заднелатеральной поверхности левого плеча пальпируется опухолевидное образование, размерами 4х6см. Кожа над образованием синюшного цвета.

При выполнении МРТ (рис. 2) в структуре трехглавой мышцы плеча выявлено объемное образование, размерами 65х38х19мм, охватывающее плечевую кость на уровне средней 1/3. Структура опухоли дольчатая, неоднородная. Сигнал гиперинтенсивен на Т2-ВИ и STIR с гипоинтенсивными включениями. На Т1-ВИ сигнал от ткани образования несколько повышен относительно скелетных мышц. Отмечаются множественные сосуды разного диаметра, пронизывающие ткань опухоли. В месте прилегания опухоли к поверхности плечевой кости отмечается периостальная реакция и утолщение кортикальной кости. Заключение: МР-признаки гемангиомы мягких тканей левого плеча.

Дальнейшее обследование и лечение пациентка проходила в ФГАУ «Лечебно-реабилитационный центр» Минздрава России, где по результатам компьютерной томографии верхних конечностей с внутривенным болюсным контрастированием также были получены данные за гемангиому средней трети левого плеча.

Пациентке выполнено оперативное вмешательство: Вертикальным разрезом по наружной поверхности левого плеча с разведением волокон латеральной головки трехглавой мышцы выделены ангиоматозные ткани, охватывающие по латеральной полуокружности плечевую кость (рис. 3), по задней поверхности к образованию интимно прилежит n. Radialis. Нерв выделен из структуры образования, мобилизо-

Рис. 1 а (Fig. 1 a)

Рис. 1 б (Fig. 1 b)

Рис. 1. Рентгенограмма левой плечевой кости в боковой проекции.

а – визуализируется утолщение кортикального слоя средней 1/3 диафиза плечевой кости по задней поверхности (стрелки).

б – на увеличенном фрагменте рентгенограммы в проекции мягких тканей, прилежащих к утолщенной кортикальной кости визуализируются два кальцината (стрелки)

Fig. 1. X-ray. Lateral view radiograph of the left humerus.

a – visualised thickening of the posterior surface cortical bone in the middle third of humerus (arrows)

b – scaled-up fragment of plane film demonstrates two calcified foci in the soft tissues near cortical bone abnormality (arrows)

ван. Ангиоматозные ткани удалены в пределах здоровых тканей, перевязан артериальный сосуд, подходящий к образованию (материал направлен на гистологическое исследование). Размеры удаленного образования в «спавшемся» виде 35х25х20 мм. Гемостаз, послойное ушивание раны, асептическая повязка.

Данные патогистологического исследования: артерио-венозная мальформация/гемангиома с участками тромбоза отдельных сосудистых полостей с признаками организации и реканализации.

Течение послеоперационного периода без осложнений. Неврологического дефицита нет. Пациентка выписана в удовлетворительном состоянии под амбулаторное наблюдение.

Обсуждение. Гемангиома мягких тканей – доброкачественная ангиоматозная опухоль [1, 2]. Частота её встречаемости составляет 7% от всех доброкачественных опухолей мягких тканей [3, 4]. Ряд авторов указывает, что подобные поражения встречаются чаще у женщин [5, 6], другие исследователи не отмечают предрасположенности к этому заболеванию по половому признаку [1]. В большинстве случаев опухоль выявляется у лиц в возрасте до 30 лет, часто к концу первого десятилетия жизни [4, 7].

Единое мнение по поводу возникновения гемангиомы отсутствует [1, 4]. Большинство авторов считают, что опухоль носит врожденный характер, также отмечается возможная связь с предшествующей травмой [2, 7]. Злокачественное перерождение происходит редко, хотя некоторые гемангиомы обладают агрессивным

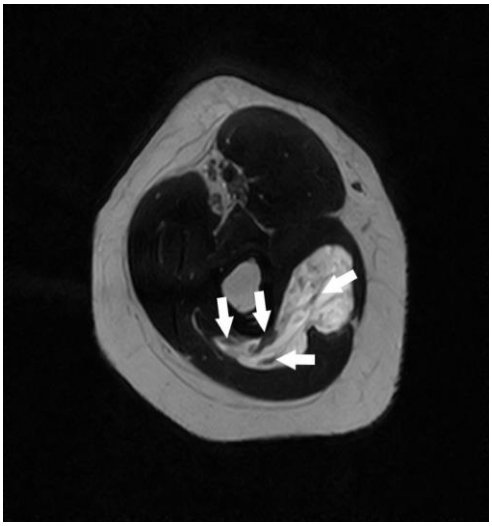

Рис. 2 а (Fig. 2 a)

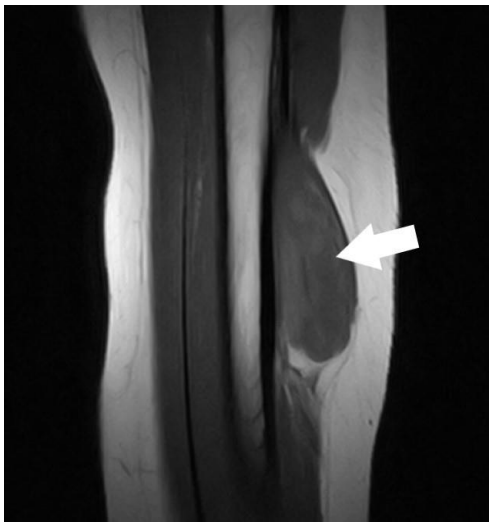

Рис. 2 б (Fig. 2 b)

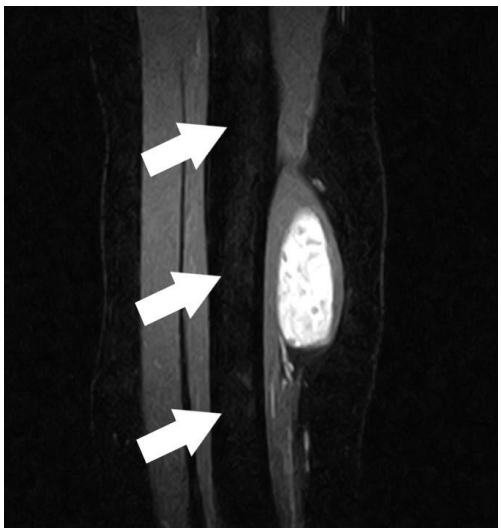

Рис. 2 в (Fig. 2 c)

Рис. 2 г (Fig. 2 d)

Рис. 2. МРТ левого плеча.

а – Т2 взвешенная томограмма в аксиальной плоскости. В структуре трехглавой мышцы плеча визуализируется гиперинтенсивное объемное образование с четкими контурами. Отмечается дольчатая структура опухоли и мелкие гипоинтенсивные включения (стрелки).

б – Т1 взвешенная томограмма в корональной плоскости. Сигнал от опухоли слегка повышен относительно скелетных мышц (стрелка).

в – STIR томограмма в корональной плоскости. Сигнал от опухоли резко гиперинтенсивен. Костный мозг плечевой кости без патологических изменений (стрелки).

г – Т2 взвешенная томограмма в сагиттальной плоскости. Отмечается утолщение кортикальной кости в месте контакта с опухолью (стрелки).

Fig. 2. MRI of the left upper arm.

a – T2 weighted axial scan. There is the well-defined hyperintense lesion within the left triceps. Tumor is lobulated, small hypointense inclusions are observed (arrows).

b – T1 weighted coronal scan. Lesion has slightly higher signal comparing to skeletal muscles (arrow).

c – coronal STIR scan. Tumor demonstrates extremely high signal. Bone marrow of the humerus is without any abnormalities (arrows).

d - T2 weighted sagittal scan. Cortical thickening in the area of the contact with the tumor is seen (arrows).

ростом, что приводит к быстрой инвалидизации пациентов [7, 8]. Случаи метастазирования гемангиом до настоящего времени не описаны [1, 4].

Гемангиомы мягких тканей могут возникать в различных анатомических структурах, включая поперечнополосатые мышцы, кожу, подкожную жировую клетчатку и синовиальные ткани [4, 9]. Гистологически гемангиомы классифицируются по преобладанию определенного вида сосудов на капиллярные, кавернозные, венозные, артериовенозные и смешанного типа [4, 5]. Из всех перечисленных гемангиом капиллярные гемангиомы встречаются наиболее часто [4, 5]. По данным разных авторов капиллярные гемангиомы в большинстве случаев возникают в коже и подкожно-жировой клетчатке в области туловища, головы и шеи. [5, 10]. Кавернозные гемангиомы обычно располагаются более глубоко, часто внутри мышечных волокон [4, 5]. Такие опухоли чаще локализуются в области туловища и конечностей [2, 4].

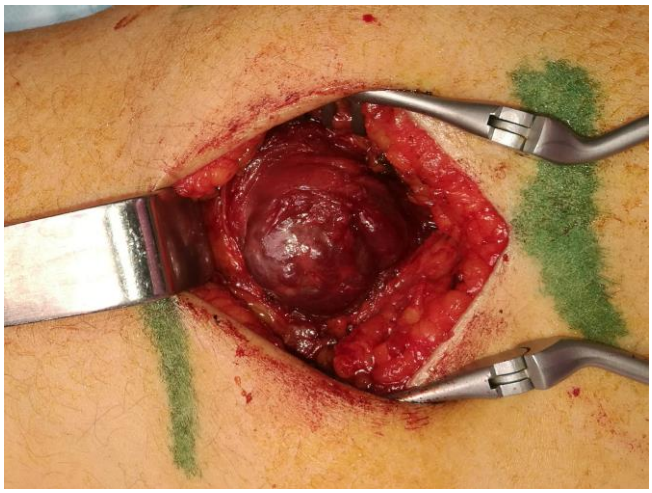

Рис. 3 (Fig. 3)

Рис. 3. Фотография.

Интраоперационный вид опухоли.

Fig. 3. Photo.

Intraoperative view of the tumor.

Поверхностно расположенные гемангиомы вызывают изменение цвета кожи и легче диагностируются. Диагностика глубоко расположенных опухолей более сложна и требует использования медицинской визуализации [4, 9]. Клинические симптомы их неспецифичны: как в описанном нами случае, так и по данным литературы, это боль и припухлость мягких тканей [7, 9]. В некоторых случаях отмечается характерное синеватое обесцвечивание кожи [2, 9]. При пальпации иногда может определяться пульсация образования [1, 6]. Припухлость мягких тканей может со временем как увеличиваться, так и уменьшаться [3, 9].

На рентгенограммах гемангиома в одних случаях не визуализируется, в других определяется как нечетко очерченное мягкотканное образование с флеболитами или без них [6, 7]. Флеболиты по данным разных авторов выявляются в 30-50% случаев [5, 7] . Образования больших размеров, близко прилежащие к кости, способны вызвать периостальную реакцию [1, 4, 5, 7] и/или утолщение кортикального слоя кости [4, 5]. По данным литературы периостальная реакция была выявлена в 23% случаев [2], различные изменения кортикального слоя кости отмечались в 3% случаев [7]. Эти изменения могут симулировать злокачественный процесс [2, 7]. Отмечается, что при диагностике гемангиом в 90% случаев имели место те или иные диагностические ошибки [1].

Благодаря высокой контрастности в отношении мягких тканей многие авторы отмечают высокую информативность МР томографии в диагностике гемангиом, называя её методом выбора [2, 3, 7, 8]. На Т2-ВИ гемангиома выглядят как гиперинтенсивное дольчатое образование с перегородками в своей структуре по типу «гроздьев винограда», в центре его определяются точечные гипоинтенсивные участки [3, 4]. Иногда в сосудах можно увидеть уровни «жидкость-жидкость» [4, 6]. На Т1-ВИ образование выглядит гипоинтенсивным или имеет слегка повышенную интенсивность МР сигнала по отношению к мышечной ткани [4, 7]. Иногда опухоль имеет жировые включения или гиперинтенсивный ободок жировой ткани [4, 5]. Большинство гемангиом характеризуются интенсивным неоднородным сигналом при контрастном усилении [3, 4]. Наличие совокупности вышеперечисленных признаков позволяет говорить о диагнозе гемангиомы с большей уверенностью [3, 4].

На КТ изображениях гемангиома имеет вид неоднородного мягкотканного образования, иногда с содержанием жировой ткани и/или флеболитов [5, 7]. КТ ангиография применяется для выявления питающих и дренирующих сосудов, однако возможности КТ в оценке взаимосвязи опухоли с окружающими мягкоткаными структурами ограничены [7, 8].

При УЗ исследовании внутри мышечной ткани выявляются участки различной эхогенности, иногда отграниченные от мышечных структур гиперэхогенным краем, переходящим в межмышечные жировые структуры [1, 5]. В структуре образования могут определяться эхогенные затенения от флеболитов [5, 7]. При допплерографии обычно выявляется медленный поток с низким индексом резистивности [5, 7].

Лечение гемангиом включает симптоматическую терапию, хирургические вмешатель-

ства, лазерную терапию и эмболизацию [4, 8]. Ряд авторов отмечает способность большинства капиллярных гемангиом спонтанно регрессировать. Кавернозные гемангиомы такой особенностью не характеризуются и могут требовать лечения [4, 5]. Для лечения внутримышечных гемангиом, как и в описанном нами случае, обычно применяется полное хирургическое иссечение опухоли [1, 5, 6]. При больших образованиях перед проведением оперативного лечения используют эмболизацию [6, 7]. Отмечается способность опухоли к рецидивированию при неполном удалении [7, 10].

Заключение. Несмотря на то, что гемангиома мягких тканей не является редкой патологией, её диагностика часто вызывает трудности. Это обусловлено, с одной стороны, неспецифическими клиническими симптомами, с другой – ограниченными возможностями большинства методов лучевой диагностики в визуализации этой опухоли. Также дифференциальная диагностика со злокачественными образованиями может осложниться наличием изменений в прилежащих костных структурах.

МРТ можно назвать методом выбора в диагностике гемангиом мягких тканей благодаря высокой контрастности в отношении мягких тканей. Эта методика позволяет визуализировать размер опухоли, точно её локализовать, оценить соотношение с окружающими структурами, а также благодаря совокупности характерных МР признаков дифференцировать от других образований.

Источник финансирования и конфликт интересов.

Авторы данной статьи подтвердили отсутствие финансовой поддержки исследования и конфликта интересов, о которых необходимо сообщить.

Список Литературы:

1. Щеголев А.И., Дубова Е.А., Кармазановский Г.Г., Журенкова Т.В., Никитаев Н.С. Внутремышечная гемангиома. Медицинская визуализация. 2006; 2: 104-110.

2. Ly J.Q., Sanders T.G., Mulloy J.P., Soares G.M., Beall D.P., Parsons T.W. et al. Osseous change adjacent to soft-tissue hemangiomas of the extremities: correlation with lesion size and proximity to bone. AJR Am J Roentgenol. 2003; 180: 1695–1700.

3. Teo E.L., Strouse P.J., Hernandez R.J. MR imaging differentiation of soft-tissue hemangiomas from malignant soft-tissue masses. AJR Am J Roentgenol. 2000; 174: 1623–1628.

4. Pourbagher A., Pourbagher M.A., Karan B., Ozkoc G. MRI manifestations of soft-tissue haemangiomas and accompanying reactive bone changes. Br J Radiol. 2011; 84(1008): 1100-1108.

5. Olsen K.I., Stacy G.S., Montag A. Soft-tissue cavernous hemangioma. Radiographics. 2004; 24 (3): 849-854.

6. Райзер М., Баур-Мельник А., Гласер К., Лучевая диагностика. Костно-мышечная система. Пер. с англ. Под общ. ред. Н.Б. Петровой. М., МЕДпресс-информ. 2011; 86-89.

7. DeFilippo J.L., Yu J.S., Weis L., Lucas J. Soft tissue hemangioma with adjacent periosteal reaction simulating a primary bone tumor. Skeletal Radiol. 1996; 25 (2): 174-177.

8. Kaplan P.A., Williams S.M. Mucocutaneous and peripheral soft-tissue hemangiomas: MR imaging. Radiology. 1987; 163 (1): 163-166.

9. Suh J.S., Hwang G., Hahn S.B. Soft tissue hemangiomas: MR manifestations in 23 patients. Skeletal Radiol. 1994; 23 (8): 621-625.

10. Allen P.W., Enzinger F.M. Hemangioma of skeletal muscle. An analysis of 89 cases. Cancer. 1972; 29 (1): 8-22.

.

References:

1. Shchegolev A.I., Dubova E.A., Karmazanovsky G.G., Zhurenkova T.V., Nikitaev N.S. Intramuscular Hemangioma. Medical Visualization. 2006; 2: 104-110 (in Russian).

2. Ly J.Q., Sanders T.G., Mulloy J.P., Soares G.M., Beall D.P., Parsons T.W. et al. Osseous change adjacent to soft-tissue hemangiomas of the extremities: correlation with lesion size and proximity to bone. AJR Am J Roentgenol. 2003; 180: 1695–1700.

3. Teo E.L., Strouse P.J., Hernandez R.J. MR imaging differentiation of soft-tissue hemangiomas from malignant soft-tissue masses. AJR Am J Roentgenol. 2000; 174: 1623–1628.

4. Pourbagher A., Pourbagher M.A., Karan B., Ozkoc G. MRI manifestations of soft-tissue haemangiomas and accompanying reactive bone changes. Br J Radiol. 2011; 84(1008): 1100-1108.

5. Olsen K.I., Stacy G.S., Montag A. Soft-tissue cavernous hemangioma. Radiographics. 2004; 24(3): 849-854.

6. Reiser M., Baur-Melnyk A., Glaser C. Direct Diagnosis in Radiology: Musculoskeletal Imaging. Trans. from English. Ed. by N.B. Petrova. M., MEDpress-Inform. 2011; 86-89 (in Russian).

7. DeFilippo J.L., Yu J.S., Weis L., Lucas J. Soft tissue hemangioma with adjacent periosteal reaction simulating a primary bone tumor. Skeletal Radiol. 1996; 25 (2): 174-177.

8. Kaplan P.A., Williams S.M. Mucocutaneous and peripheral soft-tissue hemangiomas: MR imaging. Radiology. 1987; 163 (1): 163-166.

9. Suh J.S., Hwang G., Hahn S.B. Soft tissue hemangiomas: MR manifestations in 23 patients. Skeletal Radiol. 1994; 23 (8): 621-625.

10. Allen P.W., Enzinger F.M. Hemangioma of skeletal muscle. An analysis of 89 cases. Cancer. 1972; 29 (1): 8-22.

СЛУЧАЙ ИЗ ПРАКТИКИ

ВОЗМОЖНОСТИ ФУНКЦИОНАЛЬНОЙ МСКТ В ДИАГНОСТИКЕ ГЕМАНГИОМЫ ОРБИТЫ

Серова Н.С.[1], Исраелян Ш.О.[1], Павлова О.Ю.[1], Саакян С.В.[2], Амирян А.Г.[2], Мкртчян К.К.[3]

1 - ФГАОУ ВО Первый МГМУ им. И.М. Сеченова Минздрава России (Сеченовский Университет).
2 - Московский научно-исследовательский институт глазных болезней им. Гельмгольца. г. Москва, Россия.
3 – Российский университет дружбы народов. г. Москва, Россия.

Цель. Изучение возможностей функциональной мультиспиральной компьютерной томографии (фМСКТ) в диагностике гемангиом орбиты.

Материалы и методы. Представлены клинические наблюдения пациента Б. 55 лет, мужчины, и пациентки С., 42 года, женщины, которые находились на стационарном лечении в офтальмологическом отделении в связи с выявленными образованиями орбиты. Для уточнения состояния зрительного нерва и его вовлечения в процесс пациенты были направлены офтальмологом на дополнительное обследование орбит с применением фМСКТ.

Функциональная МСКТ была выполнена на мультиспиральном компьютерном томографе Canon Aquilion One 640 (Japan), с толщиной среза 0,5 мм, в мягкотканном режиме. Во время исследования пациент производил движения глаз из центрального положения вверх, далее вниз, направо, налево с возвращением взора в центральное положение. Время съёмки функционального исследования движения глаз составило 7 секунд.

Результаты. По результатам фМСКТ была выбрана наиболее оптимальная тактика ведения и лечения пациентов. Пациентам было проведено хирургическое лечение и удаление образования орбиты. При гистологическом исследовании в обоих случаях была выявлена кавернозная гемангиома.

Заключение. Функциональная МСКТ является новым перспективным методом в обследовании пациентов с новообразованиями орбиты и позволяет получить дополнительную диагностическую информацию у пациентов с гемангиомами орбиты.

Ключевые слова: гемангиома орбиты, МСКТ, диагностическое исследование, фМСКТ.

Контактный автор: Исраелян Ш.О., dr.israelyan@bk.ru

Для цитирования: Серова Н.С., Исраелян Ш.О., Павлова О.Ю., Саакян С.В., Амирян А.Г., Мкртчян К.К. Возможности функциональной МСКТ в диагностике гемангиомы орбиты.. REJR 2019; 9(4):208-214. DOI:10.21569/2222-7415-2019-9-4-208-214.

Статья получена: **02.09.19** **Статья принята:** **28.10.19**

THE POSSIBILITIES OF THE FUNCTIONAL MSCT IN DIAGNOSTICS OF ORBITAL HEMANGIOMA

Serova N.S.[1], Israelyan Sh.O.[1], Pavlova O.Yu.[1], Saakyan S.V.[2], Amiryan A.G.[2], Mkrtchyan K.K.[3]

1 – I.M. Sechenov First Moscow State Medical University.
2 – Helmholtz Moscow research institution of Eye Diseases. Moscow, Russia.
3 - Peoples' Friendship University of Russia. Moscow, Russia.

Purpose. Studying the possibilities of functional multispiral computed tomography in diagnostics of orbital hemangiomas.

Materials and methods. A male 55-year-old patient and a female 42-year-old patient, were hospitalized in the ophthalmology department because of the revealed orbital masses. To clarify the condition of the optic nerve and its involvement in the process, the patients were referred by an ophthalmologist to an additional examination of the orbits using functional MSCT.

Functional MSCT was performed on a multispiral computer tomograph Toshiba Aquilion One 640, with slice thickness 0.5 mm, in the soft-tissue mode. During the study, the

patient made eye movements from the central position upwards, then down, to the right, to the left, with a return to the central position. The time of functional eye movement study was 7 seconds.

Results. Based on the results of fMSCT, the most optimal tactics of management and surgical treatment of patients was chosen. Patients underwent surgical treatment and orbital mass removal. A histological examination in both cases revealed cavernous hemangioma.

Conclusion. Functional MSCT is a new promising method in the examination of patients with orbital neoplasms and allows to acquire additional diagnostic information about orbital hemangiomas.

Keywords: orbital hemangioma, MSCT, diagnostic study, fMSCT.

Corresponding author: Israelyan Sh.O., dr.israelyan@bk.ru

For citation: Serova N.S., Israelyan Sh.O., Pavlova O.Yu., Saakyan S.V., Amiryan A.G., Mkrtchyan K.K. The possibilities of the functional msct in diagnostics of orbital hemangioma. REJR 2019; 9(4):208-214. DOI:10.21569/2222-7415-2019-9-4-208-214.

.

Received: **02.09.19** **Accepted:** **28.10.19**

Новообразования орбиты являются опасным состоянием ввиду близкого расположения к важным анатомическим структурам, в том числе к органу зрения и головному мозгу [1, 16, 19].

Первичные опухоли доминируют среди всех новообразований орбиты и в большинстве случаев (64-89%) представлены доброкачественными процессами, реже – злокачественными опухолями (20-39 %) [1].

Кавернозная гемангиома (КГ) – самое частое новообразование орбиты у взрослых, вторая по распространенности причина одностороннего экзофтальма, которая составляет 4% от всех опухолей орбиты [1-6].

Необходимость ранней и правильной диагностики новообразований – это основа своевременного начала лечения и выбора тактики лечения, определения объема хирургического вмешательства. Утрата зрительных функций при доброкачественных новообразованиях, плохой прогноз продолжительности жизни при злокачественных опухолях определяют значимость ранней диагностики и лечения. В настоящее время в связи с ростом общего числа больных с новообразованиями орбиты появляется необходимость разработки новых методов детальной оценки структур орбиты.

Материалы и методы.

Пациент Б. 55 лет, мужчина, и пациентка С. 42 лет, женщина, находились на стационарном лечении в офтальмологическом отделении в связи с выявленными образованиями орбиты.

После клинико-инструментального обследования у пациента Б., было выявлено образование заднего отдела левой орбиты в области нижней прямой глазодвигательной мышцы и, в меньшей степени, зрительного нерва. У пациентки С. было выявлено образование округлой формы с четкими контурами, плотно прилегающее к заднему полюсу глазного яблока и зрительному нерву.

Для уточнения состояния зрительного нерва и его вовлечения в процесс пациенты были направлены офтальмологом на дополнительное обследование орбит с применением функциональной МСКТ.

Функциональная МСКТ была выполнена на мультиспиральном компьютерном томографе Canon Aquilion One 640 (Japan). Исследование проводилось в положении лежа, голова была зафиксирована на специальной подставке. С помощью лазерных меток голова пациента фиксировалась в центральном положении. Проводилось предварительное информирование пациента: во время исследования пациент должен был производить движения глаз из центрального положения вверх, далее вниз, направо, налево с возвращением взора в центральное положение. Перед исследованием проводилось несколько тренировок движения глаз пациента с определением времени, за которое пациент медленно и плавно двигает глазами.

На рабочей консоли томографа использовался режим «Dynamic» для проведения функционального исследования в мягкотканном режиме реконструкции. Время съёмки функционального исследования движения глаз у обоих пациентов составило 7 секунд (Таблица 1). Для разметки области исследования выполняли топограмму. Томографирование начинали на 1 см выше надглазничного края орбиты и заканчивали на уровне тела верхней челюсти, зона исследования составила около 8 см. По команде «приготовились, начали» пациент начинал дви-

Таблица №1. Параметры исследования орбит при фМСКТ.

Параметры исследования	Метод
	фМСКТ
режим исследования	Continuous (Intermittent)
толщина среза	0,5
ширина детектора	16 см
напряжение	80 кВ
сила тока	125 мА
зона исследования	6-8 см
время исследования	6–8 секунд
алгоритм реконструкции	мягкотканый
эффективная доза	1,4мЗв

Рис. 1 а (Fig. 1 a)

Рис. 1 б (Fig. 1 b)

Рис. 1. МСКТ, орбиты. Аксиальная, корональная плоскости, мягкотканный режим.

Мягкотканное образование в заднем отделе левой орбиты.

Fig. 1. MSCT, orbits. Axial, coronal planes, soft tissue mode.

Soft tissue mass in the posterior part of the left orbit.

гать глазами, по команде «закончили» пациент переводил взор в центральное положение.

Обработка изображений проводилась на рабочей станции Vitrea, в режиме «Advanced» в мягкотканном реконструкции. Изображение орбит пациентов выравнивалось во всех реконструкциях.

Результаты.

МСКТ исследование орбит. Пациент Б. В заднем отделе левой орбиты определяется мягкотканное образование, с четкими неровными контурами, однородной структуры, размерами 10 х 17,5 х 9 мм, плотностью -48 +60 HU, близко прилежащее к зрительному нерву и нижней и медиальной прямой глазодвигательным мышцам (рис. 1). В верхушке левой орбиты граница между образованием и структурами орбиты не прослеживается.

При функциональном исследовании зрительные нервы симметричны: левый и правый зрительные нервы с четкими ровными контурами, имеют ровный ход, границы нервов дифференцируются до верхушек орбит. Движения зрительных нервов симметричные, сохраняются в полном объёме (рис. 2).

Движение нижней (более выражено) и медиальной прямых глазодвигательных мышц слева в заднем отделе определяется не в полном объёме за счет прилежащего образования.

УЗИ левой орбиты. Пациент С. Кнаружи от зрительного нерва определяется аваскулярное образование 1,3*1,4 (кавернозная геман

Рис. 2 а (Fig. 2 a)

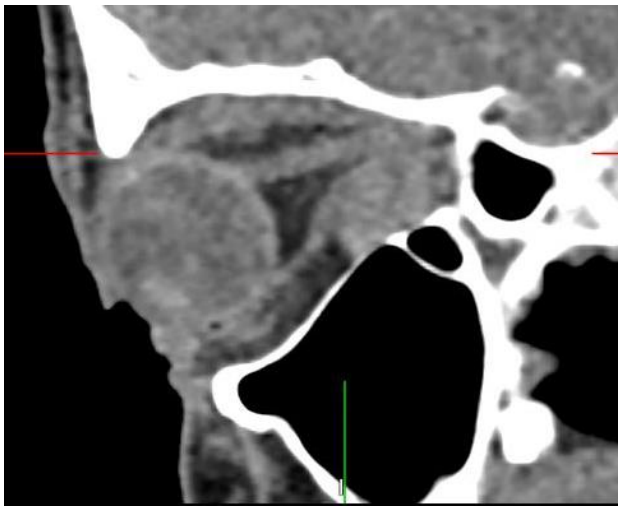

Рис. 2 б (Fig. 2 b)

Рис. 2. ФМСКТ, левая орбита. Корональная, сагиттальная плоскости, мягкотканный режим.

Движение зрительного нерва при взгляде вверх (а) и вниз (б).

Fig. 2. FMSCT, left orbit. Coronal, sagittal plane, soft tissue mode.

The movement of the optic nerve when looking up (a) and down (b).

гиома).

МСКТ исследование орбит. Пациент С. В ретробульбарном отделе левой орбиты определяется мягкотканное образование, неправильной формы с четкими ровными контурами, однородной структуры, размерами 13,6 х 14,5 х 13,5 мм, плотностью +38-+45 HU, прилежащее к заднему отделу глазного яблока, левому зрительному нерву и латеральной прямой глазодвигательной мышце (рис. 3). Левое глазное яблоко округлой формы с четкими ровными контурами, граница между задним отделом глазного яблока и образованием не дифференцируется. Левый зрительный нерв в переднем отделе оттеснен образованием медиально, граница между ними не дифференцируется.

При функциональном исследовании движения глазных яблок симметричны, осуществляются в полном объёме. Движения зрительных нервов симметричны, амплитуда движения левого зрительного нерва снижена за счет прилежащего образования. Граница между зрительным нервом и образованием визуализируется лучше, чем при статическом исследовании (рис. 4).

По результатам фМСКТ была выбрана оптимальная тактика ведения и лечения пациентов ввиду отсутствия связи образования орбиты со зрительным нервом. Пациентам было проведено хирургическое лечение и удаление образования орбиты. При гистологическом исследовании была выявлена кавернозная гемангиома.

Обсуждение.

По данным отечественных и зарубежных источников общее количество больных с новообразованиями органа зрения составляет 110-120 человек на 1 000 000 населения (Бровкина А.Ф., 2002; Давыдов М.И и др., 2009; Гришина Е.Е., 2010; Coupland S.E., 2013) [1, 2, 5, 7]. Новообразования орбиты в структуре офтальмоонкологической патологии у взрослых составляют 11–27 %, а у детей - 25–35,2 %.

Кавернозная гемангиома (КГ) - самое частое новообразование орбиты у взрослых, вторая по распространенности причина одностороннего экзофтальма, которая составляет 4% от всех опухолей орбиты [1-6].

Считается, что кавернозная гемангиома является не истинной опухолью, а пороком развития сосудов. Ее относят к гамартомам – опухолеподобным образованиям, возникающим в результате нарушения эмбрионального развития органов и тканей и состоящим из тех же компонентов, что и орган, где они находятся, но отличающимся их неправильным расположением и степенью дифференцировки [3, 4].

Поскольку кавернозная гематома может приводить к сдавлению зрительного нерва, сосудов, а также глазодвигательных мышц, детальная диагностика и выбор дальнейшей тактики имеет важное значение. Не мало важно отметить косметический дефект при значительном увеличении гемангиомы, что может привести к снижению качества жизни пациента.

Хирургическое удаление опухоли показано при нарушении зрительных функций или значительном косметическом дефекте, связанном с экзофтальмом и/или косоглазием. Как и любая

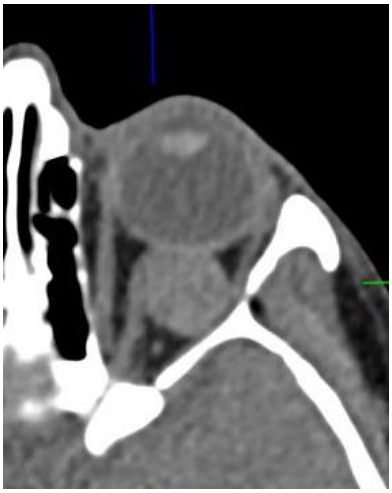

Рис. 3 а (Fig. 3 a)

Рис. 3 б (Fig. 3 b)

Рис. 3. МСКТ, левая орбита. Аксиальная и корональная плоскости, мягкотканный режим.

Мягкотканное образование в заднем отделе левой орбиты.

Fig. 3. MSCT, left orbit. Axial and coronal planes, soft tissue mode.

Soft tissue mass in the posterior part of the left orbit.

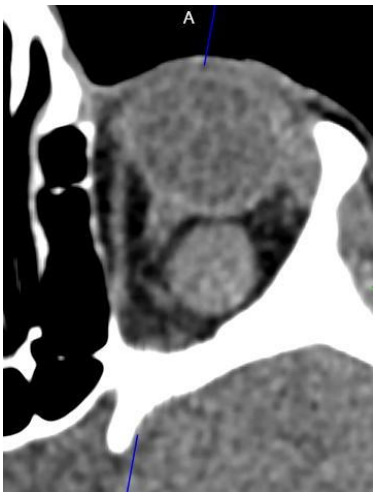

Рис. 4 а (Fig. 4 a)

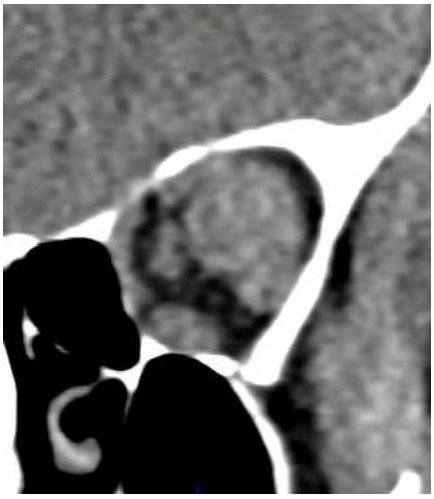

Рис. 4 б (Fig. 4 b)

Рис. 4. ФМСКТ, левая орбита. Аксиальная и корональная плоскости, мягкотканный режим.

Движение зрительного нерва при взгляде влево (а) и вниз (б).

Fig. 4. FMSCT, left orbit. Axial and coronal planes, soft tissue mode.

The movement of the optic nerve when looking to the left (a) and down (b).

орбитотомия, удаление КГ сопряжено с риском осложнений, самым тяжелым из которых является потеря зрения. По данным G. Rose [14-18], более высокая частота потери зрения отмечается после удаления больших новообразований орбиты. Удаление массивных опухолей орбиты усложняется при плотном сращении тканей, уменьшенном рабочем пространстве и ограниченной визуализации при диссекции задней части новообразования [15, 17]. Ухудшение подвижности глазного яблока происходит вследствие повреждения глазодвигательных мышц и/или нервов.

Среди методов, используемых в диагностике новообразований орбиты, одним из самых востребованных является ультразвуковое дуплексное сканирование (УЗДС), которое включает базовый В-метод (серошкальное сканирование) и один из допплеровских режимов. УЗДС позволяет выявить образование, оценить лока-

лизацию, размеры, эхоструктуру, состояние контуров, оценить кровоток в патологической ткани, в сосудах орбиты и глаза в режиме реального времени. При этом УЗДС не несет лучевую нагрузку, отсутствуют противопоказания и возрастные ограничения, неинвазивен, безопасен, возможно многократное исследование, отсутствует предварительная подготовка, быстрота исследования и относительная экономичность. Однако результаты исследования УЗДС глубоких отделов орбиты (вершина орбиты) и пристеночных зон малоинформативны, что обусловлено ограничением проникновения ультразвуковой волны высокой частоты и анатомо-топографическими особенностями костных стенок, образующих орбиту.

Важное место в диагностике повреждений орбиты занимает КТ. КТ позволяет получить детальную информацию о состоянии орбиты. С помощью КТ возможна одновременная визуализация мягкотканых и костных структур орбиты. КТ может продемонстрировать состояние края орбиты, ее стенок, канала зрительного нерва, позволяет точно визуализировать локализацию инородных тел. КТ позволяет неинвазивным методом получить информацию о локализации, размерах и распространенности опухоли, о взаимоотношении ее с анатомическими образованиями орбиты, что имеет большое значение при выборе оптимального метода лечения [8, 9, 10, 19].

Наряду с КТ, магнитно-резонансная томография (МРТ) также широко используется в обследовании больных с орбитальной патологией и позволяет оценить анатомо-топографическое состояние тканей и органов без использования рентгеновского излучения. МРТ позволяет провести детальную визуализацию мягкотканных структур: глазного яблока, орбитальной клетчатки, зрительного нерва и глазодвигательных мышц, в том числе, в области вершины орбиты. При МРТ отсутствует ионизирующее излучение и имеется возможность получения изображений в различных плоскостях, однако не представляется возможным адекватно оценить состояние костных стенок орбиты. Кроме того, исследование противопоказано в том случае, если есть подозрение на наличие металлических инородных тел или металлоконструкций [5, 8, 9, 10].

Впервые функциональная МСКТ была применена при диагностике повреждений мягкотканных структур орбиты при травматических повреждениях. На данный момент фМСКТ все чаще используется в онкоофтальмологии. Исследование орбит в движении в норме позволяет оценить анатомию, функционально состояние, объём движений мягкотканных структур. При новообразованиях орбиты фМСКТ позволяет получить дополнительную диагностическую информацию об ограничении движений мягкотканных структур и взаимоотношении их с образованиями орбиты. Поиск объективных критериев оценки полученного изображения при фМСКТ является одним из неизученных вопросов современной лучевой диагностики.

Заключение.

Функциональная МСКТ является новым перспективным методом в обследовании пациентов с гемангиомами орбиты. Несмотря на то, что постановка диагноза гемангиомы орбиты требует комплексного клинико-лучевого обследования, фМСКТ позволяет получить важную диагностическую информацию о структурах орбиты. Отличительной особенностью фМСКТ является возможность движений структур орбиты во время исследования, благодаря этому появляется возможность получения дополнительной диагностической информации о взаимоотношениях костных и мягкотканых структур орбиты с образованием в рамках предоперационного планирования и послеоперационного контроля.

Источник финансирования и конфликт интересов.

Авторы данной статьи подтвердили отсутствие финансовой поддержки исследования и конфликта интересов, о которых необходимо сообщить.

Список Литературы:

1. Бровкина, А. Ф. Офтальмоонкология: пособие для врачей / А. Ф. Бровкина. – Москва: Медицина, 2002. – 424 с.

2. Алиханова В. Р. Клинико-эхографические критерии дифференциальной диагностики опухолей центрального отдела орбиты. Канд. дисс. М., 2017, 194 с.

3. Muller-Forell W., Pitz S. Orbital pathology. Eur. J. Radiology. 2004;49(2):105-142.

4. Pelton R.W., Patel B.C. Superomedial lid crease approach to the medial intraconal space: a new technique for access to the optic nerve and central space. Ophthal. Plast. Reconstr. Surg 2001; 17 (4): 241-253)

5. Чупова Н. А. Функциональная мультиспиральная компьютерная томография (фМСКТ) в оценке мышц глаза при механическом повреждении. Канд. дисс. М., 2013, 116 с.

6. Shields J.A., Shields C.L., Scartozzi R. Survey of 1264 patients with orbital tumors and simulating lesions: The 2002 Montgomery Lecture, part 1. Ophthalmology. 2004;111(5):997-1008.

7. Авакян К.В., Саакян С.В., Амирян А.Г., Асланиди И.П., Мухортова О.В. Роль современных методов исследования в ранней диагностике метастазов у пациентов с увеальной меланомой. REJR. 2016; 6 (4):8-18. DOI:10.21569/2222-7415-2016-6-4-8-18.

8. Lipowski P., Raczyńska K., Murawska J., Iwaszkiewicz-

Bilikiewicz B. Orbital tumors in the material of Department of Ophthalmology of Medical University of Gdańsk in years 1991 — 2002. Klin. Oczna. 2004;106(3):460-462

9. Чупова Н.А., Бодрова И.В., Терновой С.К., Груша Я.О., Данилов С.С. Роль функциональной мультисрезовой компьютерной томографии в определении сократимости прямых мышц при травме орбиты. Медицинская радиология и радиационная безопасность. 2012; 57 (5): 47-53.

10. Павлова О.Ю., Серова Н.С. Протокол мультиспиральной компьютерной томографии в диагностике травм средней зоны лица. REJR. 2016; 6 (3): 48-53. DOI:10.21569/2222-7415-2016-6-3-48-53.

11. Acciarri N., Padovani R., Giulioni M., Gaist G., Acciarri R. Intracranial and orbital cavernous angiomas: a review of 74 surgical cases. Br. J. Neurosurg 1993; 7: 529-539.

12. Acciarri N., Giulioni M., Padovani R., Gaist G., Pozzati E., Acciarri R. Orbital cavernous angiomas: surgical experience on a series of 13 cases. J. Neurosurg. Sci 1995; 39 (4): 203-209.

13. Alfred P.R., Char D.H. Cavernous hemangiomas of the orbit. Orbit.1996; 15: 59-66.

14. Hejazi N., Classen R., Hassler W. Orbital and cerebral cavernomas: comparison of clinical, neuroimaging and neuropathological features. Neurosurg. Rev 1999; 22: 28-33.

15. Herter T., Bennefeld H., Brandt M. Orbital cavernous hemangiomas. Neurosurg. Rev 1988; 11: 143-147.

16. Scheuerle A.F., Steiner H.H., Kolling G., Kunze S., Aschoff A. Treatment and long-term outcome of patients with orbital cavernomas. Am. J. Ophthalmol 2004; 138 (2): 237-244.

17. Brusati R., Goisis M., Biglioli F., Guareschi M., Nucci P., Gianni A.B. Surgical approaches to cavernous haemangiomas of the orbit. Br. J. Oral. Maxillofac. Surg 2007; 45: 457-462.

18. Schick U., Dott U., Hassler W. Surgical treatment of orbital cavernomas. Surg. Neurol 2003; 60: 234-244.

19. Серова Н.С., Саакян С.В., Исраелян Ш.О., Павлова О.Ю., Амирян А.Г. Возможности функциональной мультиспиральной компьютерной томографии в диагностике новообразования орбиты. Российский электронный журнал лучевой диагностики. 2018. Т. 8. № 1. С. 187-193.

.

References:

1. Brovkina A.F. Ophthalmoonkology. Moscow.2002. 424 p. (in Russian).

2. Alikhanova V. R. Clinical and echographic criteria for the differential diagnosis of tumors of the central orbit. Cand. diss. M., 2017, 194 p. (in Russian).

3. Muller-Forell W., Pitz S. Orbital pathology. Eur. J. Radiology. 2004;49(2):105-142.

4. Pelton R.W., Patel B.C. Superomedial lid crease approach to the medial intraconal space: a new technique for access to the optic nerve and central space. Ophthal. Plast. Reconstr. Surg 2001; 17 (4): 241-253)

5. Chupova N. A. Functional multispiral computed tomography (fMSCT) in assessing the muscles of the eye with mechanical damage. Cand. diss. M.,2013, 116 p. (in Russian).

6. Shields J.A., Shields C.L., Scartozzi R. Survey of 1264 patients with orbital tumors and simulating lesions: The 2002 Montgomery Lecture, part 1. Ophthalmology. 2004;111(5):997-1008.

7. Avakyan K.V., Sahakyan S.V., Amiryan A.G., Aslanidi I.P., Mukhortova O.V. The role of modern research methods in the early diagnosis of metastases in patients with uveal melanoma. REJR. 2016; 6 (4):8-18. DOI:10.21569/2222-7415-2016-6-4-8-18 (in Russian).

8. Lipowski P., Raczyńska K., Murawska J., Iwaszkiewicz-Bilikiewicz B. Orbital tumors in the material of Department of Ophthalmology of Medical University of Gdańsk in years 1991 — 2002. Klin. Oczna. 2004;106(3):460-462

9. Chupova N.A., Bodrova I.V., Ternovoi S.K., Pear Ya.O., Danilov S.S. The role of functional multislice computed tomography in determining contractility of the rectus muscles during orbital injury. Medical radiology and radiation safety. 2012; 57 (5): 47-53 (in Russian).

10. Pavlova O.Yu., Serova N.S. Multispiral computed tomography protocol in the diagnosis of midface injuries. REJR. 2016; 6 (3): 48-53. DOI:10.21569/2222-7415-2016-6-3-48-53 (in Russian).

11. Acciarri N., Padovani R., Giulioni M., Gaist G., Acciarri R. Intracranial and orbital cavernous angiomas: a review of 74 surgical cases. Br. J. Neurosurg 1993; 7: 529-539.

12. Acciarri N., Giulioni M., Padovani R., Gaist G., Pozzati E., Acciarri R. Orbital cavernous angiomas: surgical experience on a series of 13 cases. J. Neurosurg. Sci 1995; 39 (4): 203-209.

13. Alfred P.R., Char D.H. Cavernous hemangiomas of the orbit. Orbit.1996; 15: 59-66.

14. Hejazi N., Classen R., Hassler W. Orbital and cerebral cavernomas: comparison of clinical, neuroimaging and neuropathological features. Neurosurg. Rev 1999; 22: 28-33.

15. Herter T., Bennefeld H., Brandt M. Orbital cavernous hemangiomas. Neurosurg. Rev 1988; 11: 143-147.

16. Scheuerle A.F., Steiner H.H., Kolling G., Kunze S., Aschoff A. Treatment and long-term outcome of patients with orbital cavernomas. Am. J. Ophthalmol 2004; 138 (2): 237-244.

17. Brusati R., Goisis M., Biglioli F., Guareschi M., Nucci P., Gianni A.B. Surgical approaches to cavernous haemangiomas of the orbit. Br. J. Oral. Maxillofac. Surg 2007; 45: 457-462.

18. Schick U., Dott U., Hassler W. Surgical treatment of orbital cavernomas. Surg. Neurol 2003; 60: 234-244.

Serova N.S., Sahakyan S.V., Israelyan Sh.O., Pavlova O.Yu., Amiryan A.G. Possibilities of functional multispiral computed tomography in the diagnosis of orbital neoplasm. Russian electronic journal of radiation diagnostics. 2018; 8 (1): 187-193 (in Russian).

ОТЧЕТЫ О НАУЧНЫХ МЕРОПРИЯТИЯХ

ОТЧЕТ О ЮБИЛЕЙНОЙ XV НАУЧНО-ПРАКТИЧЕСКОЙ КОНФЕРЕНЦИИ С МЕЖДУНАРОДНЫМ УЧАСТИЕМ «ЛУЧЕВАЯ ДИАГНОСТИКА И НАУЧНО-ТЕХНИЧЕСКИЙ ПРОГРЕСС В ОРТОПЕДИИ И ТРАВМАТОЛОГИИ»

(17-18 ОКТЯБРЯ 2019, Г. МОСКВА)

Ежегодно в октябре Сеченовский Университет становится одной из крупнейших и наиболее значимых научных площадок, собирающей лучевых диагностов и радиологов – в это время проходит традиционная конференция «Лучевая диагностика и научно-технический прогресс», которая посвящается разным самым актуальным вопросам специальности. Главным организатором мероприятия является кафедра лучевой диагностики и лучевой терапии Института клинической медицины им. Н.В. Склифосовского.

В этом году конференция состоялась 17-18 октября 2019 г. в УКБ 1 и была посвящена вопросам лучевой диагностики в ортопедии и травматологии.

Интерес к конференции был огромен – более 750 участников!

С лекциями и докладами выступили ведущие специалисты, работающие в данной области – как диагносты, так и ортопеды-травматологи. Всем собравшимся был продемонстрирован фильм, приуроченный к 85-летию кафедры, который отмечается в этом году, где было показано, как много сделано нашими сотрудниками в этом сложном и важном научно-практическом и клиническом направлении. Необыкновенный интерес вызвали у слушателей сообщения руководителей известных научных школ, продолжительное время глубоко занимающихся проблемами диагностики заболеваний опорно-двигательного аппарата, представляющие многие регионы и города нашей страны – Москвы, Санкт-Петербурга, Казани, Томска, Кургана. И, конечно, высоко были оценены участниками конференции доклады наших зарубежных коллег из Японии и Объединенных Арабских Эмиратов, с которыми кафедра лучевой диагностики и терапии уже много лет сотрудничает.

Приятно заметить, что в этом году отмечалась высокая активность участников-слушателей конференции, это были не только доктора, представляющие Центральный федеральный округ. Мероприятие посетили также большие делегации из Сибири, Дальнего Востока и других регионов, а также представители многих зарубежных стран – Японии, Китая, Индии, стран Европы и СНГ. Было задано много вопросов, а живая дискуссия не оставила никого равнодушным.

В холле была организована большая выставка, где всем желающим демонстрировались современные возможности и перспективы технического развития лучевой диагностики в ортопедии и травматологии.

А по окончанию научной программы все желающие могли принять участие в практическом семинаре «Функциональная мультиспиральная компьютерная томография – горизонты новых возможностей в травматологии», который был организован на базе Российско-Японского центра визуализации» в УКБ 1 Сеченовского Университета.

Два дня интереснейшей работы, объединившей в атмосфере научного и практического поиска представителей разных специальностей и школ, обмен опытом и, конечно, совместные планы на будущее! На благо развития отечественной медицины и здоровья наших пациентов!

Сергей Константинович
Терновой

Canon

after joint replacement
Harmeet Dhillon, Serova N.S., Ljchagin A.V.
Moscow, 2019

АВТОРАМ

ТРЕБОВАНИЯ К ПУБЛИКАЦИЯМ В ЖУРНАЛЕ

REJR

Российский Электронный Журнал Лучевой Диагностики (REJR, www.rejr.ru) принимает к публикации оригинальные статьи, обзоры литературы, описания клинических случаев, лекции и тезисы докладов конференций.

Публикации принимаются по электронному адресу: rejr@rejr.ru

Публикации должны соответствовать тематике журнала, т.е. касаться следующих направлений – лучевая диагностика, лучевая терапия и интервенционная хирургия.

Публикации в журнале бесплатны.

Все статьи проходят двойное слепое рецензирование членами редакционного совета, а также ведущими специалистами по соответствующим научным и клиническим направлениям.

Требования к публикациям составлены согласно "Единым требованиям к рукописям, представляемым в биомедицинские журналы (Ann Intern Med 1997;126:36-47)".

1. Статьи принимаются на двух языках: русском и английском.

Для подачи статьи необходимо представить официальное направление от учреждения, в котором выполнена работа, с визой руководителя на первой странице.

Статья направляется в редакцию по электронной почте. Сопроводительные документы могут быть направлены в отсканированном виде и/или обычной почтой.

Сопроводительные документы могут быть направлены в сканированном виде/обычной почтой.

Статья должна быть напечатана шрифтом Times New Roman № 12 через 1,5 интервала. Страницы должны быть пронумерованы.

На первой странице необходимо указать инициалы и фамилию автора (авторов), название статьи, полное название учреждения (учреждений), в котором выполнена работа, город, страна. Обязательно следует указать, в каком учреждении работает каждый из авторов.

Редакция оставляет за собой право при необходимости сокращать, проводить корректцию текста и оформления статьи без уведомления авторов.

Правила оформления научных статей.

Оригинальные статьи должны иметь следующие разделы: краткое введение, материал и методы исследования, результаты исследования и обсуждение, заключение или выводы.

Случаи из практики должны иметь следующие разделы: введение/актуальность проблемы, данные истории болезни, данные клинического, лабораторного и лучевого обследования пациента, обсуждение полученных результатов, заключение.

Для написания оригинальных статей используются стандарты CONSORT,

систематических обзоров и мета-анализов – стандарты PRISMA.

Рекомендуется воспользоваться учебным пособием Н.Г. Поповой, Н.Н Коптяевой «Академическое письмо: статьи IMRAD» (Попова Н.Г., Коптяева Н.Н. Академическое письмо: статьи IMRAD. Учебное пособие для аспирантов и научных сотрудников естественнонаучных специальностей. Екатеринбург: ИФиП УрО РАН, 2015. 160 с.).

Титульная страница:

На русском языке: заглавие статьи; инициалы и фамилии авторов; принадлежность автора к соответствующему учреждению; полное название учреждений, из которых вышла работа.

На английском языке: заглавие статьи; инициалы и фамилии авторов; принадлежность автора к соответствующему учреждению; полное название учреждений, из которых вышла работа.

Для первого автора необходимо дополнительно указать телефон; e-mail для обратной связи

Структурированное резюме на русском и английском языках, для оригинальных статей и случаев из практики, построенное СТРОГО по схеме:

Цель исследования.
Материал и методы.
Результаты.
Обсуждение.
Выводы/Заключение.

Подзаголовки резюме выделяются жирным шрифтом. Для обзорных статей строгая структура резюме не обязательна.

Резюме должно сопровождаться ключевыми словами (не менее трех). **Объем текста авторского резюме не должно превышать 250 слов.**

Ключевые слова через запятую на русском и английском языках.

При выборе ключевых слов рекомендуется руководствоваться словарем ключевых слов MeSH.

Авторам следует пользоваться современной русскоязычной научной терминологией и не употреблять «кальки» терминов, транскрибированных с иностранных слов. Сокращение слов и названий (не более 3), кроме общепринятых сокращений мер, физических и математических величин и терминов, допускается только с первоначальным указанием полного названия. Узкоспециальные термины должны быть расшифрованы.

Содержание оригинальной статьи.
Введение.
Цель исследования.
Материал и методы.
Результаты.
Обсуждение.
Выводы/Заключение.
Список литературы.
Содержание случаев из практики.
Введение/Актуальность проблемы.
Данные истории болезни.
Данные клинического, лабораторного и лучевого обследования.
Обсуждение.
Заключение.
Список литературы.

Статья должна быть тщательно выверена автором. В математических формулах необходимо четко разметить все элементы: латинские и греческие буквы, надстрочные и подстрочные индексы, прописные и строчные буквы, сходные по написанию буквы и цифры.

Список составляют по правилам оформления пристатейных списков литературы (библиография) для авторов с учетом «Единых требований к рукописям, представляемым в биомедицинские журналы» Международного комитета редакторов медицинских журналов (Uniform Requirements for Manuscripts Submitted to Biomedical Journals).

Библиографические ссылки должны быть пронумерованы, в тексте они даются в скобках в соответствии со списком литературы.

Автор несет полную ответственность за точность данных списка литературы.

Ссылки на рефераты и авторефераты не признаются международным сообществом, поэтому давать их не следует.

Таблицы должны содержать обобщенные и статистически обработанные данные. Каждая таблица должна иметь номер и заголовок. Единицы измерения даются в системе СИ.

Иллюстративный материал (фотографии, рисунки, схемы, диаграммы) прилагается **по тексту** и **отдельным файлом**.

Подрисуночные подписи.

После каждого рисунка необходимо указывать **подрисуночные подписи на русском и английском языках.**

Пример. Рис. 1. Метод исследования, проекции. Область исследования. Краткое описание рисунка.

Fig. 1. Method, reconstractions. Area of interest. Description.

В подписях к микрофотографиям необходимо указать метод окраски и увеличение.

Фотографии должны быть предоставлены в оригинальном виде без применения ретуши и цветокоррекции.

Изображения должны быть представлены в форматах TIFF, JPG (самого высокого качества).

Размер снимка должен быть не менее 1500*1500 пикселей.

Объект съемки должен быть в фокусе.

Ответственность авторов.

Автор обязательно подписывает статью. Коллективная статья должна быть подписана всеми авторами. Ставя под статьей свою подпись, автор тем самым передает редакции право на ее издание, гарантирует ее оригинальность и удостоверяет, что ни сама статья, ни рисунки к ней не были опубликованы ранее и не посланы для публикации в другие издания.

При определении авторства рекомендуется руководствоваться критериями ICJME.

Автор должен иметь точную и полную информацию по исследованию, описанному в статье, которая может быть представлена по запросу.

Автор не имеет право представлять одну статью на публикацию в нескольких научных изданиях. В случае использования в статье информации, которая была ранее опубликована, автор обязан указать источник и автора цитируемой информации. Кроме того, автор обязан предоставить редактору копию цитируемой статьи.

Автору необходимо подтвердить, что его статья оригинальна, и указать источники цитируемой информации, при наличии таковой, для получения разрешения ссылки на работы других авторов.

Автор несет ответственность за соблюдение национальных и местных законов при проведении исследований с участием людей и животных.

Автор должен получить разрешение на публикацию от человека (людей), который принимал участие в исследовании, и соблюдать конфиденциальность.

Необходимо заявить о наличии или отсутствии потенциального конфликта интересов (например, конкурирующие интересы, которые, по мнению автора, могут иметь прямое или опосредованное влияние на публикационный процесс) (см. рекомендации ICJME).

При идентификации значительной ошибки в публикации автор обязан незамедлительно сообщить об этом редактору. На протяжении всего процесса публикации автор обязан сотрудничать с редактором и издателем, добавляя, убавляя и исправляя статью, в случае необходимости. При выявлении значительной ошибки, неточности данных и др. после публикации редакция оставляет за собой право изъять опубликованную статью.

Автор полностью берет на себя ответственность за возможный плагиат текста, рисунков и др. Любое нарушение авторских прав будет рассмотрено согласно алгоритму COPE.

При рассмотрении полученных авторских материалов Редакция руководствуется «Едиными требованиями к рукописям, представляемым в биомедицинские журналы» (Intern. committee of medical journal editors. Uniform requirements for manuscripts submitted to biomedical journals // Ann. Intern. Med. 1997; 126: 36–47), принципами EASE и «Singapore Statement on Research Integrity».

Авторам рекомендуется предоставлять ссылку на свой цифровой профиль в ORCID.

Статьи, представленные с нарушением правил оформления, не рассматриваются.

Корректура авторам не высылается.

Правила оформления пристатейных списков литературы.

Правила оформления пристатейных списков литературы (библиография) для авторов составлены с учетом "Единых требований к рукописям, представляемым в биомедицинские журналы" Международного комитета редакторов медицинских журналов (Uniform Requirements for Manuscripts Submitted to Biomedical Journals).

Правильное описание используемых источников в списках литературы является залогом того, что цитируемая публикация будет учтена при оценке научной деятельности ее авторов и организаций, где они работают.

Библиографическое описание отечественных журналов полное, иностранные должны соответствовать стилю PubMed или MEDLINE.

Порядок составления списка: 1) автор(ы) книги или статьи (при авторском коллективе до 6 человек включительно упоминаются все, при больших авторских коллективах -- 6 первых авторов "и др.", в иностранных -- "et al."); 2) если в качестве авторов книг выступают редакторы, после фамилии следует ставить "ред.", в иностранных "ed."; 3) название книги и статьи; 4) выходные данные.

Образец списка литературы (состоит из двух частей):

Литература

1. Tasali N., Cubuk R., Sinanoğlu O., Sahin K., Saydam B. MRI in Stress Urinary Incontinence Endovaginal MRI With an Intracavitary Coil and Dynamic Pelvic MRI. Urology Journal. 2012; 9 (1): 397□404.

2. Тупикина Н.В., Касян Г.Р., Гвоздев М.Ю., Баринова М.Н., Пушкарь Д.Ю. Недержание мочи при напряжении после хирургического лечения пролапса тазовых органов. Экспериментальная и клиническая урология. 2014; 2: 98-102.

3. Баринова М.Н., Солопова А.Е., Гвоздев М.Ю., Годунов Б.Н., Терновой С.К. Магнитно-резонансная томография при стрессовом недержании мочи. Акушерство, гинекология, репродуктология. 2015; 9 (1): 43-52.

References

1. Tasali N., Cubuk R., Sinanoğlu O., Sahin K., Saydam B. MRI in Stress Urinary Incontinence Endovaginal MRI With an Intracavitary Coil and Dynamic Pelvic MRI. Urology Journal. 2012; 9 (1): 397-404.

2. Tupikina N.V., Kasyan G.R., Gvozdev M.Yu., Barinova M.N., Pushkar' D.Yu. Stress incontinence after surgery for pelvic organ prolapse. Experimental and clinical urology. 2014; 2: 98-102 (in Russian).

3. Barinova M.N., Solopova A.E., Gvozdev M.Yu., Godunov B.N., Ternovoy S.K. Magnetic Resonance Imaging for Stress Urinary Incontinence. Obstetrics, gynecology, reproductology. 2015; 9 (1): 43-52 (in Russian).

Оформление книг, монографий, сборников:

Юдин Л.А., Кондрашин С.А. Лучевая диагностика заболеваний слюнных желез. Москва, Видар, 1995. 120 с.

Yudin L.A., Kondrashin S.A. Radiology of the salivary glands diseases. Moscow, Vidar, 1995. 120 p. (in Russian).

Оформление статьи с DOI:

McHugh K., Disini L. Commentary: for the children's sake, avoid non-contrast CT. Cancer Imaging. 2011; 1 (11): 16–18. DOI: 10.1102/1470–7330.2011.0003

Оформление интернет-ресурса:

Chronic respiratory disease (2015). Available at: http://www.who.int/respiratory/other/Pulmonary_hypertension/ru/ (accessed 7 February 2014) (in Russian).

.

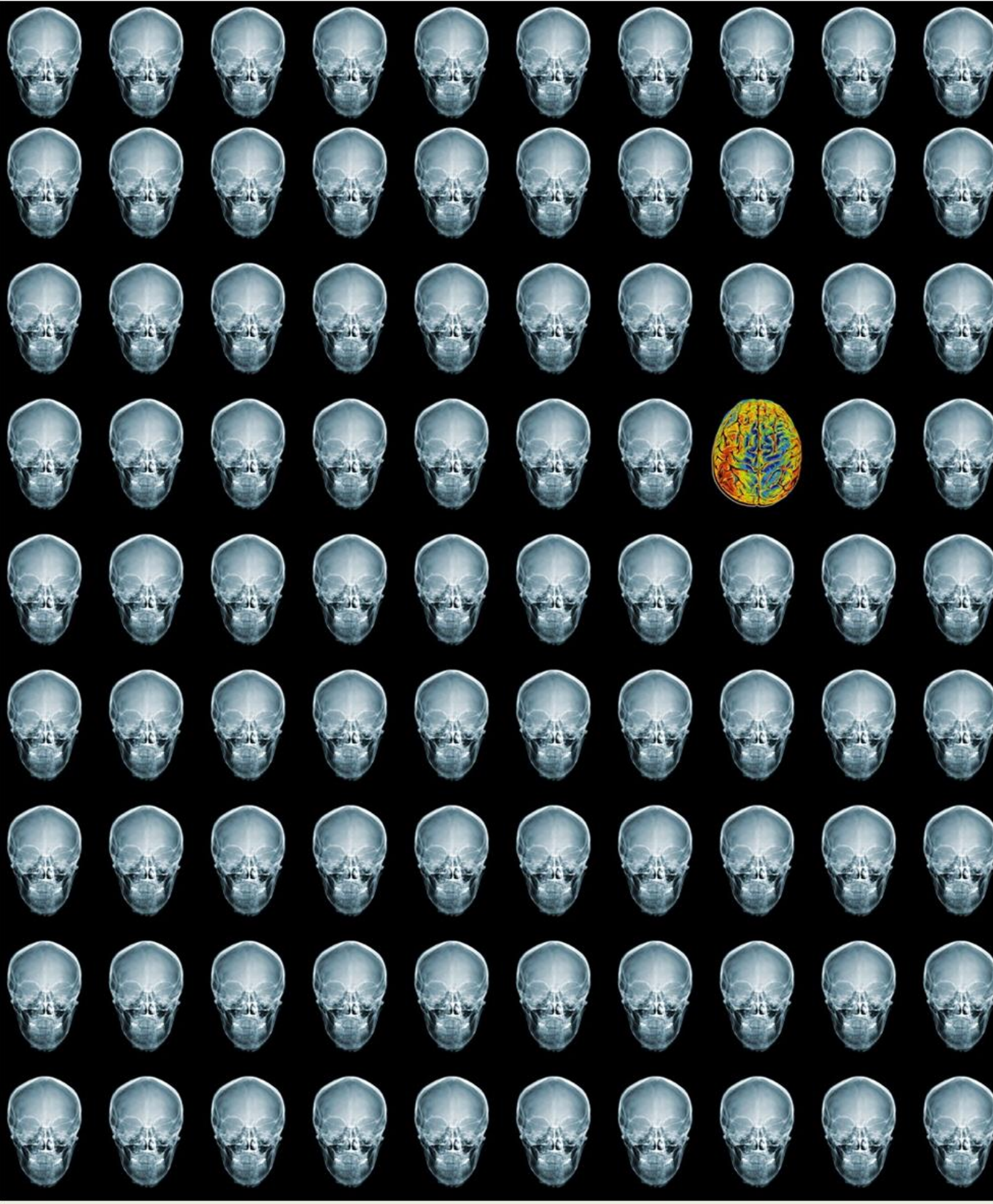

REJR

Том 9. № 4. 2019 год.