ОРИГИНАЛЬНАЯ СТАТЬЯ

ЭФФЕКТИВНОСТЬ ЛУЧЕВЫХ МЕТОДОВ ДИАГНОСТИКИ ПРИ ТРАНСТОРАКАЛЬНОЙ АСПИРАЦИОННОЙ БИОПСИИ И ЛАЗЕРНОЙ ФЛУОРЕСЦЕНТНОЙ СПЕКТРОСКОПИИ В ДИФФЕРЕНЦИАЛЬНОЙ ДИАГНОСТИКЕ ЗАБОЛЕВАНИЙ ЛЕГКИХ

Павлов Ю.В., Рыбин В.К., Карпова Р.В., Серова Н.С., Шехтер А.И., Шилова М.В.

ФГАОУ ВО Первый МГМУ им. И.М. Сеченова Минздрава России (Сеченовский Университет). г. Москва, Россия.

Цель исследования. Сравнить диагностическую ценность и проанализировать осложнения при трансторакальной аспирационной биопсии под контролем рентгеноскопии и УЗИ больных с подозрением на периферический рак легкого, использовать лазерную флуоресцентную спектроскопию для диагностики периферического рака легкого.

Материалы и методы. В Факультетской хирургической клинике им. Н.Н. Бурденко Первого МГМУ им. И.М. Сеченова (Сеченовский Университет) был проведен анализ группы пациентов (n=356, 100%) с периферическими образованиями легких, которым была выполнена трансторакальная биопсия под контролем рентгеноскопии, второй группе пациентов (n=60, 100%) с аналогичной патологией выполнена трансторакальная биопсия под контролем УЗИ, 20 больным (33,3%) выполнена оптическая спектроскропия периферических образований легких под контролем УЗИ.

Результаты. У 67 (18,8%) больных после трансторакальной асприрационной биопсии периферических образований легких под контролем рентгеноскопии развились осложнения: пневмоторакс, кровохаркание, гнойный плеврит. У 60 больных (100%) с аналогичной патологией при пункции образований под контролем УЗИ осложнений не было выявлено. У 20 больных (33,3%) с подозрением на периферический рак успешно применена лазерная флуоресцентная спектроскопия.

Вывод. Трансторакальная аспирационная биопсия опухолей легких под контролем УЗИ обладает преимуществом перед традиционной методикой: точно локализует опухоль в легком, выявляет кратчайшее расстояние между патологическим образованием и УЗИ датчиком с насадкой для пункции. Немаловажное значение имеет отсутствие лучевой нагрузки, возможность выполнения процедуры у больных в тяжелом состоянии, метод прост, безопасен, экономически выгоден.

Ключевые слова: периферический рак, пункционная биопсия, рентгенография и УЗИ, оптическая спектроскопия.

Контактный автор: Павлов Ю.В., e-mail: chaika57@mail.ru

Для цитирования: Павлов Ю.В., Рыбин В.К., Карпова Р.В., Серова Н.С., Шехтер А.И., Шилова М.В. Эффективность лучевых методов диагностики при трансторакальной аспирационной биопсии и лазерной флуоресцентной спектроскопии в дифференциальной диагностике заболеваний легких. REJR 2020; 10(1):74-82. DOI:10.21569/2222-7415-2020-10-1-74-82.

Статья получена: **25.02.20** **Статья принята:** **15.03.20**

EFFICIENCY OF RADIOLOGY DIAGNOSTIC METHODS IN TRANSTORACRAL ASPIRATION BIOPSY AND LASER FLUORESCENCE SPECTROSCOPY IN DIFFERENTIAL DIAGNOSIS OF PULMONARY DISEASES

Pavlov Yu.V., Rybin V.K., Karpova R.V., Serova N.S., Shekhter A.I., Shilova M.V.

Sechenov University. Moscow, Russia.

Purpose. To compare the diagnostic value and analyze the complications of a transthoracic aspiration biopsy under the control of fluoroscopy and ultrasound in patients with suspected peripheral lung cancer, usage of laser fluorescence spectroscopy to diagnose peripheral lung cancer.

Materials and methods. In the N.N. Burdenko Faculty surgical clinic of Sechenov University a group of 356 patients (100%) with peripheral lung masses were investigated who underwent transthoracic biopsy under the fluoroscopy control, the second group of 60 patients (100%) with a similar pathology underwent transthoracic biopsy under ultrasound control, 20 patients (33,3%) underwent optical spectroscopy of peripheral lung masses under ultrasound control.

Results. A total of 67 patients (18,8%) after a transthoracic aspiration biopsy of peripheral lung masses under the fluoroscopy control developed complications: pneumothorax, hemoptysis, purulent pleuritis. In 60 patients (100%) with similar pathology, there were no complications recorded during masses puncture under the ultrasound control. In 20 patients (33,3%) with suspected peripheral cancer, laser fluorescence spectroscopy was successfully applied.

Conclusion. An ultrasound-controlled transthoracic aspiration biopsy of lung tumors has an advantage over the traditional technique: it accurately localizes the tumor in the lung, reveals the shortest distance between the pathological mass and the ultrasound probe with a puncture nozzle. Equally important is the absence of radiation exposure, the ability to perform the procedure in patients with serious condition, the method is simple, safe, cost effective.

Keywords: peripheral cancer, puncture biopsy, radiography and ultrasound, optical spectroscopy.

Corresponding author: Pavlov Yu.V., e-mail: chaika57@mail.ru

For citation: Pavlov Yu.V., Rybin V.K., Karpova R.V., Serova N.S., Shekhter A.I., Shilova M.V. Efficiency of radiology diagnostic methods in transtoracral aspiration biopsy and laser fluorescence spectroscopy in differential diagnosis of pulmonary diseases. REJR 2020; 10(1):74-82. DOI:10.21569/2222-7415-2020-10-1-74-82.

.

Received: **25.02.20** **Accepted:** **15.03.20**

Ежегодно в России заболевают раком легкого свыше 63000 человек, в том числе свыше 53000 мужчин. У более 20000 пациентов (34,2%) рак легкого выявляется в IV стадии заболевания [4, 8, 10, 12, 14].

Трудности точной диагностики очаговых образований легких хорошо известны – дифференциальную диагностику чаще всего приходится проводить между периферическим раком, доброкачественной опухолью (гамартохондрома т.д.), туберкуломой, саркоидозом, метастатическими поражениями легкого [1, 2, 4, 6, 12, 13, 15, 18].

По нашему мнению, методом дооперационного обследования больных с периферическими образованиями легких, имеющим высокую диагностическую ценность, является трансторакальная аспирационная биопсия под контролем лучевых методов диагностики. При трансторакальной аспирационной биопсии пункция производится тонкими иглами с мандреном, материал аспирируется в шприц, выдувается на стекло с последующим цитологическим исследованием пункта.

Среди осложнений трансторакальной аспирационной биопсии наиболее часто встречается пневмоторакс, кровотечения, воздушная эмболия [1, 2, 8, 10, 11, 13-17].

Нами проведен анализ 356 больных (100%), находившихся на лечении в Факультетской хирургической клинике им. Н.Н. Бурденко Первого МГМУ им. И.М. Сеченова (Сеченовский Университет).

У 192 (53,9%) больных диагностирован периферический рак легкого, у 72 (20,2%) боль-

ных – доброкачественная опухоль легкого, у 53 (14,8%) – туберкулома, у 23 (6,4%) –абсцессы, у 16 (4,5%) – очаговый пневмосклероз.

Для морфологического подтверждения диагноза этим больным под контролем рентгеноскопии выполнялась трансторакальная аспирационная биопсия опухолей легких. При выполнении пункции использовалась следующая методика: после анализа рентгенограмм хирургом в рентгенологическом кабинете под контролем рентгеноскопии в прямой и боковой проекции намечалась точка пункции, соответствующая наименьшему расстоянию между опухолью и кожей. Использовались методики пункции одной или двумя биопсийными иглами.

Полученный клеточный материал направлялся на срочное цитологическое исследование. Через 30 минут после пункции проводилось контрольное рентгенологическое исследование грудной клетки. У 56 (15,7%) больных развился пневмоторакс, у 7 (1,9%) больных – кровохаркание, у 4 (1,1%) – гнойный плеврит. У 26 (7,3%) из 67 больных для лечения осложнений потребовалось дренирование плевральной полости.

также проанализированы 60 больных (100%) с опухолями и хроническими нагноительными заболеваниями легких, которым произведены трансторакальные аспирационные биопсии патологических образований легких под контролем УЗИ. Распределение больных по нозологическим формам представлено в таблице 1.

Абсолютными противопоказаниями к трансторакальной аспирационной биопсии являются, по нашему мнению, подозрения на паразитарную кисту легкого, сосудистую опухоль или аневризму. Относительные противопокозания – локализация патологического образования в толще легкого или в единственном легком. Результат биопсии оценивали как положительный при обнаружении в пунктате клеток, позволяющих поставить точный морфологический диагноз. К таким клеткам относятся клетки злокачественного образования, Пирогова-Лангханса, хондроциты и др.

60 больным (100%) выполнена трансторакальная аспирационная биопсия образований в легком под контролем УЗИ по оригинальной методике. Всем пациентам производили УЗИ исследование грудной клетки параллельно с обычной рентгенографией (включая компьютерную томографию на аппарате Tomoskan).

Таблица №1. Распределение больных по нозологическим формам.

Нозологические формы	Количество больных
Периферический рак легкого	27 (45%)
Туберкуломы	4 (6 6%)
Ограниченный пневмосклероз	7 (11,6%)
Доброкачественные опухоли	9 (15%)
Абсцессы	7 (11,6%)
Лимфогрануломатоз	1 (1,6%)
Миеломная болезнь	1 (1,6%)
Очаговая пневмония	3 (5%)
Лейомиоматоз легкого	1 (1,6%)
ВСЕГО	60 (100%)

Трансторакальная аспирационная биопсия под контролем компьютерной томографии тоже рассматривалась нами как интересный, но малоэффективный метод диагностики в силу того, что в отличие от рентгеноскопии процесс происходит не в реальном времени, а при установке томографом определённого среза и его фиксации. При этом малейшее движение больного при обезболивании места ввода пункционной иглы, прокалывание грудной стенки или дыхательные движения приведут к смещению патологического очага и достижению ложноположительного результата при пункции.

В ФХК им. Н.Н. Бурденко Первого МГМУ им. И.М. Сеченова (Сеченовского Университета)

УЗИ выполняли на аппаратах, работающих в реальном времени секторными датчиками с частотой 3,5 мГц, с помощью которых можно проводить как поперечное, так и продольное сканирование. Для получения наибольшей диагностической информации применяли полипозиционное исследование пациентов (на спине, на животе, на левом и правом боку, стоя и сидя); полученное изображение регистрировалось на термочувствительной бумаге, форматом 110х110 мм. Для оценки локализации и распространенности процесса в легком исследование проводили через межреберные промежутки, а при локализации про-

цесса в нижних отделах грудной клетки – через ткань печени (справа) и левую долю печени и селезенку (слева).

Для трансторакальной аспирационной биопсии легкого были использованы УЗ-аппараты, снабженные УЗ-датчиками – 3,3 мГц с приставкой для выполнения пунктирования или дренирования и иглы с мандреном, имеющие наружный диаметр 0,7-0,9 см и длину 15-20 см. При выборе места пункции, которая проводилась после анестезии межреберий растворами новокаина (0,5%, 1%) или лидокаина (2%), учитывали локализацию патологического очага в легком, его отношение к крупным легочным сосудам. Предпочтение отдавали доступам, при которых между кожей и очагом в легком создавалось кратчайшее расстояние.

Рис. 1 (Fig. 1)

Рис. 1. Эхограмма.

Трансторакальная аспирационная биопсия опухоли легкого (стрелка) под контролем УЗИ .

Fig. 1. Echogram.

Transthoracic aspiration biopsy of a lung tumor (arrow) under ultrasound control.

Манипуляцию начинали с "выведения" изображения на экран монитора, затем предлагали больному задержать дыхание и производили введение иглы в направлении патологического очага, когда конец иглы достигал субстрата в легком, мандрен извлекали и к канюле иглы присоединяли шприц – аспиратор. На Рис. 1 представлена эхограмма трансторакальной аспирационной биопсии под контролем УЗИ: четко видна субплеврально лежащая периферическая опухоль, пунктирной линией обозначена проекция иглы, введенной в опухоль.

Создав в шприце отрицательное давление, производили аспирацию клеточного материала из опухоли. В последующем шприц отсоединяли и иглу извлекали. Полученные материалы направляли на срочное цитологическое исследование гистологическом исследовании удаленной опухоли диагноз периферического рака легкого подтвержден гистологически. Анализ нашего материала показал, что с увеличением размеров пунктируемого образования возрастает возможность установки морфологического диагноза. Точность морфологической диагностики периферических образований легких была одинаковой при их расположении в правом и левом легком.

Минимальный размер опухоли легкого, которую удалось пунктировать под контролем УЗИ, составил 2,5 см. Ни в одном случае после трансторакальных аспирационных биопсий опухолей легких под контролем УЗИ мы не наблюдали осложнений (пневмоторакс, кровохаркание).

Из 60 больных (100%), которым производились трансторакальные аспирационные биопсии под контролем УЗИ, было оперировано 40 (66,6%) больных со злокачественными и доброкачественными опухолями легких. У этих больных результаты трансторакальной аспирационной биопсии опухолей легких были сопоставлены с результатами цитологического и гистологического исследования удаленной опухоли.

У 12 пациентов (20%) с доброкачественными опухолями легких результат трансторакальной аспирационной биопсии легких под контролем УЗИ совпал с результатами цитологического и гистологического исследования удаленной опухоли. У 3 пациентов (5%) с предполагаемым результатом (доброкачественная опухоль) отмечено расхождение результата с данными интраоперационного цитологического исследования опухоли, которое выявило злокачественный процесс в легком. Это обусловлено, по всей видимости, взятием цитологического материала при трансторакальной аспирационной биопсии из зоны некроза.

У 25 пациентов (41,6%) со злокачественными новообразованиями легких расхождений с данными послеоперационного гистологического исследования удаленных опухолей легких не было. Чувствительность трансторакальной аспирационной биопсии под контролем УЗИ составила – 92,5%, под контролем рентгеноскопии – 86%. Специфичность: под контролем УЗИ – 87%, под контролем рентгеноскопии – 80%.

Важное значение для профилактики осложнений после трансторакальной аспирационной биопсии имеет точное определение места, где опухоль прилежит к грудной стенке, так как УЗ-метод позволяет диагностировать

Таблица №2. Частота осложнений после трансторакальных аспирационных биопсий.

Количество пункций	Пневмоторакс	Кровохаркание	Плеврит
356 пункций под контролем рентгеноскопии	56 (15,7%)	7 (1,9)	4 (1,1%)
60 пункций под контролем УЗИ	0	0	0

только субплеврально лежащие опухоли легких. Большим преимуществом перед стандартным рентгенологическим исследованием в определении места пункции патологического образования обладает УЗИ.

Это преимущество обусловлено не только точной локализацией опухоли, но и возможностью изменения режима визуализации, что позволяет безопасно для пациента и персонала (нет лучевой нагрузки) неограниченное время выбирать кратчайшее расстояние между пунктируемым патологическим образованием в легком и грудной стенкой. Это дает возможность наиболее точно установить морфологический диагноз и предотвратить развитие осложнений (таблица 2).

Лазерная флуоресцентная спектроскопия периферических образований легких под контролем УЗИ.

В Факультетской хирургической клинике им. Н.Н. Бурденко Первого МГМУ им. И.М. Сеченова (Сеченовский Университет) был разработан и с успехом применяется в клинической практике новый метод диагностики злокачественных опухолей различных тканей – лазерная флуоресцентная спектроскопия [9].

В основе этого метода лежит регистрация фотонов, испускаемых атомами при переходе их из электронно-возбужденного состояния в обычное состояние, сопровождающееся процессом высвобождения квантов света. Возбуждение атомов наблюдается после поглощения ими квантов лазерного излучения. Этот процесс носит название флюоресценция.

Большинство тканей организма содержит химические соединения, способные флюоресцировать под действием света, т.е. обладает аутофлуоресценцией. Спектры аутофлуоресценции нормальных и опухолевых тканей отличаются, т.к. в опухолях избыточно накапливаются эндогенные порфирины. На этом положении основана оптическая спектроскопия злокачественных опухолей различных органов.

Оптическую спектроскопию производили с помощью оборудования, сконструированного на базе персонального компьютера типа "Notebook" фирмы Rover.

В комплект системы входят следующие компоненты:

1. Многоканальный лазерный спектральный анализатор последнего поколения "LESA 7" совместного производства объединения BioSpec" Россия и ЦЕНИ ИОФРАН, с программным обеспечением для работы в операционной среде Microsoft Windows 95-98. Прибор позволяет производить регистрацию спектра флюоресценции в диапазоне длин волн от 400 до 850 нм одновременно.

2. Источник лазерного излучения гелий-неоновый лазер, длина волны – 632,8 нм, номинальная мощность – 5 мВт.

3. Система специальных светофильтров для регистрации флюоресценции и рассеянного лазерного излучения одновременно в диапазоне от 660 до 750 нм.

4. Гибкий волоконно-оптический катетер диаметром 1,5 мм. Малый диаметр и гибкость позволяют вводить катетер в пункционный троакар или иглу для исследования различных органов.

Работу портативной спектроскопической системы можно представить следующим образом: свет от лазерного источника фокусируется на входной конец волоконно-оптического катетера и передается по нему к исследуемому объекту. Облучение последнего производится как при непосредственном контакте с ним катетера, так и на расстоянии (1-5 мм).

Проксимальный (выходной) конец катетера соединен со спектральным анализатором. Последний вместе с электронным блоком для сбора данных смонтирован на плате компьютера типа "Notebook". Принимаемый системой сигнал подвергается аналого-цифровому преобразованию, передается в оперативную память компьютера и отображается на дисплее в реальном масштабе времени в виде кривой. Результатом исследования при оптической спектроскопии является кривая аутофлюоресценции, которая представляет собой графическую зависимость интенсивности аутофлюоресценции от длины волны, возбуждающего ее лазерного излучения.

Для выполнения оптической спектроскопии образований легких под контролем УЗИ

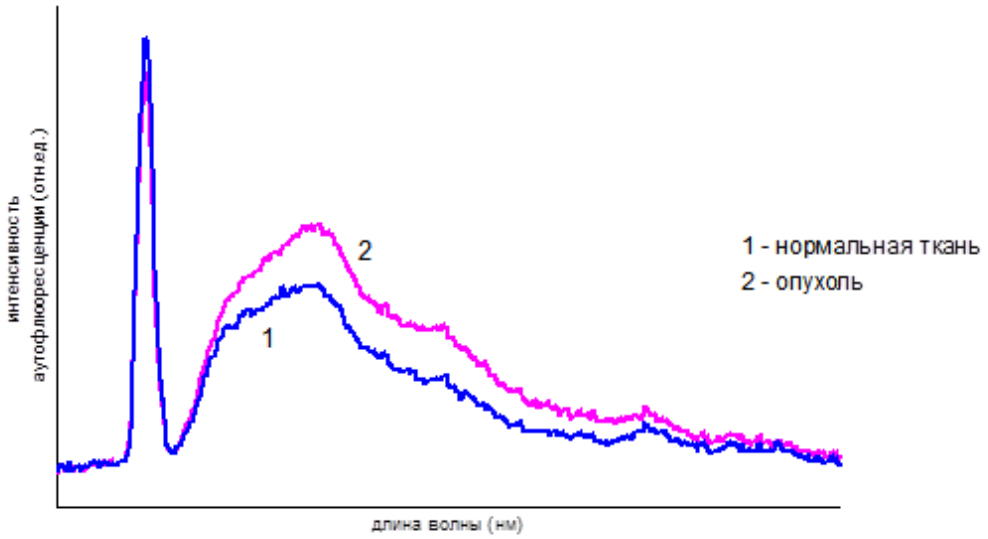

Рис. 2 (Fig. 2)

Рис. 2 Диаграмма.

Спектр аутофлюоресценции, характерный для доброкачественных образований легких.

Fig. 2. Diagram.

The autofluorescence spectrum characteristic of benign lung mass.

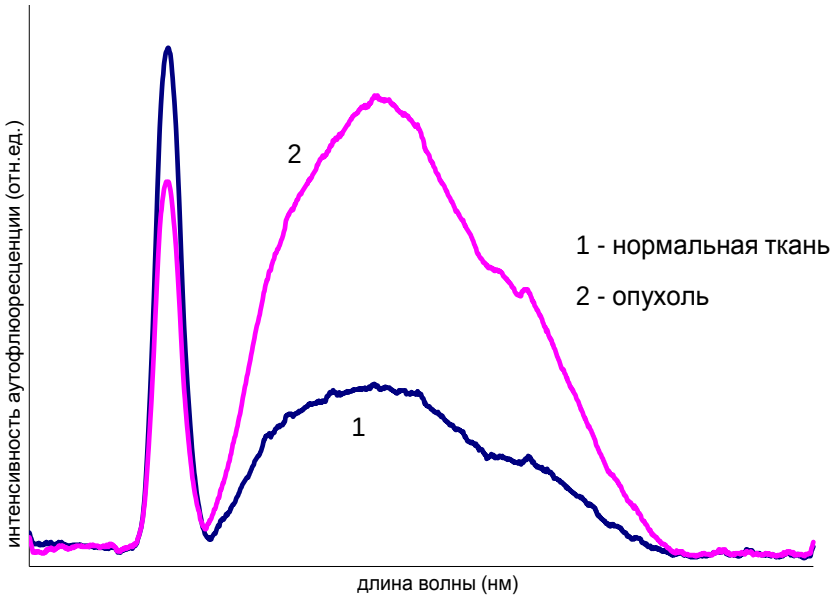

Рис. 3 (Fig. 3)

Рис. 3 Диаграмма.

Спектр флюоресценции, характерный для злокачественной опухоли легких.

Fig. 3. Diagram.

The fluorescence spectrum characteristic of lung cancer.

использовались аппараты, работающие в реальном времени с секторными датчиками с частотой 3,5 мГц и портативная спектроскопическая система.

Оптическая спектроскопия образований легких происходила по следующей схеме: первым этапом производилась трансторакальная аспирационная биопсия образований в легких под контролем УЗИ для получения цитологического материала. После окончания трансторакальной аспирационной биопсии биопсийную иглу извлекали из образования в легком и приступали непосредственно к оптической биопсии. Для этого производили дополнительную анестезию мягких тканей растворами новокаина (0,5%, 1%) или лидокаина (2%).

Манипуляцию начинали с "выведения" изображения опухоли на экран монитора, в последующем производили введение троакара с металлическим проводником внутри к поверхности предполагаемой опухоли. Внутренний диаметр троакара – 4-5мм. Металлический проводник извлекали и в просвет троакара вводили гибкий катетер (D - 3мм), по которому проводилось оптическое волокно. Производилось измерение спектра опухоли, процедура заканчивалась измерением спектра нормальной ткани (межреберной мышцы). Обработка полученных данных производилась в течение 3-4 минут с использованием специальной компьютерной программы.

В ФХК им. Н.Н. Бурденко Первого МГМУ им. И.М. Сеченова (Сеченовский Университет) лазерная флуоресцентная спектроскопия была выполнена 20 больным (33,3%) со злокачественными и доброкачественными заболеваниями легких.

Результаты дооперационной оптической спектроскопии сравнивали с результатами, полученными при трансторакальной аспирационной биопсии, и окончательным гистологическим исследованием (у оперированных больных). У 8 пациентов (13,3%) с доброкачественными образованиями легких расхождений с цитологическим или гистологическим исследованием удаленной опухоли не было. У 8 из 12 пациентов (13,3%) со злокачественными новообразованиями легких результат спектроскопии совпал с результатами цитологического или гистологического исследования удаленной опухоли.

У 4 больных (6,6%) со злокачественными опухолями легких отмечено расхождение результата, возможно обусловленное тем, что лазерная флуоресцентная спектросокопия являлась еще технически несовершенным методом диагностики и требовала дальнейшего развития. Чувствительность метода составила – 80%, специфичность – 67%. Осложнений во время проведения оптической спектроскопии под контролем УЗИ не было.

Таким образом, трансторакальная аспирационная биопсия опухолей легких под контролем УЗИ обладает преимуществом перед традиционной методикой: точно локализует опухоль в легком, выявляет кратчайшее расстояние между патологическим образованием и УЗ-датчиком с насадкой для пункции. Немаловажное значение имеет отсутствие лучевой нагрузки, возможность выполнения процедуры у больных в тяжелом состоянии. Метод прост, безопасен, экономически выгоден.

Оптическая спектроскопия образований легких под контролем УЗИ с применением гелий-неонового лазера и спектрального анализатора позволяет проводить экспресс-диагностику доброкачественных и злокачественных заболеваний легких в предоперационном периоде. Используя данную методику можно уточнять морфологический характер поражения легкого и на основании этого выбрать оптимальный метод лечения больного.

Источник финансирования и конфликт интересов.

Авторы данной статьи подтвердили отсутствие финансовой поддержки исследования и конфликта интересов, о которых необходимо сообщить.

Список Литературы:

1. Аблицов Ю.А. Сравнительная оценка инвазивных методов исследования в дифференциальной диагностике шаровидных образований легких. Канд. Дисс. М, 1989. С. 57-72, 110-112.

2. Вагнер Р.И., Барчук А.С., Лемехов В.Г. и др. Роль трансторакальной пункции в диагностике рака легкого. Вопросы онкологии. 1979; 5: 112.

3. Гиллер Д.Б., Садовникова С.С., Папков А.В. ВАТС большие резекции в хирургии туберкулеза. Первая международная конференция по торакоабдоминальной хирургии. М., 2008. 265 с.

4. Клименко В.Н., Барчук А.С., Лемехов В.Г. и др. Видеоторакоскопия в лечении одиночных округлых образований легких. Малоинвазивная хирургия. 2014; 2: 114–7.

5. Мартель И.И., Гиллер Д.Б., Огай И.В. и др. Видиоассистент – торакоскопические (ВАТС) операции в хирургическом лечении туберкулеза органов дыхания у детей и подростков. Межд. конф. по торакоабдоминальной хирургии. М., 2008. 289 с.

6.Матвеев В.Ю., Хасанов Р.М., Галков Е.М. Использование видеоторакоскопии в диагностике и лечении больных с заболеваниями легких и плевры. Межд. конф. по торакоабдоминальной хирургии. М., 2008. 288 с.

7. Мотус И.Я., Неретин А.В. Малоинвазивные оперативные доступы в хирургии легких, средостения и плевры. Межд. конф. по торакоабдоминальной хирургии. М., 2008. 300.

8. Мерабишвили В.М., Дятченко О.Т. Статистика рака легкого (заболеваемость, смертность, выживаемость).

Практическая онкология, 2000.
9. Павлов Ю.В., Аблицов Ю.А., Озеров С.К., Рыбин В.К., Аблицов А.Ю., Лощенов В.Б. Способ дифференциальной диагностики шаровидных образований легких. Патент на изобретение: RU 2161910 C1 от 20.01.2001.
10. Перельман М.И., Ефимов Б.И., Бирюков Ю.В. Трудности и ошибки в диагностике и лечении доброкачественных бронхолегочных опухолей. Грудная хирургия. 1972; 3: 72-76.
11. Трахтенберг А.Х., Чиссов В.И. Клиническая онкопульмонология. М., Медицина, 2000. С. 136, 142.
12. Трахтенберг А.Х., Пикин О.В., Колбанов К.И. и др. Видеоторакоскопия в диагностике и лечении метастатического поражения легких. I Межд. конф. по торакоабдоминальной хирургии. М., 2008. 295 с.
13. Тюрин И.Е. Одиночные очаги в легких: возможности лучевой диагностики. Пульмонология и аллергология. 2008; 2: 15–22.
14. Харченко В.П., Кузьмин И.В. Рак легкого. М., Медицина, 1994. С. 145.
15. Щеткина И.Н., Плаксин С.А., Саблин Е.Е. Малоинвазивные операции при заболеваниях органов грудной полости. Межд. конф. по торакоабдоминальной хирургии. М., 2008. 323 с.
16. Kondo D., Yamada K., Kitayama Y. et al. Peripheral lung adenocarcinomas: 10 mm or less in diameter. Ann. Thorac. Surg. 2003; 76 (2): 350–5.
17. Александрова К.А., Серова Н.С.
Лучевые методы оценки очаговых заболеваний легких
Российский электронный журнал лучевой диагностики. 2016; 6 (4): 109-116.
18. Mun M., Kohno T. Efficacy of thoracoscopic resection for multifocal bronchioloalveolar carcinoma showing pure ground-glass opacities of 20 mm or less in diameter. Department of Thoracic Surgery, Toranomon Hospital, Tokyo, Japan. J. Thorac. Cardiovasc. Surg. 2007; 134 (4): 877–82.
19. Ishikawa H., Koizumi N., Naito M. et al. High-resolution CT findings of pulmonary atypical adenomatous hyperplasia of 5 mm or less in diameter Division of Radiation Oncology, Division of Cellular and Molecular Pathology, Graduate School of Medical and Dental Science, Niigata University. Hospital, Niigata, Japan. Nippon Igaku Hoshasen Gakkai Zasshi. 2003; 63 (6): 311–5.
20. Гиллер Д.Б., Ратобыльский Г.В., Никитин М.М., Короев В.В., Фролова О.П., Шехтер А.И., Отс О.Н., Григорьев Ю.Г., Лавров В.Н.
Лучевые методы исследования в диагностике, оценке объема резекции легкого, планировании торакопластики и контроле эффективности хирургического лечения распространенного деструктивного туберкулеза органов дыхания с множественной лекарственной устойчивостью (МЛУ)
Российский электронный журнал лучевой диагностики. 2018; 8 (3): 249-258.
.

References:

1. Ablitsov Yu.A. Comparative evaluation of invasive research methods in the differential diagnosis of spherical lung formations. Cand. Diss. M, 1989. P. 57-72, 110-112 (in Russian).
2. Wagner R.I., Barchuk A.S., Lemekhov V.G. et al. The role of transthoracic puncture in the diagnosis of lung cancer. Oncology issues. 1979; 5: 112 (in Russian).
3. Giller DB, Sadovnikova SS, Papkov A.V. VATS large resections in tuberculosis surgery. The first international conference on thoracoabdominal surgery. M., 2008. 265 p. (in Russian).
4. Klimenko V.N., Barchuk A.S., Lemekhov V.G. and other Video thoracoscopy in the treatment of single rounded pulmonary formations. Minimally invasive surgery. 2014; 2: 114–7 (in Russian).
5. Martel II, Giller DB, Ohay I.V. etc. Vidioassistant - thoracoscopic (BATS) operations in the surgical treatment of respiratory tuberculosis in children and adolescents. Int. conf. on thoracoabdominal surgery. M., 2008. 288 p. (in Russian).
6. Matveev V.Yu., Khasanov R.M., Galkov E.M. The use of video thoracoscopy in the diagnosis and treatment of patients with diseases of the lungs and pleura. Int. conf. on thoracoabdominal surgery. M., 2008. 288 p. (in Russian).
7. Motus I.Ya., Neretin A.V. Minimally invasive surgical approaches in surgery of the lungs, mediastinum and pleura. Int. conf. on thoracoabdominal surgery. M., 2008. 300 p. (in Russian).
8. Merabishvili V.M., Dyatchenko O.T. Lung cancer statistics (incidence, mortality, survival). Practical Oncology, 2000 (in Russian).
9. Pavlov Yu.V., Ablitsov Yu.A., Ozerov S.K., Rybin V.K., Ablitsov A.Yu., Loshchenov V.B. A method for differential diagnosis of spherical lung formations. Patent for invention: RU 2161910 C1 dated January 20, 2001 (in Russian).
10. Perelman M.I., Efimov B.I., Biryukov Yu.V. Difficulties and errors in the diagnosis and treatment of benign bronchopulmonary tumors. Breast surgery. 1972; 3: 72-76.
11. Trakhtenberg A.Kh., Chissov V.I. Clinical oncopulmonology. M., Medicine, 2000. P. 136, 142 (in Russian).
12. Trakhtenberg A.Kh., Pikin O.V., Kolbanov K.I. and other Videothoracoscopy in the diagnosis and treatment of metastatic lung disease. I Int. conf. on thoracoabdominal surgery. M., 2008. 295 p. (in Russian).
13. Tyurin I.E. Single foci in the lungs: the possibilities of radiation diagnosis. Pulmonology and allergology. 2008; 2: 15-22 (in Russian).
14. Kharchenko V.P., Kuzmin I.V. Lung cancer. M., Medicine, 1994. P. 145 (in Russian).
15. Shchetkina I.N., Plaksin S.A., Sablin E.E. Minimally invasive surgery for diseases of the chest cavity. Between conf. on thoracoabdominal surgery. M., 2008. 332 p. (in Russian).
16. Kondo D., Yamada K., Kitayama Y. et al. Peripheral lung adenocarcinomas: 10 mm or less in diameter. Ann. Thorac. Surg. 2003; 76 (2): 350–5.
17. Alexandrova K.A., Serova N.S.Radiation methods for assessing focal lung diseases. Russian electronic journal of radiation diagnostics. 2016; 6 (4): 109-116 (in Russian).
18. Mun M., Kohno T. Efficacy of thoracoscopic resection for multifocal bronchioloalveolar carcinoma showing pure ground-glass opacities of 20 mm or less in diameter. Department of Thoracic Surgery, Toranomon Hospital, Tokyo, Japan. J. Thorac. Cardiovasc. Surg. 2007; 134 (4): 877–82.
19. Ishikawa H., Koizumi N., Naito M. et al. High-resolution CT findings of pulmonary atypical adenomatous hyperplasia of 5 mm or less in diameter Division of Radiation Oncology, Division of Cellular and Molecular Pathology, Graduate School of Medical

and Dental Science, Niigata University. Hospital, Niigata, Japan. Nippon Igaku Hoshasen Gakkai Zasshi. 2003; 63 (6): 311–5.

20. Giller D.B., Ratobylsky G.V., Nikitin M.M., Koroev V.V., Frolova O.P., Shekhter A.I., Ots O.N., Grigoriev Yu.G., Lavrov V.N. Radiation research methods in the diagnosis, assessment of lung resection volume, planning of thoracoplasty and monitoring the effectiveness of surgical treatment of widespread multi-drug-resistant respiratory tuberculosis of the respiratory system (MDR). Russian electronic journal of radiation diagnostics. 2018; 8 (3): 249-258 (in Russian).