www.rejr.ru

ISSN 2222-7415

REJR

Russian Electronic Journal of Radiology
Российский Электронный Журнал Лучевой Диагностики

Том 1. № 4. 2011 год.

REJR

Российский Электронный Журнал Лучевой Диагностики
Russian Electronic Journal of Radiology (REJR)
Том 1. №4. 2011 год.

Администрация
Главный администратор:
М.С. Кеслер
Технический редактор:
К.А. Харламов
Верстка:
А.А. Лисавин
Редактор перевода:
А.Е. Солопова
Помощник редактора перевода:
К.А. Лесько
Видеоредактор:
Д.А. Гурциев

Адрес журнала:
www.rejr.ru
Почта журнала:
rejr@rejr.ru
(Все материалы - лекции, статьи и пр. присылать только на этот адрес)

Техническая поддержка:
admin@rejr.ru

REJR *– рецензируемое научное электронное периодическое издание по лучевой диагностике*

Периодичность издания 4 раза в год.

Языки: русский и английский

Журнал зарегистрирован в Федеральной службе по надзору за соблюдением законодательства в сфере массовых коммуникаций и охране культурного наследия
Регистрационный номер:
Эл №ФС77-44003
от 01 марта 2011 г.

ISSN 2222-7415

Все статьи в журнале рецензируются

Дизайн логотипа, сайта, обложки:
М.С. Кеслер
Mikhail Kesler Design
www.kezz.ru

Редакционная коллегия:
Главный редактор:
Академик РАМН, профессор **С.К. Терновой** (Москва)

Заместители главного редактора:
Профессор **Бахтиозин Р.Ф.** (Москва)
Профессор **Шехтер А.И.** (Москва)
Ответственный редактор:
Д.м.н. **Серова Н.С.** (Москва)

Профессор **Абдураимов А.Б.** (Москва)
Профессор **Вишнякова М.В.** (Москва)
Член-корр. РАМН, профессор **Глыбочко П.В.** (Москва)
Профессор **Домбровский В.И.** (Ростов-на-Дону)
Профессор **Карлова Н.А.** (Санкт-Петербург)
Профессор **Лаптев В.Я.** (Новосибирск)
Профессор **Рогожин В.А.** (Киев, Украина)

Редакционный совет:
Академик РАМН, профессор **Адамян Л.В.** (Москва)
Академик РАМН, профессор **Акчурин Р.С.** (Москва)
Член-корр. РАМН, профессор **Алекян Б.Г.** (Москва)
Профессор **Амосов В.И.** (Санкт- Петербург)
Профессор **Аржанцев А.П.** (Москва)
Академик РАМН, профессор **Беляков Н.А.** (Санкт- Петербург)
Профессор **Брюханов А.В.** (Барнаул)
Профессор **Варшавский Ю.В.** (Москва)
Член-корр. РАМН, профессор **Васильев А.Ю.** (Москва)
Академик РАМН, профессор **Гранов А.М.** (Санкт-Петербург)
Профессор **Дергилев А.П.** (Новосибирск)
Член-корр. РАМН, профессор **Долгушин Б.И.** (Москва)
Профессор **Жестовская С.И.** (Красноярск)
Профессор **Завадовская В.Д.** (Томск)
Профессор **Зеликман М.И.** (Москва)
Профессор **Игнатьев Ю.Т.** (Омск)
Профессор **Кармазановский Г.Г.** (Москва)
Член-корр. РАМН, профессор **Коков Л.С.** (Москва)
Академик РАМН, профессор **Корниенко В.Н.** (Москва)
Профессор **Костылев В.А.** (Москва)
Академик РАМН, профессор **Котельников Г.П.** (Москва)
Академик РАМН, профессор **Лопаткин Н.А.** (Москва)
Член-корр. РАМН, профессор **Мардынский Ю.С.** (Москва)
Профессор **Митьков В.В.** (Москва)
Профессор **Морозов А.К.** (Москва)
Академик РАМН, профессор **Перельман М.И.** (Москва)
Профессор **Ратников В.А.** (Санкт-Петербург)
Профессор **Синицын В.Е.** (Москва)
Профессор **Трофимова Т.Н.** (Санкт- Петербург)
Профессор **Труфанов Г.Е.** (Санкт- Петербург)
Профессор **Тюрин И.Е.** (Москва)
Профессор **Тютин Л.А.** (Санкт- Петербург)
Профессор **Хайт Г.Я.** (Ставрополь)
Академик РАМН, профессор **Цыб А.Ф.** (Москва)
Профессор **Шахов Б.Е.** (Нижний Новгород)
Иностранные члены ред. совета:
Профессор **Адам Андриас** (Великобритания)
Профессор **Гурцоянис Николос** (Греция)
Профессор **Маргулис Александр** (США)
Профессор **Назаренко Сергей** (Эстония)
Профессор **Рахимжанова Раушан** (Казахстан)
Профессор **Риенмюллер Райнер** (Австрия)
Профессор **Рингертс Ганс** (Швеция)
Профессор **Ходжибеков Марат** (Узбекистан)

СОДЕРЖАНИЕ

ОТ РЕДАКЦИИ....4

ИСТОРИЯ

РОЛЬ ЛУЧЕВЫХ МЕТОДОВ ДИАГНОСТИКИ В СТАНОВЛЕНИИ УРОЛОГИИ....5
Глыбочко П.В., Аляев Ю.Г., Григорьев Н.А., Газимиев М.А.

ОРИГИНАЛЬНЫЕ СТАТЬИ

СОВРЕМЕННЫЕ МЕТОДИКИ МАГНИТНО-РЕЗОНАНСНОЙ ТОМОГРАФИИ (МРТ) В ДИАГНОСТИКЕ РАКА ПРЕДСТАТЕЛЬНОЙ ЖЕЛЕЗЫ....11
Шария М.А, Коробкин А.С.

ТОМОГРАФИЧЕСКИЕ МЕТОДЫ ДИАГНОСТИКИ РАКА ПРЕДСТАТЕЛЬНОЙ ЖЕЛЕЗЫ....18
Морозов С. П., Безруков Е. А.

КОНТРАСТ-ИНДУЦИРОВАННАЯ НЕФРОПАТИЯ: ФАКТОРЫ РИСКА....27
Доморадская А.И.

ЛЕКЦИЯ

МУЛЬТИСПИРАЛЬНАЯ КОМПЬЮТЕРНАЯ ТОМОГРАФИЯ (МСКТ) АНОМАЛИЙНЫХ ПОЧЕК – «ГИБКИЙ» СТАНДАРТ РАСПОЗНАВАНИЯ БОЛЕЗНЕЙ....33
Вишнякова М.В.,Трапезникова М.Ф., Денисова Л.Б., Дутов В.В., Виноградов А.В.

СЛУЧАИ ИЗ ПРАКТИКИ

СУПЕРСЕЛЕКТИВНАЯ ЭМБОЛИЗАЦИЯ МАЛОИНВАЗИВНЫЙ СПОСОБ ОСТАНОВКИ КРОВОТЕЧЕНИЯ ПОСЛЕ РЕЗЕКЦИИ ПОЧКИ....44
Аляев Ю.Г., Кондрашин С.А., Григорьев Н.А., Мартиросян Г.А., Сорокин Н. И.

17-ЛЕТНЕЕ НАБЛЮДЕНИЕ КРУПНОЙ КИСТЫ ПОЧКИ – ЗНАЧЕНИЕ НИЗКОПОЛЬНОЙ МАГНИТНО-РЕЗОНАНСНОЙ ТОМОГРАФИИ....47
Буйлов В.М.

МАЛОИНВАЗИВНЫЕ МЕТОДЫ ЛЕЧЕНИЯ МАЛЕНЬКОЙ ОПУХОЛИ ПОЧКИ....50
Глыбочко П.В., Аляев Ю.Г., Кондрашин С.А., Григорьев Н.А., Мартиросян Г.А., Сорокин Н.И.

ГИПЕРВАСКУЛЯРИЗАЦИЯ ОПУХОЛЕВОГО УЗЛА КАК ПРИЗНАК МЕТАСТАЗОВ СВЕТЛОКЛЕТОЧНОГО РАКА ПОЧКИ....55
Громов А.И., Капустин В.В., Борисанов А.В., Косташ О.В., Подольская Д.И.

МАТЕРИАЛЫ КОНФЕРЕНЦИИ

МАТЕРИАЛЫ КОНФЕРЕНЦИИ “ЛУЧЕВАЯ ДИАГНОСТИКА И НАУЧНО-ТЕХНИЧЕСКИЙ ПРОГРЕСС В УРОЛОГИИ”. 20-21 ОКТЯБРЯ 2011 ГОДА....59

МАСТЕР-КЛАСС

ФЛЕГМОНА ФУРНЬЕ....163
Ольхова Е.Б.

ЮБИЛЕИ

К 50-ЛЕТИЮ ПРОФЕССОРА ВАЛЕНТИНА ЕВГЕНЬЕВИЧА СИНИЦЫНА 165

ОТЧЕТЫ О НАУЧНЫХ МЕРОПРИЯТИЯХ

МЕЖДУНАРОДНАЯ ШКОЛА «ЛУЧЕВАЯ ДИАГНОСТИКА ЗАБОЛЕВАНИЙ ГОЛОВЫ И ШЕИ» 04.10.2011 Г....167
Вишнякова М.В., Терновой С.К.

ВИДЕО ОТЧЕТ

ЛУЧЕВАЯ ДИАГНОСТИКА И НАУЧНО-ТЕХНИЧЕСКИЙ ПРОГРЕСС В УРОЛОГИИ”. 20-21 ОКТЯБРЯ 2011 ГОДА....169

НЕКРОЛОГ

ПАМЯТИ НИНЫ АЛЕКСАНДРОВНЫ РАБУХИНОЙ....170

АНОНСЫ....172

АВТОРАМ....173

CONTENS

FROM THE EDITOR....4

HISTORY

ROLE OF RADIOLOGIC DIAGNOSTIC METHODS IN UROLOGY FORMATION....5
Glybochko P.V., Aljaev J.G., Grigorev N.A., Gazimiev M.A.

ORIGINAL ARTICLES

MODERN MAGNETIC RESONANCE IMAGING TECHNIQUES IN PROSTATE CANCER DIAGNOSIS FILLING....11
Sharia M.A., Korobkin A.S.

TOMOGRAPHIC METHODS IN PROSTATE CANCER EVALUATION AFTER AORTIC VALVE REPLACEMENT....18
Morozov S.P., Bezrukov E.A.

CONTRAST INDUCED NEPHROPATHY: RISK FACTORS....27
Domoradskaya A.I.

LECTURE

MULTYSLICE COMPUTED TOMOGRAPHY (MSCT) OF KIDNEY ANOMALIES – “FLEXIBLE” STANDART OF INDICATING THE DISEASE.... 33
Vishnyakova M.V., Trapeznikova M.F., Denisova L.B., Dutov V.V.,Vinogradov A.V.

CASE REPORT

SUPER SELECTIVE EMBOLIZATION AS A LOW-INVASIVE METHOD OF HEMOSTATIS AFTER THE KIDNEY RESECTION 44
Alyaev U. G., Kondrashin S. A., Grigoryev N. A., Martirosyan G. A., Sorokin N. I.

17 YEARS FOLLOW-UP OF LARGE KIDNEY CYSTS: VALUE OF LOW FIELD MR IMAGING....47
Builov V.M.

MINIMALLY INVASIVE TREATMENT OF SMALL KIDNEY CANCER....50
Glybochko P.V., Aliaev Ju.G., Kondrashin S.A., Grigor'ev N.A., Martirosian G.A., Sorokin N.I.

TUMOR HYPERVASCULARITY AS SIGH OF RENAL CLEAR-CELL CARCINOMA METASTASES....55
Gromov A.I., Kapustin V.V., Borisanov A.V., Kostash O.V., Podol'skaja D.I.

ABSTRACTS

ABSTRACTS OF CONFERENCE “RADIOLOGY AND SCIENTIFIC-TECHNOLOGICAL ADVANCE IN UROLOGY”. 20-21 OCTOBER 2011....59

MASTER-CLASS

FURNIER’S PHLEGMON....163
Oljchova E.B.

ANNIVERSARIES

TO THE 50-ANNIVERSARY OF PROFESSOR VALENTIN EVGEN’EVICH SINITSYN 165

REPORT ON THE SCIENTIFIC EVENT

INTERNATIONAL SCHOOL “RADIOLOGY OF HEAD AND NECK DISEASES”....167
Vishnyakova M.V., Ternovoy S.K.

VIDEO REPORT

RADIOLOGY AND SCIENTIFIC-TECHNOLOGICAL PROGRESS IN UROLOGY” 20-21 OCTOBER 2011....169

OBITUARY

IN MEMORY OF NINA ALEXANDROVNA RABUHINA....170

ANNOUNCEMENTS....172

FOR AUTHORS....173

От редакции

Уважаемые читатели!

Выпуск Российского Электронного Журнала «Лучевая Диагностика» посвящен лучевой диагностике в урологии - весьма знаменательное событие: практически нет ни одного урологического заболевания, которое не нуждалось бы в лучевой диагностике. Базируясь на достижениях прошлых лет в области диагностики, современные методы лучевой диагностики уже не являются уникальными. Они широко применяются не только в столичных медицинских урологических центрах, но и районах, областных и губернских медицинских центрах. Применение этих методик обеспечивает раннюю диагностику заболеваний и, благодаря этому, своевременный выбор метода лечения на ранних стадиях заболевания. Необходимо подготовка грамотных специалистов для интерпретации вместе с практическими клиницистами получаемых данных.

С уважением,
Председатель Российского
Общества урологов,
Академик РАМН
Н.А.Лопаткин

ИСТОРИЯ

РОЛЬ ЛУЧЕВЫХ МЕТОДОВ ДИАГНОСТИКИ В СТАНОВЛЕНИИ УРОЛОГИИ

Глыбочко П.В., Аляев Ю.Г., Григорьев Н.А., Газимиев М.А.

История формирования урологии, как отдельной специальности, берет свое начало в 19 веке. С момента открытия рентгеновских лучей бурное развитие урологии напрямую связано с прогрессом лучевой диагностики. Все более новые диагностические возможности открывали перспективы более совершенным методам лечения урологических заболеваний. В статье приведены исторические факты появления различных методик рентгенодиагностики в урологии, начиная с момента появления урологических стационаров и до настоящего времени.

ГБОУ ВПО Первый МГМУ им. И.М. Сеченова.
Кафедра урологии.
г. Москва, Россия.

Ключевые слова: пиелография, экскреторная урография, обзорный снимок, рентгенодиагностика, ангиография, антеградная пиелография.

ROLE OF RADIOLOGIC DIAGNOSTIC METHODS IN UROLOGY FORMATION

Glybochko P.V., Aljaev J.G., Grigorev N.A., Gazimiev M.A.

History of formation of urology as a separate specialty originates in 19 century. From the moment of X-rays opening urology rapid development is closely associated with the progress of radiologic diagnostics. Developing diagnostic abilities opened new prospects for more effective treatment methods of urological diseases. The article presents historical facts of the origin of various radiological techniques in urology from the beginning till the present moment.

First Moscow State Medical University I.M. Sechenov.
Chair of Urology.
Moscow, Russia.

Key words: pyelography, excretion urography, plain film, roentgenology, angiography, antegrade pyelography.

Развитие урологии с определенного момента самым тесным образом связано с успехами лучевой диагностики.

Урология, как специальность, много старше лучевой диагностики. С глубокой древности и до средних веков практическая урология находилась в основном в руках бродячих операторов, нередко и шарлатанов. В 18 веке начинается быстрый прогресс хирургии, а вместе с ней и урологии. Появляются новые инструменты для лечения стриктур уретры и камнедробления. Хирургия вступает на путь сотрудничества с быстро развивающейся теоретической наукой: гистологией, физиологией, бактериологией и т.д.

Специализация урологии, как отдельной науки происходит в 19 веке. Первое в мире урологическое отделение создает Jean Civiale в 1830 году в Париже, в госпитале Неккер. Второе урологическое отделение основано в 1860 году Henry Thompson в Лондоне, в госпитале Святого Петра. Третье в мире урологическое отделение было организовано в России, в Одессе в 1863 году Теофилом Игнатьевичем Вдовиковским [1] Первые серьезные этапы становления урологии были связаны с открытиями, обеспечившими успешность хирургических вмешательств, такими как открытие наркоза, рождение асептики и антисептики и других.

2 августа 1869 года немецкий хирург Gustav Simon впервые успешно выполняет плановую нефрэктомию. Эта операция произвела триумф в медицине, ранее о таком вмешательстве и не помышляли. Интересно отметить, что выдающийся хирург Theodor Billroth говорил, что он воспринимает первую удачную экстирпацию почки Simon'ом как невероятный, курьезный случай. Однако уже в 1884 году в своем докладе на научном заседании Общества Венских врачей Billroth сообщает о результатах 150 нефрэктомий, опубликованных в литературе, и о 4 собственных операциях. Доклад он закончил словами: «Когда будут установлены еще более точные показания для нефрэктомии и, выбор оперативных случаев будет делаться с большой осторожностью, нефрэктомия, несомненно, по-

Jean Civiale

лучит значение спасительной операции для известного числа больных». Но для этого медицина должна была найти новые способы диагностики заболеваний.

В 1895 году Wilhelm Conrad Röntgeno т-крыл Х-лучи, что стало началом лучевой диагностики в медицине, а в урологии, в частности началась эра стремительного развития и становления разнообразных методов выявления заболеваний. Первой, ставшей знаменитой рентгенограммой, которую увидел весь мир, стал снимок руки жены Röntgen'a - Берты, как тогда говорили «без мяса». За свое удивительное открытие Röntgen уже через 6 лет получил нобелевскую премию по физике.

Весьма курьезно, но первую рентгенограмму камня почки удалось получить шотландскому оттоларингологу John Macintyre 2 апреля 1896 года, менее чем через год после открытия Х-лучей. Первым урологом, получившим рентгеновское изображение камня почки в том же 1896 году, был знаменитый Felix Guyon, руководивший в то время урологическим отделением в клинике Неккер в Париже [2, 3].



Henry Thompson

Это было начало новой эры в урологии. Если говорить о мочекаменной болезни, то к этому моменту начало хирургического ее лечения уже было положено. Первую пиелолитотомию выполнил Henry Morris в 1880 году, а уретеролитотомию – Bernhard Bardenheuer в 1882 году. Но внедрение обзорной рентгенографии дало в руки хирургам новый диагностический инструмент, значение которого трудно переоценить. В отечественной литературе первое сообщение о рентгенодиагностике почечнокаменной болезни было сделано в 1899 году Александром Николаевичем Гагманом [4]. Он писал: «Открытие профессора Рентгена вызвало многочисленные опыты применения Х-лучей и к распознаванию внутренних болезней. Попытки в этом направлении были сделаны и в отноше-

Вдовиковский Т.И.

нии почечно-каменной болезни, и в настоящее время можно считать, несомненно, возможным во многих случаях получить тенеписи почек и заложенных в них камней».

Не удовлетворяясь данными обзорной рентгенографии, исследователи начинают поиски возможностей визуализации мочевых путей. Уже в 1897 году французский хирург Theodore Tuffier предлагает выполнять рентгеновские снимки с мочеточниковым катетером, в который введена металлическая проволока и в руках урологов появляется инструмент для дифференциальной диагностики камней в мочевых путях и плотных образований другой локализации. В том же году Tuffier выполнил первую уретрограмму.

16 января 1906 года вышла в свет статья Friederich Voelcker и Alexander Von Lichtenberg, в которой предлагалось наполнять почечную лоханку 5 % раствором колларгола, чтобы получить ее изображение на рентгенограмме.

Одесская гор. больница

Именно это предложение и положило начало восходящей пиелографии. Более 10 лет пиелография служила предметом ожесточенных споров на урологических съездах и на страницах печати. Дискуссия, собственно говоря, велась не о ценности метода, которая была очевидна, а об опасностях, связанных с применением колларгола. Наиболее широкое применение ретроградная пиелография получила после 1915 года, когда J.E. Burns установил, что соли галлоидов задерживают Х-лучи и вместо колларгола стали применять менее агрессивные бромистые и йодистые соли натрия. В 1907 году Burkhardt и Polano предложили пневмопиелографию, при которой в качестве контрастного вещества использовался кислород. Метод нашёл своё применение, особенно в диагностике невидимых, то есть рентгенонегативных камней. Благодаря внедрению в практическую урологию ретроградной пиелографии диагностика заболеваний почек и верхних мочевых путей стала базироваться на точной научной основе. Необходимо

Гагман А.Н.

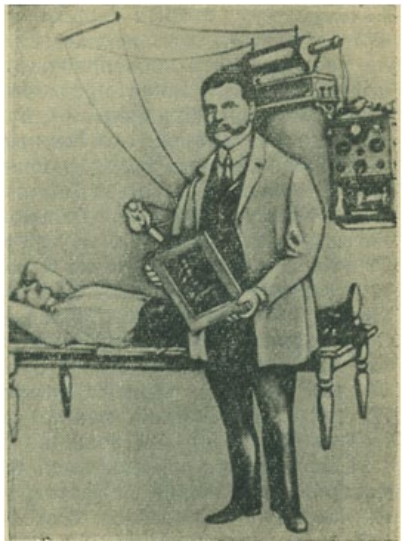

Macintyre с первой рентгенограммой, на которой изображена тень камня почки (Murphy L.J.T. Roche Products Pty, Ltd;).

отметить, что отечественные исследователи в области рентгенодиагностики всегда находились на передовом плане науки. Особая роль во внедрении и развитии рентгенодиагностики урологических заболеваний в России принадлежит Сергею Петровичу Фёдорову. Именно в его клинике была проведена серьезная работа по изучению пиелографии, результаты которой на XI съезде Российских хирургов в Москве в 1911 году были доложены ассистентом Н.С. Перешивкиным, после чего этот метод стал шире применяться в нашей стране. В мировой литературе ещё кипели споры о пиелографии, её опасностях и значимости, а в России в 1912 году Н.С. Перешивкин защитил диссертацию на тему «О диагностике заболеваний почечной лоханки», в которой отразил все технические особенности пиелографии и основные принципы трактовки пиелограмм [5, 6].

Приятно отметить, что плодотворный союз урологов и рентгенологов в нашей стране имеет давние добрые традиции. Так первый отечественный съезд рентгенологов состоялся в Москве в 1916 году, а председателем его был избран Сергей Петрович Фёдоров.

Следующим величайшим событием в лучевой диагностике и урологии было рождение экскреторной урографии. Поиски рентгеноконтрастных веществ, которые могли бы выделяться почками после внутривенного введения, начались еще в 1922 году, но все были либо весьма токсичными, либо малоконтрастными. В 1929 году усилиями химиков M.Swick и A. Binz был синтезирован уроселектан-А, который впервые был испытан в клинике A. Lichtenberg с положительным результатом [7]. В нашей стране экскреторная урография при помощи уроселектана-А была выполнена в том же 1929 году в клинике Сергея Петровича Фёдорова.

Theodore Tuffier

Свершилась революция в диагностике урологических заболеваний. В руках клиницистов оказался подлинно физиологичный метод, позволяющий одновременно составить представление о морфологии и функции почек и мочевых путей.

Стремление к улучшению диагностики урологических заболеваний привело к разработке многих других, более совершенных рентгеновских методов. Появилась урокимография, пневморен и пресакральный пневморетроперитонеум, везикулография, лимфография.

Чрезвычайно ценным методом в диагностике многих заболеваний стала почечная ангиография, предложенная Dos Santos ещё в 1929 году, но отсутствие в то время достаточно безвредных контрастных веществ и противостояние многих крупных учёных надолго задержали развитие этого метода. Он получил широкое распространение только в 40-50 годах двадцатого века [8]. В нашей стране первую почечную ангиографию в 1955 году выполнил Николай Алексеевич Лопаткин. Одной из многочисленных его заслуг является совершенствование и широкое внедрение этого метода в практическое здравоохранение.

Alexander Von

С приходом ангиографии в клиническую урологию на новый уровень поднялась диагностика опухолей почки, аномалий, кистозных и сосудистых почечных заболеваний. Так, диагностические ошибки при заболеваниях почек до применения аортографии составляли 17%, а при применении аортографии количество их снизилось до 6,4%.

Нельзя не отметить, что внедрение ангиографии, позволяющей выяснять ангиоархитектонику почек, позволило хирургам на дооперационном этапе выбирать лучший доступ к сосудам почечной ножки, что, безусловно, улучшило результаты оперативного лечения ряда урологических заболеваний. Особенно важно,

Friederich Voelcker

что ангиография способствовала развитию органосохраняющей почечной хирургии.

В 1951 году Ainsworth и Vest предложили антеградную чрескожную пиелографию, которую в нашей стране впервые применил в 1956 году Антон Яковлевич Пытель [9]. Чрескожный пункционный доступ в чашечно-лоханочную систему очень скоро из диагностического трансформировался в лечебный. Уже в 1955 году Willard Goodwin описал пункционную нефростомию, а сегодня урологи активно пользуются чрескожной нефролитотрипсией, которая выполняется после расширения пункционного доступа в почку под рентгеновским контролем.

Говоря о роли лучевых методов в становлении урологии, нельзя обойти вниманием радиоизотопные методы исследования. Урологи с давних времен стремились оценивать функ-



Федоров С.П.

A. Binz

циональные возможности почек, причем раздельно. Сначала это было возможно только путем лабораторных исследований мочи, которую необходимо было получать из каждой почки в отдельности. Именно эта необходимость заставила G. Simon в 1875 году впервые провести катетеризацию мочеточника у женщины под контролем пальца, введенного по уретре в мочевой пузырь [10]. В 1902 году G. Luys предложил сепаратор для раздельного сбора мочи. Так или иначе, стремление к раздельной оценке состояния почек появилось очень давно, но методика, позволяющая изучать функцию каждой почки, а сегодня и посегментарную функцию каждого органа, появилась в 1952 году – радиоизотопная ренография. Дальнейшее совершенствование этого метода открыло перспективы абсолютно нового направления в диагностике урологических заболеваний – неинвазивной физиологичной оценки функционирования почек и мочевых путей. Кроме того, радиоизотопная диагностика оказалась весьма ценным методом выявления костных метастазов при уроонкологических заболеваниях.

Важнейшей вехой в развитии лучевой диагностики, а вместе с ней и урологии, явилось появление ультразвуковой диагностики в медицине. Первые работы появились в 60-х годах двадцатого века, сначала о возможностях интраоперационной эхографии в выявлении камней в обнаженной почке, затем о возможностях одномерной эхографии и, наконец, – двухмерной эхографии в диагностике урологических заболеваний.

Сегодня мы и представить себе не можем ежедневную работу без ультрасонографии, которая является самым первым диагностическим методом практически при всех урологических заболеваниях и состояниях. Кроме того, под контролем ультразвука проводится целый ряд манипуляций и операций: пункционная нефростомия, биопсия почки и простаты, пункция и дренирование кист и абсцессов, брахитерапия и т.д.

Венцом современной лучевой диагностики является создание томографических диагностических методик.

Спустя 74 года после открытия Рентгеном Х-лучей, британский инженер Godfrey Newbold Hounsfield сконструировал первый в мире компьютерный томограф Эми-сканер, для исследования головного мозга. За открытие компьютерной томографии он, вместе с физиком Allan McLeod Cormack, был удостоен Нобелевской премии по медицине за 1979 год. С 1976 года стала проводиться компьютерная томография не только головного мозга, но и любых других областей человеческого тела. Спустя 12 лет создана спиральная, а спустя еще 4 года – мультиспиральная компьютерная томография.

Самой последней инновацией двадцатого века явилось создание в семидесятых годах магнит- но-резонансной томографии, за что Paul Lauterbur и Peter Mansfield получили Нобелевскую премию, но только в 2003 году.

M.Swick

Лопаткин Н.А.	**Пытель А.Я.**
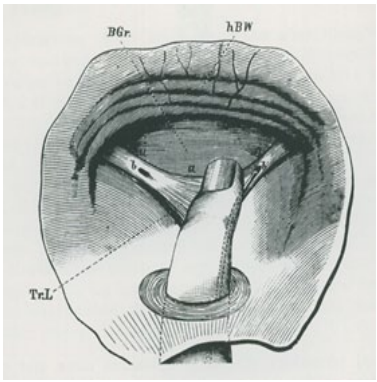	
Катетеризация по Симону	**Gustav Simon**

С внедрением новейших томографических методик в нашу практическую работу мы получили возможность анализировать не только традиционные аксиальные срезы, но и строить мультипланарные реконструкции и даже трехмерные модели органов и их частей. Теперь для нас практически не осталось вопросов в индивидуальной анатомии каждого пациента. Диагностика урологических заболеваний поднялась на новый качественный уровень. Сегодня практически любой по составу камень, любого размера и в любом отделе мочевых путей может быть выявлен абсолютно неинвазивно и даже без контрастирования. Обследование пациента с опухолью почки может быть проведено в течение 15-30 минут, будет получена информация о размерах и положении опухоли, отношении её к окружающим органам, состоянии ангиоархитектоники почек и мочевых путей.

Сегодня мы со всей ответственностью должны констатировать, что прогресс урологии как специальности и многие успехи в лечении урологических заболеваний стали возможны благодаря прогрессу лучевой диагностики. Это плодотворное сотрудничество должно активно продолжаться.

Список литературы:

1. *Гаспарян А.М. Столетие первого урологического стационара в России // Урология. 1963. № 3. с.3-6.*

2. *Пытель А.Я. К 75-летию открытия рентгеновских лучей // Урология и нефрология. 1970. № 5. с. 3-10.*

3. *Пытель А.Я. О первых рентгенологических исследованиях почечнокаменной болезни // Урология. 1976. № 2. с. 64-67.*

4. *Пытель А.Я. Руководство по клинической урологии. М.: «Медицина», 1969.*

5. *Эпштейн И.М. 50 лет пиелографии // Урология. 1957. №1. с. 9-12.*

6. *Пытель А.Я., Пытель Ю.А. Рентгенодиагностика урологических заболеваний. М.: «Медицина», 1966.*

7. *De Historia Urologiae Europaeae. History Office European Association of Urology. 2011. Vol. 18. p. 203-213.*

8. *Лопаткин Н.А., Болгарский И.С. Ангиография почек. Т.: «Медицина», 1971.*

9. *Свидлер А.Ю., Снешко Л.И. О чрескожной антеградной пиелографии у детей // Урология. 1961. № 6. с. 12-14.*

10. *Гудынский Я.В. История развития катетеризации мочеточников // Урология и нефрология. 1989. №6. с. 61-65.*

ОРИГИНАЛЬНАЯ СТАТЬЯ

СОВРЕМЕННЫЕ МЕТОДИКИ МАГНИТНО-РЕЗОНАНСНОЙ ТОМОГРАФИИ (МРТ) В ДИАГНОСТИКЕ РАКА ПРЕДСТАТЕЛЬНОЙ ЖЕЛЕЗЫ

Шария М.А, Коробкин А.С.

Институт клинической кардиологии им. А.Л.Мясникова «ФГУ РКНПК» Минздравсоцразвития России. г. Москва, Россия.

В настоящее время проблема рака предстательной железы выходит на первое место в урологической практике в связи с высокой распространенностью этой патологии в популяции (214 случаев на 1000 мужчин). Разработаны алгоритмы лечения рака простаты позволяющие увеличить выживаемость пациентов и тем самым улучшить прогноз, в случае ранней диагностики. Именно поэтому современная, своевременная, неинвазивная диагностика данного заболевания методом МРТ выходит на первые позиции в диагностическом протоколе, а дополнительное использование функционального МРТ увеличивает чувствительность и специфичность методики до оптимальных показателей.

Ключевые слова: МРТ, рак предстательной железы, функциональное МРТ.

MODERN MAGNETIC RESONANCE IMAGING TECHNIQUES IN PROSTATE CANCER DIAGNOSIS

Sharia M.A., Korobkin A.S.

Federal establishment "Cardiology research center" Ministry of health and Social Development of Russian Federation. Moscow, Russia

The problem of prostate cancer goes into the first place in urological practice because of a high prevalence of this disease in general population (214 per 1000 males). The algorithms of prostate cancer treatment increase the survival rate of patients and thereby improve the prognosis in case of early diagnosis. That is why modern, timely and non-invasive diagnostic of this disease by MRI stands in the first position in current diagnostic protocol. Additional use of functional MRI increases sensitivity and specificity of the technique to optimal levels.

Key words: MRI, prostate cancer, functional MRI.

В Европе рак предстательной железы (РПЖ) является наиболее распространенной солидной опухолью, распространенность которой составляет 214 случаев на 1000 мужчин, опережая рак легких и колоректальный рак. РПЖ находится на втором месте среди причин смерти от рака у мужчин. Отмечается значительное возрастание случаев заболевания у лиц старше 65 лет. 1 из 6 мужчин подвержен риску заболеть РПЖ. Величина прироста показателя заболеваемости в России РПЖ находится на первом месте [2,17].

Основные методы диагностики рака простаты включают в себя: пальцевое ректальное исследование (ПРИ), определение простатического специфического антигена (ПСА) и трансректальное ультразвуковое сканирование (ТРУЗИ) предстательной железы и биопсия [19]. Наиболее важной целью проведения диагностических мероприятий в данной области является раннее выявление рака простаты, поскольку прогноз и смертность от РПЖ четко зависит от его стадии. Проблема ранней выявляемости рака предстательной железы, который в структуре онкологических заболеваний ряда стран занимает 2-3 место, обусловлена не только поздней обращаемостью пациентов, но и недостаточной точностью традиционных диагностических методов [1, 3]. Существующие диагностические методы, дают большой процент ложноотрицательных результатов при определении местнолокализованного и местнораспространенного рака [7]. Например, по разным данным, диагностическая чувствительность ТРУЗИ при

Рис. 1,а

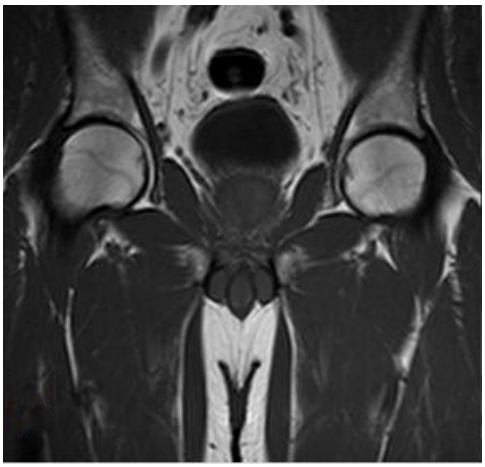

Рис. 1,б

Рис. 1. МРТ. а - Т2-ВИ, аксиальная проекция: 1-переходная зона, 2-периферическая зона; б – фронтальная проекция, Т1-ВИ - зональная дифференциация простаты не прослеживается.

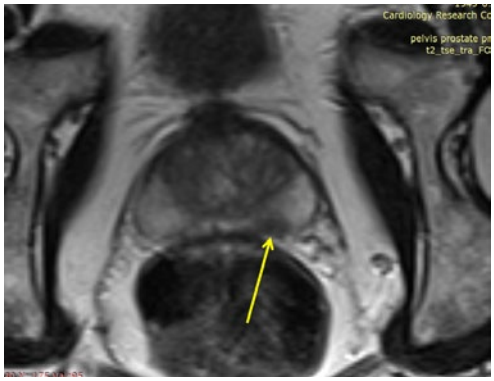

Рис. 2. МРТ. Т2-ВИ, аксиальная проекция, низкоинтенсивный очаг рака (стрелка) в периферической зоне с экстракапсулярным распространением.

выявлении клинически выраженного рака предстательной железы составляет 71-91% [8, 14]. В 30 - 60% случаев после радикальной простатэктомии при гистологическом исследовании макропрепаратов клиническая стадия заболевания
оказывается заниженной [12]. В последнее время особую роль в ранней, а также в уточняющей диагностике патологий (в первую очередь рака) предстательной железы приобрела магнитно-резонансная томография (МРТ). Широкий набор импульсных последовательностей и различных методик современных МР-томографов требует оценки возможностей как их комплексного, так и раздельного применения, знания о достоинствах и ограничениях.

Стандартные импульсные последовательности

Адекватная оценка простаты и семенных пузырьков требует применения как Т1-, так и Т2-взвешенных изображений (ВИ) при толщине среза 3-4 мм (Рис.1).

Примерный протокол для исследований простаты:

1. Т2-ВИ TSE (turbo-spin echo) в сагиттальной плоскости - отображают пространственное расположение простаты по отношению к основанию мочевого пузыря, семенным пузырькам и прямой кишке. Уже на этом этапе можно получить значительную диагностическую информацию.

2. Т2-ВИ TSE в аксиальной плоскости позволяет отчетливо дифференцировать периферическую зону с повышенной интенсивностью сигнала и менее интенсивный комплекс центральной зоны, включающий в себя как собственно центральную, так и переходную зоны, которые имеют одинаковую интенсивность МР-сигнала, в связи с чем границы между ними не определяется.

3. Т2-ВИ FS (fat-saturation - подавление сигнала от жира) в аксиальной плоскости.

4. Т2-ВИ TSE во фронтальной плоскости – позволяет дифференцировать центральную и периферическую зоны и наиболее четко определить их границы во фронтальной проекции. Эта последовательность наиболее полезна для оценки семенных пузырьков, основания и верхушки железы, и их пространственное расположение к levator ani. Хорошо видны изоинтенсивные лимфоузлы.

5. Т1-ВИ TSE в аксиальной плоскости нужны для проведения субтракции и последующей оценки изменений на постконтрастных Т1-ВИ. На Т1-ВИ хорошо видны участки кровоизлияния, жидкость, жир. Эта последовательность также необходима для обнаружения метастазов в лимфатические узлы. Поэтому Т1-ВИ должны охватывать, по крайней мере зону от бифуркации подвздошных артерий до симфиза.

Таким образом, базовой импульсной последовательностью до проведения динамического контрастирования являются Т2-взвешан-

Рис. 3,а

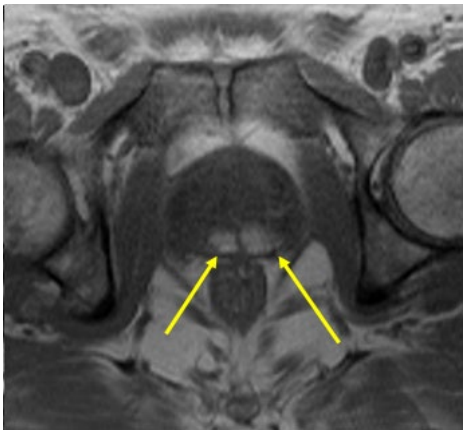

Рис. 3,б

Рис. 3. МР-томограммы через 12 дней после биопсии.
На Т2-ВИ (а) в аксиальной проекции в периферической зоне в обеих долях железы определяются низкоинтенсивные участки подозрительные на рак (стрелки). На Т1-ВИ (б) указанные участки гиперинтенсивные, что характерно для кровоизлияния, но не ракового поражения.

ные изображения. В типичном случае, очаг рака в периферической зоне простаты, на Т2-взвешенных изображениях определяется как зона низкой интенсивности сигнала (Рис. 2).

Однако, следует иметь в виду, что, хотя злокачественный процесс и встречается чаще в периферической зоне (68%), опухоли могут выявляться как в переходной (24%), так и центральной зонах (8%) [21, 23]. Исследователи, обращают внимание на то, что не измененная по данным МРТ периферическая зона, не исключает присутствие рака в центральной и переходной зонах. Иногда, рак простаты, продуцирующий в значительных количествах муцин, может иметь интенсивность сигнала аналогичную (или выше) периферической зоне на Т2-взвешенных изображениях. Кроме того, не выявляются опухоли, растущие не из периферической зоны, так как низкоинтенсивный сигнал от центральной части железы затрудняет дифференциацию очага рака с узлами гиперплазии [18, 19, 22, 24].

Т2-взвешенные изображения имеют ряд ограничений. Например, низкоинтенсивный сигнал от периферической зоны может выявляться при ряде незлокачественных процессов, таких как воспаление, кровоизлияние (Рис. 3), постлучевой фиброз, изменения на фоне гормональной терапии и др. В целом, без применения эндоректальной катушки, чувствительность и

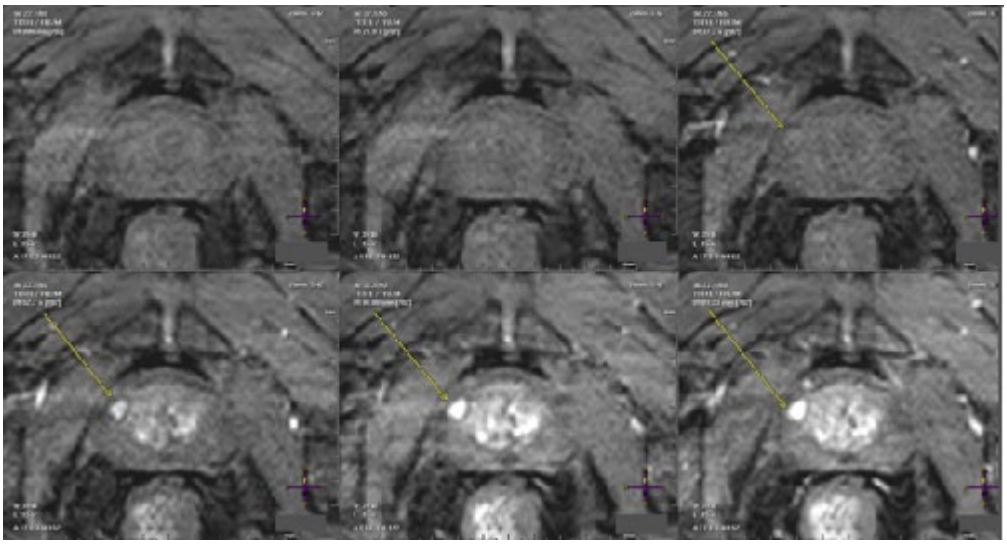

Рис. 4. Магнитно-резонансная динамическая простатовезикулография, серия Т1-ВИ в аксиальной проекции, с подавлением сигнала от жира и воды.
В правой доле железы в периферической зоне на 10 часах условного циферблата визуализируется патологический очаг (стрелки), интенсивно накапливающий контрастный препарат в раннюю фазу контрастирования.

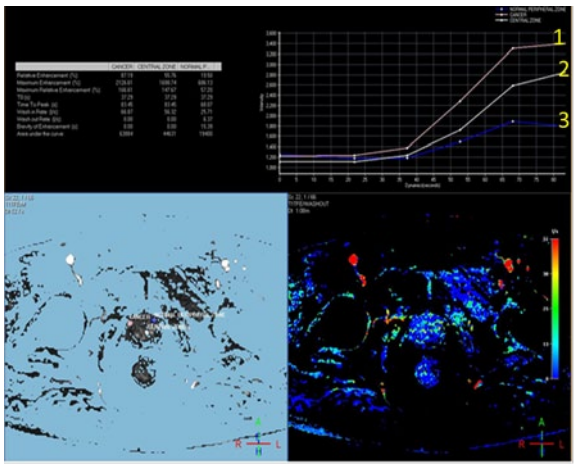

Рис. 5. Пример обработки данных перфузии у пациента с РПЖ.
На приведенном графике: 1- кривая накопления контраста в очаге рака; 2-в центральной зоне и 3 – в неизмененной периферической зоны.

специфичность Т2-взвешенных изображений в выявлении РПЖ составляет 45 % и 73 %, соответственно [16].

Динамическое контрастирование

По данным морфологических и гистохимических исследований, при РПЖ происходят как количественные, так и качественные изменения в микроангиоархитектонике железы в сочетании с патологическим опухолевым неоангиогенезом [4, 5, 9, 10]. Отмечается повышение плотности сосудистой сети и увеличения числа коротких, с зияющим просветом сосудов в зоне поражения. В момент введения контрастного вещества первоначальное его накопление происходит именно в зоне повышенной васкуляризации (Рис 4). При этом используется градиент-эхо последовательность позволяющая визуализировать весь объем предстательной железы за несколько секунд и выявить участки, наиболее рано накапливающие контрастный препарат. В нашем отделении мы используем градиентную турбо спин-эхо последовательность со следующими параметрами: количество срезов-64, толщина - 2,5мм, TR-5,4мсек, TE-2,5мсек, FA-10°, матрица-256x512 пикселей и FOV (filed of view) -350мм, количество повторений – 7-10.

Динамическая МРТ позволяет получить информацию о степени васкуляризации опухоли на основании анализа величины интенсивности сигнала и скорости накопления контрастного препарата различными участками железы (Рис.5).

Метод эффективен не только как инструмент выявления очага, но и в определении пенетрации капсулы железы, прорастания семенных пузырьков и сосудисто-нервных пучков. По нашим данным чувствительность метода составляет 90%, специфичность - 86% [3]. Одним из наиболее существенных ограничений метода является выявление рака центральной локализации, поскольку для центральной части железы также характерно ранее накопление контрастного препарата, и на этом фоне выявить фокус рака очень сложно. Кроме того, применение динамической МРТ ограничено в случаях выраженной гиперплазии, когда рост аденоматозных узлов приводит к выраженному сдавливанию периферической зоны железы. Если толщина периферической зоны на аксиальных срезах составляет менее 3 мм, то применение контрастирования нецелесообразно ввиду малой информативности такого исследования.

Диффузионно-взвешенные изображения

Значительно повышает информативность метода диффузионно-взвешенных изображений (ДВИ). Диффузия – процесс хаотичного движения молекул (броуновское движение) индуцированный изменением температуры. Диффузионные свойства ткани связаны с объемом свободной межтканевой жидкости и ее проницаемостью. Обычно опухолевые ткани имеют более ограниченную диффузию, чем здоровые, поскольку в них выше плотность клеток и избыток внутриклеточных и межклеточных мембран.

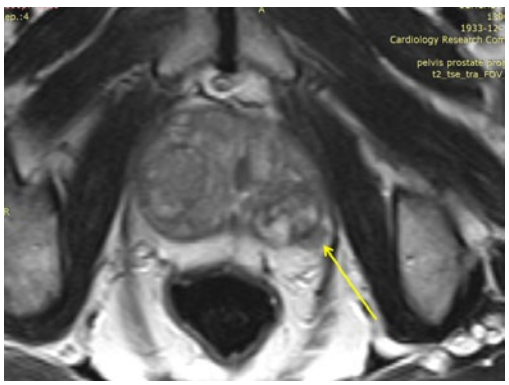

Рис. 6,а

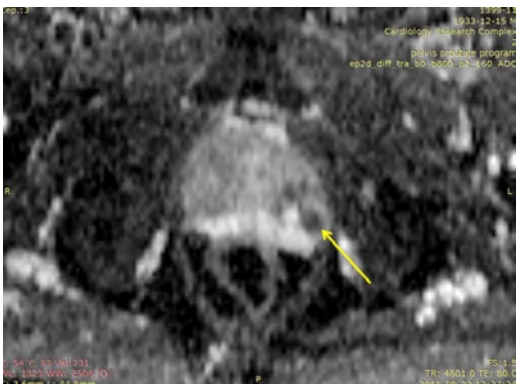

Рис. 6,б

Рис. 6. МРТ. а - Т2-ВИ, определяется низкоинтенсивный участок РПЖ (стрелка); б - этот же участок на карте диффузии (стрелка).

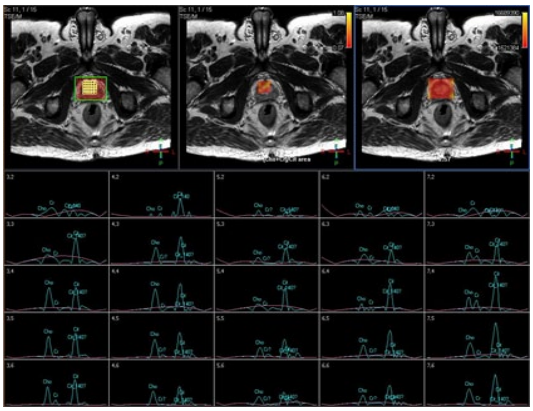

Рис. 7,а

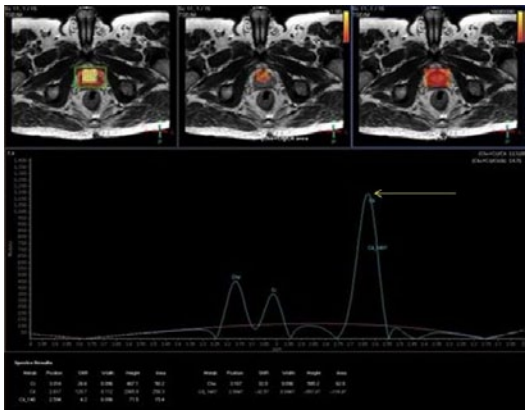

Рис. 7,б

Рис. 7. а - спектры при мультивоксельной спектроскопии здоровой предстательной железы, б - пик цитрата (Cit) доминирует (стрелка).

Преимуществами диффузионно-взвешенных изображений являются короткое время получения изображений, а также высокое контрастное различие между опухолевой и здоровой тканью (Рис. 6). Использование ДВИ в дополнение к стандартным Т2-ВИ в диагностике РПЖ значительно повышает чувствительность МРТ (81% против 54%, исследование включает случаи рака переходной зоны), однако снижает специфичность - 84% против 91% [13]. Это связано с тем, что коэффициент диффузии снижается не только при раке, но также при простатите, локальной атрофии. Ограничением является плохое пространственное разрешение и потенциальный риск искажения изображения в результате кровотечения после биопсии, нарушающего гомогенность магнитного поля.. В нашей работе мы используем следующие параметры для получения ДВИ: b-фактора со значением 0/200/400/1000 с/мм2 (b-фактор - это фактор диффузии влияющий на мощность градиентов определяющих силу взвешенности), размер вокселя - RL-2,7 мм, AP-2,65 мм; TR - range; TE - shortest; FOV - 430 мм; матрица - 243x512; толщина среза - 3 мм; интервал - 0,0 мм; FA -90°, подавление от жировой ткани – SPAIR (Spectral Adiabatic Inversion Recovery).

МР-спектроскопия

В настоящее время, как дополнение к стандартному исследованию с комбинацией эндоректальной катушки и катушки для тела в диагностике рака простаты применяется МР-спектроскопия (МРС) с высоким разрешением, с подавлением сигнала от жировой ткани и воды. Это многообещающая техника, при которой получают трехмерные протонно-взвешенные изображения с высоким пространственным разрешением. Протонная МРС показывает концентрации цитратов, креатинина, холина и полиаминов. Здоровая ткань предстательной железы содержит высокий уровень цитратов (Рис 7), при этом в периферической зоне уровень цитратов выше, чем в центральной или переходной зонах (Рис.7). Общее содержание цитрата в нормальной простате составляет 4-6 мкмоль/г, а в ее периферическое зоне — 30,9±8,5 мкмоль/г [6]. В наших исследованиях мы проводили МРС со следующими параметрами – одновоксельная спектроскопия (SV_PRESS_140 – Single Voxel Point Resolved Spectroscopy, TE = 140 мсек): размер вокселя составлял 20x20x25 мм, время TE – минимальное (140 мсек), TR – 1000 мсек, спектральный диапазон 2000 Гц, BASING импульс (band selective inversion with gradient) подавление воды и жира; мультивоксельная спектроскопия (3D_PRESS_100 - Point Resolved Spectroscopy, TE = 100 мсек): размер вокселя был не менее 5x5x12 мм, TE – минимальное (100 мсек), TR – 1600 мсек, спектральный диапазон 2000 Гц, BASING импульс (band selective inversion with gradient) подавление воды и жира, количество срезов (4-10) зависит от размеров железы.

Типичным для рака является повышение пика холина и снижение пика цитрата (Рис 8). Точность методики в установлении локализации рака простаты составляет 80% [6, 11]. Для спектрального анализа в клинических условиях используется соотношение холин + креатинин/цитрат [Cho + Cr]/Cit).

Ограничениями МРС являются длительное время получения изображений, возможные вариации результатов в зависимости от обработки изображений или шиммирования, а также отсутствие непосредственной визуализации анатомических структур вокруг предстательной железы. Кроме того, предшествующая биопсия предстательной железы может привести к спектральной деградации, что делает ненадежным точную интерпретацию соотношения метаболитов, поэтому МРС нельзя проводить в течение 8 недель после биопсии.

Таким образом, в настоящее время в дополнение к стандартному МР-протоколу иссле-

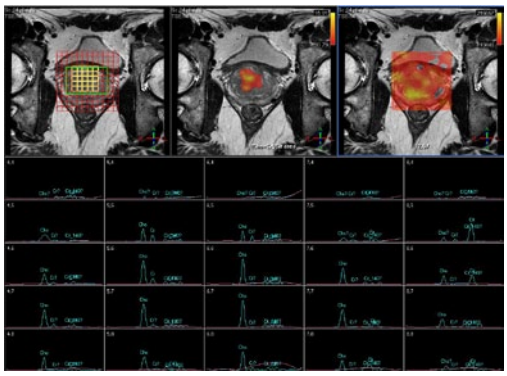

Рис. 8,а

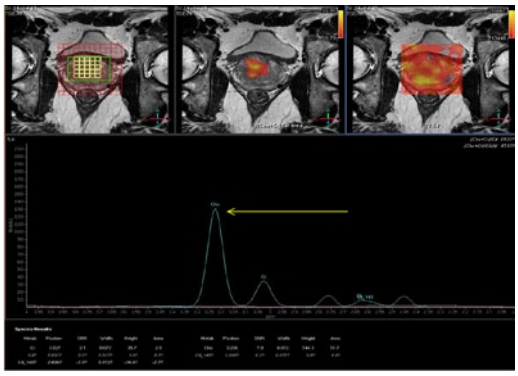

Рис. 8,б

Рис. 8. а - спектры мультивоксельной спектроскопии при РПЖ, б - отмечается повышение пика холина (стрелка).

дования простаты имеется ряд методик позволяющих в ранние сроки, более точно выявить и характеризовать неопластический процесс, оценить не только анатомические изменения, но функцию и метаболизм, что позволяет определить тактику и стратегию лечения. Информация о возможностях каждого из методик позволять точно спланировать исследование для получения максимальной информации.

По новейшим представлениям [15], основной целью визуализации простаты в следующем десятилетии станет получение более точной характеристики патологического процесса в ней, основываясь на полном комплексе анатомических, функциональных и молекулярных данных визуализации – так называемая функциональная МРТ. При этом основная роль УЗИ сводится главным образом к качественной навигации при биопсии и брахитерапии.

Список литературы:

1. *Аляев Ю. Г., Синицын В. Е., Григорьев Н. А. Магнитно-резонансная томография в урологии. — М.: Практическая медицина, 2005.*

2. *Чиссов В.И., Старинский В.В., Петрова Г.В. Онкологическая заболеваемость в России в 2006 г.-М., 2008.*

3. *Шария М.А. Магнитно-резонансная томография в диагностике новообразований почек, мочевых путей и предстательной железы. Дисс. … докт. мед. наук. М. 2009.*

4. *Barentsz JO, Engelbrecht M, Jager GJ, Witjes JA, de LaRosette J, van Der Sanden BP, Huisman HJ, Heerschap A. Fast dynamic gadolinium-enhanced MR imaging of urinary bladder and prostate cancer. J Magn Reson Imaging. 1999 Sep;10(3):295-304. Review.*

5. *Brawer MK, Deering RE, Brown M, Preston SD, Bigler SA. Predictors of pathologic stage in prostatic carcinoma. The role of neovascularity. Cancer. 1994 Feb 1;73(3):678-87.*

6. *Carroll PR, Coakley FV, Kurhanewicz J. Magnetic resonance imaging and spectroscopy of prostate cancer. Rev Urol. 2006;8 Suppl 1:S4-S10.*

7. *Chadwick DJ, Cobby M, Goddard P, Gingell JC. Comparison of transrectal ultrasound and magnetic resonance imaging in the staging of prostate cancer. Br J Urol. 1991 Jun; 67(6):616-21.*

8. *Clements R., Griffiths G.J., Peeling W.B. Transrectal ultrasound imaging in the assessment of prostatic disease. Br.J. Radiol. 1991; 64 : 193-200.*

9. *Deering RE, Bigler SA, Brown M, Brawer MK. Microvascularity in benign prostatic hyperplasia. Prostate. 1995 Mar;26(3):111-5.*

10. *Fregene TA, Khanuja PS, Noto AC, Gehani SK, Van Egmont EM, Luz DA, Pienta KJ. Tumor-associated angiogenesis in prostate cancer. Anticancer Res. 1993 Nov-Dec;13(6B):2377-81.*

11. *Fütterer Jurgen J., Stijn W. T. P. J. Heijmink, Tom W. J. Scheenen, Gerrit J. Jager, Christina A. Hulsbergen–Van de Kaa, J. Alfred Witjes, Jelle O. Barentsz, Prostate Cancer: Local Staging at 3-T Endorectal MR Imaging—Early Experience1Radiology: Volume 238: Number 1-January 2006.*

12. *Gossmann A, Okuhata Y, Shames DM, Helbich TH, Roberts TP, Wendland MF, Huber S, Brasch RC. Prostate cancer tumor grade differentiation with dynamic contrast-enhanced MR imaging in the rat: comparison of macromolecular and small-molecular contrast media--preliminary experience. Radiology. 1999 Oct;213(1):265-72.*

13. *Haider MA, van der Kwast TH, Tanguay J, Evans AJ, Hashmi AT, Lockwood G, Trachtenberg J. Combined T2-weighted and diffusion-weighted MRI for localization of prostate cancer. AJR Am J Roentgenol. 2007; 189: 323-8.*

14. *Hemandez A.D., Smith J.A. Transrectal ultrasonography for the early detection and staging of prostate cancer. Urol. Clin. North Am., 1990; 174 : 745-757.*

15. *Hricak H, Choyke PL, Eberhardt SC, Leibel SA, Scardino PT. Imaging prostate cancer: a multidisciplinary perspective. Radiology. 2007 Oct; 245(1):302.*

16. *Kim J.K, Hong S.S, Choi YJ, et al. Wash-in rate on the basis of dynamic contrast-enhanced MRI: usefulness for prostate cancer detection and localization. J Magn Reson Imaging 2005;22: 639–646.*

17. *Jemal A, Siegel R, Ward E., et al. Cancer statistics, 2008. CA Cancer J Clin. 2008 Mar-Apr; 58 (2):71-96.Epub 2008, Feb 20.*

18. *Ogura K, Maekawa S, Okubo K, Aoki Y, Okada T, Oda K, Watanabe Y, Tsukayama C, Arai Y. Dynamic endorectal magnetic resonance imaging for local staging and detection of neurovascular*

bundle involvement of prostate cancer: correlation with histopathologic results. Urology. 2001 Apr;57(4):721-6.

19. *Padhani AR, Gapinski CJ, Macvicar DA, Parker GJ, Suckling J, Revell PB, Leach MO, Dearnaley DP, Husband JE. Dynamic contrast enhanced MRI of prostate cancer: correlation with morphology and tumour stage, histological grade and PSA. Clin Radiol. 2000 Feb;55(2):99-109.*

20*. Partin A.W., Yoo J., Carter B. et al. The use of prostate specific antigen, clinical stage and Gleason score to predict pathological stage in men with localized prostate cancer. // J. Urol. — 1993. 150:110—114.*

21. *Reissigl A, Pointner J, Strasser H, Ennemoser O, Klocker H, Bartsch G. Frequency and clinical significance of transition zone cancer in prostate cancer screening. Prostate 1997; 30:130–135.*

22. *Schiebler ML, Tomaszewski JE, Bezzi M, et al. Prostatic carcinoma and benign prostatic hyperplasia: correlation of high-resolution MR and histopathologic findings. Radiology 1989;172:131–137.*

23. *Stamey TA, Yemoto CE. The clinical importance of separating transition zone (TZ) from peripheral zone (PZ) cancers [abstract]. J Urol 1998;159(suppl):221.*

24. *Turnbull LW, Buckley DL, Turnbull LS, Liney GP, Knowles AJ. Differentiation of prostatic carcinoma and benign prostatic hyperplasia: correlation between dynamic Gd-DTPA-enhanced MR imaging and histopathology. J Magn Reson Imaging. 1999 Feb;9(2):311-6.*

ОРИГИНАЛЬНАЯ СТАТЬЯ

ТОМОГРАФИЧЕСКИЕ МЕТОДЫ ДИАГНОСТИКИ РАКА ПРЕДСТАТЕЛЬНОЙ ЖЕЛЕЗЫ

Морозов С. П., Безруков Е. А.

Томографические методы лучевой диагностики позволяют получить информацию, определяющую тактику лечения пациентов с раком предстательной железы. Так, КТ стала рутинным методом поиска отдаленных метастазов (легкие и брюшная полость), а МРТ - «золотым» стандартом определения локальной распространенности рака предстательной железы. Однако, существуют ограничения по применению каждого томографического метода, а получаемые результаты требуют интерпретации врачами рентгенологами, прошедшими специализированную подготовку в области уро-или онкорадиологии.

ФГБУ «Центральная клиническая больница с поликлиникой» УД Президента РФ.
ГБОУ ВПО Первый МГМУ им. И.М.Сеченова Минздравсоцразвития.
г. Москва, Россия.

Ключевые слова: предстательная железа, компьютерная томография, магнитно-резонансная томография, аденокарцинома, рак, стадирование онкопроцесса, эндоректальный датчик, экстрапростатическое распространение.

TOMOGRAPHIC METHODS IN PROSTATE CANCER EVALUATION

Morozov S.P., Bezrukov E.A.

Tomographic radiologic methods allow obtaining the useful information, which determines treatment strategy in patients with prostate cancer. Thus, CT became a routine method of metastases evaluation (lungs and abdomen) and MRI is a “gold standard” for prostatic cancer local spread assessment. However, each tomographic method has it’s owe and the results must be interpreted by radiologist with the special experience in uro- and oncoradiology.

Central Clinical Hospital and Polyclinic of Affairs Management Department of President of Russian Federation.
I.M. Sechenov First Moscow State Medical University.
Moscow, Russia

Key words: prostate, computed tomography, magnetic resonance tomography, cancer, tumor staging, endorectal coil, extraprostatic spread.

Современная лучевая диагностика является одной из наиболее динамично развивающихся областей клинической медицины. Авангардом развития лучевой диагностики являются методы томографии, компьютерной (КТ) и магнитно-резонансной (МРТ), позволяющие неинвазивно оценить характер патологического процесса в теле человека. С середины 70-х – начала 80-х годов XX века число обследований этими методами постоянно росло, достигнув сегодняшнего уровня в 1,5 млн. процедур, выполняемых во всем мире ежедневно. Во многих европейских клиниках может выполняться до 200 тысяч томографических исследований в год (около 4-8 тысяч обследований на 1 томограф), составляющих около 70% всей диагностический информации о пациентах.

Значительная часть обследований в отделениях лучевой диагностики проводится пациентам с урологическими заболеваниями [1], в частности раком предстательной железы (РПЖ). Благодаря развитию лучевой диагностики за последние 10 лет произошли существенные изменения диагностических алгоритмов, так, например, КТ стала рутинным методом поиска отдаленных метастазов (легкие и брюшная полость), а МРТ - «золотым» стандартом определения локальной распространенности РПЖ. При этом акцент в применении диагностических тестов сместился в область ранней диагностики и планирования лечения с максимальным сохранением качества жизни пациента.

Компьютерная томография

Основной целью применения КТ малого

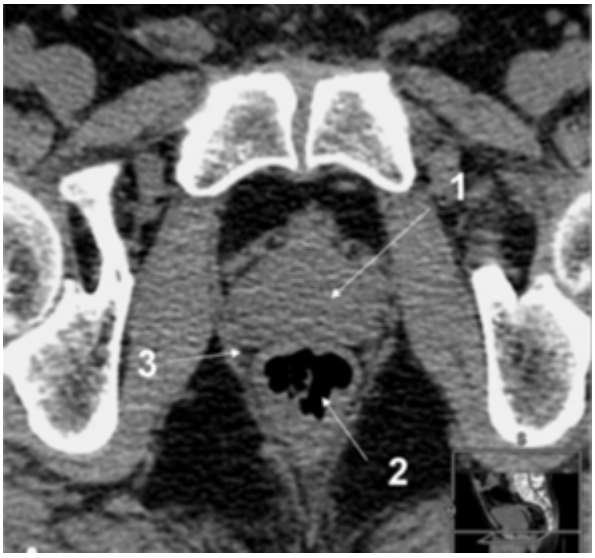

Рис. 1,а

Рис. 1,б

Рис. 1. Мультиспиральная компьютерная томография малого таза.
Демонстрирующая предстательную железу без зональной дифференциации (1), прямую кишку (2), ректопростатический угол (3) в аксиальной плоскости (а), семенные пузырьки (4) и мочевой пузырь (5) в сагиттальной реконструкции(б).

таза является определение стадии регионарной распространенности рака простаты, причем в первую очередь это касается выявления метастатического поражения лимфоузлов. МСКТ не позволяет дифференцировать зональную анатомию и визуализировать капсулу предстательной железы, что ограничивает возможности этого метода в выявлении РПЖ и определении локальной распространенности онкопроцесса. Высокая частота ложно-отрицательных результатов МСКТ при стадировании РПЖ связана с тем, что стадия Т3 устанавливается только при наличии крупной опухоли с экстрапростатическим ростом и вовлечением семенного пузырька. Выявление стадии Т3а, особенно при ограниченном экстракапсулярном росте опухоли, или начального вовлечения семенных пузырьков с помощью МСКТ практически не возможно. МСКТ недостаточно информативна при оценке эффективности лечения РПЖ и выявлении локального рецидива.

В настоящее время МСКТ органов малого таза показана:

1. пациентам с верифицированным РПЖ для выявления регионарной лимфаденопатии;

2. пациентам группы высокого риска локально распространенного онкопроцесса (ПСА>20 нг/мл, сумма баллов по Глисону 8-10) для выявления инвазии органов малого таза.

Кроме того, МСКТ используется для планирования лучевой терапии. При наличии показаний для выявления отдаленных метастазов может выполняться КТ легких, головного мозга, печени, надпочечников.

Интерпретация результатов

Нормальная предстательная железа при МСКТ имеет однородную плотность (иногда с мелкими кальцинатами) без зональной дифференциации (рис. 1). Объем железы рассчитывается по формуле эллипса: V (мм^3 или мл) = x*y*z*п/6, где x - поперечный размер, y - передне-задний размер, z - вертикальный размер, п/6=0,5. Нормальные семенные пузырьки имеют тубулярную структуру, симметричны, размерами до 5 см, отделены от мочевого пузыря прослойкой жировой клетчатки, отсутствие которой является критерием опухолевой инвазии.

При доброкачественной гиперплазии предстательной железы (ДГПЖ) выявляется увеличение объема простаты (более 20 мм3) за счет разрастания узлов парауретральной зоны, у ряда пациентов сопровождающегося внутрипузырным ростом. Кроме того, при проведении МСКТ с внутривенным контрастированием в выделительную фазу (спустя 5-7 минут после введения препарата) может выявляться приподнятость дистальных отделов мочеточников (из-за увеличения объема простаты), трабекулярность стенки и дивертикулы мочевого пузыря (вследствие гипертрофии детрузора в ответ на частичную обструкцию уретры). Микционная МСКТ-цистоуретрография выполняется после заполнения мочевого пузыря контрастным препаратом, позволяет визуализировать мочеиспускательный канал, выявить его стриктуры.

Очаги аденокарциномы внутри простаты могут выявляться по активному накоплению контрастного препарата в артериальную фазу (25-30 сек. от момента внутривенного введения). Экстрапростическое распространение РПЖ может выявляться при наличии локального выбухания, зачастую с асимметричным уве-

личением семенного пузырька и исчезновением жидкостного содержимого. КТ-критерием инвазии прилежащих органов и структур (мочевого пузыря, прямой кишки, мышц и стенок малого таза) является отсутствие дифференциации прослоек жировой клетчатки.

Оценка тазовых и забрюшинных лимфоузлов с помощью МСКТ основана на определении их количественных и качественных изменений. МСКТ позволяет визуализировать наиболее типичные зоны поражения лимфоузлов при РПЖ, а именно запирательные, внутренние и наружные подвздошные группы. Запирательные лимфоузлы являются медиальной цепочкой наружной подвздошной группы и располагаются по латеральной стенке таза на уровне вертлужной впадины. Основным КТ-критерием лимфоаденопатии является размер лимфоузлов. В качестве верхней границы КТ-нормы рассматривается поперечный (наименьший) диаметр лимфоузла равный 15 мм. Однако чувствительность и специфичность КТ в выявлении лимфоаденопатии по данным разных авторов варьирует от 20 до 90%, так как КТ не позволяет выявить метастазы в неувеличенные лимфоузлы и часто дает ложно-отрицательные результаты.

Анализ томограмм малого таза и забрюшинного пространства обязательно включает просмотр изображений в костном окне. Это позволяет выявить гиперденсные очаги остеосклероза, соответствующие типичным остеобластическим метастазам РПЖ в кости таза, поясничный и грудной отделы позвоночника, бедренные кости, ребра.

Магнитно-резонансная томография

Основной задачей применения МРТ малого таза является локальное и регионарное стадирование онкопроцесса (TN). Высокая специфичность МРТ диктует необходимость использования этого метода у пациентов среднего и высокого риска экстрапростатического распространения опухоли для дифференциации стадий T2 и T3 и, соответственно, определения показаний к хирургическому или лучевому лечению. МРТ позволяет оценить состояние регионарных лимфоузлов, превосходя по диагностической точности КТ, и выявить метастазы в кости таза и поясничного отдела позвоночника. Результаты анализа принятия решений [4] убедительно доказывают необходимость назначения МРТ пациентам, имеющим ПСА>10 нг/мл, степень дифференцировки опухоли по Глисону >6 или стадию T2b по данным пальцевого ректального исследования.

Средняя чувствительность МРТ в выявлении РПЖ (в первую очередь микроскопических очагов) не позволяет использовать этот метод для исключения наличия неопластического поражения. Пациентам с негативными результатами повторных биопсий (более двух) в анамнезе, уровнем ПСА в пределах «серой шкалы» (4-10 нг/мл), отсутствием патологии при ТРУЗИ и пальцевом ректальном исследовании показано проведение МР-планирования биопсии, в ходе которого определяются участки, подозрительные на наличие неопластического процесса.

У пациентов с продолженным ростом РПЖ на фоне проводимого лечения МРТ позволяет оценить динамику состояния самой железы, лимфоузлов и окружающих тканей. При биохимическом рецидиве рака после радикальной простатэктомии МРТ позволяет с 97-100% точностью выявить локальный рецидив опухоли или метастазы в регионарные лимфоузлы.

Подготовка и методика исследования

У пациентов с подозрением на рак простаты МРТ малого таза может проводиться как до трансректальной биопсии (при наличии результата определения сывороточного ПСА), так и спустя 3-4 недели после биопсии (после исчезновения участков постбиопсийных кровоизлияний в простате). Исследование должно проводиться на высокопольном томографе (как минимум 1-тесловом), по возможности - с эндоректальным датчиком, как минимум в двух перпендикулярных плоскостях, с использованием динамического контрастирования.

Подготовка к МРТ-исследованию предстательной железы (эндоректальному и поверхностному) заключается в очищении прямой кишки с помощью небольшой клизмы. Исследование проводится при наполненном мочевом пузыре, по возможности после подавления перистальтики с помощью внутривенного введения глюкагона или бускопана. Эндоректальный датчик устанавливается на уровне предстательной железы и заполняется 80-100 мл воздуха, что обеспечивает четкую визуализацию капсулы предстательной железы, ректопростатических углов и ректопростатической фасции Денонвильера. Применение эндоректального датчика не ограничивает возможности визуализации регионарных лимфоузлов (вплоть до уровня бифуркации брюшной аорты), так как исследование проводится с использованием комбинации тазовой (наружной) и эндоректальной (внутренней) катушек.

Пациент располагается внутри томографа в положении лежа на спине. Исследование начинается с быстрой томографии (локалайзер) для контроля расположения датчика и планирования последующих программ. Далее получают T2-взвешенные изображения в сагиттальной плоскости для оценки общей анатомии малого таза. T1-взвешенные изображения в аксиальной плоскости используются для оценки зон лимфаденопатии, выявления крови в простате и метастазов в костях таза. Прицельные аксиальные T2-взвешенные томограммы с толщиной среза около 3 мм являются наиболее информативными для оценки предстательной железы. Быстрая томография с получением T1-взвешенных изображения и подавлением сиг-

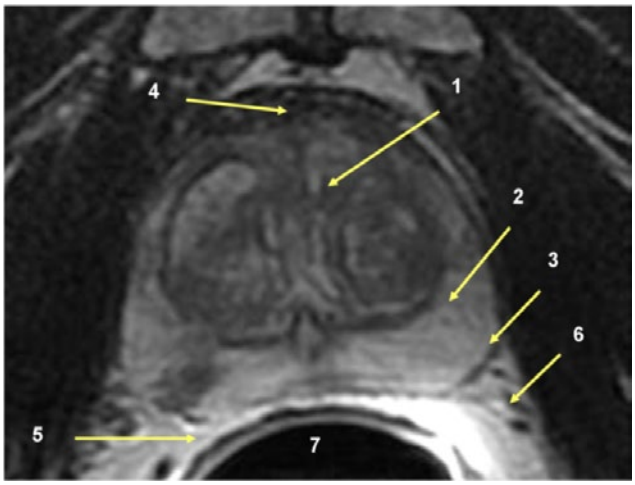

Рис. 2. МРТ. Аксиальная Т2-взвешенная томограмма.

Позволяет дифференцировать гиперплазированную центральную зону простаты (1), нормальную периферическую зону (2), на фоне которой справа определяется гипоинтенсивный очаг рака. Псевдокапсула простаты (3) представлена тонкой гипоинтенсивной границей, в передних отделах переходящей в фибромускулярную строму (4). Важнейшими критериями оценки локальной распространенности являются ректопростатический угол (5) и нейроваскулярные пучки (6). В прямой кишке (7) установлен эндоректальный датчик.

нала от жировой ткани используется для проведения динамического контрастирования простаты и оценки лимфоузлов. Общая длительность исследования составляет около 25-30 минут.

Интерпретация результатов

МРТ органов малого таза включает визуализацию зональной анатомии простаты, капсулы железы, семенных пузырьков, окружающих тканей, мочевого пузыря, основания полового члена, прямой кишки, костей таза, регионарных лимфоузлов.

Зональная анатомия простаты оценивается на Т2-взвешенных изображениях: периферическя зона является гиперинтенсивной, центральная зона - изо- или гипоинтенсивной по сравнению с мышечной тканью (рис. 2). Псевдокапсула простаты визуализируется в виде тонкой гипоинтесивной границы, по передней поверхности простаты сливающейся с фибромускулярной стромой. На Т1-взвешенных изображениях зональная анатомия простаты не дифференцируется. Измерение размеров простаты и объема аналогично методике, описанной в разделе по МСКТ (V (мм3 или мл) = x*y*z*0,5). Ректопростатические углы должны быть свободны, не облитерированы. Фасция Денонвильера между простатой и прямой кишкой обычно четко прослеживается на аксиальных томограммах. По задне-латеральной поверхности простаты с обеих сторон должны определяться нейро-васкулярные пучки. По передней поверхности простаты определяется дорзальный венозный комплекс, обычно гиперинтенсивный на Т2-взвешенных изображениях за счет медленного кровотока. Семенные пузырьки визуализируются как жидкостные полости (гиперинтенсивные на Т2-взвешенных изображениях) с тонкими стенками. При исследовании с динамическим контрастированием содержимое пузырьков не накапливает препарат. Мембранозный отдел уретры визуализируется на сагиттальных или фронтальных Т2-взвешенных томограммах.

Нормальные лимфоузлы лучше всего визуализируются на Т1-взвешенных изображениях на фоне жировой клетчатки. Как и при МСКТ, размер узлов является основным критерием метастатического поражения. Нормальная костная ткань представляется гиперинтенсивной на Т1- и Т2-взвешенных изображениях за счет высокого содержания жировой клетчатки в костном мозге. Наличие гипоинтенсивных очагов (в костях таза, позвоночнике, бедренных костях) чаще всего свидетельствует о метастатическом остеобластическом поражении.

Доброкачественная гиперплазия предстательной железы имеет различные МР-характеристики в зависимости от преобладающего компонента: железистая гиперплазия - гиперинтенсивная на Т2-взвешенных изображениях (с формированием кистозных изменений), стромальная - гипоинтенсивная. Выявление рака в центральных отделах простаты наиболее затруднительно на фоне стромальной гиперпла-

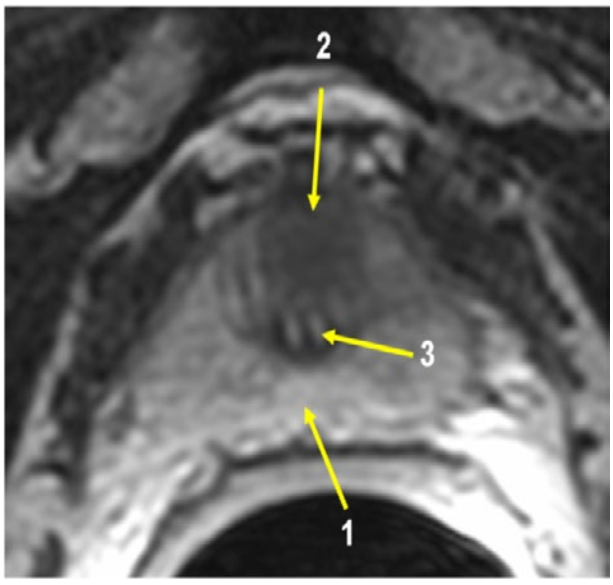

Рис. 3. МРТ. Аксиальная Т2-взвешенная томограмма.

Демонстрирует нормальную периферческую зону простаты (1) и очаг аденокарциномы (2) в области верхушки простаты кпереди от интрапростатического отдела уретры (3).

зии. Периферическая зона при наличии крупной аденомы компримирована, что также затрудняет выявление рака. При очень большой аденоме периферическая зона может быть настолько компримирована, что образует хирургическую капсулу простаты.

Основой диагностики простатита является клиническое обследование в сочетании с микробиологическими тестами. При подозрении на развитие осложнений (формирование абсцесса), а также у пациентов с тазовой болью неясной этиологии обычно назначается ультразвуковое исследование или МРТ. При этом, гипоинтенсивные очаги в периферической зоне простаты на Т2-взвешенных изображениях могут соответствовать как воспалительным изменениям, так и очагам неоплазии. МР-критериями очагов простатита является конусовидная форма гипоинтенсивных очагов, четкие контуры, отсутствие масс-эффекта.

Кистозные изменения центральной зоны предстательной железы наблюдаются при доброкачественной гиперплазии (железистая форма), кисты периферической зоны обычной являются ретенционными или поствоспалительными. Врожденные простатические или перипростатические кисты наблюдаются в сочетании с другими аномалиями развития и могут являться причиной бесплодия, требующей диагностики и соответствующего лечения. Врожденные кисты различаются по локализации, наиболее информативным методом определе-

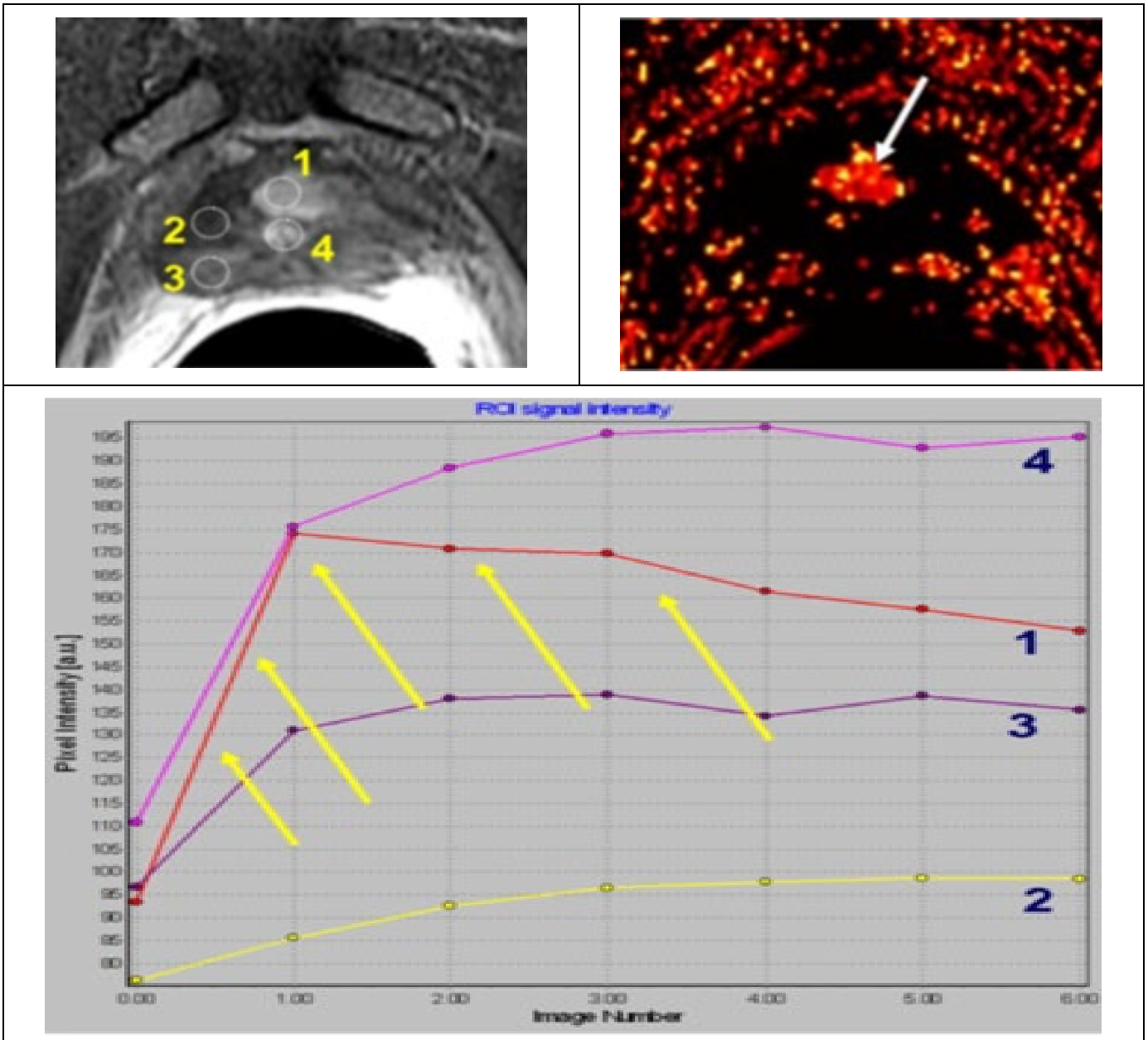

Рис. 4. При проведении динамического МР-исследования в первые 30-60 секунд после внутривенного введения контрастного препарата на основе гадолиния (гадобутрол) определяется высокая степень васкуляризации опухоли (1) с быстрым поступлением и быстрым вымыванием контрастного препарата (кривая №1, отмеченная желтыми стрелками на графике), которая позволяет дифференцировать злокачественную опухоль от нормальных тканей (периферическая зона простаты - 2, 3, слизистая уретры - 4).

ния которой является МРТ. Наиболее часто выявляемые интрапростатические кисты исходят из маточки или семявыбрасывающего протока, экстрапростатические – из семенных пузырьков, ремнанта мюллерова протока.

Аденокарцинома предстательной железы имеет низкую интенсивность сигнала на Т2-взвешенных изображениях на фоне сигнала высокой интенсивности от нормальной периферической зоны простаты (рис. 3). Важнейшим преимуществом эндоректальной МРТ является возможность точной локализации очагов неопластического поражения, определения характера и направления роста опухоли. В частности, МРТ позволяет выявить очаги рака в передних отделах периферической зоны предстательной железы, труднодоступных при трансректальной биопсии. Неправильная форма, диффузное распространение с масс-эффектом, нечеткие и неровные контуры являются морфологическими характеристиками очагов низкой интенсивности сигнала в периферической зоне простаты, позволяющими предположить злокачественый характер поражения. При динамическом контрастировании очаги рака быстро накапливают контрастный препарат в артериальную фазу и быстро выводят препарат, что отражает степень неоангиогенеза и, соответственно, степень злокачественности опухоли (рис. 4).

Низкой интенсивностью сигнала также характеризуются воспалительные изменения (особенно хронический простатит), фиброзно-рубцовые изменения, фибромускулярная или стромальная гиперплазия, последствия гормональной или лучевой терапии. МРТ без динамического контрастирования не позволяет достоверно дифференцировать большинство перечисленных изменений и заболеваний [5]. Постбиопсийные изменения характеризуются неровностью капсулы железы, кровоизлияниями, изменением МР-сигнала паренхимы. Полноценное МР-исследование становится возможным лишь после исчезновения кровоизлияний в простате, что в среднем занимает 4-6 недель (иногда до 2-3 месяцев). Данные очаги представляются гипоинтенсивными на Т2-взвешенных изображениях (аналогично очагам РПЖ), но гиперинтенсивными на Т1-взвешенных изображениях (в отличие от рака), что позволяет их правильно дифференцировать.

По данным множества проведенных исследований точность МРТ в выявлении очагов неопластического поражения предстательной железы составляет от 50 до 90%. Чувствительность МРТ в локализации РПЖ составляет около 70-80%, при этом микроскопические очаги рака (фокусы) не могут быть выявлены с помощью МРТ. Муцинозная аденокарцинома простаты представляется гиперинтенсивной на Т2-взвешенных изображениях, что затрудняет диагностику и выражается в ложно-отрицательном результате МРТ. Наличие клинической информации (ПСА, ранее проведенное лечение), знание анатомии предстательной железы, использование эндоректального датчика, динамического контрастирования и спектроскопии позволяют приблизить точность выявления очагов рака с помощью МРТ к 90-95% (в большей степени повышается специфичность). Представители североамериканской школы лучевой диагностики выступают за использование МР-спектроскопии вместо динамического контрастирования (предпочитаемого представителями европейской лучевой диагностики) для точной локализации очагов рака. Это обусловлено, в частности, тем фактом, что только МР-спектроскопия позволяет неинвазивно выявить очаги опухоли не только в периферической, но и в центральной зоне предстательной железы [6].

Эндоректальная МРТ позволяет непосредственно визуализировать капсулу железы и определить локальную распространенность опухоли простаты. Основными признаками экстраорганного распространения (рис. 5) являются асимметрия нейроваскулярных пучков, облитерация ректопростатических углов, широкий контакт опухоли с капсулой и наличие собственно экстракапсулярной опухоли (табл. 1). Наличие выраженной экстракапсулярной инвазии по данным МРТ не только определяет нецелесообразность хирургического лечения, но и является отрицательным прогностическим фактором [7].

Вовлечение семенных пузырьков при РПЖ может происходить посредством нескольких путей:

Таблица №1. Сравнительная характеристика МР-критериев экстрапростатического распространения рака [8]

МР-критерий	Т (%)	Ч (%)	С (%)
Асимметрия нейроваскулярных пучков	70	38	95
Облитерация ректопростатического угла	71	50	88
Выбухание капсулы	72	46	7
Экстракапсулярная опухоль	73	15	90
Общее впечатление	71	68	72

Примечание: Т - точность, Ч – чувствительность, С – специфичность

• рост опухоли по ходу семявыносящих протоков;
• прямое вовлечение пузырьков периферической опухолью;
• опухоль пузырька, не связанная с первичным очагом поражения простаты.

Основными признаками инвазии семенных пузырьков является отсутствие гиперинтенсивного сигнала от содержимого на Т2-взвешенных изображениях, асимметричное увеличение, кровоизлияние в пузырек. Однако гипоинтенсивные очаги в семенных пузырьках могут быть связаны с постбиопсийным кровоизлиянием, амилоидозом (около 30% мужчин старше 75 лет), компрессией аденомой простаты.

При вовлечении опухолью простаты мочевого пузыря или прямой кишки отсутствует жировая клетчатка между простатой и соответствующими структурами. Исследование с внутривенным контрастированием позволяет более точно определить границы опухоли (рис. 6).

Гормональная аблация при РПЖ приводит к снижению интенсивности МР-сигнала, уменьшению размеров железы, что несколько затрудняет диагностику. Однако, достоверного снижения точности МР-стадирования на фоне гормональной аблации по данным целого ряда исследований выявлено не было [9].

Литературные данные о чувствительности МРТ в отношении экстрапростатической экстензии являются противоречивыми - показатель варьирует от 43% до 87%. Это объясняется, в первую очередь, невозможностью визуализации микроскопического прорастания капсулы простаты. Так, чувствительность выявления экстензии глубиной менее 1 мм при эндоректальной МРТ составляет всего 14%, тогда как при прорастании опухоли за пределы железы более чем на 1 мм показатель возрастает до 71% [10]. В группе низкого риска (ПСА < 10 нг/мл, показатель Глисона < 5) частота выявления распространения опухоли за пределы железы невысока, макроскопическая экстензия наблюдается достаточно редко, что значительно повышает частоту ложноотрицательных результатов. Чувствительность выявления инвазии семенных пузырьков по данным Sala и соавт. (2006) составляет 70-76% [11]. Наиболее высокая специфичность (до 95-98%) и прогностичность положительного результата МРТ достига-

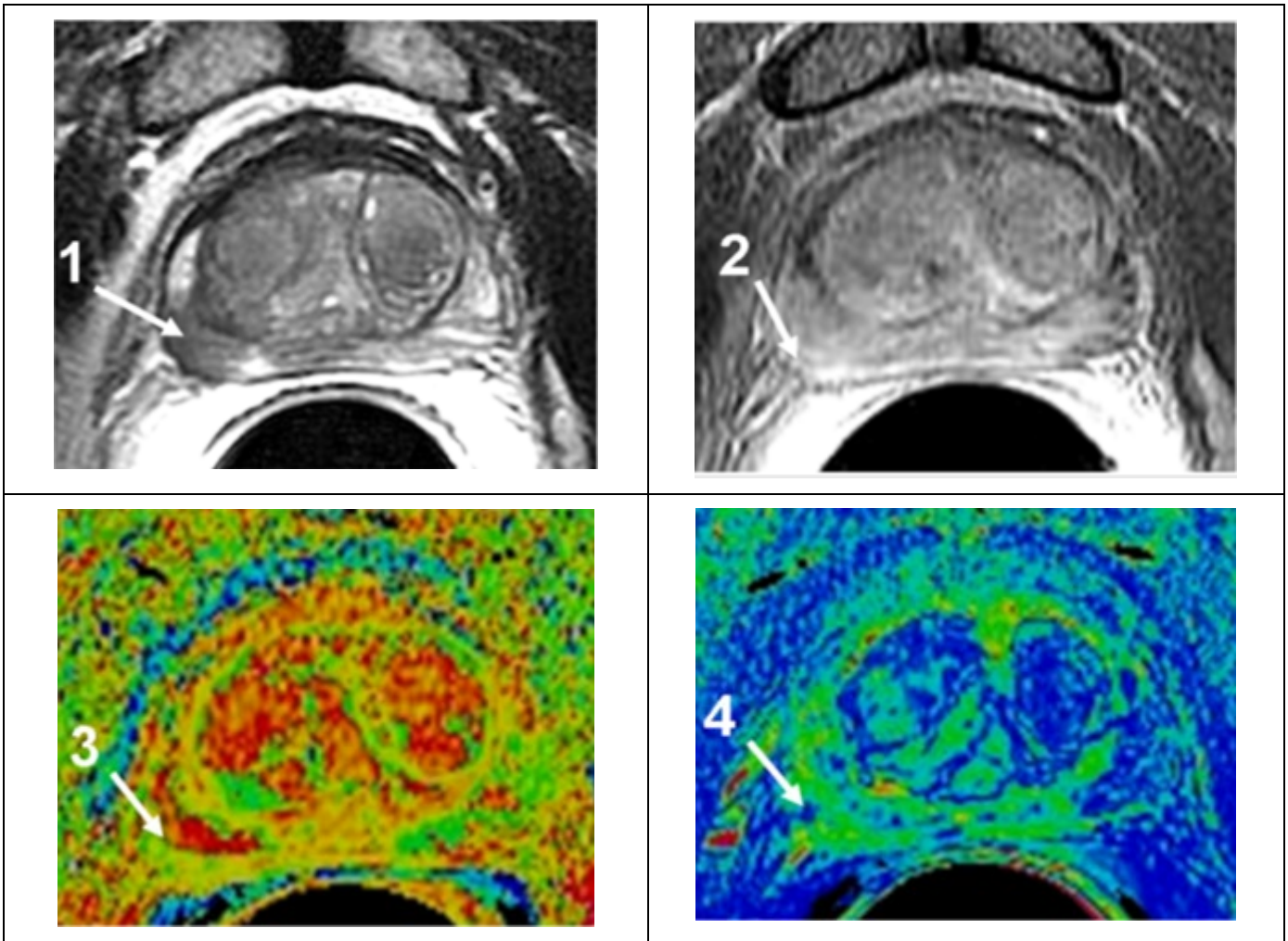

Рис. 5. МРТ. У пациента с верифицированной аденокарциномой предстательной железы определяется отграниченный гипоинтенсивный очаг (1) в периферической зоне средних отделов железы, прилежащий к капсуле и узлам гиперплазии центральной зоны. При проведении динамического контрастирования с построением карты объемной скорости кровотока выявляется высокая степень васкуляризации капсулы и прилежащей клетчатки (2, 3, 4) , свидетельствующая о локальном экстраорганном распространении опухоли.

Рис. 6,а

Рис. 6,б

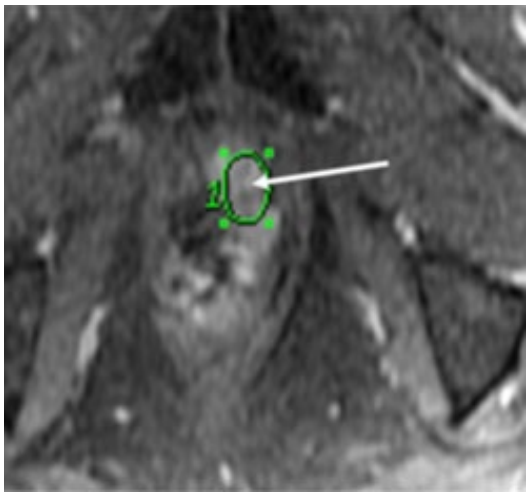

Рис. 6,в

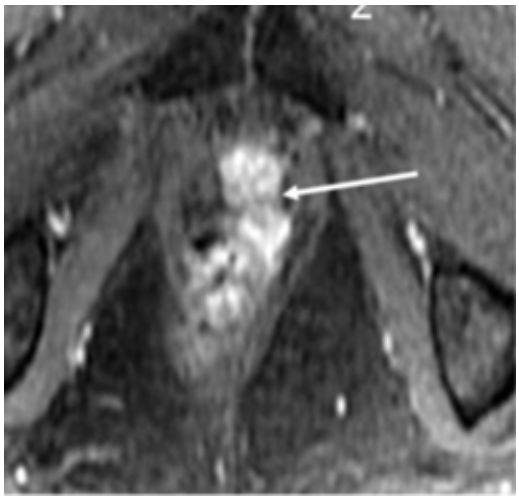

Рис. 6,г

Рис. 6. МРТ. Сагиттальная Т2-взвешенная томограмма.
(а) демонстрирует анатомию малого таза после радикальной простатэктомии. На рис. 6а визуализируется зона пузырно-уретрального анастомоза (стрелка). На аксиальной Т2-взвешенной томограмме (б) по заднему контуру пузырно-уретрального анастомоза определяется мягкотанный инфильтрат (стрелка). При сопоставлении томограмм, полученных в первую минуту после внутривенного введения Gd-DTPA и гадобутрола (в и г, соответственно), отмечается более интенсивное контрастирование участка продолженного роста опухоли с вовлечением прямой кишки (стрелка) при применении 1,0-молярного препарата.

ется при обследовании пациентов среднего или высокого риска экстракапсулярной инвазии (ПСА >10, показатель Глисона 7 и более баллов).

Одной из основных проблем выявления очагов рака и наличия экстракапсулярного распространения является высокая вариабельность интерпретации томограмм разными специалистами (табл. 2). По данным Mullerad et al. [12] МРТ позволяет получить достоверные результаты только при анализе томограмм квалифицированными специалистами по лучевой диагностике, обладающими большим опытом работы в урогенитальной радиологии. Согласно нашим собственным данным, дополнение стандартной МРТ динамическим контрастным усилением позволяет в большей степени стандартизировать исследование и повысить точность выявления экстракапсулярной инвазии. Основная задача специалиста по лучевой диагностике – это достижение высокой специфичности МР-диагностики (даже в ущерб чувствительности) для того, чтобы не лишить операбельных пациентов шанса на проведение радикального лечения.

В последнее время МРТ все больше привлекает внимание специалистов как метод планирования лечебных мероприятий, в частности лучевой терапии и хирургических вмешательств. Данная потребность определяется тем, что современные методы лечения во многих

случаях позволяют излечить пациента от онкологического заболевания, и на первое место выходит вопрос качества жизни пациента после лечения. Поэтому лучевая терапия при РПЖ проводится после разметки поля воздействия излучения по данным КТ или МРТ, что позволяет обезопасить прилежащие не пораженные органы, например шейку мочевого пузыря. Проведение МРТ перед радикальной простатэктомией позволяет оценить мембранозный отдел уретры, длина которого обратно коррелирует с тяжестью нарушения мочеиспускания после операции. Кроме того, оценивается выраженность дорзального комплекса, потенциального источника массивного кровотечения при его пересечении во время операции. Крайне важно оценить сохранность нейроваскулярных пучков, по ходу которых в большинстве случаев распространяется РПЖ. Отсутствие инвазии нейроваскулярных пучков дает надежду на сохранение эректильной функции после хирургического вмешательства (нервосберегающая операция). Также необходимо определять степень экстрапростатического распространения опухоли (в миллиметрах по двум осям), так как локальная инфильтрация капсулы и перипростатических тканей у пациентов с высокодифференцированной опухолью не является противопоказанием для радикальной простатэктомии.

Заключение

Несмотря на высокую стоимость оборудования, присущие МСКТ и МРТ оптимальное соотношение стоимость/эффективность и высокая клиническая значимость определяют продолжающееся бурное развитие и распространение этих методов.

Многолетний опыт применения современных томографических методов у пациентов с заболеваниями предстательной железы (в первую очередь – раком простаты) в сочетании с анализом международных рекомендаций позволяет предложить алгоритм диагностики РПЖ. В настоящее время ТРУЗИ с ангиографией является наиболее чувствительны-м методом визуализации очагов неопластического поражения простаты, как на этапе первичной диагностики, так и у пациентов с рецидивом или продолженным ростом опухоли. МСКТ является базовым методом поиска регионарных и отдаленных метастазов. МРТ совмещает возможности ТРУЗИ и МСКТ, что позволяет рекомендовать эту методику как для определения местной и регионарной распространенности РПЖ, так и для выявления рецидивов. ПЭТ является наиболее чувствительным методом поиска отдаленных метастазов, возможности которого ограничиваются только минимальным размером выявляемых очагов (около 10 мм).

Список литературы:

1. *Zagoria R.J. Genitourinary radiology. Mosby 2nd ed. 2004.*

2. *Прокоп М., Галански М. Спиральная и многослойная компьютерная томография. М.: МЕДпресс-информ, 2007. Перевод с англ. в 2 т.*

3. *Аляев Ю.Г., Синицын В.Е., Григорьев Н.А. Магнитно-резонансная томография в урологии. М.: Практическая медицина, 2005.*

4. *Jager GJ, Severens JL, Thornbury JR, et al. Prostate cancer staging: should MR imaging be used?--A decision analytic approach. Radiology. 2000 May;215(2):445-51.*

5. *Cruz M, Tsuda K, Narumi Y, et al. Characterization of low-intensity lesions in the peripheral zone of prostate on prebiopsy endorectal coil MR imaging. Eur Radiol. 2002 Feb;12(2):357-65.*

6. *Coakley FV, Qayyum A, Kurhanewicz J Magnetic resonance imaging and spectroscopic imaging of prostate cancer. J Urol. 2003 Dec; 170: 69-76.*

7. *Clarke DH, Banks SJ, Wiederhorn AR, et al. The role of endorectal coil MRI in patient selection and treatment planning for prostate seed implants. Int J Radiat Oncol Biol Phys. 2002 Mar 15;52(4):903-10.*

8. *Outwater E, Petersen RO, Siegelman ES, Gomella LG, Chemesky CE, Mitchell DG. Prostate carcinoma: assessment of diagnostic criteria for capsular penetration on endorectal coil MR images. Radiology 1994:193:333-339.*

9. *Mueller-Lisse UG, Vigneron DB, Hricak H, et al. Localized prostate cancer: effect of hormone deprivation therapy measured by using combined three-dimensional 1H MR spectroscopy and MR imaging: clinicopathologic case-controlled study. Radiology. 2001 Nov;221(2):380-90.*

10. *Jager GJ, Ruijter ET, van de Kaa CA, et al. Local staging of prostate cancer with endorectal MR imaging: correlation with histopathology. AJR Am J Roentgenol. 1996 Apr;166(4):845-52.*

11. *Sala E, Eberhardt SC, Akin O, Moskowitz CS, Onyebuchi CN, Kuroiwa K, Ishill N, Zelefsky MJ, Eastham JA, Hricak H. Endorectal MR imaging before salvage prostatectomy: tumor localization and staging. Radiology. 2006 Jan;238(1):176-83.*

12. *Mullerad M, Hricak H, Wang L, et al. Prostate cancer: detection of extracapsular extension by genitourinary and general body radiologists at MR imaging. Radiology. 2004 Jul;232(1):140-6.*

13. *Institute for Magnetic Resonance Safety, Education, and Research.-www.imrser.org; www.mrisafety.com.-2007.*

ОРИГИНАЛЬНАЯ СТАТЬЯ

КОНТРАСТ-ИНДУЦИРОВАННАЯ НЕФРОПАТИЯ: ФАКТОРЫ РИСКА

Доморадская А.И.

г. Москва, Россия.

За последние годы произошло резкое увеличение числа исследований, в которых применяются йодсодержащие контрастные средства [1, 2]. Доступность современных контрастных препаратов с меньшей токсичностью в сочетании с растущей популяцией лиц пожилого возраста привела к увеличению числа пациентов, подвергающихся исследованиям с применением контрастных веществ [3, 4]. Несмотря на появление более новых и безопасных йодсодержащих контрастных средств, риск развития нефропатии остается одной из важных проблем. Патофизиологические механизмы, лежащие в основе этого расстройства, изучены не полностью. Контраст-индуцированную нефропатию связывают с увеличением заболеваемости, смертности, частоты сосудистых осложнений и продолжительности госпитализации [6].

Ключевые слова: контраст-индуцированная нефропатия, йодосодержащие контрастные вещества, факторы риска, гидратация.

CONTRAST INDUCED NEPHROPATHY: RISK FACTORS

Domoradskaya A.I.

Moscow, Russia

During the last years there was a rapid growth of examinations with contrast media (CM) use. Availability of high end CM with a lower toxicity in allied with growing aging population leads to the increase of number of patients undergoing enhanced examinations. In spite of appearance of a new and safer CM risk of contrast induced nephropathy (CIN) is an important problem. Pathophysiological mechanism which are underlying in the bottom of this pathology is studied incompletely. CIN is related with growth of morbidity, mortality, frequencies of vascular complications and prolongation of hospital stay.

Key words: contrast induced nephropathy, iodinated contrast media, risk factors, hydration.

С внедрением в медицинскую практику высокотехнологичных методов исследования применение рентгеноконтрастных средств (РКС) стало неотъемлемой частью диагностического процесса в обследовании пациентов с различными поражениями органов и систем, в том числе: с сахарным диабетом, сердечно-сосудистыми, урологическими и онкологическими заболеваниями.

Со времени первого сообщения о визуализации мочевыводящих путей в 1923 году произошло резкое увеличение числа исследований, в которых применяются йодсодержащие контрастные средства [1, 2]. Доступность современных контрастных препаратов с меньшей токсичностью в сочетании с растущей популяцией пациентов пожилого возраста привела к увеличению числа пациентов, подвергающихся исследованиям с применением контрастных веществ [3, 4]. Подсчитано, что каждый год около 60 миллионов пациентов по всему миру подвергаются диагностическим и терапевтическим исследованиям с использованием контрастных веществ (КВ) [4]. За последние двадцать лет число диагностических катетеризаций сердца в США почти утроилось [2], в отношении других исследований наблюдается схожая тенденция [3]. В РФ тоже происходит рост инсталлированного оборудования и расширение показаний к исследованиям и интервенционным вмешательствам.

Несмотря на появление более новых и безопасных йодсодержащих контрастных средств, риск развития контраст-индуцированной нефропатии остается одной из важных проблем. Контраст-индуцированная нефропатия (КИН) обычно определяется как увеличение в сыворотке содержания уровня сывороточного креатинина (SCr) ≥до44,2 мкмоль/л (0,5 мг/дл) или на ≥ 25% от исходного

Таблица №1. Распространенность КИН у пациентов с сопутствующей патологией.

Влияние КИН на внутригоспитальные исходы у пациентов после чрескожных коронарных вмешательств (ЧКВ)		
	Пациенты с КИН	Пациенты без КИН
Пациенты с ХЗП*		
Смерть	6,3%	0,8%
Сердечная смерть	4%	0.5%
Серьезные сердечно-сосудистые осложнения	9,3%	1,1%
Нахождение в стационаре после ЧКВ (дни)	6.8±7,1	2,3±2,5
Пациенты без ХЗП		
Смерть	2,5%	0.1%
Сердечная смерть	2,0□	□,0%
Серьезные сердечно-сосудистые осложнения	6,8%	0,9%
Нахождение в стационаре после ЧКВ (дни)	3,6±5,1	1.8±2.4
***ХЗП – хроническое заболевание почек**		

уровня после введения контрастного вещества. Она наступает через 24-48 часов, пик подъема наблюдается через 3 –5 дней после введения КВ при отсутствие «альтернативных причин» для повышения уровня креатинина [5, 6]. Патофизиологические механизмы, лежащие в основе этого расстройства, изучены не полностью, но в настоящее время большое значение придают нарушениям почечной гемодинамики и прямому влиянию КВ на почечные канальцы. КИН обычно не имеет олигурического характера, но может сопровождаться и умеренной протеинурией [10, 11].Так как число исследований с применением РКС с каждым годом продолжает увеличиваться, даже низкий процент осложнений отмечается у все большего числа пациентов. Частота развития КИН у общей популяции пациентов не велика и составляет 3% , у пациентов высокого риска она может доходить до 50% [7].

КИН связывают с увеличением заболеваемости, смертности, частоты сосудистых осложнений и продолжительности госпитализации [6]. Не ясно, является ли КИН непосредственной причиной таких исходов или она обнажает скрытую почечную патологию, саму по себе связанную с неблагоприятными исходами [8, 9], (см таблицу 1).

Распространенность КИН увеличивается у пациентов с множественной сопутствующей патологией. Бартоломью с соавторами разработали клиническую систему оценки в баллах для прогнозирования риска развития КИН после чрескожной коронарной ангиопластики (ЧКА) [12]. Используя базу данных из 20 479 пациентов, были присвоены баллы риска каждому из предполагаемых независимых факторов риска развития КИН, включая расчетный клиренс креатинина < 60 мл/мин, использование внутриаортальной баллонной помпы, чрезкожное коронарное вмешательство (ЧКВ) по экстренным показаниям, сахарный диабет, застойную сердечную недостаточность, артериальную гипертонию, заболевания периферических сосудов и объем КВ > 260 мл. Прирост общего количества баллов риска сопровождался существенным увеличением риска развития КИН [12]. Для оценки рисков так же часто используется «шкала Мехран» [13].

Другие факторы риска развития КИН

Вопреки значительному количеству исследований сохраняются противоречия и расхождения во мнениях в отношении факторов риска КИН, использования КВ и нефротоксических эффектов рентгеноконтрастных средств на почки [14]. Пытаясь документировать текущее понимание КИН и разработать стратегии для предупреждения этого состояния, Европейское общество урогенитальной радиологии (ЕОУР) организовало Комитет по безопасному применению контрастных веществ, чтобы сосредоточить внимание на эффектах влияния КВ на функцию почек [14]. Основываясь на результатах опросника, посланного членам ЕОУР и экспертам в этой области, были идентифицированы предрасполагающие и связанные с процедурой факторы риска и опубликованы простые рекомендации по использованию КВ, которые можно найти в сети Internet на сайте ЕОУР (www.esur.org)

Доза контрастных веществ

Большие объемы КВ ассоциируются с ростом распространенности КИН [15]. Эксперты в данной области считают, что следует использовать меньшие объемы необходимых для визуализации КВ, так как риск КИН увеличивается с увеличением доз КВ, что, в частности, как было показано в исследовании RECOVER, при объеме КВ ≥ 140 мл возрастает риск развития КИН [17].

Признанный эксперт в области изучения КИН Меран и соавторы [13] подтвердили, что объем контрастного вещества является независимым фактором риска КИН. На сегодня нет единого мнения по поводу оптимальной минимальной дозы КВ [14].

При внутриартериальном введении КВ были предложены расчеты возможных лимитов исходя из того, что доза КВ в граммах йода должна быть равна в цифровом выражении СКФ (мл/мин). Например у пациента с СКФ 60 мл/мин расчетная доза КВ при концентрации йода 320 равна 187,5 мл [28]. Эти рекомендации не могут быть напрямую применены к использованию КВ при КТ или внутривенной урографии. [29].

Осмолярность контрастных веществ

У пациентов с имеющейся почечной дисфункцией риск развития КИН был выше, когда использовались высокоосмолярные КВ, по сравнению с низкоосмолярными КВ [18.]. Для профилактики развития КИН ЕОУР рекомендует использовать низко- или изоосмолярные КВ. В ряде исследований было доказано, что у пациентов высокого риска изоосмолярные КВ менее нефротоксичны, чем низкоосмолярные КВ [19, 20, 26, 27], но наряду с этим существует ряд исследований, в которых достоверной разницы между изоосмолярным препаратом и препаратами сравнения установлено не было [32, 33]. Необходимы дальнейшие работы для подтверждения этого положения.

Тип контрастного вещества

Данные целого ряда исследований свидетельствуют о том, что частота развития КИН при применении низкоосмолярных КВ ниже, чем при применении высокоосмолярных КВ у пациентов группы риска КИН. Например, в одном крупном рандомизированном исследовании у пациентов с заболеванием почек острая почечная недостаточность развивалась в 3,3 раза чаще, если им вводили высокоосмолярное КВ (диатризоат), а не низкоосмолярное КВ (йогексол) [23].

Аспелин и соавторы [24] сравнили нефротоксичные эффекты контрастных веществ с осмоляльностью равной осмоляльности крови (йодиксанол) с эффектами низкоосмолярного КВ (йогексола) у больных с сахарным диабетом и нарушением почечной функции, которые перенесли коронарную или аортобедренную ангиографию. Частота КИН в этом рандомизированном проспективном мультицентровом исследовании составила 3% у пациентов, получавших изоосмолярное КВ, и 26% – у пациентов, получавших низкоосмолярное КВ йогексол (P = 0,002) . Более того, частота наиболее тяжелых случаев КИН (повышение SCr > 1 мг/дл или > 88 мкмоль/л) составила 0% среди пациентов, получавших изоосмолярное КВ, в сравнении с 15% пациентов, получавших низкоосмолярное КВ. После этого исследования было проведено большое количество исследований по изучению роли осмолярности в развитии КИН. Одно из них –исследование RECOVER [17]. Это исследование было спланировано для сравнения нефротоксичности изоосмолярного неионного димера йодиксанола и ионного димера йоксаглата. Пациенты получали йодиканол или йоксаглат при коронароангиографии или ЧКВ. Первичной точкой было определение частоты КИН (повышение уровня [SCr]≥25% или ≥ 0.5 мг/дл (44.2 mol/l). Так же определялась частота КИН различных групп пациентов: с серьезным нарушением функции почек (СКФ < 30 мл/мин), с диабетом, пациенты, получившие большие дозы КВ (≥ 140 мл). По результ атам исследования, частота КИН была статистически достоверно гораздо ниже в группе йодиксанола (7.9%), чем в группе йоксаглата (17.0%; p =0.021). Кроме того, частота КИН была статистически достоверно ниже у пациентов с нарушенной функцией почек (p =0.023) с сопутствующим диабетом (p = 0.041), или у пациентов ≥ 140 мл КВ (p = 0.038).

В ряде работ было показано, что КИН может иметь место и при внутривенном введении КВ [25, 30].

В работе Nguyen S.A et.al [25] были продемонстрированы преимущества изоосмолярного димера йодиксанола у пациентов с нарушенной функцией почек при проведении КТ.

Частота КИН была значительно ниже в группе йодиксанола по сравнению с группой йопромида (8,5 против 27,8%; p = 0,012) [25].

Интересна работа F. Hernandez с соавторами «Защита почек у пациентов с диабетом при ЧКВ: действительно ли важна осмолярность контрастного вещества?». В этой работе при сравнении с йоверсолом со статической достоверностью было показано преимущество Визипака в защите почек у пациентов с диабетом при проведении коронароангиографии. Интересно, что в отдельную часть исследования, выделены пациенты с проведением ЧКВ.

При использовании йоверсола КИН развивалась в 13,5% случаев против 2% случаев на Визипаке.

Bin Nie с соавторами в 2008 году в исследовании «Сравнение безопасности и эффективности йодиксанола и йопромида у пациентов с хронической почечной недостаточностью: рандомизированное контролируемое исследование» [27]. Эта работа интересна тем, что были поставлены задачи оценить сразу несколько конечных точек, при сравнении изоосмолярного йодиксанола и низкоосмолярного йопромида:

Первичные:

Определить частоту КИН (СК 0,5 мг/дл или ≥25 % выше исходных значений до 3 дней).

Вторичные:

- Средний пик КС
- Определение независимых факторов риска для КИН

• Частота серьезных сердечно-сосудистых нежелательных явлений (MACE) на госпитальном этапе и до 30-го дня после выписки
• Качество полученной диагностической информации

По результатам исследования были сделаны следующие выводы:

Частота КИН была значительно ниже в группе йодиксанола по сравнению с группой йопромида (5,7% против 16,7%; p = 0,011).

Независимые факторы риска развития КИН в этом исследовании

- Базовый уровень КлК (или 2,21, 95% CI 1,25 – 3,47; p = 0,031);
- Использование йопромида (p= 0,024),
- Объем КВ (p = 0,038)

• Общие сердечно-сосудистые реакции (MACE) возникали значительно реже при использовании йодиксанола, чем йопромида (1,9% к 8,8%; p=0,025)
• Йодиксанол: 2 реакции у 1 пациента,
• Йопромид: 9 реакций у 6 пациентов

Заметной разницы в диагностической эффективности между йодиксанолом 320 и йопромидом 370 не отмечалось

В работе ACTIVE были получены данные за более низкую нефротоксичность низкоосмолярного препарата по сравнению с изоосмолярным препаратом [31].

Таким образом, на сегодня существует ряд работ, в которых показаны преимущества изоосмолярного КВ, а также ряд работ, в которых достоверной разницы между изоосмолярным препаратом и препаратами сравнения выявлено не было [32, 33, 34]. Пока в рекомендациях ЕОУР предлагается использовать как низкоосмолярные, так и изоосмолярные вещества.

Рекомендованные меры профилактики КИН у пациентов группы риска.

Выявление больных с почечной недостаточностью

Важнейшим первым шагом на пути к уменьшению частоты развития КИН является выявление больных, входящих в группу высокого риска этого заболевания. Члены Европейского общества урогенитальной радиологии (ЕОУР), также как и эксперты в области КИН, согласны, что имеющееся повышение уровня SCr, особенно у больных с диабетической нефропатией, – наиболее важный фактор риска КИН [14].

Поскольку исследования SCr могут быть дорогостоящими и трудоемкими, и, кроме того, этот тест не является рутинным для всех учреждений, были найдены альтернативные методы выявления пациентов группы риска.

Чтобы определить возможность идентификации пациентов с низким риском патологического SCr, на 673 взрослых пациентах, которым планировались проведение КТ, был опробован простой опросник из 11 вопросов, разработанный для выявления больных, имеющих в анамнезе нарушения функции почек. Шесть вопросов, с наибольшей вероятностью связанных с повышенными значениями SCr, касались наличия почечного анамнеза, протеинурии, хирургических операций на почках, артериальной гипертонии, подагры и сахарного диабета [14]:

1. Вам когда-нибудь говорили, что у Вас есть проблемы с почками?
2. Вам когда-нибудь говорили, что у Вас белок в моче?
3. Были ли у Вас операции на почках?
4. Есть ли у Вас артериальная гипертензия?
5. Есть ли у Вас подагра?
6. Есть ли у Вас сахарный диабет?

Положительный ответ на любой из этих 6 вопросов указывает на необходимость исследования SCr. Сегодня при наличии факторов риска, согласно рекомендациям ЕОУР, до исследования необходимо не просто измерить значения SCr, но и рассчитать скорость клубочковой фильтрации по одной из следующих формул:

Метод Кокрофта-Голта:

СКФ = (140 – возраст) x вес в кг/креатинин сыворотки (ммоль/л) x 0,81
x (0,85 для женщин)

Метод MDRD:

СКФ = 186,3× (креатинин сыворотки) -1,154 × возраст-0,203 × (0,742 для женщин)
× (1,21 для афроамериканцев)

Отмена приема нефротоксичных препаратов за 24 часа до исследования необходимо избегать одновременного назначения нефротоксичных препаратов по крайней мере за 24 часа до введения КВ [14]. Показано, что прием нестероидных противовоспалительных средств связан с риском развития КИН [14], так же как и прием других нефротоксичных препаратов. Нужно помнить о том, что у пациентов с диабетом, принимающих метформин, существует риск развития лактоацидоза, который может возникнуть на фоне сниженной функции почек, поэтому, по рекомендациям ЕОУР, если у пациента КлКр от 30 до 60 мл /мин, метформин нужно отменить за 48 часов до исследования. Если КлКр выше 60 мл/мин, пациент может продолжать прием метформина, у пациентов с КлКр ниже 30 мл/мин метформин не одобрен в большинстве стран. В статье профессора Волгиной говорится о том, что многочисленные другие лекарственные препараты, например, пенициллины, сульфаниламиды могут также индуцировать острый тубулоинтерстициальный нефрит, тогда как аминогликозидные антибиотики проявляют прямой нефротоксический эффект, особенно при их комбинации с фуросемидом. Циклоспорин А представляет собой прямой клеточный токсин, повреждающий функцию эндотелия, а также лизосом как в проксимальных, так и в дистальных канальцах, вызывая тубулоинтерстициальные изменения [35].

Обеспечение адекватной гидратации

У обезвоженных пациентов наблюдается снижение показателей почечного кровотока и клубочковой фильтрации. Поэтому предполагается, что гидратация до и после инъекции КВ будет эффективной в связи с ее влиянием на увеличение почечного кровотока и клубочковой фильтрации, что может противодействовать гемодинамическим изменениям, вызываемым КВ [22]

ЕОУР рекомендует прием, по меньшей мере, 100 мл жидкости в час в виде питья (воды) или внутривенно (обычный физиологический раствор). Прием следует начинать за 4 часа до исследования и продолжать в течение 24 часов после введения КВ [14]. В странах с жарким климатом объемы жидкости должны быть увеличены.

Таким образом, КИН является грозным осложнением, связанным с применением РКС, значительно увеличивающим коморбидность и летальность у пациентов из группы риска, особенно при внутриартериальном пути введения КВ. Патофизиология этого состояния сложна, до конца не изучена и является многофакторной. Эффекты факторов риска могут суммироваться. К сожалению, многие из этих факторов весьма характерны для пациентов, требующих диагностических исследований и интервенционных вмешательств.

Список литературы:

1. *Waybill M.M., Waybill P.N. Contrast media-induced nephrotoxicity: identification of patients at risk and algorithms for prevention // J. Vase Interv. Radiol. 2001. Vol. 12. p. 3-9.*

2. *American Heart Association (2004) Cardiovascular Procedures – Statistics.*

3. *Thomsen HS et al. Abdom Imaging. 2006. Vol. 31. p. 131-140.*

4. *Nikolsky E. Rev. Cardiovasc. Med. 2003. № 4 (suppl 1). S. 7-14.*

5. *Rihal C.S. et al // Circulation. 2002. Vol. 105. p. 2259-2264*

6. *McCullough P.A., et al. Am. J. Med. 1997. Vol. 103. p. 368*

7. Dangas G. et al // Am. J. Cardiol. 2005. Vol. 95. p. 13-19.

8. *Morcos S. Contrast medium-induced nephrotoxicity. [In: Dawson P, Cosgrove D, Grainger R (eds) Textbook of Contrast Media. Isis Medical Media Ltd.] Oxford. 1999. p. 135–148*

9. *Cox C.D., Tsikouris J.P. Preventing contrast nephropathy: what is the best strategy? A review of the literature // J. Clin. Pharmacol. 2004. Vol. 44. p. 327–337*

10. *Bartholomew B.A., Harjai K.J., Dukkipati S., et al. Impact of nephropathy after percutaneous coronary intervention and a method for risk stratification // Am. J. Cardiol. 2004. Vol. 93. p. 1515–1519.*

11. *Mehran R., Aymong E.D., Nikolsky E., et al. A simple risk score for prediction of contrast-induced nephropathy after percutaneous coronary intervention: development and initial validation // J. Am. Coll. Cardiol. 2004. Vol. 44. p. 1393–1399*

12. *Morcos S.K., Thomsen H.S., Webb J.A. Contrast-media-induced nephrotoxicity: a consensus report. Contrast Media Safety Committee, European Society of Urogenital Radiology (ESUR) // Eur. Radiol. 1999. Vol. 9. p. 1602–1613.*

13. *McCullough P.A., Wolyn R., Rocher L.L., et al. Acute renal failure after coronary intervention: incidence, risk factors, and relationship to mortality // Am. J. Med. 1997. Vol. 103. p. 368–375.*

14. *Cigarroa R.G., Lange R.A., Williams R.H., et al. Dosing of contrast material to prevent contrast nephropathy in patients with renal disease. Am. J. Med. 1989. Vol. 86. p. 649–652.*

15. *Sang-Ho J. Renal Toxicity Evaluation and Comparison Between Visipaque (Iodixanol) and Hexabrix (Ioxaglate). Patients With Renal Insufficiency Undergoing Coronary Angiograph. The RECOVER Study: A Randomized Controlled Trial // J. Am. Coll. Cardiol. 2006.*

16. *Barrett B.J., Carlisle E.J. Metaanalysis of the relative nephrotoxicity of high- and low-osmolality iodinated contrast media // Radiology. 1993. Vol. 188. p. 171–178*

17. *Chalmers N., Jackson R.W. Comparison of iodixanol and iohexol in renal impairment // Br. J. Radiol. 1999. Vol. 72. p. 701–703.*

18. *Aspelin P., Aubry P., Fransson S.G., et al. Nephrotoxic effects in high-risk patients undergoing angiography // N. Engl. J. Med. 2003. Vol. 348. p. 491–499.*

19. *Choyke P.L., Cady J., DePollar S.L., et al. Determination of serum creatinine prior to iodinated contrast media: is it necessary in all patients? // Tech. Urol. 1998. Vol. 4. p. 65–69.*

20. *Gami A.S., Garovic V.D. Contrast nephropathy after coronary angiography // Mayo Clin. Proc. 2004. Vol. 79. p. 211–219.*

21. *Rudnick M.R., Goldfarb S., Wexler L., et al. Nephrotoxicity of ionic and nonionic contrast media in 1196 patients: a randomized trial. The Iohexol Cooperative Study // Kidney Int. 1995. Vol. 47. p. 254–261.*

22. *Aspelin P., Aubry P., Fransson S.G, et al. Nephrotoxic effects in high-risk patients undergoing angiography // N. Engl. J. Med. 2003. Vol. 348. p. 491–499.*

23. *Shaun A. Nguyen. Iso-Osmolality versus Low-Osmolality Iodinated Contrast Medium at Intravenous Contrast-enhanced CT: Effect on Kidney Function // Radiology. 2008. Vol. 248. № 1*

24. *Hernandez F., et al. Eur. Heart. J. 2007. vol. 28 (Abstract Supplement). Abs. 454 & 463.*

25. *Nie B., Cheng W.J., Li Y.F., et al. MDA Prospective, Double-blind, Randomized, Controlled Trial on the Efficacy and Cardiorenal Safety of Iodixanol vs Iopromide in Patients With Chronic Kidney Disease Undergoing Coronary Angiography With or Without Percutaneous Coronary Intervention, Catheterization and Cardiovascular Interventions // Catheter Cardiovasc. Interv. 2008. Vol. 72. p. 958–965.*

26. *Laskey W.K., Jenkins C., Selzer F. et al. Volume-tocreatinine clearance ratio: a pharmacokinetically based risk factor for prediction of early creatinine increase after percutaneouscoronary intervention // J. Am. Coll. Cardiol. 2007. Vol. 50. p. 584–590*

27. *Fulvio Stacul. Contrast induced nephropathy: updated ESUR Contrast Media Safety Committee guidelines // Eur. Radiol.*

28. *Mitchell A.M., Kline J.A. Contrast nephropathy following computed tomography angiography of the chest for pulmonary embolism in the emergency department // Journal of Thrombosis and*

Haemostasis. Vol. 5. p. 50–54

29. *Thomsen H.S., Morcos S.K, Erley C.M. et al. The ACTIVETrial: comparison of the effects on renal function of iomeprol-400 and iodixanol-320 in patients with chronic kidney disease undergoing abdominal computed tomography // Invest. Radiol. 2008. Vol. 43. p. 170–178*

30. *Barrett B.J., Katzberg R.W., Thomsen H.S. et al. Contrast induced nephropathy in patients with chronic kidney disease undergoing computed-tomography: a double-blind comparison of iodixanol and iopamidol // Invest. Radiol. 2006. Vol. 41. p. 815–882.*

31. *Carraro M., Malalan F., Antonione R. et al. Effects of adimeric vs a monomeric nonionic contrast medium of renal function in patients with mild to moderate renal insufficiency: a double-blind randomized clinical trial // Eur. Radiol. 1998. Vol. 8. p. 144–147.*

32. *Solomon R.J. et al. Cardiac Angiography in renally Impaired Patients (CARE) Study. A Randomized Double-Blind Trial of Contrast-Induced Nephropathy in Patients With Chronic Kidney Disease Circulation. 115. p. 3189-3196*

33. *Волгина Г.В. Контраст - индуцированная нефропатия // Радиология-практика. 2007. №6. С42-53.*

ЛЕКЦИЯ

МУЛЬТИСПИРАЛЬНАЯ КОМПЬЮТЕРНАЯ ТОМОГРАФИЯ (МСКТ) АНОМАЛИЙНЫХ ПОЧЕК – «ГИБКИЙ» СТАНДАРТ РАСПОЗНАВАНИЯ БОЛЕЗНЕЙ

Вишнякова М.В., Трапезникова М.Ф., Денисова Л.Б., Дутов В.В., Виноградов А.В.

В лекции представлена диагностическая информация, основанная на собственном многолетнем опыте использования МСКТ при врожденных заболеваниях мочевыделительной системы у пациентов, проходивших обследование и лечение в профильной хирургической клинике. Авторы детально осветили вопросы практической целесообразности проведения данного исследования для конкретных нозологий и уточнения дифференциальных критериев, выбора корректных протоколов сканирования и трактовки результатов с учетом клинических задач и перспективы планирования лечения.

ГУ «Московский областной научно-исследовательский клинический институт им. М.Ф. Владимирского» (МОНИКИ).
г. Москва, Россия

Ключевые слова: аномалии почек, мультиспиральная компьютерная томография (МСКТ).

MULTYSLICE COMPUTED TOMOGRAPHY (MSCT) OF KIDNEY ANOMALIES – “FLEXIBLE” STANDART OF INDICATING THE DISEASE

Vishnyakova M.V., Trapeznikova M.F., Denisova L.B., Dutov V.V., Vinogradov A.V.

The lecture presents diagnostic information about MSCT examination of patients with various kidney anomalies who were monitored and cured in experienced specialized surgical department. Authors described flexible examination protocols aimed to determine the complex anatomy and to evaluate compromised function of the organ, to diagnose the possible acquired pathology and to plan the optimal treatment.

Moscow Regional Research Clinical Hospital.
Moscow, Russia.

Key words: kidney anomalies, multyslice comhuted tomography (MSCT).

Нельзя лечить нераспознанную болезнь». Это «крылатое» выражение великого мудреца, ученого и философа Леонардо да Винчи сохраняет свою актуальность для любого клинического направления, для каждого отдельно взятого сообщества клиницистов и диагностов, работающих над проблемами распознавания и лечения конкретной патологии. В полной мере это относится к аномалиям почек и верхних мочевых путей – врожденным состояниям, характеризующимся стойким отклонением от структуры и (или) функции, присущей человеческому организму. В историческом плане выделяют несколько периодов развития учения о данной проблеме. До середины прошлого века на ранних этапах «рентгенологического» периода прижизненное выявление аномалий почек и мочеточников оказывалось почти в 7,5 раз меньше, чем секционное [1]. Позднее, с появлением и развитием ангиографии, в арсенале клинико-диагностического сообщества урологов и рентгенологов появились объективные данные о состоянии всех компонентов мочевыделительной системы, что позволило в 80-90-ые годы сформулировать исчерпывающие классификации аномалий почек и мочеточников (рис. 1), остающихся до настоящего время актуальными [2, 3, 4, 5]. Наступивший в последующие десятилетия период бурного развития диагностических технологий позволил сформулировать его как томографический этап в сфере изучения аномалий почек и ВМП [5]. В монографии Ю.Г. Аляева и соавт. (2007) «Заболевания аномалийных почек и верхних мочевых путей» на огромном клиническом материале показана высочайшая диагностическая эффективность

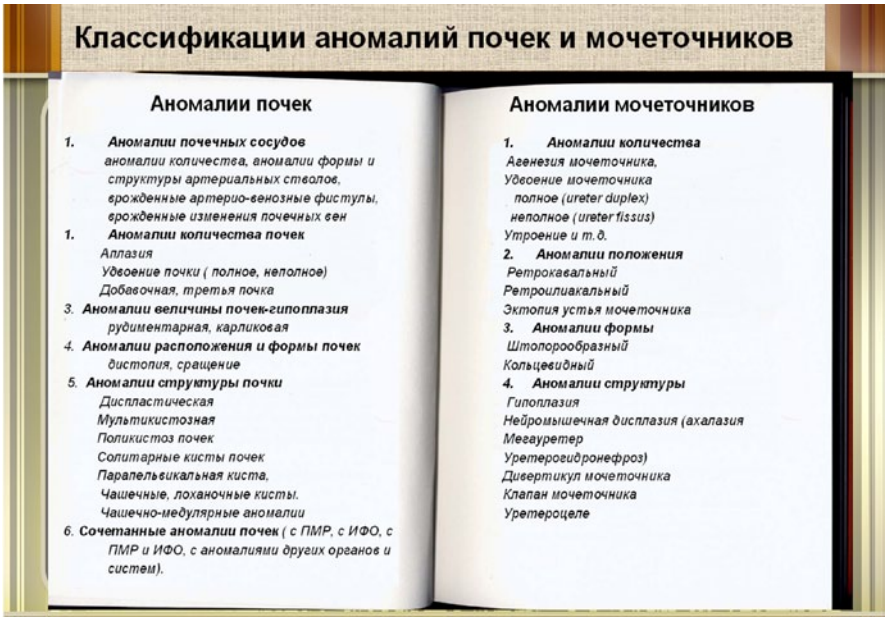

Рис. 1. **Классификация аномалий почек и мочеточников.**

Таблица №1. **Стандартный протокол исследования**

Стандартный протокол исследования		
Перед исследованием	положение пациента на спине с поднятыми руками	для негативного контрастирования ЖКТ за 10 мин до исследования per os дается 500 мл воды
Фазы исследования:		
Нативная (снижение дозы)	Диапазон исследования – от TH10 до верхнего края лонного сочленения	1) для точного определения диапазона сканирования в последующие фазы. 2) диагностика конкрементов в мочевых путях и оценка состояния ВМП.
Артериальная фаза	Задержка 25-30 с — от начала в/в введения контрастного препарата	Оценка почечных сосудов, диагностика гиперваскулярных образований
Нефрографическая фаза	Задержка 90 с - от начала в/в введения контрастного препарата	Выполняется только при объемных образованиях в почках
Урографическая фаза (снижение дозы)	Задержка 300-420 с - от начала в/в введения контрастного препарата	Оценка выделения КС, состояния ВМП
Объем контрастного средства (КС) Концентрация КС	Взрослые - 100-120 мл дети — 2 мл на кг веса Взрослые 320, 350 мг йода/мл дети 300, 320 мг йода/ мл	В зависимости от массы тела и анатомической области исследования
Скорость введения КС	Взрослые 3.5-5.0 мл|с дети — 1.5-2.5 мл	зависит от массы тела, анатомической области исследования, состояния вен доступа.
Стандартный протокол исследования + модификации		
Отсроченная фаза (снижение дозы)	от 15 мин до 2 час - от начала в/в введения контрастного препарата	1) при обструктивных уропатиях; 2) при нарушении выделительной функции почек
Комбинированное контрастирование мочевыводящих путей и сосудов почки	При подозрении на вазоренальный конфликт	предварительно, до начала стандартного протокола, в\в от руки вводится 20 мл КС. Время введения определяется выраженностью гидронефроза — ориентировочно 30-120 мин.
	перед хирургическим вмешательством на сросшихся почках:	для уточнения ангиоархитектоники и взаимоотношения сосудов и ВМП. За 10-15 мин до начала стандартного протокола в\в от руки вводится 20 мл КС
Полипозиционное исследование	дополнительная позиция на животе	для лучшей визуализации мочеточников при уретерогидронефрозе
Исследование после микции	Диапазон сканирования зависит от клинической задачи	Для получения отображения стриктуры дистальных отделов мочеточников

мультиспиральной компьютерной томографии (МСКТ) в их распознавании и возможности использования результатов исследований для оптимизации лечения пациентов с осложненным течением заболеваний.

Однако, анализируя существующие на сегодняшний день в практическом здравоохранении алгоритмы лучевого обследования таких больных, приходится констатировать, что полноценного перехода к томографическому периоду пока не произошло. Из положительных моментов следует отметить, что ультразвуковое исследование (УЗИ) действительно стало методом первой линии, а инвазивная ангиография уже практически не используется для диагностических целей. В то же время, показания к МСКТ зачастую определяются лишь после проведения экскреторной урографии и получения неполной или неубедительной информации. В результате в процессе диагностики пациент подвергается двойному рентгенологическому исследованию с внутрисосудистым контрастированием.

Э.И. Гимпельсона (1940), ставшая основой для первой в стране монографии «Аномалии почек (Клиника, диагностика и лечение)» (1949), включившей анализ клинико-морфологических, эндоскопических и рентгенологических исследований и результатов хирургического лечения.

Сегодня в клинике ежегодно лечатся и наблюдаются десятки больных в возрасте от нескольких месяцев до 70-80 лет с аномалиями почек и верхних мочевых путей (ВМП), которым проводится комплексное лучевое обследование, включающее обязательное УЗИ, по показаниям, МСКТ, а также ряд других исследований: цистографии (микционная, восходящая, нисходящая), антеградная чрездренажная пиелография, уретрография, экскреторная урография (при неосложненных формах мочекаменной болезни). МСКТ выполняется на 16-срезовых компьютерных томографах (Brilliance, Philips и Emotion, Siemens) с использованием стандартного протокола и ряда его модификаций (таблица 1).

При этом, принимаются во внимание

Рис. 2,а

Рис. 2,б

Рис. 2,в

Рис. 2. МСКТ почек (3D реконструкции).
а – артериальная фаза; б, в – экскреторная фаза. Аплазия левой почки (отсутствие почки и почечной артерии слева). Единственная удвоенная правая почка, полное удвоение мочеточников, перекрестная дистопия мочеточника ее нижней половины.

Поэтому, в своем сообщении мы посчитали возможным вернуться к достаточно известной и хорошо освещенной в литературе проблеме МСКТ-диагностики аномалий почек и мочеточников, осветив ее с позиций практической целесообразности проведения данного исследования для конкретных нозологий и уточнения дифференциальных критериев, выбора корректных протоколов сканирования и трактовки результатов с учетом клинических задач и перспективы планирования лечения.

Урологическая клиника МОНИКИ, существуя с 1931 года, имеет богатейшие традиции и опыт лечения заболеваний аномалийных почек и мочеточников. Научные аспекты этой проблемы были изучены в целой серии диссертаций. Одной из первых среди них была работа

данные предшествовавшего УЗИ и нативной МСКТ, биохимических анализов, рекомендаций клинициста – лечащего доктора, не редко присутствующего при проведении исследования.

Описывая группы аномалий почек и ВМП, мы не будем строго придерживаться представленных выше классификаций. Это обусловлено тем, что отдельные пороки могут встречаться в различных комбинациях, сопровождаясь сложными изменениями анатомии органа и вызывая обструктивные нарушения уродинамики, что следует учитывать при проведении МСКТ; для диагностики других, в частности простых кист почек, вообще можно ограничиться ультразвуковым мониторингом.

Аномалии количества почек

Аномалии количества встречаются доста-

Рис. 3,а

Рис. 3,б

Рис. 3. МСКТ почек (3D реконструкции, экскреторная фаза).
а – вид спереди; б – вид сзади. Удвоение почек и мочеточников с обеих сторон: справа – ureter fissus с уретерогидронефрозом обеих половин удвоенной почки, слева – ureter duplex.

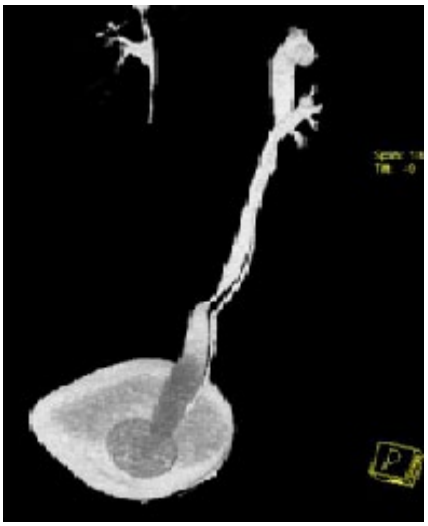

Рис. 4,а

Рис. 4,б

Рис. 4. МСКТ почек (3D реконструкции, экскреторная фаза).
а – вид сзади; б – вид слева. Удвоение правой почки и мочеточника (ureter duplex), уретероцеле с расширением ВМП верхней половины (уретерогидронефроз).

точно часто и составляют до 31.3% всех почечных пороков [2, 6].

Аплазия (или агенезия) – врожденное полное отсутствие почки и почечных сосудов. Чаще встречается у мужчин. Может сочетаться с аномалиями половой системы (у мужчин – с отсутствием семявыносящих протоков на стороне аплазии почки, крипторхизмом, гипоплазией яичек, гипо- и эписпадией; у женщин – с двурогой или рудиментарной маткой). Отсутствие ипсилатерального надпочечника сопровождает почечную аплазию в 8-10% наблюдений. Мочеточник может быть нормальным, укороченным или полностью отсутствовать.

Дифференциальный поиск. Отсутствие почки в обычном месте требует исключения ее дистопии. Косвенным подтверждением аплазии является гипертрофированная контралатеральная почка.

Достоверно диагноз ставится при компьютерной томографии, подтверждающей отсутствие почки и питающей почечной артерии. МСКТ при отсутствии других патологических процессов в почках можно провести по сокращенному протоколу (нативная, артериальная и экскреторная фазы) с захватом зон возможного расположения дистопированного органа (рис. 2).

Удвоение почки – одна из наиболее частых аномалий. В большинстве своем встречается у женщин (ж/м – 2/1) и имеет одностороннюю локализацию (89%). Удвоенная почка бóльшей

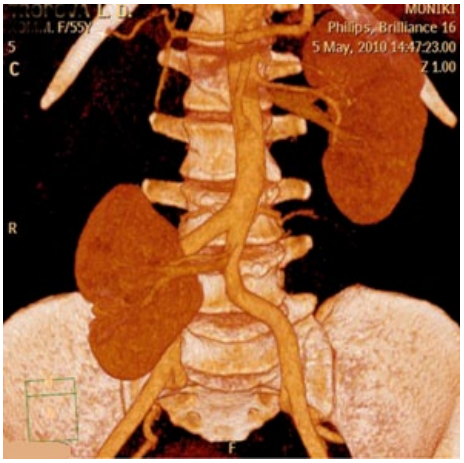

Рис. 5,а

Рис. 5,б

Рис. 5. МСКТ почек (3D реконструкции, артериальная фаза).
Подвздошная дистопия правой почки: а – правая почка расположена на уровне подвздошной кости, левая почка расположена обычно, кровоснабжается двумя почечными артериями, отходящими от аорты в типичном месте; б – к правой почке идут две почечные артерии от правой и левой подвздошных артерий; по задней поверхности левой почки – объемное образование.

длины, в ней сформированы две чашечно-лоханочные системы (ЧЛС), окруженные общей паренхимой и фиброзной капсулой, верхняя ее половина чаще бывает недоразвитой. Каждая из половин удвоенной почки имеет свое кровоснабжение. Почечные сосуды могут отходить отдельно от аорты или общим стволом, разделяясь у почечного синуса (см. рис. 2). Воспалительные процессы чаще осложняют верхнюю половину, камнеобразование – нижнюю.

Удвоение почки тесно связано с аномалиями мочеточников и фактически является единым сочетанным пороком развития. Два мочеточника удвоенной почки могут сливаться вместе на различных уровнях (ureter fissus – 76.8%) или открываться отдельными устьями в мочевом пузыре (ureter duplex – 23.2%) (рис. 3). При этом, как правило, соблюдается закон Вейгерта-Мейера – устье мочеточника, отходящего от верхней половины удвоенной почки, открывается в мочевом пузыре каудальнее и медиальнее другого.

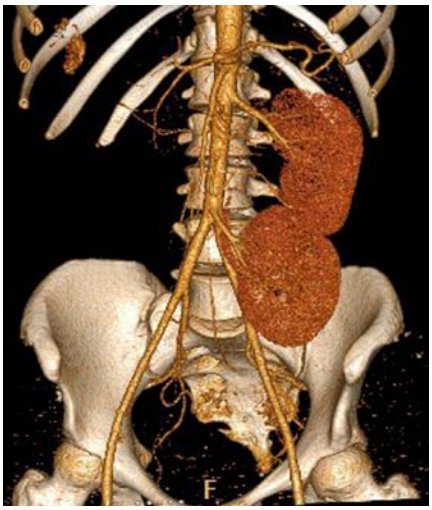

Рис. 6. МСКТ почек (3D реконструкции, артериальная фаза).
Перекрестная дистопия правой почки – она расположена слева от позвоночника, питающая ее почечная артерия отходит от аорты на уровне бифуркации, левая почка располагается и кровоснабжается обычно.

Нередко именно здесь формируется уретероцеле с возможностью развития уретерогидронефроза (рис. 4), присоединения пиелонефрита и сморщиванием соответствующей половины удвоенной почки.

В части случаев наблюдается эктопия одного из устьев мочеточников в уретру, предстательную железу, преддверие влагалища, матку, шейку мочевого пузыря.

Многообразие анатомических вариантов данного порока требует от специалиста, проводящего МСКТ, творческого подхода к его планированию, последующему анализу и представлению результатов. Необходимость модификации протокола может возникнуть в ходе исследования: возможны отсроченное сканирование, исследование после мочеиспускания для визуализации предпузырного отдела удвоенного мочеточника, в положении на животе для более тугого контрастирования мочеточника и т.д.

Добавочная (третья) почка – одна из наиболее редких аномалий. Она является самостоятельным органом, чаще меньших размеров, сохраняет эмбриональную дольчатость и располагается ниже основной почки. Мочеточник

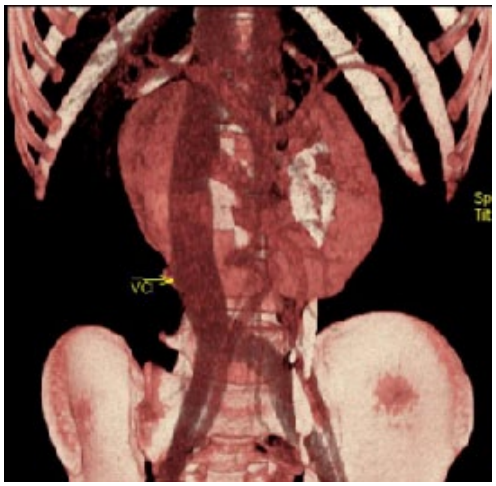

Рис. 7,а

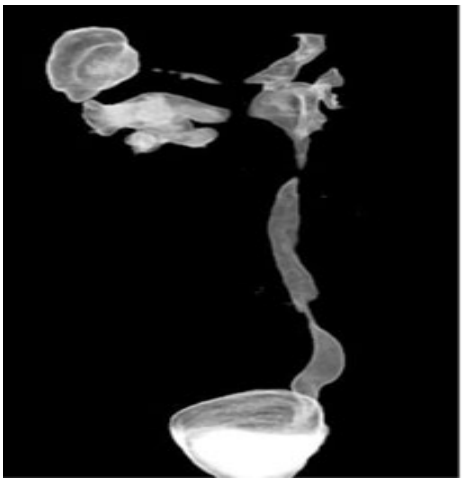

Рис. 7,б

Рис. 7. МСКТ почек (3D реконструкции).
а – нефрографическая фаза, б – экскреторная фаза. Сложная сочетанная аномалия: подковообразная почка, межсосудистое расположение перешейка, гидронефроз обеих половин ПП, атрезия правого мочеточника, удвоение ЧЛС справа и ее дренирование в ЧЛС левой половины, левосторонний гидроуретер.

чаще открывается добавочным третьим устьем в мочевой пузырь, при этом ниже и медиальнее двух основных устьев, но может и сливаться с мочеточником основной почки по типу ureter fissus. В задачи КТ входит уточнение анатомических критериев аномалии и исключение патологического процесса в ней.

Аномалии величины

Гипоплазия – уменьшение размеров почки – миниатюрная норма со всеми ее анатомическими особенностями. Чаще процесс односторонний, контралатеральная почка увеличена, суммарная функция органа не страдает. Дифференциальный поиск. Уменьшение размеров почки требует исключения нефросклероза (первично или вторично сморщенной почки). Используется стандартный протокол, при оценке результатов которого особое внимание уделяется изучению состояния питающей артерии и ее концевых ветвей, а также характеру контрастирования паренхимы. При гипоплазии калибр сосудов как в почечной ножке, так и внутри почки уменьшен равномерно. При нефросклерозе отмечается резкое уменьшение калибра и неправильное распределение внутрипочечных сосудов, значительное уменьшение их количества, особенно в корковом веществе. При этом калибр сосудов почечной ножки нормальный.

Рис. 8,а

Рис. 8,б

Рис. 8. МСКТ почек (3D реконструкции). а – артериальная фаза с предварительным внутривенным введением 20 мл контрастного средства (КС) за 90 сек до «болюса» (комбинированное исследование сосудов и ВМП), б – отсроченная фаза через 150 сек после введения КС). Сложная сочетанная аномалия: подковообразная почка, гидронефроз правой половины, стриктура прилоханочного отдела правого мочеточника.

Отмечается нарушение перфузии. При исследовании в экскреторную фазу видна деформация чашечек и лоханки.

Аномалии расположения (дистопии) и формы (сращения)

Дистопия – это врожденное ненормальное положение почки. Критериями дистопии могут служить: положение органа по отношению к отделам позвоночника, а также – уровень отхождения почечной артерии (ПА) от аорты (в норме – тело LI позвонка; любой другой уровень – свидетельствует в пользу дистопии). По этому критерию выделяют поясничную дистопию (устье почечной артерии может располагаться от уровня LII до бифуркации аорты), подвздошную (ПА отходит от общей подвздошной артерии), тазовую (ПА – от внутренней подвздошной артерии) и наиболее редкую, грудную дистопию, при которой устье почечной артерии смещается выше типичного уровня. Следует отметить, что в ряде случаев классические варианты критериев могут не совпадать или иметь не описанные выше особенности (рис. 5).

В основе формирования этой группы аномалий лежит нарушение эмбриональных процессов ротации и миграции почки из таза в поясничную область. Степень незавершенности эмбриональной ротации крайне вариабельна с большей выраженностью при тазовой дистопии.

В структуре описанных вариантов аномалии выделяют также гомолатеральную дистопию (без смещения почки на противоположную сторону) и гетеролатеральную (одно- или двустороннюю), при которой возможно смещение одной или обеих почек на противоположную сторону (рис. 6).

Дифференциальный поиск. При тазовой дистопии в сочетании с гипоплазией или нефросклерозом целью МСКТ может явиться исключение объемного процесса в малом тазу. В подобных ситуациях решающее значение имеют характерное мультифазное контрастирование паренхимы и ЧЛС, а также выявление питающей ПА. Атипичная по высоте и стороне расположения локализация почки требует исключения определенного спектра нозологий: 1) патологической подвижности – нефроптоза (чаще и легче проводится при УЗИ), сопровождающегося удлинением питающей почечной артерии; 2) вариантов аномалий сращения почек, являющихся в той или иной мере дистопированными и, как правило, сочетающихся с аномальным положением и количеством почечных артерий.

Сращение почек – это группа аномалий, для которых характерно соединение двух противоположных почек в один орган, мочеточники которого заканчиваются в мочевом пузыре на обычных местах. Согласно классификации Н.А. Лопаткина выделяют следующие виды и формы сращения почек [4]:

- Одностороннее (I-образная почка);
- Двустороннее симметричное (подковообразная почка, галетообразная почка);
- Двустороннее асимметричное (L- и S-образные почки).

Среди перечисленных видов сращенных почек наиболее часто встречается подковообразная почка (ПП). В 90% наблюдений происходит сращение нижними полюсами и в 10% – верхними. Почечный перешеек может быть по строению соединительнотканным или иметь паренхиму различную по развитости: от незначительной до полноценной с мощной дополнительной васкуляризацией. В его толще могут располагаться одна или несколько нижних чашечек. Чаще перешеек располагается кпереди от аорты (Ао) и нижней полой вены (НПВ), реже – кзади или между ними.

Обе половины подковообразной почки располагаются ниже и медиальнее, чем в норме. Формы, размеры и структура каждой из половин ПП изменены: они могут быть удлиненными, шаро- или дискообразными, гипоплазированными или сохранять эмбриональную дольчатость. Ворота обычно располагаются на передней поверхности, лоханки чаще внепочечного типа, верхние чашечки развиты лучше (наблюдаются их множественные варианты и особенности). Мочеточники могут отходить от лоханок выше, чем в норме, идти вперед и книзу, перекидываясь через перешеек или лежать непосредственно на переднемедиальных поверхностях обеих половин ПП. Возможно сочетание ПП с другими аномалиями почек и ВМП – удвоением, гипоплазией, отсутствием одного из мочеточников и др. (рис. 7).

Заболевания ПП (гидронефроз, мочекаменная болезнь, пиелонефрит) возникают гораздо чаще, чем в нормальной почке. Это связано с нарушениями уродинамики из-за необычного расположения, высокого отхождения и изгибов мочеточника, аномальной васкуляризации, предрасполагающей к сдавлению мочеточника одним из сосудов, фиксации почек, сращенных спайками с соседними органами. Диагностический поиск с использованием МСКТ включает изучение паренхимы обеих половин почки и перешейка и их выделительной функции, состояния верхних мочевых путей, ангиоархитектоники и взаимоотношений перешейка с крупными сосудами. При наличии конкрементов необходимо точно оценить их количество и локализацию, при гидронефрозе – в большинстве случаев установить его причину (рис. 8).

Галетообразная (или комообразная) почка (ГП) – редкая аномалия, образующаяся в результате полного сращения почек своими меди-

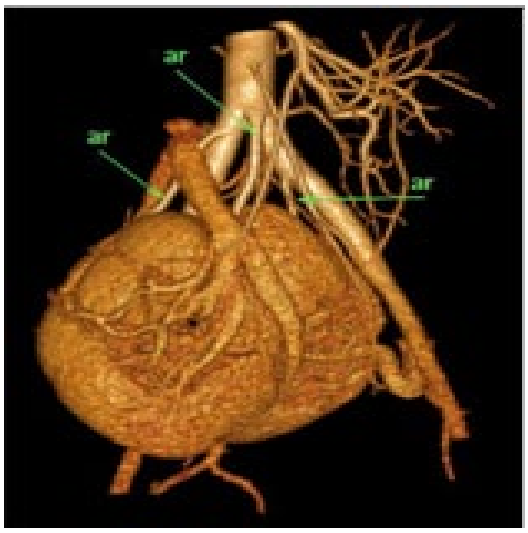

Рис. 9,а

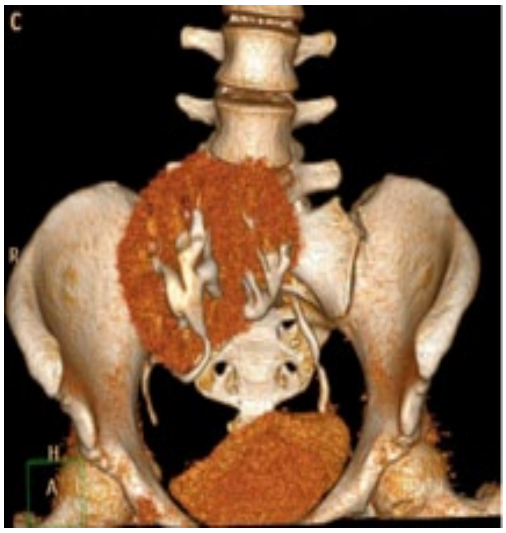

Рис. 9,б

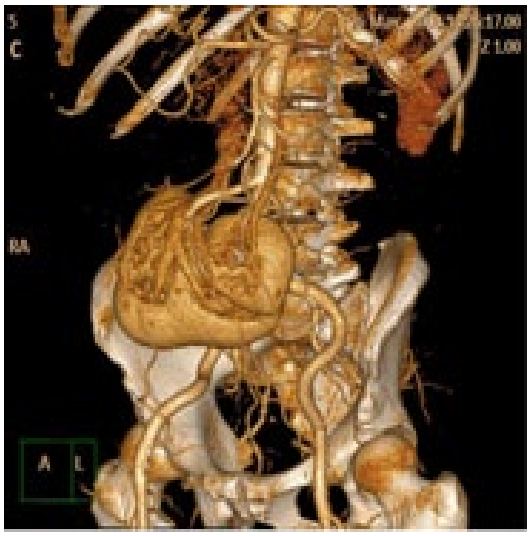

Рис. 9,в

Рис. 9,г

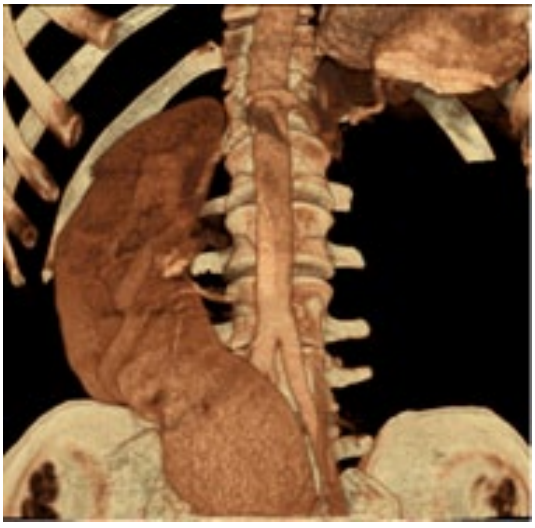

Рис. 9,д

Рис. 9,е

Рис. 9. Варианты аномалий сращения. МСКТ, 3D-реконструкции.
(левый столбец – артериальная фаза, правый столбец – экскреторная фаза)
а, б – галетообразная почка; в, г – L-образная почка; д, е – S-образная почка (объяснения в тексте).

альными поверхностями. Представляет собой единый почечный конгломерат («ком») за счет циркулярного расположения коркового веществ

ГП, как правило, дистопирована в малый таз, сосудистая ножка имеет рассыпной тип, впадает по задней поверхности органа. Обе ЧЛС располагаются симметрично, лоханки – на передней поверхности почки, укороченные мочеточники – на переднемедиальной (рис. 9 – а, б).

Аномалии структуры паренхимы почки

Бóльшая часть этой группы аномалий представлена кортикальными кистозными поражениями: мультикистоз, поликистоз и солитарная киста. Решающую роль в диагностике и мониторинге этих процессов играет УЗИ. Показания к КТ могут возникнуть в ряде случаев: при поликистозе – для уточнение топографо-анатомического взаимоотношения кист со смежными органами и структурами с целью

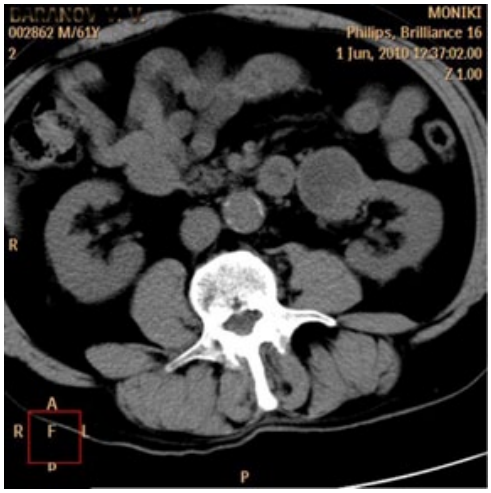

Рис. 10,а

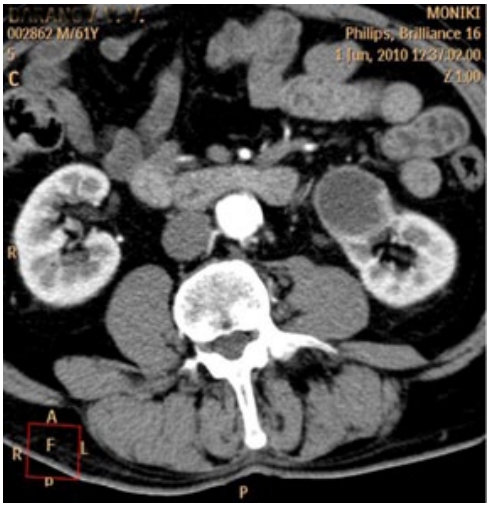

Рис. 10,б

Рис. 10. МСКТ почек (аксиальные томограммы).
а – нативная фаза, б – артериальная фаза. Кистозное образование левой почки с признаками злокачественности: неравномерно утолщенная капсула и внутренние структуры усиливаются при контрастировании.

L-образная почка возникает при сращении нижнего полюса одной почки с верхним полюсом горизонтально расположенной другой. Лоханка и чашечки одной половины L–образной почки расположены вдоль позвоночного столба, а другой – под прямым углом (рис. 9 – в, г).

S-образная почка расположена гомолатерально, образуется при сращении нижнего полюса одной с верхним полюсом вертикально расположенной другой почки. Чашечно-лоханочная система (ЧЛС) одной половины S-образной почки обращены латерально, а второй – медиально (рис. 9 – д, е).

I-образная почка отличается от S-образной почки тем, что при этой аномалии ЧЛС обеих половин сросшейся почки направлены в одну сторону.

Дифференциальный поиск. Отсутствие почек в типичном месте предполагает исключение аномалий количества и положения, а также уточнения природы образований, которые, как правило, обнаруживаются в тазовой области у таких больных при УЗИ.

Необходимо отметить, что асимметричные сращения чрезвычайно вариабельны и деление их на виды в зависимости от формы окончательной почки в известной мере условно.

выбора оптимального доступа для дренирования кист; при мультикистозе, когда аномальная почка представлена несколькими крупными кистами, - для дифференциальной диагностики с нефункционирующим гидронефрозом; при кистах с признаками, не исключающими злокачественного роста (рис. 10).

Диспластическая почка характеризуется уменьшением размеров при общем недоразвитии ее структуры, сосудов и ЧЛС, может иметь двустороннюю локализацию. Описанные особенности аномалии требуют исключения сморщенной или гипоплазированной почки.

Обструктивные уропатии на фоне аномалий ВМП

Обструктивные заболевания верхних мочевых путей характеризуются расширением полостной системы почек вследствие нарушения оттока мочи из почечной лоханки с прогрессирующей атрофией паренхимы. Врожденный генез обструкции наблюдается при стенозах и нейромышечной дисплазии мочеточника, уретероцеле, пузырно-мочеточниковом рефлюксе (ПМР) и вазоренальном конфликте. МСКТ позволяет не только подтвердить диагноз обструкции ВМП, но и в большинстве случаев

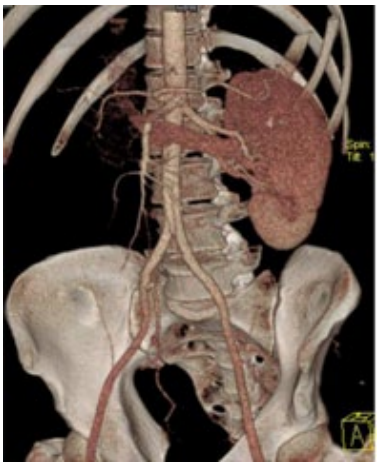

Рис. 11,а

Рис. 11,б

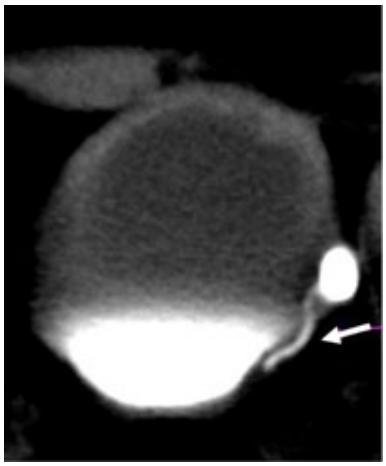

Рис. 11,в

Рис. 11. МСКТ почек.
(а – 3D-реконструкция, б – 3D-реконструкция, отсроченная экскреторная фаза после мочеиспускания, в – многоплоскостная реконструкция (MPR) в аксиальной плоскости, отсроченная экскреторная фаза после мочеиспускания). Врожденная единственная левая почка, Уретерогидронефроз, стенозы прилоханочного и терминального отделов мочеточника (стрелки).

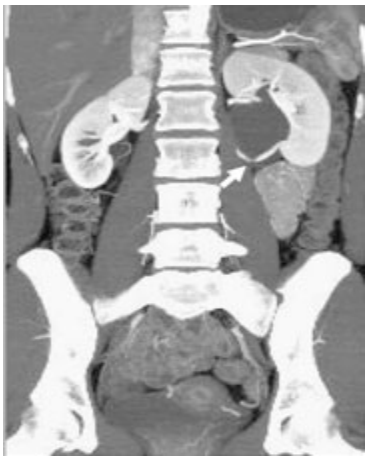

Рис. 12,а

Рис. 12,б

Рис. 12,в

Рис. 12. МСКТ почек.
(а – MPR во фронтальной плоскости, артериальная фаза; б, в – 3D-реконструкции, экскреторная фаза). Левосторонний гидронефроз, стеноз лоханочно-мочеточникового соустья на фоне вазоренального конфликта – компрессия мочеточника нижнесегментарной почечной артерией (стрелка).

установить причину ее возникновения. Общими рентгенологическими признаками заболеваний являются расширения мочеточника и ЧЛС, выраженность которых, также как локализация и протяженность, зависит от уровней и степени сужения мочевых путей (см. рис. 4, 7, 8, рис. 11 и 12).

Как видно из большинства приведенных выше клинических примеров, сочетание аномалий почек и мочеточников приводит к серьезным нарушениям функционирования системы мочевыделения. Более того, известно, что целый ряд приобретенных заболеваний – воспалительных, опухолевых и процессов камнеобразования, чаще возникает на этом неблагоприятном фоне [1, 5]. Тем важнее оказывается не только диагностика клинически значимых вариантов пороков, но и скрыто протекающих аномалий. В подобных условиях принятие корректного решения о характере хирургического вмешательства или прицельном мониторинге зависит не только от опыта и профессионализма уролога, но и от квалифицированно проведенной диагностики, основанной на глубокой клинической осведомленности исследователя и использовании наиболее эффективных методов визуализации, основным среди которых является МСКТ.

Список литературы:

1. *Соколов Н.Н. Врожденные аномалии почек // Вестник хирургии и пограничных областей. 1928. Т.12-14.*

2. *Лопаткин Н.А., Трапезникова М.Ф., Бухаркин Б.В. О классификации аномалий почек. Материалы Второго Всесоюзного съезда урологов. Киев. 1978. С. 3-13.*

3. *Лопаткин Н.А., Шабад А.Л. О современной классификации аномалий почек и верхних мочевых путей. Материалы Второго Всесоюзного съезда урологов. Киев. 1978. С. 20-21;*

4. *Лопаткин Н.А., Люлько А.В. Аномалии мочеполовой системы. М. Здоров'я. Киев. 1987. 416 с.*

5. *Аляев Ю.Г., Синицын В.Е., Рапопорт Л.М., Цариченко Д.Г. Заболевания аномальных почек и верхних мочевых путей. М. 2007. 287 с.*

6. *Руководство по урологии / под ред. Н.А. Лопаткина. Т.2. М.: Медицина. 1998. с. 10-152.*

СЛУЧАЙ ИЗ ПРАКТИКИ

СУПЕРСЕЛЕКТИВНАЯ ЭМБОЛИЗАЦИЯ МАЛОИНВАЗИВНЫЙ СПОСОБ ОСТАНОВКИ КРОВОТЕЧЕНИЯ ПОСЛЕ РЕЗЕКЦИИ ПОЧКИ

Аляев Ю. Г., Кондрашин С. А., Григорьев Н. А., Мартиросян Г. А., Сорокин Н. И.

В статье представлено клиническое наблюдение пациента 39 лет, у которого на 10-е сутки после резекции почки по поводу рака возникло кровотечение, вызванное повреждением крупных сегментарных сосудов и формированием артерио-венозных фистул. Метод суперселективной эмболизации (ССЭ) позволил не только выявить источник кровотечения, но остановить его с максимальным органосохраняющим эффектом, не прибегая к открытому оперативному вмешательству.

НИИ Уронефрологии и репродуктивного здоровья человека Первого МГМУ им. И.М. Сеченова
г. Москва, Россия.

Ключевые слова: артерио-венозная фистула, суперселективная эмболизация, кровотечение.

SUPER SELECTIVE EMBOLIZATION AS A LOW-INVASIVE METHOD OF HEMOSTATIS AFTER THE KIDNEY RESECTION

Alyaev U. G., Kondrashin S. A., Grigoryev N. A., Martirosyan G. A., Sorokin N. I.

The article describes the clinical observation of a 39 years old patient who manifested with bleeding caused by damage of large segmental vessels with arteriovenous fistula formation 10 days after a kidney resection. Super selective embolization (SSE) allowed not only to determine the origin of bleeding but to stop it with maximal organ preserving effect without an open surgical intervention.

Research Institute of Uronephrology and human reproductive health, First Moscow State Medical University I.M. Sechenov
Moscow, Russia

Keywords: arteriovenous fistula, super selective embolization, hemorrhage.

В результате повреждения паренхиматозных сосудов (артериальных или венозных) в ходе резекции почки, могут образовываться артерио-венозные фистулы [2, 4, 6]. Проявлением посттравматических соустий почек является гематурия длительного, а зачастую профузного характера. В тех клинических ситуациях, когда консервативная терапия профузной гематурии неэффективна, хирургическое лечение включает повторную резекцию почки или даже нефрэктомию [1, 5]. Существующие методики эндоваскулярного гемостаза позволяют путем суперселективной окклюзии произвести редукцию патологического кровотока и избавить больного от гематурии с максимальным органосохраняющим эффектом [2, 3, 4, 5, 6].

Одному пациенту, у которого кровотечение возникло на 10-е сутки после резекции почки, удалось успешно выполнить суперселективную эмболизацию нижнесегментарной артериовенозной фистулы и таким образом избежать открытого оперативного вмешательства. Данное наблюдение заслуживает подробного представления.

Больной Г., 39 лет, при поступлении жалобы отсутствуют. В анализах крови и мочи без патологических изменений.

При МСКТ: левая почка без патологических изменений. В передне-нижне-латеральных отделах правой почки определяется мягкотканное образование неправильно округлой формы, размером до 2,5см, с четкими, ровными очертаниями, гомогенного строения, неравномерно накапливающее контрастный препарат (рис.1а, б).

07.04.2008г. выполнена резекция правой почки, паракавальная лимфаденэктомия. 10.04.2007г. удалены страховые дренажи. 12.04.08 и 14.04.08 - эпизоды тотальной безболевой макрогематурии с червеобразными сгустками, сопровождающиеся приступами почеч-

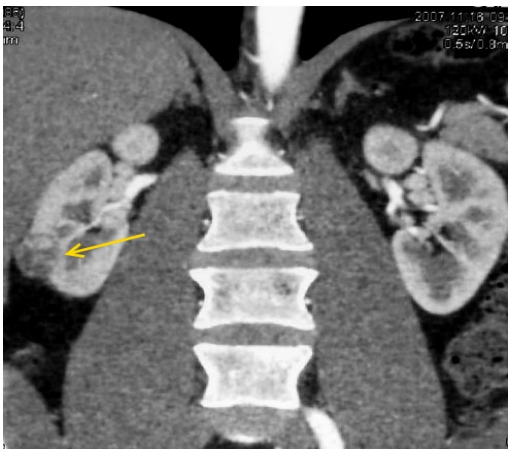

Рис. 1,а

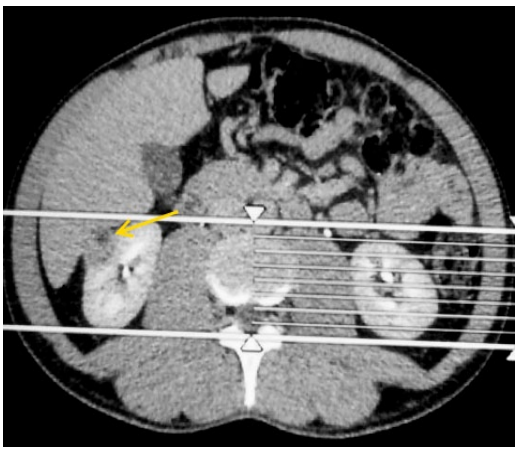

Рис. 1,б

Рис. 1. МСКТ.

а) МПР, паренхиматозная фаза. Стрелкой указана опухоль правой почки. б) аксиальный срез, паренхиматозная фаза. Стрелкой указана опухоль правой почки.

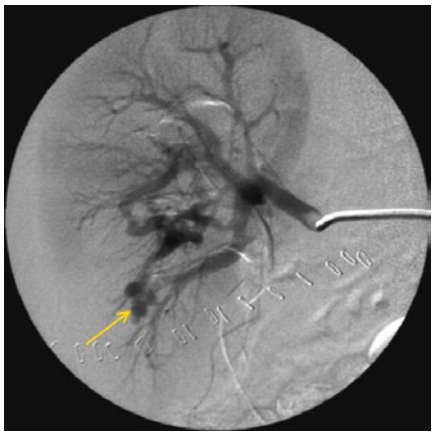

Рис. 2 Селективная почечная артериография справа.

Катетер Cobra 5Ф в правой почечной артерии. Определяется артериовенозное соустье в бассейне нижнесегментарной артерии (стрелка).

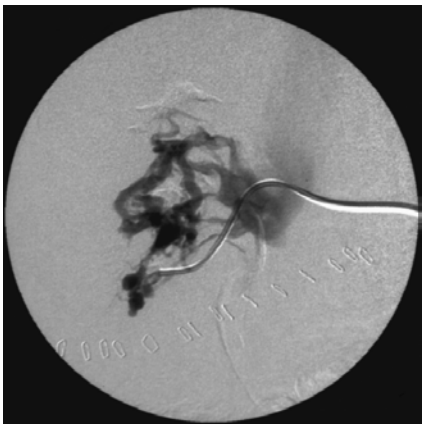

Рис. 3 Селективная почечная артериография справа.

Микрокатетер по проводнику заведен в питающую артериовенозное соустье нижнесегментарную артерию.

Рис.4 . Селективная почечная артериография слева.

В нижнесегментарную артерию имплантированы спирали IMWCE-38-8-5.

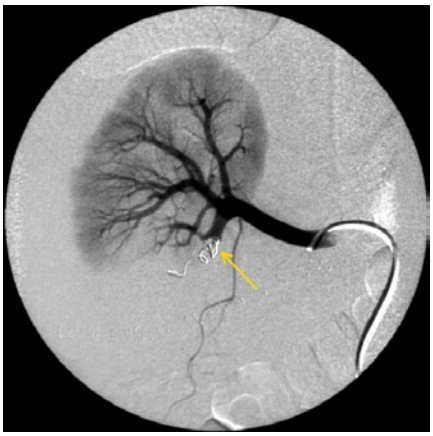

Рис.5 . Селективная почечная артериография справа.

Контрастирование нижнесегментарной артерии отсутствует (стрелка).

ной колики. Проводилась спазмолитическая, гемостатическая и гемотрансфузионная терапия с эффектом. Однако 17.04.08 вновь возникла тотальная макрогематурия, приведшая к тампонаде чашечно-лоханочной системы и мочевого пузыря. При УЗИ левая почка без особенностей, справа чашечно-лоханочная система

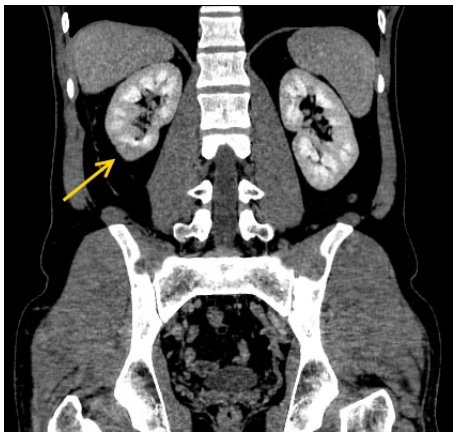

Рис. 6. МСКТ.

МПР, паренхиматозная фаза. Стрелкой указан участок ишемии почечной паренхимы в зоне эмболизации.

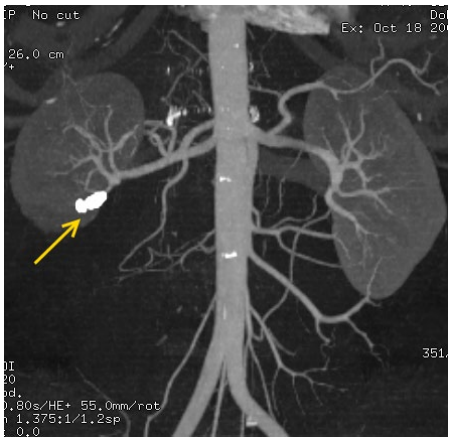

Рис. 7. МСКТ.

МПР, сосудистая фаза. В месте отхождения ветви правой нижнесегментарной почечной артерии визуализируются металлические спирали (стрелка).

расширена – лоханка до 1,5 см, чашечки по 0,5 см. Мочевой пузырь с четкими, ровными контурами, объемом около 200 мл, заполнен сгустками. Мочевой пузырь дренирован трехходовым уретральным катетером, налажена промывная система.

Учитывая продолжающееся кровотечение и неэффективность проводимой гемостатической терапии, больному в экстренном порядке выполнена селективная почечная артериография справа. В ходе пособия выявлено выраженное артерио-венозное соустье в нижнем полюсе почки (рис.2,3). Произведена суперселективная эмболизация артерии путем имплантации спирали IMWCE-38-8-5 (рис.4). При контрольной артериографии – контрастирования артерии нет (рис.5). Кровотечение остановлено.

По данным мультиспиральной компьютерной томографии через 6 месяцев после эмболизации в нижнем сегменте левой почки, в зоне кровоснабжения эмболизированной нижнесегментарной артерии визуализируется участок паренхимы, не накапливающий контрастный препарат.

Таким образом, суперселективная эмболизация при почечных кровотечениях, связанных с формированием артерио-венозных фистул в ходе резекции почки, может являться методом гемостаза, особенно в ургентных клинических ситуациях, когда лечебный этап манипуляции непосредственно следует за диагностическим. Характерной особенностью метода является максимальный органосохраняющий эффект.

Список литературы:

1. *Даренков А.Ф. и соавт. Эндоваскулярный катетерный гемостаз при гематурии у больных с артерио-венозной фистулой почки // Методические рекомендации. Москва 1991 - С. 2-15.*

2. *Pappas P., Leonardou P., Papadoukakis S., Zavos G., Michail S., Boletis J., Tzortzis G. // Urgent superselective segmental renal artery embolization in the treatment of life-threatening renal hemorrhage. 2006. Vol. 77. №1. P. 34-41. PMID: 16825813 [PubMed - indexed for MEDLINE].*

3. *Agramunt Lerma M., Lonjedo Vicent E., Rodrigo Guanter V., Ruiz Guanter A., Martínez-Rodrigo J., San Juan de Laorden C. Selective embolization in the treatment of severe renal injury // 2003. Vol. 56. №1. P. 83-87. PMID: 1270-1488. [PubMed - indexed for MEDLINE]*

4. *Takebayashi S, Hosaka M, Kubota Y, Ishizuka E, Iwasaki A, Matsubara S. // Transarterial embolization and ablation of renal arteriovenous malformations: efficacy and damages in 30 patients with long-term follow-up // J. Urol. 1998.1Vol. 59. №3. P. 683-689.*

5. *Clemens B. Interventional management of renal bleeding after partial nephrectomy // Cardiovasc. Intervent. Radiol. 2007. Vol. 30. P. 828-832*

6. *Schwartz MJ, Smith EB, Trost DW, Vaughan ED Jr. //Renal artery embolization: clinical indications and experience from over 100 cases// Blackwell Synergy. 2007. 99(4):881-6*

СЛУЧАЙ ИЗ ПРАКТИКИ

17-ЛЕТНЕЕ НАБЛЮДЕНИЕ КРУПНОЙ КИСТЫ ПОЧКИ - ЗНАЧЕНИЕ НИЗКОПОЛЬНОЙ МАГНИТНО-РЕЗОНАНСНОЙ ТОМОГРАФИИ

Буйлов В.М.

Приводится 17-летнее наблюдение крупных кист почки, наблюдавшихся ультразвуковым методом. Показана необходимость и высокая разрешающая способность низкопольной магнитно-резонансной томографии в выявлении деформации и утолщения стенок кист.

НУЗ «ДКБ на станции Ярославль ОАО «РЖД», Ярославль, Россия.

Ключевые слова: кисты почки, УЗИ, МРТ.

17 YEARS FOLLOW-UP OF LARGE KIDNEY CYSTS: VALUE OF LOW FIELD MR IMAGING

Builov V.M.

We present a 17 years follow-up of the large renal cysts supervised by ultrasound. The usefulness and high resolution of the low field MR-imaging in diagnostic of the wall cyst deformation and a thickening is indicated.

Railway Clinical Hospital at station Yaroslavl of JSC "Russian Railways", Yaroslavl, Russia.

Keywords: cysts of kidney, US, MRI.

В настоящее время большинство авторов считает целесообразным выполнение первичной компьютерной (КТ) или магнитно-резонансной томографии (МРТ) для классификации кисты по Bosniak, далее при отсутствии показаний к оперативному лечению показано динамическое УЗ-наблюдение. Учитывая отсутствие радиационного облучения при ультразвуковом исследовании (УЗИ) и МРТ, последние наиболее предпочтительны при диагностике и мониторинге кист почек. При этом МРТ превосходит УЗИ и КТ по своей разрешающей способности. В то же время необходимо помнить об ограничениях даже МРТ в дифференциальной диагностике злокачественного и доброкачественного характера кисты, когда ни один из методов не даёт стопроцентную уверенность в доброкачественности или злокачественности процесса [1]. Так Balci N.C. et al. [2], сопоставляя магнитно-резонансные и операционные данные отметили, что злокачественный процесс в кисте был отмечен в 22% при гетерогенном МР-сигнале от кистозной жидкости, в 63% – при неровных, неоднородных стенок, в 50% – при наличии перегородок в кисте, в 75% – при наличии пристеночных масс или дополнительных внутренних образований, в 71% – при утолщении стенок кисты более 2,0 мм и в 44% – при интенсивном накоплении стенками кисты МР-контрастного препарата. Авторы также отмечают, что 100% диагностика злокачественного процесса в кисте возможна только при наличии не одного, а нескольких вышеперечисленных признаков. В то же время Marotti M. et al. [3] считали, что при наличии МР-сигнала от жидкости в кисте аналогичного МР-сигналу от нормальной мочи, киста имеет доброкачественный характер вне зависимости от толщины её стенок или наличия перегородок.

Приводим 17-летнее наблюдение пациентки с крупными парапельвикальной и паренхиматозной кистами левой почки.

Больная С., 65 лет, впервые обратилась к урологу районной поликлиники в 1993 году в возрасте 47-ми лет с жалобами на умеренные тупые боли в левой поясничной области. При первичном УЗИ мочеполовой системы дано заключение о гидронефрозе левой почки. В урологическом стационаре произведена экскреторная урография (ЭУ), при которой анатомо-функциональных изменений в правой почке и верхних мочевых путях не выявлено. Слева – картина выраженного гидрокаликоза верхней чашечки, дугообразного раздвигания, оттеснения лоханки и чашечек за счет крупного обра-

Рис. 1. Больная С., 65 лет. Экскреторная урограмма на 45-ой минуте (1993 год).

Выраженный гидрокаликоз верхней чашечной группы и дугообразное раздвигание чашечек с оттеснением лоханки книзу и медиально, обусловленные крупным объёмным процессом в среднемедиальном отделе левой почки, наиболее вероятна крупная парапельвикальная киста. Направлена на ЭУ после УЗИ с диагнозом гидронефроза слева.

зования, учитывая данные УЗИ, обусловленного крупной парапельвикальной кистой (рис. 1).

От предложенной отрытой операции больная отказалась. Пункционное опорожнение кисты под ультразвуковым контролем с последующим введением склерозантов было признано опасным из-за возможных осложнений в связи с расположением кисты в воротах почки. Рекомендовано ультразвуковое наблюдение в первый год 2 раза, а последующем – один раз в год.

До 2009 года при ежегодном ультразвуковом мониторинге увеличения размеров жидкостных образований в левой почке не определялось (рис. 2 а).

Жалобы отсутствовали. В то же время в последние 5 лет больная ежегодно лечилась амбулаторно и стационарно по поводу остеохондроза поясничного отдела позвоночника, в том числе, физиотерапевтическими методами и массажем пояснично-крестцовой области.

В 2009 году отмечено незначительное увеличение размеров жидкостного образования в воротах левой почки (рис.2 б), а через 6 месяцев в 2010 году – увеличение образования примерно вдвое (рис. 2 в).

Жалобы на периодические боли в поясничной области, иррадиирущие в нижние конечности, пациентка, врач по профессии, связывала с физическими нагрузками и обострениями пояснично-крестцового остеохондроза. Кроме того, больная в течение последних 10 лет принимает антигипертензивные препараты по поводу гипертонической болезни второй «Б» стадии. В то же время больную в последний год иногда беспокоили умеренные тупые «распирающие» боли в левой поясничной области. В мае 2010 года произведена магнитно-резонансная томография почек на аппарате Signa Profile HD 0,2T Open MRI System (GE Healthcare).

На серии Т2-ВИ в корональной и аксиальной проекциях правая почка без МР-патологических признаков. Слева – почка от верхнего до почти нижнего полюса занята системой жидкостных образований общим размером около 14,0 х 9,5 см, с ровными, однако

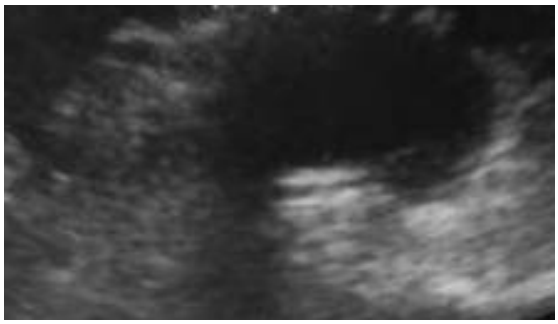

Рис. 2,а

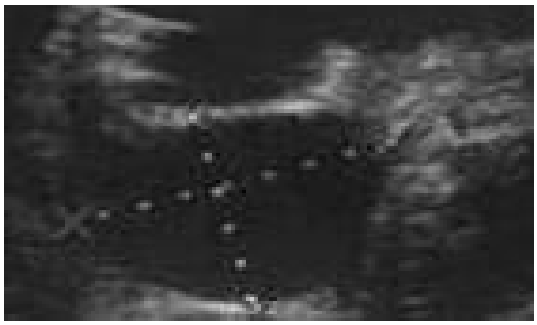

Рис. 2,б

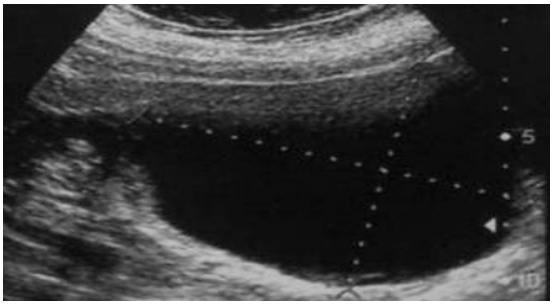

Рис. 2, в

Рис. 2. Эхограммы левой почки.

Увеличивающееся в размерах жидкостное крупное образование в среднемедиальном отделе левой почки (а – 2002 год, б – 2009 год, в – 2010 год.)

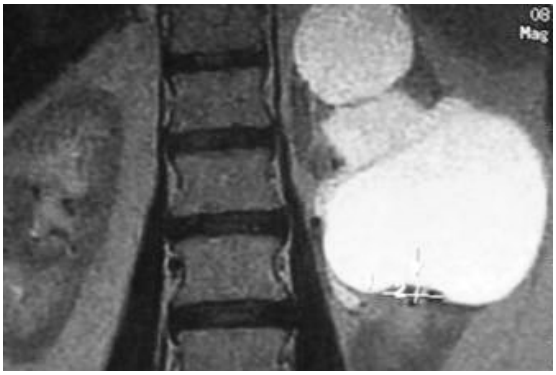

Рис. 3,а

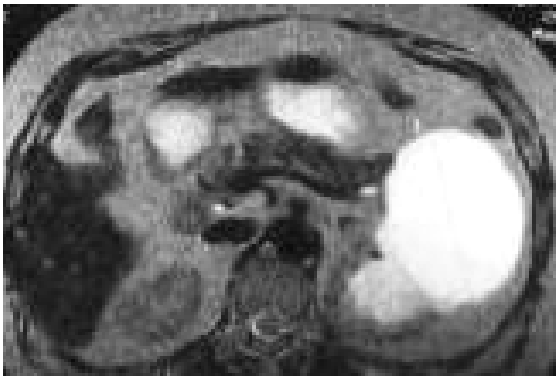

Рис. 3,б

Рис. 3. Магнитно-резонансные томограммы.

Т2-ВИ: а – в корональной и б – в аксиальной плоскостях перед пункционным опорожнением кисты в октябре 2010 года (удалено 600,0 мл светлой жидкости, клетки опухоли в которой не обнаружены) – киста верхнего сегмента и множественные больших размеров парапельвикальные кисты левой почки с утолщением и деформаций нижней стенки наибольшей из кист, обусловленными, воспалительным или новообразовательным процессом.

местами нечеткими контурами, с наличием участка по нижнему краю наиболее крупной кисты, образующему втяжение размерами около 15,0 х 4,0 мм за счет деформации и утолщения её стенки (рис. 3 а, б).

По сравнению с урографическими данными от 1993 года общий размер кистозных образований увеличился более чем на 5,0 см. Заключение: Киста верхнего сегмента и множественные больших размеров парапельвикальные кисты левой почки с утолщением и деформаций нижней стенки наибольшей из кист, обусловленные, возможно, воспалительным или новообразовательным процессом.

От предложенной открытой операции, учитывая подозрение на неопластический процесс в стенке кисты, больная отказалась. Под ультразвуковым наведением произведено пункционное опорожнение кисты в среднемедиальном отделе левой почки, при котором удалено около 600,0 мл прозрачной кистозной жидкости. Цитологический анализ последней не выявил в ней содержание атипичных клеток. С целью склерозирования полости кисты в неё введён этиловый спирт.

Рекомендован ультразвуковой контроль через 6 месяцев, при проведении которого сохраняется меньших размеров киста в верхнем отделе левой почки; данных за рецидив крупной парапельвикальной кисты не выявлено; в средних чашечках – два мелких конкремента, роста которых по сравнению с предыдущими данными не выявлено (рис.4 а, б). Рекомендован последующий ультразвуковой мониторинг один раз в год.

Таким образом, приведенное наблюдение подтверждает необходимость проведения магнитно-резонансной томографии, в том числе, на МР-томографах с низкой напряженностью магнитного поля, обладающий более высокой разрешающей способностью по сравнению с ультразвуковым исследованием, при появлении роста длительно подвергавшихся ультразвуковому мониторингу кистозных образований почек.

Список литературы:

1. *Аляев Ю.Г., Синицын В.Е., Григорьев Н.А. Магнитно-резонансная томография в урологии. Практическая медицина. М. с. 84.*

2. *Balci N.C., Semelka R.S., Patt R.H. et al. Complex renal cysts: findings in MR imaging // Am. J. Roentgenol. 1999. Vol. 172. p. 1495-1500.*

3. *Marotti M., Hricak H., Fritzsche P. et al. Complex and simple renal cysts: comparative evaluation with MR imaging // Radiology. 1987. Mar. Vol. 162. p. 679-684.*

СЛУЧАЙ ИЗ ПРАКТИКИ

МАЛОИНВАЗИВНЫЕ МЕТОДЫ ЛЕЧЕНИЯ МАЛЕНЬКОЙ ОПУХОЛИ ПОЧКИ

Глыбочко П.В., Аляев Ю.Г., Кондрашин С.А., Григорьев Н.А., Мартиросян Г.А., Сорокин Н.И.

НИИ Уронефрологии и репродуктивного здоровья человека Первого МГМУ им. И.М. Сеченова,
г. Москва, Россия.

Радиочастотная аблация является малоинвазивным методом локальной деструкции, широко применяемым в комбинированном лечении рака почки. Применение радиочастотной аблации позволило расширить показания к более радикальному лечению новообразований почки у пациентов, которым невозможно выполнение традиционной нефрэктомии или резекции почки, вследствие крайне отягощенного соматического статуса. Эффективность и безопасность аблации значительно повышаются при ее сочетании с предварительной суперселективной окклюзией сосудов, питающих опухоль. Мы обладаем опытом применения суперселективной эмболизации в комбинации с радиочастотной аблацией при опухоли почки у двух пациентов. В обоих наблюдениях получен хороший результат комбинированного лечения. У ряда пациентов такая комбинация может являться альтернативой открытой операции, расширяя тем самым арсенал современных малоинвазивных методов лечения опухоли почки.

Ключевые слова: радиочастотная аблация, рак почки, суперселективная эмболизация.

MINIMALLY INVASIVE TREATMENT OF SMALL KIDNEY CANCER

Glybochko P.V., Aliaev Ju.G., Kondrashin S.A., Grigor'ev N.A., Martirosian G.A., Sorokin N.I.

RI of uronephrology and human reproduction health of the First Moscow State Medical University I.M. Sechenov. Moscow, Russia.

RF ablation is a minimally invasive method of local destruction, widely implemented in combined treatment of kidney cancer. Implementation of RF ablation allowed widening the indications for more radical treatment of kidney tumors in patients, which are not eligible for traditional nefrectomy or kidney resection, due to extremely adverse somatic status. Effectivity and safety of RF ablation are significantly increased if preceded by superselective occlusion of blood vessels, supplying the tumor. We possess the experience of implementing superselective embolisation in combination with RF ablation of two patients with kidney tumors. In both cases a good result of combined treatment has been observed. This combination can be an alternative to operation on opened kidney in number of patients, widening the arsenal of contemporary minimally invasive kidney tumor's treatment methods.

Keywords: RF ablation, kidney tumor, superselective embolisation.

В связи с внедрением современных медицинских технологий произошли существенные изменения диагностики и лечения рака почки. Чаще стали выявляться локализованные образования небольших размеров и стадий. В связи с этим значительно увеличились возможности выполнения органосохраняющих операций [1-3].

Нередко новообразования почки диагностируются у пациентов, которым невозможно выполнение традиционной нефрэктомии или резекции почки. Единственным методом лечения остаются динамическое наблюдение или паллиативная рентгенэндоваскулярная эмболизация (РЭЭ). Однако, появление в последнее время различных методик «разрушения» новообразований почки позволило расширить показания к более радикальному лечению у данной категории пациентов.

Одним из таких методов является радио-

Рис.1 Мультиспиральная компьютерная томограмма.
Фронтальная реконструкция, паренхиматозная фаза. В верхнем сегменте по задне-латеральной поверхности определяется образование размером 28x21x12мм, активно накапливающее контрастный препарат (стрелка).

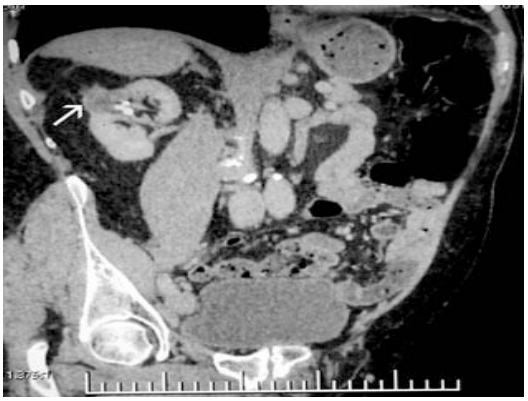

Рис. 3. Мультиспиральная компьютерная томограмма через 1,5 года.
Фронтальная реконструкция, паренхиматозная фаза. Опухоль правой почки (стрелка).

частотная аблация (РЧА). Метод достаточно рутинно применяется при опухолях печени за рубежом и в ведущих российских клинических центрах. В 1997 году Zlotta et al. впервые применили радиочастотную аблацию при опухоли почки. Через год Yohannes et al. доложили о своем опыте РЧА с помощью ретроперитонеоскопического доступа. Они применили эту методику для лечения опухоли почки размером 2,0 см, расположенную по передней границе правой почки у пожилого пациента с почечной недостаточностью. Процедура осуществлялась с помощью аппарата RITA Model 1500X (RITA Medical Systems, Mountain View, CA). Было проведено два цикла по 5,5 минут, мощность составляла 90 Вт при температуре 105°C. Контрольная компьютерная томография через 48 часов после манипуляции показала участки низкой плотности в зоне воздействия и отсутствие осложнений. В последующем множество групп ученых применяли этот метод с помощью лапароскопического и перкутанного доступа для лечения различных групп пациентов [4, 5].

В основе метода РЧА лежит конверсия радиочастотных волн в тепловую энергию, в результате чего происходит термальное повреждение ткани [5, 6]. Эффективность и безопасность РЧА значительно повышаются при ее сочетании с предварительной суперселективной окклюзией сосудов, питающих опухоль почки [6-8].

Показанием для такой методики может являться:

• почечно-клеточный рак единственной или трансплантированной почки, когда даже органосохраняющая операция может нарушить функцию почки;

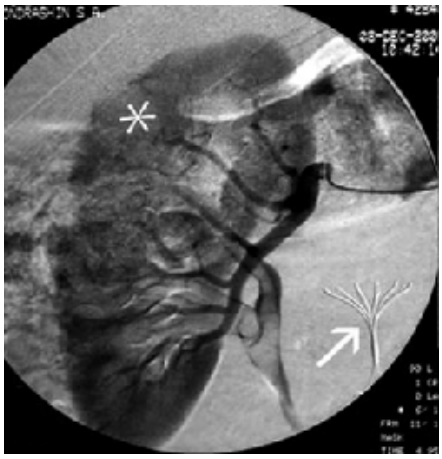

Рис. 2,а

Рис. 2,б

Рис. 2. Трансбрахиальная эмболизация опухоли правой почки.
а – Селективная почечная артериография справа – опухоль (*) и кава-фильтр в нижней полой вене (стрелка);
б – Контрольная артериография в верхнесегментарную артерию, питающую опухоль, имплантированы три спирали IMWCE (стрелка).

• синхронный билатеральный первичный почечно-клеточный рак;

• пациенты с синдромом von Hippel-Lindau, склонные к развитию почечно-клеточного рака с мультифокальным ростом, для которых альтернативным лечением может быть только билатеральная нефрэктомия с последующим диализом;

• нежелание пациента или невозможность выполнения органосохраняющей или органоуносящей операции в связи с тяжелым соматическим статусом.

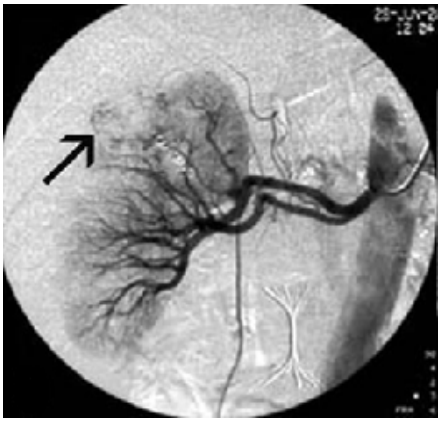

Рис. 4,а

Рис. 4,б

Рис. 4. Повторная трансбрахиальная эмболизация опухоли правой почки. а – Селективная почечная артериография справа – отмечается контрастирование опухоли по периферии (стрелка); б – Контрольная артериография – отмечается полная окклюзия артерии, питающей опухоль.

Несмотря на большое количество работ по использованию РЧА в качестве монотерапии при раке почки, в литературе мы встретили лишь отдельные наблюдения об эффективности и результатах комбинированного лечения (РЧА+РЭЭ) [4-6].

Приводим собственное наблюдение

Больной О., 73 лет. В 1998 г. диагностирована генетическая предрасположенность к тромбообразованию – дефект метилентетрагидрофоллатредуктазы (MTHFR C677T). В дальнейшем по поводу данного заболевания наблюдался в гематологическом центре и постоянно получал терапию варфарином. В 1999 г. возник тромбофлебит вен правой нижней конечности, в связи с чем выполнена перевязка бедренной вены на уровне бедренного треугольника. Спустя год при обследовании в сосудистом отделении диагностирован тромбоз правой подвздошной вены, установлен кава-фильтр в нижнюю полую вену для профилактики тромбоэмболии легочной артерии. В октябре 2005 года при плановом обследовании случайно выявлено объемное образование правой почки (рис. 1).

Учитывая имеющуюся у пациента патологию свертываемости крови (склонность к тромбообразованию), и связанный с этим высокий риск интра- и послеоперационных осложнений, от открытого оперативного вмешательства пришлось отказаться. С целью предотвращения прогрессирования опухолевого процесса 08.12.05 выполнена трансбрахиальная артериография правой почечной артерии, суперселективная эмболизация артерий, питающих опухоль верхнего сегмента правой почки (рис. 2 а, б).

При динамическом наблюдении по данным МСКТ от 2007 года, отмечено увеличение размеров новообразования на 4,0 мм (рис. 3).

28.06.07 выполнена повторная трансбрахиальная артериография правой почечной артерии и суперселективная эмболизация артерий, питающих опухоль правой почки (рис. 4 а). При контрольной артериографии выявлена

Рис. 5. Мультиспиральная компьютерная томограмма через 1,5 года после второй эмболизации опухоли правой почки. Фронтальная реконструкция, паренхиматозная фаза. Опухоль правой почки (стрелка).

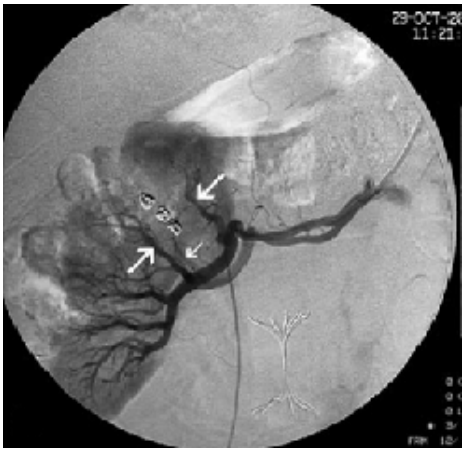

Рис. 6,а

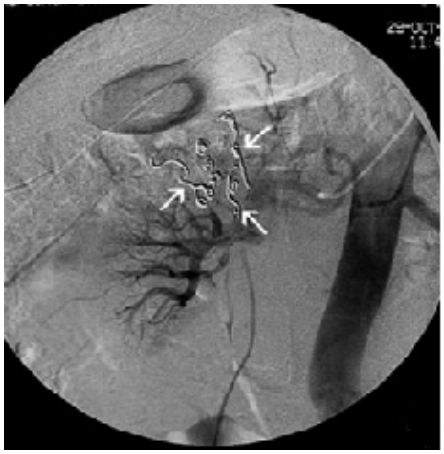

Рис. 6,б

Рис. 6. Третья трансбрахиальная эмболизация опухоли правой почки.
а – Селективная почечная артериография справа. Определяются субсегментарные артериальные ветви, питающие опухоль (стрелки); б – Контрольная артериография - окклюзия нижней, верхней и задней субсегментарных артерий спиралями MWCE-18S-6,0-5-HILAL (стрелки). Отмечается полная окклюзия питающих артерий. Коллатеральный кровоток к опухоли отсутствует.

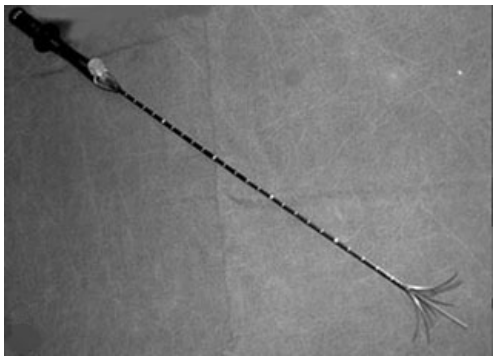

Рис. 7,а

Рис. 7,б

Рис. 7. Радиочастотная аблация опухоли правой почки после суперселективной эмболизации питающих артерий.
а - Зонд аппарата RITA StarBurst XL – внешний вид. б - Зонд для радиочастотной аблации установлен в «лапку» ультразвукового датчика. Производится чрескожная пункция опухоли под УЗ-контролем.

полная окклюзия питающей артерии, коллатеральный кровоток к опухоли отсутствует (рис. 4 б).

По данным контрольной МСКТ от 2008 г., в верхнем сегменте правой почки по заднелатеральной поверхности определяется образование неоднородной структуры, представленное кистозным и мягкотканым компонентом, активно неоднородно накапливающим контрастный препарат в артериальную фазу, размерами 36х31х30 мм. Отмечается увеличение размеров опухоли на 5,0 мм по сравнению с данными КТ исследования от 2007 г. (рис. 5).

Принято решение о выполнении пациенту фокусированной радиочастотной аблации опухоли правой почки. С целью снижения вероятности геморрагических осложнений в ходе РЧА 29.10.08 произведена суперселективная эмболизация артерий, питающих опухоль правой почки (рис. 6 а, б).

Спустя месяц после эмболизации выполнена радиочастотная аблация опухоли правой почки. Под контролем ультразвукового датчика в опухоль проведен зонд для радиочастотной аблации. Зонд раскрыт внутри образования на 2,0 см. Достигнута температура в 1000С, мощность 150 Вт. Экспозиция 10 минут. Затем зонд раскрыт дополнительно на 0,5 см, экспозиция 5 минут, режимы аблации те же (рис. 7 а, б). При контрольном УЗ-исследовании в зоне локализации опухоли визуализируется гиперэхогенная структура до 4,5 см. Патологических изменений в паранефральной клетчатке не выявлено.

Течение послеоперационного периода без особенностей. При контрольной МСКТ через месяц после РЧА в верхнем сегменте правой поч-

Рис. 8. Мультиспиральная компьютерная томограмма после комплексной аблации опухоли правой почки.
Фронтальная реконструкция, артериальная фаза. Опухоль правой почки (*). Накопление контрастного вещества опухолью отсутствует.

ки сохраняется образование кистозной структуры с мягкотканым компонентом, не накапливающее контрастный препарат (рис. 8). Наблюдение за пациентом продолжается.

Несмотря на отсутствие отдаленных результатов о комбинации РЭЭ и РЧА в лечении рака почки, накапливающийся опыт использования данной методики свидетельствует о ее эффективности, безопасности и перспективности. У ряда пациентов комбинация РЭЭ и РЧА может являться альтернативой открытой операции, расширяя тем самым арсенал современных малоинвазивных методов лечения опухоли почки.

Список литературы:

1. *Аляев Ю.Г., Ганзен Т.Н. Рентгенэндоваскулярная хирургия. М., Медицина. – 1985. – С. 162-164.*

2. *Лопаткин Н.А., Морозов А.В. Эмболизация и окклюзия почечной артерии в клинике // Урол. и нефрол. – 1982. – №1. – С. 3-5.*

3. *Баше С., Лейзеринг В., Бартусевичене А. и др. Влияние эмболизации почечной артерии на результаты лечения больных раком почки // Урол. и нефрол. – 1992. – №1-3. – С. 15-17.*

4. *Mondshine R.T., Owens S., Mondschein J.I. et al. Combination embolization and radiofrequency ablation ther*
apy for renal cell carcinoma in the setting of coexisting arterial disease // J. Vasc. Interv. Radiol. – 2008. – Vol.19. – P. 616-620.

5. *Hal W.H., McGahan J.P., Link D.P., deVere White R.W. Combined Embolization and Percutaneous Radiofrequency Ablation of a Solid Renal Tumor // AJR. – 2000. – V. 174. – P. 1592-1594.*

6. *Yamakado K., Nakatsuka A., Kobayashi S. et al. Radiofrequency ablation combined with renal arterial embolization for the treatment of unresectable renal cell carcinoma larger than 3.5 cm: initial experience // Cardiovasc. Intervent. Radiol. – 2006. – Vol. 29. – P. 389-394.*

7. *Gebauer B., Werk M., Lopez-Hänninen E. et al. Radiofrequency ablation in combination with embolization in metachronous recurrent renal cancer in solitary kidney after contralateral tumor nephrectomy // Cardiovasc. Interv. Radiol. – 2007. – Vol. 30. – P. 644-649.*

8. *Arima K., Yamakado K., Kinbara H. et al. Percutaneous radiofrequency ablation with transarterial embolization is useful for treatment of stage 1 renal cell carcinoma with surgical risk: results at 2-year mean follow up // Int. J. Urol. – 2007. – Vol.14. – P.585-590.*

СЛУЧАЙ ИЗ ПРАКТИКИ

ГИПЕРВАСКУЛЯРИЗАЦИЯ ОПУХОЛЕВОГО УЗЛА КАК ПРИЗНАК МЕТАСТАЗОВ СВЕТЛОКЛЕТОЧНОГО РАКА ПОЧКИ

Громов А.И., Капустин В.В., Борисанов А.В., Косташ О.В., Подольская Д.И.

Приводится описание редкого случая светлоклеточного рака почки с чрезвычайно обширным лимфогенным и гематогенным метастазированием. Основным признаком, позволившим правильно высказаться о природе опухолевого образования левой почки (светлоклеточный почечно-клеточный рак), а также распознать метастатическую природу опухолевого поражения внутренних органов и лимфатических узлов, была гиперваскуляризация как первичной, так и метастатических опухолей. Усиленный кровоток в опухолевых тканях отчетливо визуализировался в доплеровских режимах при ультразвуковом исследовании (УЗИ), а выполнение мультиспиральной компьютерной томографии (МСКТ) позволило подтвердить данные эхографии на основании интенсивного накопления контрастного препарата во всех опухолевых узлах. Морфологическая верификация отдаленного метастазирования была получена при помощи пункционной биопсии под УЗ-наведением.

Московская городская онкологическая больница №62.
Московская область, Красногорский район, п/о Степаноское, Россия.

Ключевые слова: светлоклеточный рак почки, метастазы, ультразвуковое исследование, компьютерная томография, пункционная биопсия.

TUMOR HYPERVASCULARITY AS SIGH OF RENAL CLEAR-CELL CARCINOMA METASTASES

Gromov A.I., Kapustin V.V., Borisanov A.V., Kostash O.V., Podol'skaja D.I.

The article gives a description of rare case of renal clear-cell carcinoma (RCC) with extremely widespread lymphatic and hematogenous metastatic dissemination. The main diagnostical signs of these tumors (either primary or metastatic) were nodules tissue hypervascularity. This symptom was most significant for correct primary tumor characterization as well as for determination of metastatic dissemination. Increased intratumoral blood flow had been distinguished by D oppler ultrasound examination (US), and these data were improved by significant enhancement of all tumor nodules on multidetector contrast CT (MDCT). Morphological verification of distant metastatic dissemination was given by core-needle biopsy under US navigation.

Moscow oncological hospital №62.
Moscow region, Krasnogorskii region, p/o Stepanovskoe, Russia

Keywords: renal clear-cell carcinoma, metastases, ultrasound examination, CT, core-needle biopsy.

Появление отдаленных метастазов при почечноклеточном раке (ПКР) – процесс непредсказуемый [1]. Метастазирование осуществляется лимфогенным и гематогенным путем. Последний в значительной степени определяется тем, что опухоль, особенно при светлоклеточном варианте ПКР, имеет развитую капиллярную сеть и очень часто прорастает вены почек [2].

Как известно, чаще всего поражаются: легкие (48%), лимфатические узлы (45%), кости (30%), реже печень (28%), контралатеральная почка и надпочечник (16-17%). Редко встречаются имплантационные метастазы в послеоперационный рубец (2,9%). Значительно реже встречаются случаи метастатического поражения селезенки, щитовидной и молочных желез, желчного пузыря, кожи [3].

Как и первичная опухоль, метастатические очаги при светлоклеточном раке почки зачастую гиперваскулярны. Поэтому для их выявления и дифференциального диагноза наиболь-

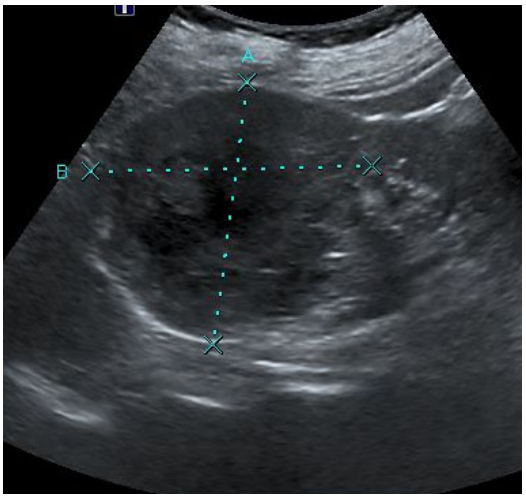

Рис. 1,а

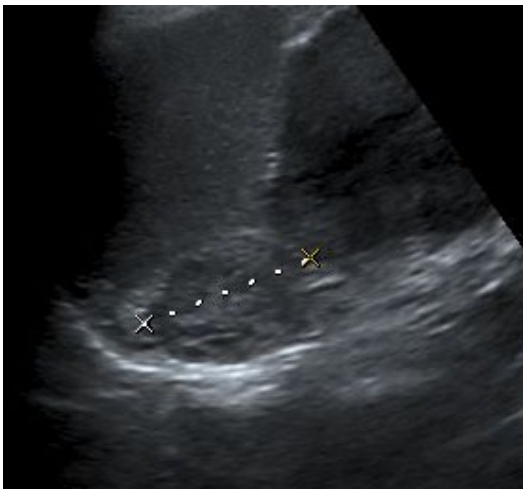

Рис. 1,б

Рис. 1. Ультразвуковое исследование.

а – продольное сканирование. Крупное солидное образование неоднородной эхоструктуры, занимающее верхнюю и среднюю трети левой почки (маркеры). УЗ-картина соответствует раку почки. б – продольное сканирование. В области левого надпочечника лоцируется солидное образование неоднородной эхоструктуры - метастаз (маркеры).

шее значение имеют артериальная и венозная фазы КТ-контрастного исследования.

Использование доплеровских методик при выполнении УЗИ также нередко позволяет заподозрить метастатическое поражение различных органов при ПКР [4-6].

Материалы и методы

В качестве иллюстрации представляем клиническое наблюдение. Больная О. поступила в МГОБ №62 17.01.2011 г. по поводу медленно увеличивающегося (в течение года) подкожного образования левой щеки. Предварительный диагноз

области. В анамнезе в 1982 г. операция – правосторонняя гемитиреоидэктомия по поводу узлового зоба. В течение последних двух лет выявляется узловое образование левой доли щитовидной железы.

Результаты и обсуждение

При УЗИ в стационаре в верхнем полюсе левой почки определялось солидное образование неоднородной структуры, прорастающее в почечный синус и паранефральную клетчатку (рис. 1а). В структуре данного образования в режиме цветового доплеровского картирования (ЦДК) были выявлены множественные сосудистые локусы – УЗ-признаки гиперваскуляризации. Левый надпочечник увеличен за счет на-

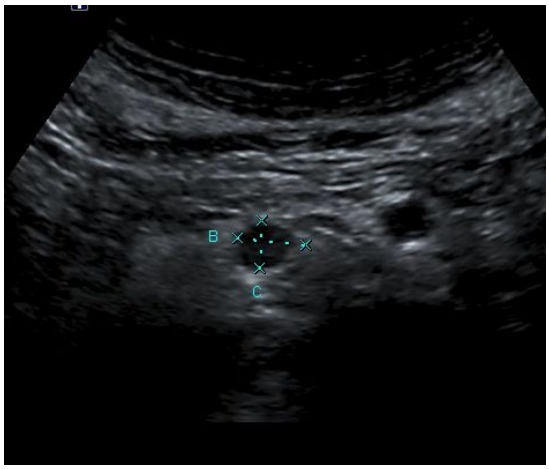

Рис. 2,а

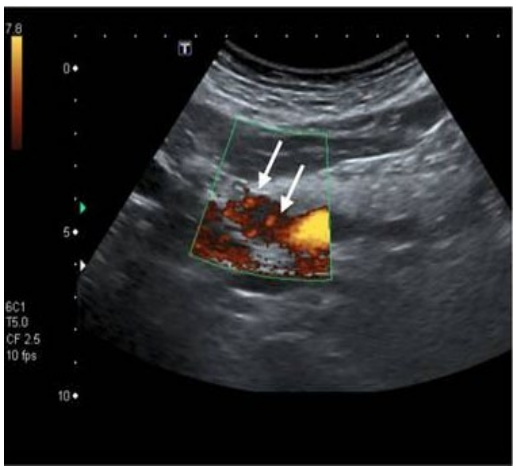

Рис. 2,б

Рис. 2. Ультразвуковое исследование поджелудочной железы.

а – поперечное сканирование в В-режиме. В области головки железы визуализируется гипоэхогенное солидное образование (помечено маркерами); б – данное образование в режиме энергетического доплеровского картирования (ЭДК) содержит множественные сосудистые локусы (стрелки).

Рис. 3,а

Рис. 3,б

Рис. 3. КТ почек и надпочечников.

а – КТ почек, кортикомедуллярная фаза, реконструкция в коронарной плоскости. Слева определяется крупная опухоль с интенсивным неоднородным накоплением контрастного препарата – рак почки (черная стрелка). В верхней трети справа определяется небольшое гиперинтенсивное образование – метастаз в правую почку (белая стрелка). б – КТ надпочечников в аксиальной плоскости. В кортикомедуллярную фазу левый надпочечник представлен солидным образованием с интенсивным неоднородным накоплением контрастного препарата (черная стрелка); в структуре правого – определяется небольшое гиперинтенсивное образование (белая стрелка). Метастазы в надпочечники.

личия солидного опухолевого образования (рис. 1б).

Помимо этого, в верхней трети правой почки, головке и теле поджелудочной железы, а также в подкожной клетчатке левой щеки и мягких тканях боковой поверхности грудной стенки справа, также лоцировались солидные гиперваскулярные опухолевые узлы размерами от 1 до 3 см. Все выявленные образования в доплеровских режимах были гиперваскулярны (рис. 2).

Кроме того, в области ворот левой почки, забрюшинного пространства и левой надключичной области были выявлены увеличенные лимфатические лимфоузлы с УЗ-признаками их метастатического поражения.

В дальнейшем пациентке была выполнена мультифазная спиральная компьютерная томография (МСКТ) с применением болюсного контрастирования (Оптирей-300 – 100 мл).

Данные КТ-исследования подтвердили гиперваскулярный характер выявленных при УЗИ опухолевых образований и, тем самым, позволили более уверенно высказаться в пользу наличия у больной рака левой почки (наиболее вероятно, светлоклеточного) с обширной метастати-

Рис. 4,а

Рис. 4,б

Рис. 4. КТ брюшной полости, артериальная фаза.

а – гиперденсное образование в головке поджелудочной железы - метастаз (стрелка); б – гиперденсное образование в стенке желчного пузыря – метастаз (стрелка).

Рис. 5,а

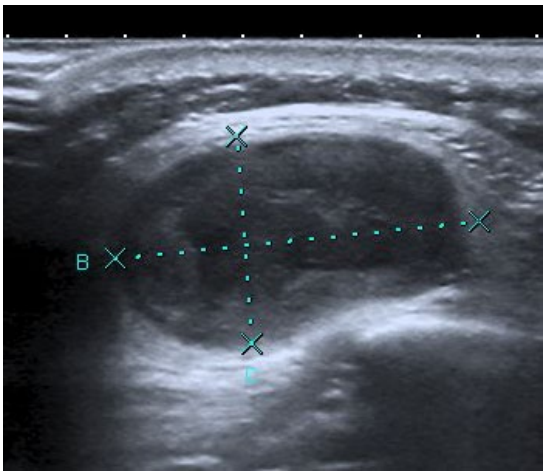

Рис. 5,б

Рис. 5. Метастаз рака почки в мягкие ткани грудной клетки.

а – КТ исследование. В мягких тканях грудной клетки справа определяется образование, интенсивно накапливающее контрастный препарат (стрелка). б – эхографическая картина данного образования по длинной оси (маркеры).

ческой диссеминацией. Дополнительно были выявлены гиперваскулярные опухоли правого надпочечника и желчного пузыря в виде мелкого образования в области дна (рис. 3, 4).

Для получения морфологической верификации выявленных изменений под ультразвуковым контролем произведена пункция образования мягких тканей грудной стенки (рис. 5). Патологогистологическое заключение: мягкие ткани с метастазом светлоклеточного почечноклеточного рака.

Таким образом, по данным лучевых методов исследования пациентке был установлен следующий диагноз: Рак левой почки. T3N1M1. Ст. IV. Метастазы в забрюшинные лимфоузлы, надключичный лимфоузел слева, правую почку, надпочечники, поджелудочную железу, желчный пузырь, мягкие ткани грудной стенки справа, область верхней челюсти слева.

Выводы.

Данное наблюдение демонстрирует морфологическую особенность светлоклеточного рака почки и его метастазов. Характерная для них гиперваскуляризация может быть распознана при УЗИ с применением доплеровских методик. Уточнить природу данных опухолей позволяет МСКТ за счет четкой визуализации опухолей, обусловленной выраженным накоплением контрастного препарата в артериальную фазу.

Список литературы:

1. *Scatarige J.C., Sheth S., Corl F.M., Fishman E.K. Patterns of reccurence in renal cell carcinoma: manifestations on helical CT // Am. J. Roentgenol. 2001. 177. P. 653-658.*

2. *Аляев Ю.Г., Григорян В.А. и др. Опухоль почки. М.: ГЭОТАР-МЕД. 2002. 56 с.*

3. *Самсонов В.А. Патоморфология опухолей почек и верхних мочевыводящих путей. М.: Медицина. 1981. 256 с.*

4. *Scatarige J.C., Horton K.M., Sheth S., Fishman E.K. Pancreatic parenchimal metastases: observation on helical CT // Am. J. Roentgenol. 2001. 176. P.695-699.*

5. *Mignon F., Mesurolle B. Local reccurence and metastatic dissemination of renal cell carcinoma: clinical and imaging characteristics // J. Radiol. 1988. 84. P. 275-284.*

6. *Fukurawa H., Mizuguchi Y., Kanai Y., Mukai K. Metastatic renal cell carcinoma to the gallbladder: color Doppler sonography and CT findings // Am. J. Roentgenol. 1997. 169. P.1466-1467.*

МАТЕРИАЛЫ КОНФЕРЕНЦИИ

Министерство здравоохранения и социального развития Российской Федерации

Государственное образовательное учреждение высшего профессионального образования

ПЕРВЫЙ МОСКОВСКИЙ ГОСУДАРСТВЕННЫЙ МЕДИЦИНСКИЙ УНИВЕРСИТЕТ имени И.М. СЕЧЕНОВА

Кафедра лучевой диагностики и лучевой терапии

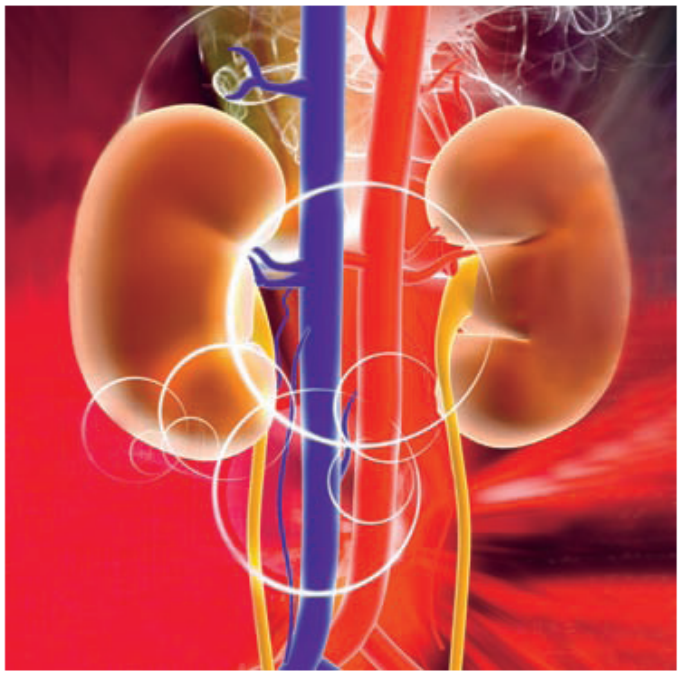

VII научно-практическая конференция с международным участием и специализированная выставка

Лучевая диагностика и научно-технический прогресс в урологии

20–21 октября 2011 г.
МОСКВА

МЕСТО ПРОВЕДЕНИЯ:

Конференц-залы Научно-исследовательского центра Первого МГМУ им. И.М. Сеченова (ул. Трубецкая, д. 8, стр. 2, метро «Фрунзенская»)

Основные вопросы для рассмотрения:

1. Достижения и перспективы лучевой диагностики в урологии
2. Диагностика и лечение заболеваний почек, мочевыводящих путей, предстательной железы и наружных половых органов
3. Диагностика и лечение сексуальных расстройств
4. Оперативные вмешательства в урологии с применением гибридных технологий

РАННЯЯ ДИАГНОСТИКА И ЛЕЧЕНИЕ ДОБРОКАЧЕСТВЕННОЙ ГИПЕРПЛАЗИИ ПРЕДСТАТЕЛЬНОЙ ЖЕЛЕЗЫ

Абдурахманов А.К.

МБУЗ Городская больница №5 и поликлиника №4
г. Набережные Челны, России.

EARLY DIAGNOSIS AND TREATMENT OF BENIGN PROSTATIC HYPERPLASIA

Abdurakhmanov A.K.

Naberejnie Tchelni Public Budget Health Care Institution Municipal Hospital №5 and policlinic №4

The article illustrates the algorithm of early disease assessment in patients with benign prostatic hyperplasia. The results of the survey have shown an increase in the survival rate and reduction of the amount of medical complications.

Keywords: benign prostatic hyperplasia, disease assessement

Одно из наиболее часто встречающихся заболеваний в урологии – это доброкачественная гиперплазия предстательной железы (ДГПЖ), которое может приводить к осложнениям: уретрит, простатит, пиелонефрит, уросепсис, почечная недостаточность, гематурия, камни мочевого пузыря, острая и хроническая задержка мочеиспускания, социальные и сексуальные расстройства. В структуре урологических заболеваний ДГПЖ занимает 22%, уступая МКБ и воспалительным заболеваниям. Обращаемость по поводу ДГПЖ в течение года на 1000 мужчин в среднем составляет 14,8. Более 90% больных с заболеванием предстательной железы проходят обследование и лечение в амбулаторно-поликлинических учреждениях. По данным различных авторов, ДГПЖ встречается с 11,9% в возрасте 40-49лет до 90% в возрасте 80лет. Кроме того, в последнее время явно прослеживается тенденция к омоложению контингента пациентов, страдающих ДГПЖ. Бессимптомные проявления у мужчин возможны уже в возрасте 40 лет. Несмотря на повсеместное внедрение в клиническую практику, современных методов диагностики и лечения, заболеваемость ДГПЖ возрастает и проблемы оказания медицинской помощи больным с ДГПЖ сохраняются. К сожалению, вынужден констатировать, что большинство поздних обращений – это запущенные случаи. Развитие новых высокотехнологических малоинвазивных методик, не позволяет избавить окончательно, всех больных с аденомой предстательной железы от необходимости существовать с надлобковым мочепузырным дренажом. Остаётся достаточно высокий процент больных пожизненной «позорной» цистостомой. В то же время, если бы мужчина обратился на ранней стадии заболевания, ему смогли бы помочь. В связи вышеизложенным остается актуальной задача ранней диагностики и лечение ДГПЖ.

Материалы и методы

С 2001г на базе поликлиники развернута программа ранней диагностики ДГПЖ, разработан и внедрён специальный алгоритм обследования и лечения урологических больных с ДГПЖ. Собранные в ходе настоящего исследования медико-статистические данные, позволили нам проанализировать заболеваемость ДГПЖ мужчин, прикреплённых к поликлинике. По нашим данным (рис. 1), за последние семь лет произошёл рост первичной заболеваемости с 1,0 до 1,83 на 1000 мужчин (темп прироста – 83%).

Показатели распространённости по данным обращаемости по поводу ДГПЖ имеют иную, чем первичная обращаемость, тенденцию. Основными методами ранней диагностики и оценки эффективности лечения были: клиническое обследование, включающее изучение анамнеза, оценку жалоб по IPSS и оценкой качества жизни QOL в баллах, сексологическое исследование (анкетирование пациентов по шкале МКФ), определение международного индекса эректильной дисфункции МИЭФ, комплексное УЗИ мочеполовых органов (почек, мочевого пузыря, предстательной железы и яичек), урофлометрия (УФМ) с оценкой максимальной скорости мочеиспускания, заполнение дневника мочеиспускания, трансректальное ультразвуковое исследование (ТРУЗИ) предста-

тельной железы с определением объема простаты и остаточной мочи, лабораторные исследования (анализ крови, мочи, биохимический анализ, содержание половых гормонов, определение простат-специфического антигена (ПСА), пальцевое ректальное исследование (ПРИ) и измерение артериального давления (АД), которые позволяют диагностировать заболевания, как предстательной железы, так и все сопутствующие заболевания урологической сферы. При подозрении на рак предстательной железы пациенты направляются в РКОД МЗ РТ г. Казань для проведения мультифокальной биопсии предстательной железы. Основной задачей лечения ДГПЖ является уменьшение выраженности симптомов нижних мочевых путей, улучшение качества жизни. По показаниям консервативное лечение проводили комплексно: назначали уроселективный альфа адреноблокатор – омник, ингибитор 5-□ редуктазы – проскар, комплекс аппаратно- программный КАП-ЭЛМ-1 «Андро-Гин» по стандартной методике, олеотерапия, препараты иммунокоррегирующего действия (простатилен, простанорм, простерид), препараты противоинфекционной и противовоспалительной терапии. Всем больным рекомендовали прогулки на свежем воздухе, лечебную физкультуру, ограничивать прием жидкости за 2 часа до сна, своевременно опорожнять мочевой пузырь, диету с содержанием овощей и фруктов, умеренную половую жизнь, исключение алкоголя, острой пищи, и переохлаждения. Показания к оперативному лечению определяли на основании: оценки выраженности симптомов (более 19 баллов по Международной шкале I-PSS), степени ухудшения качества жизни (L) вследствие проблем с мочеиспусканием (более 4-х баллов), снижение Q-max менее 5 мл/сек, увеличение размеров предстательной железы по результатам пальцевого и УЗИ в сочетании с ТРУЗИ, средняя доля, макрогематурия, признаки ХПН, камни мочевого пузыря, остаточная моча больше 150 мл.

Выводы

1. Внедрение в практику ранней диагностики и лечение ДГПЖ, специального алгоритма обследования позволило значительно увеличить процент выявляемости на ранних стадиях, улучшить качество жизни, изменяя тактику лечения и более благоприятный фон прогноза заболевания.
2. Считаем обязательными профилактические обследования, с целью выявления начала заболевания на ранней стадии, с 40 летнего возраста, включающие изучение анамнеза, оценку жалоб с использованием I-PS и QOL, ПРИ, ПСА, УЗИ-ТРУЗИ, урофлоуметрии, МКФ, МИЭФ, комплексу клинико-лабораторных исследований и, по показаниям, – биопсии предстательной железы, даже при отсутствии у них жалоб или патологических изменений в анализах мочи и крови.
3. Профилактическое обследование считающегося даже здоровым населения позволяет выявить контингент урологических больных.
4 Раннее выявление заболевания позволяют диагностировать и лечить ДГПЖ, избежать грозных осложнений (токсемии на фоне острой и хронической задержки мочеиспускания, образования камней мочевого пузыря, хронической почечной недостаточности), предотвратить переход болезни в злокачественную форму в 100% случаях.

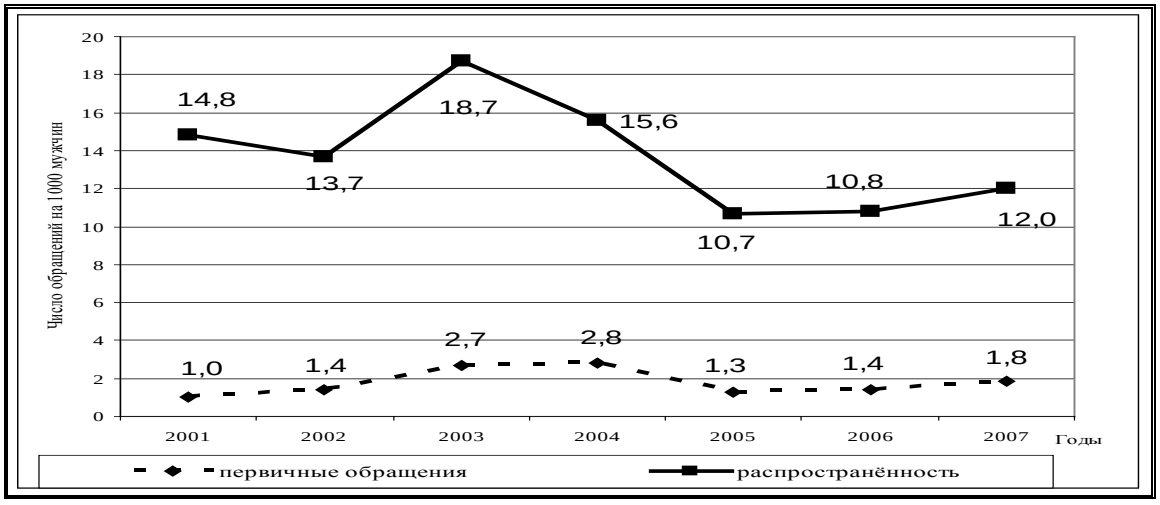

Рис. 1. Динамика первичной заболеваемости и распространённости ДГПЖ в 2001-2007 гг. среди контингента мужчин, прикреплённых к поликлинике № 4.

МАТЕРИАЛЫ КОНФЕРЕНЦИИ

УЗИ В ДИАГНОСТИКЕ РАКА ПОЛОВОГО ЧЛЕНА ПРИ ФИМОЗЕ

Алисейко С.В., Сергиенко Н.Ф.

Филиал №1 ФГУ «1586 Окружной военный госпиталь МО РФ» г. Москва, Россия.

ULTRASOUND IN THE DIAGNOSIS OF PENILE CANCER IN PATIENTS WITH PHIMOSIS

Aliseyko S.V., Sergyenko N.F.

Branch establishment №1 Federal establishment «1586 District military hospital of Ministry of Defense of Russian Federation», Moscow, Russia

The article highlights the main problems associated with performing ultrasound (US) investigation of penile cancer in patients with phimosis and suggests a new technique to improve the US penile investigation. The results of the survey have shown this method to be very informative and accurate which was proven by decreased rate of false-positive results in such patients.

Keywords: penile cancer, phimosis, ultrasound investigation

Недоступность для осмотра головки полового члена (ПЧ) и внутреннего листка крайней плоти, а также весьма длительное бессимптомное течение рака полового члена (РПЧ) при фимозе, который встречается в 60-80% случаев, признаются ведущими причинами поздней диагностики РПЧ. Достаточно информативным методом выявления и оценки первичной опухоли ПЧ при фимозе считается ультразвуковое исследование (УЗИ). Однако часто возникающие вторичные воспалительные изменения и скопления смегмы внутри патологически закрытого препуциального мешка, малые размеры первичной опухоли весьма затрудняют правильную интерпретацию получаемых при УЗИ данных. Метод недостаточно надежен и при оценке глубины опухолевой инвазии в кожу головки пениса и (или) внутреннего листка крайней плоти в силу имеющихся технических ограничений для ультразвуковой аппаратуры в виде так называемой «слепой акустической зоны». Более высокими разрешающими способностями в сравнении с УЗИ обладает магнитно-резонансная томография (МРТ), однако её применение при фимозе крайне ограничено, прежде всего, по экономическим соображениям. Нами предложен способ улучшения ультразвуковой визуализации структур ПЧ при фимозе путём создания болюса жидкости внутри патологически закрытого препуциального мешка. В качестве жидкостной среды использовался стерильный гель (инстиллагель) в стандартной шприц-упаковке объёмом 11мл., содержащий в 100 мл. 2 гр. лидокаина гидрохлорида, 0,05г. хлоргексидина глюконата. Он обеспечивал свободное проведение ультразвуковой волны, предупреждал развитие местного воспалительного процесса, купировал болевые ощущения при тугом заполнении препуциума. Нагнетание геля в препуциальный мешок осуществлялось по присоединенному к шприцу стерильному однопросветному сосудистому катетеру для катетеризации магистральных вен диаметром 1,4мм. Клюв катетера проводился через суженное отверстие крайней плоти (рис.1) и посылался вверх или вбок на расстояние 2-2,5см., что предупреждало попадание катетера в просвет уретры. Для удержания геля внутри препуциального мешка на время исследования на дистальную часть крайней плоти накладывалась в виде съёмной петли лавсано-

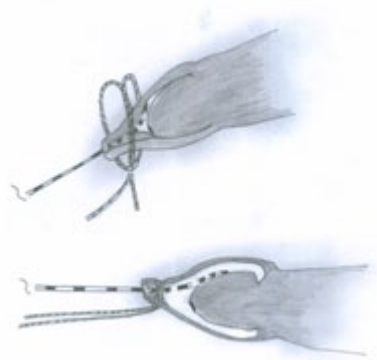

Рис. 1.

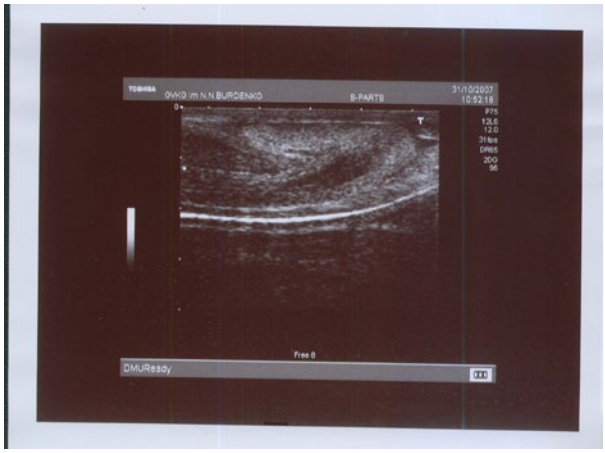

Рис. 2.

Рис. 3.

вая лигатура №3 длиной 15-20см. Степень сжатия петлёй тканей крайней плоти вокруг сосудистого катетера определялась по достижению полной герметичности заполняемого гелем препуциального мешка. Требуемое количество геля, вводимого в препуциум, определялось под ультразвуковым контролем и в среднем составляло от 5 до 7мл. Свободные концы петли, удерживаемые в натяжении, служили держалкой и в ходе ультразвукового исследования позволяли перемещать пенис в различных плоскостях, обеспечивая датчику ультразвукового аппарата свободный доступ к исследуемой зоне. В ходе работы использовался ультразвуковой аппарат, оснащённый линейным датчиком с частотой генерируемой ультразвуковой волны 7 МГц., работавший в режиме «тканевой гармоники».

Было обследовано 106 человек с фимозом в возрасте от 14 до 78 лет (средний возраст составил 55,6 лет), подвергнутых в последующем оперативному лечению. Ультразвуковое исследование пениса у каждого пациента перед операцией осуществлялось как рутинным (рис.2), так и предложенным нами способом (рис.3).

Их результаты сопоставлялись с данными интраоперационного обследования и проведенных после или в ходе операций гистологических исследований. При проведении УЗИ ПЧ стандартным способом отсутствие опухолевого поражения головки пениса и крайней плоти достоверно установлено в 90 (84,9%) случаях. У остальных 16 (15,1%) пациентов при проведении УЗИ ПЧ стандартным способом интерпретация полученных данных была затруднена и не исключалась возможность опухолевого поражения пениса. При проведении этим больным УЗИ ПЧ заявляемым способом опухолевое поражение исключено у 14 (13,2%) из них. Все они имели рубцово-склеротические и воспалительные изменения структур ПЧ различной степени выраженности. У оставшихся 2 (1,9%) пациентов проведение УЗИ предлагаемым способом оказалось затруднительным из-за имевшихся распространённых рубцовых спаек между кожей головки пениса и внутреннего листка крайней плоти, что негативно сказалось на качестве исследования. Ложноотрицательные результаты в ходе исследования получены не были.

Таким образом, проведенное исследование показало высокую информативность и точность предложенного способа ультразвуковой визуализации структур ПЧ при фимозе, позволившего достоверно снизить показатель ложноположительных результатов на порядок (с 15,1% при рутинном способе исследования до 1,9% – при заявляемом). Предложенный нами способ УЗИ ПЧ представляется малозатратным, не требует специального дорогостоящего оборудования, дополнительного медицинского персонала и может быть внедрен в диагностические стандарты любого урологического стационара и поликлинического отделения.

МАТЕРИАЛЫ КОНФЕРЕНЦИИ

ИННОВАЦИОННЫЙ МЕТОД ДИАГНОСТИКИ РАКА ПРЕДСТАТЕЛЬНОЙ ЖЕЛЕЗЫ– КОМПЬЮТЕР-АССИСТИРОВАННАЯ УЛЬТРАСОНОГРАФИЯ “HISTOSCANNING”

Аполихин О.И., Сивков А.В., Ефремов Г.Д., Жернов А.А., Жуков О.Б., Кешишев Н.Г., Корякин А.В.

ФГУ «НИИ урологии» Минздравсоцразвития РФ»
г. Москва, Россия.

INNOVATIVE APPROACH TO PROSTATE CANCER DIAGNOSIS: COMPUTER-ASSOCIATED ULTRASONOGRAPHY “HISTOSCANNING”

Apolihin O.I., Sivkov A.V., Efremov G.D., Jernov A.A., Jukov O.B., Keshishev N.G., Korjakin A.V.

Federal establishment “National research Institute of Urology” Ministry of health and Social Development of Russian Federation
Moscow, Russia

The article highlights the results of using a new technique called “Histoscanning” in patients with the suspicion of prostate cancer. Authors suggest that computer-associated ultrasonography “Histoscanning” can be very helpful in performing more accurate and targeted biopsy of prostatic gland and further evaluations of specificity as well as sensitivity are planned.

Keywords: prostate cancer, “Histoscanning”, prostatectomy

Одной из самых больших проблем в диагностике рака предстательной железы (РПЖ), отличающей его от многих других солидных опухолей, является сложность визуализации опухолевого процесса при использовании современных методов лучевой диагностики. Биопсия выполняется порой только на основании повышенного ПСА, при этом зачастую практически вслепую, забор материала выполняется из стандартных зон. Биопсия под МРТ-контролем технически и организационно сложна и затратна, а ТРУЗИ далеко не всегда позволяет дифференцировать подозрительные участки. В НИИ урологии (г. Москва) используется компьютер-ассистированная ультрасонографическая система Histoscanning, предназначенная для обнаружения подозрительных на рак образований в предстательной железе и их одновременной или отложенной биопсии. Система анализирует данные, полученные от ультразвукового сканнера, и показывает расположение, форму и объем предполагаемого опухолевого поражения предстательной железы. Алгоритм HistoScanning разработан на основании анализа корреляции «сырого» ЭХО сигнала с результатами патогистологических исследований после радикальной простатэктомии (РПЭ). В настоящее время в НИИ урологии ведется исследование по оценке точности данного метода в диагностике РПЖ на основании тщательного патогистологического исследования препаратов после радикальной простатэктомии, а также выполнения template-биопсий.

Материалы и методы

В настоящее время выполнено 7 РПЭ и 22 template-биопсии у пациентов, которым до вмешательства было проведено исследование Histoscanning. Возраст пациентов составлял от 51 до 73 лет, ПСА от 3,8 до 11,3 нг/мл. Из 22 пациентов, которым выполнялась биопсия простаты, у 18 пациентов в анамнезе уже была 1 или несколько отрицательных биопсий.

Результаты

Исследование препаратов после РПЭ: в 5 случаях был выявлен высокий уровень корреляции данного метода с патогистологическим исследованием в отношении объема и локализации опухолевого поражения; в 2 случаях Histoscanning показал больший объем поражения при хорошей корреляции локализации опухоли. Исследование препаратов после template-биопсий: у 9 из 22 пациентов был обнаружен рак предстательной железы, у 8 – наличие ПИН высокой или низкой степени. В связи с недостаточным объемом собственного материала, и этапом освоения методики, что также влияет на полученные результаты, мы в большей степени ориентируемся на данные иностранных авторов. Так, Van Erps докладывает о 75% чувствительности в отношении локализации опухоли, при этом в 64% наблюдается хорошая корреляция с объемом опухолевого поражения. С помощью HistoScanning было обнаружено 53%

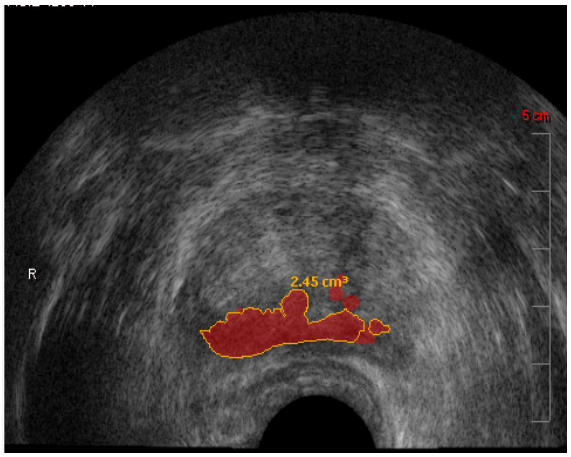

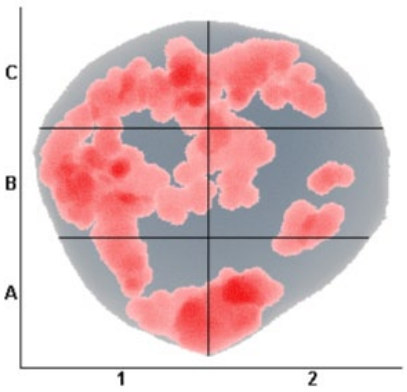

Рис. 1. Пример части предоставляемого системой Histoscanning отчета.
Подозрительные очаги (помечены красным цветом) могут быть спроецированы как на серошкальное изображение (рис. слева, поперечный срез), так и представлены на генерируемой компьютером модели железы (рис справа, фронтальный срез).

малых опухолей (<0,5мл) , 86% - средний р-р (0,5-2мл) и 85% больших фокусов рака (>2мл). Также в НИИ урологии выполняются template-биопсии на основании полученных от Histoscanning данных.

Выводы

Учитывая простоту использования данной системы и небольшое время, необходимое для обработки данных, Histoscanning представляется хорошим подспорьем в проведении более эффективной, прицельной биопсии простаты. В результате проводимых исследований мы планируем оценить чувствительность и специфичность методики для дальнейшего использования отчетов, генерируемых системой, в совокупности с данными полученными при МРТ, для создания предоперационной гистологической модели простаты. В перспективе, полученные данные могут быть использованы при принятии решения о нервосберегающей простатэктомии, а также малоинвазивных методов лечения, таких как брахитерапия, криоаблация, HIFU. Также, методика может служить доступным источником данных для оценки структурных изменений патогномоничных для определения радикальности лечения, а также при локальном применении фокальных методов лечения. Метод требует дальнейшего изучения и при подтверждении высокой точности может предоставить возможность выполнения фокальной терапии, а также контролировать её результаты.

МАТЕРИАЛЫ КОНФЕРЕНЦИИ

ПЕРВЫЙ ОПЫТ ИСПОЛЬЗОВАНИЯ ЭЛАСТОГРАФИИ В ДИАГНОСТИКЕ РАКА ПРЕДСТАТЕЛЬНОЙ ЖЕЛЕЗЫ (РПЖ)

Сивков А.В., Кешишев Н.Г., Абдуллин И.И., Корякин А.В., Абдеев Р.М.

ФГУ «НИИ урологии» Минздравсоцразвития РФ»
г. Москва, Россия.

THE FIRST EXPERIENCE OF USING ELASTGRAPHY IN PROSTATE CANCER DIAGNOSIS

Sivkov A.V., Keshishev N.G., Abdullin I.I., Korjakin A.V., Abdeyev R.M.

Federal establishment "National research Institute of Urology" Ministry of health and Social Development of Russian Federation
Moscow, Russia

The article highlights the basic principles of elastography and investigates the effectiveness of using such method in the prostate cancer diagnosis. Authors show that elastography is a new method of early prostate cancer diagnosis and point out that this method needs further investigation and conduction of large-scale randomized clinical trials, which would also include the comparison of using various ultrasonic transducers with elastography function.

Keywords: elastography, prostate cancer, elastogramm

Эластография – метод визуализации мягких тканей на основе различий характеристик их упругости. Известно, что высокая плотность или жесткость новообразования рассматривается как показатель его злокачественности. Именно этот принцип положен в основу метода эластографии, когда с помощью ультразвуковой волны и небольшой механической компрессии можно определять степень деформации ткани органа. При этом более мягкие части ткани деформируются в большей степени, а более твердые – в меньшей. Качественные и количественные изменения нормальной или обычной структуры ткани органа под влиянием ультразвукового сигнала при эластографии отражаются в виде цветовой шкалы и могут быть подсчитаны при помощи количественных показателей. При выполнении стандартного ультразвукового исследования на второй половине монитора в режиме «реального времени» визуализируются эластограммы, которые оценивают по цветовой шкале, где степень жесткости соответствует определенному цвету (мягкие ткани – красный и зеленый цвета, твердые – синий), а также по стандартной бальной шкале жесткости, которые разработаны применительно к исследуемому органу. Вне зависимости от локализации новообразования злокачественный процесс характеризуется высокой степенью жесткости ткани и находит свое отражение на цветовой шкале прибора в виде участка интенсивного синего цвета. Тогда как обычные или доброкачественные новообразования представлены участками зеленого или красного цвета. Данные эластографии служат важным дополнительным критерием оценки характера изменений в тканях и помогают в дифференциальной диагностике новообразований различных локализаций. По данным зарубежных авторов, чувствительность соноэластографии при диагностике РПЖ составляет 57-100%.

Материалы и методы

Нами было обследованы 30 пациентов в возрасте от 45 до 80 лет с уровнем ПСА сыворотки крови 4-10 нг/мл. Как один из факторов повышения ПСА, у пациентов исключался воспалительный компонент методом нативной микроскопии секрета простаты. Биопсия предстательной железы выполнялась двумя независимыми врачами. Вначале врач, обученный работать в режиме эластографии, проводил ультразвуковое сканирование и биопсию простаты из 2-4 «таргетных» точек под контролем эластографии. Затем другой врач, выполнял трансректальную биопсию простаты из стандартных 14 точек в серошкальном режиме.

Результаты

Критерием оценки было сравнение результатов гистологических исследований био-

псийного материала взятого под контролем соноэластографии и при расширенной биопсии простаты. Стандартная биопсия предстательной железы из 14 точек позволила определить РПЖ у 8 пациентов (26,7%). Биопсия, выполненная под контролем эластографии только из «таргетных» зон, выявила РПЖ у 4 пациентов (13,3%), среди них был 1 пациент, у которого РПЖ не был обнаружен при стандартной биопсии.

Выводы

Эластография является новым методом диагностики РПЖ на ранних стадиях. Наш первый опыт свидетельствует, что метод требует дальнейшего изучения, проведения широкомасштабных рандомизированых клинических исследований, в том числе сравнительных исследований различных УЗ аппаратов с функцией эластографии.

МАТЕРИАЛЫ КОНФЕРЕНЦИИ

МУЛЬТИСПИРАЛЬНАЯ КОМПЬЮТЕРНАЯ ТОМОГРАФИЯ В ДИАГНОСТИКЕ ОСТРОГО ПИЕЛОНЕФРИТА

Батуева Н.И., Каткова М.А.

МБУЗ ГКБ №3 им. М.А.Подгорбунского, Кемеровская область. г. Кемерово, Россия.

MULTISPIRAL COMPUTED TOMOGRAPHY IN DIAGNOSIS OF ACUTE PYELONEPHRITIS

Batueva I.I., Katkova M.A.

Public Budget Health Care Institution M.A. Podgorbunsky Municipal Hospital №3, Kemerov Region
Kemerovo, Russia

The article highlights the results of performing MSCT with bolus injection of contrast material in 17 patients with suspicion on acute pyelonephritis. Authors show that MSCT compared to other methods of investigation is highly specific and informative method to make a correct medical diagnosis.

Keywords: multispiral computed tomography (MSCT), acute pyelonephritis, bolus injection

Острый пиелонефрит – это неспецифическое микробное очаговое воспаление интерстициальной ткани почки и чашечно-лоханочной системы [3]. В структуре заболеваемости урологических больных данное заболевание занимает одно из ведущих мест и представляет собой важную клиническую проблему [2]. Острый пиелонефрит может протекать по типу диффузного (серозный и апостематозный пиелонефрит), а также гнойного процесса (карбункул и абсцесс) [4]. Обязательными методами обследования являются: общий анализ мочи, общий анализ крови, биохимический анализ крови, ультразвуковое исследование почек (УЗИ). Если при ультразвуковом сканировании имеется подозрение на осложненный пиелонефрит, показано проведение компьютерной томографии с контрастированием. Мультиспиральная компьютерная томография с контрастированием позволяет получить информацию о состоянии почечной паренхимы, выделительной системы, поражении паранефральной жировой клетчатки и поясничных мышц, установить характер и степень нарушения функции почки [4].

Материалы и методы

С марта 2009 года по настоящее время в нашей клинике было выполнено 17 исследований органов брюшной полости с болюсным контрастированием при подозрении на острый пиелонефрит. Данное исследование было выполнено на аппарате Siemens Somatom Emotion 6, с толщиной среза 2,5 мм и мультипланарными и 3D реконструкциями. Все исследования сопровождались болюсным введением 100 мл неионного низкоосмолярного контрастного вещества со скоростью 3 мл/сек и стандартным протоколом сканирования органов брюшной полости. Проводилось 4 фазы: нативная (до введения контрастного вещества), артериальная фаза (12-23 сек после определения пика на болюс-трекере), паренхиматозная фаза (40- 50 сек после определения пика) и отсроченная (через 7-10 минут после начала введения контрастного вещества).

Возраст пациентов колебался от 18 лет до 82 лет (в среднем 38 лет). 15 пациентов находились на стационарном лечении в различных отделениях клиники, 2 пациента были направлены амбулаторно из других лечебных учреждений города. Из них 3 мужчин, 14 женщин.

Обсуждение

У 13 пациентов заболевание почек было основной патологией, у 4-х острый пиелонефрит был осложнением основного заболевания: в 3-х случаях это был декомпенсированный сахарный диабет, и в 1-м случае пациентка была с беременностью сроком 28-29 недель, хроническим вирусным гепатитом С, наркоманией. У 12 пациентов диагноз острого пиелонефрита был предположен при поступлении, у 5 пациентов этот диагноз был выставлен после проведенных начальных обследований. Всем пациентам в обязательном порядке было выполнено

УЗИ почек, 5 пациентам выполнена обзорная урография, 6 пациентам обследование дополнилось экскреторной урографией. В половине случаев (7) ультразвуковое сканирование подтвердило диагноз острого пиелонефрита. Было выявлено увеличение размеров почки, ограничение ее подвижности, наличие гипоэхогенных очагов в паренхиме, пиелоэктазия. В 8-ми случаях при ультразвуковом исследовании патологических изменений выявлено не было (проявление острого интерстициального пиелонефрита и 2 случая апостематозного). Обзорная рентгенография лишь в двух случаях из 6 назначенных выявила изменения в виде наличия конкрементов в проекции дистальной трети мочеточника, увеличения размеров почки. Экскреторная урография была также информативна в 2-х случаях из 6. Было выявлено увеличение почки в размерах, смазанность контура поясничной мышцы на стороне поражения, расширение полостной системы, замедленное/полное отсутствие выделение контрастного вещества. В остальных случаях патологических изменений в рентгенологической картине выявлено не было. При проведении компьютерной томографии без контрастного усиления наличие патологических изменений паренхимы почек было заподозрено лишь у 3-х пациентов. Было выявлено увеличение размеров почки и наличие гиподенсивных очаговых образований в паренхиме. В артериальную фазу лишь в 2-х случаях изменения не были обнаружены, что можно объяснить нарушением функции почки, задержки контрастирования паренхимы, и, соответственно, отсутствие визуализации патологических очагов. Паренхиматозная и отсроченная фаза в полном объеме показали патологические изменения паренхимы у всех пациентов. В паренхиматозную фазу патологические очаги в паренхиме почек выявляются более отчетливо. В отсроченную фазу выявлялись типичные радиальные участки задержки контрастного вещества в паренхиме, а также задержка/отсутствие контрастирования чашечно-лоханочной системы и мочеточника. 5-ти пациентам был выставлен диагноз острого интерстициального пиелонефрита, 7 пациентам – апостематозного пиелонефрита, 2-м – карбункула почки, 1-му ксантогранулематозный пиелонефрита и у 1-го пациента был выявлен эмфизематозный пиелонефрит. 3-м пациентам было выполнено оперативное вмешательство по медицинским показаниям (люмботомия, вскрытие карбункулов). Диагноз, выставленный при мультиспиральной компьютерной томографии, был подтвержден оперативными находками. Остальные пациенты были пролечены консервативно. Все пациенты были выписаны с выздоровлением.

Выводы

Острый пиелонефрит как первичное заболевание чаще наблюдается у женщин молодого и среднего возрастов, и обычно протекает благоприятно, с учетом ранней диагностики и выявления деструкций паренхимы. УЗИ выполненное в экстренном порядке при поступлении пациента позволяет заподозрить наличие патологических участков в паренхиме печени. При минимальном подозрении на такие участки необходимо экстренное выполнение компьютерной томографии почек с введением контрастного вещества и многофазным исследованием. Томография почек без контрастного усиления не позволяет достоверно судить о наличии гнойно-деструктивных изменений паренхимы почек, необходимо обязательное в/венное болюсное введение контрастного вещества, при котором в полной мере отображаются все патологические изменения. Компьютерная томография с контрастным усилением, в отличие от других методов обследования пациента с подозрением на острый пиелонефрит, таких как ультразвуковое сканирование, обзорная или экскреторная урография, является высокоспецифичным, информативным методом для диагностики данного заболевания. Во всех случаях компьютерная томография подтвердила, либо уточнила диагноз, и помогала назначению адекватного и правильного лечения.

Список литературы:

1. *Дубский С.А., Курбатов Д.Г. Применение лучевых методов исследования в диагностике острого пиелонефрита и его гнойных форм // Вестник МСИ. 2008. Т.3. Стр. 48-57*

2. *Алферов С.М., Дурникин А.М., Зубарев А.В., Морозов С.П., Васильева М.Ю. Клинические аспекты диагностики и оперативного лечения первичного острого гнойно-деструктивного пиелонефрита // Хирургия. Журнал им. Н.И. Пирогова. 2008. № 7. С. 15-20.*

3. *Локшин К. Диагностика и лечение инфекций мочевыводящих путей // Врач. 2006. № 6. С. 18-23.*

4. *Бельчикова Н.С., Богданова Е.О., Голимбиевская Т.А., Макогонова М.Е. Возможности мультиспиральной компьютерной томографии в диагностике нарушения функции почек при остром пиелонефрите и обострении хронического пиелонефрита // Медицинская визуализация. 2009. № 02. С. 41-51.*

МАТЕРИАЛЫ КОНФЕРЕНЦИИ

СРАВНИТЕЛЬНЫЙ АНАЛИЗ ДИАГНОСТИЧЕСКОЙ ЦЕННОСТИ ПРИМЕНЕНИЯ МУЛЬТИСПИРАЛЬНОЙ КОМПЬЮТЕРНОЙ ТОМОГРАФИИ, РЕНТГЕНОГРАФИИ И УЛЬТРАЗВУКОВОЙ ДИАГНОСТИКИ У ПАЦИЕНТОВ С ОСТРЫМ ПИЕЛОНЕФРИТОМ

МБУЗ ГКБ №3 им. М.А.Подгорбунского, Кемеровская область. г. Кемерово, Россия.

Батуева Н.И., Каткова М.А.

DIAGNOSTIC VALUE COMPARATIVE ANALYSIS OF THE USE OF MULTISPIRAL COMPUTED TOMOGRAPHY, RADIOGRAPHY AND ULTRASOUND EXAMINATION IN PATIENTS WITH ACUTE PYELONEPHRITIS

Batueva I.I., Katkova M.A.

The article describes the study which was based on a comparative analysis of the use of different diagnostic radiological methods in patients with the suspect of acute pyelonephritis. Authors suggest that compared to other methods of visualization, analyzed in the study, multispiral computed tomography with bolus injection is the most specific and informative method to make a correct medical diagnosis in such patients.

Public Budget Health Care Institution M.A. Podgorbunsky Municipal Hospital №3, Kemerov Region
Kemerovo, Russia

Keywords: diagnostic validity, multispiral computed tomography, acute pyelonephritis

Острый пиелонефрит (ОП) – это неспецифическое микробное очаговое воспаление интерстициальной ткани почки и чашечно-лоханочной системы [3]. Пиелонефрит чаще всего развивается в результате восходящего распространения инфекции, особенно при наличии рефлюкса с нижних отделов мочевыводящей системы. Реже имеют место гематогенный и лимфогенный пути распространения [3]. Острый пиелонефрит может протекать по типу диффузного (острый интерстициальный апостематозный пиелонефрит), а также очагового процесса (карбункул и абсцесс) [4]. Обязательными методами обследования при подозрении на острый пиелонефрит являются: общий анализ мочи, общий анализ крови, биохимический анализ крови, ультразвуковое исследование (УЗИ) почек. Если при ультразвуковом сканировании имеется подозрение на осложненный пиелонефрит показано проведение компьютерной томографии с контрастированием. Мультспиральная компьютерная томография (МСКТ) с контрастированием позволяет получить информацию о состоянии почечной паренхимы, выделительной системы, поражении паранефральной жировой клетчатки и поясничных мышц, а также установить характер и степень нарушения функции почки [4]. Таким образом, компьютерная томография является одним из наиболее информативных методов диагностики на сегодняшний день, так как позволяет на ранних стадиях выявлять очаговые изменения в почке и точно устанавливать причины обструкции верхних мочевых путей [3].

Материалы и методы

С марта 2009 года по декабрь 2011 в нашей клинике было выполнено 17 исследований органов брюшной полости с подозрением на острый пиелонефрит. Данное исследование было выполнено на аппарате Siemens Somatom Emotion 6, с толщиной среза 2,5 мм и мульпланарными и 3D реконструкциями. Все исследования сопровождались болюсным введением 100 мл неионного низкоосмолярного контрастного вещества со скоростью 3 мл/сек и стандартным протоколом сканирования органов брюшной полости. Проводилось 4 фазы: нативная (до введения контрастного вещества), артериальная фаза (12-23 сек после определения пика на болюс-трекере), паренхиматозная фаза (40-50 сек после определения пика) и отсроченная (через 7-10 минут после начала введения контрастного вещества). Средний возраст пациентов составлял 38 лет. Из них 3 мужчин, 14 женщин.

Обсуждение

У 12 пациентов диагноз острого пиелонефрита был предположен при поступлении, у 5 пациентов этот диагноз был выставлен после проведенных начальных обследований. Всем пациентам в обязательном порядке было выполнено УЗИ почек, 5 пациентам выполнена обзорная урография, 6 пациентам обследование

дополнилось экскреторной урографией. В 7-ми случаях ультразвуковое сканирование подтвердило диагноз острого пиелонефрита. Было выявлено увеличение размеров почки, ограничение ее подвижности, наличие гипоэхогенных очагов в паренхиме, пиелоэктазия. У остальных (10) при ультразвуковом исследовании патологических изменений выявлено не было (проявление острого интерстициального пиелонефрита и 2 случая апостематозного). Обзорная рентгенография лишь в двух случаях из 6 назначенных выявила какие-либо патологические изменения в виде наличия конкрементов в проекции дистальной трети мочеточника и увеличения размеров почки. Экскреторная урография была также информативна лишь в 2-х случаях из 6. Было выявлено увеличение почки в размерах, смазанность контура поясничной мышцы на стороне поражения, расширение полостной системы, замедленное/полное отсутствие выделение контрастного вещества. В остальных случаях патологических изменений в рентгенологической картине выявлено не было. При проведении компьютерной томографии без контрастного усиления наличие патологических изменений паренхимы почек было заподозрено лишь у 3-х пациентов. Было выявлено увеличение размеров почки и наличие гиподенсивных очаговых образований в паренхиме. В артериальную фазу лишь в 2-х случаях изменения не были обнаружены, что можно объяснить нарушением функции почки, задержки контрастирования паренхимы, и, соответственно, отсутствие визуализации патологических очагов. В остальных случаях выявлялась размытость кортико-медуллярной границы; наличие дефектов контрастирования с нечеткими неровными контурами, либо наличие патологических очагов с гиподенсивным содержимым (некроз), четкими контурами, усиливающимися при контрастировании; инфильтрация перинефрального пространства; утолщение фасции Герота. Паренхиматозная и отсроченная фаза в полном объеме показали патологические изменения паренхимы у всех пациентов. В паренхиматозную фазу патологические очаги в паренхиме почек выявляются более отчетливо. В отстроченную фазу выявлялись типичные радиальные участки задержки контрастного вещества в паренхиме, а также задержка/отсутствие контрастирования чашечно-лоханочной системы и мочеточника. 5-ти пациентам был выставлен диагноз острого интерстициального пиелонефрита, 7 пациентам – апостематозного пиелонефрита, 2-м – карбункула почки, 1-му ксантогранулематозный пиелонефрита и у 1-го пациента был выявлен эмфизематозный пиелонефрит. 3-м пациентам было выполнено оперативное вмешательство по медицинским показаниям (люмботомия, вскрытие карбункулов), которое подтвердило диагноз, выставленный при мультиспиральной компьютерной томографии. Остальные пациенты были пролечены консервативно. Все пациенты были выписаны с выздоровлением.

Выводы

Первым методом обследования при подозрении на острый пиелонефрит должно быть ультразвуковое сканирование области почек, которое позволяет заподозрить наличие патологических участков деструкции в паренхиме печени. При минимальном подозрении на такие участки необходимо экстренное выполнение компьютерной томографии почек с введением контрастного вещества и многофазным исследованием. Обзорная урография и экскреторная урография при данной патологии малоинформативны, и их назначение должно быть оправдано при подозрении на наличие конкремента в мочеточнике, как причину пиелонефрита. Компьютерная томография почек без контрастного усиления не позволяет достоверно судить о наличии гнойно-деструктивных изменений паренхимы почек, необходимо обязательное в/венное болюсное введение контрастного вещества, при котором в полной мере отображаются все патологические изменения. Компьютерная томография с контрастным усилением, в отличие от других методов обследования пациента с подозрением на острый пиелонефрит, таких как ультразвуковое сканирование, обзорная или экскреторная урография, является высокоспецифичным, информативным методом для диагностики данного заболевания.

Список литературы:

1. *Дубский С.А., Курбатов Д.Г. Применение лучевых методов исследования в диагностике острого пиелонефрита и его гнойных форм // Вестник МСИ Т. 3. 2008г. Стр. 48- 57*

2. *Алферов С.М., Дурникин А.М., Зубарев А.В., Морозов С.П., Васильева М.Ю. Клинические аспекты диагностики и оперативного лечения первичного острого гнойно-деструктивного пиелонефрита // Хирургия. Журнал им Н.И. Пирогова. 2008. № 7. С. 15-20.*

3. *Локшин К. Диагностика и лечение инфекций мочевыводящих путей // Врач. 2006. № 6. С. 18-23.*

4. *Бельчикова Н.С., Богданова Е.О., Голимбиевская Т.А., Макогонова М.Е. Возможности мультиспиральной компьютерной томографии в диагностике нарушения функции почек при остром пиелонефрите и обострении хронического пиелонефрита // Медицинская визуализация. 2009. № 02. С. 41-51.*

МАТЕРИАЛЫ КОНФЕРЕНЦИИ

НЕКОТОРЫЕ АСПЕКТЫ КТ-ОЦЕНКИ СОСТОЯНИЯ СУПРАВЕЗИКАЛЬНОГО ОТДЕЛА МОЧЕВОГО ТРАКТА ПОСЛЕ ЦИСТОИЛЕОПЛАСТИКИ

Бороджиян Т.С., Минасян Е.В., Суханова О.П.

Клиническая Больница №1 ФГУ ЮОМЦ ФМБА России,
г. Ростов-на-Дону, Россия

CERTAIN ASPECTS OF CT-EVALUATION OF THE SUPRAVESICAL URINARY TRACT IN PATIENTS WITH CYSTOILEOPLASTIC SURGERY ANAMNESIS

Borondjinian T.S., Minasan E.V., Sukhanova O.P.

Clinical Hospital №1
Federal establishment
South District Medical
Center Federal Medico-
Biological Agency of Russia,
Rostov-on-Don, Russia

The article describes the study of 19 patients with cystoileoplastic surgery anamnesis whose physical condition was evaluated with 64-slice CT scan in order to “exclude further possibility of tumor growth” and stage the disease process. Authors suggest that there is certain correlation between changes of the supravesical urinary tract and volume of the formed reservoir which needs to be further investigated.

Keywords: supravesical urinary tract, cystoileoplastic surgery, reservoir

Злокачественные новообразования мочевого пузыря чаще встречается у мужчин, пик частоты приходится на 40-80 лет, в 95 % случаев это уротелиальный рак. Локализация и распространенность патологического процесса определяют объём оперативного вмешательства. Радикальная цистэктомия с лимфаденэктомией нередко сочетается с простатэктомией и резекцией семенных пузырьков, либо гистерэктомией.

При классическом методе отключенные мочеточники имплантируются в изолированный сегмент кишки, и моча отводится через чрезкожную стому во внешний приемник. Наиболее современная альтернатива – задержанное отведение мочи с созданием резервуара. Различные методы отличаются выбором сегмента кишки, природой антирефлюксного и сохраняющего задержку мочи механизма, режимом экскреции мочи. Во всех случаях тонкая или ободочная кишка используется, чтобы создать «новый пузырь», в который реимплантируются мочеточники.

КТ в позднем послеоперационном периоде используют для выявления экстравезикальных изменений, скопления жидкости, наличия кишечно-пузырных или наружных свищей мочевого пузыря, а также для исключения продолженного роста, наличия камней на металлических клипсах.

Материалы и методы

Были обследованы 19 пациентов (мужчины) в возрасте от 43 до 69 лет, прооперированные в урологическом отделении КБ№1, в позднем послеоперационном периоде, после цистовезикулопростатэктомии по Studer с формированием резервуара из детубулированной подвздошной кишки с укороченными мочеточниками, имплантированными в петлю подвздошной кишки с функционирующим наружным сфинктером.

Исследования проводились на 64-срезовом компьютерном томографе SIEMENS SYGNO CT 2007S. Показания для исследования были определены как «исключение продолженного роста опухоли», и стадирования процесса при его наличии.

Исследование проводилось по стандартной методике с толщиной среза 2мм, интервалом реконструкции 0,7мм, с радиальными и фронтальными MPR. За 5-7 мин до исследования внутривенно вводилось 20мл контрастного препарата и, непосредственно перед исследованием до 50мл со 3-3,5мл/сек. Сканирование начиналось через 40 сек. Таким образом, за одно сканирование представлялось возможным визуализировать кортикальный и медуллярный слои, а также чашечно-лоханочную систему. При необходимости выполнялось отсроченное сканирование для детальной оценки состояния сформированного резервуара.

Сформированный резервуар («новый пузырь») выглядит на томограммах как заполненная жидкостью структура, расположенная в малом тазу. Объем «нового пузыря» у обследованных пациентов варьировал от 50мл до

400мл. Во всех случаях в «новом пузыре» визуализировался газ, что является нормой.

В процессе оценки полученных результатов признаков продолженного роста не было выявлено ни в одном случае.

Признаки лимфоаденопатии определялись у 10 из 19 пациентов (57%), однако отрицательная динамика отсутствовала во всех случаях.

В оценке состояния анастомозов не было отмечено какой-либо зависимости от объема сформированного резервуара и степени укорочения мочеточников, кроме одного случая, когда в области анастомозов на клипсах визуализировались конкременты.

При оценке состояния суправезикального мочевого тракта у 11 из 19 (57,8%) пациентов был зарегистрирован разной степени выраженности гидроуретеронефроз, при этом у 8 пациентов отмечалось значительное расширение лоханок с эффектом седиментации и у 4-х пациентов мочеточниково-лоханочные рефлюксы.

При ретроспективной оценке было замечено, что максимально выраженное расширение лоханок и мочеточников было у пациента с самым большим объемом резервуара (400мл), что навело на мысль о возможной зависимости между объемом сформированного «нового пузыря» и наличием изменений суправезикального мочевого тракта, для чего был определен объем каждого сформированного резервуара. Однако при этом необходимо отметить, что именно у этого пациента визуализировались конкременты в области анастомозов, т. е. имело место механическое препятствие для пассажа мочи.

Во всех прочих случаях при сравнительной оценке объема сформированного резервуара и наличия уродинамических нарушений отмечена прямая зависимость: у всех пациентов с выявленными уродинамическими нарушениями «новый пузырь» имел меньший объем, нежели у пациентов, которые не имели этих нарушений.

Обсуждение

Актуальность проблемы обследования пациентов после цистовезикулопростатэктомии с последующей илеопластикой обусловлена, в первую очередь, первопричиной этого вмешательства и определяется необходимостью исключения признаков продолженного роста, выявления вторичной лимфоаденопатии, и, кроме того, выявления поздних послеоперационных осложнений (формирование абсцессов, скоплений жидкости, наличия кишечно-пузырных свищей). КТ-исследование является методом выбора в диагностике мочеточникового рефлюкса, плохого заполнения сформированного резервуара вследствие повышенного давления в нем. Нарушения уродинамики определялось наличием клинических проявлений, требовавших преимущественно консервативной коррекции с целью предупреждения различных осложнений воспалительного характера и развития хронической почечной недостаточности.

Выявленная зависимость степени выраженности изменений суправезикального мочевого тракта от объема сформированного резервуара, вероятно, требует дальнейшего наблюдения и анализа и, кроме того, сравнительного изучения данных о состоянии мочевыводящих путей на дооперационном этапе.

МАТЕРИАЛЫ КОНФЕРЕНЦИИ

НИЗКОПОЛЬНАЯ МАГНИТНО-РЕЗОНАНСНАЯ ВИЗУАЛИЗАЦИИ В УРОЛОГИИ (ЛЕКЦИЯ)

Буйлов В.М.

НУЗ «Дорожная клиническая больница на станции Ярославль ОАО «РЖД»
Ярославль, Россия

LOW-FIELD MAGNETIC-RESONANCE IMAGING IN UROLOGY (LECTURE)

Builov V.M.

Non-governmental healthcare institution "Road clinical hospital at the train station Yaroslavl OJSC "Russian Railways", Yaroslavl, Russia

The article describes the use of low-field MRI Signa Profile HD 0,2 T Open MRI System (GE Healthcare) examination in 113 patients in the urological clinic. Authors suggest that combined with the competent ultrasound examination, performed before MRI investigation, MRI may be a method to cover all diagnostic questions in a big group of urological patients excluding those with urolithiasis.

Keywords: low-field magnetic-resonance imaging, ultrasound examination, urolithiasis

Магнитно-резонансная визуализация (МРВ) достигла замечательного прогресса за последние годы благодаря внедрению принципиально новых, требующих использования передовых технологий, методов исследований в большинстве своем с применением сверхпроводящих высокопольных МР-томографов. Однако оказалось, что конструкции МР-томографов открытого типа развивались другим путем, отличным от МРТ с высоким полем. МРТ открытого типа имеют открытое пространство, достаточное для придания пациенту чувства комфорта, в сочетании со значительно улучшенной скоростью исследований, уменьшенным количеством случаев клаустрофобии и возможностью исследовать пациентов с весом до 180 кг. Кроме того, эти системы существенно дешевле, а их эксплуатационные расходы на порядок ниже.

В последние годы оснащение МР-томографов открытого типа новейшим высокотехнологичным программным обеспечением позволило получить такое качество исследований, о котором невозможно было даже думать в прошлом. Как показал опыт эксплуатации открытого МР-томографа в госпитале Университета Кумамото (Токио, Япония), в многопрофильной клинике необходимо иметь как высокопольный для сложных МР-исследований, так и открытый низкопольный МР-томографы для основного объёма рутинных исследований. (Jamamoto A. et al., 2006).

Мы проводим МРТ/МРУ на МР-томографе Signa Profile HD 0,2T Open MRI System (GE Healthcare). Всего МРВ произведено у 133 пациентов урологической клиники с июня 2008 по октябрь 2011 года. Показанием к исследованию были аномалии почек и мочевых путей, опухолевые и воспалительных заболевания почек и мочевых путей, за исключением установленного до МРВ диагноза уролитиаза.

МРТ почек проводилась в режиме Т2ВИ в аксиальной и корональной проекциях. Кроме того, использовалась программа MRCP с синхронизацией по дыханию. МРУ выполнялась до и после внутривенного введения 2,0 лазикса с началом проведения сканирование в режиме Myelo в корональной проекции с задержкой дыхания или синхронизацией сканирования по дыханию. Время сканирования составляло 27-29 секунд.

Достаточную диагностическую информацию о положении, размерах почек, толщине паренхимы, состоянии ВМП, мочевого пузыря и простаты, типе кровоснабжения почки (магистральный или рассыпной тип строения почечной артерии) получили у всех больных. Диагнозы подтверждены при оперативном лечении или при динамическом наблюдении.

В послеоперационном периоде МРУ позволило отказаться от повторных антеградных пиелоуретерографий через нефростомическую трубку для установления проходимости лоханочно-мочеточникового сегмента после пластической операции.

Таким образом, МРТ и МРУ на низкопольном открытом МР-томографе обладает достаточно высокой диагностической информатив-

ностью. В сочетании с предварительно проведенным квалифицированным УЗИ, оно может ответить практически на все диагностические вопросы у большой группы урологических больных, за исключением пациентов с уролитиазом.

По мере появления практической возможности (крайне желательно наличие в клинике второго МР-томографа), подготовки специалистов в урорадиологической, в том числе, в магнитно-резонансной визуализации, первыми методами диагностики урологических заболева ний, за исключением уролитиаза, могут стать УЗД и МРВ.

МАТЕРИАЛЫ КОНФЕРЕНЦИИ

ПРИНЦИП ОПТИМАЛЬНОСТИ ЛУЧЕВОЙ ДИАГНОСТИКИ В УРОЛОГИИ

Буйлов В.М.

НУЗ «Дорожная клиническая больница на станции Ярославль ОАО «РЖД»
Ярославль, Россия

OPTIMALITY PRINCIPLE IN RADIOLOGICAL DIAGNOSTIC IN UROLOGY.

Builov V.M.

Non-governmental healthcare institution "Road clinical hospital at the train station Yaroslavl OJSC "Russian Railways", Yaroslavl, Russia

The article highlights main points of the authors in the topic of optimality principle in radiological diagnostic in urology which are based on authors' experience of working in that field. They believe that radiological diagnostic in urology should be based on the optimality principle and also on the more accurate diagnosis and lower risk of radiation in combination with suggested adequate organizational measurers.

Keywords: radiological diagnostic, urology, optimality principle

Принцип оптимальности – это выполнение предписанной задачи в заданных рабочих условиях при минимальной цене. Он применяется в математике, биологии, иммунологии и в терапии (Н.И. Яблучанский и соавт., 1992). В отношении лучевой диагностики он должен быть дополнен принципами более точной диагностики и наименьшего радиационного риска. (Доклад ВОЗ № 795, 1992). Из всех методов лучевой диагностики в урологии этим критериям наиболее полно соответствуют УЗД и МРВ.

Основная идея данной конференции – «освещение и – переосмысление диагностических алгоритмов с учетом «новых возможностей». В настоящее время «новые возможности» появляются, хотя и регулярно, но к «прорывным» технологиям за последние десятилетия можно отнести только УЗД, КТ, МРТ, ПЭТ. В остальном – это были как важные усовершенствования (УЗДГ, тканевые гармоники, мультидетекторная КТ, высокопольная МРТ, методики фьюжн и др.), так и получившие ограниченное применение и/или изучаемые усовершенствования, по поводу которых на ECR-2010, например, одно из сообщений дискуссионно называлось « …: clinical tool or toy?…клинический инструмент или игрушка?».

Поэтому необходимо, кроме естественного накопления и анализа коллективного клинического опыта, совершенствовать не только алгоритмирование, но и организацию урорадиологической диагностики.

В связи с неодинаковой оснащенностью лечебных учреждений ВОЗ (1992) предложила разделять их условно на три уровня по степени технической оснащенности.

На основания опыта 27-ми летней работы в 100-коечной урологической клинике ЯГМА на базе МКУЗ МСЧ ОАО «Автодизель» и почти 7-летнего опыта в ведомственной урологической клинике НУЗ «ДКБ на станции Ярославль ОАО «РЖД» мы считаем, что необходимо стремиться к двухуровневой лучевой диагностике в урологии, включающей амбулаторный и стационарный этапы. (В.М. Перельман, 1988, В.М. Буйлов, В.В. Мазин, В.М. Перельман, 1995, В.М. Буйлов, 2010).

В связи с этим, на наш взгляд:

1. Необходимо максимально стремится к проведению лучевой диагностики урологических заболеваний в условиях урологической клиники (амбулаторно или стационарно), что поможет повысить их качество и избежать дублирования исследований.

2. В поликлиниках общего профиля до поступления в урологическую клинику рекомендуется, в случае необходимости, проводить только УЗИ, по результатам которого решается вопрос о необходимости обзорного снимка мочевых путей.

3. В урологической клинике обследуются экстренные больные и больные, которым необходимы инвазивные урорадиологические методики, при этом обследование начинается с повторного «нацеленного или «экспертного» УЗИ.

4. Второй методикой после УЗИ должна быть СКТ/КТУ при уролитиазе или – МРВ во

всех других случаях. Исследования должны проводиться по программам, построенным по локализации предполагаемого патологического процесса по анатомо-топографическим областям: почечная паренхима, сосудистая ножка, надпочечник, забрюшинное пространство, верхние, нижние мочевые пути и половые органы у мужчин с различным набором диагностических методик (В.М. Перельмана, 1988, Доклад ВОЗ, №795, 1992).

5. Экскреторная урография (ЭУ) и другие лучевые методики диагностики в урологии проводятся в урологической клинике под рентгенотелевизионным контролем полипозиционно (dynamic IVU with fluoroscopy-динамическая ЭУ с рентгеноскопией и др.) с прицельными снимками в зависимости от задач исследования. Сейчас, в связи со значительным снижением числа ЭУ, необходимо стремиться к проведению их в динамическом варианте (dynamic IVU with fluoroscopy) с использованием рекомендаций В.М.Перельмана (1988) и др.

6. Эквивалентом ОР ВМП при КТУ/МРУ может быть производство их после стандартного положения лёжа на спине в положении лёжа на животе, при котором верхние мочевые пути при отсутствии их обструкции сокращаются и опорожняются.

7. Ни один из лучевых методов диагностики урологических заболеваний не может быть интерпретирован без знания клинического статуса больного. Консультации специалиста лучевой диагностики в урологии с коллегами-урологами должны стать постоянной частью их работы. Инициатива их проведения может исходить как от уролога, так и от специалиста лучевой диагностики. Однако, на наш взгляд, лидером в этом вопросе должен быть последний, для которого важно уточнить перед проведением того или иного метода лучевой диагностики, неясные клинические проблемы и задачи обследования конкретного больного у лечащего врача-уролога. Они должны предшествовать выбору метода визуализации, а не проводится после получения изображения.

8. Перспективна передача изображений лучевой диагностики на расстояние, ставшая сейчас повсеместной при помощи Интернета. Она «…позволяет облегчить решение трудностей, связанных с кадрами. Рентгенологов можно … использовать с большей эффективностью, сохранив им возможность работать в наиболее выгодном рентгенологическом отделении». (D.V.Jelaso et al, 1978, опыт фирм Night Houck Service, 2007 и др.). Однако необходимо помнить, что телерадиология, являясь ценным дистанционным методом обучения, не может заменить практических занятий «hand on hand», а телеконсультации в сложных диагностических ситуациях уступают непосредственному «живому» контакту лечащего врача и консультанта.

9. Необходима специальная послевузовская и последипломная подготовка врачей-специалистов лучевой диагностики в урологии, которой, к сожалению, на постоянной основе в России пока не проводится. Учёба на отечественных и зарубежных форумах (Всероссийские Национальные Конгрессы по лучевой диагностике и терапии, НРФ, специальные конференции, Симпозиумы ESUR/SUR, Конгрессы ECR, RSNA и др.) проводится на высоком уровне, но, к сожалению недостаточно доступна.

Таким образом, лучевая диагностика в урологии, являясь неотъемлемой частью как урологии, так и лучевой диагностики может и должна развиваться на основе принципа оптимальности, а также более точной диагностики и наименьшего радиационного риска с адекватными этим принципам предлагаемыми организационными мерами.

МАТЕРИАЛЫ КОНФЕРЕНЦИИ

ВОЗМОЖНОСТИ МАГНИТНО-РЕЗОНАНСНОЙ ТОМОГРАФИИ В ДИАГНОСТИКЕ РАКА МОЧЕВОГО ПУЗЫРЯ

Григорьев Е.Г., Фролова И.Г., Усынин Е.А.

НИИ онкологии СО РАМН,
г. Томск, Россия

MAGNETIC RESONANCE IMAGING ABILITIES IN THE URINARY BLADDER CANCER DIAGNOSIS

Grigoriev E.G., Frolova I.G., Usinin E.A.

Central Research Institute of Oncology RAMS Siberian Department, Tomsk, Russia

The article describes the study of 15 patients with morphologically verified urinary bladder cancer who have undergone MRI examination in order to evaluate the level of cancer invasion in the bladder wall, visualize lymphatic nodes in such patients and define the place of MR-cystoscopy in oncouroligical praxis. Authors suggest that the use of MRI in patients with urinary bladder cancer, especially in those with invasive lesions helps to localize the tumor, define the fact of deep muscular layer invasion and involvement of the paravesical space and, therefore, grade the stage of tumor process.

Keywords: urinary bladder cancer, cancer invasion, MR-cystoscopy

Рак мочевого пузыря (РМП) – составляет свыше 50% всех опухолей мочевого тракта, занимает 8 место среди всех злокачественных новообразований и является одной из актуальных медико-социальных проблем в онкоурологии. Лучевая диагностика играет ведущую роль в его выявлении, определении распространенности процесса, оценке эффективности лечения. Оценка стадии заболевания является особо значимой в прогнозировании и планировании тактики лечения. Первичным этапом диагностики РМП чаще является ультразвуковое исследование, в результате которого определяется локализация опухоли, местное распространение опухолевого процесса и осложнения, связанные с этим. На современном этапе все большую роль в диагностике РМП играет магнитно-резонансная томография, позволяющая выявить либо уточнить такие важнейшие данные, такие как инвазия мышечного слоя, степень прорастания опухолью стенки мочевого пузыря, факт метастазирования в региональные лимфатические узлы, и, соответственно, помочь в оценке стадии и распространенности РМП (особенно стадий Т1–Т2–Т3), осуществлять мониторинг эффективности лечения, и выявление рецидивов заболевания. Кроме того, возможности современных высокопольных МР-томографов позволяют получать срезы с высоким пространственным разрешением в сочетании с минимальной толщиной среза. В свою очередь, серии таких срезов пригодны не только для мультипланарной визуализации в рамках рутинной постобработки изображений, но и для трехмерных реконструкций. В частности, можно выполнять виртуальную цистоскопию, которая позволяет дополнить стандартную эндоскопическую процедуру достаточно качественной визуальной информацией, особенно в случаях труднодоступных локализаций опухолей, а также на этапах мониторинга эффективности лечения и выявление рецидивов заболевания.

Цель исследования

Используя метод магнитно-резонансной томографии оценить степень прорастания стенки мочевого пузыря, визуализировать лимфатические узлы у больных РМП, и определить место виртуальной МР-цистоскопии в онкоурологической практике.

Материалы и методы

Исследовано 15 пациентов (14 м. и 1 ж., ср. возр. 58,5±9,7 лет) с морфологически верифицированным диагнозом РМП. В группу исследования не включались пациенты непосредственно после инвазивных вмешательств, таких как цистоскопия и биопсия, после внутрипузырного введения химиопрепаратов, проведения лучевой терапии.

Для адекватной оценки состояния стенок

мочевого пузыря проводилась МР-томография по стандартному протоколу, включающему МР-последовательности в Т2-ВИ, Т1-ВИ, DWI в аксиальной, коронарной, сагиттальной плоскости на МР-сканере MAGNETOM ESSENZA (SIEMENS, Германия) с напряженностью магнитного поля 1.5 Т. Также у 5 пациентов использовался дополнительная Т1-импульсная последовательность с высоким разрешением и тонкими срезами (от 0.6 мм). По протоколу, всем пациентам, для оценки инвазивного компонента опухоли выполнялось в/венное контрастное усиление препаратами гадолиния (Омнискан) в дозе 0.1 ммоль/кг, с получением динамической серии срезов с интервалом 12-14 секунд, и отсроченных сканов в стандартной Т1-взвешенной последовательности.

Результаты

Среди 15-ти пациентов было выявлено 10 случаев с множественным поражением стенок мочевого пузыря, у 5 – определялся одиночный узел. Локализация патологических образований была условно разделена на переднюю, заднюю, боковые стенки, и, отдельно выделена зона треугольника Льето. При этом, по данным МР-томографии, опухоль определялась как образование средней интенсивности на Т1-ВИ на фоне низкоинтенсивного содержимого пузыря. На Т2-ВИ стенка пузыря оставалась изоинтенсивной, в то время как инвазия опухоли характеризовалась сигналом высокой интенсивности. При динамическом контрастном усилении повышалась интенсивность МР-сигнала от опухолевой ткани, при этом мышечный слой стенки мочевого пузыря дольше, чем ткань опухоли, оставался гипоинтенсивным, что позволяло с большой точностью определять распространение патологического процесса в слизистой и мышечном слое стенки.

Поражение передней и боковых стенок мочевого пузыря выявлено у 12 пациентов, треугольника Льето – 6, задней стенки – 6. Размеры выявленных опухолей варьировали от 2 мм до 54 мм. При этом не наблюдалось отчетливой зависимости между размерами опухоли и степенью инвазии в стенку МП. Так в 5 случаях было выявлено прорастание глубокого мышечного слоя мочевого пузыря при размерах опухоли у двух пациентов – не более 7 мм. У двух пациентов из всей группы отмечалось вовлечение околопузырной клетчатки, при этом у одного больного характер роста опухоли был преимущественно инфильтративным, с выраженным утолщением стенки пузыря, и минимальным внутрипузырным компонентом до 11 мм. Поражение регионарных лимфатических узлов было выявлено у 3 пациентов, при этом у всех имелось прорастание глубокого мышечного слоя мочевого пузыря.

Важной частью нашего исследования была оценка значимости дополнительной последовательности для выполнения виртуальной МР-цистоскопии, направленной по большей части на улучшение восприятия визуальной информации, получаемой при стандартной методике. Так, в одном из пяти случаев выполнения указанной методики, выявлена опухоль на передней стенке, в непосредственной близости от шейки мочевого пузыря. Известно, что эта зона является трудной для визуализации при выполнении диагностической цистоскопии вследствие определенной доли ригидности оптических волокон цистоскопа, и соответственно, ограничивающих угол обзора и выполнение биопсийных манипуляций.

Выводы

Таким образом, применение МРТ при раке мочевого пузыря, особенно его инвазивных формах позволяет достаточно точно локализовать опухоль, определить факт прорастания глубокого мышечного слоя пузыря и вовлечение околопузырной клетчатки, тем самым помочь установить стадию опухолевого процесса для дальнейшего определения тактики лечения и оценки его эффективности в дальнейшем.

МАЛОИНВАЗИВНАЯ ХИРУРГИЯ КИСТОЗНЫХ ЗАБОЛЕВАНИЙ ПОЧЕК

Гуменецкий Д.В., Новиков М.А.

МУЗ ГКБ №6
г. Челябинск, Россия.

MINIMALLY INVASIVE SURGERY OF CYSTIC KIDNEY DISEASES

Gumenetsky D.V., Novikov M.A.

Budget Health Care Insitution Municipal Hospital №6.
Chelabinsk, Russia

The article analyses and compares long-term results of minimally invasive treatment of cystic renal dysplasia in 459 patients. Authors suggest that transcutaneous punctures, sclerotherapy of cystic lesions and laparoscopic cyst excision are rational and highly effective methods in treatment of cystic kidney diseases, however indications for minimally invasive surgeries should be made individually for each patient.

Keywords: cystic kidney disease, minimally invasive surgery, sclerotherapy, transcutaneous punctures

Примерно у 25% взрослого населения после 40 лет при обследовании обнаруживаются кистозные образования почек, а к 60-70 годам примерно у 60% обследованных при ультразвуковом исследовании (УЗИ) больных выявляют кисты почек. Но, несмотря на большую распространенность этого заболевания, только 8-10% пациентов нуждается в лечении. Киста почки может осложниться артериальной гипертензией, если она сдавливает центральные почечные или внутрипочечные сосуды, что сопровождается атрофией почечной паренхимы. Гипертензия может возникнуть и при нарушении оттока мочи, при достаточно редком расположении кисты – в почечной лоханке, когда происходит сдавление верхней трети мочеточника. При обнаружении кистозных поражений почек обязательно должна быть исключена злокачественная природа новообразований. Для дифференциальной диагностики между опухолью почки и кисты проводят МРТ, а для определения показаний к пункционному лечению динамическую сцинтиграфию с непрямой реноангиографией (НРАГ), клубочковой фильтрацией (КФ), которые дают дополнительную информацию о состоянии и изменениях почечной паренхимы пораженного органа. Своевременное удаление кисты позволяет сохранить почку, поэтому имеются достаточно широкие показания для хирургического лечения, которое проводится преимущественно у пациентов молодого и среднего возраста. Показаниями к лечению кист почек являются любые возможные осложнения, возникающие при кистозном поражении почек: прогрессирующая атрофия почечной паренхимы при кистах больших размеров, нарушения уродинамики, присоединение инфекции, артериальная гипертензия, обусловленная кистой почки, болевой синдром, примесь крови в моче, наличие крови в пунктате (при проведении чрескожной пункции) или кровоизлияние в кисту, разрыв кисты, подозрение на опухоль почки или озлокачествление кистозного новообразования (рак в кисте). В настоящее время предложено множество методов малоинвазивного лечения кист почек.

Цель исследования

Проанализировать и сравнить отдаленные результаты малоинвазивного лечения кистозных дисплазий почек.

Материалы и методы

За последние 15 лет в урологическом отделении МУЗ ГКБ №6 выполнено 589 чрескожных вмешательств при различных вариантах кистозного поражения почек (солитарная киста, поликистоз почек, парапельвикальные кисты и др.) у 459 пациентов. Данные вмешательства проводили в условиях местной анестезии или в\в наркоза под УЗ-наведением, с аспирацией содержимого, цитологическим и бактериологическим исследованием содержимого, по показаниям выполнялась кистография или биопсия почки. У пациентов, подвергнутых данному виду лечения в 202 (34,3%) случаях кисты локализовались в верхнем полюсе, у 144 (24,4%) располагались в среднем сегменте, у 191 (32,5%) имелись множественные кисты, у 24

(4,1%) кисты располагались парапельвикально, а в 28 (4,7%) случаев имелся поликистоз.

Все манипуляции проводились с лечебно-диагностической целью у пациентов с клиническими проявлениями кист почек, артериальной гипертензией, доказанной нарушенной гемо- и уродинамической функцией почки. С целью склеротерапии одиночных солитарных кист почек, на 2\3 и более расположенных экстраренально применялись 96% этанол с экспозицией 10-15 минут, либо 3% тромбовар от 2 до 10 мл в зависимости от первоначального обьема кисты. Нами также применялась методика 2-3 этапного воздействия на кисту больших размеров, когда в кисту устанавливается тонкий дренаж и через день вводится склерозирующее вещество, это позволило добиться отсутствия остаточной полости кист после лечения у большинства пациентов.

Результаты и выводы

Тонкоигольные аспирационные пункции под УЗ-контролем (ТИАП) выполнены у больных с поликистозом в 28 случаях. Максимальная аспирация кист большого объема, особенно, расположенных в верхнем полюсе, парапельвикально, в проекции сегментарных сосудов позволила уменьшить болевой синдром, снизить артериальную гипертензию, улучшить показатели азотистого обмена. Контроль за гемодинамическими показателями, КФ, уродинамикой, даже на фоне ХПН при поликистозе проводили с помощью динамической сцинтиграфии, а с 2006 года допплерографией почечных сосудов. В послеоперационном периоде, для оценки эффективности ТИАП со склеротерапией, через 1-3-6 месяцев проводили УЗИ почек, через 3-6 месяцев допплерографию сосудов почек и динамическую сцинтиграфию. У 432 (73,3%) пациентов полость кисты отсутствовала, у 123 (20,9%) имелась небольшая остаточная полость кисты, при этом уродинамические и гемодинамические показатели работы почки улучшились. 18 (3,1%) пациентам потребовалась повторная пункция с склеротерапией, ввиду рецидива кисты, 4 (0,7%) пациентам произведена открытая операция при подозрении на опухоль почки. 12 (2,04%) пациентам с парапельвикальными и крупными кистами по передней поверхности почки пункция, фенестрация или полное иссечение кисты произведено лапароскопически.

Выбор метода лечения проводится в каждом случае индивидуально, с учетом возможных рисков и пожеланий пациента. Применяемые нами чрескожные лечебно-диагностические пункции, склеротерапия кист, лапароскопическое иссечение кист почек являются, наряду с малоинвазивностью, рациональными, и высокоэффективными в лечении кистозных поражений почек.

МАТЕРИАЛЫ КОНФЕРЕНЦИИ

УЛЬТРАЗВУКОВЫЕ МЕТОДЫ ИССЛЕДОВАНИЯ В ДИФФЕРЕНЦИАЛЬНОЙ ДИАГНОСТИКЕ СЕРОЗНОГО И ДЕСТРУКТИВНЫХ ФОРМ ОСТРОГО ПИЕЛОНЕФРИТА

МУЗ ГКБ №6
г. Челябинск, Россия.

Гуменецкий Д.В., Новиков М.А., Голикова С.А., Зонов М.В., Коротков А.М., Пазин И.С.

ULTRASOUND METHODS IN DIFFERENTIAL DIAGNOSIS OF SEROSAL AND DESTRUCTIVE FORMS ON ACUTE PYELONEPHRITIS

Budget Health Care
Insitution Municipal
Hospital №6
Chelabinsk, Russia

Gumentsky D.V., Novikov M.A., Golikova S.A., Zonov M.V., Korotkov A.M., Pazin I.S.

The article describes the study which was conducted in order to investigate the capacities of dopplerography in the diagnosis of destructive forms of primary pyelonephritis and detect typical signs of renal parenchyma destruction in patients with acute pyelonephritis. Authors suggest that correlation of dopplerography with laboratory criteria of renal parenchyma destruction allows to recommend the method for early detection of haemodynamic instability and plan further surgical treatment.

Keywords: acute pyelonephritis, dopplerography, renal parenchyma

Острый пиелонефрит (ОП) составляет 14% болезней почек, гнойные его формы развиваются у 1/3 больных. Для практических целей придерживаются выделения двух форм пиелонефрита: неосложненный и осложненный. Необходимость выделения осложненного и неосложненного пиелонефрита обусловлена различиями в их этиологии, патогенезе и соответственно – разными подходами к лечению. Острый пиелонефрит только у 17,6% больных является первичным, у 82,4% – он вторичен. Поэтому алгоритм диагностики должен ответить на следующие вопросы: функция почек и состояние уродинамики, стадия (серозная или гнойная), форма пиелонефрита (апостематозный, карбункул, абсцесс почки или их сочетание). В алгоритм экстренных исследований включают анализ жалоб больного и сбор анамнеза, клинико-лабораторное обследование, комплексное ультразвуковое исследование (УЗИ) с применением допплерографии, рентгенологическое исследование. Использование серошкального УЗИ, даже при наличии патогномоничных для острого первичного пиелонефрита (ОП) ультразвуковых признаков, не позволяет четко определить стадию воспалительного процесса и показания к оперативному лечению.

Цель работы

Изучить возможности энергетической допплерографии в диагностике деструктивных форм первичного ОП и выявить типичные признаки деструкции паренхимы почки при ОП.

Материалы и методы

Скрининговые ультразвуковые исследования выполнены 169 пациентам с ОП. Недеструктивный пиелонефрит наблюдался у 126 (74,6%), деструктивные формы ОП – у 43 (25,4%), в том числе апостематозный – у 19 (11,3%), карбункулы почки – у 16 (9,5%), абсцесс почки – у 4 (2,3%), тотальное поражение почки потребовавшее проведение нефрэктомии – у 4 (2,3%) пациентов. Всем пациентам в течение первых суток в стационаре выполнялось измерение систоло-диастолического соотношения (СД) периферических сосудов почки, вычисление индекса резистентности (ИР) и энергетическая допплерография (ЭД).

Результаты и выводы

У 112 (66,3%) пациентов с недеструктивным ОП, размеры почек, структура паренхимы и паренхиматозный сосудистый рисунок, СД, ИР были в пределах нормы. Апостематозный ОП в 89,5% случаев проявлялся при УЗИ увеличением размеров почки, утолщением и отеком паренхимы, отеком паранефрия, снижением экскурсии почки на стороне поражения, нарушение кортико-медуллярной дифференцировки, обеднением сосудистого рисунка. Тенденцию к увеличению ИР на периферии при со-

хранении СД при цветовом допплеровском картировании считали свидетельством резкого ухудшения микроциркуляции. В таких случаях энергетический допплер позволял количественно оценить кортикальную зону со снижением «васкуляризации». Карбункулы почки, выявленные до операции в 100% случаев, визуализировались как классические, гипоэхогенные – у 12(75,0%) или гиперэхогенные (с абсцедированием) – у 4(25,0%) больных, «аваскулярные» очаги округлой или конусовидной формы с нечеткими контурами. Стоит отметить, что очаги деструкции, выявленные при энергетической допплерографии занимали больший объем при УЗ визуализации, чем выявленные интраоперационно. В 11(25,6%) случаях первичного гнойного ОП имелись односторонние признаки пиелита – дилатация ЧЛС, утолщение стенки лоханки, неоднородность содержимого ЧЛС, что считали плохим прогностическим признаком. Интраоперационно таким больным устанавливалась пиелостома или нефростома, что считали предпочтительнее.

Корреляция данных ультразвукового метода энергетической допплерографии с клинико-лабораторными критериями поражения паренхимы почки при остром пиелонефрите, позволяет рекомендовать данный метод энергетической допплерографии для раннего выявления тяжелых гемодинамических нарушений, и определения активной тактики оперативного лечения деструктивных форм острого пиелонефрита.

МАТЕРИАЛЫ КОНФЕРЕНЦИИ

ЛУЧЕВЫЕ МЕТОДЫ В ВЫБОРЕ И ОПТИМИЗАЦИИ ОПЕРАТИВНЫХ МЕТОДОВ ПРИ МОЧЕКАМЕННОЙ БОЛЕЗНИ

Дзеранов Н.К, Рапопорт Л.М., Газимиев М.А., Руденков В.И, Ларцова Е.В.

НИИ «Уронефрологии и репродуктивного здоровья человека», г. Москва, Россия.

USE OF RADIOLOGICAL METHODS IN ORDER TO CHOOSE AND OPTIMIZE SURGICAL METHODS IN PATIENTS WITH UROLITHIASIS

Dzeranov N.K., Rapoport L.M., Gazimiev M.A., Rudenkov V.I., Lartsova E.V.

National Research Institute "Uronephrology and reproductive health", Moscow, Russia

The article covers main radiological methods used in patients with urolithiasis and their advantages. Authors touch upon ultrasound scanning, CT, MSCT, radionuclide methods and suggest that these methods will help to classify coral calculuses, model optimal and less traumatic approaches to stone removal and also optimize treatment standards in patients with urolithiasis.

Keywords: urolithiasis, coral calculus, treatment standards

На протяжении многих лет урологам не приходилось выбирать, каким способом удалять камень из мочевыделительной системы. Единственным методом являлась – открытая операция, в различных модификациях, в зависимости от места локализации камня и клинического течения заболевания. Для постановки диагноза достаточными были УЗИ и рентгенологические обследования (обзорный снимок и экскреторная урография). Достаточно высокий процент осложнений, травматичность и не всегда заканчивающаяся успехом операция, заставляли специалистов искать новые пути решения проблемы, к тому же сам факт удаления камня не являлся лечением непосредственно мочекаменной болезни.

Последние десятилетия охарактеризовались разработкой внедрением новых методов лечения Мочекаменной болезни – такими как дистанционная ударно-волновая литотрипсия (ДЛТ) и трансуретральная и чрескожная контактная литотрипсия. При этих методах, отличающихся от открытой операции, минимальной инвазивностью, травматичностью и высокой эффективностью, используются высокие энергии (Ультразвук, Лазер, Электрогидравлическая, Электромагнитная и Пьезоэлектрическая энергия), которые как любая лучевая энергия могут иметь как положительные – терапевтические, так и отрицательные – травматические эффекты. Как показали экспериментальные исследования на животных и многолетние клинические наблюдения, эффективность методов и развитие интра- и послеоперационных осложнений зависят от физико-химических свойств мочевых камней, анатомо-функционального состояния почек и прилагаемой энергии. Внедрение новых современных лучевых методов диагностики позволили нам сегодня получать оптимально объективные необходимые знания не только в диагностике и выборе метода лечения, но и в оценке качества лечения.

Долгие годы золотым стандартом обследования в урологии являлась экскреторная урография, не утратившая практического значения и в наши дни. Однако информативность и интерпретация ее результатов зависела от многочисленных факторов как: вес пациента, наличие аэроколии, качество и количество контрастного вещества, качества реактивов и пленки и т.д. Вот почему чувствительность метода составляет 64-75%, а специфичность 80-82%. В то время как чувствительность современных томографических (КТ, МСКТ, ЯМР) исследований составляет 93-100%, а специфичность – 96-100%.

В чем же преимущества и почему же лучевые методы стали играть столь важную роль для выбора тактики лечения больных мочекаменной болезнью?

Ультразвуковое сканирование – прямой метод диагностики камня (ей) в почке и проксимальном отделе мочеточника, и косвенный

(расширение ЧЛС), при камне мочеточника. Очень важны данные УЗИ как цифровое отражение анатомических параметров почки, степень расширения чашечно-лоханочной системы, место локализации и размеры камня(ей). Для ДЛТ имеет значение наличие свободной жидкости вокруг камня, толщины почечной паренхимы, особенно в зоне предполагаемого входа ударной волны. Эти характеристики указанные при первичном обследовании позволят при контрольном обследовании диагностировать степень фрагментации камня, наличие субкапсулярную гематому, даже при отсутствии клинических ее проявлений. УЗИ позволяет рассчитать индекс резистентности почечных артерий, сохранность кровотока в мозговом и корковых слоях, диагностировать отек паренхимы, истончение парехимы и т.д. Современные литотриптеры оснащены ультразвуковым наведением, что позволяет снизить рентгеновскую нагрузку на пациентов, особенно при применении ДЛТ у детей. Ультразвуковое сканирование широко применяется при чрескожном дренировании почки, позволяя целенаправленно дренировать ту либо иную чашечку, что особенно важно для перкутанной нефролитолапаксии. Выбор места пункции определяет не только эффективность самой операции, но и во многом предопределяет развитие такого грозного осложнения как кровотечение. Интраоперационное УЗИ позволяет диагностировать локализацию чашечного камня и наименее васкуляризированный участок паренхимы над ним, для выполнения атравматичной нефротомии.

Томографические (КТ, МСКТ) исследования в различных ее модификациях являются на сегодняшний день наиболее информативным урологическим исследованием, которое в ближайшем будущем полностью может вытеснить рутинную урографию. Впервые стало возможным дать четкую картину анатомо-функционального состояния почек. Компьютерная реконструкция позволяет получить данные о сосудистой ангиоархетиктонике, нефротическую фазу и выделительную фазу верхних мочевых путей. Денсинометрия впервые позволила предопределить возможности ДЛТ, при камнях различной плотности, с учетом используемой энергии ударных волн. 3Д реконструкция впервые позволила получить полную конфигурацию коралловидных камней, самой сложной формы МКБ, и с учетом ангиоархетиктоники в предоперационном периоде спланировать ход операции. Т.е. выбрать наиболее оптимальный перкутанный доступ (или несколько доступов), для наиболее полного и атравматичного удаления коралловидного камня. При наиболее сложных камня спланировать комбинированное удаления камня ДЛТ + ПНЛТ. Томографические исследования позволят нам в ближайшем будущем разработать классификацию коралловидных камней, которая отсутствует до настоящего времени.

Изотопные исследования позволяют дать раздельную информацию о состоянии и объективную оценку секреторной и эвакуаторной функции почек. Некоторые программы позволяют оценить посегментарную функцию почки. Несомненный интерес оценки исходного функционального состояния почки является исходным критерием оценки течения заболевания у больных МКБ, эффективности и консервативного и оперативного лечения, так как именно эти данные позволяют судить об обратимости изменений в функциональном состоянии почек. Более того в экспериментальных работах и клинических наблюдениях была доказана прямая зависимость травматических осложнений от исходного состояния почки и уровнем энергии ударных волн. Атравматичные импульсы ДЛТ, при нормально функционирующей почке, могут стать травматичными при функциональном дефиците в 50% и более. А сочетание высокой плотности камня (<1200 Н) и снижение функции почки <40% может явиться противопоказанием к ДЛТ. Динамическая сцинтиграфия наиболее достоверный метод оценки функционального состояния почки в отдаленном периоде. Даже при необратимом, но стабильном дефиците секреторной функции, метод позволяет констатировать улучшение экскреторной функции, что является немаловажным фактом констатации восстановления оттока мочи из чашечно-лоханочной системы.

Заключение

Современные лучевые методы являются высокоинформативными и высококачественными в урологической практике и мочекаменной болезни в частности. Они имеют огромный научно-практический потенциал, и в ближайшем времени, совместно с клиницистами, позволят открыть новые перспективные направления, решить, наконец, проблему классификации коралловидных камней, возможность моделирования оптимальных и наименее травматичных подходов к удалению сложных форм мочекаменной болезни и т.д. Немалую роль, в условиях страховой медицины, лучевые методы должны сыграть в разработке и оптимизации протоколов (стандарты) ведения больных и в оценке качества лечения МКБ у взрослых и детей.

ПРАКТИЧЕСКИЙ ОПЫТ ПРИМЕНЕНИЯ МУЛЬТИСПИРАЛЬНОЙ КОМПЬЮТЕРНОЙ ТОМОГРАФИИ В ДИАГНОСТИКЕ И ДИФФЕРЕНЦИАЛЬНОЙ ДИАГНОСТИКЕ РАКА ПОЧКИ

Иванов А.П.[1], Тюзиков И.А.[2], Греков Е.А.[3]

1 - ГОУ ВПО Ярославская государственная медицинская академия, Ярославль, Россия
2 - Медицинский Центр диагностики и профилактики, Ярославль, Россия
3 - ФГУ НИИ урологии Миздравсоцразвития РФ, Москва, Россия. г. Москва, Россия.

PRACTICAL EXPERIENCE OF MULTISPIRAL COMPUTED TOMOGRAPHY IN DIAGNOSIS AND DIFFERENTIAL DIAGNOSIS OF RENAL CANCER

Ivanov A.P.[1], Tuzikov I.A.[2], Grekov E.A.[3]

1 - GOU VPO Yaroslavl State Medical Academy, Yaroslavl, Russia
2 - Medical Center of Diagnostic and Prophylazis, Yaroslavl, Russia
3 - Federal Establishment National Research Institute of Urology Ministry of Health and Social Development of Russian Federation. Moscow, Russia.

The article describes the study which was performed on 107 patients in order to access diagnostic validity of different MSCT phases in diagnosis and differential diagnosis of kidney cancer and work out an optimal protocol of its use in practice. Authors suggest that MSCT is a modern and highly accurate method of tumor type evaluation and differential diagnosis of the tumor and while performing optimal MSCT protocol in a certain patient depending on the needs it is possible to use not all phases of the scanning, but their combinations (which are recommended by both urologist and radiologist).

Keywords: multispiral computed tomography, renal cancer, scanning protocol

В России и большинстве развитых стран мира наблюдается тенденция к неуклонному росту числа онкологических заболеваний и смертности от них [3]. В последние годы отмечено устойчивое повышение заболеваемости почечно-клеточным раком, который составляет 3 % всех опухолей у взрослых, имея темпы прироста 4,5 % в год и занимая 1-е место среди причин смертности от опухолей мочеполовой системы [2,3]. В связи с развитием и внедрением в клиническую практику высокоэффективных и относительно безопасных лучевых методов обследования: ультразвуковое исследование (УЗИ), компьютерной томографии (КТ), мультиспиральной КТ (МСКТ), магнитно-резонансной томографии (МРТ) – стало возможным выявление рака почки на более ранних стадиях [1,4,5]. Однако, в связи с дороговизной многих из перечисленных методов лучевой визуализации для практической медицины необходима максимальная оптимизация лучевого обследования с применением МСКТ [1,2,4,5].

Цель исследования

Установить диагностическую ценность различных фаз МСКТ в диагностике и дифференциальной диагностике опухолей почки и выработать оптимальный протокол ее использования в клинической практике.

Материалы и методы

Проведен анализ результатов лучевого исследования 107 пациентов с опухолями почек. Всем больным, кроме рутинных методов диагностики опухоли почки (УЗИ, некоторым КТ), обязательно выполнялась МСКТ. Из числа пациентов было 60 мужчин и 47 женщин. Средний возраст составил 57 ± 12 лет. Исследование носила характер проспективного, имелось письменное согласие каждого из них на использование результатов исследования в научных целях. Критерием отбора пациентов для выполнения МСКТ было подозрение на наличие новообразования в одной из почек по данным предварительно выполненного УЗИ экспертного класса в специализированной клинике. Из других методов лучевой диагностики 62 (57,9%) больным выполнена экскреторная урография, в 37 (34,6%) случаях – ренография, у 12 (11,2%) больных – сцинтиграфия почек. Всем больным проведена рентгенография органов грудной

клетки. При подозрении на отдаленные метастазы проводили углубленное исследование соответствующих коллекторов: 14 (13,1%) МСКТ органов грудной клетки, 11 (10,3%) рентгенографий костей, 4 (3,7%) КТ головного мозга, 4 (3,7%) КТ позвоночника, 3 (2,8%) МРТ головного мозга, 2 (1,8%) МРТ позвоночника. Оценку чувствительности и специфичности метода, а также анализ данных исследования проводили с помощью набора статистических стандартных программ Excel, XP SP2 и Statistica for Windows v.6.0. Критический уровень достоверности нулевой статистической гипотезы (об отсутствии значимых межгрупповых различий или факторных влияний) принимали равный 0,05. Статистически значимым для всех показателей считался критерий достоверности $p < 0,05$.

Результаты и их обсуждение

По результатам МСКТ у 107 пациентов выявлено 115 опухолей. Это объясняется тем, что у 4 больных в почках выявили более 1 опухолевого узла: у 1 пациента – билатеральные опухоли почек, у 2-го – 2 узла в левой почке, в 3-м случае выявлено 2 узла в левой почке и 1 в правой, в 4-м случае были выявлены 3 новообразования в левой почке и 2 в правой (они были расценены как почечные ангиомиолипомы). Для определения динамики контрастирования опухолей и возможности их выявления в различные фазы исследования все пациенты были разделены на 3 группы в зависимости от показателей плотности опухоли в кортико-медуллярную фазу (КМФ). В 1-ю группу включены 74 случая (64,3% всех опухолей) с интенсивным уровнем контрастирования (показатели плотности в КМФ более 105 ед. по Хаунсфилду (HU)). Они характеризовались преобладанием градиента плотности между мозговым веществом почки и опухолью над градиентом плотности между корковым веществом почки и опухолью в КМФ. Во 2-ю группу объединены 30 (26,1%) случаев с умеренным уровнем контрастирования (плотность 60–105 ед. HU). В 3-ю группу вошли 11 (9,6%) случаев с низким уровнем контрастирования в КМФ (плотность < 60 ед. HU). Опухоли, отнесенные ко 2-й и 3-й группам, характеризовались преобладанием градиента плотности между корковым веществом почки и опухолью над градиентом плотности между мозговым веществом почки и опухолью в КМФ. У 99 (86,1%) больных опухоль по данным МСКТ была расценена как раковая. В 6 (5,2%) случаях выявлен рак лоханки, в 10 (8,7%) случаях – ангиомиолипомы. В 55 случаях опухоль локализовалась в правой почке, в 60 – в левой почке (у 4 пациентов было более 2 опухолевых узлов в почках). Из всех случаев рака почки в 55 (57,3%) выявлена стадия Т1, в 18 (18,7%) – стадия Т2, в 14 (14,6%) – стадия Т3, у 9 (9,4%) больных диагностирована стадия Т4 рака почки. Подавляющему большинству пациентов с раком почки (n = 99) выполнялась нефрэктомия (86 операций), в 6 случаях выполнили энуклеорезекцию опухолевого узла, по поводу рака лоханки выполнено 6 уретеронефрэктомий. Больные стадии Т4 не оперировались.

По данным послеоперационного гистологического исследования, превалирующим гистологическим вариантом рака почки у оперированных пациентов был светлоклеточный (n = 73, или 84,9%). Реже встречался зернистоклеточный вариант рака почки (n =12, или 14,0%), аденокарцинома диагностирована у 1 (1,1%) больного.

При выполнении МСКТ особое внимание уделялось оценке диагностической ценности основных фаз данного контрастного исследования: нативной (НатФ), КМФ, нефрографической (НФ) и ранней экскреторной (РЭФ). Поэтому проведение лучевой диагностики проходило в 2 этапа: визуализация патологического очага на фоне нормальных почечных структур и характеризация выявленного образования (дифференциальная диагностика). Результаты применения МСКТ при диагностике первичного рака почки показали, что деформация контуров почки выявлялась одинаково во все фазы лучевого исследования и была более выражена при опухолях почки размером > 4 см независимо от их локализации в почке. Опухоли с преимущественно экстраренальной локализацией любого размера также вызывали деформацию контуров почки, что без труда выявлялось при проведении МСКТ. Определенные сложности визуализации имели место при наличии опухолей малого размера (< 4 см) с частичной деформацией контуров почки или расположенных интрапаренхиматозно. Чувствительность НатФ в выявлении опухолей почки составила 85,2 %, специфичность – 94,8 %. Информативность НатФ в выявлении опухолей почек была наименьшей. В КМФ опухоли большего размера, как правило, имели неоднородный или преимущественно периферический характер контрастирования. Поэтому их визуализация, как правило, не вызывала сложностей не только в силу большей деформации контура почки, но и из-за неоднородности структуры, что также облегчало их выявление. Выявление опухолей размером < 4 см было затруднено не только вследствие их малого размера, но и потому, что в большинстве случаев они имели однородную структуру. Чувствительность КМФ в выявлении опухолей почки составила 93,9%, специфичность – 95,7 %. КМФ имеет ограниченные возможности в выявлении опухолей малых размеров, локализованных интрапаренхиматозно или частично деформирующих контур почки. Правильное заключение о наличии опухоли почки при оценке НФ было дано нами во всех случаях.

Выявление опухолей в эту фазу лучевой диагностики независимо от их структуры и локализации позволяет говорить о 100 % чувствительности и 100% специфичности данной фазы МСКТ. Наилучшие условия для выявления опухолей почки создаются именно в эту фазу за счет максимального градиента плотности между интактной паренхимой почки и опухолью. Анализ показателей контрастирования в РЭФ тоже показал 100 % чувствительность и специфичность данной фазы МСКТ. РЭФ не уступает по информативности НФ в выявлении опухолей почки, несмотря на меньший градиент плотности.

Заключение

Даже если на УЗИ отчетливо выявляется опухоль почки больших размеров, необходимость исследования именно в НФ или РЭФ не вызывает сомнений, так как только в этих фазах можно исключить дополнительные узлы небольшого размера, недоступные разрешающей способности УЗИ. Для дифференциальной диагностики опухоли и кисты почки необходимо использовать НатФ (чтобы определить начальную плотность образования) в сочетании с исследованием в НФ или РЭФ. Исследование по вышеописанному плану позволило нам во всех случаях поставить правильный диагноз при дифференциации кисты и опухоли почки. Для дифференциальной диагностики рака почки и почечной ангиомиолипомы необходимо исследование в НатФ, которая позволяет выявить включения с жировой плотностью и исключить наличие кальцинатов в опухоли. При дифференциации рака почки и опухоли лоханки наиболее информативна РЭФ. Исследование в НатФ и РЭФ, кроме вышеуказанных важных диагностических задач, дает возможность также дифференцировать опухоль лоханки и оценить соотношение опухоли и чашечно-лоханочной системы при планировании органосохраняющей операции на почке.

Проведение МСКТ с учетом чувствительности и специфичности каждой фазы способствует оптимизации лучевой диагностики рака почки и других объемных почечных образований.

Выводы

1. Первичным лучевым методом выявления опухоли почки является УЗИ экспертного класса в условиях специализированной урологической или онкологической клиники.

2. Мультиспиральная компьютерная томография почек – современный и высокоточный метод выбора для уточнения характера опухоли и проведения дифференциальной диагностики.

3. В ходе оптимального протокола мультиспиральной компьютерной томографии у конкретного пациента в зависимости от целей лучевой визуализации возможно использование не всех, а сочетания определенных фаз исследования, объем которых определяется урологом совместно с радиологом.

4. Использование принципов оптимизации лучевого протокола позволяет снизить лучевую нагрузку на пациента и уменьшить затраты на проведение обследования.

Список литературы:

1. *Буйлов В.М. Опыт низкопольной магнитно-резонансной визуализации на открытом МР-томографе в урологии //. Диагностическая и интервенционная радиология. 2011.Том 5; 2: Приложение: 77.*

2. *Спиральная компьютерная томография при опухолях почек [Под ред. Долгушина Б.И.]. М.: Практическая медицина, 2009. - 112 с.*

3. *Чиссов В.И., Старинский В.В., Петрова Г.В. Злокачественные новообразования в России в 2005 году (заболеваемость и смертность). М.: Антиф, 2005. 256 с.*

4. *O'Malley M.E., Hahn P.F., Ioder I.C. Comparison of excretory phasehelical computed tomography with intravenous urography in patients with painless hematuria // Clin. Radiol. 2003;57: 294–300.*

5. *Sheth Sh., Scatarige J., Horton K. et al. Current concepts in the diagnosis and management of renal cell carcinoma role multidetector CT and 3D CT. // Radiographics 2002;2:37–54.*

ПЕРКУТАННОЕ ЛЕЧЕНИЕ СОЛИТАРНЫХ КИСТ (СК) ПОЧЕК

Камалов А.А., Осмоловский Б.Е., Лисенок А.А.

Кафедра фундаментальной урологии и андрологии ФФМ МГУ им. М.В. Ломоносова. ГКБ№31 г. Москва, Россия.

PERCUTANEOUS TREATMENT OF RENAL SOLITAR CYSTS

Ramalov A.A., Osmolovsky B.E., Lisenok A.A.

Department of fundamental urology and andrology Faculty of Fundamental Medicine at the Moscow State University M.V. Lomonosov, City Clinical Hospital №31 Moscow, Russia

The article highlights the results of the study which was performed on 38 patients with patients with solitary renal cysts who have undergone percutaneous sclerotherapy. Authors suggest that this method of treatment of solitary renal cysts is effective and modern method in urology.

Keywords: percutaneous, renal solitar cyst, sclerotherapy

Бессимптомные СК почек заслуживают длительного наблюдения, однако, при выявленной тенденции к увеличению в размерах СК и снижении функции ипсилатеральной почки показано оперативное лечение. По критерию «эффективность – сроки пребывания в стационаре – осложнения» рациональные пункционные методики лечения СК.

Пациенты и методы

Перкутанное дренирование кист с последующей склеротерапией за последние 6 лет выполнено у 38 пациентов в возрасте от 18 до 89 лет. Женщин из них-18 .Кисты локализовались по заднелатеральной поверхности почки и были выявлены при УЗИ. При необходимости лучевые методики дополнены ретроградной уретеропилографией. У 9 пациентов были сопутствующие аномалий (дистопия, полимегакаликоз, удвоение почки). В комплекс обследований включена динамическая нефросцинтиграфия с йод-131(123) гиппураном.

Методика лечения солитарных кист состоит в локализации и пункции под УЗ-наведением, кистографией, заведением в кисту дренажа типа pigtail, аспирации кистозного содержимого (с последующим биохимическим анализом и цитологией), введение в кисту по дренажу склерозанта (в «нашем случае» - 95% этанола). После заполнения кисты склерозантом на 2/3 от первоначального объема производилась окклюзия дренажа на 4-24 часа. Дренаж находился в кисте в среднем 3 суток, подбирался индивидуально относительно размеров СК, а удалялся при отсутствии отделяемого. Операция хорошо переносилась пациентов и выполнялась преимущественно под внутривенным наркозом, либо инфильтрационной анестезией.

В катамнезе до 2 лет у прооперированных пациентов рецидивов СК не отмечено. У 2 пациентов с полимегаликозом в ходе склеротерапии выявлено воссоединение полости СК с полостью собирательной системы почки, что проявило себя лишь увеличением отделяемого по кистостомическому дренажу и потребовало срочного оперативного вмешательства.

Выводы

Перкутанное лечение соответствующих локализаций СК почек – эффективный и современный метод лечения в урологии.

МАТЕРИАЛЫ КОНФЕРЕНЦИИ

ПРОТОКОЛЫ МРТ ДИАГНОСТИКИ НЕОПУХОЛЕВОЙ ПАТОЛОГИИ МОЧЕВЫВОДЯЩЕЙ СИСТЕМЫ У ДЕТЕЙ

Карташова О.М., Мартьянова Е.А., Карташов М.В.

ГУЗ Областная детская клиническая больница №1, кафедра лучевой диагностики ФПК и ПП УрГМА
Екатеринбург, Россия

Боль в области плечевого сустава является частой причиной обращения пациента к врачу. Наиболее точным неинвазивным методом диагностики патологии плечевого сустава является МР-томография. Импинджмент-синдром – самая распространенная причина болей и ограничения подвижности плечевого сустава. В статье представлен клинический случай пациента 69 лет с типичным субакромиальным импинджмент-синдромом.

Ключевые слова: боль в плече, импинджмент-синдром, магнитно-резонансная томография.

MRI DIAGNOSTIC PROTOCOLS OF NON-TUMOR URINARY TRACT PATHOLOGY IN CHILDREN

Kartashova O.M., Martyanova E.A., Kartashov M.V.

Governmental Health Establishment Regional Children Clinical Hospital №1, Department of Radiological Diagnostic, Faculty of Professional Development and Professional Retraining Ural State Medical University, Ekaterinburg, Russia

The article analyzes most informative method of performing MRI in 100 child patients with non-cancer diseases of urinary tract. Authors suggest that the most informative method of MRI investigation in children's uronephrology is MRI with medically-induced hydrostatic pressure.

Keywords: urinary tract, medically-induced hydrostatic peressure

В последние годы, несмотря на значительный прогресс в детской уронефрологии, отмечается рост числа заболеваний органов мочевой системы у детей [1;2]. По эпидемиологическим данным, в России в 70-80-е гг. XX века частота нефропатий составляла 29:1000 детей. В 90-е гг. в экологически «чистых» регионах частота заболеваний органов мочевой системы увеличилась до 60:1000 детей, в экологически загрязненных регионах – до 187:1000 [3; 4; 5].

Склонность болезни к скрытому течению на протяжении длительного периода, большие компенсаторные возможности детского организма, отсутствие жалоб у детей раннего возраста служат причиной позднего выявления заболеваний мочевой системы. Обнаружение у ребенка факторов риска и/или клинико-лабораторных признаков патологии почек и мочевыводящих путей требует его комплексного нефроурологического обследования. Учитывая детский возраст пациента очевидна потребность в проведении малоинвазивной диагностики.

Магнитно-резонансная томография на сегодняшний момент является наиболее перспективным методом уточняющей диагностики в педиатрии, так как не сопряжена с облучением и, в большинстве случаев, не требует введения контрастных веществ. Современная аппаратура позволяет даже у детей раннего возраста проводить исследования в условиях медикаментозного или физиологического сна без применения длительного наркозного пособия.

С целью выбора наиболее информативной методики проведения МРТ детям нами были проанализированы данные исследований почек и мочевыводящих путей 100 пациентов в возрасте от 10 сут. до 18 лет с неопухолевыми заболеваниями уронефрологичекой сферы. Магнитно-резонанстная томография проводилась на аппарате Achiva (Philips) 1,5T. При исследовании использовались гибкие катушки для тела с технологией параллельного сбора данных.

Таблица №1. Половозрастной состав обследованных пациентов.

возраст	мальчики	девочки	всего
До 1 года	26	24	50
От 1 года до 7 лет	9	7	16
От 7 до 14 лет	10	12	22
Старше 14 лет	2	10	□2
ИТОГО:	47	53	100

Толщина среза варьировала от 3 до 5 мм. В протокол сканирования обязательно входили мультипланарные Т1- и Т2-взвешенные последовательности, в том числе с подавлением сигнала от жира, а также протонно взвешенная последовательность и МР-урография без применения контрастного вещества. Рассмотрены три варианта протоколов МРТ. У 26 пациентов исследования проводились в физиологическом состоянии. Внутривенное контрастирование выполнялось 18 пациентам из расчета 0,2 мл/кг гадодиамида и 56 детям исследование выполнялось со стимуляцией лазиксом из расчета 0,1 мл/кг. Половозрастной состав пациентов представлен в таблице 1.

Все дети перед МРТ были обследованы с применением рентгеновских и ультразвуковых методов. Патология была в 56 случаях представлена уретеро- и гидронефрозом, из них в 14 случаях почки были удвоены и у 3 пациентов выявлена дистопия устья мочеточника; в 13 случаях имела место необструктивная пиелоэктазия; в 7 случаях отмечено наличие аномалии положения почки (Войно-Ясенецкий А.М., Айвазян А.В., 1988г); у 6 детей был выявлен пиелонефрит, в 2 случаях – осложненный формированием абсцесса и карбункула; у 24 детей наблюдались пороки структуры, и у 1 ребенка была установлена мочекаменная болезнь. Из анализа умышленно были исключены случаи, когда МР-исследование проводилось по поводу опухолевого поражения, так как у таких пациентов диагностика требует проведения специализированных программ, максимально стандартизована и преследует более сложные цели.

Из полученных данных удалось сделать вывод, что проведение МРТ почек и мочевыводящих путей без применения контрастного вещества и лазикса позволяет в 46,2% случаев дополнить или изменить диагноз, при применении контрастирования процент изменения диагноза составил 65,6% и протокол, предусматривающий стимуляцию диуреза, позволил изменить диагноз у 92,8% пациентов.

Таким образом, в детской уронефрологии наиболее информативным и целесообразным мы считаем МРТ с применением медикаментозно индуцированной гидростатической нагрузки, так как эта методика позволяет провести не только оценку состояния почек и мочевых путей в физиологическом состоянии, но и улучшает визуализацию мочевыводящих путей, а применение фармакологической пробы обеспечивает достоверную установку факта обструкции мочевыводящих путей.

Метод магнитно-резонансной томографии можно уверенно назвать верификационным и наиболее оправданным в диагностике сложной и сочетанной патологии почек и мочевыводящих путей у детей, так как он при отсутствии облучения и токсического воздействия контрастного вещества на почки позволяет уточнить до 92,8% диагнозов.

Список литературы:

1. *Вельтищев Ю. Е. Проблемы охраны здоровья детей России // Российский вестник перинатологии и педиатрии. – 2000. – Т. 45, № 1. – С. 5 – 9.*

2. *Лопаткин Н. А. Пузырно-мочеточниковый рефлюкс у детей / Н. А. Лопаткин, А. Г. Пугачёв. – М.: Медицина, 1990. – 208 с.*

3. *Игнатова М. С. Современные проблемы детской нефрологии // Российский вестник перинатологии и педиатрии. – 2002. – Т. 47, № 5. – С. 33 – 38.*

4. *Папаян А. В. Клиническая нефрология детского возраста: Руководство для врачей /А. В. Папаян, Н. Д. Савенкова. – СПб.: СОТИС, 1997. – 720 с.*

5. *Современные технологии ранней диагностики и реабилитации больных с патологией почек (учебно-методическое пособие) / Под ред. А. А. Вялковой,*

МАТЕРИАЛЫ КОНФЕРЕНЦИИ

ЗНАЧИМОСТЬ ОЦЕНКИ ПЛОТНОСТИ МЕТАСТАТИЧЕСКИХ ОЧАГОВ ПОЧЕЧНО-КЛЕТОЧНОГО РАКА В СКТ-МОНИТОРИНГЕ ЭФФЕКТИВНОСТИ ТАРГЕТНОЙ ТЕРАПИИ

Коган М.И., Гусев А.А., Блинов И.М., Евсеев С.В.

Ростовский Государственный Медицинский Университет, кафедра урологии и репродуктивного здоровья человека.
г. Ростов-на-Дону, Россия.

METASTATIC LESIONS DENSITY EVALUATION: ITS VALUE IN PATIENTS WITH RENAL CELL CARCINOMA AT SPIRAL CT-MONITORING OF TARGET THERAPY EFFECTIVENESS

Kogan M.I., Gusev A.A., Blinov I.M., Evseev S.V.

Rostov State Medical University, department of ourology and reproductive human health
Rostov-on-Don, Russia

The article highlights the validity of metastatic lesion assessment in 27 patients with renal cell carcinoma based on the spiral CT data in order to evaluate and predict the effectiveness of target therapy with VEGF-receptor blockers. Authors suggest that the lesion density assessment 4 months after targeted therapy was prescribed allows predicting the progression of the targeted lesion during next 12 months.

Keywords: lesion density, validity, target therapy, renal cell carcinoma

Стандартизированная оценка эффективности таргетной терапии метастатического почечно-клеточного рака (ПКР) основана на мониторинге динамики изменения размеров таргетных (измеримых) метастатических очагов по данным спиральной компьютерной томографии (СКТ). Такая «односторонняя» оценка затрудняет определение эффективности лечения у больных с нетаргетными (неизмеримыми) очагами (метастазы костей и мягких тканей). Определение факторов прогноза продолжительности ответа метастатических очагов на таргетную терапию необходимо для своевременного обнаружения развития резистентности опухоли к проводимому лечению и назначению препарата второй линии таргетной терапии.

Цель

Определить значимость измерения плотности метастатических очагов ПКР по данным СКТ для оценки и прогнозирования эффективности таргетной терапии блокаторами VEGF-рецепторов.

Материалы и методы

Анализированы данные СКТ-мониторинга 26 пациентов, получавших таргетную терапию метастатического ПКР блокаторами VEGF-рецепторов в 2007-2011гг. Из 26 больных 17 в настоящее время продолжают лечение. Все пациенты имели множественные метастазы с поражением 2-4 органов и систем. Оценку динамики таргетных очагов осуществлялась на основании данных СКТ по 52 выбранным таргетным очагам с определением динамики изменения размеров (RECIST) и плотности очагов (Hounsfield units - HU). Из 52 таргетных очагов 24 (46,15%) являлись метастазами медиастинальных и забрюшинных лимфоузлов, 10 (19,23%) – метастазами печени, 8 (15,38%) – метастазами поджелудочной железы, 5 (9,62%) – надпочечника, 3 (5,77%) - метастазами почки и 2 (3,85%) – местными рецидивами в ложе почки. Метастазы легких и головного мозга в анализ не включены. Из 52 очагов 12 (23,08%) очагов имели тенденцию увеличения размеров в сроки от 6 до 12 месяцев (8,29 мес.) терапии – I группа, у остальных 40 (76,92%) отмечалась стойкая стабилизация или уменьшение размеров в течение 12 и более месяцев терапии – II группа.

Результаты

Средние размеры очагов в I и II группах (30,62 и 35,84 мм, соответственно) значимо не отличались. Средняя плотность очагов в I группе была 79,25 HU, во II группе - 93,37 HU (p=0,44). Через 4 месяца терапии средние раз-

меры очагов уменьшились в I и II группах (26,57 и 27,51 мм, соответственно) – положительный ответ на лечение. При этом средняя плотность очагов в I группе не изменилась (80,26 HU), тогда как во II группе уменьшилась на 59,5% и составила 55,56 HU (p=0,01). В дальнейшем в I группе отмечался постепенный рост очагов на фоне стабилизации размеров очагов во II группе. Значимые отличия средних размеров очагов в I и II группах (55,83 и 28,28 мм, соответственно) (p=0,0057) были отмечены через 12 месяцев лечения. При этом изменения плотности очагов в группах повторно достигли статистически значимых различий (I гр. – 93,05 HU; II гр.– 58,31 HU) (p=0,0058) уже через 10 мес. лечения.

Выводы

При проведении таргетной терапии больным метастатическим ПКР с целью определения эффективности лечения необходима параллельная оценки размеров и плотности таргетных очагов.

Определение плотности очага через 4 месяца таргетной терапии позволяет прогнозировать прогрессию (увеличение) таргетного очага в течение 12 месяцев лечения.

Динамика изменения плотности нетаргетных очагов может являться критерием оценки эффективности таргетной терапии.

МАТЕРИАЛЫ КОНФЕРЕНЦИИ

ИЗМЕНЕНИЕ ОБЪЕМА ПОЧЕЧНОЙ ТКАНИ У БОЛЬНЫХ ПОЧЕЧНО-КЛЕТОЧНЫМ РАКОМ ПОСЛЕ РАДИКАЛЬНОЙ НЕФРЭКТОМИИ И ПРОГНОЗ ПОЧЕЧНОЙ ФУНКЦИИ

Коган М.И., Гусев А.А., Евсеев С.В.

Ростовский Государственный Медицинский Университет, кафедра урологии и репродуктивного здоровья человека.
г. Ростов-на-Дону, Россия.

VOLUME CHANGE OF KIDNEY TISSUE IN PATIENTS WITH RENAL CELL CANCER AFTER RADICAL NEPHRECTOMY AND THEIR KIDNEY FUNCTION PROGNOSIS

Kogan M.I., Gusev A.A., Evseev S.V.

Rostov State Medical University, department of ourology and reproductive human health
Rostov-on-Don, Russia

The article describes dynamic analysis performed in 36 patients prior to and after radical nephrectomy. Authors suggest that the increase in volume kidney tissue 3 months after radical nephrectomy in patients with renal cell tumor and glomerular filtration rate (GFR) 60-90 ml/min/1,73m ^{2} is a more favorable prognostic factor of the kidney ability to maintain its' function 12 months after the surgery.

Keywords: kidney tissue, dynamic analysis, renal cell cancer, radical nephrectomy, glomerular filtration rate

В настоящее время хронические заболевания почек, приводящие к снижению скорости клубочковой фильтрации (СКФ), признаны независимым фактором смертности после радикальной нефрэктомии (РНЭ) при почечно-клеточном раке (ПКР). Сочетание ПКР с хроническими заболеваниями почек подтверждается большинством морфологических исследований. На данный момент отсутствуют достоверные дооперационные или ранние послеоперационные факторы прогноза развития почечной недостаточности на фоне снижения скорости клубочковой фильтрации, критерии оценки резервной функции остающейся единственной почки.

Материалы и методы

Анализированы результаты динамического наблюдения до и после РНЭ (3, 6, 9 и 12 мес.) 36 больных ПКР с СКФ в пределах 60-90 мл/мин/1.73м^2. По изменению объема почечной ткани через три месяца после РНЭ пациенты были разделены на две группы: 1 группа - 14 больных (38,89%) с увеличением объема почечной ткани, 2 группа - 22 больных (61,11%) со снижением или отсутствием изменений объема. Оценку объема почечной ткани проводили по данным СКТ с расчетом по формуле: объем почечной ткани = сумма площадей среза паренхимы х толщина среза. Расчет СКФ проводили по формуле Кокрофта-Голта: СКФ=(140-возраст) х (вес)/(72xSCr) (х 0.85-для женщин).

Результаты

Средний объем почечной ткани непораженной почки до хирургического лечения в 1 группе составил 209,1±3,31 см^3, во 2 группе - 209,73±3,93 см^3, средняя СКФ – 75,86±2,88 мл/мин/1.73м^2 и 76,45±2,51 мл/мин/1.73м^2, соответственно. Через 3 месяца после операции у пациентов 1 группы средний объем почечной ткани увеличился на 39,14 см^3 и составил 245,14±3,67 см^3, а во 2 группе уменьшился на 12,09 см3 и составил 197,64±3,09 см^3($p<0,05$). В эти же сроки наблюдения, средняя СКФ в 1 и во 2 группах значимо не отличалась - 64,86±2,78 и 63,36±2,79 мл/мин/1.73м^2, соответственно. Через 6 и 9 месяцев после операции объем почечной ткани в анализируемых группах значимо не изменился. В 1 и во 2 группах средняя СКФ в 6 мес. наблюдения составляла 76,43±2,94 мл/мин/1.73м^2 и 69,82±2,46 мл/мин/1.73м^2, в 9 мес. – 80,86±2,58 мл/мин/1.73м^2 и 63,36±2,04мл/мин/1.73м^2, соответственно. Через 12 месяцев средний объем почечной ткани в 1 и 2 группах составил 247,71±4,41 см^3 и 195,45±3,04 см^3, соответственно; средние показатели СКФ в анализируе-

мых группах значимо отличались (85,43±3,23 мл/мин/1.73м^2 и 58,09±3,02 мл/мин/1.73м^2, соответственно) ($p<0,05$). У 6 (42,86%) пациентов второй группы отмечена СКФ < 60 мл/мин/1.73м^2 со стойкой гиперкреатининемией. Среди пациентов 1 группы снижения СКФ ниже 60 мл/мин/1.73м^2 не было.

Выводы

Увеличение объема почечной ткани через 3 месяца после радикальной нефрэктомии у больных ПКР с исходной СКФ в пределах 60-90 мл/мин/1.73м^2 является благоприятным прогностическим фактором сохранения почечной функции через 12 месяцев после операции.

Больные ПКР с исходной СКФ в пределах 60-90 мл/мин/1.73м^2 и отсутствием повышения объема почечной ткани через 3 месяца после радикальной нефрэктомии имеют повышенный риск развития почечной недостаточности через год после операции и должны наблюдаться с участием нефролога.

МАТЕРИАЛЫ КОНФЕРЕНЦИИ

РОЛЬ СПИРАЛЬНОЙ КОМПЬЮТЕРНОЙ ТОМОГРАФИИ ПРИ ЧРЕСКОЖНОЙ ЭНДОХИРУРГИИ КОРАЛЛОВИДНОГО НЕФРОЛИТИАЗА

Коган М.И., Хасигов А.В., Белоусов И.И.

ГБОУ ВПО Ростовский государственный медицинский университет Минздравсоцразвития России, кафедра урологии и репродуктивного здоровья человека ФПК и ППС с курсом детской урологии андрологии. г. Ростов-на-Дону, Россия.

ROLE OF SPIRAL COMPUTED TOMOGRAPHY IN PERCUTANEOUS ENDOSCOPIC SURGERY OF CORAL NEPHROLITHIASIS

Kogan M.I., Hasigov A.V., Belousov I.I.

GBOU VPO Rostov State Medical Univeristy Ministry of Health and Social Development of Russian Federation, Department of urology and reproductive health, , Faculty of Professional Development and Professional Retraining with the course of child urology and andrology, Rostov-on-Don, Rostov Region, Russia

The article highlights the study which was performed in 101 patient with coral calculus, who have undergone percutanuous nephrolithotomy and either spiral CT with bolus injection or native spiral CT due to chronic kidney failure. Authors suggest that spiral CT is a golden standard in the coral calculus diagnosis because it helps to evaluate normal and pathological anatomy of upper urinary tract, the density and three-dimensional configuration of the stone, which are crucial for surgical planning.

Keywords: percutaneous nephrolithomy, coral calculus, spiral computed tomography

В России при лечении коралловидных камней (КК) пользуются рабочей классификацией НИИ урологии МЗ РФ (КН:1-4), в основе которой лежит степень заполнения чашечно-лоханочной системы конкрементом. Данная классификация основана на результатах спиральной компьютерной томографии (СКТ) почек, которая является важным элементом в стандартизации объективных данных, систематизации и оптимизации выбора метода лечения коралловидного нефролитиаза (КН).

Материалы и методы

101 пациенту с КК в возрасте 50,4±5,9 (25–73) лет выполнили перкутанную нефролитотомию (ПНЛ). У 80,9% пациентов СКТ выполнили с болюсным контрастным усилением, в остальных случаях – нативное исследование вследствие исходной хронической почечной недостаточности с уровнем креатинина крови 173,1±37,8 (130 - 256). Исследования выполнены на аппарате «BRILLIANCE CT 64 SLICE» (Philips Medical Systems). Цели СКТ:

1. Артериальная фаза – оценка артериального русла почки, наличие мальформаций сосудов почки, сосудисто-уретерального конфликта, артериовенозных фистул.
2. Экскреторная фаза – оценка анатомии полостной системы и мочеточника, наличие уретеральной обструкции, степень ретенции мочи в почке и мочеточнике на стороне КН.
3. Пространственная конфигурация и плотность конкремента (в ед. HU).
4. Оценка состояния контралатеральной почки.

По результатам СКТ планировали операционный доступ к камню, оценивали технические возможности контактной литотрипсии для безопасного и эффективного вмешательства. В послеоперационном периоде по показаниям выполняли нативную СКТ для выявления резидуальных и мигрирующих конкрементов.

Результаты

КК К-1 и К-2 диагностированы у 30,7% пациентов, сложные формы КН (К-3, К-4) – у 69,3%. Сопоставление данных СКТ при КН по-

зволило в дооперационном периоде планировать в 80.8% случаев моно-, а в 19,2% - мультимодальную («second look» или «sandwich») терапию. Конверсии подверглись 3,9% пациентов. Резидуальные конкременты выявлены у 28,8% больных: в 25,5% - после монотерапии, в 40% - после мультимодальной. Причина резидуальных камней во всех случаях – К-4 конкремент и/или анатомические особенности строения чашечно-лоханочной системы (ЧЛС). Анализ выполненных СКТ дал нам возможность заранее спрогнозировать и проинформировать больных с К-4 конкрементами и/или выраженными анатомическими особенностями строения ЧЛС с большей доли вероятности наличия остаточных конкрементов. Ни в одном из случаев рациональный подход в лечении сложных форм КК не привел к смерти пациента или утрате органа, при этом, полное восстановление пассажа мочи достигли у всех пациентов.

Выводы

Таким образом, СКТ является «золотым» стандартом в диагностике КН, т.к. позволяет наиболее полно оценить нормальную и патологическую анатомию верхних мочевых путей, пространственную конфигурацию и плотность конкремента, что является немаловажным в планировании операции и прогнозе её эффективности, несомненно, сказываясь на безопасности проводимого лечения для пациента.

МАТЕРИАЛЫ КОНФЕРЕНЦИИ

ПРИМЕНЕНИЕ ДИМЕРКАПТОЯНТАРНОЙ КИСЛОТЫ, МЕЧЕННОЙ ^{99M}Tc (^{99M}Tc-DMSA) ДЛЯ ДИАГНОСТИКИ ЗАБОЛЕВАНИЙ ПОЧЕК

Кондаков А. К., Страбыкина Д.С., Знаменский И.А.

Российский национальный исследовательский медицинский университет имени Н. И. Пирогова
Кафедра лучевой диагностики и терапии
г. Москва, Россия.

DIMERCAPTOSUCCINIC ACID TARGETED ^{99M}Tc (^{99M}Tc-DMSA) IN KIDNEY DISEASE DIAGNOSIS

Kondakov A.K., Strabikina D.S., Znamenskaya I.A.

Russian National Research Medical University I.M. Pirogov
Department of radiological diagnostics and radiological therapy
Moscow, Russia

The article describes a radionuclide method of kidney disease diagnosis in which ^{99m}Tc-DMSA is used. Authors have conducted functional analysis of renal parenchyma activity based on the tracer absorption data and came to the conclusion that the decrease in tracer consumption is proportionate to a decrease in functional renal parenchyma activity.

Keywords: dimercaptosuccinic acid, tracer consumption, renal parenchyma

Радионуклидная диагностика позволяет оценить не только морфологическое строение органа, но и его функциональное состояние, что особенно важно при исследовании почек. Радиофармпрепараты (РФП), используемые для их диагностики, можно разделить на 3 группы: гломерулярные, фильтрующиеся в клубочках, (^{99m}Tc-DTPA), кортикальные, накапливающиеся в проксимальных канальцах и выводящиеся путём канальцевой секреции (^{99m}Tc-DMSA) и тубулярные, накапливающиеся в канальцах нефронов, (йодгиппуран, 99mTc-MAG3).

Димеркаптоянтарная кислота, называемая ДМЯК, а так же DMSA (от dimercaptosuccinic acid), была разработана В.Л. Ниренбург на кафедре органической химии в Уральском Политехническом Институте как антидот, способный заменить унитиол при лечении отравлений тиоловыми ядами. В 1962 году было показано, что ДМЯК обладает меньшим числом побочных действий, чем унитиол. [1] В настоящее время ДМЯК используется в качестве антидота под названием сукцимер (рис. 1)

Несколько позже способность ДМЯК связывать тяжёлые металлы была использована в радиологической практике для связывания атома технеция. В России лиофилизат для приготовления рабочего раствора ^{99m}Tc-DMSA выпускается под названием «Технемек».

Приготовление РФП происходит следующим образом: стерильный пертехнетат натрия с активностью 370-925 МБк вводится в сосуд, содержащий лиофилизат для приготовления РФП, тщательно перемешивается до полного растворения лиофилизата. Реакция связывания технеция молекулами DMSA происходит в течение 15 минут при комнатной температуре. Комплекс ^{99m}Tc-DMSA имеет 2 разновидности в зависимости от кислотности среды, в которой он сформирован. В области низких pH (2.5) формируется ^{99m}Tc(III)-DMSA (инозитол поддерживает его стабильность), а в области pH 7.5-8.0 формируется комплекс ^{99m}Tc(V)-DMSA. Изменение pH в реакционной среде достигается введением в 0,2 мл стерильного 3,5% раствора бикарбоната натрия в лиофилизат набора до введения пертехнетата. Поскольку 99mTc(V)-DMSA используется для диагностики медуллярного рака щитовидной железы, далее мы его рассматривать не будем [2, 3].

Сцинтиграфия почек проводится через 1-3 часа после внутривенного введения препарата, а при сильном снижении функции почек через 6 часов после введения. Рекомендуется вводить препарат ^{99m}Tc-DMSA в дозе 17-120 МБк (1-3,2 мКи) При комнатной температуре препарат стабилен в течение 4 часов [2].

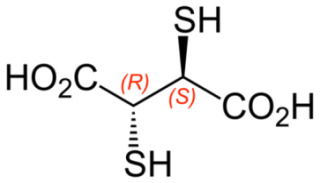

Рис. 1. Оптически-неактивный мезоизомер ДМЯК. Химическое название (2R,3S)-2,3-димеркаптоянтарная кислота.

После внутривенного введения 99mTc-DMSA накапливается в почечной паренхиме, при этом проявляя высокое сродство к корковому веществу почек. Накопление зависит от перфузии коркового вещества. Почки визуализируются через 1 час после введения препарата, с накоплением препарата в мочевом пузыре и незначительным его количествами в печени, мышцах, желудке, щитовидной железе. Большая часть циркулирующих комплексов ^{99m}Tc-DMSA свободно связывается с белками плазмы.[4] Через 1 час после введения около 25% от введённой активности обнаруживается в проксимальных канальцах, 30% в плазме крови и 10% в моче. Максимум накопления в корковом веществе почек (порядка 48%) обнаруживается через 3 часа после введения, 20% от введённой активности остаётся в плазме, менее 10% в печени и мышцах, а с мочой экскретируется 11,4% [2].

Молекула ^{99m}Tc-DMSA выводится преимущественно в неизмененном виде. Накопление 99mTcDMSA в корковом веществе снижается в случае приёма ингибиторов АПФ на фоне стеноза почечной артерии [5].

Для оценки состояния почек применяют статическую сцинтиграфию или однофотонную эмиссионную компьютерную томографию (ОФЭКТ). Показания к DMSA-сцинтиграфии: острый и хронический пиелонефрит [6], аномалии развития почек, гидронефротическая трансформация почки, рефлюкс-нефропатии, ювенильная артериальная гипертензия, трансплантированная почка, нефросклероз, онкопатология.

Для статической сцинтиграфии используют, как правило, переднюю, заднюю и 2 боковых проекции. В динамическом варианте проведения сцинтиграфии проводится непрямая радионуклидная ангиография почек, что позволяет оценить почечный кровоток. На статических сцинтиграммах определяются очаги гипофиксации, на фоне коркового вещества почек, накопившего РФП. Они будут соответствовать участкам гибели нефронов, очагам склероза коркового вещества или зонам опухолевого роста. Поражения могут быть как единичными, так и множественными. Среди единичных очагов гипофиксации РФП выделяют дефект полюса почки (при отсутствии накопления на одном из полюсов почки), клиновидный очаг (обычно соответствует инфаркту почки), и неклассифицированные единичные очаги. Проведение ОФЭКТ позволяет оценить функциональную активность во всех сегментах почки, более полно изучить морфологическую картину.

Нами проведена функциональная оценка активности почечной паренхимы по накоплению РФП в корковом веществе почек, показано, что снижение накопления РФП в почках пропорционально снижению функциональной активности почечной паренхимы. Это позволяет оценить не только качественные, но и количественные показатели.

К недостаткам данного метода относится то, что в случае выраженной почечной недостаточности ^{99m}Tc-DMSA накапливается в печени, желчном пузыре и кишечнике и экскретируется печенью [7, 8]. Низкие дозы ^{99m}Tc-DMSA не позволяют проводить динамические исследования.

Таким образом, исследования почек с применением ^{99m}Tc-DMSA это метод радионуклидной диагностики, позволяющий определить не только морфологические, но и функциональные нарушения при широком спектре заболеваний почек.

Список литературы:

1. *Оксигендлер, Г., Яды и противоядия. Человек и окружающая среда. 1982. Ленинград: Наука.*

2. *Zolle, I., Technetium-99 radiopharmaceuticals : preparation and quality control in nuclear medicine. 1st ed. 2006, New York, NY: Springer.*

3. *Clarke, S.E., et al., Pentavalent [99mTc]DMSA, [131I]MIBG, and [99mTc]MDP – an evaluation of three imaging techniques in patients with medullary carcinoma of the thyroid // J. Nucl. Med. 1988. Vol. 29 №1. p. 33-38.*

4. *Arnold, R.W., et al., Comparison of 99mTc complexes for renal imaging // J. Nucl. Med. 1975. Vol. 16. №5. p. 357-*

5. *Kremer Hovinga, T.K., et al., Diagnostic use of angiotensin367. converting enzyme inhibitors in radioisotope evaluation of unilateral renal artery stenosis// J. Nucl. Med. 1989. Vol. 30. №5. p. 605-614.*

6. *Srivastava, R.N., DMSA scan in acute pyelonephritis // Indian Pediatr. 2006. Vol.43. № 6. p. 558.*

7. *Handmaker H., B.W. Young, and J.M. Lowenstein, Clinical experience with 99mTc-DMSA (dimercaptosuccinic acid), a new renal-imaging agent// J. Nucl. Med. 1975. Vol. 16. №1. p. 28-32.*

8. *Lee, B.H., et al., Decreased renal uptake of (99m)Tc-DMSA in patients with tubular proteinuria // Pediatr. Nephrol. 2009. Vol. 24. №11. p. 2211-2216.*

МАТЕРИАЛЫ КОНФЕРЕНЦИИ

ДИАГНОСТИЧЕСКАЯ ЗНАЧИМОСТЬ АНГИОНЕФРОСЦИНТИГРАФИИ ПРИ ДИФФЕРЕНЦИАЛЬНОЙ ДИАГНОСТИКЕ ОСТРОГО АППЕНДИЦИТА И ОСТРОЙ УРОЛОГИЧЕСКОЙ ПАТОЛОГИИ

Кудряшова Н.Е., Ермолов А.С., Синякова О.Г., Трофимова Е.Ю.

НИИ скорой помощи им. Н.В. Склифосовского, г. Москва, Россия.

ANGIONEPHROSCINTIGRAPHY: ITS DIAGNOSTIC SIGNIFICANCE IN ACUTE APPENDICITIS AND ACUTE UROLOGICAL CONDITION DIFFERENTIAL DIAGNOSIS

Kudrashova N.E., Ermolov A.S., Sinakova O.G., Trofimova E.U.

National Research Institute of Ambulance named after N.V. Sklifosovsky
Moscow, Russia

The article highlights the study which was conducted in 264 patients admissioned with suspicion of acute appendicitis in order to evaluate the diagnostic significance of angionehproscinigraphy in differential diagnosis of acute appendicitis and acute urological condition in those patients. Authors believe that angionephroscintigraphy is an easy and sensitive method in diagnosing acute urinary tract occlusion and in the algorithm of examining the patient this method should be conducted after ultrasound examination.

Keywords: angionephroscintigraphy, urological condition, acute appendicitis, differential diagnosis

Дифференциальная диагностика острого аппендицита и острой урологической патологии при нечеткой клинической и ультразвуковой картине бывает затруднена. Существенную помощь в решении этой проблемы оказывает радионуклидный метод, следующий за УЗИ брюшной полости и забрюшинного пространства. Преимуществами динамической сцинтиграфии почек, позволяющей выявить острую окклюзию мочевыводящих путей, являются высокая чувствительность, малая лучевая нагрузка и отсутствие побочных реакций на радиофармпрепарат (РФП).

Материал и методы исследования

С подозрением на острый аппендицит было обследовано 264 пациента (115 мужчин и 149 женщин) в возрасте от 15 до 82 лет (средний возраст 33,4 года). При поступлении всем больным выполнены анализ крови, общий анализ мочи, УЗИ брюшной полости и забрюшинного пространства и сцинтиграфия почек. Ангионефросцинтиграфию выполняли на гамма-камере DST-Xli (GE, США) с ^{99m}Tc-пентатехом (120 МБк, эффективная доза облучения 0,95 мЗв) после предварительной гидратации за 30 мин до исследования и опорожнением мочевого пузыря непосредственно перед исследованием. Анализировали тип ренограммы (паренхиматозный, обтурационный или афункциональный) временные показатели Tmax, $T_{1/2}$ и время появления мочевого пузыря. Время исследования – 20 мин.

Результаты исследования

Больные предъявляли жалобы на острые боли внизу живота справа, тошноту, рвоту, слабость, повышение температуры тела, иногда учащенное мочеиспускание. В крови у 81 пациента (30,7%) определяли умеренно выраженный лейкоцитоз (8,3 – 11,4×109/л), а у остальных 183 (69,3%) формула крови не была изменена. В общем анализе мочи только у 61 пациента (23,1%) выявлены воспалительные изменения (повышенное содержание лейкоцитов - от 20 до покрывающих все поле зрения), но уровень белка, количество эритроцитов и цилиндров у этих больных не превышали допустимую норму. У всех 264 пациентов определяли повышенное содержание солей в моче (оксалурию или уратурию). При УЗИ брюшной полости и почек, у 64,7% (66 из 102 чел.) выявлены мелкие гиперэхогенные образования с акустической тенью в лоханке правой почки или правого мочеточника и/или дилатация чашечно-лоханочного комплекса. У 36 больных (35,3%) при УЗИ патологии не выявлено.

При ангионефросцинтиграфии «блок уродинамики» выявлен у 102 больных (38,6%): пра-

вая ренограмма имела обтурационный характер в течение 20 мин (Tmax и T½ не определялись). Кроме того, визуализировалась стойкая задержка РФП в чашечках или лоханке правой почки или в мочеточнике. Проба с физической нагрузкой (ходьба в течение 10 мин) для исключения атонии мочевыделительной системы не меняла характер правой ренограммы. Левая ренограмма у 92 пациентов не была изменена. При дальнейшем клиническом наблюдении у 10 больных (из 102) появились симптомы раздражения брюшины и пациенты были экстренно оперированы (во всех случаях имел место флегмонозный аппендицит). Необходимо отметить, что у этих 10 больных обе ренограммы носили обтурационный характер, что было связано с плохой подготовкой к исследованию (гипергидратация мочевыводящих путей). Сцинтиграфические заключения о «блоке уродинамики» были расценены нами как ложноположительные (ЛП) и сделан вывод о том, что только односторонняя ренограмма обтурационного типа является признаком острой окклюзии мочевыводящих путей, а получение двух симметричных обтурационных ренограмм является погрешностью подготовки к исследованию и диктует необходимость тщательного выполнения подготовительных процедур. Нормальная ренограмма полностью исключает урологическую патологию. Остальные больные (92 чел.) после консультации уролога или повторного УЗИ, выявившего конкременты лоханки или мочеточника, были экстренно переведены в урологический стационар с диагнозом острая окклюзия мочевыводящих путей (острый пиелонефрит или нефро- и уретеролитиаз – истинноположительные заключения, ИП).

Умеренные нарушения функции почек и уродинамики выявлены у 46 пациентов (17,4%). Полученные у них ренограммы имели паренхиматозный тип с увеличенным Tmax до 6-7 мин у 16 больных и T½ до 25 -30 мин у 40 больных. На серии сцинтиграмм определяли умеренную задержку РФП в чашечно-лоханочной системе одной (32 больных – 69,6%) или двух (14 больных – 30,4%) почек. В анамнезе у всех 46 больных с умеренными нарушениями функции почек и уродинамики имелись указания на хронический пиелонефрит или мочекаменную болезнь. Это подтверждено при УЗИ, выявившем во всех случаях микронефролитиаз и/или пиелокаликоэктазию. По данным сцинтиграфии, острая окклюзия мочевыводящих путей у этих больных была исключена (истинноотрицательные - ИО заключения). После обследования и наблюдения в условиях хирургического стационара 5 пациентов были экстренно оперированы (по поводу острого аппендицита), а остальные больные, после консультации уролога и консервативного лечения, выписаны с диагнозами: хронический пиелонефрит, мочекислый диатез, уратурия (35 чел.), либо с диагнозом «кишечная колика» (6 чел.)

У 116 больных (43,9%) по данным сцинтиграфии не выявлено изменений со стороны почек (ИО): полученные ренограммы паренхиматозного типа, Tmax = 3-5 мин, T½ = 10-15 мин, визуализация мочевого пузыря – с 3-5-ой минуты. У 91 пациента (в 78,4% случаях) данные ангионефросцинтиграфии совпали с данными УЗИ (урологической патологии не выявлено). У 25 пациентов при УЗИ выявлены изменения почек: у 17 - двухсторонний микронефролитиаз, у 8 – пиелоэктазия, но при этом фильтрационно-экскреторная функция почек по данным сцинтиграфии у этих 25 больных была нормальной. Впоследствии 20 пациентов (из 116) были оперированы по поводу острого аппендицита, остальные 96 больных после курса консервативной терапии были выписаны с диагнозами: кишечная колика, хронический колит, дивертикулит (54 пациента), частичная кишечная непроходимость (20 пациентов), мочекаменная болезнь вне обострения, мочекислый диатез (22 пациента).

Следует отметить, что необходимость проведения сцинтиграфии почек у больных с подозрением на острый аппендицит сохраняется и при наличии УЗ-признаков микролитиаза и пиелоуретероэктазии, поскольку это не всегда дает основания заподозрить острую окклюзию мочевыводящих путей.

Таким образом, ангионефросцинтиграфия продемонстрировала отсутствие ЛО заключений о наличии острой окклюзии мочевыводящих путей, 10 ЛП заключений (3,8%) и большое число истинных результатов, как положительных (92; 34,8%), так и отрицательных (162; 61,4%). При анализе клинических, ультразвуковых и лабораторных данных, а также результатов сцинтиграфии у больных, поступивших с направительным диагнозом острый аппендицит и обследованных для исключения острой урологической патологии, установлено, что чувствительность ангионефросцинтиграфии для выявления острой окклюзии мочевыводящих путей в нашем исследовании составила 100%, специфичность – 94,2%, точность – 96,2%.

Вывод

При дифференциальной диагностике острого аппендицита и острой урологической патологии сцинтиграфия является простым, необременительным для больного, высокочувствительным в выявлении острой окклюзии мочевыводящих путей методом, и в комплексе с УЗИ позволяет в короткий период времени (20-30 мин) дать положительный ответ. В алгоритме обследования сцинтиграфия должна следовать за ультразвуковым исследованием.

МАТЕРИАЛЫ КОНФЕРЕНЦИИ

ЛУЧЕВАЯ ДИАГНОСТИКА РАКА МОЧЕВОГО ПУЗЫРЯ

Кузьменко В.В., Шивцов Е.А.

Воронежская государственная медицинская академия им. Н.Н. Бурденко Миндравсоцразвития России, Воронеж, Россия.

RADIOLOGICAL DIAGNOSTICS OF THE URINARY BLADDER CANCER

Kuzmenko V.V., Shivtsov E.A.

Voronezh N.N. Burdenko State Medical Academy Ministry of Health and Social Development of Russian Federation, Voronezh, Russia

The article highlights the study, which was conducted in 200 patients in order to study possible ways of making cancer staging more accurate by increasing the contrast enhancement during CT. Authors suggest that MSCT with double-contrast technique and polypositioning helps to evaluate sizes of the exophytic tumor part, its basis and also evaluate level of invasion and differentiate the tumor from blood clots.

Keywords: urinary bladder, contrast enhancement, level of invasion

Рак мочевого пузыря (РМП) в 70–80% случаев диагностируется при неинвазивных стадиях. Однако 30–85% «поверхностных» раков рецидивируют после проведённого лечения и при дальнейшем обследовании в 10–30% случаев выявляются инвазивные формы рака

Ведущая роль в установлении стадии рака мочевого пузыря (РМП) принадлежит методам лучевой диагностики. Ее применение дает возможность определить распространенность опухолевого процесса, оценить эффективность лечения. Оценка стадии заболевания является особо значимой в прогнозировании и планировании тактики лечения

Интерпретация данных компьютерной томографии (КТ) при стадировании рака мочевого пузыря часто затруднена из-за низкой контрастности полученных изображений. Проведение КТ по стандартным протоколам не позволяет дифференцировать сгустки крови адгезированные к стенкам мочевого пузыря от опухоли, отличить опухолевую инвазию в поверхностные мышечные слои МП от глубжележащих слоев.

Цель исследования

Изучение возможности повышения точности стадирования рака мочевого пузыря за счет увеличения контрастности изображения при проведении компьютерной томографии для выбора тактики лечения.

Материалы и методы

В период с апреля 2004 г. по январь 2008 г. в Воронежской областной клинической больнице №1 были обследованы 2 группы больных по 100 человек. В алгоритм обследования больных входили ультразвуковое исследование мочевого пузыря, цистоскопия и мультиспиральная компьютерная томография (МСКТ). В первую группу вошли 100 больных средний возраст 59±4,8 лет с диагнозом рака мочевого пузыря, у которых МСКТ проводилась по методике двойного контрастирования (газом и контрастной смесью, включающей в себя йодсодержащее рентгенконтрастное вещество и диметилсульфоксид) и полипозиционированием. Во вторую контрольную группу включены 100 пациентов средний возраст 57±5,4лет, которым произведена МСКТ по стандартной методике. Произведен ретроспективный анализ результатов лечения обеих групп.

Показания для проведения исследования: макрогематурия со сгустками крови, выраженные дизурические расстройства, необходимость выбора метода хирургического лечения – ТУР мочевого пузыря или открытое оперативное вмешательство.

МСКТ проводили при помощи компьютерного томографа Somatom Emotion (Siemens) с толщиной среза – 3,0 мм и последующей 3D и MPR реконструкцией полученных изображений.

Результаты и обсуждение

При проведении компьютерной томографии по стандартной методике в 86 (86%) случа-

ях выявлен экзофитный рост опухоли, расцененный как T1-T2a, в 8 (8%) случаях – смешанный рост, расцененный как T2b, в 6 (6%) случаях – инвазивный рост T3a-b.

Оценка данных МСКТ, полученных по методике двойного контрастирования рентгенконтрастной смесью и газом, выявила следующую картину: экзофитный рост опухоли T1 -T2a имел место у 70 (70%), смешанный T2b – у 16 (16%), инфильтративный T3a-b - у 14 (14%) пациентов.

Хирургическое лечение, пациентам проведено, основываясь на суммарных данных алгоритма обследования. При макрогематурии и необходимости срочной хирургической помощи больному МСКТ с двойным контрастированием являлось ведущим в выборе метода хирургического лечения. МСКТ предоставляла возможность определить предоперационную Т-стадию опухоли со сте¬пенью точности, достаточной для планирования проведения ТУР или резекции мочевого пузыря. В 1-й группе больных со стадией T1-T2a проведена трансуретральная резекция (ТУР) мочевого пузыря с биопсией из дна ложа удаленной опухоли. В 16 случаях (T2b) с ростом опухоли на боковых стенках проведена резекция мочевого пузыря с удалением прилежащей паравезикальной клетчатки. В 4 случаях произведена резекция опухолей (T3a), расположенных на боковых стенках у больных преклонного возраста с тяжелым соматическим состоянием. В 10 случаях при опухолях (T3b) произведена радикальная цистэктомия с разными методами деривации мочи. Во 2-й группе при T1-T2a стадиях в 86(86%) произведена ТУР мочевого пузыря, при T2b в 8(8%) выполнена резекция мочевого пузыря и у 6(6%) больных со стадией T3b произведена радикальная цистэктомия

При патоморфологическом исследовании результаты распределились следующим образом: В 1-й группе отрицательный хирургический край при ТУР получен в 66 (66%) случаях, у 4 (4%) пациентов выявлен рост опухоли в глубжележащих слоях стенки мочевого пузыря, что можно расценить как pT2b. При резекции мочевого пузыря в группе больных со стадией pT2b диагноз подтвержден в 14(14%) случаях, и у 6(6%) больных стадия установлена как pT3a. У больных, которым была выполнена цистэктомия в различных модификациях, стадия рака мочевого пузыря подтверждена во всех случаях. Во 2-й группе при ТУР мочевого пузыря отрицательный хирургический край выявлен в 58(58%) случаях, при резекции у 4(4%) пациентов и в 6(6%) случаях при цистэктомии.

При ретроспективном сравнительном анализе данных МСКТ по стандартной методике и методике двойного контрастирования, и корреляции их с патоморфологическим исследованием выявлено, что проведение МСКТ по общепринятой методике в 68 (68%) случаях соответствовало данным патоморфологического исследования, а в 32 (32%) случаях выявлена гиподиагностика стадии опухоли. Чувствительность МСКТ по принятой в клинике методике равнялась 94(94%), в 4(4%) случаях имело место гиподиагностика при полифокальном росте опухолей и в 2(2)% случаев при сопутствующих выраженных воспалительных процессах слизистой и мышечной стенки мочевого пузыря.

Заключение. Таким образом, применение МСКТ с использованием методики двойного контрастирования с полипозиционированием позволяет: определить размеры экзофитной части опухоли, ее основания, оценить степень инвазии опухоли, дифференцировать опухоль от сгустков крови.

Исследование может быть выполнено на компьютерном томографе любого класса. Применение трехмерной реконструкции изображения обеспечивают объективный и качественный контроль над результатами проводимых лечебных мероприятий. Метод достаточно достоверен и экономически целесообразен, что позволяет его рекомендовать для включения в алгоритм обследования при раке мочевого пузыря.

МАТЕРИАЛЫ КОНФЕРЕНЦИИ

АНАЛИЗ ВЫЯВЛЯЕМОСТИ РАКА ПРОСТАТЫ ЗА 2-Х ЛЕТНИЙ ПЕРИОД СРЕДИ МУЖЧИН ЗАПАДНОГО ОКРУГА МОСКВЫ

Максимов В.А.[1], Геворкян А.Р.[2], Медведев А.А.[2]

1 - Городская клиническая урологическая больница № 47 Департамента здравоохранения Москвы,
2 – Окружное урологическое отделение ЗАО Москвы, городская поликлиника № 147.
г. Москва, Россия.

PROSTATE CANCER DETECTABILITY ANALYSIS DURING 2-YEAR PERIOD AMONG MEN IN THE WESTERN DISTRICT OF MOSCOW

Maksimov V.A.[1], Gevorkyan A.R.[2], Medvedev A.A.[2]

1 - Municipal clinical urological hospital № 47 Moscow State Health Department
Moscow, Russia
2 - Distric urological department ZAO Moscow, Municipal polyclinic № 147,
Moscow, Russia

The article highlights a study which based on a 2-year data of a prostate cancer screening program in men in Western administrative district of Moscow in order to evaluate the prostate cancer detectability. Authors believe that the study has proved the significance of prostate cancer screening programs especially in patients with early stages when radical treatment is possible.

Keywords: prostate cancer, detectability, screening program

Значимость изучения этиологии и патогенеза рака простаты трудно переоценить. Рак простаты в настоящее время занимает 1е место по смертности среди уроонкологических заболеваний у мужчин. Благодаря внедрению в урологическую практику скрининг-программ выявления начальных форм рака простаты, удается выявлять больший процент операбельных форм этого заболевания, повышая, таким образом, послеоперационную выживаемость пациентов. В своем исследовании мы проанализировали 2-х летние результаты скрининг-программы по выявлению рака простаты у мужчин, проживающих в Западном округе Москвы, население которого по данным 2010г составляло 1млн 70тыс человек.

Методы и материалы.

В исследование были включены 612 мужчин старше 50 лет, которые в 2009-2010 гг. были направлены в Окружное урологическое отделение на базе городской поликлиники № 147 Западного округа Москвы для дообследования в связи с подозрением на рак простаты. Пациентам измерялся уровень ПСА (простатоспецифи-

Таблица №1. Распределение пациентов с выявленным раком простаты в зависимости от объема простаты

Группы пациентов по V простаты, см^3	< 40	40-60	> 60
Средний V простаты, см^3	28,8	46,9	88,4
Количество пациентов	134	75	58
Процент от общего количества выявленного рака	50%	28%	22%

Таблица №2. Корреляция между значением ПСА и степенью Глисон.

ПСА, нг/мл	< 10	> 10
Количество пациентов	140	109
Средняя степень Глисон	5,5	6,2

ческого антигена), проводилось физикальное обследование, включая пальцевое ректальное исследование, ТРУЗИ простаты. Пациентам со значением ПСА > 4 нг/мл выполнялась трансректальная мультифокальная биопсия простаты с последующим гистологическим исследованием, включая определение степени Глисон.

Результаты исследования

Среди всех 612 пациентов по результатам гистологического исследования рак простаты был выявлен у 44% пациентов (267 мужчин). Значение ПСА 169 пациентов находилось в так называемой «серой зоне» (4-10 нг/мл), что составило 63% от всех пациентов с выявленным раком простаты. Среднее значение ПСА «серой зоны» этой группы пациентов составило 6,5 (4,03-9,83) нг/мл. Был проведен анализ выявляемости рака простаты в зависимости от объема простаты, где пациенты были условно разделены на 3 группы с малым, средним и большим объемом простаты. Результаты приведены в таблице 1.

Также был проведен корреляционный анализ уровня ПСА и степени Глисон среди выявленных форм рака. 249 пациентам, которым в ходе гистологического исследования опухолевой ткани простаты, была установлена степень Глисон, были разделены на 2 группы в зависимости от уровня ПСА менее и более 10 нг/мл. Результаты приведены в таблице 2.

Статистический анализ

Сравнение двух рядов значений (ПСА>10 и ПСА<10) с помощью двустороннего U критерия Манна Уитни показало их статистически значимое различие при уровне значимости □ = 0,001 (наблюдаемое значение U = 3,77□103; критические значения: c1 = 1,91□103, c2 = 3,56□103). Тот же результат получен при использовании двустороннего t-критерия Стьюдента (p = 9,126□10-5).

Выводы

Данное исследование показало, что скрининг-программы по выявлению рака простаты демонстрируют высокую выявляемость данного заболеванию. Почти у каждого второго мужчины (44%), у которого был заподозрен рак простаты, было выявлено это уроонкологическое заболевание. Среди выявленных случаев рака, превалировали пациенты с малыми объемами предстательной железы, менее 40 см3. Выявление этого заболевания на ранних стадиях позволяет выполнять таким пациентам, как радикальную простатэктомию, так и брахитерапию. ПСА большей части пациентов (63%) находилось в «серой зоне». Статистический анализ показал достоверно меньшую степень Глисон у тех пациентов, чье значение ПСА было менее 10 нг/мл. Таким образом, данное исследование показало значимость скрининг-программ по выявлению рака простаты особенно на ранних стадиях, когда возможно выполнение радикального лечения, а также показало, что диагностическая тактика уролога при отклонении ПСА даже в пределах «серой зоны» должна в обязательном порядке включать биопсию простаты.

МАТЕРИАЛЫ КОНФЕРЕНЦИИ

АБСЦЕСС ПРЕДСТАТЕЛЬНОЙ ЖЕЛЕЗЫ: ОСОБЕННОСТИ КЛИНИКО-ЛАБОРАТОРНОЙ И ЛУЧЕВОЙ КАРТИНЫ, ДИАГНОСТИЧЕСКИХ МЕТОДОВ И ПОДХОДОВ К ЛЕЧЕНИЮ

Максимов В.А., Прохоров А.В.

Городская клиническая урологическая больница № 47.
г. Москва, Россия.

PROSTATIC ABSCESS:SPECIFIC LABORATORY AND RADIOLOGICAL FINDINGS, DIAGNOSTIC TESTS FINDING AND TREATMENT APPROACHES

Maksimov V.A., Prokhorov A.V.

Municipal clinical urological hospital № 47.
Moscow, Russia

The article highlights the study which was conducted in 75 patients with prostatic abscess in order to evaluate specific laboratory and radiological findings, diagnostic tests finding and varies treatment approaches. Authors believe that more attention should be payed to certain groups of patients with prostatic inflammatory syndrome of unknown origin.

Keywords: prostatic abscess, radiological findings, inflammatory syndrome

Абсцесс предстательной железы (АПЖ) – острое гнойное расплавление паренхимы ПЖ с формированием вокруг очага пиогенной капсулы. По патогенезу различают первичный (гематогенный) и вторичный (уриногенный) АПЖ. Первичный АПЖ возникает, минуя стадию острого бактериального простатита (ОБП), при септикопиемии, связанной с неурологическими гнойно-воспалительными заболеваниями (например, фурункулезом, остеомиелитом). Вторичный АПЖ является осложнением ОБП.

Актуальность проблемы

Обусловлена недостаточной осведомленностью врачей и пациентов о заболевании; неспецифичностью клинико-лабораторной и лучевой картины АПЖ, наличием стертых и атипичных форм заболевания, что приводит к поздней диагностике, гнойным затекам, септикопиемии и летальному исходу; отсутствием единого подхода в диагностике и лечении АПЖ.

Цель исследования

Изучить особенности клинико-лабораторной и лучевой картины, диагностических подходов и методов лечения АПЖ.

Материалы и методы

По данным литературы и собственных 75 наблюдений АПЖ изучена динамика частоты возникновения, распространенности, возрастного состава, социального статуса, предрасполагающих факторов, путей патогенеза, бактериологического профиля, клинико-лучевой картины, методов лучевой диагностики и лечения у пациентов с АПЖ.

Результаты

I. АПЖ относится к редким заболеваниям. Официальной статистики частоты развития АПЖ не существует. Согласно нашим наблюдениям, АПЖ осложняет течение ОБП у каждого 10-го пациента.

II. Публикации, посвященные АПЖ, в большинстве (93%) случаев носят характер «наблюдений из практики» (в среднем, 1 случай на публикацию). Этим отчасти объясняется отсутствие стандартизованного подхода в диагностике и лечении АПЖ.

III. По распространенности АПЖ не имеет географических границ и как инфекционное заболевание не относится к эндемичным, за исключением, АПЖ, вызванного B. pseudomallei при мелиоидозе, который особенно распространен в странах Южной и Юго-Восточной Азии.

IV. Заболеваемость АПЖ не ограничена возрастом: описаны наблюдения АПЖ у новорожденных и долгожителей. Средний возраст пациентов – 55-60 лет. Отмечается тенденция в виде «омоложения» возрастного состава пациентов с АПЖ за счет ВИЧ-пациентов.

V. АПЖ наблюдается среди всех социальных категорий пациентов ввиду широкого распространения различных иммунодефицитных заболеваний. Наиболее чаще АПЖ возникает у пенсионеров, длительно страдающих сахарным

диабетом 2 типа, и у молодых ВИЧ-пациентов, страдающих наркоманией.

VI. Развитие АПЖ преимущественно наблюдается у иммунокомпромиссных пациентов и является своеобразным маркером иммунодефицитного состояния. У 1/3 пациентов возникновение АПЖ явилось первым симптомом скрытого сахарного диабета. Предрасполагающие факторы АПЖ включают сахарный диабет (98% публикаций), рецидивирующую инфекцию мочевых путей (78%), инфравезикальную обструкцию (68%), алкогольный цирроз печени (45%), наркоманию и СПИД (42%), трансуретральные вмешательства, в том числе катетеризации мочевого пузыря (34%), онкозаболевания (18%), туберкулез (12%), иммуносупрессивную терапию (9%). В настоящее время основным предрасполагающим фактором остается сахарный диабет 2 типа, как правило, длительно текущий; возрастает значимость ВИЧ (СПИДа).

VII. АПЖ, как правило, вторичное заболевание и развивается как осложнение поздно диагностируемого и/или неадекватно леченного ОБП. Соотношение первичного и вторичного АПЖ – 1:10.

VIII. Спектр инфекционных агентов, приводящих к АПЖ, широкий. Любая инфекция, уриногенного или неуриногенного характера, может привести к развитию АПЖ. В современную бактериальную эру в генезе АПЖ лидируют кишечная флора (кишечная палочка, энтерококки) (55% публикаций) и золотистый стафилококк (34%). Появились новые формы АПЖ: эмфизематозный АПЖ, вызванный газообразующей клебсиеллезной флорой; микозный АПЖ, вызванный кандидозной флорой и протекающий септически; АПЖ, вызванные смешанной инфекцией (ВИЧ и туберкулез). На фоне предшествующей антибактериальной терапии у 30% больных посевы гноя являются стерильными, а у 25% - высеваемая флора полирезистентна к известным антибактерильным средствам.

IX. Своевременная диагностика АПЖ представляет трудную задачу ввиду неспецифичности клинико-лабораторной картины. Клинические проявления АПЖ включают 3 синдрома: дизурический, болевой, общевоспалительный. В зависимости от стадии заболевания имеется различная выраженность синдромов. В стадию формирования АПЖ преобладают общевоспалительные симптомы, при зрелом АПЖ – доминируют местные признаки заболевания. К основным физикальным методам диагностики относится пальцевое ректальное исследование, которое позитивно у 50 – 75% пациентов, за счет локализации гнойника в переднебоковых отделах ПЖ, труднодоступных для пальпации. К дополнительным причинам поздней диагностики АПЖ относятся отсутствие динамического контроля из-за «иллюзии выздоровления» от ОБП у пациента и врача при улучшении самочувствия и клинико-лабораторной картины АПЖ (за счет уменьшения воспалительной резорбции в кровь при развитии пиогенной капсулы АПЖ); увеличение клинически стертых и атипичных форм АПЖ (у каждого 3-го пациента). Эффективность клинической диагностики АПЖ низкая и не превышает 35%.

X. Алгоритм лучевой диагностики АПЖ не разработан. Основным методом диагностики АПЖ является трансректальное УЗИ (ТРУЗИ) (95% публикаций). ТРУЗИ позволяет провести топическую диагностику А, оценить стадию, границы воспаления и вовлечение перипростатических мягких тканей в воспалительный процесс, а при необходимости – провести интервенционную диагностику и лечение АПЖ. В диагностике незрелого А приоритет принадлежит допплерангиографии (выявление симптома «пылающего кольца»), в диагностике зрелого А – серошкальной эхографии (визуализация пиогенной оболочки). Сложности УЗ диагностики возникают при стертом клиническом течении АПЖ в стадию формирования А (при дифференцировании с раком ПЖ) и при зрелом АПЖ (при дифференцировании с атипичными кистами ПЖ). В этих случаях помогает динамическое ТРУЗИ. Основной критерий АПЖ – изменчивость УЗ картины АПЖ за счет непрерывных процессов гное- и газообразования. В диагностически сложных случаях также применяются КТ, высокопольная МРТ (в ранней стадии АПЖ – диффузионно-взвешенная МРТ) и интервенционные методы; при эмфизематозном АПЖ – обзорная рентгенография таза и КТ; при свищевых формах АПЖ – рентгенологические методы (ирригография, уретроцистография, фистулография). Особенности современной лучевой картины АПЖ включают множественную локализацию в ПЖ, крупные размеры А с полным расплавлением ПЖ, осложненное течение в виде гнойного парапростатита, самопроизвольного вскрытия в уретру и мочевой пузырь (у 1/3 больных), метастатическое гнойное поражение других паренхиматозных органов, замедленное и невыраженное формирование пиогенной капсулы А (у ВИЧ – пациентов).

XI. АПЖ – острое хирургическое заболевание, требующее дифференцированного подхода к лечению в зависимости от стадии заболевания. Формирующийся АПЖ нуждается в консервативном антибактериальном и противовоспалительном лечении, троакарной цистостомии (по показаниям); зрелый АПЖ – в дренировании гнойника одним из способов. В настоящее время не существует общепринятого способа дренирования АПЖ. Широко применявшиеся ранее открытые оперативные вмешательства

(промежностные абсцессотомия и простатэктомия) из-за травматичности в настоящее время почти оставлены. Применяются 2 вида операций: эндоскопическая трансуретральная резекция ПЖ (ТУР) и пункционное дренирование АПЖ под визуальным (УЗ или КТ контролем) трансректальным или трансперинеальным способами. Каждый из этих методов имеет свои преимущества и недостатки. Более 60% авторов отдают предпочтение трансперинеальному дренированию под ТРУЗ (реже – КТ) контролем, 30% – ТУРПЖ и 10% – трансректальному дренированию под ТРУЗ (реже-пальцевым) контролем. Считается, что ТУРПЖ эффективна при парауретральных АПЖ, трансректальная пункция – при АПЖ, занимающих заднебоковые отделы ПЖ. Трансперинеальная пункция – универсальная методика, позволяющая дренировать АПЖ любой локализации. Выбор метода – прерогатива хирурга и зависит от его опыта и оснащенности клиники. XII. Летальность при АПЖ имеет тенденцию к снижению и составляет 4% (в доантибактериальную эру – 30%, в раннюю антибактериальную эру – 16%). Основная причина смертности – септикопиемия с развитием полиорганной недостаточности.

Выводы

Выделены 2 группы пациентов, наиболее часто страдающие АПЖ. Пациенты молодого возраста (средний возраст – 25 ± 5,5 лет), как правило, ВИЧ-инфицированные, носители вируса гепатита HCV, страдающие наркоманией и имеющие в анамнезе неоднократные половые инфекции (1-ая группа). Для них характерны множественные и осложненные гнойными затеками формы АПЖ. Пациенты пожилого возраста (средний возраст – 65 ± 7,3 лет), страдающие, как правило, сахарным диабетом 2 типа и ожирением, имеющие в анамнезе различные трансуретральные операции на ПЖ и мочевом пузыре (2-ая группа). Для них характерны одиночные и неосложненные формы АПЖ. Соотношение пациентов 1-ой и 2-ой групп составило 2:1.

Практические рекомендации

При воспалительном синдроме «неясного генеза» необходимо проявлять настороженность в отношении развития АПЖ у следующих групп пациентов: 1) у молодых ВИЧ-инфицированных пациентов, страдающих наркоманией и перенесших неоднократные половые инфекции; 2) у пожилых пациентов, страдающих сахарным диабетом и перенесших различные трансуретральные вмешательства; 3) у пациентов с острой задержкой мочеиспускания и острым эпидидимоорхитом; 4) у пациентов, длительно и безуспешно получающих лечение по поводу ОБП. Всем этим пациентам в план обследования необходимо включать ТРУЗИ для исключения ОБП и АПЖ.

ПЕРСПЕКТИВНЫЕ ВОЗМОЖНОСТИ ПАЛЛИАТИВНОЙ ДИСТАНЦИОННОЙ РАДИОТЕРАПИИ ДИССЕМИНИРОВАННОГО В КОСТИ РАКА ПРОСТАТЫ

Метелев В.В.

ФГУ «Российский научный центр радиологии и хирургических технологий (РНЦРХТ)», Санкт-Петербург, Россия

PROMISING OPPORTUNITIES OF PALLIATIVE TELERADIOTHERAPY IN PATIENTS WITH PROSTATE CANCER DISSEMINATED BONE METASTASES

Metelev V.V.

Federal establishments "Russian Research Center for Radiology and Surgical Technologies. Saint-Petersburg, Russia

Article highlights the study which was conducted in 281 patients with morphologically verified prostate cancer and its bone metastases in order to investigate new opportunities of palliative teleradiotherapy in those patients. Author believes that the best combination in patients with disseminated pelvic bone metastases and pain syndrome would be use of segment radiation of the pelvis with further application of isoeffective dose on the prostate up to its therapeutic level.

Keywords: teleradiotherapy, prostate cancer, bone metastases, isoeffective dose.

Излюбленность метастазирования в кости относится к важной особенности клинического течения рака предстательной железы (РПЖ). Клиническими проявлениями метастатической болезни бывает выраженный болевой синдром, приводящий к неприемлемому качеству жизни и патологические переломы костей, быстро заканчивающиеся летальным исходом. Стандартом лечения диссеминированного РПЖ в настоящее время считается эндокринная терапия (ЭТ). По рекомендациям Европейского Общества Медицинской Онкологии (ESMO) дистанционная лучевая терапия (ДЛТ) является методом выбора у пациентов со стадиями T1-4N0/XM0/X. При метастазах в кости радиотерапия назначается только для симптоматического лечения у больных с рефрактерной к кастрации болезнью. Однако, на наш взгляд, потенциал ДЛТ у больных диссеминированным РПЖ достаточно высок, но в настоящее время используется только частично. Комбинация генетических факторов, органотропизма и анатомических особенностей венозного оттока от простаты способствуют оседанию метастазов преимущественно в костях таза и крестцово-поясничного отдела позвоночника. В связи с этим, нами предложено сегментарное облучение таза у больных с преимущественным поражением костей таза с последовательным сокращением объемов облучения и доведением суммарной очаговой дозы (СОД) локально на простату до «радикального» терапевтического уровня.

Цель исследования

Изучение возможностей паллиативной ДЛТ в улучшении качества жизни и повышении эффективности лечения больных РПЖ с множественными метастазами в кости с преимущественным поражением костей таза.

Материал и методы

В ФГУ «Российский научный центр радиологии и хирургических технологий (РНЦРХТ)» в период с 1992 по 2005гг. проведено паллиативное лечение у 281 больного морфологически верифицированным РПЖ с метастазами в кости (T1-4N0-1M1b). 205 пациентов получили ДЛТ в режиме динамического фракционирования в комбинации с ЭТ. Использовались два основных варианта андрогенной депривации: комбинированная (максимальная) андрогенная блокада (хирургическая или медикаментозная кастрация + антиандрогенный препарат) или моногормонотерапия (антиандрогенный или эстрогенный препарат или хирургическая кастрация). Контрольная группа больных, у которых единственным методом лечения была ЭТ, состояла из 76 пациентов.

ДЛТ проводилась на высокоэнергетических установках в режиме тормозного излучения с граничной энергией от 6 до 18 МэВ. На

первом этапе осуществлялось предложенное нами сегментарное облучение (СО) таза (облучение сегмента тела с захватом всех костей таза). СО проводилось через два открытых противолежащих поля (0° и 180°) от гребней подвздошных костей (с захватом L4 по показаниям) до уровня нижнего края седалищных бугров (или границы верхней и средней трети бедренных костей при их заинтересованности). Разовая очаговая доза (РОД) составляла 2 Гр ежедневно и доводилась до СОД 20 Гр. На втором этапе объем облучения сокращался до локорегионарного, с доведением СОД на простату и регионарные лимфоузлы до 44-46 Гр. При поражении крестцового отдела позвоночника, крестцово-подвздошных сочленений, лонных и седалищных костей, а также стадии N1, СОД локорегионарно доводилась до 50 Гр. Локальное облучение предстательной железы осуществлялось третьим этапом средним фракционированием в РОД 3 Гр ежедневно в подвижном режиме до СОД изоэффективной 66-72 Гр обычного фракционирования.

В случае болевого синдрома или угрозы патологических переломов в зоне костных метастазов вне таза, их облучение проводилось одновременно с локорегионарным или локальным облучением укрупненными фракциями в РОД 3-6 Гр ежедневно до СОД изоэффективной 30-60 Гр в зависимости от локализации метастазов.

Эффективность методики СО таза у больных генерализованным РПЖ в сочетании с локорегионарным и локальным облучением оценивалась путем изучения непосредственных и отдаленных результатов лечения.

Непосредственный эффект оценивался сравнением потребности в анальгетических препаратах. Для оценки отдаленных результатов лечения рассчитывалась прямая фактическая выживаемость больных и средняя продолжительность жизни (СПЖ) умерших больных.

Результаты

Непосредственные результаты исследования показали, что проведение паллиативной ДЛТ с сегментарным облучением таза с последовательным сокращением объемов облучения до локорегионарного и локального облучения простаты у больных РПЖ с преимущественным поражением костей таза значительно улучшает качество жизни пациентов и предотвращает развитие патологических переломов. Доведение СОД на предстательную железу до «радикальной» терапевтической дозы способствует стабилизации опухолевого процесса в простате и отсутствию в дальнейшем тягостных для больного местных проявлений заболевания. Непосредственный положительный эффект был достигнут у 93,2% больных. Он проявлялся выраженным уменьшением или исчезновением болей в костях, что привело к значительному снижению потребности в анальгетиках у подавляющего большинства пациентов, в том числе к полной отмене анальгетических препаратов у 71,7% больных.

Отдаленные результаты показали, что в основной группе, где больные получали паллиативную ДЛТ с сегментарным облучением таза, показатели 3-х и 5-летней выживаемости составили, соответственно, 61,5% и 31,7%, в то время как в контрольной группе ЭТ 3 года пережили только 11,3%, а 5 лет – лишь 3,8% больных ($p<0,001$). При этом 8-летняя выживаемость в основной группе составила 10,2%, а 10-летняя – 3,9%.

СПЖ умерших больных в группе пациентов с сегментарным облучением таза с последующим локорегионарным и локальным облучением простаты составила 40,5±2,3 месяца ($p<0,001$). СПЖ в контрольной группе (ЭТ в самостоятельном плане) оказалась равной 16,5±1,70 месяцев ($p<0,001$).

Заключение

ДЛТ может эффективно использоваться при генерализованном по костям РПЖ. Наиболее рациональным, на наш взгляд, у больных РПЖ с множественной диссеминацией опухолевого процесса по костям с преимущественным поражением костей таза, в особенности с наличием болевого синдрома, является использование сегментарного облучения таза с последующим доведением изоэффективной дозы на первичный очаг (простату) до терапевтического уровня. Предложенная методика существенно увеличивает продолжительность жизни и улучшает ее качество у этой категории больных.

МАТЕРИАЛЫ КОНФЕРЕНЦИИ

ПЕРСПЕКТИВНЫЕ ВОЗМОЖНОСТИ ПАЛЛИАТИВНОЙ ДИСТАНЦИОННОЙ ЛУЧЕВОЙ ТЕРАПИИ ГЕНЕРАЛИЗОВАННОГО ПО ЛИМФАТИЧЕСКИМ УЗЛАМ РАКА ПРЕДСТАТЕЛЬНОЙ ЖЕЛЕЗЫ

Метелев В.В.

ФГУ «Российский научный центр радиологии и хирургических технологий (РНЦРХТ)», Санкт-Петербург, Россия

PROMISING OPPORTUNITIES OF PALLIATIVE TELERADIOTHERAPY IN PATIENTS WITH PROSTATE CANCER DISSEMINATED LYMPHATIC METASTASES

Metelev V.V.

Federal establishments "Russian Research Center for Radiology and Surgical Technologies. Saint-Petersburg, Russia

Article highlights the study which was conducted in 105 patients with morphologically verified prostate cancer and its lymphatic metastases in order to investigate new opportunities of palliative teleradiotherapy in those patients. Author believes that the best combination in patients with distant lymphatic metastases and predominantly common iliac and paraaortal lymphatic nodes would be use of high field radiation with lower figure field and further application of isoeffective dose on the prostate up to its therapeutic level.

Keywords: teleradiotherapy, prostate cancer, lymphatic metastases, isoeffective dose.

В последние десятилетия неизменно наблюдается тенденция к росту заболеваемости раком предстательной железы (РПЖ). Так в России, стандартизованные показатели заболеваемости – 53,7% и смертности – 29,5% за период 2000-2005 гг., вывели РПЖ на первое место среди других злокачественных опухолей по величине прироста обеих показателей. При этом, в отличие от стран с развитым скринингом рака простаты, в 2010 году более чем у 50% больных была выявлена III или IV стадия заболевания.

Метастатическое поражение лимфатического аппарата выявляется примерно у трети больных РПЖ. Преимущественно в метастатический процесс вовлекаются внутритазовые и внутрибрюшные (периаортальные) лимфоузлы. Их поражение со временем неизбежно приводит к явлениям лимфостаза, отягощающим состояние больных путем развития выраженных отеков нижней части живота, наружных половых органов и нижних конечностей, иногда с болевым синдромом. Кроме этого, зачастую лимфогенные метастазы сочетаются с костными, которые проявляются болевым синдромом в первую очередь в зонах таза и поясничного отдела позвоночника. Все это, естественно, сказывается на качестве жизни пациентов. Стандартом терапии этой категории больных является андрогенная супрессия. Однако у большинства пациентов со временем опухоль теряет зависимость от андрогенов, что ведет к прогрессированию заболевания в среднем через 18-24 месяца лечения. Нельзя забывать и о том, что у 15-30% пациентов встречается первичная нечувствительность к эндокринной терапии. При этом медиана выживаемости больных раком простаты, резистентных к гормонотерапии (ГТ), составляет 1,5 года. Дистанционная лучевая терапия (ДЛТ), как известно, воздействует эффективно на все клоны опухолевых клеток изначально неоднородного морфологического состава РПЖ, как на андрогензависимые и андрогенчувствительные так и на андрогенрезистентные.

Цель исследования

Изучение значения паллиативной ДЛТ в улучшении качества жизни и повышении эффективности лечения больных РПЖ с множественными метастазами в регионарные и отдаленные лимфатические узлы, из которых наиболее часто диссеминация выявляется в общих подвздошных и парааортальных лимфоузлах.

Материал и методы

В ФГУ «Российский научный центр радиологии и хирургических технологий (РНЦРХТ)» с

1992 по 2005гг. проведена паллиативная терапия 105 больным с морфологически верифицированным РПЖ с множественными метастазами в отдаленные лимфоузлы (T2-4N1M1). ДЛТ в режиме динамического фракционирования в комбинации с гормонотерапией (ГТ) осуществлена у 29 пациентов. Контрольная группа больных, у которых единственным методом лечения была ГТ, состояла из 76 больных.

Дистанционное облучение проводилось на линейных ускорителях электронов в режиме тормозного излучения с граничной энергией от 6 до 15 МэВ. Первым этапом осуществлялось облучение через два противолежащих крупных нижних фигурных поля (НФП) сложной конфигурации вместе с предстательной железой, регионарным лимфатическим аппаратом в режиме обычного фракционирования до суммарной очаговой дозы (СОД) 46-50 Гр. Облучение простаты проводилось на втором этапе в разовой очаговой дозе (РОД) 3 Гр ежедневно с доведением изоэффективной СОД на простату до 66-72 Гр.

Результаты

Эффективность крупнопольной ДЛТ у больных генерализованным РПЖ в сочетании с локальным облучением простаты оценивалась путем изучения непосредственных и отдаленных результатов лечения.

Оценка непосредственных результатов показала, что у пациентов с облучением через крупные НФП уменьшились или исчезли проявления лимфостаза в области наружных половых органов, низа живота и нижних конечностей.

Оценка отдаленных результатов показала, что в основной группе, при использовании комбинации паллиативной ДЛТ через НФП с ГТ, показатели 3-х и 5-летней выживаемости составили, соответственно, 65,5% и 44,8%. В контрольной группе (ГТ в самостоятельном плане) 3 года пережили только 11,3%, а 5 лет – лишь 3,8% больных ($p<0,001$). Показатель 8-летней выживаемости в основной группе составил 31%, а 10 лет пережили 13,8% пациентов.

При расчете средней продолжительности жизни умерших больных, более высокий показатель также оказался в группе больных, получивших ДЛТ через крупные НФП с последующим локальным облучением предстательной железы – 58,7±6,02 месяца, в то время как в контрольной группе (ГТ в самостоятельном плане) пациенты жили в среднем всего 16,5±1,70 месяцев ($p<0,001$).

Заключение

ДЛТ может эффективно использоваться при генерализованном РПЖ. Наиболее рациональным у больных РПЖ с диссеминацией опухолевого процесса по отдаленным лимфатическим узлам с преимущественным поражением общих подвздошных и парааортальных лимфоузлов, является использование крупнопольного облучения через НФП сложной конфигурации с последующим доведением изоэффективной дозы на первичный очаг (простату) до терапевтического уровня. При диссеминации опухолевого процесса паллиативная и симптоматическая ДЛТ несомненно улучшает качество жизни больных и увеличивает ее продолжительность.

МАТЕРИАЛЫ КОНФЕРЕНЦИИ

НОВЫЕ ЛЕЧЕБНЫЕ АЛГОРИТМЫ В ПЛАНИРОВАНИИ ПАЛЛИАТИВНОЙ РАДИОТЕРАПИИ У БОЛЬНЫХ ДИССЕМИНИРОВАННЫМ РАКОМ ПРЕДСТАТЕЛЬНОЙ ЖЕЛЕЗЫ

Метелев В.В.

ФГУ «Российский научный центр радиологии и хирургических технологий (РНЦРХТ)», Санкт-Петербург, Россия

NEW TREATMENT SCHEMES OF PALLIATIVE RADIOTHERAPY PLANNING IN PATIENTS WITH DISSEMINATED PROSTATE CANCER METASTASES

Metelev V.V.

Federal establishments "Russian Research Center for Radiology and Surgical Technologies. Saint-Petersburg, Russia

Article highlights new treatment schemes of palliative radiotherapy planning in patients with disseminated prostate cancer metastases and also covers 9 main modes which are used for palliative and symptomatic radiotherapy. Author believes that the new scheme of treatment helps not only to jugulate the pain syndrome, but also prevents the risk of pathological fractures.

Keywords: palliative radiotherapy, prostate cancer, metastases, scheme of treatment

В последнее время распространенность рака предстательной железы (РПЖ) в России, так же, как в прочем и в большинстве высокоразвитых стран неуклонно растет. Так этот показатель вырос с 25,8 в 2000г. до 76,1 на 100 000 населения в 2010г. Хотя удельный вес больных РПЖ, выявленных при проведении профилактических осмотров, возрос с 4,5% в 2000г. до 18,9% в 2010г., что способствовало более раннему выявлению заболевания, однако более 50% больных к моменту установления диагноза рака в 2010г. уже имели распространенные формы опухолевого процесса. У значительной части этой категории пациентов местные или системные проявления заболевания приводят к выраженному снижению качества жизни. Стандартное в этом случае эндокринное лечение неэффективно при первичной гормонорезистентности или эффективно обычно в течение 1,5-2 лет до развития вторичной нечувствительности к гормональным препаратам. После этого наступает быстрое прогрессирование заболевания с выраженным болевым синдромом при костных метастазах, проявлениями лимфостаза при лимфоаденопатии или симптомами инфравезикальной обструкции при местном прогрессировании. Повысить эффективность терапии запущенных больных позволяет использование новых алгоритмов в планировании паллиативной и симптоматической дистанционной и системной радионуклидной лучевой терапии (ЛТ), применение которых позволяет не только значительно улучшить качество, но и увеличить продолжительность жизни диссеминированных пациентов.

С целью паллиативной и симптоматической ЛТ могут использоваться следующие основные режимы:

1. Локальное облучение основного (предстательная железа) и/или метастатического очага.
2. Локо-регионарное облучение (простата и регионарные лимфатические узлы).
3. Облучение через нижние фигурные поля сложной конфигурации (простата и регионарные лимфатические узлы с захватом отдаленных метастазов во внутрибрюшные парааортальные лимфоузлы).
4. Сегментарное облучение таза (простата и внутритазовые лимфатические узлы с захватом всех костей таза).
5. Субтотальное облучение нижней половины туловища (от купола диафрагмы до границы верхней и средней трети бедер) или всего туловища (от верхней трети шеи до границы верхней и средней трети бедер).
6. Тотальное облучение тела.

7. Сочетание основных режимов дистанционного облучения.

8. Системная радионуклидная ЛТ.

9. Сочетание дистанционной и системной радионуклидной ЛТ.

Под системной ЛТ подразумевается использование радионуклидных препаратов (преимущественно 89Sr-хлорида), избирательно накапливающихся в костных метастазах и обладающих выраженным анальгезирующим лечебным действием.

Правильный выбор тактики дистанционной и системной ЛТ больных диссеминированным РПЖ зависит от конкретной клинической ситуации.

При преимущественной диссеминации по не регионарным лимфатическим узлам (общие подвздошные, периаортальные) следует начинать дистанционную ЛТ с облучения предстательной железы и внутритазовых и внутрибрюшных лимфоузлов до уровня верхнего полюса их поражения. Для захвата вышеуказанных зон формируются крупные нижние фигурные поля сложной конфигурации. Радиотерапия производится в режиме традиционного фракционирования с доведением суммарной очаговой дозы до 50Гр. С целью стабилизации местного опухолевого процесса непосредственно в предстательной железе и снижения возможности дальнейшей диссеминации, целесообразно проведение последующего локального облучения простаты до «радикальных» терапевтических доз в режимах обычного или, предпочтительнее, среднего фракционирования.

В случае множественной диссеминации по костям скелета без выраженного болевого синдрома или угрозы патологических переломов рационально начинать лечение с дистанционной ЛТ. При преимущественном поражении костей таза, что наиболее характерно для РПЖ, желательно провести сегментарное облучение таза с захватом всех костей таза от гребней подвздошных костей до седалищных бугров и верхней части бедренных костей с последующим локо-регионарным и/или локальным облучением предстательной железы. При локальном воздействии, несмотря на паллиативный характер лечения, следует стремиться подвести на область простаты дозы терапевтического уровня, изоэффективные 65–70Гр, что способствует стабилизации опухолевого процесса в предстательной железе и отсутствию в дальнейшем тягостных для больного местных проявлений заболевания, в частности, симптомов инфравезикальной обструкции. Кроме того, при этом снижаются возможность дальнейшей диссеминации опухолевого процесса и показатели общей смертности больных. Сегментарное облучение костей таза способствует стабилизации опухолевого процесса в регионах первого этапа костного метастазирования, а при параллельном и дальнейшем использовании системной терапии бисфосфонатами удается длительное время сохранять состояние стабилизации с хорошим качеством жизни.

При выраженном болевом синдроме в области отдельных костных метастатических очагов или угрозе патологических переломов или неврологических миелопатических осложнений в случае компрессии позвонков, проводится локальное облучение этих зон в режиме ускоренного фракционирования крупными или средними фракциями. При удовлетворительном соматическом состоянии больного целесообразно одновременно с этим провести также облучение предстательной железы и зон интереса в одном из вышеописанных режимов.

При множественной костной диссеминации, если паллиативный или симптоматический курс дистанционного облучения заканчивается с недостаточным купированием болевого синдрома, при удовлетворительной гематологической толерантности следует завершить дистанционную ЛТ курсом системной радионуклидной терапии (введением 150 МБк 89Sr-хлорида).

В случае выраженного костного болевого синдрома во множественных зонах метастатического поражения у больных с гормонорефрактерной формой заболевания и удовлетворительных гематологических показателях, целесообразно начать симптоматическое лечение с курса системной радионуклидной терапии с анальгезирующей целью. После купирования болевого синдрома, на оставшиеся болевые очаги или зоны, угрожающие патологическими переломами, возможно осуществление локального дистанционного лучевого воздействия.

Вышеописанная тактика паллиативного и симптоматического лучевого лечения позволяет в подавляющем большинстве случаев не только купировать болевой синдром, но и предотвратить угрозу патологических переломов, неврологических осложнений, местного прогрессирования опухолевого процесса с развитием тягостных для пациента симптомов и ввести больного в длительную ремиссию при удовлетворительном качестве жизни.

МАТЕРИАЛЫ КОНФЕРЕНЦИИ

ПЕРЕОСМЫСЛЕНИЕ ЛЕЧЕБНЫХ АЛГОРИТМОВ С УЧЕТОМ НОВЫХ ВОЗМОЖНОСТЕЙ ДИСТАНЦИОННОЙ ЛУЧЕВОЙ ТЕРАПИИ БОЛЬНЫХ РАКОМ ПРЕДСТАТЕЛЬНОЙ ЖЕЛЕЗЫ

Метелев В.В.

ФГУ «Российский научный центр радиологии и хирургических технологий (РНЦРХТ)», Санкт-Петербург, Россия.

RECONSIDERATION OF TREATMENT SCHEMES WITH RESPECT TO NEW POSSIBILITIES OF DISTANT RADIOTHERAPY IN PATIENTS WITH PROSTATE CANCER

Metelev V.V.

Federal establishments "Russian Research Center for Radiology and Surgical Technologies. Saint-Petersburg, Russia

The article describes new treatment schemes in patients with prostate cancer using the modern modalities of distant radiation therapy (RT): 3-D irradiation, intensive modulated RT, image guided RT, volumetric modulated arc therapy, tomotherapy, dynamic adaptive RT, hadrone therapy.

Keywords: distant radiotherapy, prostate cancer, scheme of treatment

Современная дистанционная лучевая терапия (ДЛТ) признана в настоящее время одним из ведущих методов специального лечения в онкологии. Она широко используется у больных раком предстательной железы (РПЖ). При локализованном РПЖ (T1-2N0M0) ДЛТ конкурирует с радикальной простатэктомией и брахитерапией и считается методом выбора. При местнораспространенном (T3-4N0-1M0) раке она является ведущим методом терапии, обеспечивающим лучшие отдаленные результаты лечения по сравнению с гормонотерапией (ГТ), которая, к сожалению, носит паллиативный характер в связи с неизбежностью развития гормонорефрактерности в процессе лечения.

Основным фактором, влияющим на эффективность радикальной ДЛТ больных РПЖ, является подведение на область простаты как можно более высокой очаговой дозы, что доказано в последнее время. По основным международным рекомендациям: Европейской ассоциации урологов (EAU), Американской урологической ассоциации (AUA) и Европейского общества медицинской онкологии (ESMO) суммарная очаговая доза (СОД), подводимая на предстательную железу не должна быть менее 72-74 Гр. Такая высокая СОД, как правило, не может быть подведена при использовании традиционной конвенциальной ДЛТ. Это связано с угрозой получения серьезных осложнений со стороны окружающих простату здоровых «критических» органов и тканей. Недостаточно высокий уровень толерантности прямой кишки и мочевого пузыря не позволяет подвести высокие очаговые дозы (более 70 Гр) без существенного снижения качества жизни больных, связанного с постлучевыми циститами и проктитами. В последнее десятилетие произошло значительное техническое усовершенствование физической аппаратуры для ДЛТ. Благодаря разработке объемного трехмерного дозиметрического планирования, фиксирующих приспособлений для позиционирования больного и конформного высокоэнергетического облучения, позволяющего регулировать поле облучения по форме и размерам в процессе перемещения пучка излучения, появилась возможность подведения значительно больших СОД, чем при конвенциальной ДЛТ.

Эффективность современной дистанционной радиотерапии можно повысить, используя:

• Передовые современные методики ДЛТ:

- Трехмерное конформное облучение
- Модулированную по интенсивности ДЛТ (IMRT – intensive modulated radiation therapy)
- Визуализационную ДЛТ – управляемую изображением под визуальным контролем (IGRT – image guided radiation therapy)
- Томотерапию
- Ротационную объемно-модулированную

ДЛТ (VMAT – volumetric modulated arc therapy)

- Динамически адаптивную ДЛТ (DART – dynamic adaptive radiation therapy)

- Адронную радиотерапию

• Радиомодификацию (радиационные сенсибилизаторы)

• Нетрадиционные режимы фракционирования дозы (гипофракционирование, динамическое и мультифракционирование)

• Комбинированное лечение с применением неоадьювантной, конкомитантной, адьювантной, индукционной и интермиттирующей ГТ, адьювантной химиотерапии, иммунотерапии, ингибиторов опухолевого ангиогенеза и другой современной таргетной терапии.

Дополнительным резервом, позволяющим провести весь курс ДЛТ без вынужденного перерыва по лучевым реакциям и повысить уровень СОД, является применение рациональной схемы медикаментозной общей и местной профилактики лучевых реакций и повреждений здоровых тканей, которая должна осуществляться с самого начала курса радиотерапии и в течение последующих нескольких лет после окончания лучевого лечения.

Использование в России трехмерного конформного облучения, IMRT, IGRT, VMAT, DART, адронной радиотерапии, в связи с недостаточно современным техническим оснащением ДЛТ, доступно только в крупных радиологических и онкологических центрах и некоторых крупных онкологических диспансерах. Однако, в последнее время, в связи с приоритетными национальными медицинскими программами правительства Российской Федерации, наметилась отчетливая тенденция переоснащения медицинских учреждений передовой современной медицинской техникой для предлучевой подготовки, трехмерного дозиметрического планирования и проведения юстированной ДЛТ.

Из наиболее перспективных радиомодифицирующих методик, способствующих расширению радиотерапевтического интервала без повышения СОД, наибольшее распространение в последние годы получила локальная трансректальная электромагнитная микроволновая СВЧ-гипертермия. Термотерапия сама по себе вызывает гибель части опухолевых клеток, а в сочетании с ДЛТ резко усиливает их лучевое поражение. Радиомодифицирующее действие локальной гипертермии связано с нарушением репарации лучевых повреждений ДНК клетки. С радиобиологических позиций, наиболее целесообразно ее использование на этапе локального лучевого воздействия на простату с укрупнением разовой очаговой дозы (РОД), то есть в режиме гипофракционирования или динамического фракционирования. Известно, что для поздно реагирующих опухолей, к которым и относится РПЖ, биологический эффект на единицу дозы возрастает более резко, чем для быстро растущих новообразований и быстро обновляющихся нормальных тканей. Учитывая (согласно линейно-квадратичной модели) небольшое значение коэффициента α/β (~ 1-2 Гр), повышение РОД более 2 Гр за фракцию при аденокарциноме предстательной железы является оправданным и увеличивает частоту и выраженность опухолевой регрессии. Экспериментальные исследования показали, что у медленно растущих опухолей, к которым относится и РПЖ, повышение дозы за фракцию дает большее ингибирование опухолевого роста, чем у быстро растущих новообразований.

Другим направлением улучшения результатов ДЛТ локализованного и местнораспространенного РПЖ является комбинация с ГТ. Сочетание гормонального и лучевого лечения усиливает эффект на первичный очаг и имеющиеся микро- и явные метастазы. Особенно целесообразным представляется применение гормонального лечения в виде конкомитантной и адьювантной терапии у пациентов с неблагоприятными прогностическими факторами (промежуточная и высокая категории риска), а также неоадьювантной циторедуктивной терапии у больных с местнораспространенным опухолевым процессом для улучшения вероятности полной регрессии опухоли. Так, согласно последним клиническим рекомендациям Европейского общества медицинской онкологии (ESMO), больные местнораспространенным РПЖ, получающие ДЛТ, должны получать антиандрогенную терапию агонистами рилизинг-гормона лютеинизирующего гормона до, в процессе и после лучевой терапии, по крайней мере, в течение 6 месяцев.

МАТЕРИАЛЫ КОНФЕРЕНЦИИ

ПЕРСПЕКТИВНЫЕ ВОЗМОЖНОСТИ ПАЛЛИАТИВНОЙ ДИСТАНЦИОННОЙ ЛУЧЕВОЙ ТЕРАПИИ БОЛЬНЫХ ПОЧЕЧНО-КЛЕТОЧНЫМ РАКОМ

Метелев В.В.

ФГУ «Российский научный центр радиологии и хирургических технологий (РНЦРХТ)», Санкт-Петербург, Россия

PERSPECTIVE ABILITY OF PALLIATIVE DISTANT RADIOTHERAPY IN PATIENTS WITH NEPHROCELLULAR CANCER

Metelev V.V.

Federal establishments "Russian Research Center for Radiology and Surgical Technologies. Saint-Petersburg, Russia

The article describes the clinical observation of the 52-years old patient with nephrocellular cancer, showed the effectiveness of distant radiotherapy as a palliative treatment.

Keywords: distant radiotherapy, palliative treatment, nephrocellular cancer

Почечно-клеточный рак (ПКР), как известно, относят к радиорезистентным опухолям. В связи с этим, дистанционная лучевая терапия (ДЛТ) играет небольшую роль в радикальном лечении рака почки. При диссеминации опухолевого процесса основное предпочтение большинством исследователей отдается хирургическим вмешательствам. ДЛТ обычно используется лишь с симптоматической анальгезирующей целью при метастазах гипернефромы, что позволяет уменьшить страдания пациентов и улучшить качество оставшейся жизни. Учитывая поставленную симптоматическую цель на ближайшие 6-12 мес., обычно на область метастазов подводится паллиативная доза излучения в 30-40 Гр. Этот традиционный подход, на наш взгляд, далеко не всегда оправдан, т.к. обычно ничто не мешает радиологу провести облучение в более «радикальной» очаговой дозе. Это особенно важно у относительно молодых и соматически сохранных больных. Демонстрацией перспективных возможностей паллиативной ДЛТ в нетрадиционно большой суммарной очаговой дозе (СОД) у больного диссеминированным ПКР является следующий клинический пример.

Больной Р, 1950 года рождения (52 года), поступил в ФГУ РНЦРХТ 14.04.2003 года с жалобами на общую слабость, периодически возникающую тошноту. Из анамнеза: 20.11.2002г в урологическом отделении Областной больницы г. Калининграда произведена нефрэктомия справа по поводу опухоли правой почки. Гистологическое заключение № 38925-32: Светлоклеточный гипернефроидный рак с выраженным фиброзом стромы. Во время операции были выявлены метастазы в периаортальные и левые надключичные лимфатические узлы. В марте 2003 года направлен в РНЦРХТ, где при обследовании на компьютерных томограммах подтверждена лимфоаденопатия заднего средостения и забрюшинных лимфатических узлов (с максимальными размерами конгломератов лимфоузлов до 7 см). Из увеличенного надключичного лимфатического узла слева была произведена биопсия и выявлены комплексы светлоклеточного рака. Данных за метастазы в печени, легких, костях получено не было.

В стационаре РНЦРХТ с 21.04.2003г. по 09.06.2003г. на фоне химиотерапии 5-фторурацилом (500 мг 1 раз в неделю) проведен паллиативный курс ДЛТ на область ложа правой почки, конгломератов нижних внутригрудных, периаортальных и левых надключичных лимфатических узлов. ДЛТ осуществлялась на линейном ускорителе электронов SL-20 тормозным излучением энергией 6 МэВ в статическом режиме с последовательным сокращением полей облучения (на I этапе – 0°, 90° и 180°, размеры полей 16×31см; на II этапе – 60°, 300° и 210°, размеры полей – 9-10×31см). На ложе правой почки традиционным фракционированием подведена СОД 34Гр, на конгломераты периаортальных и нижних внутригрудных лимфатических узлов – 66Гр. Одновременно проведено облучение области метастазов в левые надклю-

чичные лимфоузлы: на гамма-терапевтическом аппарате РОКУС-М в статическом режиме, через прямое переднее поле размером 11×12см, в РОД 4-5Гр ежедневно подведена физическая СОД 44Гр, что изоэффективно 65-66Гр обычного фракционирования. Лечение перенес относительно удовлетворительно, с положительной непосредственной динамикой со стороны увеличенных лимфатических узлов по данным ультразвукового исследования. При последующем наблюдении был диагностирован полный регресс всех лимфоузлов в зонах облучения. Отсутствие рецидива заболевания подтверждено последними данными компьютерной томографии в 2011г. Больной наблюдается почти 9 лет.

В мае 2005 года обратился к онкологу по месту жительства в Областной онкологический диспансер г. Калининграда по поводу опухолевого образования на коже спинки носа. 14.05.2005г. произведена операция – иссечение образования кожи носа с гистологическим исследованием (без опухолевых элементов). Образование рецидивировало, по поводу чего было произведено еще две операции (26.07.2005г. и 13.09.2005г.). Гистологическое заключение от 23.09.2005г.: Высокодифференцированный плоскоклеточный ороговевающий рак. Рост опухоли по операционному краю. 21.11.2005г. по поводу очередного рецидива произведена четвертая операция в Калининградском онкодиспансере, после чего направлен в РНЦРХТ для послеоперационного курса ДЛТ. В стационаре РНЦРХТ с 01.12.2005г. по 23.12.2005г. проведено послеоперационное облучение области ложа опухоли кожи спинки носа. Курс ДЛТ осуществлялся на линейном ускорителе электронов SL-20 тормозным излучением энергией 6 МэВ. В статическом режиме через два противолежащих поля (90° и 270°) с использованием индивидуального воскового болюса, с последовательным сокращением размеров полей облучения с 4х5см до 3х4см, в РОД 3-4Гр ежедневно на область ложа опухоли кожи спинки носа подведена физическая СОД 52Гр, что изоэффективно 66Гр обычного фракционирования. В настоящее время данных за рецидив новообразования нет.

Таким образом, данный клинический пример почти девятилетнего наблюдения больного диссеминированным ПКР после паллиативной ДЛТ свидетельствует о целесообразности рассмотрения вопроса о возможности использования дистанционной радиотерапии у больных ПКР.

МАТЕРИАЛЫ КОНФЕРЕНЦИИ

ГЕНИТАЛЬНЫЙ ПРОЛАПС И СОСТОЯНИЕ МОЧЕВЫВОДЯЩИХ ПУТЕЙ

Нечипоренко А.Н.[1], Прудко А.Ю.[2], Нечипоренко А.С.[2]

1 - УО «Гродненский государственный медицинский университет»,
2 - УЗ «Гродненская областная клиническая больница»
г. Гродно, Республика Беларусь..

GENITAL PROLAPSED AND URINARY TRACTS CONDITION

Nechiporenko A.N.[1], Prudko A.U.[2], Nechiporenko A.C.[2]

1 - Grodno State Medical University,
2 - Grodno Region Clinical Hospital,
Grodno, Byelorussia

The article describes the study performed in 76 females with genital prolapce. All patients underwent excretory urography (EU) and dynamic magnetic resonance imaging (DMRI) of the pelvic floor. According to the results, EU and DMRI of the pelvic floor allow detailed visual-ization of the urinary system and could be used in preoperative evaluation in patients with uterine and vagina prolapse.

Keywords: excretory urography, dynamic magnetic resonance imaging, genital prolapse

Уточнение состояния мочевой системы у женщин с различными стадиями опущения матки и передней стенки влагалища представляется чрезвычайно важным, поскольку мочевая система в этой ситуации страдает в первую очередь.

Материал и методы

Наблюдали 76 женщин в возрасте 35-80 лет с генитальным пролапсом (ГП): I ст. – 8, II ст. – 19, III ст. – 28, IV ст. – 21. (классификация POP-Q).

Всем женщинам выполнены экскреторная урография (ЭУ), 36 пациенткам - статическая и динамическая магнитно-резонансная томография (МРТ) таза, что позволило оценить как степень опущения мочевого пузыря, так и диагностировать недержание мочи при напряжении (НМпН).

Сделано заключение как о частоте, так и об особенностях изменений в мочевой си-стеме у женщин в зависимости от стадии ГП.

Результаты и обсуждение

I. Анатомическое положение мочевого пузыря и уретры в зависимости от стадии опущения передней стенки влагалища.

По результатам МРТ таза выделили 4 степени опущения мочевого пузыря (цистоцеле).

Опущение мочевого пузыря I степени. На МРТ таза в сагиттальной плоскости нижний контур мочевого пузыря находится между верхним краем и серединой лобкового симфиза.

Опущение мочевого пузыря II степени. На МРТ нижний контур мочевого пузыря находится ниже середины лобкового симфиза, но не опускается ниже лонно-копчиковой линии.

Опущение мочевого пузыря III степени. На МРТ нижний контур мочевого пузыря опускается не более чем на 3 см ниже лонно-копчиковой линии (рис. 1).

Опущение мочевого пузыря IV степени. На МРТ таза нижний контур мочевого пузыря опускается ниже лонно-копчиковой линии больше чем на 3 см.

Точную информацию о положении уретры, степени ее патологической подвижности и состоянии сфинктера уретры у женщин с ГП получили, выполняя динамическую МРТ таза в сагиттальной плоскости при кашле. Удалось зафиксировать и открытие уретры при кашле, что объективно подтверждало наличие у пациентки НМпН (рис. 1).

II. Состояние мочеточников и почек у женщин с опущением мочевого пузыря.

Опущение мочевого пузыря I и II степени не вызывало изменений в верхних мочевыводящих путях у обследованных нами женщин.

При опущении мочевого пузыря III и IV степени отмечается сужение просвета интрамуральных отделов мочеточников, что у ряда пациенток вызывает развитие одно- или двустороннего уретерогидронефроза (рис. 2).

Вывод

Состояние мочевой системы у женщин с

Рис. 1. МРТ таза пациентки с опущением мочевого пузыря III степени и недержанием мочи при напряжении.
Исследование в сагиттальной плоскости на высоте пробы Вальсальвы. Нижний контур мочевого пузыря находится на 2,8 см ниже лонно-копчиковой линии (обозначена прямой). Просвет уретры открыт (показано стрелкой)

Рис. 2. Экскреторная урограмма больной с полным выпадением матки.
Гидронефроз справа. Область устья левого мочеточника находится ниже нижнего края лонного сочленения. Сужение интрамурального отдела левого мочеточника с формированием уретерогидронефроза.

опущением матки и передней стенки влагалища должно уточняться методами ЭУ и МРТ таза, что позволяет при выявлении изменений в системе мочевыделения установить показания для адекватной хирургической коррекции ГП, а при необходимости и реконструкции органов мочевой системы.

МАТЕРИАЛЫ КОНФЕРЕНЦИИ

ДИНАМИЧЕСКАЯ МАГНИТНО-РЕЗОНАНСНАЯ ТОМОГРАФИЯ ТАЗА В ДИАГНОСТИКЕ СТРЕССОВОГО НЕДЕРЖАНИЯ МОЧИ У ЖЕНЩИН

Нечипоренко А.Н.[1], Прудко А.Ю.[2], Нечипоренко А.С.[2]

1 - «Гродненский государственный медицинский университет»,
2 - «Гродненская областная клиническая больница»
г.. Гродно, Республика Беларусь.

DYNAMIC MAGNETIC RESONANCE IMAGING OF THE PELVIS IN STRESS URINARY INCONTINENCE

Nechiporenko A.N.[1], Prudko A.U.[2], Nechiporenko A.C.[2]

1 - Grodno State Medical University,
2 - Grodno Region Clinical Hospital,
Grodno, Byelorussia

The article describes the ability of dynamic magnetic resonance imaging in the evaluation both structural and functional abnormalities of the urinary system. Authors believe that presented method allows objective assessment of the urinary bladder prolapsed degree as well as the stress urinary incontinence.

Keywords: stress urinary incontinence, urinary bladder prolapsed degree, dynamic magnetic resonance imaging

В настоящее время в проблеме стрессового недержания мочи (СНМ) у женщин актуальным остается поиск метода объективного, документирующего подтверждения непроизвольной потери мочи в момент физического напряжения.

Материалы и методы

Возможность визуально оценить состояние мочевого пузыря и уретры в спокойном состоянии и при физической нагрузке (на высоте пробы Вальсальвы и в процессе кашля) дает динамическая магнитно-резонансная томография (МРТ) таза. Нами разработана методика динамической МРТ таза, позволяющая зафиксировать в динамике смещение шейки мочевого пузыря и уретры, а так же открытие уретры, т.е. непроизвольное выделение содержимого мочевого пузыря при физической нагрузке – объективный признак СНМ.

Методика исследования следующая.

Перед выполнением МРТ таза мочевой пузырь заполняется теплым раствором фурацилина в объеме 200 мл, катетер из мочевого пузыря удаляется.

Исследование состоит из двух частей:

1) стандартная (статическая) томография таза в сагиттальной плоскости;

2) динамическая томография таза в сагиттальной плоскости с целью оценки подвижности органов малого таза и регистрации открытия уретры при натуживании (проба Вальсальвы) и в процессе кашля больной.

Статическая томограмма таза выполняется в сагиттальной плоскости в спокойном состоянии пациентки для общей оценки положения и состояния органов и тканей таза (рис. 1).

Целью динамической МРТ таза является получение серии изображений таза и его органов в виде срезов проходящих по средней линии в сагиттальной плоскости. Полученные изображения, выполненные последовательно с одинаковыми координатами, показывают расположение органов малого таза в спокойном состоянии, при натуживании (проба Вальсальвы) и в процессе кашля пациентки (рис. 2).

Во время сканирования в течение 10-15 секунд пациентка получает команду максимально натужиться после глубокого вдоха и затем сильно покашлять.

Изменения в положении органов малого таза фиксируются на серии сканов, что позволяет провести оценку величины максимального опущения органов малого таза при натуживании и при кашле относительно лонно-копчиковой линии в сравнении с положением органов в спокойном состоянии (рис.2).

Кашлевые толчки вызывают опущение мочевого пузыря, его шейки и уретры вниз, а повышающееся при этом внутрипузырное давление у женщин со СНМ вызывает открытие

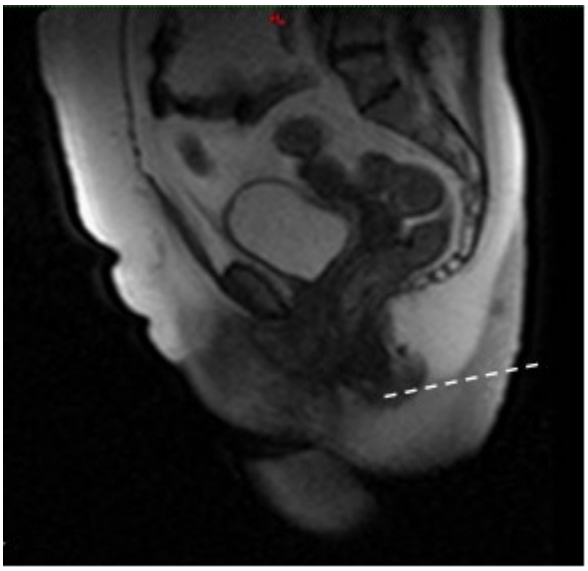

Рис. 1. Статическая МРТ таза в сагиттальной плоскости у больной со СНМ в спокойном состоянии.
Нижний контур мочевого пузыря находится выше лонно-копчиковой линии (обозначена пунктиром). Просвет уретры закрыт.

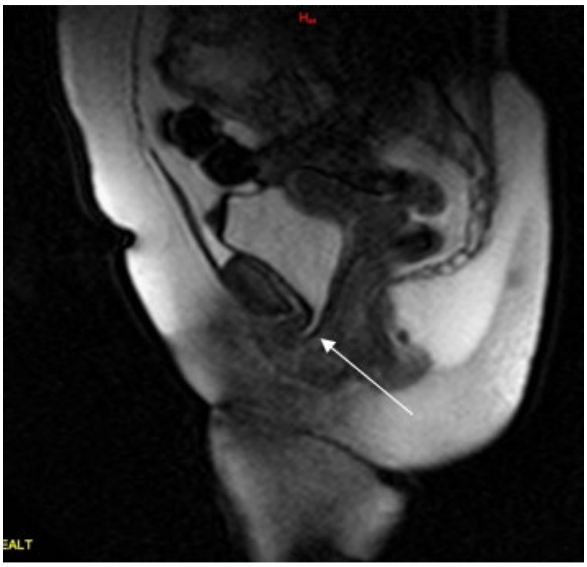

Рис. 2. МРТ таза той же больной.
(Исследование выполнено в процессе кашля). Шейка пузыря опустилась ниже лонно-копчиковой линии, уретра открыта (стрелка) – признак СНМ.

уретры и непроизвольное выделение содержимого мочевого пузыря, что четко фиксируется на динамических томограммах открытием уретры и заполнением ее просвета жидкостью (рис.3). Зафиксированное открытие уретры на томограммах при кашле и закрытие ее просвета после прекращения кашля является объективным признаком СНМ.

Таким образом, динамическая МРТ таза в сагиттальной плоскости по приведенной методике является методом объективной диагностики как степени опущения мочевого пузыря, так и стрессового недержания мочи.

МАТЕРИАЛЫ КОНФЕРЕНЦИИ

РЕНТГЕНОВСКАЯ ОЦЕНКА СТЕПЕНИ ОПУЩЕНИЯ МОЧЕВОГО ПУЗЫРЯ У ЖЕНЩИН С ОПУЩЕНИЕМ ПЕРЕДНЕЙ СТЕНКИ ВЛАГАЛИЩА

Нечипоренко А.Н.[1], Нечипоренко А.С.[2], Шапоров И.Н.[2]

1 - «Гродненский государственный медицинский университет»
2 - «Гродненская областная клиническая больница»
г. Гродно, Республика Беларусь.

ROENTGENOLOGICAL ASSESSMENT IF URINARY BLADDER PROLAPSE DEGREE IN WOMEN WITH ARTE-RIOR VAGINA WALL PROLAPSE

Nechiporenko A.N.[1], Nechiporenko A.C.[2], Shaporov I.N.[2]

1 - Grodno State Medical University,
2 - Grodno Region Clinical Hospital,
Grodno, Byelorussia

The article highlights the stdy performed in 82 females with internal reproductive organs prolapse. According to the results retrograde cystography in patients with genital prolapse allows to estimate the degree of urinary bladder prolapse and define the indication for surgical cistocele correction.

Keywords: urinary bladder prolapse, arterior vagina wall prolapse, conventional roengenology

Объективная оценка степени опущения мочевого пузыря (цистоцеле) у женщин с опущением матки и передней стенки влагалища имеет большое значение как для обоснования показаний к хирургической коррекции цистоцеле (Ц), так и для оценки результатов проведенной хирургической коррекции. Одним из методов объективной оценки степени II является магнитно-резонансная томография. Однако высокая стоимость этого исследования сдерживает широкое применение метода на практике. Альтернативой томографической оценки степени II является ретроградная цистография (РЦ).

Материалы и методы

Наблюдали 82 женщин в возрасте 35-80 лет с опущением внутренних половых органов различной стадии по классификации POP-Q: I

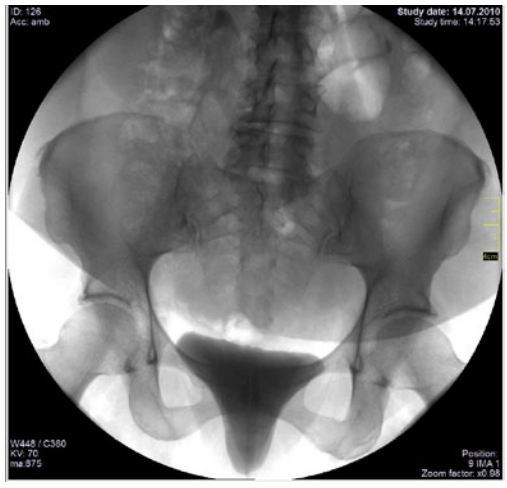

Рис. 1. Ретроградная цистограмма.
Опущение мочевого пузыря (цистоцеле) III степени.

Рис. 2. Ретроградная цистограмма.
Опущение мочевого пузыря (цистоцеле) IV степени.

ст. – 9, II ст. – 20, III ст. – 32, IV ст. – 21. Всем женщинам выполнены РЦ при заполнении мочевого пузыря 200 мл раствора содержащего контрастное вещество (уротраст, верографин) в прямой проекции в спокойном состоянии и на высоте пробы Вальсальвы.

Результаты и обсуждение

Анализ полученных цистограмм позволил нам выделить 4 степени опущения мочевого пузыря (цистоцеле) по отношению к лонному сочленению:

1. Опущение мочевого пузыря (цистоцеле) I степени. На цистограммах нижний контур мочевого пузыря опускается больше чем на 1 см от верхнего края лонного сочленения и может доходить до его середины.

2. Опущение мочевого пузыря (цистоцеле) II степени. Нижний контур мочевого пузыря опускается ниже средины лонного сочленения, но не выходит за его нижнюю границу.

3. Опущение мочевого пузыря (цистоцеле) III степени. На цистограммах нижний контур мочевого пузыря опускается ниже нижнего края лонного сочленения, но не более чем на 3 см (рис.1).

4. Опущение мочевого пузыря (цистоцеле) IV степени. На цистограммах нижний контур мочевого пузыря опускается ниже нижнего края лонного сочленения более чем на 3 см. Мочевой пузырь приобретает форму песочных часов (рис. 2).

РЦ, выполненная после операции, позволяет по положению мочевого пузыря, сравнивая его с положением до операции, объективно оценить анатомический эффект хирургической коррекции опущения передней стенки влагалища и мочевого пузыря.

Цистоцеле I и II степени не требует замещения ослабленной лобково-шеечной фасции

таза, поскольку в большинстве случаев это состояние не сопровождается расстройствами функции мочевого пузыря. В таких случаях показана поведенческая терапия и динамическое наблюдение за женщиной.

Цистоцеле III и IV степени требует замещения несостоятельной лобково-шеечной фасции синтетическим сетчатым протезом по типу Prolift anterior, поскольку в этих случаях, как правило, отмечается нарушение функции мочевого пузыря в виде обструктивного мочеиспускания или недержания мочи.

Вывод

Ретроградная цистография у женщин с ГП позволяет классифицировать опущение мочевого пузыря, обоснованно определить показания для хирургической коррекции цистоцеле и оценить анатомический эффект проведенной операции по восстановлению положения передней стенки влагалища и мочевого пузыря.

РОЛЬ И МЕСТО СИСТЕМНОЙ И ДИСТАНЦИОННОЙ ЛУЧЕВОЙ ТЕРАПИИ В КОМПЛЕКСНОМ ЛЕЧЕНИИ ГОРМОНОРЕЗИСТЕНТНОГО РАКА ПРОСТАТЫ С МЕТАСТАТИСЧЕСКИМ ПОРАЖЕНИЕМ КОСТЕЙ СКЕЛЕТА

Павлов А.Ю., Фомин Д.К., Гафанов Р.А., Фастовец С.В.

ФГУ Российский научный центр рентгенорадиологии Минздравсоцразвития
г. Москва, Россия.

ROLE AND PLACE OF SYSTEMIC AND DISTANT RADIOTHERAPY IN COMBINED TREATMENT OF HORMONE RESISTANT PROSTATE CANCER WITH METASTATIC SKELETAL AFFECTION

Pavlov A.U., Fomin D.K., Gafanov R.A., Fastobets S.V.

Federal establishments "Russian Research Center for Rentgenology" Ministry of Health and Social Development of Russian Federation, Department of urology and reproductive health. Moscow, Russia

The article analyzes the role of different types of radiotherapy in patients with hormone resistant prostate cancer with metastatic skeletal affection. Authors believe that combined treatment using chemotherapy, distant radiotherapy and radiopharmtherapy is very effective, while allows to increase lifetime as well as life quality.

Keywords: distant radiotherapy, systemic radiotherapy, hormone resistant prostate cancer

Неудачи терапии генерализованного рака предстательной железы (РПЖ) во многом обусловлены развитием резистентности опухоли к осуществляемому медикаментозному воздействию. При этом у 20-30% больных РПЖ возникновение гормональной резистентности отмечается уже на первом году лечения. На сегодняшний день одним из наиболее эффективных химиопрепаратов применяемых у больных с метастатическим гормонорезистентным раком предстательной железы (ГР-РПЖ) является доцетаксел в сочетании с преднизолоном.

Материалы и методы

Всего в работу был включен 21 пациент. На первом этапе лечение проводилось по схеме - доцетаксел 75 мг/м2, 1 раз в 21 день + преднизолон 10 мг в день постоянно. Эффективность лекарственного лечения оценивалась после каждых 2 курсов терапии. Обследование включало в себя компьютерную томографию органов грудной клетки, брюшной полости и малого таза и остеосцинтиграфию. Далее исследования повторялись перед каждым курсом химиотерапии, перед началом ДЛТ, введением 89Sr-хлорида.

Если на фоне лечения отмечалась стабилизация, то продолжалось проведение химиотерапии до момента наступления прогрессирования. При лечении доцетакселом частичная регрессия получена у 19%, а стабилизация – 38,1% пациентов.

При ГР-РПЖ важным критерием эффективности химиотерапии является изменение уровня ПСА. У пациентов, получивших комплексную терапию, мы отмечаем достоверное снижение среднего значения ПСА до 129,6 нг/мл. Проводимое лечение привело к снижению уровня ПСА у 12 (57,1%) пациентов, при этом регрессия маркера более чем на 50% отмечена у 6 (28,6%) человек с признаками частичной регрессии и стабилизации. Отмечено изменение среднего значения индекса Карновского с 63,3% до 86,7% после химиотерапии.

При появлении болевого синдрома в костях и прогрессировании заболевания больным проводилась паллиативная дистанционная лучевая терапия РОД 2-6,5 Гр, СОД 26-46 Гр. При проведении которой стабилизация была зарегистрирована у 10 (47,6%) пациентов, прогрессирование – у 11 (52,9%). Средняя продолжительность ремиссии после дистанционной лучевой терапии составила 3,5 месяца.

При последующем прогрессировании больным начинали вводить 89Sr-хлоридом Cl 4,0 мКи за одно введение. Стабилизация получена у 9 (42,9%) больных, прогрессирование – у 12 (57,1%).

После проведения химиотерапии уменьшение или исчезновение болей выявлено у 42,8%, а после дистанционной лучевой терапии – у 33,4% пациентов. Уменьшение дозы ненаркотических анальгетиков отмечено у 3 и 3 больных, соответственно.

Анализ выживаемости

Общая выживаемость пациентов получивших комплексное лечение составила 19,2 месяца, медиана выживаемости – 21 месяц. При получении частичной регрессии заболевания на фоне химиотерапии медиана продолжительности жизни равная 20±2,0 месяца недостоверно выше медианы выживаемости пациентов, у которых была отмечена стабилизация на фоне ХТ – 19,6±2,5 месяцев и прогрессирование заболевания – 18,6±1,5 месяцев.

Также не получено достоверных различий между медианами продолжительности жизни, полученных при стабилизации заболевания на фоне ДЛТ – 20,2±0,7 месяца и при прогрессировании заболевания – 18,5±0,6 месяцев.

Выводы

Таким образом, видно, что проведение комплексного лечения с включением химиотерапии, дистанционной лучевой терапии и радиофармтерапии позволило получить достаточно высокую эффективность, улучшить продолжительность и качество жизни пациентов с диссеминированной формой ГР-РПЖ.

СОВРЕМЕННЫЕ ВОЗМОЖНОСТИ ЛУЧЕВОЙ ДИАГНОСТИКИ ПОРОКОВ РАЗВИТИЯ МОЧЕВЫДЕЛИТЕЛЬНОЙ СИСТЕМЫ У ДЕТЕЙ

Павлов А.Ю., Сабирзянова З.Р., Фомин Д.К., Бачиев С.В., Симонян Г.В.

ФГБУ "Российский научный центр рентгенрадиологии" Минздравсоцразвития РФ, г. Москва, Россия.

MODERN ABILITY OF RADIOLOGIC EVALUATION OF UROGENITAL MALFORMATION IN CHILDREN

Pavlov A.U., Sabirzyanova Z.R., Fomin D.K., Bachiev S.V., Simotyan G.V.

Federal establishments "Russian Research Center for Rentgenology" Ministry of Health and Social Development of Russian Federation, Department of urology and reproductive health,. Moscow, Russia

The article presents an actual diagnostic algorithm with the use of modern radiologic techniques that could be used in children urogenital malformation diagnosis.

Keywords: urogenital malformation, diagnostic protocol

На настоящий момент диагностика урологических заболеваний у детей основана преимущественно на методах ультразвукового исследования и рентгенологических методиках с контрастированием мочевыводящих путей (экскреторная урография, микционная цистоуретрография). Не всегда с целью определения функционального состояния почек и верхних мочевых путей применяются радионуклидные исследования, а место таких методик, как магнитно-резонансная или компьютерная томография с контрастированием верхних мочевых путей у детей не определено – не установлены показания и противопоказания к проведению, возрастной аспект и условия проведения каждой.

В клинике РНЦРР ежегодно проходят диагностическое обследование до 500 детей с пороками развития органов мочевыделительной системы, 15% из которых составляют дети первого года жизни, 25% - дети раннего возраста (до 3 лет). Преобладание среди урологических пациентов детей младшего возраста, имеющих зачастую бессимптомное, неосложненное течение заболевания, требует разработки новых принципов диагностики урологической патологии, основанных на современных малоинвазивных и высокоинформативных методиках.

Дети поступали в клинику в связи с симптомами инфекции мочевыводящих путей, либо направлялись на обследование для уточнения выявленной при УЗИ патологии (дилатация верхних мочевых путей, аномалия положения, количества, строения или взаиморасположения почек).

Ультразвуковое исследование почек и мочевого пузыря традиционно является методом скрининговой диагностики порока мочевыделительной системы и применяется уже в пренатальном или раннем постнатальном периоде. Необходимо лишь помнить о малой ее информативности в первые 3-5 суток после рождения ввиду неустановившегося диуреза новорожденного ребенка.

Первичным этапом специальной диагностики у всех пациентов проводилась статическая нефросцинтиграфия, позволяющая достоверно определить размеры почек, их топику, а также секреторную функцию паренхимы. Применение методики не требует специальной подготовки ребенка, малоинвазивно, несет в себе небольшую лучевую нагрузку (1,2мЗв), не требует седации у маленьких детей, минимально по длительности. Возможно ее проведение у детей с первых недель жизни в амбулаторных условиях. Раннее проведение статической нефросцинтиграфии обусловлено необходимостью оценки инициального (первичного) повреждения почки, а также целесообразно для дальнейшего контроля роста паренхимы, ее склерозирования и «сморщивания». Применение этой методики у детей первых месяцев жизни позволяет в дальнейшем объективно оценить результаты хирургической нефропротекции и ответить на вопрос о динамике роста и функционирования почки после восстановления уродинамики (в процессе лечения) и с ростом ребенка.

Традиционная экскреторная урография проводилась только у детей старше 6 месяцев без выраженного снижения секреторной функ-

ции почек, когда ИИЗ каждой почки составлял не менее 35. В противном случае считаем оценку состояния уродинамики методом экскреторной урографии нецелесообразным и малоинформативным. Проводим с этой целью магнитно-резонансную томографию без контрастирования у детей раннего возраста, либо мультиспиральную компьютерную томографию (МСКТ) с контрастированием, позволяющую получить более точную информацию о состоянии уродинамики и ангиоархитектоники почек у старших детей (12% из обследованных пациентов).

В связи с низкой информативностью результатов традиционной секреторно-экскреторной фазы нефросцинтиграфии в диагностике обструктивных нарушений уродинамики применение традиционной динамической нефросцинтиграфии при первичной диагностике порока было ограничено, поскольку ее проведение целесообразно лишь с точки зрения дифференциации стойкой и преходящей задержки оттока при ортостатической пробе, а также для выявления пузырно-мочеточникового рефлюкса при микционной пробе. Таким образом, динамическая нефросцинтиграфия проводилась с целью дифференциальной диагностики характера нарушения уродинамики лоханки при гидронефротической трансформации, либо для первичной диагностики пузырно-мочеточникового рефлюкса у пациентов старше 3-х лет (у 40% больных).

Микционная цистография, являясь «золотым стандартом» диагностики пузырно-мочеточникового рефлюкса, использовалась только у детей, первичная диагностика ПМР которых методами радионулидной диагностики дала положительные результаты. Помимо динамической нефросцинтиграфии с микционной пробой (непрямая радионуклидная цистография), применяемой у детей старше 3-х лет, была разработана катетеризационная радионуклидная методика прямой цистографии, обладающая преимуществами катетеризационного исследования в сочетании с визуальным динамическим контролем момента наполнения мочевого пузыря и микции, возможность применения которой доказана у детей любого возраста. Такой подход позволил сократить необходимость проведения катетеризации мочевого пузыря в 2 раза, исключив рентгенологическую цистографию у 40% пациентов, при этом в 1,3 раза увеличив эффективность диагностики пузырно-мочеточникового рефлюкса.

Таким образом, при высокой информативности предлагаемый алгоритм позволил отказаться от проведения высокодозных и малоинформативных рентгенологических исследований у части больных, заменив экскреторную урографию ультразвуковым исследованием в сочетании со статической нефросцинтиграфией, с дополнением магнитно-резонансной или компьютерной томографией, а микционную рентгеновскую цистографию радионуклидной.

В целом предлагаемый подход к диагностике пороков развития органов мочевыделительной системы у детей, основанный на современных радионуклидных методах, позволяет оптимизировать алгоритм ведения пациентов с индивидуальным подходом к каждому, выделив группу, требующую применения меньшего количества диагностических процедур с ограничением рентгенологической нагрузки, а также определив показания для проведения сложных рентгеноконтрастных исследований у пациентов любого возраста.

МАТЕРИАЛЫ КОНФЕРЕНЦИИ

УЛЬТРАЗВУКОВЫЕ КРИТЕРИИ ЭФФЕКТИВНОСТИ КОНСЕРВАТИВНОГО ЛЕЧЕНИЯ ДОБРОКАЧЕСТВЕННОЙ ГИПЕРПЛАЗИИ ПРЕДСТАТЕЛЬНОЙ ЖЕЛЕЗЫ (ДГПЖ)

Петричко М.И.[1], Волков А.А.[2], Будник Н.В.[2], Болоцков А.С.[2], Духин А.Р.[2]

1 - ЦКБ №2 им. Н.А.Семашко ОАО РЖД г. Москва, Россия
2 - ДКБ ст. Ростов-Главный ОАО РЖД г. Ростов на Дону, Россия.

CONSERVATIVE TREATMENT BENIGN PROSTATE HYPERPLASIA: ULTRASOUND CRITERIA OF EFFECTIVENESS

Pyerichko M.I.[1], Volkov A.A.[2], Budnik N.V.[2], Bolotskov A.S.[2], Duhin A.R.[2]

1 - N.A. Semashko Central Clinical Hospital №2 OAO "Russian Railways", Moscow, Russia
2 - Road Clinical Hospital on st. Rostov-the-Main OAO "Russian Railways", Rostov on Don, Russia

The article describes the dynamic of transrectal ultrasound parameters in patients with benign prostate hyperplasia during combined conservative therapy. In conclusion authors stress on the importance of the future investigation of the prostate hemodinamics against the background of combined treatment.

Keywords: benign prostate hyperplasia, endorectal ultrasound, prostate hemodinamics

Индивидуальный подбор лечения для больных с ДГПЖ становится возможным благодаря появлению и развитию дополнительных диагностических ультразвуковых допплерографических методик, позволяющих не только диагностировать это заболевание, но и помогать дифференцировать ДГПЖ от рака простаты и хронического простатита (Aarnink R.G. et al., 1998; Roehrborn C.G., 1998).

Целью исследования явилось изучение динамики параметров трансректальное ультразвуковое исследование предстательной железы (ТРУЗИ) простаты у больных СНМП/ДГПЖ, получающих комбинированную консервативную терапию.

Материалы и методы

Группу наблюдения составили 18 пациентов, первоначально обратившихся по поводу СНМП/ДГПЖ. Всем пациентам проводилась консервативная терапия в режиме: дутастерид 0,5мг/сут и тамсулозин 0,4мг/сут в течение 3 месяцев. При контрольном посещении в составе комплексного обследования выполнялось трансректальное ультразвуковое исследование предстательной железы в серошкальном режиме, а также допплерографическая оценка кровотока в системе капсулярных (ПКА) и парауретральных артерий (ПУА). Для получения количественных характеристик артериального кровотока использовался расчет максимальной систолической скорости, уголнезависимого индекса резистентности, характеризующего сосудистое сопротивление. Все исследования выполнялись на ультразвуковой системой Zonare-Ultra полостным датчиком E 9-4Мгц.

Как следует из таблицы, у больных, получающих комбинированную консервативную терапию ДГПЖ в указанных выше режимах, через 3 месяца отмечается достоверное ($p<0,027$) уменьшение объема предстательной железы (по нашим данным на 18%). Достоверно значимых изменений гемодинамики в системе капсулярных и парауретральных артерий не получено. Однако имеется тенденция к увеличению пиковой скорости в парауретральной артерии.

Таким образом, применение консервативной терапии ДГПЖ с использованием дутастерида и тамсулозина приводит к значимому уменьшению объема предстательной железы уже через 3 месяца после начала лечения. Изменения в гемодинамике предстательной железы на фоне лечения нуждаются в дальнейшем изучении.

Таблица №1.

Параметры ТРУЗИ простаты	До лечения	После 3х месячного курса терапии	Коэффициент корреляции *p*
Объем простаты	56,4±11,7	46,9±7,2	**0,027**
кровоток в ПКА справа			
Qmax	12,9±0,87	13,3±0,88	0,49
Qmin	4,3±0,34	3,6±0,25	0,12
RI	0,66±0,01	0,71±0,01	0,47
кровоток в ПКА слева			
Qmax	14,6±0,97	13,9±0,85	0,3
Qmin	4,6±0,4	3,8±0,26	0,06
RI	0,69±0,02	0,71±0,01	0,075
кровоток в ПУА			
Qmax	15,2±1,1	22,47±1,7	0,09
Qmin	5,34±0,3	6,0±0,4	0,15
RI	0,63±0,3	0,72±0,2	0,23

МАТЕРИАЛЫ КОНФЕРЕНЦИИ

ЭХОГРАФИЧЕСКИЕ ПОКАЗАТЕЛИ МОЧЕВЫДЕЛИТЕЛЬНОЙ ФУНКЦИИ ПЛОДА ПРИ ЗАДЕРЖКЕ ВНУТРИУТРОБНОГО РАЗВИТИЯ

Пискунова Л.В., Попков В.М., Чехонацкая М.Л., Бондаренко Н.Ю., Блюмберг Б.И.

ГБОУ ВПО «Саратовский ГМУ им. В.И. Разумовского Минздравсоцразвития РФ», НИИ фундаментальной и клинической уронефрологии, Саратов, Россия

ECHOGRAPHIC SIGNS OF FETAL EXCRETORY FUNCTION CONNECTED TO FETAL GROW RESTRICTION

Piskunova L.V., Popkov V.M., Chehonatskaya M.L., Bondarenko N.U., Blumberg B.I.

GBOU BPO Saratov State Medical University V.I. Razumovsky Ministry of Health and Social Development of Russian Federation, Department of urology and reproductive health, Saratov, Russia

The article highlights the study performed in 273 pregnant women with different types of fetal grow restriction (FGR). According to the results, with the progression of FGR proportional decrease of bladder capacity was observed. FGR type III is characterized by the decries of urine production and miction cycle prolongation.

Keywords: fetal excretory function, fetal grow restriction, prenatal imaging

К синдрому задержки внутриутробного развития плода (ЗВРП) относят замедление его роста и развития, проявляющиеся при рождении недостаточной массой тела и низкими морфологическими показателями зрелости по отношению к его гестационному возрасту. Выделяют I, II и III степень ЗВРП. Первая степень указывает на отставание в развитии плода на 2-3 недели, II – на 3-4 недели и III степень – на 4 недели и более. В большинстве случаев в основе ЗВРП лежит хроническая плацентарная недостаточность, приводящая к различной степени гипоксии плода.

Цель исследования

Изучить особенности мочевыделительной функции плода при задержке его внутриутробного развития.

Материалы и методы

Работа выполнена на кафедре урологии, лучевой диагностики и лучевой терапии Саратовского государственного медицинского университета, НИИ фундаментальной и клинической уронефрологии г. Саратова в период с 2007 по 2011гг. У 273 пациенток изучены особенности течения беременности и показатели мочевыделительной функции плода в сроки гестации 32-40 недель. В основной группе наблюдались 65 беременных с отставанием размеров плода от срока гестации. При этом задержка внутриутробного развития (ЗВРП) I степени была установлена у 24 беременных, ЗВРП II степени – у 23, ЗВРП III степени – у 18. Группу сравнения составили 87 беременных с физиологическим течением беременности и родов и отсутствием патологии со стороны мочевыделительной системы у плода и новорожденного. Ультразвуковое исследование плода проводилось на аппаратах «Voluson 730-pro», «Logic 400-pro» с использованием трансдьюсеров 3,5 и 5,0 МГц по общепринятой методике.

Оценка мочевыделительной функции плода осуществлялась методами антенатальной ультразвуковой цистометрии, урофлоуметрии, динамической пиелоцистометрии при естественном наполнении и опорожнении мочевого пузыря плода и ограничивалось двумя актами мочеиспускания (М.Л. Чехонацкая, 2006; Л.А. Дерюгина, 2008). Исследование заключалось в измерении объёма мочевого пузыря через каждые 3-5 минут по методике, предложенной C. Campbell (1979). Продолжительность исследования составляла 30-60 минут. Для оценки фаз микционного цикла полученные данные были представлены графически. Изучались максимальный и остаточный объем, количество со-

кращений мочевого пузыря, приводящих к изменению его формы или уменьшению объема – опорожнению мочевого пузыря. Рассчитывались скорость продукции, и скорость выведения мочи, частота мочеиспускания.

Результаты исследования

Анализ полученных данных показал, что при задержке развития плода I степени, только в 18,4% случаев максимальный объем мочевого пузыря соответствовал гестационной норме, в 67,3% случаев имел меньший и в 14,3% случаев больший объем, чем в группе сравнения. При задержке развития плода II степени нормальные значения максимального объёма мочевого пузыря выявлены у 14,0% плодов, в 76,6% случаев они были меньше и в 9,4% - больше нормы. Аналогичная тенденция наблюдалась и при задержке развития III степени. В этом случае зарегистрировано только 6,1% нормальных значений максимального объёма, соответствующих гестационной норме, во всех остальных наблюдениях объем мочевого пузыря был в 2 раза меньше, чем в группе сравнения.

Эффективный объём мочеиспускания уменьшался по мере роста плода. Так, если в 32-34 недели беременности эффективный объём мочевого пузыря при ЗВРП I степени равен 87,9%, при ЗВРП II степени – 83,2%, то при ЗВРП III степени снижается до 69,8% и при доношенной беременности составляет 81,7%; 78,3% и 72,5% соответственно.

Прослеживается чёткая зависимость между степенью задержки развития плода и изменениями количества остаточной мочи. При наличии у плода ЗВРП I степени, объём остаточной мочи только в 34,5% соответствовал гестационной норме и у 65,5% плодов объём был выше. При задержке развития плода II степени нормальные значения объёма остаточной мочи определялись у 21,3% плодов; в 78,7% наблюдений они превышали норму. При ЗВРП III степени в аналогичные сроки беременности объём остаточной мочи соответствовал норме лишь в 13,6% наблюдений, во всех остальных случаях превышая норму.

С увеличением степени ЗВРП снижается скорость продукции мочи. Так при задержке развития плода I степени в 61,4% случаев скорость продукции мочи соответствовала гестационной норме, в 43,7% случаев оказывалась ниже и в 4,9% выше нормы. По мере нарастания степени задержки внутриутробного развития частота встречаемости нормальных скоростных характеристик снижалась и при II степени составила 28,6%, а при III степени ЗВРП во всех наблюдениях продукция мочи была ниже гестационной нормы. Так, если при ЗВРП I степени продукция мочи в 32-34 недели беременности составила 0,59±0,19 мл/мин и 35,4±1,8 мл/час, то при ЗВРП II степени была равна 0,46±0,11 мл/мин и 27,6±2,2 мл/час, и при ЗВРП III степени составляла 0,21±0,09 мл/час и 12,6± 0,8 мл/час.

Аналогичная тенденция прослеживалась и в скорости выведения мочи. Так при ЗВРПI степени нормальные показатели скорости выведения мочи зарегистрированы у 70,8% плодов, при III степени только у 28,6% (различия статистически значимы, $p<0,05$).

С увеличением срока беременности и зрелости плода отмечается сокращение частоты мочеиспусканий и увеличение продолжительности микционного цикла. Следует отметить, что у плодов с ЗВРП I и II степени показатель частоты мочеиспусканий в среднем на 30-50% превышал норму. При ЗВРП III степени наблюдалась обратная тенденция. Частота мочеиспусканий уменьшалась, а продолжительность микционного цикла увеличивалась.

Необходимо отметить, что состояние мочевыделительной функции плода определялось не только степенью тяжести, но и формой ЗВРП. Известно, что наиболее неблагоприятной в прогностическом отношении является симметричная форма ЗВРП, которая формируется до 32 недель беременности. Согласно полученным данным максимальный объем мочевого пузыря плода при симметричной форме ЗВРП в 32-34 недели был в три раза, а в 35-37 недель в 2 раза меньше, чем при асимметричной форме. Наиболее существенные изменения касались продукции мочи, которая при симметричной форме ЗВРП снижалась в 32-34 недели до 0,21±0,09 мл/мин, в 35-37 недель - до 0,39±0,12 мл/мин, при асимметричной форме ЗВРП эти показатели были равны 0,44±0,12 мл/мин и 0, 62±0,07мл/мин соответственно. Одновременно со снижением диуреза плода отмечалось урежение частоты мочеиспускания и увеличение продолжительности микционного цикла.

Таким образом, по мере прогрессирования задержки внутриутробного развития плода отмечается пропорциональное снижение резервуарной ёмкости мочевого пузыря, увеличение объема остаточной мочи и частоты мочеиспусканий. Задержка внутриутробного развития плода III степени характеризуется снижением продукции мочи мл/кг/час и увеличением продолжительности микционного цикла относительно гестационной нормы.

МАТЕРИАЛЫ КОНФЕРЕНЦИИ

«ЭФФЕКТИВНОСТЬ МСКТ В ОЦЕНКЕ ЗАБРЮШИННОГО ОПУХОЛЕВОГО ОБРАЗОВАНИЯ»

Попова О.П., Колпинский Г.И., Бурдин С.Н.

МБУЗ «Кемеровский клинический диагностический центр», г. Кемерово, Россия.

MSCT EFFECTIVENESS IN EVALUATION OF RETROPERITONEAL TUMOR LESION

Popova O.P., Kolpinsky G.I., Burdin S.N.

Municipal Budget Health Establishment "Kemerovo clinical diagnostic center", Kemerovo, Russia

The article describes the clinical observation of 76-years old woman with suspected retroperitoneal lesion. Contrast-enhanced MSCT evaluated partially trombosed splenic artery aneurism. Authors suggest that contrast-enhanced MSCT is an affective noninvasive method of differential diagnosis of retroperitoneal lesions.

Keywords: splenic artery aneurism, contrast-enhanced MSCT, retroperitoneal lesion

Аневризма селезеночной артерии (АСА) является редким сосудистым заболеванием с высоким риском возможного разрыва и развития внутрибрюшного кровотечения. Впервые аневризма селезеночной артерии описана в 1770 г. M. Beaussier при аутопсии у больного, умершего от внутреннего кровотечения и была случайной находкой [1].

АСА может быть единичной или множественной, а также сочетаться с аневризмами других сосудов, в том числе венозных. К 1986 г. в литературе было опубликовано около 1200 наблюдений АСА [2], до настоящего времени описано около 3000 случаев данной патологии. По частоте развития АСА находится на 2-м месте после аневризмы аорты и составляет 60% от всех аневризм висцеральных артерий. Примерно в 25% описанных случаев АСА осложнялась разрывом и массивным кровотечением в брюшную полость. В 9% случаев разрыв заканчивался смертью.

Факторами, способствующими развитию АСА, могут быть атеросклеротическое поражение сосудов, эмболия с развитием микотических аневризм, травма, сифилис, туберкулез, врожденная неполноценность сосудистой системы, синдром портальной гипертензии, артериит [3, 4] и др.

Иногда аневризмы образуются на протяжении всей артерии и прорываются в желудок или проток поджелудочной железы (H. Berghaus и соавт., 1967).

Диагностика аневризмы селезеночной артерии весьма трудна. При рентгенологическом исследовании ее обычно принимают за кисту поджелудочной железы или интрамуральную доброкачественную опухоль желудка [4].

Основным методом диагностики АСА является многопроекционная ангиография. До настоящего времени считалось, что такие методы диагностики, как эндоскопическая ультрасонография, компьютерная томография, ультразвуковая допплерография, не позволяют однозначно выявить у пациента АСА, в том числе и при развитии связанных с ней осложнений.

Учитывая низкую частоту встречаемости АСА, трудности ее диагностики, приводим собственное клиническое наблюдение.

Больная Г., 76 лет, в 2004 г после проведения УЗИ органов забрюшинного пространства заподозрено объёмное образование в проекции верхнего полюса левой почки. После проведения спиральной компьютерной томографии выявлено неправильной округлой формы патологическое образование неоднородной структуры (мягкотканое, с хаотично расположенными линейной формы включениями кальция), с четко очерченными контурами и идентифицировано как объёмное образований левого надпочечника и верхнего полюса почки. С 2005 года пациентка находилась на диспансерном учете у эндокринолога и уролога с диагнозом опухолевого образования верхнего полюса левой почки и левого надпочечника (при этом показатели уровня гормонов надпочечников сохранялись в пределах нормы).

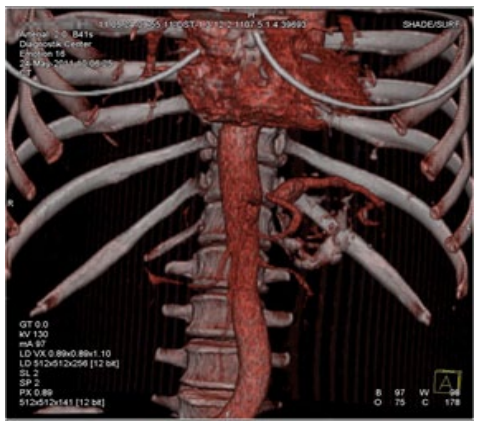

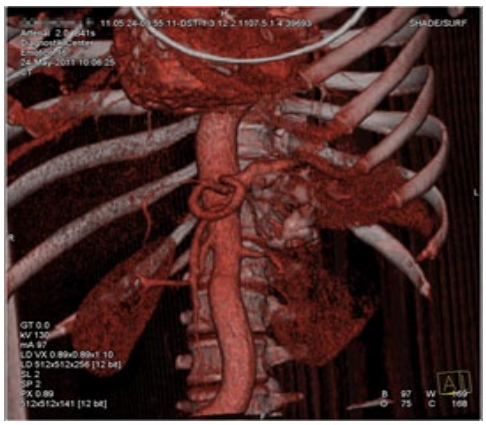

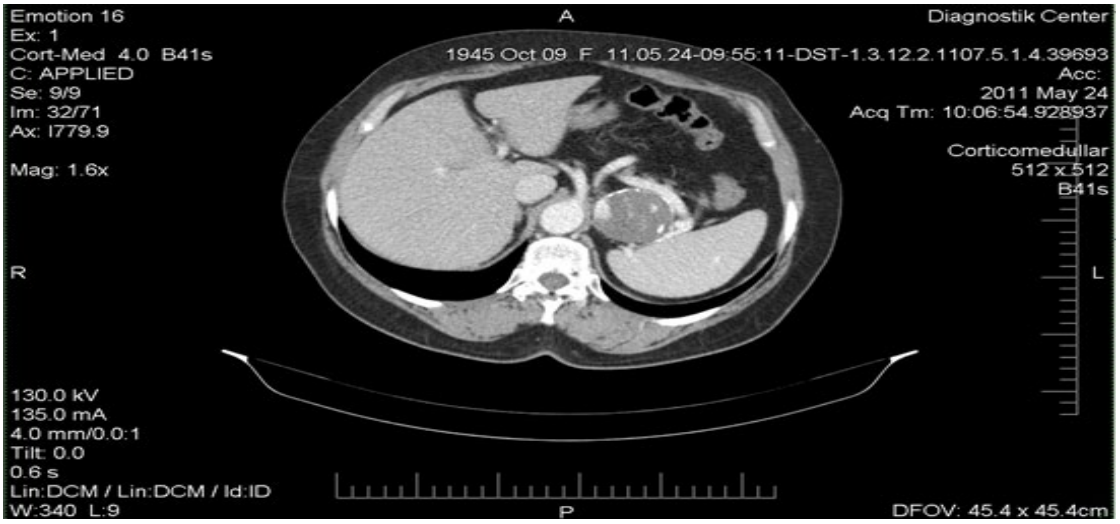

Рис. 1.

24.05.20011г. пациентка обратилась в отдел лучевой диагностики МБУЗ ККДЦ для проведения контрольного динамического наблюдения. Проведено МСКТ органов брюшной полости с болюсным контрастированием: при исследовании в брюшной полости тесно прилежа к медиальной поверхности верхней трети селезенки, определяется объемное мешотчатое образование с четкими контурами, диаметром около 5 см, неоднородной структуры – мягкотканое с хаотично расположенными «слоистыми» обызвествлениями. В артериальную фазу отмечается интенсивное контрастирование селезеночной артерии с локально расширенной на протяжении около 2 см ее частью, расположенной в верхнем полюсе вышеописанного образования. Левый надпочечник расположен типично, оттеснен и деформирован от «давления» образованием.

Выставлено заключение: частично тромбированная мешковидная аневризма селезеночной артерии.

Пациентка проконсультирована ангиохирургом, диагноз подтвержден, рекомендована плановая хирургическая коррекция.

Список литературы:

1. *Кошевой А.П., Бутуханов С.Б., Белоус И.А., Анналы хирургии, 2008., «Аневризма селезеночной артерии»., -N 4.- С.79-81*

2. *Мишин И.В., Морару В.А., Цыбырнэ К.А., Вестник хирургии им.И.И.Грекова, 1998г, «Аневризма селезеночной артерии при циррозах печени и портальной гипертензии» N 6.- С.85-87*

3. *Стенько И. И., Климович В. В., Мелешко. В.Г., «Аневризма селезеночной артерии, осложненная кровотечениемв просвет кишки», 2002г.*

4. *Hoebeke Y., Scotte M., Leblanc I. et al. L'anevrysme de l'artere splenigue: une etioloqie exceptionelle d'hypertension portale seqmentaire. Ann Chir 1993; 47: 6: 557-558.*

5. *Mattar S.G., Lumsden A.B. The management of splenic artery aneurysms: experience with 23 cases. Am J Surg 1995; 169: 6: 580-584.*

МАТЕРИАЛЫ КОНФЕРЕНЦИИ

МЕТОДЫ ЛУЧЕВОЙ ВИЗУАЛИЗАЦИИ В ТОПИЧЕСКОЙ ДИАГНОСТИКЕ ЭРЕКТИЛЬНОЙ ДИСФУНКЦИИ (ЭД)

Сивков А.В., Жуков О.Б.

ФГУ «НИИ Урологии» Минздравсоцразвития РФ,
г. Москва, Россия.

METHODS OF RADIOLOGIC VISUALIZATION IN TOPICAL DIAGNOSIS OF ERECTILE DYSFUNCTION

Sivkov A.V., Zhukov O.B.

Federal Establishment "National Research Institute of Urology" Ministry of Health and Social Development of Russian Federation,
Moscow, Russia

The article describes the study of 51 patients with erectile dysfunction (ED). According to the results the main cause of ED was complex neuro-vascular pathology. Authors believe that neurogenic pathogenetic factors evaluation could have a great influence on the treatment strategy.

Keywords: erectile dysfunction, neuro-vascular pathology, functional MRI

Существует разрыв между реальными знаниями лучевых технологий и интерпретацией полученных результатов для выбора рационального лечения.

Причинами этого являются: многофакторный механизм эрекции, наличие сочетанных форм ЭД, отсутствии «лучевого» стандарта обследования при ЭД и страхового возмещения больному на догоспитальном этапе, попытки коммерческих медицинских учреждений «раскручивать» новые брендовые технологии без достаточного опыта и обратной связи с результатами лечения больных. Специализированные лучевые методы диагностики ЭД касаются: нейрогенных, эндокринных, васкулогенных нарушений эрекции.

Материалы и методы

Обследован 51 больной в возрасте 19-58 лет(43±5,3) с жалобами на нарушение эрекции. Всем выполнен стандартный алгоритм обследования (NIH Consensus). Больным с клинико-анамнестические указаниями на неврологиче-

Таблица №1. Больные с нейрогенными и нейроваскулярными причинами эректильной дисфункции

Нозология	Количество больных	Из них впервые выявленное заболевание	% впервые выявленного заболевания
сахарный диабет	5	2	36
вегетативная дистония	4	3	
болезнь Пейрони	3	2	66
остеохондроз поясничного отдела позвоночника	3	1	33
астено-иппохондрический синдром	3	3	100
последствия закрытой черепно-мозговой травмы	1		0
нейроэндокринный синдром	1	1	100
последствия ОНМК в стволе мозга	1	1	100
Всего:	21	12	66,8%

ское заболевание, неясным генезом ЭД после проведения стандартного обследования, идеопатическими артериовенозными нарушениями

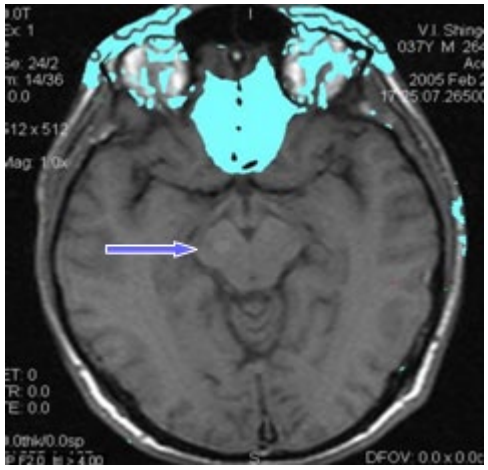

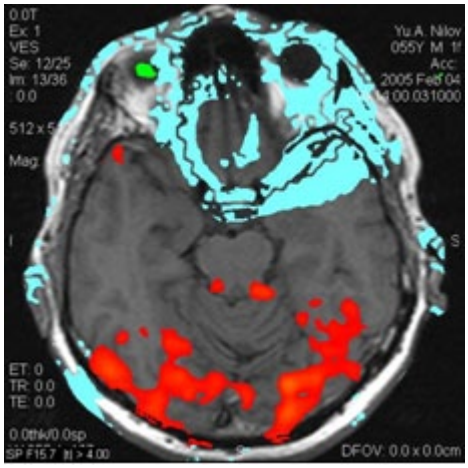

Рис. 1. МРТ и ф-МРТ головного мозга. Т2 взвешенные изображения.
Гипоинтенсивный очаг в правых отделах моста и ингибирующую эрекцию зоны активности в темпороокципитальных областях у больного 36 лет с диагностированной нейроваскулярной ЭД.

гемодинамики полового члена, с нарушениями эякуляции и функции тазовых органов проведено нейрофизиологическое обследование периферической и центральной нервной системы. Нейрофизиологические тесты проводили на аппарате Нейро-МВП (производство «Нейрософт»). Следующим этапом проведена рентгенологическая диагностика: рентгенография поясничнокрестцового отдела позвоночника в двух проекциях, магнитно-резонансная томография пояснично-крестцового отдела позвоночника, ор

ганов малого таза, головного мозга. Для выявления возможных органических повреждений и функциональных нарушений в областях головного мозга, отвечающих за реализацию эрекции, 4 больным была выполнена функциональная магнитно-резонансная томография (ф-МРТ) головного мозга на томографе Siemens Symfony Maestro klass, с напряжением магнитного поля 1,5 тесла.

Результаты

Из 51 больного впервые выявленная нейрогенная ЭД – 5 больных(10%), сочетанная нейроваскулярная этиология заболевания - 37 больных(72%) и 9 больных(18%) - эндокринные причины ЭД.

Из таблицы следует, что в подавляющем большинстве случаев нейровсакулярный компонент нарушения эрекции определяется только при специализированном обследовании и является впервые выявленным. Для иллюстрации приводим данные МРТ и ф-МРТ головного мозга при ВЭС и ИКТ фармокотесте больного с впервые выявленным нарушением мозгового кровообращения по ишемическому типу в области проводящих путей и инфракорткальных центров эрекции.

Заключение

Наиболее частой причиной ЭД является смешанная - нейроваскулярная ЭД. Распознавание нейрогенных патогенетических факторов ЭД может привести к выявлению отягощающих причин заболевания, что влияет на выбор тактики лечения. Диагностический алгоритм необходимо начинать с уточнения периферического компонента нарушений эрекции.

МАТЕРИАЛЫ КОНФЕРЕНЦИИ

ДИНАМИЧЕСКАЯ КОМПЬЮТЕРНАЯ ФАРМАКОКАВЕРНОЗОГРАФИЯ В ДИАГНОСТИКЕ ВЕНООККЛЮЗИВНОЙ ЭРЕКТИЛЬНОЙ ДИСФУНКЦИИ

Сивков А.В., Ефремов Е.А., Жуков О.Б., Щербинин С.Н., Мельник Я.И., Симаков В.В., Ульбашев А.М., Луценко И.В.

ФГУ «НИИ урологии» Минздравсоцразвития РФ
г. Москва, Россия.

DYNAMIC COMPUTED FARMACOCAVERNOSOGRAFIA IN DIAGNOSTICS OF VENOOCCLUSIVE ERECTILE DYSFUNCTION

Sivkov A.V., Efremov E.A., Zhukov O.B., Scherbinin S.N., Melnik Ja. N., Simakov V.V., Uljbashev A.M., Lutsenko I.V.

Federal Establishment "National Research Institute of Urology" Ministry of Health and Social Development of Russian Federation,
Moscow, Russia

The article describes the evaluation of venoocclusive erectile dysfunction using dynamic computed farmacocavernosografia with intracavernose injection of "Visipac". Author suggest that presented method is minimaly invasive and very informative in venoocclusive erectile dysfunction confirmation.

Keywords: farmacocavernosografia, erectile dysfunction, computed tomography

Динамическая компьютерная фармакокавернозография применялась нами для подтверждения диагноза веноокклюзивной эректильной дисфункции. Кроме того, целью данного исследования было определение состояния кавернозных тел и визуализация венозных сосудов, по которым преимущественно происходит сброс крови из кавернозных тел.

Материалы и методы

Группу пациентов составили 88 мужчин с нарушением эрекции, у которых по данным ранее проведенной фармакодопплерографии выявлены признаки венозной недостаточности полового члена. Возраст пациентов колебался от 18 до 56 лет (в среднем 36,2±9,6 года). Исследование выполнялось на мультиспиральном компьютерном томографе «Toshiba Aquilion 64». После интракавернозной инъекции раствора «Каверджект» 10-20 мкг, выполнялась фармакодопплерография сосудов полового члена. При достижении максимального фармакологического ответа интракавернозно вводилось 5 мл контрастного вещества «Визипак 320», разбавленного 15 мл физиологического раствора. Использование данной концентрации позволяет не только оптимально контрастировать кавернозные тела, избегая эффекта «переконтрастирования», но и уменьшить травматизацию эпителия кавернозной ткани высокоосмотическим раствором. Во всех наблюдениях выполнялась 3D-реконструкция полученных изображений.

Результаты

Патологический венозный сброс подтвер-

Таблица №1. Выявленные коллекторы патологического венозного сброса крови из кавернозного бассейна полового члена при ЭД.

Патологические состояния кавернозного бассейна полового члена	Количество пациентов	
	абс.	%
Подвздошные вены малого таза	49	55,7
Эпигастральные вены	16	18,18
Выраженный кавернозный фиброз	12	13,61
Смешанный вариант утечки: подвздошные + эпигастральные венозные бассейны	11	12,51
Всего	88	100

жден у 72 (81,8%) пациентов, патологические шунты между спонгиозными и кавернозными телами полового члена у 26 (29,5%), склерозирование кавернозных тел полового члена у 19 (21,5%), болезнь Пейрони выявлена у одного (1,14%) пациента, патологическое строение кавернозного бассейна полового члена у 13 (14,8%) пациентов. Сочетанные патологические состояния наблюдались у 57 (64,8 %) больных. Наибольшая доля встречающихся патологических состояний кавернозного бассейна– вено зный сброс в подвздошные вены малого таза (55,7%), второй по распространенности - в эпигастральные вены (18,18%) (Таблица 1).

В ходе исследования мы выделяли несколько типов патологического сброса крови из кавернозных тел: дистальный сброс - по системе глубокой дорзальной вены (рис. 1), проксимальный - по глубоким пенильным венам (рис. 2), и смешанный типы (рис. 3, 4).

Выводы

Проведенное исследование продемонстрировало высокую диагностическую ценность динамической фармакокавернозографии, выполненной с помощью компьютерного томографа, при выявлении патологической венозной утечки из кавернозного бассейна и ее преимущество над ультрасонографическими методами. Кроме того, данное исследование позволяет диагностировать не только сам факт наличия патологического венозного сброса, но также и определять количество патологических коммуникантных вен, их уровень и бассейн сброса.

Заключение

Учитывая малую инвазивность и высокую информативность, динамическая компьютерная фармакокавернозография является одним из рациональных методов диагностики веноокклюзивной эректильной дисфункции.

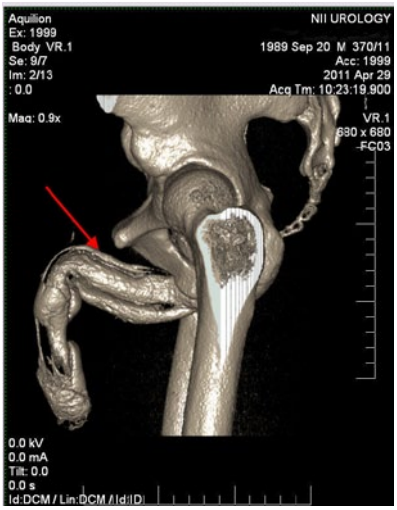

Рис. 1.

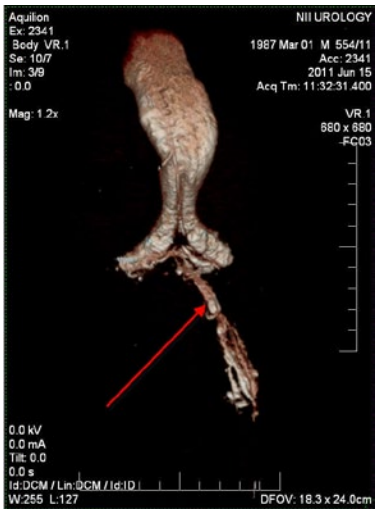

Рис. 2.

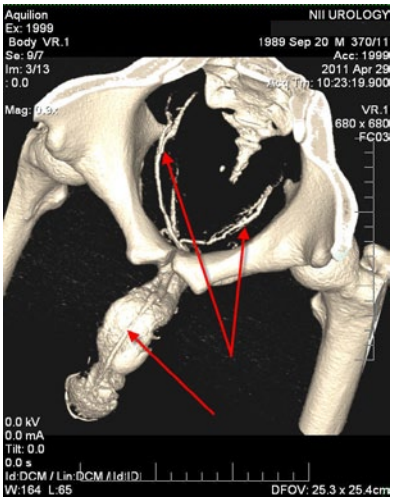

Рис. 3.

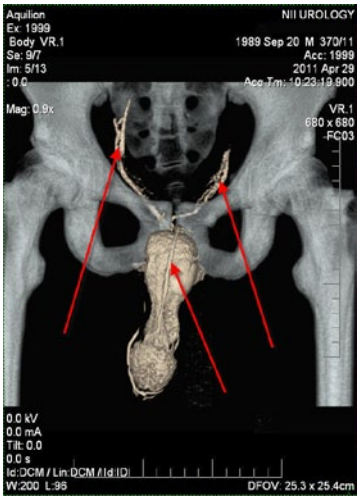

Рис. 4.

МАТЕРИАЛЫ КОНФЕРЕНЦИИ

ДОППЛЕРОМЕТРИЧЕСКИЙ КОНТРОЛЬ ПОЧЕЧНОЙ ГЕМОДИНАМИКИ ПРИ МАЛОИНВАЗИВНЫХ ВМЕШАТЕЛЬСТВАХ У БОЛЬНЫХ МОЧЕКАМЕННОЙ БОЛЕЗНЬЮ

Чехонацкая М.Л., Россоловский А.Н., Скворцова Н.В., Кондратьева О.А., Седова Л.Н., Абрамова А.П.

ГОУ ВПО Саратовский ГМУ им.В.И.Разумовского МЗ СР РФ
НИИ фундаментальной и клинической уронефрологии,
Саратов, Россия.

COLOR DOPPLER ASSESSMENT OF THE RENAL HEMODINAMICS AFTER MINIMALLY INVASIVE SURGERY IN PATIENTS WITH UROLITHIASIS

Chenohatskaya M.L., Rossolovsky A.N., Skvortsova O.A., Sedova L.N., Abramova A.P.

GBOU BPO Saratov State Medical University V.I. Razumovsky Ministry of Health and Social Development of Russian Federation, Department of urology and reproductive health,
National Research Institute of fundamental and clinical nephrology,
Saratov, Russia

The article highlights the renal hemodynamic changes in patients with urolithiasis after minimally invasive surgery. Authors show that minimally invasive surgery render damaging effect on the renal tissue and the degree of damage correlates with reversible changes of renal microcirculation.

Keywords: renal microcirculation, minimally invasive surgery, ultrasound

На современном этапе лечения мочекаменной болезни (МКБ) наиболее динамично развиваются методы малоинвазивных хирургических вмешательств, преимущество которых над открытыми операциями очевидно. Однако применение данных технологий не исключает травматического воздействия на почечную паренхиму, проявляющегося острыми расстройствами микроциркуляции с развитием тубулоинтерстициального повреждения, нефрофиброза и потери части действующей паренхимы. Для определения степени травматизации ткани почки при различных малоинвазивных методиках удаления камня использовалась ультразвуковая оценка состояния почечной гемодинамики с применением цветного допплеровского картирования.

Цель исследования

Выявить особенности изменения гемодинамики почек при МКБ после малоинвазивных вмешательств.

Материал и методы исследования

Обследовано 53 пациента с нефролитиазом, находившихся на лечении в клинике уронефрологии клинической больницы им. С.Р. Миротворцева ГОУ ВПО «Саратовский ГМУ им. В.И. Разумовского Минздравсоцразвития России» в 2009-2011гг. Критериями исключения являлись тяжелая сопутствующая патология, ретенционные изменения, почечная недостаточность, возраст старше 60 лет, морбидное ожирение. УЗ-сканирование выполнялось на аппарате «MEDISON SA 9900 PRIME» с использованием конвексного датчика частотой от 2,5-5МГц в режиме цветного картирования. Допплерометрические показатели регистрировали на уровнях сегментарных, междолевых и дуговых артерий почек с оценкой индекса резистентности (Ri), пульсового индекса (Pi), пиковой систолической (Vps) и конечной диастолической (Ved) скоростей кровотока, а так же систоло-диастолическое отношение(S/D).

В зависимости от вида оперативного вмешательства пациенты были разделены на 4 группы: первую составили пациенты, у которых после однократного сеанса дистанционной ударно-волновой литотрипсии (ДУВЛ) определялось полное освобождение полостной системы почки от конкремента (15 человек); во 2 группу вошли больные, которым потребовалось более 1 сеанса ДУВЛ (13 человек); 3 группа включала пациентов (20 человек) после перкутанной нефролитотрипсии (ПНЛТ); в 4 вошли пациенты с комбинированным использованием ПНЛТ и

ДУВЛ для воздействия на резидуальные конкременты (5 человек), так называемая «сандвич» - терапия.

Почечный кровоток после оперативного вмешательства оценивался на 3, 5, 7, 14 сутки. Восстановление показателей микроциркуляции коррелировало со степенью уменьшения дилатации полостной системы почки, в ряде случаев опережая данный параметр. Наиболее короткие сроки восстановления показателей отмечались в 1 и 3 группах. Анализируя показатели Ri и S/D до- и после операции, отмечено их увеличение на уровне междолевых и дуговых артерий при сохранении прежних значений на уровне сегментарных артерий. Восстановление параметров кровотока во 2 и 4 группах сопоставимо и происходило к 5-7 суткам. При этом наиболее длительный срок восстановления Ri и S/D отмечался у пациентов в 4 группе.

Таким образом, малоинвазивные вмешательства при МКБ оказывают повреждающее воздействие на ткань почки. При этом степень операционной травмы коррелирует с, по-видимому, обратимыми изменениями микроциркуляторного русла почечной паренхимы. Наименьшие посттравматические изменения микроциркуляторного русла выявлены после однократного сеанса ДУВЛ и ПНЛТ. Наибольшие – при комбинированном повторном применении данных методов. Восстановление параметров в наиболее короткие сроки определялось в 1 и 3 группах наблюдения. Проведенное исследование показало, что увеличение показателей Ri и S/D на периферии после минимальной операционной травмы при сохранении их на уровне сегментарных артерий наиболее достоверно указывает на нарушение микроциркуляции.

МАТЕРИАЛЫ КОНФЕРЕНЦИИ

ТРАНСРЕКТАЛЬНАЯ МУЛЬТИФОКАЛЬНАЯ ПУНКЦИОННАЯ БИОПСИЯ В ДИФФЕРЕНЦИАЛЬНОЙ ДИАГНОСТИКЕ ОБРАЗОВАНИЙ МАЛОГО ТАЗА

Строкова Л.А., Раскин Г.А., Комяков Б.К.

ФГУЗ Клиническая больница № 122 им. Л.Г.Соколова ФМБА России, Санкт-Петербург, Россия.

TRANSRECTAL MULTIFOCAL PUNCTURE BIOPSY IN DIFFERENTIAL DIAGNOSIS OF PELVIC FLOOR LESIONS

Strokova L.A., Raskin G.A., Komjakov B.K.

Federal Governmental Health Establishment Clinical hospital №122 L.G. Sokolov Federal Agency for Medical Science and Biology of Russian Federation, Sankt-Petersburg, Russia

The article describes the study which was performed in 24 patients in order to access the ability of transrectal multifocal puncture biopsy in pelvic floor lesions verification. Authors specify that main difficulties were connected to the limited hystologic material and with regard to the results they recommend multistage investigation.

Keywords: transrectal multifocal puncture biopsy, pelvic floor lesions

Широко известно использование трансректальной мультифокальной пункционной биопсии (ТМПБ) в диагностике рака предстательной железы. В ряде случаев в клинической практике возникает необходимость морфологической верификации диагноза образований малого таза, выявленных лучевыми методами обследования.

Материалы и методы

В нашем наблюдении в 24 случаях мы использовали трансректальный доступ и проводили ТМПБ при выявлении объемного образования в малом тазу, в паравезикальном пространстве с вовлечением в патологический процесс стенки мочевого пузыря или тазового отдела мочеточника с целью морфологической верификации. ТМПБ проводили в амбулаторном режиме с использованием механического биопсийного пистолета ProMag, одноразовых гистологических игл ProMag 2.2 18 G. Визуальная поддержка осуществлялась на УЗ-аппарате Toshiba 460 с использованием трансректального датчика с одноразовой направляющей насадкой. Гистологический материал фиксировался в формалине. Полученный материал исследовался с применением гистологических и иммуногистохимических методов. При проведении иммуногистохимического исследования использовали следующую панель антител к антигенам: ЦКР7, ЦКР20, ЦКР-Pan (AE1/AE3) (при возникновении сомнений относительно эпителиальной природы опухоли), эстрогеновые рецепторы (женщины), WT-1 (женщины), ЦКР-HMW, ЦКР18 (при негативной реакции на ЦКР7,20, HMW), ЦКР19, cdx2, виментин, альфа-ингибин, андрогеновые рецепторы, PSA (мужчины), TTF-1.

Результаты и обсуждение

Сложность диагностики образований малого таза определялась нечеткими клиническими проявлениями, невозможностью определить органопринадлежность выявленного образования по результатам лучевого обследования. В 9 (37,5%) случаях больные жалобы не предъявляли, и патологическое образование являлось случайной находкой при проведении профилактического ТР-УЗИ. У 15 (62,5%) больных имелись клинические проявления, которые характеризовались значительным разнообразием. Чувство дискомфорта в нижних отделах живота отмечали 12 (80,0%) больных, тупые, ноющие боли в пояснице - 5 (33,3%) больных, гематурию – 7 (46,7%) больных, субфебрильную температуру - 4 (26,7%) больных, выраженный отек мошонки и правой нижней конечности – 1 (6,7%) больной. У 9 (37,5%) больных был установлен односторонний гидроуретеронефроз, который послужил поводом для ТР-УЗИ органов малого таза. У 14 (58,3%) больных имелись анамнестические указания на перенесенные ранее операции по поводу онкологической патологии (толстый кишечник, гинекологическая сфера).

Во всех наблюдениях при ТР-УЗИ в малом тазу было выявлено неоднородное образование различных размеров, локализовавшееся в непосредственной близости МП и распространявшееся на его стенку и дистальные отделы моче-

точника. Размеры образования в 4 (16,7%) случаях не превышали 30 мм, в 9 (37,5%) наблюдениях размеры были значительными и превышали 70 мм. У 10 (41,7%) больных размеры образования колебались от 30 до 70 мм. Сонографические характеристики выявленных образований отличались значительным разнообразием. В 17 (70,8%) случаях образования имели вид гипоэхогенной неоднородной структуры с четкими и неровными контурами. Гиперэхогенная структура выявленного образования была описана в 6 (25,0%) случаях, но присутствие гипоэхогенных зон в патологической ткани отмечено у всех больных. В 8 (33,3%) наблюдениях в непосредственной близости от выявленного образования были выявлены увеличенные лимфатические узлы. В 9 наблюдениях (37,5%) на стороне выявленного гидроуретеронефроза, определялось образование малого таза, и расширенный мочеточник слепо заканчивался в массиве патологической ткани.

Объем биопсии определялся размерами патологического образования и колебался от 2 до 6 трепан-биоптатов. Забор материала производили с максимальным распределением зон трепан-биопсии в объеме патологического объекта.

При анализе результатов биопсии было установлено, что в 14 (58,3%) случаях имело место образование рецидивного характера с распространением на перивезикальную клетчатку и стенку мочевого пузыря. В 11 (45,8%) случаях рецидивная опухоль была связана с онкопатологией внутренних гинекологических органов, в 3 (12,5%) – с рецидивом рака толстой кишки. В 2 (8,3%) гистологический анализ установил наличие лимфомы. В 6 (25,0%) случаях образование расценено как опухоль терминального отдела мочеточника, в 1 (4,2%) – новообразование семенного пузырька. В 8 (33,3%) случаях при выявлении рецидивной онкологической патологии малого таза гистологический анализ трепан-биоптатов был дополнен иммуногистохимическим исследованием с определением чувствительности к химиопрепатам, что сыграло существенную роль в коррекции таргетной терапии. В одном случае целью биопсии был дифференциальный диагноз между раком МП или метастазом рака предстательной железы. Иммуногистохимическое исследование с использованием антител к следующим антигенам: ЦКР7, ЦКР20, ЦКР-HMW, AR, PSA позволило установить диагноз переходно-клеточного рака мочевого пузыря. При опухолях забрюшинного пространства были выставлены диагнозы: плеоморфная саркома высокой степени злокачественности, плеоморфная липосаркома, низкодифференцированная аденокарцинома, у которой не удалось определить первичный очаг.

Заключение

Основная сложность, которая стояла перед нами при диагностике при помощи биоптатов – это ограниченность гистологического материала. С одной стороны, небольшое количество материала затрудняет гистологическую интерпретацию результата, что требует увеличения количества анализируемых маркеров. С другой стороны, количество срезов (а, следовательно, и анализируемых маркеров), которые могут быть получены с трепан-биоптата, ограничено. Таким образом, рекомендуется использовать многоэтапное исследование, хотя это приведет к его временному удлинению, но позволит наиболее эффективно использовать имеющийся материал.

МАТЕРИАЛЫ КОНФЕРЕНЦИИ

УЛЬТРАЗВУКОВЫЕ ПАРАМЕТРЫ ПРОСТАТИЧЕСКОЙ ГЕМОДИНАМИКИ ПРИ ХРОНИЧЕСКОМ БАКТЕРИАЛЬНОМ ПРОСТАТИТЕ НА ФОНЕ ВОЗРАСТНОГО АНДРОГЕНОДЕФИЦИТА

Тюзиков И.А.[1], Дарбазов Г.Л.[2]

1 - Медицинский Центр диагностики и профилактики,
Ярославль, Россия
2 - ГОУ ВПО «Ярославская государственная медицинская академия»,
Ярославль, Россия

ULTRASOUND PARAMETERS OF PROSTATIC HEMODYNAMICS IN CHRONIC BACTERIAL PROSTATITIS AGAINST THE BACKGROUND OF AGE-RELATED ANDROGEN DEFICIENCY

Tjuzikov I.A.[1], Darbazov G.L.[2]

1 - Medical Center for diagnostics and prophylaxis,
Yaroslavl, Russia
2 - GOU VPO Yaroslavl State Medical Academy,
Yaroslavl, Russia

The purpose of the present study was to evaluate correlation between frequency and intensity of hemodynamic disturbances evaluated with transrectal Color Doppler ultrasonography and testosterone blood level in males with chronic bacterial prostatitis.

Keywords: transrectal ultrasonography, androgen deficiency, bacterial prostatitis

Сложности диагностики и комплексного лечения хронического бактериального простатита (ХБП) общеизвестны [1,2]. Инициация и развитие инфекционно-воспалительного процесса в предстательной железе происходят на фоне местных (конгестия, гиподинамия, интрапростатический рефлюкс мочи и т.д.) и системных факторов [1,2,3]. Если роль местных факторов в патогенезе ХБП достаточно хорошо изучена, то влияние системных гормонально-метаболических факторов (ожирение, метаболический синдром, инсулинорезистентность, андрогенодефицит, дислипидемия) стало изучаться только в последнее десятилетие [3,4,5].

Возрастной андрогенодефицит оказывает доказанное и существенное негативное влияние на качество и продолжительность жизни современного мужчины, и многие стороны его роли в патогенезе урологических заболеваний продолжают активно изучаться [1,4,5]. Высказываются предположения, что дефицит тестостерона у мужчин способен индуцировать практически любые гемодинамические нарушения в предстательной железе (артериально-ишемические, венозно-конгестивные, микроциркуляторные). Роль венозной конгестии и тазово-простатической артериальной ишемии в патогенезе ХБП считается общепризнанной, однако, первичные (триггерные) механизмы этих нарушений изучены недостаточно [2].

Цель исследования

Провести корреляционные взаимосвязи между частотой, характером и тяжестью гемодинамических нарушений простатического кровотока и уровнем тестостерона крови у мужчин с ХБП на основе оценки допплерографических параметров простатического кровообращения.

Материалы и методы исследования

Обследовано 120 мужчин с диагнозом ХБП, подтвержденным клинико-лабораторными методами. Средний возраст больных составил 42,5±8,4 года. Всем выполняли пальцевое исследование простаты, определение уровня общего тестостерона (ОТ) крови, а также ТРУЗИ простаты и трансректальную УЗ-допплерографию (УЗ-ДГ) с цветным картированием на аппарате «Acuson Sequoia 512» (Япония) датчиком 3,5 МГц (для оценки простатического кровотока). На основании данных УЗ-ДГ рассчитывали линейную скорость кровотока (ЛС) в центральной (ЛСЦ) и периферической (ЛСП) зонах простаты, индекс резистентности (ИР) и показатель частоты венозной дисциркуляции (%). Данные обрабатывались с помощью

программы Statistica 6.0. Корреляционный анализ проведен с использованием критерия Пирсона для непрерывных величин (r). Статистически достоверными считались показатели при уровне достоверности p<0,05. Группу контроля составили 20 здоровых мужчин до 30 лет (без ХБП и гормонально-метаболических нарушений).

Результаты и обсуждение

Пациенты старшей возрастной группы (50 лет и старше) имели более длительный анамнез ХБП, чем пациенты 20-40 лет. ЛСЦ прогрессивно уменьшалась с 14,5±0,81 см\с в возрасте 36,1±2,3 лет до 5,82±0,77 см\с в возрасте 48,6±2,6 лет, а у мужчин старше 50 лет она практически равнялась нулю (p<0,05). ЛСП длительное время сохранялась на показателях 20,58±1,36 см\с в возрасте 36,1±2,3 лет и 22,0±3,11 см\с в возрасте 37,8±5,6 лет (p>0,1). Однако, далее ЛС периферического кровотока прогрессивно снижалась до 9,09±0,71 см\с в возрасте 40,6±2,6 лет; до 6,3±0,83 см\с в возрасте 47,8±2,17 лет, а у больных в возрасте старше 50 лет ЛСП равнялась нулю (p<0,05). С увеличением возраста пациента ИР увеличивался с 0,5±0,08 ед. в возрасте 36,1±2,3 лет до 0,83±0,03 ед. в возрасте старше 50 лет (p<0,05). Частота венозной дисциркуляции увеличивалась прямо пропорционально возрасту больных: 16% в возрасте 36,1±2,3 лет; 20% в возрасте 40,6±2,6 лет; 54% в возрасте 47,8±2,17 лет, а у больных старше 50 лет в 56% случаев выявлены признаки нарушения венозного кровотока предстательной железы (p<0,05).

Средние показатели ОТ у мужчин 36,1±2,3 лет и 37,8±5,6 лет составили соответственно 17,6±3,7 нмоль/л и 15,9±2,1 нмоль/л, у мужчин 40,6±2,6 лет ОТ составил 14,9±1,2 нмоль/л, т.е., достоверно не отличались между собой и от показателей контрольной группы, где средний уровень ОТ составил 17,4±3,2 нмоль/л (p>0,1). Однако, у больных в возрасте 48,6±2,6 лет уровень ОТ был в пределах 12,1±1,1 нмоль/л, а в возрасте старше 50 лет - 12,2±1,3 нмоль\л, что достоверно ниже, чем у мужчин до 40,6±2,6 лет (p<0,05). Указанные гормональные нарушения в целом статистически достоверно отличались от уровня ОТ крови в контрольной группе (17,4±3,2 нмоль/л) и характеризовали возрастные нарушения секреции тестостерона.

При проведении корреляционного анализа между частотой нарушений артериальной и венозной регионарной гемодинамики, с одной стороны, и частотой андрогенодефицита, с другой стороны, оказалось, что между этими показателями существует корреляционная зависимость. Так, прогрессивное снижение уровня общего тестостерона крови с возрастом ассоциировалось с более частыми и выраженными нарушения артериальной гемодинамики (r= -0,427).

При анализе частоты и выраженности нарушений кровообращения в простате в зависимости от уровня эндогенного тестостерона в сравниваемой и контрольной группах получена достоверная отрицательная корреляция (r=-0,78), т.е., при более низком уровне тестостерона крови частота и выраженность венозной простатической конгестии и дисциркуляции нарастала. Это позволило сделать вывод, что простатическая венозная конгестия может быть дополнительным признаком возрастного андрогенодефицита у мужчин как с ХБП, так и без него.

Заключение

У мужчин старших возрастных групп ХБП протекает на фоне андрогенодефицита с высокой частотой нарушения простатической регионарной гемодинамики, особенно, ее венозного компонента, выявляемых с помощью трансректальной УЗ-ДГ в 3,5 раза чаще, чем у мужчин молодого и среднего возраста. Механизм флеботропного действия, очевидно, обусловлен как прямым дефицитом тестостерона на сосудистую стенку, так и развивающейся при этом относительной гиперэстрогенемией, негативно влияющей на тонус вен у мужчин. Первичное выявление венозной дисциркуляции в простате при проведении УЗ-ДГ, особенно, у мужчин с низкой сексуальной активностью, как и ее сохранение на фоне мероприятий по нормализации тонуса предстательной железы у мужчин с ХБП является показанием для скрининга на тестостерон.

Выводы

1. Дефицит тестостерона в любом возрасте является фактором нарушения простатической гемодинамики и ассоциируется с дефицитом артериального кровотока и венозной конгестией.

2. Для диагностики нарушений гемодинамики в предстательной железе достаточно проведения трансректальной УЗ-ДГ.

3. Сохранение после стандартного курса терапии хронического простатита клинических симптомов и допплерографических признаков нарушений простатического кровообращения является показанием для определения уровня общего тестостерона крови.

Список литературы:

1. *Коган М.И., Ибишев Х.С., Набока Ю.Л., Брагина Л.Е., Гудима И.А. Этиологическая структура хронического бактериального простатита. / Материалы IV Всеросс.научно-практ.конференции с международным участием «Рациональная фармакотерапия в урологии-2010». Москва, 2010:68-9.*

2. *Практическая андрология / Калинченко С.Ю., Тюзиков И.А. М.: Практическая медицина, 2009. – 400*

3. *Laaksonen D.E., Niskanen L., Punnonen K. et al. Sex hormones, inflammation and the metabolic syndrome: a population-based study. / Eur. J. Endocrinol. 2003; 149: 601–8.*

4. *Stellato R.K., Feldman H.A., Hamdy O. et al. Testosterone, sex hormone-binding globulin, and the development of type 2 diabetes in middle-aged men: prospective results from the Massachusetts male aging study. / Diabetes Care. 2000; 23: 490–4.*

5. *Svartberg J., Jenssen T., Sundsfjord J., Jorde R. The associations of endogenous testosterone and sex hormone-binding globulin with glycosylated hemoglobin levels, in community dwelling men. The Tromsø Study. / Diabetes Metab. 2004; 30: 29–34.*

МАТЕРИАЛЫ КОНФЕРЕНЦИИ

ДИАГНОСТИЧЕСКАЯ ЦЕННОСТЬ УЛЬТРАЗВУКОВЫХ МЕТОДОВ В ВЫЯВЛЕНИИ АСИМПТОМАТИЧЕСКОЙ УРОАНДРОЛОГИЧЕСКОЙ ПАТОЛОГИИ У МУЖЧИН С САХАРНЫМ ДИАБЕТОМ 2 ТИПА

Тюзиков И.А.[1], Дарбазов Г.Л.[2]

1 - Медицинский Центр диагностики и профилактики, Ярославль, Россия
2 - ГОУ ВПО «Ярославская государственная медицинская академия», Ярославль, Россия

DIAGNOSTIC VALUE OF ULTRASOUND IN ASYMPTOMATIC UROANDROLOGICAL PATHOLOGY EVALUATION IN MALES WITH DIABETES MELLITUS TYPE II

Tjuzikov I.A.[1], Darbazov G.L.[2]

1 - Medical Center for diagnostics and prophylaxis, Yaroslavl, Russia
2 - GOU VPO Yaroslavl State Medical Academy, Yaroslavl, Russia

Present article describes the role of ultrasound as a second line diagnostic method in patients with asymptomatic uroandrological pathology in males with diabetes mellitus type II. According to the results authors suggests ultrasound to be more accurate in scrotum pathology while careful digital rectal investigation to be more informative in prostatic abnormalities evaluation

Keywords: prostate ultrasound, diabetes mellitus type II, scrotum pathology

Частота сахарного диабета 2 типа (СД-2) в современной популяции увеличивается в два раза каждые 10-15 лет, что позволяет говорить о нем, как о своеобразной «неинфекционной эпидемии» XXI века [4]. Урологические осложнения СД-2 приводят к нарушению функций почек, мочевого пузыря, характеризуются высокой частотой инфицирования простаты, дефицита тестостерона и половых нарушений [1,3,4]. Это чрезвычайно актуально, поскольку лечение выше указанных проблем при СД-2 типа отличается известными трудностями с нередко неудовлетворительным результатом [3,4]. Раннее выявление бессимптомной патологии половой системы у мужчин с СД-2 имеет важное клинико-прогностическое значение [5,6]. Однако, бессимптомные с урологической точки зрения мужчины с СД-2 обычно не обследуются, и ультразвуковое исследование (УЗИ) органов половой системы у них рутинно не проводится. Поэтому истинная частота асимптоматической патологии половой системы и ее клиническое значение у мужчин с СД-2 остаются до конца не известными [7,8].

Цель исследования

Изучить частоту, характер и клиническое значение асимптоматической уроандрологической патологии при СД-2, выявляемой пальпаторными и ультразвуковыми методами.

Материалы и методы исследования

У 70 мужчин с СД-2 в возрасте 30-78 лет (средний возраст 48,5±8,4 лет) без клинических симптомов урологических заболеваний и стажем диабета 9,2±2,8 лет проведено объективное исследование урологического статуса (анкеты IPSS-QL и CPSI-QL, пальцевое ректальное исследование (ПРИ) простаты, пальпация мошонки) с последующим трансабдоминальным УЗИ простаты (объем, структура, резидуальная моча) и УЗИ органов мошонки. Статистическая обработка материала проводилась по программе Statistica 6.0 (критерий достоверности принят за $p<0,05$).

Результаты и обсуждения

При ПРИ простаты изменения ее структуры и чувствительности выявлены у 36/70 (51,4%) больных, увеличение железы обнаружено у 13/70 (18,6%) больных. При пальпации мошонки у 16/70 (22,8%) больных обнаружены изменения структуры и размеров придатков яичек, а также кистозное их перерождение. Объем яичек ниже 15 см3 (нижняя граница нормы) выявлен у 10/70 (14,3%) больных, что может объяснять наличие у них дефицита тестостерона. На УЗИ структурные изменения в простате выявлены только у 23/70 (32,8%)

больных (против 51,4% при ПРИ железы, p<0,05), увеличение простаты доказано по УЗИ у всех 13 больных с увеличенной простатой. Кистозная болезнь придатков яичек по УЗИ выявлена у 24/70 (34,3%) больных, что свидетельствует о более высокой чувствительности УЗИ в выявлении патологии придатков яичек в сравнении с пальпацией мошонки (98,5% и 54,3% соответственно, p<0,05). У 8/70 (11,4%) больных при УЗИ яичек выявлен тестикулярный микрокальциноз, который некоторые исследователи рассматривают как факультативный предрак яичка [18,20]. Если изменения структуры и размеров предстательной железы доступны пальпации, то чувствительность пальпации в выявлении патологии органов мошонки значительно меньше, чем УЗИ. Более того, никакой пальпацией нельзя диагностировать тестикулярный микрокальциноз, который требует ежегодного УЗ-мониторинга, а по показаниям - исследования крови на тестикулярные онкомаркеры.

Выводы

У 11,4-51,4% бессимптомных мужчин с СД-2 имеется целый спектр латентной уроандрологической патологии с различным клиническим значением. Выполнение УЗИ при данной патологии простаты представляется диагностикой второй линии, которая выполняется после тщательной пальпации органов мошонки урологом-андрологом. Оба метода исследования являются взаимодополняющими. Однако, план ультразвукового обследования должен составляться урологом-андрологом, который ставит конкретные диагностические задачи урорадиологу.

Список литературы:

1. *Андрология. Мужское здоровье и дисфункция репродуктивной системы [Под ред. Э. Нишлаг, Г.М.Бере]. Пер. с англ. М.: Медицинское информационное агенство, 2005- 554 с.*

2. *Болезни предстательной железы [Под ред. Аляева Ю.Г.]. М.: ГЭОТАР-Медиа, 2009, 240 с.*

3. *Клиническая андрология [Под ред. В.-Б. Шилл, Ф. Комхаир, Т. Харгрив]. Пер.с англ. М.:ГЭОТАР-Медиа, 2011 – 800 с.*

4. *Калинченко С.Ю., Тюзиков И.А. Практическая андрология. М.: Практическая медицина, 2009 – 400 с.*

5. *Тюзиков И.А. Патогенетические механизмы инфицирования простаты у мужчин с сахарным диабетом Рациональная фармакотерапия в урологии-2011.//Тезисы V научно-практической конференции с международным. участием. Москва, 2011:150-1.*

6. *Тюзиков И.А. Патология половой системы у мужчин как маркер сахарного диабета. Мужское здоровье. Материалы VI Российского конгресса с международным участием. Москва, 2010: 315-7.*

7. *Тюзиков И.А. Роль профилактических осмотров в выявлении инфекции мочеполовой системы у мужчин с сахарным диабетом. Инфекции мочевых путей у взрослых и детей.//Сборник материалов V Межрегиональной научно-практической конференции. Ярославль, 2010: 43-4.*

8. *Тюзиков И.А. Патология мужских половых органов как маркер сахарного диабета.// Материалы Пленума Российского Общества урологов. Краснодар, 2010: 292.*

МАТЕРИАЛЫ КОНФЕРЕНЦИИ

ТАКТИЧЕСКИЕ ОШИБКИ ЛУЧЕВОЙ ВИЗУАЛИЗАЦИИ В ПРАКТИЧЕСКОЙ АНДРОЛОГИИ: НЕИЗБЕЖНОСТЬ ИЛИ СЛУЧАЙНОСТЬ?

Медицинский Центр диагностики и профилактики,
Ярославль, Россия.

Тюзиков И.А.

TACTICAL MISTAKES IN RADIOLOGIC VISUALIZATION IN PRACTICAL ANDROLOGY: INEVITABILITY OR ACCIDENT?

Medical Center for diagnostics and prophylaxis,
Yaroslavl, Russia

Tjuzikov I.A.

The article describes the most frequent causes for diagnostic mistakes in andrology. Authors mark the importance of the close cooperation between andrologist and uroradiologist in the diagnostic process. The development of educational program for specialists is indispensable to improve the diagnostic ability in andrology.

Keywords: radiological mistakes, andrology, urological radiology

Андрология как самостоятельная междисциплинарная медицинская специальность или субспециальность существует в ряде стран Европы в течение последнего десятилетия. Термин «андрология» стали использовать в качестве названия медицинской субспециальности с 1989 года в Италии, с 1993 года – во Франции, с 1995 года – в Польше, с 2003 года – в Голландии. Отдельно следует отметить особую роль Европейской академии андрологии в привлечении внимания к вопросам андрологии. Андрология как самостоятельная медицинская специальность признана в Индонезии (с 2002 года) и Германии (с 2003 года). Многие специалисты сегодня считают, что наиболее оправданным является развитие андрологии как отдельной дисциплины.

Существует много причин, почему андрология не стала во многих странах независимой медицинской дисциплиной. Одна из них заключается, вероятно, в том, что диагностические и лечебные мероприятия в этой области медицины не достигли еще критической массы, достаточной для формирования независимой специальности. В России, к сожалению, такой медицинской специальности также до сих пор нет. Это является следствием отсутствия единого взгляда на патогенез андрологических заболеваний со стороны специалистов различного профиля, так или иначе вовлеченных в процесс диагностики и лечения данной патологии у мужчин. С другой стороны, это является основной причиной диагностических и тактических ошибок в практической андрологии сегодняшнего дня в России.

Цель исследования

Провести анализ частоты, обоснованности назначения и диагностических ошибок при проведении лучевой диагностики андрологических заболеваний на примере анализа повторных визитов пациентов, направленных практикующими урологами, не имеющими базовых знаний по андрологии, на консультацию и углубленное обследование к специалисту-андрологу, имеющему теоретический и практический опыт работы с данной категорией пациентов.

Материалы и методы исследования

Проведен анализ поставленных урологами диагнозов, основанных на использовании физикальных и лучевых методов исследования мочеполовой системы, у 70 мужчин, обратившихся на специализированный прием уролога-андролога. У 40 больных имелся диагноз «хронический простатит», 15 больным был выставлен диагноз «варикоцеле слева», 25 больных обследовались по причине бесплодного брака.

Результаты и их обсуждение

Среди наиболее популярных лучевых методов диагностики в рутинной урологической практике оказалось УЗИ. Его применили для постановки диагноза у 65/70 (92,9%) мужчин. При этом обращало на себя внимание несколько парадоксальных моментов. Во-первых, во время беседы с пациентами оказалось, что при постановке им урологом диагноза «хронический простатит» (40 больных) только 14/40 (35%) больных были осмотрены урологом, в том числе, путем проведения им пальцевого ректального исследования простаты, прежде чем пациент направлялся на УЗИ. В остальных 65% случаев диагноз «хронический простатит» был поставлен урологом только на основании данных УЗИ, без предварительного осмотра больного! Этот вопиющий факт свидетельствует только о том, что подавляющее большинство урологов не знают критериев постановки диагноза «хронический простатит». Согласно имеющейся концепции, простатит – клинико-лабораторный диагноз, а проведение УЗИ относится при данном заболевании к диагностическим процедурам второй линии. Мы полностью разделяем мнение Аляева Ю.Г. и Винарова А.З. (2009), что хронический простатит не имеет ни одного патогомоничного клинического симптома, а тем более какого-то ультразвукового критерия. Более того, единственным достоверным методом диагностики воспаления простаты остается морфологический, который, естественно, не может быть рутинным методом.

Во-вторых, среди 40 заключений врачей ультразвуковой диагностики, выданных больным с впоследствии поставленным урологом диагнозом «хронический простатит», в 32/40 (80%) случаях этот диагноз уже фигурировал в заключении УЗИ! Уже сколько можно твердить миру, что врач лучевой диагностики не должен писать готовые клинические диагнозы! Тем не менее, эта порочная практика имеет место в практической медицине.

В-третьих, при анализе постановки диагноза «варикоцеле» оказалось, что каждый шестой врач лучевой визуализации не знает протокола исследования при данной патологии: осмотр на аппарате проводился только в положении лежа и без провокационной пробы Вальсальвы. При направлении больного на операцию ни в одном случае не было проведено исследования характера венозного рефлюкса (рено-тестикулярный, тестикуло-илеакальный или смешанный), что коренным образом влияет на вид предлагаемого оперативного вмешательства.

В-четвертых, при обследовании мужчин с бесплодием ошибок тактического плана, связанных с лучевой диагностикой, оказалось больше всего. У этой категории больных практически не используется (по непонятной причине) трансректальное УЗИ простаты и семенных пузырьков как наиболее информативный вариант исследования указанных органов, патология которых сопровождается парвисемией и нарушением проходимости семявыносящих путей. Объем яичек 88% врачей лучевой диагностики определять не умеют!!! Иначе, как объяснить тот факт, что у 22/25 больных с бесплодием в описании УЗИ имеется только два размера яичек, по которым андрологу никак не рассчитать их полный объем по формуле эллипса. И практически никто из лучевых диагностов не описывал ультразвуковой размер яичек в своем заключении.

Заключение

В условиях профессиональной конкуренции тактические диагностические ошибки могут очень дорого стоить любому врачу – и клиницисту, и урорадиологу. Пациенты сегодня достаточно начитанные и общение с ними нередко представляет собой научный поединок. Ляпсусы диагностики, описанные в данной статье, к сожалению, имеют место быть в практической андрологии. Обидно, что нередко андрологами называют себя врачи, не имеющие ни малейшего представления о сути изучаемой проблемы. Отсюда дискредитация действительно образованных андрологов, которым нередко приходится исправлять ошибки «псевдо-андрологов».

Выводы

Взаимодействие андролога и урорадиолога в процессе диагностики данной группы заболеваний является требованием жизни. Однако, как первый, так и второй должны четко отдавать себе отчет в том, чем и как нужно заниматься в рамках данной науки. Для профилактики тактических ошибок в практической андрологической диагностике нужна система подготовки кадров специалистов, в рамках которой изучаются особенности радиологического обследования андрологического больного (для будущих урорадиологов), а также даются основы лучевой диагностики (для будущих андрологов). Только так можно избежать ошибок, порой нелепых, но негативно сказывающихся на качестве оказания пациентам специализированной медицинской помощи.

МАТЕРИАЛЫ КОНФЕРЕНЦИИ

ЧТО ЖДЕТ АНДРОЛОГ ОТ УРОРАДИОЛОГА?

Тюзиков И.А.[1], Буйлов В.М.[2]

1 - Медицинский Центр диагностики и профилактики
Ярославль, Россия
2 - НУЗ Дорожная клиническая больница на ст. Ярославль ОАО «РЖД»
Ярославль, Россия

WHAT EXPECT ANDROLOGIST FROM RADIOLOGIST?

Tjuzikov I.A.[1], Builov V.M.[2]

1 - Medical Center for diagnostics and prophylaxis,
Yaroslavl, Russia
2 - Non-governmental healthcare institution "Road clinical hospital at the st. Yaroslavl
OJSC "Russian Railways",
Yaroslavl, Russia

The article highlights the most important principles that help in interaction between andrologist and radiologist during the patient investigation.

Keywords: andrology, urological radiology

Открытие в 1895 году В.К. Рентгеном Х-лучей, впоследствии получивших его имя, явилось революционным достижением в медицине, позволившим уже через год Guyon and Macintyre получить первое в истории изображение конкремента почки. В 1906 году Voelcker and Lichtenberg выполнили первую в мире ретроградную пиелографию. Благодаря синтезу соединения йода с пиридиновым кольцом (selektan-neutral) Binz and Rath (1928) уже год спустя Lichtuitz, используя его для холецистографии, неожиданно получил вместо изображения желчных путей картину почечных лоханок и чашек. Так родилась экскреторная урография, которая в этом же 1929 году благодаря синтезу уроселектана-А (Swick, Binz, Rath, 1928) была успешно внедрена в клиниках урологии A.Lichtenberg и С.П. Федорова. Нельзя не согласиться с мнением Braasch и Emmett (1951), что «…экскреторная урография совершила революцию в диагностике урологических заболеваний». Рентгенологические методы лучевой визуализации в урологии до 80-х годов прошлого века являлись основными. Но с середины 80-х годов XX века началась эра ультразвука в медицине, а сегодня такие исследования, как компьютерная томография (КТ), магнитно-резонансная томография (МРТ), мультиспиральная КТ (МСКТ) и ультразвуковая допплерография (УЗ-ДГ) являются рутинными и доступными. Прогресс методов медицинской визуализации сегодня происходит в условиях успешного развития такой междисциплинарной науки, как андрология – науки о репродуктивном и сексуальном здоровье мужчины [1,2].

Согласно Положению Европейской Андрологической Академии (1992), андрология – отрасль науки и медицины, предмет которой – мужские половые функции в физиологических и патологических условиях. Центральные проблемы современной андрологии: мужское бесплодие и контрацепция, эректильная дисфункция, мужской гипогонадизм [1].

Лучевая диагностика в современной андрологии - типичный пример интеграции различных медицинских дисциплин, каждая из которых имеет свои специфические методы исследования со своими показаниями и различной диагностической ценностью. Методами лучевой диагностики первого этапа становятся такие, как ультразвуковое исследование (УЗИ), трансректальное УЗИ (ТРУЗИ), УЗ-ДГ, практически вытеснившие рентгенологические методы визуализации [3,4]. Это понятно: в андрологии проблема радиационной безопасности чрезвычайно актуальна, поскольку речь идет о диагностике патологии половой и репродуктивной систем, высокочувствительных к радиационному воздействию [2,3,4]. Новейшими перспективными методами лучевой визуализации представляются ультразвуковая томография (соно-КТ), позитронно-эмиссионная томография

(ПЭТ), мультипланарные построения и 3D-изображения, 3D-эхография, эндолюминальное УЗИ, эхография с регистрацией тканевой гармоники, эластография. Их применение в основном ограничено пока сферой онкоурологии, однако, не исключается их адаптация и для андрологического обследования.

«Что ждет андролог от урорадиолога?» – очень сложный и актуальный практический вопрос современной визуализации в андрологии. Революция в лучевой диагностике заболеваний мочеполовой системы предъявляет высокие профессиональные требования к урорадиологу, работающему в области андрологии, равно, как и к андрологу, который должен знать основы лучевой диагностики. Взаимодействие врачей данных специальностей в ходе обследования андрологического больного является залогом правильной диагностики и должно быть основано на ряде фундаментальных принципов.

• **Принцип коллегиальности и предпочтительности в выборе метода и протокола лучевой диагностики**: после клинико-физикального этапа обследования андролог выставляет предварительный диагноз и составляет план дополнительной диагностики, в том числе, лучевой, в зависимости от того, какие элементы предварительного диагноза требуют своей наибольшей детализации и подтверждения. Урорадиолог, зная диагностические возможности каждого метода, рекомендует предпочтительные в данной клинической ситуации методы визуализации или определенные фазы этих методов исследования.

• **Принцип преемственности и сотрудничества андролога и урорадиолога в ходе лучевого обследования**. Андролог интересуется ходом обследования, присутствует при нем, может уточнять в ходе его проведения свои клинические мысли или ставить новые диагностические задачи в зависимости от диагностических находок. Урорадиолог проводит выбранное исследование по протоколу, согласованному с андрологом. Иногда совместное участие урорадиолога и андролога в обследовании просто необходимо (например, исследование пенильного кровотока при УЗ-ДГ с интракавернозной фармаконагрузкой).

• **Принцип минимальной агрессии при максимальности информативности исследования**. Андролог должен четко представлять диагностические возможности основных лучевых методов и степень их радиационной безопасности. Урорадиолог может подсказать способы уменьшения лучевой нагрузки на пациента. Поэтому необходимо постоянное профессиональное самообразование урорадиолога в связи с постоянным появлением новых методов лучевой диагностики или их модификаций.

• **Принцип четкого разграничения диагностических полномочий андролога-клинициста и урорадиолога-неклинициста после проведения обследования.** По результатам обследования урорадиолог дает описательное заключение о структуре и функции изучаемого органа, избегая постановки категоричных клинических диагнозов. Урорадиолог может иметь свое видение выявленных проблем, но их можно оформить только как дополнение к описательному заключению в виде личного мнения, но не диагноза. Только андролог по результатам клинических, физикальных, лабораторных и лучевых методов выставляет клинический диагноз и назначает лечение.

Таким образом, в результате профессиональных взаимодействий, мы выходим на основополагающий принцип - принцип оптимизации протоколов лучевой диагностики в практической андрологии.

• **Принцип оптимизации протоколов лучевой диагностики андрологических заболеваний** - это такое сочетание клинических, лабораторных и лучевых методик, которое является диагностически достаточным и объективным, а также экономически обоснованным и безопасным для сексуального и репродуктивного здоровья мужчины.

Иными словами, необходимо отказываться от исследований ради исследований, но при необходимости этот протокол может расширяться или сужаться в каждом конкретном случае.

Разработка таких протоколов требуется сегодня для основных андрологических заболеваний в рамках всей страны. Революционный прогресс лучевой диагностики при заболеваниях мочеполовой системы позволяет сегодня решать практически любую диагностическую, а в ряде случаев, лечебную задачи. Оптимальное использование лучевой диагностики в уроандрологии возможно только на основе комплексного, диагностически достаточного, безопасного и индивидуального подхода к каждому пациенту. Необходимость взаимодействия и сотрудничества андролога и урорадиолога в данном случае никакому сомнению не подлежит.

Список литературы:

1. *Андрология. Мужское здоровье и дисфункция репродуктивной системы [Под ред. Э. Нишлаг, Г.М.Бере]. Пер. с англ. М.: Медицинское информационное агенство, 2005- 554 с.*

2. *Калинченко С.Ю., Тюзиков И.А. Практическая андрология. М.: Практическая медицина, 2009 - 400*

3. *Клиническая андрология [Под ред. В.-Б. Шилл, Ф. Комхаир, Т. Харгрив]. Пер.с англ. М.:ГЭОТАР-Медиа, 2011 – 800 с.*

4. *Урология. Национальное руководство. [Под ред. Н.А. Лопаткина]. М.: ГЭОТАР-Медиа, 2009 - 1024 с.*

МАТЕРИАЛЫ КОНФЕРЕНЦИИ

ИНФОРМАТИВНОСТЬ СОВРЕМЕННЫХ ЛУЧЕВЫХ МЕТОДОВ ДИАГНОСТИКИ РАКА ПРЕДСТАТЕЛЬНОЙ ЖЕЛЕЗЫ

Хмара Т.Г., Попков В.М., Чехонацкая М.Л., Приезжева В.Н., Илясова Е.Б., Понукалин А.Н., Блюмберг Б.И., Кондратьева О.А., Кочанов С.В., Никольский Ю.Е.

НИИ фундаментальной и клинической уронефрологии, отдел лучевой диагностики, ГБОУ ВПО «Саратовский ГМУ им. В.И. Разумовского Минздравсоцразвития РФ», Кафедра лучевой диагностики и лучевой терапии
Саратов, Россия

SELF-DESCRIPTIVENESS OF MODERN RADIOLOGIC METHODS IN PROSTATIC CANCER DIAGNOSTICS

Hmara T.G., Popkov B.M., Chehonatskaya M.L., Priezgeva V.N., Iljasova E.B., Ponukalin A.N., Bljumberg B.I., Kondratjeva O.A., Kochanov S.V., Nikolsky U.E.

National Research Institute of fundamental and clinical nephrology, Department of radiology, GBOU VPO "Saratov State Medical University V.I. Razumovsky Ministry of Health and Social Development of Russian Federation",
Saratov, Russia.

The article describes the study which was performed in 217 patients with suspected prostatic cancer in order to access diagnostic ability of transrectal ultrasound and magnetic resonance imaging in prostatic cancer evaluation. According to the results transrectal ultrasound with US angiography is more accurate in primary tumor evaluation with sensitivity of 84,1% and specificity of 70%. Magnetic resonance imaging shows better assessment of tumor dissemination with sensitivity of 86% and specificity of 77,3%.

Keywords: prostatic cancer, transrectal ultrasound, magnetic resonance imaging.

Цель работы: определение информативности трансректального ультразвукового исследования (ТРУЗИ) и магнитно-резонансной томографии (МРТ) в диагностике рака предстательной железы (РПЖ).

Материалы и методы

Были обследованы 217 пациентов с подозрением на РПЖ. В зависимости от результатов гистологического исследования они были разделены на две группы. Основную группу составили 157 (72,4%) пациентов с морфологически верифицированным раком. В группу сравнения вошли 60 (27,6%) больных с аденомой предстательной железы (АПЖ). По стадиям заболевания пациенты основной группы были распределены следующим образом: Т1-стадия диагностирована у 16 (10,2%) больных; Т2 – у 30 (19,1%); Т3-стадия РПЖ – у 98 (62,5 %); Т4-стадия – у 13 (8,2%).

Трансабдоминальное и трансректальное ультразвуковые исследования выполнялись на аппарате SA 9900 Medison трансабдоминальным датчиком с частотой 3,5-5,0 МГц, трансректальным датчиком – 7,5 МГц по общепринятой методике. Магнитно-резонансная томография органов малого таза проводилась на аппарате Siemens Expert с напряженностью магнитного поля 1,0 Тл и Philips Achieva 1,5 Тл с использованием катушки для тела «Body-array». В 53 (24,4%) случаях применялась методика МРТ с динамическим контрастированием (МРТ ДК).

Результаты

В ходе проведенного ТРУЗИ гипоэхогенные элементы выявлены у 16 (10,2%) пациентов с РПЖ и у 3 (5%) – с аденомой простаты; изоэхогенные – у 44 (28%) и 3 (5%) соответственно. Гиперэхогенная структура определялась у 15(9,5%) больных с РПЖ и у 8(13,3%) - с АПЖ. Очаговые образования смешанной эхогенности – в 67 (42,7%) и 24 (40%) случаях соответственно.

При ТРУЗИ с УЗ-ангиографией дезинтеграция, деформация сосудистого рисунка при РПЖ отмечались в 116 (73,9%) наблюдениях; в 23 (14,6%) случаях констатирована сохранность сосудистой сети. При аденоме простаты аналогичные изменения были выявлены у 11 (18,3%) и 24 (40%) больных соответственно. У пациентов с раком предстательной железы венозный стаз в парапростатической зоне отмечен в 13 (8,3%) наблюдениях; венозный стаз по периферии узловых элементов – в 5 (3,2%). При аденоме простаты соответственно у 18 (30%) и 7 (11,7%) пациентов. При РПЖ патологические очаги были гиперваскулярны в 55 (35%) наблюдениях. У 4 (2,5%) больных отмечено сочетание гиперваскуляризации патологических образований с венозным стазом по периферии; отдельно венозный стаз по периферии опухолево-

го элемента наблюдался у 35 (22,3%) пациентов основной группы; аваскулярные узловые образования выявлены у 63 (40,1%) больных. В группе сравнения гиперваскуляризация узловых образований установлена у 6 (10%) больных. Венозный стаз по периферии патологических образований отмечен в 21 (35%) наблюдении, в то время как сочетание гиперваскуляризации узловых образований с венозным стазом по периферии не наблюдалось ни у одного пациента.

Анализ данных МР-томограмм органов малого таза показал, что основными симптомами, свидетельствующими об опухолевом поражении предстательной железы, явились гипоинтенсивные зоны в периферических отделах простаты, преимущественно без чётких контуров на Т2-взвешенных изображениях. Данные признаки выявлены у 58 (75,3%) пациентов с РПЖ и у 6 (20,7%) больных в группе сравнения. Гиперинтенсивные зоны, преимущественно в центральных отделах предстательной железы, определялись в 19 (24,7%) случаях при РПЖ и в 23 (79,3%) наблюдениях при АПЖ. Увеличение лимфатических узлов отмечено у 32 больных. При РПЖ – у 28 (36,4%) пациентов и при доброкачественной гиперплазии – у 4(13,8%).

Проведенный сравнительный анализ возможностей ТРУЗИ с УЗ-ангиографией и МРТ в диагностике РПЖ показал, что такие признаки, как объём предстательной железы, симметричность долей, состояние капсулы простаты при ТРУЗИ и МРТ не имеют статистически значимых различий (p >0,05). Наличие патологических образований, характерных для РПЖ, чаще выявляется при ультразвуковом исследовании с ультразвуковой ангиографией (84,4%); при МРТ данный признак отмечен в 75,3% наблюдений. В то же время увеличение регионарных лимфатических узлов, прорастание в соседние органы более точно диагностируются при МРТ (60,8%), при УЗИ – у 15,2%. Диагностика отдаленных метастазов при ТРУЗИ невозможна, в то время как при МРТ позволяет дифференцировать отдаленные метастазы (например, в кости таза, в позвоночный столб).

При МРТ ДК в основной группе в 24 (97,3%) случаях отмечалось выраженное увеличение скорости и интенсивности накопления контраста в зонах измененного магнитно-резонансного сигнала, с отставанием контрастирования неизмененных участков. При подозрении на прорастание опухоли в соседние органы и ткани оценивалась степень накопления контрастного вещества в подозрительных участках с последующим построением графика накопления. В 9 (11,7%) наблюдениях было выявлено распространение патологического процесса на перипростатическую клетчатку, в 15 (19,5%) – в семенные пузырьки, у 12 (15,6%) пациентов – на стенку мочевого пузыря, у 4 (5,2%) больных – в прямую кишку. Во всех наблюдениях отмечено быстрое интенсивное накопление контрастного препарата в первые минуты, с последующим быстрым вымыванием. У 15 (93,7%) пациентов с АПЖ отмечалось длительное постепенное накопление контрастного вещества, что характерно для доброкачественного процесса. В 2 (3,8%) наблюдениях (у 1 пациента с РПЖ и у 1 больного с аденомой простаты) выявлен II тип накопления и выведения контрастного вещества, который может отмечаться как при злокачественном, так и при доброкачественном процессе.

Чувствительность, специфичность, точность ТРУЗИ составили 76%, 59% и 72% соответственно. Предсказуемость положительного и отрицательного тестов – 67% и 61%. При этом вышеперечисленные показатели при ТРУЗИ с УЗ-ангиографией повышались до 84,1%, 70% и 80,2% соответственно, а прогностичность положительного и отрицательного результатов – до 88% и 72,7%. Применение ультразвуковой ангиографии с методиками цветового энергетического допплеровского картирования при ТРУЗИ повышает чувствительность с 75% до 81%, а специфичность – с 40% до 77-93%. Отмечена чёткая корреляция информативности ТРУЗИ с УЗ-ангиографией в диагностике стадии РПЖ (диагностическая информативность увеличивается с 31,25% в выявлении Т1-стадии заболевания до 92% при Т4-стадии РПЖ; при этом точность метода в диагностике Т2 и Т3-стадий составляет 56,7% и 74,5% соответственно).

Чувствительность, специфичность, точность МРТ в диагностике первичного очага составили 54,7%, 79,3% и 60,4% соответственно. Предсказуемость положительного и отрицательного тестов – 90,6% и 70%. Диагностические возможности динамической МРТ в выявлении как первичного патологического очага, так и в оценке распространенности опухоли, достигают практически 100%, варьируя в диапазоне от 92% до 97%.

Выводы

Таким образом, методика трансректального ультразвукового исследования с ультразвуковой ангиографией обладает более высокой информативностью в диагностике первичного очага (чувствительность – 84,1%, специфичность – 70%, точность – 80,2%), по сравнению с магнитно-резонансной томографией. В определении степени распространенности патологического процесса эффективнее магнитно-резонансная томография (чувствительность – 86%, специфичность – 77,3%, точность экстракапсулярного распространения – 82,4%).

МАТЕРИАЛЫ КОНФЕРЕНЦИИ

СОПОСТАВЛЕНИЕ ДАННЫХ КЛИНИКО-ЛАБОРАТОРНЫХ И ЛУЧЕВЫХ МЕТОДОВ ДИАГНОСТИКИ ПРИ РАКЕ ПРЕДСТАТЕЛЬНОЙ ЖЕЛЕЗЫ С ГИСТОМОРФОЛОГИЧЕСКОЙ ГРАДАЦИЕЙ ОПУХОЛИ ПО ШКАЛЕ ГЛИСОНА

Хмара Т.Г., Попков В.М., Чехонацкая М.Л., Приезжева В.Н., Илясова Е.Б., Понукалин А.Н., Блюмберг Б.И., Кондратьева О.А., Кочанов С.В., Никольский Ю.Е.

НИИ фундаментальной и клинической уронефрологии, отдел лучевой диагностики, ГБОУ ВПО «Саратовский ГМУ им. В.И. Разумовского Минздравсоцразвития РФ», кафедра лучевой диагностики и лучевой терапии
Саратов, Россия

COMPARISON OF CLINICO-LABORATORY AND RADIOLOGIC DIAGNOSTIC METHODS IN PROSTATIC CANCER EVALUATION WITH RESPECT TO HISTOMORPHOLOGIC TUMOR GRADATION BASED ON GLISON SCALE

Hmara T.G., Popkov B.M., Chehonatskaya M.L., Priezgeva V.N., Iljasova E.B., Ponukalin A.N., Bljumberg B.I., Kondratjeva O.A., Kochanov S.V., Nikolsky U.E.

National Research Institute of fundamental and clinical nephrology, Department of radiology, GBOU VPO “Saratov State Medical University V.I. Razumovsky Ministry of Health and Social Development of Russian Federation”, Saratov, Russia.

The article presents comparison analysis of clinico-laboratory and radiologic diagnostic methods ability depending on the histomorphologic tumor gradation based on Glison scale. Authors suggest that MRI is very informative (100%) in low-grade differentiated adenocarcinoma evaluation, while its ability in high-grade and middle-grade differentiated adenocarcinoma is limited (57,2% and 72,7%, respectively).

Keywords: prostatic cancer, magnetic resonance imaging, prostate specific antigen.

МРТ в диагностике рака простаты наиболее эффективен при низкодифференцированных формах аденокарциномы предстательной железы (100%), в то время, как информативность при высоко- и умереннодифференцированных формах составляет 57,4% и 72,7% соответственно. Таким образом, данный метод малоинформативен в диагностике ранних форм РПЖ, однако МРТ целесообразно использовать для оценки распространенности патологического процесса.

Цель исследования

Сравнительный анализ данных клинико-лабораторных и лучевых методов в зависимости от гистоморфологической градации рака предстательной железы (РПЖ) по шкале Глисона.

Материалы и методы

Были обследованы 217 пациентов. В зависимости от результатов гистологического исследования все пациенты были разделены на две группы. Основную группу составили 157 (72,4%) пациентов с морфологически верифицированным РПЖ. В группу сравнения вошли больные с аденомой предстательной железы (n=60 (27,6%)), у которых наличие опухоли по данным пункционной биопсии не подтвердилось. Согласно клинической классификации по системе TNM T1 стадия патологического процесса диагностирована у 16 (10,2%) больных, T2– у 30 (19,1%) человек, у большинства больных выявлена T3 стадия РПЖ – 98 (62,5 %) человек, и у 13 (8,2%) – T4 стадия.

В зависимости от патоморфологической градации аденокарциномы предстательной железы по шкале Глисона пациенты основной группы были разделены на три подгруппы. В первую подгруппу с суммарным баллом по шкале Глисона до 5 (высокодифференцированная форма аденокарциномы, ВАК) вошли 56 (36%) человек. Вторую подгруппу с баллом от 5 до 7 (умереннодифференцированная форма, УАК) составили 75 (48%) пациентов. В третьей подгруппе с баллом 8-10 (низкодифференцированная форма РПЖ, НАК) по шкале Глисона были 26 (16%) больных.

Всем пациентам выполнялось пальцевое ректальное исследование, определялся уровень общего и свободного простат-специфического антигена (ПСА). Трансабдоминальное и трансректальное ультразвуковое исследования предстательной железы выполнялись на аппарате SA 9900 Medison трансабдоминальным датчиком 3,5 - 5,0 МГц и трансректальным – 7,5 МГц по общепринятой методике. Магнитно-резонансная томография (МРТ) органов малого таза проводилась на аппарате Siemens Expert с

напряженностью магнитного поля 1,0 Тл с использованием катушки «Body-array» для тела. Диагностика завершалась выполнением мультифокальной трансректальной биопсии под ультразвуковым контролем на аппарате Mylab 15 трансректальным датчиком 7,5 МГц. При этом забор осуществлялся из подозрительных на злокачественный процесс опухолевых элементов, особенно гипо- и изоэхогенной плотности, локализующихся в периферических отделах предстательной железы, из гиперваскулярных узловых элементов и зон сосудистой дезорганизации. Производили забор кусочков ткани простаты (как минимум, из 3 в каждой доле), которые впоследствии отправлялись на цитологическое и гистологическое исследование.

Все методы диагностики сопоставлялись с данными морфологического исследования биоптатов и удаленных во время операции препаратов. Для гистологической классификации злокачественных опухолей предстательной железы применяли шкалу гистоморфологической градации Глисона.

Результаты исследования и их обсуждение

Подозрением на РПЖ и показанием к трансректальной биопсии предстательной железы являлись: симптомы расстройства мочеиспускания (дизурия, никтурия); жалобы больных на слабость, похудание, боли в промежности и над лобком, примесь крови в моче; пальпаторно – увеличение предстательной железы, диффузное либо локальное уплотнение (вплоть до каменистой плотности), асимметрия долей, несмещаемость или малая смещаемость слизистой прямой кишки над железой.

Пациенты с суммой баллов по шкале Глисона до 5 составили 36%, при этом отмечено, что локализованные формы РПЖ в этой группе встречались в 38% случаев, Т3 стадия составила 62%, пациенты с Т4 стадией рака в этой группе не встречались. Наибольшую группу – 48% составили пациенты с баллом по Глисону 5-7, необходимо отметить, что локализованные формы РПЖ (Т1-Т2) составили 28%, распространенные – 72%, при этом Т4 стадия РПЖ встречалась в 7% случаев. Сумма баллов по шкале Глисона 8-10 наблюдалась в 16% случаев, причем Т1 стадия в этой группе не определялась, пациенты с Т2 стадией РПЖ встречались в 15%, а распространенные формы составили 85%, при этом Т4 стадия наблюдалась в 31% случаев.

Проведенные исследования показали, что уровень общего ПСА зависит от гистоморфологической градации опухоли по шкале Глисона. С увеличением суммы баллов возрастает концентрация общего ПСА в сыворотке крови. Значение индекса ПСА D также зависело от гистоморфологической градации опухоли по шкале Глисона, отмечено увеличение индекса при возрастании баллов. Показатель f/t оказался достоверным только в группе пациентов с низкодифференцированными формами аденокарциномы предстательной железы с суммой баллов 8-10.

Проведенные исследования позволили выявить ряд особенностей: во-первых, для РПЖ, локализованного органом, характерны преимущественно высокодифференцированные, а также умереннодифференцированные формы аденокарциномы; во-вторых, при распространенном РПЖ, особенно с наличием метастазов, чаще выявляются низкодифференцированные формы аденокарциномы предстательной железы, обладающие агрессивным течением и быстрой диссеминацией злокачественного процесса.

Сопоставление эхографических данных с гистологической формой аденокарциномы предстательной железы показало, что при балле по шкале Глисон до 5 чаще выявляются гипоэхогенные узловые элементы (39,3%), при балле 5-7 – изоэхогенные (38,7%), для аденокарциномы предстательной железы с суммарным баллом 8-10 преобладают опухолевые элементы смешанной эхогенности (гипо-, изо-, гиперэхогенные) (69,2%). Изменения сосудистого рисунка, выявляемые при ультразвуковой допплерографии, также зависят от степени дифференцировки аденокарциномы предстательной железы: чем ниже степень дифференцировки (выше суммарный балл по шкале Глисон), тем более выражены патологические изменения сосудистого рисунка (деформация, дезинтеграция, асимметричность кровотока). Так при сумме баллов по шкале Глисон до 5 сосудистый полиморфизм выявлялся в 57,1% случаев, при умереннодифференцированных формах аденокарциномы предстательной железы (5-7 баллов по шкале Глисон) – в 66,7%, при суммарном балле 8-10 по шкале Глисон (низкодифференцированные формы аденокарциномы предстательной железы) – в 88,5% наблюдений.

Анализ данных магнитно-резонансной томографии с патоморфологическими результатами показал, что метод МРТ в диагностике рака простаты наиболее эффективен при низкодифференцированных формах аденокарциномы предстательной железы (100%), в то время, как информативность при высоко- и умереннодифференцированных формах составляет 57,4% и 72,7% соответственно. Таким образом, данный метод малоинформативен в диагностике ранних форм РПЖ, однако МРТ целесообразно использовать для оценки распространенности патологического процесса.

КОМПЛЕКС ЛУЧЕВЫХ МЕТОДОВ ИССЛЕДОВАНИЯ В ОПРЕДЕЛЕНИИ ТАКТИКИ ХИРУРГИЧЕСКОГО ВМЕШАТЕЛЬСТВА ПРИ РАКЕ ПОЧКИ

Худяшев С.А.,[1] Бояджан Г.Г.[2]

1 - Военно-медицинская служба Управления ФСБ, г. Кемерово, Россия
2 - Московский Государственный медико-стоматологический университет, г. Москва, Россия

COMBINATION OF RADIOLOGIC METHODS IN ESTIMATION OF RENAL CARCINOMA SURGERY TACTICS

Hudjashev S.A.[1], Bojadzhan G.G.[2]

1 - Military Medical Service of the Affairs Management Department of the Federal Security Service, Kemerovo, Russia
2 - Moscow State Medical Stomatologic University, Moscow, Russia

The article evaluates the value of different radiologic methods (US, Color Doppler mapping, color Doppler energy ultrasound, multislice computed tomography, magnetic resonance imaging) in differential diagnosis of renal space-occupying lesions and preoperative tumor staging. Authors show high sensitivity (96,3%) and specificity (79,1%) of radiologic methods used in combination.

Keywords: US, Color Doppler mapping, color Doppler energy ultrasound, renal carcinoma.

Проблема своевременной диагностики и адекватного хирургического лечения рака почки (РП) сохраняет свою актуальность с учетом достаточно высоких показателей заболеваемости РП в стране. В частности, прирост заболеваемости по РП у мужчин составил 14% (с 9,3 на 100 тыс. в 2000 г. до 10,6 на 100 тыс. в 2005 г.), что соответствовало 10 и 9 месту в структуре онкологической заболеваемости в 2000 и 2005 годах, соответственно. Среди женщин прирост заболеваемости по РП отмечен на уровне 14,3% (с 4,9 на 100 тыс. в 2000 г. до 5,6 на 100 тыс. в 2005 г.), что соответствовало 12 месту в структуре онкологической заболеваемости в 2000 и 2005 годах. Вместе с тем, по г. Москве, отмечена тенденция к определенной стабилизации, а в последние годы – к сокращению общей (для обоих полов) заболеваемости РП в структуре онкоурологической патологии среди впервые выявленных больных, с 33,7% (2002 г.) до 18,3% (2009 г.).

Общеизвестно, что отсутствие каких-либо специфических клинических проявлений и длительное бессимптомное течение большинства опухолей почки приводит к позднему обращению пациентов за специализированной помощью и негативно сказывается на прогнозе и результатах лечения. При этом около 50% опухолей почки диагностируются при проведении диагностических исследований, не связанных с диагностикой рака почки, что нашло отражение в термине «radiologist tumor». Среди «случайно» выявленных опухолей 85% составляют локализованные формы, в то время как при наличии клинических симптомов ограниченными почкой оказываются лишь 40-45% опухолей.

Материалы и методы исследования

Под наблюдением находилось 215 пациентов с РП с преобладанием мужчин (суммарно 57,6%) в возрасте от 61 до 70 лет (33,0%) и от 71 до 80 лет (27,7% имеющихся наблюдений). Для диагностики и дифференциальной диагностики объемных образований почек, оценки регионарной распространенности использованы различные методы лучевой диагностики. Ультразвуковая (УЗ) диагностика представлена стандартными исследованиями почек и забрюшинного пространства у всех 215 пациентов, сопровождавшимися исследованием в режиме цветового допплеровского картирования (ЦДК) у 113 пациентов, в режиме энергетического допплеровского картирования (ЭДК) – у 97 пациентов. Мультиспиральная компьютерная томография (МСКТ) проведена в объеме стандартного исследования органов брюшной полости, почек и забрюшинного пространства у 36 пациентов, в т.ч. в сочетании с контрастным усилением в дополнении с КТ-урографией – у 30 пациентов и с контрастным усилением и 3D-реконструкцией полученного изображения – у 21 пациента. Стандартное МРТ исследование органов брюшной полости, почек и забрюшин-

Таблица №1.

Стадия	Виды оперативных вмешательств	Количество наблюдений	
		Абс.	%
I (n=80)	Резекция почки, из них:	72	38,1
	– лапароскопическая	32	16,9
	– открытая	40	21,2
	Лапароскопическая нефрэктомия	8	4,2
II (n=78)	Нефрэктомия, из них:	62	32,8
	– лапароскопическая	32	16,9
	– открытая	30	15,9
	Открытая резекция почки	16	8,4
III (n=21)	Открытая нефрэктомия	13	6,9
	Открытая нефрадреналэктомия	8	4,2
IV (n=10)	Открытая нефрэктомия	7	3,8
	Открытая нефрадреналэктомия	3	1,6
ИТОГО:		*189*	*100*

ного пространства выполнено у 21 пациента.

Результаты

Операбельность в группе составила 87,9%, в большинстве случаев (53,4% общего числа хирургических вмешательств на почке) выполнялась нефрэктомия, как открытым, так и лапароскопическим доступом. Органосохраняющее хирургическое вмешательство (резекция почки) проведено в 46,6% случаев от общего количества всех хирургических вмешательств на почке, также открытым и лапароскопическим доступом.

Выбор того или иного вида хирургического вмешательства базировался на данных комплексного предоперационного обследования и определялся стадией основного процесса. Во всех имеющихся наблюдениях лапароскопической резекции первичная опухоль почки не превышала характеристики T1b. Показаниями к лапароскопической нефрэктомии в стандартной ситуации являлся РП I-II стадии (T1-2N0), в т.ч. с лимфаденэктомией. Во всех других клинических ситуациях нефрэктомия и резекция почки проводилась открытым доступом. Сведения о выполненных оперативных вмешательствах у пациентов с РП с учетом стадии основного процесса представлены в таблице 1.

С учетом результатов патоморфологических исследований I стадия РП диагностирована в 80 случаях, при этом по результатам комплекса предоперационного лучевого обследования ложноположительные заключения отмечены у 2 пациентов (pT1b). У пациентов с диагностированной II стадией (pT2, 78 случаев) при предоперационном лучевом обследовании ложноположительные заключения получены у 3 пациентов, при 1 ложноотрицательном заключении. При наличии III стадии основного заболевания (21 наблюдение) с учетом затруднений в предоперационном стадировании T3 и T4 количество ложноположительных заключений составило 7 случаев, ложноотрицательные заключения получены у 15 пациентов с учетом 10 пациентов с IV стадией, у которых во всех случаях эта стадия была установлена интраоперационно.

Выводы

В соответствии с результатами операционной и патоморфологической верификации чувствительность комплекса лучевых методов диагностики в предоперационном стадировании РП составила 96,3% при специфичности 79,1%, достоверность полученных результатов – 90,5%.

МАТЕРИАЛЫ КОНФЕРЕНЦИИ

ОЦЕНКА ВОЗМОЖНОСТЕЙ МАГНИТНО-РЕЗОНАНСНОЙ МИКЦИОННОЙ ЦИСТОУРЕТРОГРАФИИ У ПАЦИЕНТОВ С РАКОМ МОЧЕВОГО ПУЗЫРЯ

Чехонацкая М.Л., Зуев В.В., Блюмберг Б.И., Кондратьева О.А., Никольский Ю.Е., Хмара Т.Г.

ГБОУ ВПО Саратовский ГМУ им. В.И. Разумовского Минздравсоцразвития России г. Саратов, Россия.

ASSESSMENT OF MAGNETIC RESONANCE MICTION CYSTOURETHROGRAPHY ABILITIES IN PATIENTS WITH URINARY BLADDER CANCER

Chehonatskaya M.L., Zuev V.V., Blumberg B.I., Kondratjeva O.A., Nikolsky U.E., Hmara T.G.

GBOU BPO Saratov State Medical University V.I. Razumovsky Ministry of Health and Social Development of Russian Federation, Department of urology and reproductive health. Saratov, Russia.

The article analyzes diagnostic ability of magnetic resonance miction cystourethrography in evaluation of morpho-functional chances of primary tumor and surrounding anatomical structures in patients with urinary bladder cancer. Authors suggest MR miction cystourethrography to be considered when tumor local spread and invasion depth needs to be evaluated.

Keywords: urinary bladder cancer, magnetic resonance miction cystourethrography, dynamic MRI

Рак мочевого пузыря занимает второе место среди онкоурологических заболеваний в России и третье по смертности от них. Функциональная МРТ тазового дна с изображением движений органов впервые была выполнена в 1991 году. В настоящее время, функциональная МРТ малого таза применяется, в основном, в диагностике гинекологических заболеваний, болезней прямой кишки и промежности.

Цель настоящего исследования заключалась в определении наиболее характерных и значимых морфофункциональных изменений первичной опухоли и окружающих анатомических структур при выполнении магнитно-резонансной микционной цистоуретрографии у больных с раком мочевого пузыря (РМП).

Материалы и методы

Исследование проводилось на аппарате PHILIPS мощностью магнитного поля 1,5 Т. В период с сентября 2009 года по май 2011 года были обследованы 38 пациентов в возрасте 51-81 лет, поступивших в НИИ клинической и фундаментальной уронефрологии, клинику урологии ГОУ ВПО «Саратовского ГМУ им. В.И. Разумовского Минздравсоцразвития России» с подозрением на рак мочевого пузыря. В зависимости от результатов гистологического исследования были выделены две группы. По данным оперативных вмешательств основную группу составили 25 (65,7%) пациентов с морфологически верифицированным РМП (средний возраст 65±11 лет). В группу сравнения вошли 13 (34,3%) больных с циститом (средний возраст 59±9 лет). В зависимости от стадии РМП согласно клинической классификации по системе TNM, разработанной Международным противораковым союзом в 2002 году, в основной группе были выделены четыре подгруппы. Стадия Т1 патологического процесса диагностирована у 13 (52,0 %) больных, Т2 – у 5 (20,0 %), Т3 стадия РМП – у 5 (20.0%), Т4 стадия - у 2 (8,0 %). Всем пациентам выполнялись цистоскопии и УЗИ.

Протокол МР исследования состоял из двух последовательных этапов. На первом этапе выполнялось стандартное исследование (Т1-взвешенные изображения (ВИ), Т2-ВИ, Т2-ВИ с подавлением сигнала от жировой ткани в трех взаимоперпендикулярных плоскостях и последовательность VISTA в аксиальной плоскости) для определения предварительной локализации опухоли и визуализации областей регионарного метастазирования. На втором этапе проводилась магнитно-резонансная микционная цистоуретрография, которая включала серию однотипных исследований с использованием сверхбыстрых протоколов во время мочеиспускания.

Затем проводилось сопоставление и анализ нативных МР-томограмм и изображений магнитно-резонансной микционной цистоуретрографии. Критерием оценки магнитно-резонансной микционной цистоуретрографии являлось выявление изменений прилежащей к первичной опухоли стенки мочевого пузыря.

Результаты

Анализ полученных данных показал, что независимо от стадии патологического процесса при раке мочевого пузыря чаще поражались боковые стенки мочевого пузыря; при цистите определялось диффузное поражение стенок мочевого пузыря. Частота заинтересованности устьев мочеточников была сопоставима у пациентов с Т1, Т3 и Т4 стадиями. В то же время, частота вовлечения в патологический процесс устьев мочеточников у больных Т2 стадии РМП была существенно выше и составила 61,1%. С увеличением стадии заболевания частота встречаемости локального утолщения стенки мочевого пузыря в области патологического образования увеличивалась: при Т1 – 51,5%, при Т2 – 94,4%, при Т3 и Т4 – 100%. Изменение МР сигнала от стенки мочевого пузыря было выявлено у 42,4% больных при Т1 стадии, у 94,4% при Т2 стадии, у 100% при Т3 и Т4 стадиях заболевания. Такая же закономерность определялась при оценке однородности структуры образования.

При магнитно-резонансной микционной цистоуретрографии у 10 (48%) пациентов основной группы было установлено меньшее сокращение участка стенки мочевого пузыря во время мочеиспускания по сравнению со стенками других отделов пузыря – признаки локальной регидности стенки мочевого пузыря, что являлось косвенным признаком инвазии опухоли в мышечный слой стенки мочевого пузыря. При этом частота встречаемости регидности стенки пузыря у пациентов с Т3 и Т4 стадиями при магнитно-резонансной микционной цистоуретрографии составила 100%, при Т2 стадии – 60%, а при Т1 стадии – 0%. В группе сравнения (пациенты с циститом) признаков локальной регидности стенки мочевого пузыря не наблюдалось. В результате проведенного исследования установлено, что чувствительность магнитно-резонансной микционной цистоуретрографии при выявлении инвазии рака мочевого пузыря в мышечный слой стенки мочевого пузыря составляет 83,33 %, специфичность - 100 %.

Выводы

Учитывая высокую чувствительность и специфичность магнитно-резонансной микционной цистоуретрографии в выявлении инвазии опухоли в мышечный слой стенки мочевого пузыря, данная неинвазивная информативная методика может использоваться при диагностике рака мочевого пузыря, для уточнения распространенности патологического процесса.

МАТЕРИАЛЫ КОНФЕРЕНЦИИ

РОЛЬ МОНИТОРИНГА НОЧНЫХ ПЕНИЛЬНЫХ ТУМЕСЦЕНЦИЙ И УЗДГ В ДИАГНОСТИКЕ ЭРЕКТИЛЬНОЙ ДИСФУНКЦИИ

Шамин М.В., Помешкин Е.В.

Кемеровская государственная медицинская академия, кафедра факультетской хирургии и урологии.
г. Кемерово, Россия

ROLE OF NOCTURNAL PENILE TUMESCENCE MONITORING AND ULTRASOUND DOPPLEROGRAPHY IN ERECTILE DYSFUNCTION DIAGNOSIS

Shamin M.V., Pomeshkin E.V.

The article evaluates the ability of nocturnal penile tumescence monitoring using NEVA System™ in erectile dysfunction assessment. According to the results authors suggests that this method provides objective erectile dysfunction estimation and could be used in differential diagnosis of erectile dysfunction types and treatment strategy evaluation.

Kemerovo State Medical Academy, Chair of department's surgery and urology.
Kemerovo, Russia.

Keywords: nocturnal penile tumescence monitoring, erectile dysfunction, US dopplerograhy.

Нарушение эректильной функции мужчины, не является тяжелым нарушением здоровья, но, тем не менее, способно оказывать значимое влияние на психологическое состояние мужчины, снижать качество его жизни, ухудшать партнерские отношения и прочность семьи. Среди причин, приводящих к нарушению эректильной функции, ведущими являются органические и психогенные. По литературным данным в 50-80% случаев выявляются органические нарушения, которые и рассматриваются как единственные и ведущие звенья этиопатогенеза, хотя присутствия психогенного фактора в этих случаях достоверно исключить нельзя. Поэтому поиск новых неинвазивных методик диагностики психогенных форм нарушения эректильной функции остается актуальным.

Существуют методики, дифференцирующие психогенные нарушения эректильной функции от органического, среди которых компьютеризованная система «RigiScan» («Dacomed», США), Digital Inflection Rigidometrer (Uroan, Испания), UroMetrics NEVA System™ (США). В первом случае ведется оценка только радиальной ригидности полового члена и не дается данных об аксиальной ригидности, характеризующей пенетрирующую способность полового члена. Во втором случае исследование проводится в состоянии бодрствования пациента и поэтому получаемые данные недостаточны.

Преимущества аппарата NEVA System™ заключаются в том, что исследование проводится ночью, дома в привычной для пациента обстановке, а получаемые данные характеризуют аксиальную ригидность полового члена, то есть его пенетрирующую способность, а значит, способность провести половой акт.

Цель исследовании

Оценка роли мониторинга ночных пенильных тумесценций с использованием аппарата NEVA SystemTM в диагностике нарушений эректильной функции.

Материалы и методы

В настоящее исследование было включено 124 мужчины, средний возраст которых составил 43±15,4 года с эректильной дисфункцией в анамнезе. Критериями включения в исследование были: наличие эректильной дисфункции. Критериями исключения были: аномалии развития полового члена, травмы и операции на половом члене, острые заболевания органов мочеполовой системы, тяжелая соматическая патология.

Всем пациентам в процессе обследования выполнено: анкетирование по опросникам МИ-ЭФ, Morley, NIH-CPSI, VAS; физикальное обследование; бактериоскопия уретральных мазков, секрета простаты и эякулята; обследование на инфекции, передаваемые половым путем методом Real-time PCR; гормональный профиль; ночной пенильный тест (НПТ) аппаратом NEVA

SystemTM; ультразвуковая допплерография с цветовым дуплексным сканированием (УЗДГ с ЦДК) сосудов полового члена.

НПТ выполнялся пациентам в течение двух последовательных ночей либо дома, либо в палате медицинского центра с использованием аудиовизуальной стимуляции (АВС). Интерпритация полученных результатов НПТ проводилась по алгоритму, разработанному D.Knoll&Billups. Оценивалось количество тумесценций за наблюдаемый период (Events - E), продолжительность (Duration - D), прирост объема пенильного кровотока (% Volume Change Over Baseline - VCOB), изменение площади поперечного сечения (Cross - C), длины (Length - L) и объема (Volume - V) сосудистой зоны полового члена.

По данным доплеровского ультразвукового исследования сосудов полового члена с цветовым дуплексным сканированием оценивался артериальный и венозный кровоток. Артериальный кровоток в A. dorsalis dextra, A. dorsalis sinistra, A profunda dextra, A. profunda sinistra оценивался по следующим показателям: V ps – максимальная систолическая скорость кровотока (см/сек), V ed – максимальная диастолическая скорость кровотока (см/сек), RI (индекс периферического сопротивления), PI (индекс пульсации).

Результаты и обсуждения

При анализе данных НПТ аппаратом NEVA System количество ночных пенильных тумесценциий было от 0 до 19, среднее количество 5,8±1,3. Средняя продолжительность одной тумесценции 16,4±3,2 минуты, максимальная продолжительность составила 116 минут, минимальная 4 минуты. Согласно алгоритму оценки эректильных событий, разработанной DeanKnoll&Dr.Kevin Billups., рассматриваются события продолжительностью 4 и более минут. Но, по данным Dirk P.J., Jean Jacques Amy, для исключения «ложноположительных результатов», связанных с изменением положения полового члена во время произвольного движения во время сна, необходимо оценивать события, продолжительность которых составляет не менее 15 минут. Поэтому в настоящем исследовании оценивались события, продолжительность которых превышала 15 минут.

Минимальный прирост объема пенильного кровотока составил 119%, а максимальный 1850%. Прирост объема пенильного кровотока менее 130% выявлен у 4 (3,25%) обследуемых, от 131 до 170% - у 13(10,5%), от 171 до 200% у-24 (19,4%) и прирост объема более 200% - у 83 (%) обследуемых.

У пациентов с приростом объема пенильного кровотока менее 130% количество тумесценций за ночь составила в среднем 2,5±0,5, а у пациентов с приростом пенильного кровотока более 170% - 6,8±0,7.

Отдельно оценивались количество тумесценциий, продолжительность событий и изменение пенильного кровотока при аудиовизуальной стимуляции и во время сна пациента. Количество тумесценций во время АВС стимуляции составили 2,9±1,3, во время сна 5,5±1,1 ($p<0,05$). При сравнении изменения пенильного кровотока и продолжительности эректильных событий, убедительных статистически значимых данных мы не получили.

Диапазон изменения площади поперечного сечения полового члена (Cross-C) находится в пределах от 0,73 до 4,94см2 и достоверной связи с приростом объема пенильного кровотока установлено не было. Длина сосудистой зоны полового члена (Length-L) у пациентов с увеличением объема пенильного кровотока менее 130% составила 3,9±1,2см, а у мужчин с увеличением объема пенильного кровотока более 200% - 6,7±2,7см.

Объем сосудистой зоны полового члена (Volume-V) у пациентов с увеличением объема пенильного кровотока менее 130% составила 22,07±3,8см, а у мужчин с увеличением объема пенильного кровотока более 200% - 29,73±7,3см.

По результатам УЗДГ с ЦДК сосудов полового члена у 79 (63,7%) пациентов были выявлены различные формы нарушения пенильной гемодинамики. Из них только у 19 (24%), по данным НПТ, подтверждалось наличие артериовенозной недостаточности средней и тяжелой степени тяжести. Таким образом, возможно предположить, что адекватные условия проведения НПТ, позволяют получить более достоверную информацию о состоянии сосудов полового члена, что дает возможность использовать этот тест в качестве дифференциальной диагностики видов эректильной дисфункции и определения соответствующей тактики лечения.

Выводы

- Сосудистые нарушения пенильного кровотока разной степени тяжести, выявленные НПТ аппаратом NEVA System, были зарегистрированы у 41 (33%) обследуемых;
- Совпадение результатов УЗДГ сосудов полового члена и НПТ аппаратом NEVA System произошло в 24% случаев;
- Аппарат NEVA System позволяет дать объективную оценку эректильной функции мужчины.

МАТЕРИАЛЫ КОНФЕРЕНЦИИ

КОМПЬЮТЕРНАЯ ТОМОГРАФИЯ ПОЧЕК С КОНТРАСТИРОВАНИЕМ В ОЦЕНКЕ ЭФФЕКТИВНОСТИ ОПЕРАТИВНОГО ЛЕЧЕНИЯ ГИДРОНЕФРОЗА У ДЕТЕЙ

Щедров Д.Н., Чуприн А.Г., Позднякова Е.Н., Анфиногенов А.Л.

ГБУЗ ЯО Областная детская клиническая больница,
г. Ярославль, Россия

CONTRAST-ENHANCED COMPUTED TOMOGRAPHY OF THE KIDNEYS IN ASSESSMENT OF HYDRONEPHROSIS SURGICAL TREATMENT EFFECTIVENESS IN CHILDREN

Schedrov D.N., Chuprin A.G., Pozdnjakova E.N., Anfinogenov A.L.

Governmental Health Establishment Yaroslavl Regional children hospital,
Yaroslavl, Russia

The article shows the ability of computed tomography in renal anatomy, structural and functional changes evaluation during postoperative period. Authors recommend its use in the absence of more accurate methods of renal parenchyma quantitative analysis.

Keywords: contrast-enhanced computed tomography, renal parenchyma, hydronephrosis

Компьютерная томография (КТ) занимает значимое место среди методов диагно-стики в урологии, возможности ее повышаются пропорционально росту мощности и раз-решающей способности аппаратов, внедрения новых программ диагностики, появлению КТ в 3D режиме (Аляев Ю.Г. и соавт., 2007; Казимиров В.Г. и соавт., 2001; Лопаткин Н.А. и соавт., 2008; R.Stein., 2010; E.Gerharz., 2010). Вместе с тем, метод используется преиму-щественно для оценки анатомии органов мочевыводящей системы. Диагностическим воз-можностям КТ в оценке функции почечной ткани уделяется значительно меньшее внима-ние.

Целью настоящего исследования явилось изучение возможностей компьютерной томографии в оценке эффективности оперативного лечения гидронефроза путем оценки плотности контрастирования паренхимы и ее объема.

Исследование проводилось на аппарате Emotion Duo 29 пациентам в возрасте от 3 месяцев до 3 лет. Для контрастирования использовался «Омнипак - 300». Объем паренхи-мы и плотность ее контрастирования оценивались до операции и через 6 месяцев после вмешательства. Степень гидронефроза оценена как II в 14 случаях, и как IIIA в 15 случаях. Во всех случаях процесс носил односторонний характер.

Всем пациентам по установлении обструкции в лоханочно-мочеточниковом сегменте была выполнена типичная пиелопластика по Хаянсу-Андерсену с дренированием коллекторов путем пиелостомии.

При II степени исходный объем паренхимы составлял 25 см3 ± 4,4 см3, плотность паренхимы составила 25 еН ± 5 еН без контрастирования и 60 ± 7,9 еН с контрастированием. При контрольном обследовании объем паренхимы увеличился у всех пациентов и составил 31 см3 ± 5,1 см3, повышение плотности паренхимы отмечено у 13 пациентов из 14, она составила без контрастирования 31 ± 5,1 еН, с контрастированием 75 ± 11 еН.

При IIIA степени исходный объем паренхимы составлял 23 см3 ± 4,1 см3, плотность паренхимы составила 20 еН ± 5 еН без контрастирования и 55 ± 6,4 еН с контрастированием. При контрольном обследовании объем паренхимы увеличился у 13 пациентов из 15 и составил 30 см3 ± 6,3 см3, повышение плотности паренхимы отмечено у 13 пациентов из 15, она составила без контрастирования 30 ± 4 еН, с контрастированием 70 ± 10 еН.

При оценке объема паренхимы и плотности контрастирования выявлены следую-щие клинико-лучевые параллели:

- отсутствие нарастания объема паренхимы и повышения плотности контрастирования в послеоперационном периоде связаны с сохра-

нением обструкции лоханочно-мочеточникового сегмента или вторичном сморщивании почки на фоне рестеноза лоханочно-мочеточникового сегмента;

- нарастание объема паренхимы и плотности контрастирования прямо пропор-ционально связано со степенью обструкции и исходным функциональным со-стоянием почки;

- нарастание объема паренхимы и плотности контрастирования прямо пропор-ционально связано с возрастом пациента. Наибольшие компенсаторные воз-можности отмечены при выполнении операции в первые 6 месяцев жизни.

Таким образом, КТ почек с контрастированием позволяет судить не только об анатомии оперированной почки, но и давать информацию о характере изменения ее функции в послеоперационном периоде в отсутствие более точных методов ее количественной оценки.

МАСТЕР-КЛАСС

ФЛЕГМОНА ФУРНЬЕ

Ольхова Е.Б.

ГБОУ ВПО Московский государственный медико-стоматологический университет Минздравсоцразвития России.
Кафедра лучевой диагностики.
г. Москва, Россия

На сегодняшний день ультразвуковое исследование является единственным доступным визуализирующим методом в детской андрологии. Тотального ультразвукового тестикулярного скрининга в детской практике нет, как в России, так и в зарубежных странах. В подавляющем числе случаев, причиной проведения ребенку ультразвукового исследования является так называемый синдром отечной гиперемированной мошонки, в числе факторов развития которого есть такое редкое заболевание, как флегмона Фурнье.

Ключевые слова: ультразвуковое исследование, флегмона Фурнье, синдром отечной гиперемированной мошонки, детская андрология, андрология.

FURNIER'S PHLEGMON

Oljchova E.B.

Moscow State University of Medicine and Dentistry.
Moscow, Russia

At present ultrasound investigation is the only available method of visualization used in children andrology. However, total ultrasound testicular screening is absent in Russia as well as abroad. In vast majority of cases, the reason for ultrasound investigation is co called edematous hyperemic scrotum syndrome. Furnier's phlegmon is one of the etiologic factor for the syndrome.

Keywords: children andrology, ultrasound, edematous hyperemic scrotum syndrome, furnier's phlegmon.

Для просмотра мастер-класса перейдите на сайт:
http://rejr.ru/chetvertiy-nomer/master-klass.html

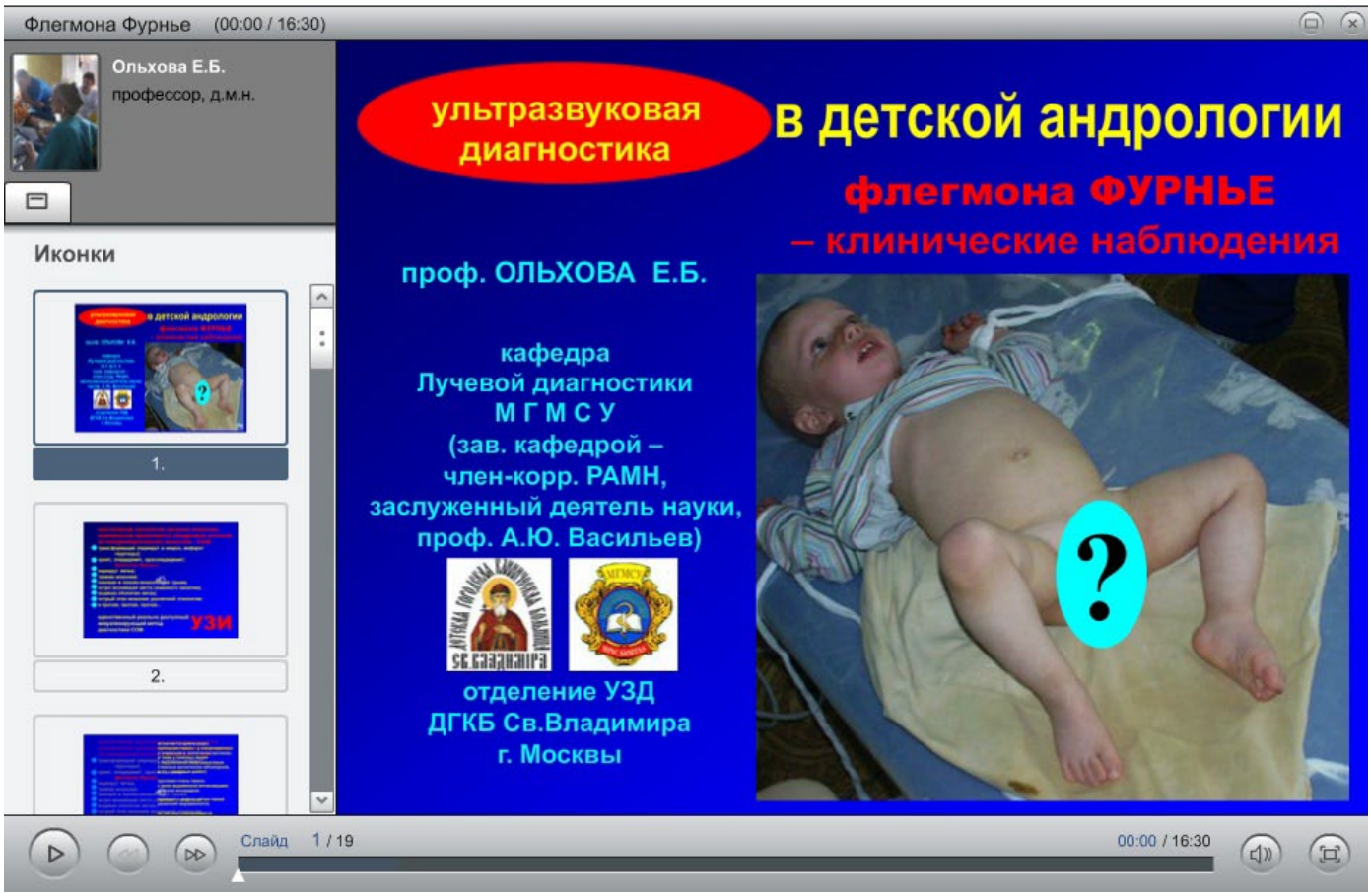

Мастер-класс. Флегмона Фурнье.

Для запуска презентации нажмите на любое место в области презентации, чтобы она загрузилась (если Вы просматриваете журнал в окне браузера, то вначале сохраните журнал к себе на компьютер и откройте его с локального диска, иначе презентация не пойдет).

1) Используйте кнопки влево и вправо в левом нижнем углу страницы для перемещения по слайдам.
2) Каждая презентация сопровождается текстовым или звуковым комментарием автора. Включите в верхнем левом углу третью вкладку – ЗАМЕТКИ. Следите за текстом автора при переключении презентации на новый слайд. Если презентация сопровождается звуком, то отрегулируйте уровень звука, нажав на иконку динамика.
3) Чтобы включить полноэкранный просмотр презентации достаточно нажать левой кнопкой мыши на правую нижнюю клавишу перехода в полноэкранный режим.

Если у Вас не отображается мастер-класс – установите Adobe Flash Player:
http://get.adobe.com/ru/flashplayer/

Внимание! Презентация защищена авторскими правами. Полное или частичное копирование материала запрещено, без предварительного согласия авторов.

ЮБИЛЕЙ

Синицын Валентин Евгеньевич

50 ЛЕТ

14 ноября исполняется 50 лет профессору Синицыну Валентину Евгеньевичу. Валентин Евгеньевич Синицын начал работать в медицине с 1984 г, когда, окончив с отличием Первый Московский Ордена Ленина медицинский Институт им. И.М. Сеченова, он поступил в ординатуру, а затем в аспирантуру Института кардиологии Всероссийского Кардиологического Научного Центра (позднее институт был переименован в Российский Кардиологический Научно-Производственный Комплекс – РКНПК). Ему посчастливилось начать работу в первой стране лаборатории магнитно-резонансной томографии, присоединившись к коллективу пионеров этого нового метода диагностики. В 1988 г. Валентин Евгеньевич защитил первую в СССР диссертацию на соискание ученой степени кандидата медицинских наук, посвященную МРТ сердца. На формирование Синицына В.Е. как врача и ученого большое влияние оказала работа под руководством академиков Чазова Е.И., Беленкова Ю.Н. и Тернового С.К. За достаточно короткий срок Валентин Евгеньевич стал известным специалистом в области лучевой диагностики заболеваний сердечно-сосудистой системы, ЦНС, почек, органов брюшной полости и малого таза, суставов, использования контрастных средств, а также применения компьютерных технологий в медицине. Результатом его активной работы стала защита диссертации на соискание ученой степени доктора медицинских наук. С 1996 г. Валентин Евгеньевич стал работать в должности профессора на кафедре лучевой диагностики в Московской медицинской академии им. И.М. Сеченова. В 1999 г. ему было присвоено ученое звание профессора по специальности «лучевая диагностика и лучевая терапия».

Работая в международных радиологических обществах, к настоящему времени Синицын В.Е. стал вторым вице-президентом Европейского конгресса радиологов (ECR) и вице-президентом Европейского общества по сердечно-сосудистой радиологии (ESCR). Валентин Евгеньевич входит в состав редколлегии 3-х отечественных и 4-х международных журналов по лучевой диагностике, в том числе Journal of Cardiovascular Magnetic Resonance, Diagnostic Imaging Europe, Imaging Decisions, International Journal of Cardiovascular Imaging. Кроме того, Синицын В.Е. является рецензентом журнала “Radiology”.

В 2008 г. Валентин Евгеньевич возглавил Центр лучевой диагностики в ФГУ «Лечебно-реабилитационный центр» Минздравсоцразвития. Свою преподавательскую деятельность он продолжает, являясь руководителем курса лучевой диагностики Факультета фундаментальной медицины МГУ им. М.В. Ломоносова, профессором кафедры лучевой диагностики РМАПО. В 2011 г. Валентин Евгеньевич был избран президентом Российского национального конгресса радиологов.

Широко известны многочисленные публикации Синицына В.Е., включая 13 монографий (3 из них – на иностранных языках) и 2 учебника по лучевой диагностике. Под

его руководством были защищены 32 кандидатские и три докторские диссертации.

Редакционная коллегия Российского Электронного Журнала Лучевой Диагностики поздравляет видного деятеля Отечественной лучевой диагностики Валентина Евгеньевича Синицына с юбилеем и желает крепкого здоровья, достижения всех поставленных целей и дальнейшего привнесения существенного вклада в науку и преподавательский процесс в России.

С Днем Рождения, дорогой Валентин Евгеньевич!

ОТЧЕТЫ О НАУЧНЫХ МЕРОПРИЯТИЯХ

МЕЖДУНАРОДНАЯ ШКОЛА «ЛУЧЕВАЯ ДИАГНОСТИКА ЗАБОЛЕВАНИЙ ГОЛОВЫ И ШЕИ» (04 октября 2011 г.)

ВГУ «Московский областной научно-исследовательский клинический институт им. М.Ф. Владимирского» (МОНИКИ) 4 октября прошла Международная школа «Лучевая диагностика заболеваний головы и шеи». Школа была организована Главным внештатным специалистом по лучевой диагностике Московской области, заведующей кафедрой лучевой диагностики МОНИКИ, профессором Марией Валентиновной Вишняковой при поддержке компании Philips.

В школе приняли участие более 250 врачей-рентгенологов и специалистов клинического профиля Центрального Федерального Округа РФ.

Основным лектором выступил профессор Мичиганского Университета (University of Michigan Health System, USA) Суреш К. Мукхерджи (Suresh K. Mukherji), который прочитал лекции о всех основных аспектах лучевой анатомии и диагностики патологических процессов этой сложной для рентгенолога зоны.

«Я очень рад, что у меня есть возможность в аудитории российских врачей говорить о важной проблеме. Диагностика заболеваний головы и шеи – непростой предмет, но от этого напрямую зависят жизни наших пациентов», - в своем приветствии сказал профессор Суреш К. Мукхерджи.

С лекцией о взгляде клинициста на роль лучевой диагностики в клинике заболеваний уха, горла и носа выступил д.м.н., профессор В.М. Свистушкин, возглавляющий клинику в МОНИКИ. В частности, профессор Свистушкин показал, что развитие новых направлений хирургического малоинформативного лечения стало возможным только после внедрения в клиническую практику новых, высокотехнологичных методов томографии.

Значительная доля рентгенологических исследований приходится на область головы и шеи. Современные диагностические методы, уровень визуализации, достигаемый с помощью оборудования последнего поколения, раскрывают перед врачами новые возможности и в то же время требуют тщательного изучения, обсуждения в научных кругах, практического опыта.

«На западе, - отмечает заведующий кафедрой лучевой диагностики и лучевой терапии Первого МГМУ им. И.М. Сеченова, академик РАМН Терновой С.К., - к лучевой диагностике заболеваний головы и шеи уже многие годы относятся с большим вниманием. Специалисты ежегодно обсуждают эту проблему в рамках ежегодных конференций Европейской ассоциации радиологов головы и шеи (ESHNR), ежегодного Европейского конгресса радиологии (ESR) в Вене. Отдельная секция по лучевой диагностике этой области работает на Конгрессе Общества радиологов Северной Америки (RSNA) в Чикаго. Сегодня с помощью современных методов можно успешно диагностировать как онкологические заболевания в области головы и шеи, так и воспалительные процессы. Главное – грамотная трактовка диагностических данных. Я нахожу очень важным то, что МОНИКИ принимает у себя Международную школу, которая призвана готовить профессиональные кадры в этой области. Очень хотелось бы пожелать, чтобы эта школа стала регулярной и проводилась в МОНИКИ ежегодно или раз в два года».

«Голова и шея – место расположения многих жизненно важных органов, отвечающих за ключевые функции человеческого организма. Одновременно они могут быть подвержены самым различным заболеваниям и рискам. Еще несколько лет назад было намного сложнее проводить диагностику заболеваний именно этой локализации, - утверждает д.м.н., заведующий кафедрой лучевой диагностики М.В. Вишнякова. - Появление современных мультиспиральных томографов, высоконапряженных магнитов и качественных УЗ-приборов позволило говорить о новом уровне диагностики и, следовательно, лечения заболеваний этой области. Одновременно с ростом информативности диагностических исследований изменились и возможности хирургии: клиницисты теперь имеют в своем «арсенале» более широкий спектр методов эффективного лечения, в частности, малоинвазивные и эндоскопические операции, проводящиеся под контролем высокоточных средств визуализации».

«Потенциал новейших технологических разработок в области диагностического оборудования раскрывается в полной мере, когда специалисты – представители разных школ, обсуждают перспективы их клинического применения, делятся практическим опытом, предлагая свое видение использования тех или иных методов во благо пациента», - добавляет Владимир Габриелян, глава сектора Philips «Здравоохранение», Россия, Украина, Белоруссия, Кавказ и Центральная Азия.

Школа прошла успешно и вызвала живой

интерес слушателей во многом благодаря чёткой организации и мастерству профессора С.К. Мукхерджи, который активно вовлекал слушателей в обсуждение важных вопросов своей презентации.

Надеемся, что МОНИКИ им. М.Ф. Владимирского при поддержке компании Philips сделают школу «Лучевая диагностика заболеваний головы и шеи» регулярной.

С удачным начинанием!

Фотоотчет

ВИДЕООТЧЕТ

Научно-практическая конференция

«ЛУЧЕВАЯ ДИАГНОСТИКА и НАУЧНО-ТЕХНИЧЕСКИЙ ПРОГРЕСС в УРОЛОГИИ»

Уважаемые читатели журнала REJR!

20 и 21 октября 2011 года в Первом МГМУ им. И.М. Сеченова будет проводиться Научно-практическая конференция «ЛУЧЕВАЯ ДИАГНОСТИКА и НАУЧНО-ТЕХНИЧЕСКИЙ ПРОГРЕСС в УРОЛОГИИ».

Будет сформирован видеоотчет, который будет размещен на официальном сайте журнала по адресу:

http://rejr.ru/chetvertyj-nomer/video-otchet.html

Видеоотчет о проведении Научно-практической конференции «ЛУЧЕВАЯ ДИАГНОСТИКА и НАУЧНО-ТЕХНИЧЕСКИЙ ПРОГРЕСС в УРОЛОГИИ» будет доступен в ноябре 2011 года

Dear REJR readers!

The congress “Radiology ans scientific-technology progress in urology” will take place at I.M. Sechenov First State Medical University on the 20-21 october 2011.

The videoreport will be presented on the official journal internet page:

http://rejr.ru/chetvertyj-nomer/video-otchet.html

The videoreport about the congress “Radiology ans scientific-technology progress in urology” will be availiable from the november 2011.

Для просмотра видеоотчета перейдите на сайт:
http://rejr.ru/chetvertyj-nomer/video-otchet.html

Видеоотчет.
Научно-практическая конференция
«ЛУЧЕВАЯ ДИАГНОСТИКА и НАУЧНО-ТЕХНИЧЕСКИЙ ПРОГРЕСС в УРОЛОГИИ».

Для просмотра видеоотчета вы можете кликнуть по темному изображению на данной странице (произойдет автоматический переход на соответствующую страницу сайта журнала).

НЕКРОЛОГ



ПАМЯТИ НИНЫ АЛЕКСАНДРОВНЫ РАБУХИНОЙ

7 ноября 2011 года на 82 году жизни после тяжелой болезни скончалась Заслуженный врач РФ, доктор медицинских наук, профессор Н.А. Рабухина.

После окончания с отличием Второго Московского Медицинского института и субординатуры по рентгенологии в 1953 г. Нина Александровна работала врачом-рентгенологом в Республиканском противотуберкулезном диспансере г. Баку, затем училась в клинической ординатуре на кафедре рентгенологии Бакинского института усовершенствования врачей. В 1956 г. она была зачислена в аспирантуру на кафедру рентгенологии Московского медицинского стоматологического института (ныне МГМСУ) и в 1959 г. под руководством профессора И.А.Шехтера защитила кандидатскую диссертацию на тему «Томография височно-нижнечелюстного сустава и ее клиническое значение». С 1959 г. Н.А.Рабухина - научный сотрудник Московского НИИ Рентгенорадиологии (МНИРРИ), с 1963 г. она руководила рентгенологическим отделением ЦНИИС МЗ РФ, а с 1969 г. - рентгенодиагностическим отделением МНИРРИ. В 1967 г. Н.А.Рабухина защитила докторскую диссертацию, посвященную вопросам фармакорентгенодиагностики желудочно-кишечного тракта. С 1973 г. она руководила рентгенологической службой и заведовала отделением ЦКБ 4-го Главного управления при МЗ РСФСР. С 1985 г. по 2006 г. Нина Александровна возглавляла рентгенологическое отделение, а с 2006 г. являлась консультантом рентгенологического отделения ФГБУ «ЦНИИС и ЧЛХ» Минздравсоцразвития России. В 1991 году ей присвоено ученое звание профессора. В 2006 г. удостоена почетного звания «Заслуженный врач РФ».

Круг научных интересов Н.А.Рабухиной был чрезвычайно широк. Будучи одним из пионеров в изучении возможностей первичного двойного контрастирования желудочно-кишечного тракта и создании ряда отечественных модификаций этой методики, Н.А.Рабухина посвятила значительную часть научных разработок проблемам гастроэнтерологической рентгенологии. Ею заложены основы фармакорентгенологического исследования пищеварительной системы, разработаны принципы зондовой и беззондовой дуоденографии. Часть научных исследований касается также и ряда важных вопросов рентгенопульмонологических возможностей зонографии.

Являясь одним из основателей школы челюстно-лицевой рентгенологии, Н.А.Рабухина создала научное подразделение, специально занимающееся методическими аспектами рентгенологических исследований в челюстно-лицевой хирургии и стоматологии и изучением рентгеносемиотики заболеваний лицевого скелета у взрослых и детей. Ею впервые разработаны и внедрены в широкую практику такие оригинальные рентгенологические методики, как томография и рентгенокинематография височно-нижнечелюстных суставов; зонография различных отделов лицевого скелета; телерентгенологическая краниометрия в оригинальных модификациях. Ею созданы научные основы системы стандартизации рентгенологических исследований в стоматологии и изучены вопросы эффективного использования рентгеновской спиральной компьютерной томографии при диагностике различных заболеваний в стоматологии и челюстно-

лицевой области.

Под руководством Н.А.Рабухиной выполнены и успешно защищены 130 докторских и кандидатских диссертаций. Ею опубликовано более 500 научных работ, в т. ч. 20 монографий по различным вопросам рентгенологии.

Фундаментальные исследования Н.А.Рабухиной в области челюстно-лицевой рентгенологии воплощены в монографиях «Заболевания височно-нижнечелюстного сустава и их рентгенологическое распознавание» (1969 г.), «Рентгенодиагностика некоторых заболеваний зубочелюстной системы» (1971 г.), «Деформации лицевого черепа» (1981 г.), «Рентгенодиагностика заболеваний челюстно-лицевой области» (1991 г.), «Рентгенодиагностика в стоматологии» (1999, 2003 гг.), «Атлас рентгенограмм. Стоматология и челюстно-лицевая хирургия» (2002 г.), «Спиральная компьютерная томография при заболеваниях челюстно-лицевой области» (2007 г.).

Н.А.Рабухина постоянно вела большую педагогическую работу, многие годы она преподавала вопросы челюстно-лицевой рентгенологии на кафедрах РМАПО, аспирантам и клиническим ординаторам ЦНИИС и ЧЛХ, а также различные разделы клинической рентгенологии врачам-рентгенологам в Московском научном центре лучевой диагностики.

Н.А.Рабухина являлась членом правления секции «Лучевая диагностика в стоматологии» СтАР, членом редакционной коллегии журналов «Вестник рентгенологии» и «Диагностическая интервенционная радиология».

Редколлегия REJR, рентгенологическая и стоматологическая общественность, товарищи по работе, ученики, скорбят в связи с кончиной Нины Александровны и выражают соболезнование ее родным и близким.

АНОНСЫ ПРЕДСТОЯЩИХ НАУЧНЫХ КОНГРЕССОВ

RSNA - 97th Scientific Assembly and Annual Meeting

Society/Institution: Radiological Society of North America
Date: **27.11.2011 - 02.12.2011**
Venue: McCormick Place
City: Chicago
Country: United States
Language(s): English
Website: www.rsna.org
Topic(s): General Radiology

EUROECHO 2011

Society/Institution: European Society of Cardiology
Date: **07.12.2011 - 10.12.2011**
Venue: Hungexpo
City: Budapest
Country: Hungary
Language(s): English
Website: http://www.escardio.org/
Topic(s): Topic(s): Cardiac
Computed Tomography
Magnetic Resonance
Radiographers
Attendees: 2,500 - 5,000

ECR 2012 - European Congress of Radiology 2012

Society/Institution: European Society of Radiology
Date: **01.03.2012 - 05.03.2012**
Venue: Austria Center Vienna
City: Vienna
Country: Austria
Language(s): English
Website: http://www.myESR.org
Topic(s): General Radiology
Attendees: 10,000 – 25,000

Russian National Congress of Radiology

Society/Institution: Society of Specialists in Radiology,
Date: 30.05.2012 - 01.06.2012
Venue: The Crocus Expo International Exhibition Centre
City: Moscow
Country: Russian Federation
Language(s): Russian, English
Website: http://www.radiology-congress.ru/
Topic(s): General Radiology
Attendees: 2,500 - 5,000

АВТОРАМ

ТРЕБОВАНИЯ К ПУБЛИКАЦИЯМ В ЖУРНАЛЕ

REJR

Российский Электронный Журнал Лучевой Диагностики (REJR, www.rejr.ru) принимает к публикации проблемные статьи, научные и литературные обзоры, результаты оригинальных исследований, описания клинических случаев, лекции и тезисы докладов конференций.

Публикации принимаются по электронному адресу: rejr@rejr.ru

Публикации должны соответствовать тематике журнала, т.е. касаться следующих направлений – лучевая диагностика, лучевая терапия и интервенционная хирургия.

Журнал осуществляет публикацию на русском и английском языках.

Публикации в журнале бесплатны.

Требования к публикациям составлены согласно "Единым требованиям к рукописям, представляемым в биомедицинские журналы (Ann Intern Med 1997;126:36-47)".

ТЕХНИЧЕСКИЕ ТРЕБОВАНИЯ:

1) ОБЩИЙ ВЕС 1 письма должен быть не более 50 мегабайт!

2) Объём публикаций (с иллюстрациями):

Оригинальные статьи – от 5 до 12 страниц

Случаи из практики – от 2 до 5 страниц

При этом 4 иллюстрации – 1 страница

3) Файлы предоставляются в формате .doc или .rtf без нумерации страниц.

4) Текст должен быть набран 12 шрифтом «Times New Roman» с межстрочным одинарным интервалом и стандартными полями (левое - 3 см, правое - 1,5 см, верхнее и нижнее - 2 см.).

5) Подписи к рисункам, таблицам, а также сам текст в таблицах выполняются 11 шрифтом «Times New Roman» с межстрочным одинарным интервалом, с выравниванием по центру. Подписи к рисункам должны содержать: название метода исследования, плоскость исследования (вид реконструкции), данные о пациенте (если необходимо), описание.

6) Иллюстрации и таблицы размещаются в тексте. Сложные схемы, диаграммы, формулы, подписи, стрелки и пр. должны быть сведены в один графический элемент (картинку). В подписях под рисунками должны быть сделаны объяснения значений всех кривых, букв, цифр и прочих условных обозначений на русском языке. На рисунках не должно быть текста и данных о пациенте. Все графы в таблицах должны иметь заголовки. Сокращения слов в таблицах не допускаются.

7) Все иллюстрации и таблицы должны быть четкими и яркими.

8) Текст статьи должен быть выверен на предмет возможных ошибок. При форматировании не использовать знак переноса слов.

9) Все вводимые автором буквенные обозначения и аббревиатуры должны быть расшифрованы в тексте при первом их упоминании. Не допускаются сокращения простых слов.

10) Единицы измерения даются в системе СИ.

11) Фотографии авторов (по желанию) должны быть не более 600 px по длине или высоте и должны весить не более 500 кб.

ОБЩИЕ ТРЕБОВАНИЯ:

Публикация подается в редакцию в сверстанном виде. Авторские материалы не корректируются и печатаются по оригиналу. Журнал «REJR» не несет ответственности за достоверность информации в публикации.

Публикация должна иметь следующую структуру: титульная страница, содержательная часть, список литературы.

Титульная страница (На русском и английском языках каждый раздел):

1) Название статьи (прописным, полужирным шрифтом)
2) Фамилии и инициалы авторов (строчными буквами)
3) Название учреждения, адрес, телефон (строчный курсив)
4) Контактная информация авторов, с указанием ответственного за переписку: ФИО, e-mail и телефон. По желанию могут быть предоставлены фотографии авторов.
5) Резюме (не более 250 слов)
6) Ключевые слова (5-10 ключевых слов или словосочетаний)

Содержательная часть:

Структура литературного обзора, лекции:

1) Введение
2) Изложение основного материала
3) Заключение
4) Список литературы

Структура оригинальных исследований:

1) Введение
2) Цель исследования
3) Материалы и методы
4) Результаты исследования
5) Обсуждение результатов
6) Выводы
7) Список литературы

Список литературы:

Список литературы оформляется в соответствии с ГОСТом.

Каждый источник с новой строки под порядковым номером. Нумерация осуществляется по мере цитирования их в статье.

РЕЦЕНЗИРОВАНИЕ:

Все представленные к публикации материалы проходят предварительную экспертизу членами редколлегии, затем направляются на рецензирование.

Наряду с электронным вариантом, автор должен предоставить в редакцию рекомендацию от научного руководителя или руководителя подразделения.

Редколлегия журнала.

REJR

Том 1. № 4. 2011