www.rejr.ru

ISSN 2222-7415

REJR

Russian Electronic Journal of Radiology
Российский Электронный Журнал Лучевой Диагностики

Том 12. N 2. 2022 год.

REJR

Российский Электронный Журнал Лучевой Диагностики
Russian Electronic Journal of Radiology (REJR)
Том 12. № 2. 2022 год.

Редакционный отдел:
Редакторы:
Е.В. Евсеева
Л.Б. Капанадзе
Редакторы перевода:
О.Ю. Павлова
А.С. Беляев
Технические редакторы:
Д.А. Вершинин
А.С. Абнизов
Верстка:
А.А. Лисавин

Адрес журнала:
www.rejr.ru
Почта журнала:
rejr@rejr.ru

Техническая поддержка:
admin@rejr.ru

REJR *– рецензируемое научное электронное периодическое издание по лучевой диагностике*

Периодичность издания – 4 раза в год

Языки: русский и английский

Журнал зарегистрирован в Федеральной службе по надзору за соблюдением законодательства в сфере массовых коммуникаций и охране культурного наследия

Регистрационный номер:
Эл №ФС77-76879
от 24 сентября 2019 г.

ISSN 2222-7415
Входит в перечень ВАК и базу цитирования SCOPUS

Главный редактор:
Академик РАН, профессор **С.К. Терновой** (Москва)

Первый заместитель главного редактора:
Член-корр. РАН, профессор **Серова Н.С.** (Москва)

Заместитель главного редактора:
Профессор **Бахтиозин Р.Ф.** (Москва)

Редакционная коллегия:
Профессор **Вишнякова М.В.** (Москва)
Академик РАН, профессор **Глыбочко П.В.** (Москва)
Профессор **Кондрашин С.А.** (Москва)
Professor **Hedvig Hricak** (USA)
Professor **Teruhito Mochizuki** (Japan)
Professor **Rainer Rienmueller** (Ausitria)

Редакционный совет:
Академик РАН, профессор **Адамян Л.В.** (Москва)
Академик РАН, профессор **Акчурин Р.С.** (Москва)
Академик РАН, профессор **Алекян Б.Г.** (Москва)
Профессор **Амосов В.И.** (Санкт- Петербург)
Профессор **Аржанцев А.П.** (Москва)
Академик РАН, профессор **Беляков Н.А.** (Санкт- Петербург)
Профессор **Дергилев А.П.** (Новосибирск)
Академик РАН, профессор **Долгушин Б.И.** (Москва)
Профессор **Завадовская В.Д.** (Томск)
Профессор **Зеликман М.И.** (Москва)
Профессор **Игнатьев Ю.Т.** (Омск)
Академик РАН, профессор **Коков Л.С.** (Москва)
Академик РАН, профессор **Котельников Г.П.** (Самара)
Профессор **Кудряшова Н.Е.** (Москва)
Член-корр. РАН, профессор **Мардынский Ю.С.** (Москва)
Профессор **Митьков В.В.** (Москва)
Профессор **Рожкова Н.И.** (Москва)
Профессор **Седов В.П.** (Москва)
Профессор **Трофимова Т.Н.** (Санкт- Петербург)
Профессор **Тухбатуллин М.Г.** (Казань)
Профессор **Тюрин И.Е.** (Москва)
Профессор **Тютин Л.А.** (Санкт- Петербург)
Профессор **Усов В.Ю.** (Томск)
Профессор **Шарифуллин В.А.** (Москва)
Профессор **Шахов Б.Е.** (Нижний Новгород)
Professor **Adam Andreas** (Great Britain)
Professor **Nicholas Gourtsoyiannis** (Greece)
Professor **Marat Khodzhibekov** (Uzbekistan)
Professor **Andrey Kholodniy** (USA)
Professor **Hans Ringertz** (Sweden)

СОДЕРЖАНИЕ

ОТ РЕДАКЦИИ.....5
ИСТОРИЯ СПЕЦИАЛЬНОСТИ
ВКЛАД СОТРУДНИКОВ КАФЕДРЫ ЛУЧЕВОЙ ДИАГНОСТИКИ И ЛУЧЕВОЙ ТЕРАПИИ ИМЕНИ ПРОФЕССОРА Н.Е. ШТЕРНА САРАТОВСКОГО МЕДИЦИНСКОГО УНИВЕРСИТЕТА ИМ. В.И. РАЗУМОВСКОГО В РАБОТУ СЛУЖБЫ ДИАГНОСТИКИ В ВЕЛИКУЮ ОТЕЧЕСТВЕННУЮ ВОЙНУ.....6-12
Ерёмин А.В., Чехонацкая М.Л., Николенко В.Н., Илясова Е.Б., Кондратьева О.А.
COVID-19: ЧТО НЕОБХОДИМО ЗНАТЬ РЕНТГЕНОЛОГУ
ДИНАМИКА КТ-КАРТИНЫ У ПАЦИЕНТОВ С КРИТИЧЕСКОЙ СТЕПЕНЬЮ ПОРАЖЕНИЯ ЛЕГОЧНОЙ ТКАНИ, ВЫЗВАННОЙ ВИРУСОМ SARS-COV-2.....13-20
Комиссарова К.В., Годзенко А.В., Румянцев Ю.И., Дорошенко Д.А., Гордеев И.Г., Аверков О.В., Вечорко В.И.
НАУЧНЫЕ ОБЗОРЫ
RADIOLOGY OF TEMPROMANDIBULAR JOINT AFTER THE ORTHODONTIC TREATMENT.....21-34
Serova N.S., Sokkar A.A., Pavlova O.Yu., Medhat A., Babkova A.A., Israelyan Sh.O., Kuzmenkov D.V.
ПОСМЕРТНАЯ ЛУЧЕВАЯ ХАРАКТЕРИСТИКА ДИНАМИКИ РАЗВИТИЯ НЕСПЕЦИФИЧЕСКИХ ПОСМЕРТНЫХ ИЗМЕНЕНИЙ ТЕЛА НОВОРОЖДЕННОГО.....35-54
Туманова У.Н., Савва О.В., Быченко В.Г., Намлылар И.Х., Серова Н.С., Щеголев А.И.
ОРИГИНАЛЬНЫЕ СТАТЬИ
ХАРАКТЕРИСТИКА ПОРАЖЕНИЯ КОРОНАРНЫХ АРТЕРИЙ ПО ДАННЫМ ОБЪЕМНОЙ КОМПЬЮТЕРНОЙ ТОМОГРАФИИ У ПАЦИЕНТОВ С ОСТРЫМ КОРОНАРНЫМ СИНДРОМОМ.....55-64
Колесникова О.Г., Терновой С.К., Гаман С.А., Шахнович Р.М., Семенова А.А., Меркулова И.Н.
КТ-АНГИОГРАФИЯ БРАХИОЦЕФАЛЬНЫХ АРТЕРИЙ ПРИ НЕОТЛОЖНОЙ ДИАГНОСТИКЕ РАЗРЫВА АНЕВРИЗМ ГОЛОВНОГО МОЗГА.....65-73
Зяблова Е.И., Ачмиз Н.З., Ткачев В.В., Порханов В.А.
ИССЛЕДОВАНИЕ ПЕРФУЗИИ И МЕТАБОЛИЗМА ПРАВОГО ЖЕЛУДОЧКА МЕТОДОМ ПОЗИТРОННОЙ ЭМИССИОННОЙ ТОМОГРАФИИ ПРИ ХРОНИЧЕСКОЙ ТРОМБОЭМБОЛИЧЕСКОЙ ЛЕГОЧНОЙ ГИПЕРТЕНЗИИ.....74-84
Молокова Е.Р., Симакова М.А., Моисеева О.М., Рыжкова Д.В.
EPICARDIAL ADIPOSE TISSUE VOLUME AND DISTRIBUTION IN CHRONIC HEART FAILURE PATIENTS WITH ATRIAL FIBRILLATION AND PRESERVED LEFT VENTRICULAR EJECTION FRACTION.....85-93
Romanov A., Minin S., Nikitin N., Losik D., Fisher E., Mikheenko I.
ОЦЕНКА ПЕРФУЗИИ ЛЕГКИХ У БОЛЬНЫХ ХРОНИЧЕСКОЙ ТРОМБОЭМБОЛИЧЕСКОЙ ЛЕГОЧНОЙ ГИПЕРТЕНЗИЕЙ МЕТОДАМИ КОМПЬЮТЕРНОЙ ТОМОГРАФИИ И СЦИНТИГРАФИИ.....94-103
Веселова Т.Н., Демченкова А.Ю., Ен М.Ю., Аншелес А.А., Мартынюк Т.В..
СРАВНЕНИЕ ДИАГНОСТИЧЕСКОЙ ЭФФЕКТИВНОСТИ ПРЕПАРАТА НА ОСНОВЕ МЕЧЕННЫХ ТЕХНЕЦИЕМ-99М ТАРГЕТНЫХ МОЛЕКУЛ DARPING3 В ДОЗИРОВКАХ 1000, 2000 И 3000 МКГ ДЛЯ РАДИОНУКЛИДНОЙ ДИАГНОСТИКИ HER2-ПОЗИТИВНОГО РАКА МОЛОЧНОЙ ЖЕЛЕЗЫ.....104-112
Брагина О.Д., Чернов В.И., Деев С.М., Зельчан Р.В., Медведева А.А., Лукина Н.М., Гольдберг В.Е., Толмачев В.М.
ВОЗМОЖНОСТИ КТ-ПЕРФУЗИИ ПОЧЕК У ПАЦИЕНТОВ С КАМНЕМ МОЧЕТОЧНКА.....113-123
Беляева К.А., Серова Н.С., Руденко В.И., Капанадзе Л.Б., Исраелян Ш.О..
APPLICATION OF VOLUMETRIC DYNAMIC VOIDING COMPUTED CYSTURETROGRAPHY IN URETHRAL STRICTURE DIAGNOSIS BEFORE AND AFTER RECONSTRUCTIVE SURGERY.....124-131
Shchekoturov I.O., Bakhtiozin R.F., Istranov A.L., Serova N.S.
ВОЗМОЖНОСТИ СОВМЕСТНОЙ ОСТЕОСЦИНТИГРАФИИ И МСКТ В ДИФФЕРЕНЦИАЛЬНОЙ ДИАГНОСТИКЕ ГЕНЕРАЛИЗОВАННОГО ПОРАЖЕНИЯ КОСТНОЙ СИСТЕМЫ.....132-147
Вязьмин В.В., Чернов В.И., Шумилина Н.Ю., Макушева Т.С., Зуков Р.А..
METHODOLOGICAL ASPECTS OF ULTRASOUND DIFFERENTIAL DIAGNOSIS OF UNCOMPLICATED FAT-CONTAINING HERNIAS OF THE ANTERIOR ABDOMINAL WALL.....148-154
Zorin Ya.P., Boitsova M.G., Karlova N.A, Rumyantseva I.V.
СЛУЧАИ ИЗ ПРАКТИКИ
НАБЛЮДЕНИЕ СОЧЕТАННОЙ СОСУДИСТОЙ ПАТОЛОГИИ У ПАЦИЕНТА С НЕТРАВМАТИЧЕСКИМ СУБАРАХНОИДАЛЬНЫМ КРОВОИЗЛИЯНИЕМ.....155-163

CONTENTS

FROM THE EDITOR.....5
LECTURE
CONTRIBUTION OF THE STAFF OF THE DEPARTMENT OF RADIOLOGY AND RADIATION THERAPY NAMED AFTER PROF. N.E. STERN OF SARATOV MEDICAL UNIVERSITY NAMED AFTER V.I. RAZUMOVSKY IN THE GREAT PATRIOTIC WAR...6-12
Eremin A.V., Chekhonatskaya M.L., Nikolenko V.N., Iljasova E.B., Kondratieva O.A.
ORIGINAL ARTICLES
DYNAMICS OF CT-PICTURE CHANGES IN PATIENTS WITH A CRITICAL DEGREE OF LUNG TISSUE DAMAGE CAUSED BY THE SARS-COV-2 VIRUS.....13-20
Komissarova K.V., Godzenko A.V., Rumyantsev J.I., Doroshenko D.A., Gordeev I.G., Averkov O.V., Vechorko V.I.
RADIOLOGY OF TEMPROMANDIBULAR JOINT AFTER THE ORTHODONTIC TREATMENT 21-34
Serova N.S., Sokkar A.A., Pavlova O.Yu., Medhat A., Babkova A.A., Israelyan Sh.O., Kuzmenkov D.V.
POSTMORTEM RADIOLOGICAL CHARACTERISTICS OF THE DEVELOPMENT OF NONSPECIFIC POSTMORTEM CHANGES IN THE BODY OF A NEWBORN.....35-54
Tumanova U.N., Savva O.V., Bychenko V.G., Namlylar I.H., Serova N.S., Shchegolev A.I.
CORONARY ARTERY CHARACTERISTICS BY VOLUME COMPUTED TOMOGRAPHY IN PATIENTS WITH ACUTE CORONARY SYNDROME.....55-64
Kolesnikova O.G., Ternovoy S.K., Gaman S.A., Shakhnovich R.M., Semenova A.A., Merkulova I.N.
CEREBROVASCULAR CT-ANGIOGRAPHY IN THE EMERGENCY DIAGNOSTICS OF RUPTURED CEREBRAL ANEURYSMS.....65-73
Zyablova E.I., Achmiz N.Z., Tkachev V.V., Porhanov V.A.
EVALUATION OF RIGHT VENTRICULAR PERFUSION AND METABOLISM IN CHRONIC THROMBOEMBOLIC PULMONARY HYPERTENSION BY POSITRON EMISSION TOMOGRAPHY....74-84
Molokova E.R., Simakova M.A., Moiseeva O.M., Ryzhkova D.V.
EPICARDIAL ADIPOSE TISSUE VOLUME AND DISTRIBUTION IN CHRONIC HEART FAILURE PATIENTS WITH ATRIAL FIBRILLATION AND PRESERVED LEFT VENTRICULAR EJECTION FRACTION.....85-93
Romanov A., Minin S., Nikitin N., Losik D., Fisher E., Mikheenko I.
THE ASSESSMENT OF LUNG PERFUSION IN PATIENTS WITH CHRONIC THROMBOEMBOLIC PULMONARY HYPERTENSION USING CT AND SCINTIGRAPHY.....94-103
Veselova T.N., Demchenkova A.Yu., En M.Yu., Ansheles A.A., Martynyuk T.V.
COMPARISON OF DIAGNOSTIC EFFICIENCY OF THE RADIOPHARMACEUTICAL BASED ON TECHNETIUM-99M-LABELED TARGET MOLECULES DARPING3 IN DOSES OF 1000, 2000 AND 3000 MG FOR DIAGNOSIS OF HER2-POSITIVE BREAST CANCER.....104-112
Bragina O.D., Chernov V.I., Deyev S.M., Zelchan R.V., Medvedeva A.A.,Lukina N.M., Goldberg V.E., Tolmachev V.M.
POSSIBILITIES OF RENAL CT PERFUSION IN PATIENTS WITH URETERAL STONE.....113-123
Belyaeva K.A., Serova N.S., Rudenko V.I., Kapanadze L.B., Israelyan Sh.O..
APPLICATION OF VOLUMETRIC DYNAMIC VOIDING COMPUTED CYSTURETROGRAPHY IN URETHRAL STRICTURE DIAGNOSIS BEFORE AND AFTER RECONSTRUCTIVE SURGERY.....124-131
Shchekoturov I.O., Bakhtiozin R.F., Istranov A.L., Serova N.S.
POSSIBILITIES OF JOINT BONE SCAN AND MSCT IN DIFFERENTIAL DIAGNOSIS OF GENERALIZED LESION OF THE BONE SYSTEM.....132-147
Vyazmin V.V., Chernov V.I., Shumilina N.Yu., Makusheva T.S., Zukov R.A.
METHODOLOGICAL ASPECTS OF ULTRASOUND DIFFERENTIAL DIAGNOSIS OF UNCOMPLICATED FAT-CONTAINING HERNIAS OF THE ANTERIOR ABDOMINAL WALL 148-154
Zorin Ya.P., Boitsova M.G., Karlova N.A, Rumyantseva I.V.
CASE REPORTS
COMBINED VASCULAR PATHOLOGY IN A PATIENT WITH NON-TRAUMATIC SUBARACCHNOIDAL HEMORRHAGE...155-163
Achmiz N.Z., Zyablova E.I., Porhanov V.A., Tkachev V.V.
CHANGES IN SINGLE VENTRICULAR GEOMETRY AND

Ачмиз Н.З., Зяблова Е.И., Порханов В.А., Ткачев В.В.
ИЗМЕНЕНИЯ ГЕОМЕТРИИ И МОРФОЛОГИИ МИОКАРДА ЕДИНСТВЕННОГО ЖЕЛУДОЧКА СЕРДЦА ПОСЛЕ ОПЕРАЦИИ ФОНТЕНА.....164-171
Дарий О.Ю., Юрпольская Л.А., Юрлов И.А., Дорофеев А.В.
КОМПЛЕКСНОЕ УЛЬТРАЗВУКОВОЕ ИССЛЕДОВАНИЕ ВЕНОЗНОГО ОТТОКА В СИСТЕМЕ НИЖНЕЙ ПОЛОЙ ВЕНЫ У ПАЦИЕНТА С РЕЦИДИВОМ ВАРИКОЗНОЙ БОЛЕЗНИ ВЕН НИЖНИХ КОНЕЧНОСТЕЙ.....172-181
Берлизева О.Ю., Абоян И.А., Амосов А.В., Усенко Е.Е.
THE USEFULNESS OF ULTRASOUND FOR THE IN-SITU DETECTION OF NASOGENIAN RHABDOMYOSARCOMA IN LACTATION AGE.....182-188
Fabian Martinez-Manrique, Victor Ramos-Pacheco, Leonora Chavez-Mercado, Fernanda Santiago-Roman, Jesus Cienfuegos-Meza, Abril-Carolina Mendoza-Lopez, Ernes-to Roldan-Valadez.
ВОЗМОЖНОСТИ ФУНКЦИОНАЛЬНОЙ МУЛЬТИСПИРАЛЬНОЙ КОМПЬЮТЕРНОЙ ТОМОГРАФИИ КОЛЕННОГО СУСТАВА В ДИАГНОСТИКЕ ЛАТЕРОПОЗИЦИИ НАДКОЛЕННИКА И ГИПЕРПРЕССИИ ЛАТЕРАЛЬНОЙ ФАСЕТКИ НАДКОЛЕННИКА..189-199
Серова Н.С., Бахвалова В.А., Лычагин А.В., Липина М.М.
АВТОРАМ.....200-203
MORPHOLOGY AFTER FONTAN OPERATION.....164-171
Darii O. IY., Yurpolskaya L.A., Yurlov I.A., Dorofeev A.V.
COMPREHENSIVE ULTRASONIC STUDY OF VENOUS OUTFLOW IN THE INVENTORY CAVA SYSTEM IN A PATIENT WITH RECURRENT VARICOSE DISEASE OF LOWER LIMB VEINS.....172-181
Berlizeva O.U., Aboyan I.A., Amosov A.V., Usenko E.E.
THE USEFULNESS OF ULTRASOUND FOR THE IN-SITU DETECTION OF NASOGENIAN RHABDOMYOSARCOMA IN LACTATION AGE 182-188
Fabian Martinez-Manrique, Victor Ramos-Pacheco, Leonora Chavez-Mercado, Fernanda Santiago-Roman, Jesus Cienfuegos-Meza, Abril-Carolina Mendoza-Lopez, Ernes-to Roldan-Valadez,
POSSIBILITIES OF FUNCTIONAL MULTISPIRAL COMPUTED TOMOGRAPHY OF THE KNEE JOINT IN THE DIAGNOSIS OF LATERAL POSITION OF THE PATELLA AND HYPERPRESSION OF THE LATERAL FACET OF THE PATELLA.....189-199
Serova N.S., Bakhvalova A.V., Lychagin A.V., Lipina M.M.
FOR ATHORS.....200-203

От редакции

Дорогие читатели!

Вы получили второй номер Российского Электронного Журнала Лучевой Диагностики за 2022 год (REJR, Том 12, № 2, 2022).

Несмотря на то, что пандемия коронавирусной инфекции COVID-19, вызванная вирусом SARS-CoV-2, имеет тенденцию к снижению заболеваемости, мы продолжим рубрику, посвященную диагностике и мониторингу осложнений, вызываемых заболеванием. Я уверен, что публикация материалов, связанных с этой темой, востребована практическими врачами.

В этом выпуске журнала мы также продолжаем рубрику, посвященную истории нашей специальности. Мы представляем статью из Саратовского Университета им. В.И. Разумовского, Сеченовского Университета и МГУ им. М.В. Ломоносова, посвященную вкладу сотрудников кафедры лучевой диагностики и лучевой терапии им. профессора Н.Е. Штерна, о вкладе в научную, организационную и практическую деятельность врачей-рентгенологов во время Великой Отечественной Войны.

Также в этом номере, кроме исторической статьи и материала, посвященным диагностике тяжелых поражений легких при коронавирусной инфекции, вашему вниманию представлены два научных обзора, 10 оригинальных статей и 5 случаев из практики.

Как всегда, мы ждем от вас, наших читателей и авторов, обратную связь – отзывы, вопросы и пожелания по работе журнала.

Желаю всем здоровья, благополучия и творческих успехов!

Главный редактор
Академик РАН С.К. Терновой

ИСТОРИЯ СПЕЦИАЛЬНОСТИ

ВКЛАД СОТРУДНИКОВ КАФЕДРЫ ЛУЧЕВОЙ ДИАГНОСТИКИ И ЛУЧЕВОЙ ТЕРАПИИ ИМЕНИ ПРОФЕССОРА Н.Е. ШТЕРНА САРАТОВСКОГО МЕДИЦИНСКОГО У НИВЕРСИТЕТА ИМ. В.И. РАЗУМОВСКОГО В РАБОТУ СЛУЖБЫ ДИАГНОСТИКИ В ВЕЛИКУЮ ОТЕЧЕСТВЕННУЮ ВОЙНУ

Ерёмин А.В.[1], Чехонацкая М.Л.[1], Николенко В.Н.[2,3], Илясова Е.Б.[1], Кондратьева О.А.[1]

1- ФГБОУ ВО Саратовский ГМУ им. В.И. Разумовского. г. Саратов, Россия.
2- ФГАОУ ВО Первый МГМУ им. И.М. Сеченова Минздрава России (Сеченовский университет). г. Москва, Россия.
3- ФГБОУ ВО МГУ им. М.В. Ломоносова. г. Москва, Россия.

В статье представлена история кафедры лучевой диагностики и лучевой терапии им. профессора Н.Е. Штерна Саратовского медицинского университета имени В.И. Разумовского. Прослежен вклад сотрудников кафедры в работу службы диагностики в период Великой Отечественной войны. Освещены основные направления работы кафедры за этот временной отрезок.

Ключевые слова: Саратовский медицинский университет, кафедра лучевой диагностики и лучевой терапии, Великая Отечественная война.

Контактный автор: *Чехонацкая М.Л.*, e-mail: fax-1@yandex.ru

Для цитирования: Ерёмин А.В., Чехонацкая М.Л., Николенко В.Н., Илясова Е.Б., Кондратьева О.А. Вклад сотрудников кафедры лучевой диагностики и лучевой терапии им. проф. Н.Е. Штерна СГМУ в Великой Отечественной войне. REJR 2022; 12(2):6-12. DOI: 10.21569/2222-7415-2022-12-2-6-12.

Статья получена: 23.05.22 Статья принята: 15.06.22

CONTRIBUTION OF THE STAFF OF THE DEPARTMENT OF RADIOLOGY AND RADIATION THERAPY NAMED AFTER PROF. N.E. STERN OF SARATOV MEDICAL UNIVERSITY NAMED AFTER V.I. RAZUMOVSKY IN THE GREAT PATRIOTIC WAR

Eremin A.V.[1], Chekhonatskaya M.L.[1], Nikolenko V.N.[2,3], Iljasova E.B.[1], Kondratieva O.A.[1]

1 - V.I. Razumovsky Saratov State Medical University. Saratov, Russia.
2 - I. M. Sechenov First Moscow State Medical University (Sechenov University). Moscow, Russia.
3 - Lomonosov Moscow State University. Moscow, Russia.

The article presents the history of the Department of Radiology and Radiation Therapy named after Prof. N.E. Stern of Saratov Medical University named after V.I. Razumovsky. The contribution of the staff of the department in the Great Patriotic War is traced. The main directions of the department's work during this time period are highlighted.

Keywords: Saratov Medical University, Department of Radiology and Radiation Therapy, Great

Patriotic War.

Corresponding author: Chekhonatskaya M.L., e-mail: fax-1@yandex.ru

For citation: Eremin A.V., Chekhonatskaya M.L., Nikolenko V.N., Ilyasova E.B., Kondratieva O.A. Contribution of the staff of the Department of Radiation Diagnostics and Radiation Therapy named of Prof. N.E. Stern in the Great Patriotic War. REJR 2022; 12(2):6-12. DOI: 10.21569/2222-7415-2022-12-2-6-12.

Received: **23.05.22** **Accepted:** **15.06.22**

В последние мирные дни 7-10 июня 1941 года в Саратове состоялась вторая областная конференция рентгенологов по инициативе основателя и заведующего второй по России кафедры рентгенологии, основателя и Председателя первого в России Общества рентгенологов, профессора Н.Е. Штерна (рис. 1). На конференцию приехал представитель Народного комиссариата здравоохранения РСФСР и Центрального института рентгенологии и радиологии доктор И.Л. Рязанский. На конференции были предложены конкретные меры по улучшению рентгеновского дела в г. Саратове и в области, много говорилось о срочной организации обучения рентгенологов новому разделу – военно-полевой рентгенологии, но, к сожалению, поздно – не успели делегаты вернуться домой, как началась Великая Отечественная война.



Рис. 1 (Fig. 1)

Рис. 1. Фотография.

Профессор Н.Е. Штерн, заведующий кафедрой рентгенологии СМИ в 1935-1952 гг., главный рентгенолог Управления эвакогоспиталями, член Госпитального совета по Саратовской области.

Fig. 1. Photo.

Professor N.E. Stern, Head of the Department of Radiology of Mass Media in 1935-1952, Chief Radiologist of the Department of Evacuation Hospital, Member of the Hospital Council for the Saratov region.

С начала Великой Отечественной войны кафедра рентгенологии и радиологии, как и весь медицинский институт, мобилизовала свои силы на помощь фронту.

В соответствии с планом развертывания лечебных учреждений в тылу страны уже 24 июня 1941 года в Саратове было сформировано Управление местного эвакуационного пункта (УМЭП-45). Заведующий кафедрой рентгенологии профессор Н.Е. Штерн стал выполнять обязанности не только главного рентгенолога Минздрава Саратова и области, но стал и главным специалистом Управления эвакогоспиталями и членом Госпитального совета по Саратовской области, отдавая этой работе много сил и времени [1].

Николай Ефимович знакомился с работой начальников рентгеновских кабинетов, оказывая во всём большую помощь. Техническая консультация проводилась им совместно с инспектором рентгеновской станции, а профилактическая работа по контролю состояния аппаратуры – с рентгенотехниками.

Учитывая большой приток раненых (рис. 2), особенно в первые годы войны оказался недостаток рентгеновской аппаратуры и сотрудников, так как многие врачи-рентгенологи, рентгенолаборанты, рентгенотехники и санитары были призваны в ряды Красной Армии. Н.Е. Штерн, совместно с сотрудниками рентгеновской технической станции и её мастерской, взяли на себя обязательство в короткие сроки монтировать аппаратуру и изготавливать необходимые детали и недостающие части, обеспечив к 15 июля 1941 года почти все эвакогоспитали рентгеновскими установками и фотолабораториями [1, 2]

Наличный состав рентгенологов не

Рис. 2 (Fig. 2)

Рис. 2. Фотография.

Поступление раненых в госпитали Саратова, 1942 г.

Fig. 2. Photo.

Admission of the wounded to hospitals in Saratov, 1942.

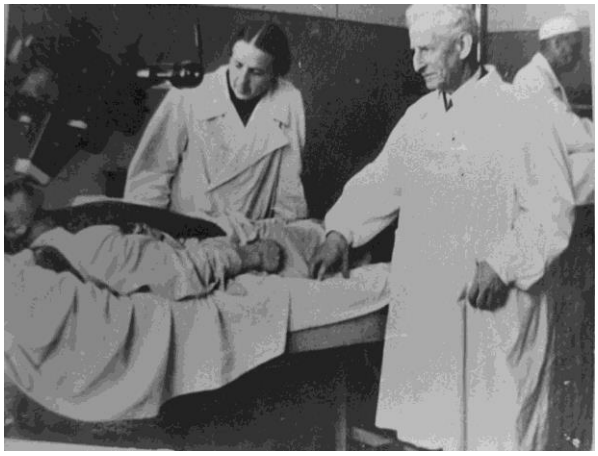

Рис. 3 (Fig. 3)

Рис. 3. Фотография.

Н.Е. Штерн и А.А. Челнокова (начальник рентгеновского кабинета) проводят рентгенологическое исследование пациента в Клиническом городке СМИ (эвакогоспитале).

Fig. 3. Photo.

N.E. Stern and A.A. Chelnokova (head of the X-ray room) conduct an X-ray examination of the patient in the Clinical campus of the media (evacuation hospital).

мог полностью удовлетворить потребности госпиталей, несмотря на то, что в Саратов прибыл ряд специалистов из эвакуированных областей.

В 1942–1943 годах на кафедре рентгенологии Саратовского мединститута были организованы дополнительные специальные четырехмесячные курсы для рентгенологов и двухмесячные курсы для рентгенолаборантов.

Н.Е. Штерн предложил привлечь к работе студентов, которые делали всю не требующую специальной квалификации работу – помогали сверлить перекрытия, крепить потолочную арматуру, протягивали кабели и т.д. Работа была выполнена в срок.

Широко использовались рентгеновские аппараты, прибывшие из эвакуированных областей, но и эта аппаратура потребовала серьезного ремонта и значительных дополнений, в связи с чем, в ряде эвакогоспиталей в первый период приходилось ограничиваться только рентгеноскопией. Вскоре положение немного улучшилось [2, 3].

Рентгеновский метод исследования в эвакогоспиталях становился одним из основных в диагностике травматических повреждений и заболеваний (рис. 3). Кафедра настаивала на участии лечащих врачей при рентгеноскопии и анализе рентгенограмм. Н.Е. Штерн был совершенно уверен в пользе таких контактов – лечащим врачам необходимо знать хотя бы азы рентгенодиагностики, а рентгенологам – развивать клиническое мышление.

Результаты рентгенологических исследований в эвакогоспиталях регулярно обсуждались на заседаниях общества рентгенологов, которые, несмотря ни на что, проходили с максимально возможной в тех условиях регулярностью.

Сотрудники кафедры, которые не были мобилизованы в Армию, заняли руководящие места в госпиталях. Так, доцент кафедры С.Б. Заков (рис. 4) выполнял обязанности Главного рентгенолога эвакогоспиталя на базе Клинического городка СМИ, ассистент А.А. Челнокова стала начальником единственного тогда рентгеновского кабинета, где работали рентгенолаборанты З.П. Гертель и П.Т. Тюсина. Основной поток пациентов составляли раненые с различными травмами, диагностика которых осуществлялась в первую очередь с помощью рентгенографии. Работы было столько, что мало приходилось думать о лучевой нагрузке [2, 3]. В течение 1941–1943 годов доцент кафедры С.Б. Заков вел консультативную работу

Рис. 4 (Fig. 4)

Рис. 4. Фотография.

Доцент кафедры С.Б. Заков, главный рентгенолог эвакогоспиталя.

Fig. 4. Photo.

Associate Professor of the Department S.B. Zakov, Chief radiologist of the evacuation hospital.

практически во всех эвакогоспиталях, в том числе в госпитале для челюстных раненых. По предложению командования курсов усовершенствования медицинского состава запаса (КУМС) он в 1943–1944 годах проводил курсы специализации для военных врачей, в связи с чем, Командованием КУМС С.Б. Заков был представлен к Правительственной награде, которую затем и получил. В 1944 году С.Б. Заков руководил курсами специализации врачей по рентгенологии при Саратовском городском отделе здравоохранения. Во время войны его научная работа была подчинена военной тематике. Был сделан ряд докладов на темы: «Огнестрельные переломы костей», «Определение локализации инородных тел», «Определение локализации инородных тел в глазном яблоке».

Не только в тылу самоотверженно работали сотрудники кафедры, многие были мобилизованы и с первых до последних дней войны служили на военных фронтах. Это ассистенты кафедры В.Н. Штерн, сын Н.Е. Штерна, А.Я. Петинов, Л.И. Иванова [4, 5].

С первых дней войны ассистент кафедры В.Н. Штерн, сын Н.Е. Штерна, служил на Западном и Белорусском фронтах (рис. 5

Рис. 5 а (Fig. 5 a)

Рис. 5 б (Fig. 5 b)

Рис. 5. Фотографии.

Ассистент кафедры В.Н. Штерн, заведующий рентгеновскими отделениями в полевых дивизионных госпиталях, во время ВОВ: а) в госпитале г. Каунаса: слева – Н.Е. Никифорова (впоследствии рентгенолог 2-й клинической больницы), сзади – рентгенолаборант Зинаида Кишаева;б) на Третьем Белорусском фронте в госпитале Кенигсберга, проводится иммобилизация раненого: В.Н. Штерн – 1-й справа; 3-я справа – Л.И. Иванова, хирург во время ВОВ, впоследствии ассистент кафедры рентгенологии.

Fig. 5. Photos.

Assistant of the Department V.N. Stern, Head of X-ray departments in field divisional hospitals, during the Second World War:a) in the hospital of Kaunas: on the left – N.E. Nikiforova (later radiologist of the 2nd clinical Hospital), behind – radiograph Zinaida Kishaeva;b) on the Third Belorussian Front in the hospital of Konigsberg, the immobilization of the wounded is carried out: V.N. Stern – 1st from the right; 3rd from the right - L.I. Ivanova, surgeon during the Second World War, later assistant of the Department of Radiology.

а, б).

Заведовал рентгеновскими отделениями в полевых дивизионных госпиталях, а полевые передвижные госпитали (так называемые ХППГ) развертывались в непосредственной близости к линии фронта. Его госпиталь не раз попадал под бомбёжки, а в первые месяцы войны, в период тотального отступления армии, приходилось эвакуировать госпиталь со всем оборудованием буквально через один-два дня после его развертывания. В.Н. Штерн прослужил в армии с 10 июля 1941 года до августа 1945 года, за исключением нескольких месяцев в госпитале в 1943 году. Сразу после взятия Берлина их госпиталь перебросили с Западного фронта на Дальний Восток, но до границы с Китаем они не доехали. Их часть расквартировали в забайкальских лесах – где-то недалеко от Читы.

Рис. 6 (Fig. 6)

Рис. 6. Фотография.

Ассистент кафедры А.Я. Петинов, начальник рентгеновского кабинета на фронтах ВОВ с 1941 г. по 1945 г.

Fig. 6. Photo.

Assistant of the department A.Ya. Petinov, head of the X-ray cabinet on the fronts of the Second World War from 1941 to 1945.

Ассистент кафедры А.Я. Петинов (рис. 6) в 1941 году защитил кандидатскую диссертацию на тему «Рентгенодиагностика инородных тел» и почти сразу был призван в РККА, участвовал в Великой Отечественной войне с первого до последнего дня. В 1944–1945 годах в составе Советской армии был за границей, служил в должности начальника рентгеновского кабинета. За время войны получил звание майора медицинской службы и боевые награды.

Л.И. Иванова, сразу после окончания института, в сентябре 1943 года была призвана в армию. Работала в сортировочных эвакогоспиталях сначала в Саратове, затем на 3-м Белорусском и 2-м Дальневосточном фронтах, участвовала в боях за Кёнигсберг и Каунас. В госпитале Кёнигсберга Л.И. Иванова познакомилась с В.Н. Штерном. Благодаря этой встрече Лидия Ивановна, изначально бывшая хирургом, к концу войны стала рентгенологом, а затем – ассистентом кафедры рентгенологии (рис. 7). Госпиталь, в котором работала Л.И. Иванова, в связи с войной с Японией был передислоцирован в

Рис. 7 а (Fig. 7 a)

Рис. 7 б (Fig. 7 b)

Рис. 7. Фотографии.

Л.И. Иванова во время ВОВ: а – оперирует в эвакогоспитале (2-я слева); б – 1945 год.

Fig. 7. Photos.

L.I. Ivanov during the Second World War: a – operates in the evacuation hospital (2nd from the left); b – 1945

Рис. 8 (Fig. 8)

Рис. 8. Фотография.

Профессор В.Н. Штерн, участник ВОВ, заведующий кафедрой рентгенологии СМИ в 1952-1972 гг.

Fig. 8. Photo.

Professor V.N. Stern, WWII participant, Head of the Department of Radiology of Mass Media in 1952-1972.

Комсомольск-на-Амуре (август – сентябрь 1945 года).

За активное участие в Великой Отечественной войне сотрудники кафедры рентгенологии и радиологии СМИ (ныне – кафедры лучевой диагностики и лучевой терапии им. профессора Н.Е. Штерна СГМУ; рис. 8) были награждены орденами и медалями [5, 6]: ассистент В.Н. Штерн (1952 – 1972 гг. – зав. кафедрой, профессор) – двумя орденами и четырьмя медалями; доцент С.Б. Заков – двумя медалями: «За победу над Германией» и «За доблестный труд в Великой Отечественной войне 1941–1945 гг.»; ассистент А.Я. Петинов – орденом «Красная звезда», медалями «За оборону Сталинграда», «За взятие Вены», «За победу над Германией»; ассистент Л.И. Иванова – медалями: «За взятие Кёнигсберга», «За победу над Германией», «За победу над Японией»; медалями: ассистент А.А. Челнокова, рентгенолаборанты З.П. Гертель и П.Т. Тюсина (рис. 9).

«То, что сделано военной медициной в годы минувшей войны, по всей справедливости может быть названо подвигом. Для нас, ветеранов Великой Отечественной войны, образ военного медика остается олицетворением высокого гуманизма, мужества и самоотверженности».

Маршал Советского Союза И.Х. Баграмян.

Рис. 9 (Fig. 9)

Рис. 9. Фотография.

Н.Е Штерн с сотрудниками кафедры и врачами. Первый ряд: В.Н Штерн (1-й слева), С.Б. Заков (2-й слева), А.Я. Петинов (1-й справа), А.Г Решетникова, рентгенолаборант (2-я справа), А.А. Челнокова (3-я справа), А.А. Пионтковский, рентгенотехник (1-й справа в верхнем ряду).

Fig. 9. Photo.

N.E. Stern with the staff of the department and doctors. First row: V.N. Stern (1st from left), S.B. Zakov (2nd from left), A.Ya. Petinov (1st from right), A.G Reshetnikova, X-ray technician (2nd from right), A.A. Chelnokova (3rd from right), A.A. Piontkovsky, X-ray technician (1st from the right in the top row).

Список литературы:

1. Чехонацкая, М.Л., Илясова Е.Б., Штерн С.Н. и др. Страницы истории кафедры лучевой диагностики и лучевой терапии им. Н. Е. Штерна Саратовского государственного медицинского университета. Под ред. В.М. Попкова. Саратовский государственный медицинский университет имени В. И. Разумовского. Саратов. 2020; 300 с.

2. Чехонацкая, М.Л., Илясова Е.Б., Приезжева В.Н. и др. История, современность, перспективы – к 75-летию кафедры лучевой диагностики и лучевой терапии ГОУ ВПО «Саратовский государственный медицинский университет им. В.И. Разумовского Росздрава». Реабилитационные технологии XXI века. Современные технологии в медицине XXI века. Мат-лы межрегион. научн.-практ. конф. Саратов: СГМУ, 2011;9 – 18. 3. Попков В.М., Бугаева И.О., Николенко В.Н. и др. Спасая жизнь… Под ред. П.В. Глыбочко. Саратов, Изд-во СГМУ, 2010. 257 с.

4. Нуштаев И.А. Саратовские учёные-медики: историко-биографические очерки. Саратов, Изд-во СГМУ, 2000. 103 с.

5. Спасая жизнь. 45 лет Великой Победы, под редакцией д.м.н., профессора Л.Г. Горчакова. Саратов, 1991. 135 с.

6. Саратовский государственный медицинский университет: история и современность. Под ред. П.В. Глыбочко. Саратов, Изд-во СГМУ, 2003. С.191-196.

References:

1. Chehonatskaya, M.L., Ilyasova E.B., Stern S.N. et al. Pages of the history of the Department of Radiation Diagnostics and Radiation Therapy named after N. E. Stern of Saratov State Medical University, edited by V.M. Popkov. Saratov State Medical University named after V. I. Razumovsky. Saratov, 2020. 300 p. (in Russian).

2. Chekhonatskaya, M.L., Ilyasova E.B., Priezdeva V.N. et al. History, modernity, prospects – for the 75th anniversary of the Department of Radiation Diagnostics and Radiation Therapy of the Saratov State Medical University named after V.I.Razumovsky Roszdrav. Rehabilitation technologies of the XXI century. Modern technologies in medicine of the XXI century. Mat-ly mezhregion. scientific-practical conf. Saratov, SGMU, 2011. PP. 9-18 (in Russian).

3. Popkov V.M., Bugaeva I.O., Nikolenko V.N. et al. Saving a life...Edited by P.V. Glybochko. Saratov, Publishing House of SSMU, 2010. 257 p. (in Russian).

4. Nushtaev I.A. Saratov medical scientists: historical and biographical essays. Saratov, Publishing House of SGMU, 2000. 103 p. (in Russian).

5. Saving a life. 45 years of the Great Victory, edited by Doctor of Medical Sciences, Professor L.G. Gorchakov. Saratov, 1991. 135 p. (in Russian).

6. Saratov State Medical University: History and modernity. Edited by P.V. Glybochko. Saratov, Publishing House of SGMU, 2003. PP.191-196 (in Russian).

ДИНАМИКА КТ-КАРТИНЫ У ПАЦИЕНТОВ С КРИТИЧЕСКОЙ СТЕПЕНЬЮ ПОРАЖЕНИЯ ЛЕГОЧНОЙ ТКАНИ, ВЫЗВАННОЙ ВИРУСОМ SARS-COV-2

Комиссарова К.В.[1,2]., Годзенко А.В.[1], Румянцев Ю.И.[1], Дорошенко Д.А.[1,2], Гордеев И.Г.[1,2], Аверков О.В.[1,2], Вечорко В.И.[1,2]

1 - ГБУЗ Городская клиническая больница №15 им. О.М. Филатова Департамента Здравоохранения города Москвы (ГБУЗ «ГКБ № 15 ДЗМ»). г. Москва, Россия.

2 - ФГАОУ ВО РНИМУ им. Н.И. Пирогова МЗ РФ. г. Москва, Россия.

Установлено, что смерть от коронавирусной инфекции тем вероятнее, чем выше степень поражения легочной ткани по визуальной шкале «КТ 0-4». Пациенты с поражением легких 75% и более являются неблагоприятной группой в отношении исхода. Оценка влияния скорости прогрессирования заболевания до КТ-4 на летальность и поиск факторов, влияющих на данный показатель, может иметь практическую значимость.

Цель исследования. Сравнение сроков прогрессирования КТ-картины до критической степени в различные «волны» пандемии, поиск факторов, влияющих на интервал «дебют заболевания – КТ-4», а также оценка состояния легочной ткани после перенесенного тотального процесса на отдаленном промежутке времени.

Материалы и методы. Проведен ретроспективный анализ 708 историй болезни пациентов (226 в первую «волну», 482 во вторую «волну»), госпитализированных в ГКБ №15 и имевших критическую степень поражения легких по данным одного из проведенных КТ-исследований в стационаре. 25 выписанным больным было проведено контрольное КТ-исследование через 6 и 12 месяцев после выписки.

Результаты исследования. Исследуемые группы были сопоставимы по демографическим характеристикам и степеням КТ при поступлении. При сравнении интервала «дебют заболевания – выявление КТ-4», достоверных различий между «волнами» не выявлено (p=0.372). При оценке КТ-картины в отсроченном периоде достоверных различий частоты встречаемости изменений между группами не получено, наблюдался практически полный регресс воспалительных изменений. При исследовании всей выборки было выявлено увеличение интервала «дебют заболевания – выявление КТ-4» (p=0.033) у мужчин (11 суток (7-16)) по сравнению с женщинами 10 суток (6-15), у выписанных больных (12 суток (8-18)) по сравнению с умершими (10 суток (6-15)) (p<0.001). Выявлено значимое (p=0.003) сокращение сроков прогрессирования с увеличением возраста больных

Заключение. Учитывая полученные данные о возможном влиянии сроков прогрессирования КТ-картины на летальность больных, а также результаты отдаленного наблюдения, целесообразен поиск модифицируемых факторов риска стремительного прогрессирования заболевания.

Ключевые слова: вирус SARS-CoV-2, пандемия коронавирусной инфекции, пневмония крайне тяжелого течения, пневмония КТ-4.

Контактный автор: Комиссарова К.В., e-mail komissarova_kv@mail.ru.

Для цитирования: Комиссарова К.В., Годзенко А.В., Румянцев Ю.И., Дорошенко Д.А., Гордеев И.Г., Аверков О.В., Вечорко В.И. Динамика КТ-картины у пациентов с критической степенью поражения легочной ткани, вызванной вирусом SARS-COV-2. REJR 2022; 12(2):13-20. DOI: 10.21569/2222-7415-2022-12-2-13-20.

Статья получена: **03.11.21** **Статья принята:** **13.04.22**

DYNAMICS OF CT-PICTURE CHANGES IN PATIENTS WITH A CRITICAL DEGREE OF LUNG TISSUE DAMAGE CAUSED BY THE SARS-COV-2 VIRUS

Komissarova K.V. [1,2]., Godzenko A.V.[1], Rumyantsev J.I. [1], Doroshenko D.A. [1,2], Gordeev I.G. [1,2], Averkov O.V. [1,2], Vechorko V.I. [1,2]

1 - O.M. Filatov City Clinical Hospital №15, Moscow
2 - Pirogov Russian National Research Medical University, Moscow, Russia.

It was found that death from coronavirus infection is the more likely, the higher the degree of damage to the lung on the visual scale "CT 0-4". Thus, patients with pulmonary involvement of 75% or more are predictively poor in terms of outcome. Assessment of the influence of the rate of disease progression to CT-4 on mortality and the search for factors affecting this indicator may be of practical importance.

The purpose of this study is comparison of the duration of progression of the CT picture to a critical degree in various "waves" of the pandemic, the search for factors influencing the interval of "debut diseases - CT 4", as well as the assessment of the state of the lung tissue after a total process in a long period of time.

Materials and methods: a retrospective analysis of 708 patients (226 in the first wave, 482 in the second wave), hospitalized at City Clinical Hospital No. 15 and having a critical degree of lung. 25 discharged patients underwent a control CT scan 6 and 12 months after discharge from the hospital.

Results: The study groups were comparable in terms of demographic characteristics and the degree of CT at admission in hospital. When comparing the interval "onset of the disease - detection of CT-4", no significant differences between the "waves" were found (p = 0.372). When assessing the CT-picture in the delayed period, there were no significant differences in the frequency of changes between the groups; an almost complete regression of inflammatory changes was observed. In the study of the entire sample, an increase in the interval "onset of the disease - detection of CT-4" (p = 0.033) was found in men (11 days (7-16)) compared with women for 10 days (6-15), and in discharged patients (12 days (8-18) compared with deaths (10 days (6-15)) (p <0.001). There was a significant reduction in the progression time with increasing age of patients (p = 0.003)

Conclusions: Considering the data obtained on the possible influence of the timing of the progression of the CT picture on the mortality of patients, as well as the results of long-term observation, it is advisable to search for modifiable risk factors for the rapid progression of the disease.

Keywords: Sars-Cov2 virus, coronavirus infection pandemic, extremely severe pneumonia, CT-4 pneumonia.

Corresponding author: Komissarova K.V. e-mail: komissarova_kv@mail.ru.

For citation: Komissarova K.V., Godzenko A.V., Rumyantsev J.I, Doroshenko D.A., Gordeev I.G., Averkov O.V., Vechorko V.I. Dynamics of CT-picture changes in patients with a critical degree of lung tissue damage caused by the SARS-COV-2 virus. REJR 2022; 12(2):13-20. DOI: 10.21569/2222-7415-2022-12-2-13-20.

Received: **03.11.21** **Accepted:** **13.04.22**

Компьютерная томография (КТ) является основным методом диагностики поражения легких при COVID-19. По результатам крупного ретроспективного исследования [6] установлено, что визуальная шкала «КТ 0-4», имеет значение в прогнозировании исхода заболевания. Смертность тем выше, чем выше степень поражения по шкале КТ [6]. Таким образом, больные, у которых происходит прогрессирование поражения до степени КТ-4, являются прогностически наиболее неблагоприятной группой, что демонстрирует необходимость их отдельного изучения.

Роль скорости увеличения площади поражения легочной ткани в плане прогнозирования исходов в настоящее время не установлена, а также отсутствуют данные о факторах, влияющих на данный показатель.

Учитывая, что пандемия коронави-

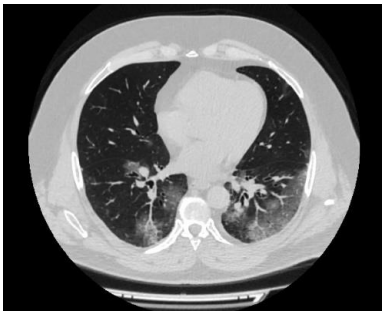

Рис. 1 а (Fig. 1 a)

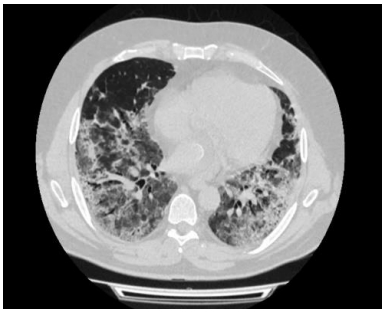

Рис. 1 б (Fig. 1 b)

Рис. 1 в (Fig. 1 c)

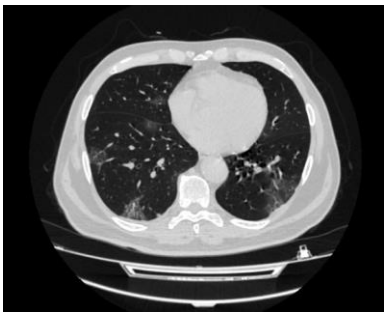

Рис. 1 г (Fig. 1 d)

Рис. 1 д (Fig. 1 e)

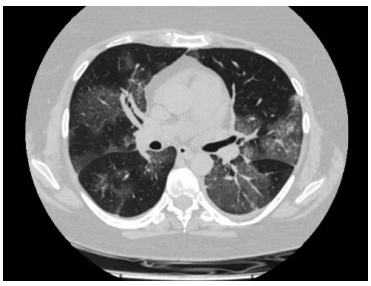

Рис. 1 е (Fig. 1 f)

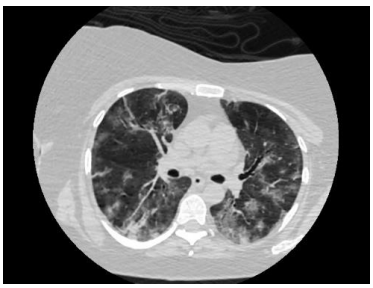

Рис. 1 ж (Fig. 1 g)

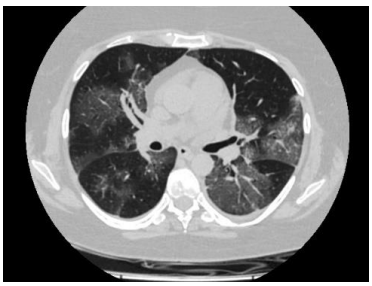

Рис. 1 и (Fig. 1 h)

Рис. 1 к (Fig. 1 i)

Рис. 1 к (Fig. 1 j)

Рис. 1. КТ лёгких, аксиальная плоскость. Динамика изменений КТ-картины у пациентов с критическим поражением легочной ткани, а - с – выживший пациент из группы 1.

а, б – КТ лёгких в острую фазу заболевания (разница в 16 суток, при первом исследовании КТ-2),

в – отсутствие инфильтративных изменений, множественные участки линейного пневмофиброза через 6 месяцев.

г, д – умерший пациент из группы 1 (разница в 11 суток, при первом исследовании КТ-2).

е - и – выживший пациент из группы 2:

е, ж – КТ лёгких в острую фазу заболевания. Прогрессирование с КТ-3 до КТ-4 за 9 суток;

и – сохранение диффузно расположенных очагов матовых стекол через 6 месяцев.

к, л – умерший пациент из группы 2 (разница в 11 суток, при первом исследовании КТ-2).

Fig. 1. Dynamics of CT changes - pictures of patients with critical lung tissue damage. Axial view: a-c – discharged patient from group 1.

a,b- X-ray dynamics in the acute phase of the disease (the difference is 16 days, CT-2 during the first study)

c-no infiltrative changes, multiple areas of linear pneumofibrosis after 6 monthsd,

e - deceased patient from group 1 (difference of 11 days, CT-2 during the first study)

f-h - discharged patient from group 2:

f, g - dynamics of the picture in the acute phase of the disease. Progression from CT 3 to CT 4 in 9 days.

h- preservation of diffusely located foci of the «Ground-Glass Opacity» after 6 months.

i, j - deceased patient from group 2 (difference of 11 days, CT-2 during the first study).

русной инфекции протекает «волнами» и периодически возникают данные о доминировании того или иного нового штамма вируса на пиках заболеваемости, целесообразно изучение различий течения заболевания в различные «волны» пандемии.

Цель исследования.

Сравнение сроков прогрессирования КТ-картины до критической степени в различные «волны» пандемии, поиск факторов, влияющих на интервал «дебют заболевания – КТ-4», а также оценка состояния легочной ткани после перенесенного тотального процесса на отдаленном промежутке времени.

Материалы и методы.

Исследование проведено на базе ГКБ №15 им. О.М. Филатова ДЗМ и одобрено локальным этическим комитетом стационара (протокол №234 от 31.03. 21 г.). Критериями включения в исследование являлись госпитализация с коронавирусной инфекцией, диагностированной на основании клинико-рентгенологических данных вне зависимости от результата ПЦР-исследования в период с 04.04.20 г. по 01.07.20 г. (первая «волна), с 01.10.20 г. по 22.01.21 г. (вторая «волна), а также установленная в стационаре с помощью КТ критическая степень поражения легочной ткани (КТ 3-4 – КТ-4, рис. 1).

Для сравнения сроков прогрессирования КТ-картины до критической степени в первую и вторую «волну» пандемии, а также для поиска факторов, влияющих на данный показатель, использовался ретроспективный анализ историй болезни пациентов. Компьютерная томография в динамике проводилась через 6 месяцев у пациентов второй «волны» (13 пациентов) и через 1 год у пациентов 1 «волны» (12 пациентов).

КТ-исследования органов грудной клетки без контрастного усиления выполнялись на томографе Toshiba Aquilion 64 со следующими параметрами: толщина среза 0,5 мм, напряжение тока на трубке 120 кВ, сила тока 150 мА. Лучевая нагрузка составила в среднем 2,5-3 мЗв на одно исследование. Тяжесть поражения легких в стационаре оценивалась по визуальной адаптивной шкале в соответствии с клиническими протоколами по диагностике и лечению COVID-19.

Статистическая обработка данных проводилась с помощью программы StatTech v. 1.2.0 (ООО «Статтех», Россия).

Результаты исследования.

Демографическая характеристика, а также сравнение исходов (с помощью крите-

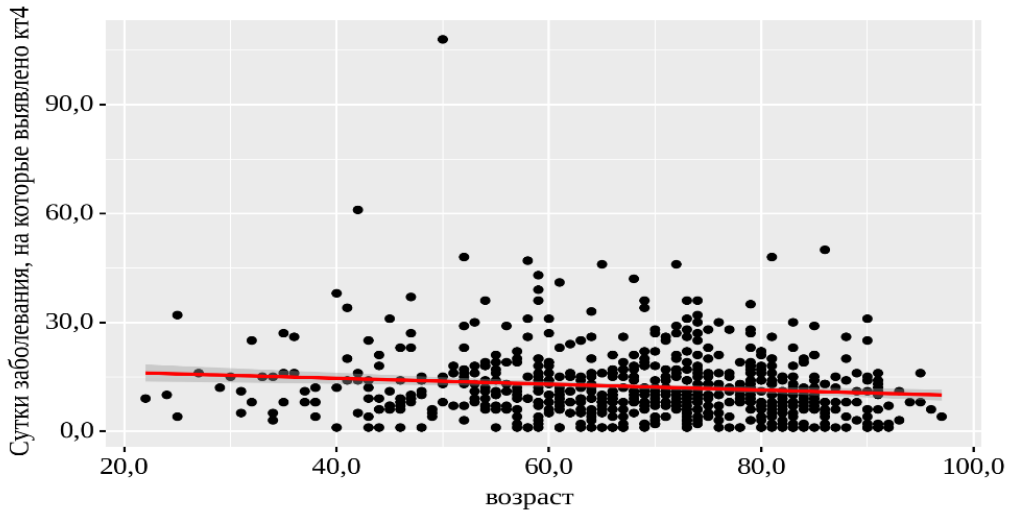

Рис. 2 (Fig. 2)

Рис. 2. Диаграмма.

Результаты корреляционного анализа взаимосвязи показателя "возраст" и показателя "Сутки заболевания, на которые выявлено КТ-4".

Fig. 2. Diagram.

The results of the correlation analysis of the relationship between the indicator "age" and the indicator "Disease day for which CT-4 was detected.

Таблица №1. Сравнение первой и второй «волны» пандемии по основным характеристикам.

	1 «волна»	2 «волна»	p
Количество больных	226	482	
Средний возраст*	67+-0,9	68,8+-0,6	**0.096**
Мужчины	118	262	0.594
Выписанные из стационара	61 (27.0%)	136 (28.2%)	0,735
Степень КТ при поступлении			
КТ-0	4 (2,0%)	5 (1.1%)	**0,402**
КТ-1	15 (7.4%)	49 (10.6%)	
КТ-2	40 (19.6%)	78 (16.9%)	
КТ-3	37 (18.1%)	70 (15.2%)	
КТ-4	108 (52.9%)	260 (56.3%)	
Сутки с начала заболевания, на которые выявлено КТ-4**	11 (6-18)	10 (7-15)	**0,372**

* Результат представлен в виде: среднее значение ± стандартная ошибка, статистическая оценка проводилась с помощью t-критерия.

** Результат представлен в виде медианы и значений нижнего и верхнего квартилей показателя для каждой группы, используемый метод для сравнения количественных показателей с распределением, отличным от нормального: U-критерий Манна-Уитни.

рия хи-квадрат Пирсона) в обеих группах, представлена в таблице №1.

При сравнении двух «волн» пандемии по основным показателям (демографическая, возрастная структура, процент поражения легких (степень КТ) при поступлении в стационар) достоверных различий выявлено не было. Таким образом, указанные группы больных сопоставимы по указанным характеристикам.

При сравнении интервала «дебют заболевания – выявление КТ-4», достоверных различий между «волнами» не было выявлено (сравнение процентных долей выполнялось с помощью критерия хи-квадрат Пирсона). Прогрессирование поражения легких и регресс изменений в отсроченном промежутке времени в первую и вторую «волну пандемии» представлены на рисунке 1.

При оценке КТ-картины в отсроченном периоде оценивались следующие паттерны: «матовые стекла», ретикулярные изменения, линейный и очаговый пневмофиброз. Достоверно значимых различий частоты встречаемости изменений между «волнами» выявлено не было (использовался метод Фишера).

Из общего числа больных, исследованных на отсроченном промежутке, у 5 (20%) наблюдались изменения по типу «матового стекла», у 21 (84%) участки линейного или очагового пневмофиброза. У одного пациента (женщина, 28 лет) через 6 месяцев после выписки из стационара изменений не выявлено (4%) (клинический случай представлен на рисунке 3 а - с).

Рис. 3 а (Fig. 3 a)

Рис. 3 б (Fig. 3 b)

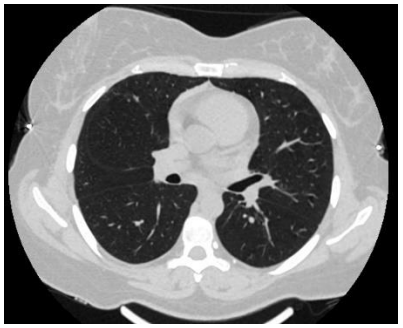

Рис. 3 в (Fig. 3 c)

Рис. 3 г (Fig. 3 d)

Рис. 3 д (Fig. 3 e)

Рис. 3. КТ лёгких, аксиальная плоскость. Динамика изменений КТ-картины пациентов разных возрастов.

а - в – выжившая пациентка, 34 года, динамика КТ-картины в острую фазу заболевания (разница в 8 суток, при первом исследовании КТ-2), в – отсутствие инфильтративных изменений, единичный участок пневмофиброза S5.

г, д – умерший больной, 75 лет (разница в 5суток).

Fig. 3. Dynamics of CT changes - pictures of patients of different ages. Axial view: k-m discharged patient 34 years old, women.

a-c - dynamics of the CT picture in the acute phase of the disease (the difference is 8 days, CT-2 in the first study), c - the absence of infiltrative changes, a single area of pneumofibrosis S5.

d, e - deceased patient, 75 years old, man (5 days difference, CT-2 in the first study)

В общей выборке больных изучалось влияние следующих факторов на интервал «дебют заболевания – выявление КТ-4»: пол, возраст, наличие сопутствующих заболеваний. Было выявлены статистически значимое (p=0.033) увеличение сроков у мужчин: медиана составила 11 суток (7-16), у женщин 10 суток (6-15). При исследовании зависимости интервала от коморбидности больных (за коморбидность принималось наличие 2-х и более значимых хронических заболеваний), достоверных различий не получено (p=0.076). Выявлено статистически значимое (p=0.003) сокращение сроков прогрессирования с увеличением возраста больных (рис. 2). Динамика изменений у больного молодого и пожилого возраста, а также сроки прогрессирования представлены на рис. 3.

При проведении сравнительного анализа исследуемого интервала у выписанных и умерших больных, выявлено статистически значимое удлинение сроков прогрессирования поражения легких у выживших больных (p<0.001, таблица №2). Таким образом, можно полагать, что скорость распространения процесса в легких до критической степени влияет на летальность исследуемой группы больных. Принимая во внимание, что на указанный интервал оказывают влияние демографические факторы, в рамках создания прогностических моделей пациента, становится возможным своевременное выявление «уязвимых» групп больных в условиях стационара.

В течение 6 месяцев – 1 года после выписки из стационара наблюдалось практически полное разрешение воспалительных изменений, у 84% обследованных больных обнаружены участки линейного или очагового пневмофиброза. Приведенные данные отдаленного наблюдения иллюстрируют реабилитационный потенциал пациентов, выписанных из стационара.

Таблица №2.

Категории	Сутки заболевания, на которые выявлено КТ-4			p
	Me	$Q_1 – Q_3$	n	
Выписанные	12	8 – 18	197	< 0,001*
Умершие	10	6 – 15	511	

* – различия показателей статистически значимы (p < 0,05) (используемый метод: U-критерий Манна-Уитни).

Для определения влияния интервала «дебют заболевания – КТ-4» на летальность, был проведен сравнительный анализ сроков прогрессирования КТ-картины у выживших и умерших больных в общей выборке. Выявлено, что у выписанных из стационара пациентов сроки увеличения поражения до КТ-4 были достоверно больше, чем у умерших больных (табл. №2). Динамика изменений и различия скорости прогрессирования у умерших и выживших больных представлена на рисунке 1 (а - е) и рисунке 3.

Обсуждение.

Учитывая отсутствие достоверных различий сроков прогрессирования рентгенологической картины до критической степени, а также изменений в легких у выживших больных в отсроченном периоде в первую и вторую «волну» пандемии, для осуществления поиска факторов, влияющих на интервал «дебют заболевания – КТ-4», пациенты были объединены в одну группу. При дальнейшем анализе было установлено, что прогрессирование изменений до КТ-4 быстрее происходит у женщин, а также ускоряется с увеличением возраста больных. Достоверной связи с наличием у больных хронических заболевания (2х и более) выявлено не было.

Заключение.

1) В первую и вторую «волну» пандемии не было выявлено различий в скорости распространения процесса до критической степени с начала появления первых симптомов.

2) Получены данные о возможном влиянии сроков прогрессирования процесса в легких на летальность больных с КТ-4. Обнаружено, что пол и возраст пациентов имеют значение в скорости распространения процесса, однако целесообразен поиск модифицируемых факторов, влияющих на данный показатель.

3) Результаты отдаленного наблюдения (регресс воспалительных изменений у большинства больных) демонстрируют благоприятный прогноз с точки зрения восстановления легочной ткани у выживших больных с КТ-4. Таким образом, справедливо утвер-

ждение, что у исследуемой группы больных мощный реабилитационный потенциал, а значит стационарный этап лечения имеет определяющее значение в судьбе пациентов, перенесших коронавирусную инфекцию с крайне тяжелой степенью поражения легочной ткани.

Источник финансирования и конфликт интересов.

Авторы данной статьи подтвердили отсутствие финансовой поддержки исследования и конфликта интересов, о которых необходимо сообщить.

Список литературы:

1. Four-Month Clinical Status of a Cohort of Patients After Hospi-talization for COVID-19. JAMA. Published online March 17, 2021. doi:10.1001/jama.2021.333

2.Van Gassel RJJ, Bels JLM, Raafs A, et al. High prevalence of pulmonary sequelae at 3 months after hospital discharge in mechanically ventilated survivors of COVID-19. Am J Respir Crit Care Med. 2021; 203

3. Wei J, Yang H, Lei P, et al. Analysis of thin-section CT in patients with coronavirus disease (COVID-19) after hospital discharge. J Xray Sci Technol. 2020;28(3):383-389.

4. Гаман С.А., Терновой С.К., Погосова Н.В., Веселова Т.Н., Белькинд М.Б. Отсроченная КТ легких у пациентов, перенесших COVID-19 пневмонию. REJR 2021; 11(1):8-14. DOI: 10.21569/2222-7415-2021-11-1-8-14.

5. Глыбочко П.В. и соавт. Исходы у больных с тяжелым течением COVID-19, госпитализированных для респираторной поддержки в отделения реанимации и интенсивной терапии,// Клиническая фармакология и терапия №3, 2020 г.

6. Морозов С.П., Гомболевский В.А., Чернина В.Ю., Блохин И.А., Мокиенко О.А., Владзимирский А.В., Белевский А.С., Проценко Д.Н., Лысенко М.А., Зайратьянц О.В., Никонов Е.Л. Прогнозирование летальных исходов при COVID-19 по данным компьютерной томографии органов грудной клетки. // Туберкулез и болезни легких. 2020;98(6):7-14.

7. Сперанская А.А., Новикова Л.Н., Баранова О.П., Васильева М.А. Лучевая диагностика вирусной пневмонии // Вестник рентгенологии и радиологии. 2016. Т. 97, № 3. С. 149–156.

References:

1. Four-Month Clinical Status of a Cohort of Patients After Hospi-talization for COVID-19. JAMA. Published online March 17, 2021. doi:10.1001/jama.2021.333

2. Van Gassel RJJ, Bels JLM, Raafs A, et al. High prevalence of pulmonary sequelae at 3 months after hospital discharge in mechanically ventilated survivors of COVID-19. Am J Respir Crit Care Med. 2021; 203

3.Wei J, Yang H, Lei P, et al. Analysis of thin-section CT in patients with coronavirus disease (COVID-19) after hospital discharge. J Xray Sci Technol. 2020;28(3):383-389.

4. Gaman S.A., Ternovoy S.K., Pogosova N.V., Veselova T.N., Belkind M.A. Delayed CT scan of the lungs in patients with COVID-19 pneumonia. REJR 2021; 11(1):8-14.

5. Glybochko P.V. et al. «Outcomes in patients with severe COVID-19 hospitalized for respiratory support in intensive care units»// Clinical Pharmacology and Therapy 2020; 3

6. Morozov S.P., Gombolevskiy V.A., Chernina V.Yu., Blokhin I.A., Mokienko O.A., Vladzimirskiy A.V., Belevskiy A.S., Protsenko D.N., Lysenko M.A., Zayratyants O.V., Nikonov E.L. «Prediction of lethal outcomes in COVID-19 cases based on the results chest computed tomography»// Tuberculosis and Lung Diseases. 2020;98(6):7-14.

7. Speranskaia A.A., Novikova L.N., Baranova O.P., Vasilieva M.A. «Radiology of viral pneumonia». // Journal of radiology and nuclear medicine. 2016;97(3):149-156.

.

НАУЧНЫЙ ОБЗОР

RADIOLOGY OF TEMPROMANDIBULAR JOINT AFTER THE ORTHODONTIC TREATMENT

Serova N.S., Sokkar A.A., Pavlova O.Yu., Medhat A., Babkova A.A., Israelyan Sh.O., Kuzmenkov D.V.

I.M. Sechenov First Moscow State Medical University (Sechenov University). Moscow, Russia.

The problem of choosing a method of examination in the pathology of the temporomandibular joint (TMJ) is one of the most difficult issues in modern radiology and maxillofacial surgery. In particular, the question of radiology methods usage in the study of the TMJ state after orthodontic treatment remains unexplored. When examining patients with suspected TMJ pathology, a wide range of methods are used: from ultrasound to high-tech methods – computed and magnetic resonance imaging, however, the lack of a single examination algorithm and the ambiguity in the choice of treatment for patients after orthodontic treatment indicates the high relevance of this problem.

A review of the literature on radiology of the TMJ after orthodontic treatment is presented, the advantages and limitations of various methods are identified, indicating the features of the research technique. Information on functional methods of TMJ research is also presented.

Keywords: X-ray diagnostics, TMJ, orthopantomography, MSCT, CBCT, orthodontic treatment, dentistry.

Corresponding author: Pavlova O.Yu., e-mail: dr.olgapavlova@gmail.com

For citation: Serova N.S., Sokkar A.A., Pavlova O.Yu., Medhat A., Babkova A.A., Israelyan Sh.O., Kuzmenkov D.V. Radiology of tempromandibular joint after the orthodontic treatment. REJR 2022; 12(2):21-34. DOI: DOI: 10.21569/2222-7415-2022-12-2-21-34.

Received: **14.02.22** **Accepted:** **13.06.22**

ЛУЧЕВАЯ ДИАГНОСТИКА ИЗМЕНЕНИЙ ВИСОЧНО-НИЖНЕЧЕЛЮСТНОГО СУСТАВА ПОСЛЕ ОРТОДОНТИЧЕСКОГО ЛЕЧЕНИЯ

Серова Н.С., Соккар А.А., Павлова О.Ю., Медхат А., Бабкова А.А., Исраелян Ш.О., Кузьменков Д.В.

ФГАОУ ВО Первый МГМУ им. И.М. Сеченова Минздрава России (Сеченовский Университет). г. Москва, Россия.

На сегодняшний день проблема выбора метода обследования при патологии височно-нижнечелюстного сустава (ВНЧС) является одним из самых сложных вопросов в современной лучевой диагностике и челюстно-лицевой хирургии. В особенности, остается неизученным вопрос применения методов лучевой диагностики при исследовании состояния ВНЧС после ортодонтического лечения. При обследовании пациентов с подозрением на патологию ВНЧС применяется широкий спектр методов лучевой диагностики: от ультразвукового исследования до высокотехнологичных методов – компьютерной и магнитно-резонансной томографии, однако, отсутствие единого алгоритма обследования и неоднознач-

ность выбора лечения пациентов после ортодонтического лечения говорит о высокой актуальности данной проблемы.

Представлен обзор литературы по лучевой диагностике ВНЧС после ортодонтического лечения, определены преимущества и ограничения различных методов лучевой диагностики с указанием особенностей техники проведения исследований. Также представлена информация по функциональным методикам исследования ВНЧС.

Ключевые слова: лучевая диагностика, ВНЧС, ортопантомография, МСКТ, КЛКТ, ортодонтическое лечение, стоматология.

Контактный автор: Павлова О.Ю., e-mail: dr.olgapavlova@gmail.com

Для цитирования: Серова Н.С., Соккар А.А., Павлова О.Ю., Медхат А., Бабкова А.А., Исраелян Ш.О., Кузьменков Д.В. Лучевая диагностика изменений височно-нижнечелюстного сустава после ортодонтического лечения. REJR 2022; 12(2):21-34. DOI: DOI: 10.21569/2222-7415-2022-12-2-21-34.

Статья получена: 14.02.22 Статья принята: 13.04.22

Introduction.

TMJ is an acronym that stands for temporomandibular joint. Temporomandibular joints are located on both sides of the face, in front of your ears (Fig. 1). Temporomandibular joints are hinges that connects jaw to the temporal bones of the skull [1].

Problems with the jaw and the TMJ's muscles are known as temporomandibular disorders (TMD). This refers to any dysfunction of the TMJ. Many people use the terms TMJ and TMD interchangeably.

The prevalence of pathology of the temporomandibular joint (TMJ), according to various sources, ranges from 40 to 95%. TMJ dysfunctions occur in children and adolescents in 14-20% of cases, and with age, their frequency increases significantly due to loss of teeth, irrational prosthetics or orthodontic treatment, lowering the height of the lower third of the face, etc [2, 3].

TMJ dysfunction occurs when the muscles and ligaments around your jaw joints become inflamed or irritated. The condition may be acute or chronic, and the resulting pain may be mild or severe.

TMJ dysfunction is associated with a change in the relative position of the TMJ elements, trauma to the cartilaginous surfaces, meniscus, and compression of the bilaminar

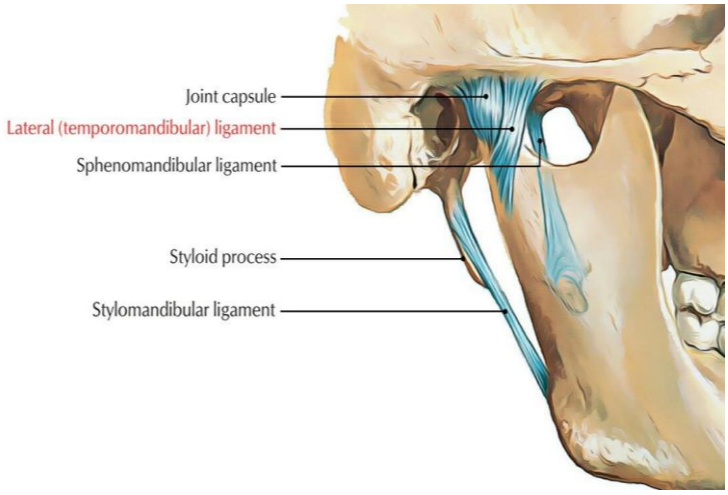

Fig. 1 a (Рис. 1 а)

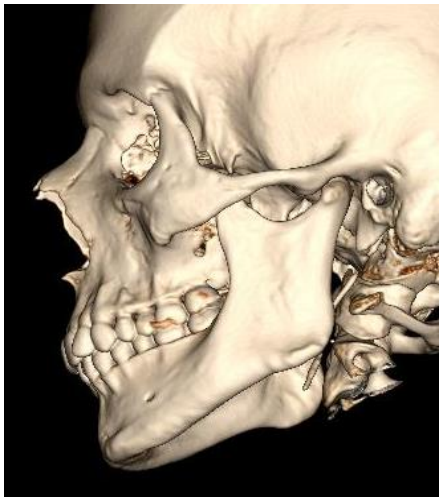

Fig. 1 b (Рис. 1 б)

Fig. 1. A – Representation of TMJ, B – MSCT, 3D model of facial skeleton.

Рис. 1. А – Изображение височно-нижнечелюстного сустава, Б – МСКТ, 3D- модель лицевого скелета.

zone. Early diagnosis of TMJ dysfunctions is difficult due to the paucity of characteristic clinical manifestations. Pathology is localized mainly in the articular disc, capsular-ligamentous apparatus and is first manifested by functional disorders. Then, the bone structures of the joint are involved in the pathological process.

The relationship between Temporomandibular Disorders (TMD) and malocclusion is an extremely critical issue in dentistry nowadays. Contrary to the old concept that malocclusion causes TMD, occlusal changes, especially those observed as sudden, may be secondary and reflect joint or muscle disorders due to the obvious connection between these structures and the dental occlusion [3, 4].

What is malocclusion?

A malocclusion is a misalignment or incorrect relation between the teeth of the two dental arches when they approach each other as the jaws close (Fig. 2) [4].

There are several different treatment modalities for malocclusion, depending on the type of malocclusion and the severity of the problem, these include:

• fixed appliances (braces) to fix the incorrect position of the teeth,

• tooth extraction to alleviate overcrowding,

• capping, bonding, or reshaping teeth,

• surgery to shorten the jaw or reshape it (performed by a maxillofacial surgeon),

• plates or wires to stabilize the jaw bone,

• removable mouth appliances to maintain a new position of the teeth (such as after braces), or in some cases to promote the growth of the jaws for an improvement in the alignment of the bite.

Orthodontic treatment is a way of straightening or moving teeth, to improve the appearance of the teeth and how they work. It can also help to look after the long-term health of your teeth, gums and jaw joints, by spreading the biting pressure over all your teeth.

The main aim of orthodontic treatment is to correct malocclusion, in order, to achieve functionally appropriate occlusion and optimum dental and facial aesthetics to eliminate functional problems that may predispose a patient to TMD [5-7].

Types of orthodontic treatment.

If the patient has a skeletal discrepancy, there are three main approaches to orthodontic treatment:

1. Growth modification – growth is used to correct the skeletal discrepancy. To correct a skeletal discrepancy using growth modification, the patient needs to be growing so this type of treatment is best carried out in the late mixed or early permanent dentition. Growth modification treatment can involve the use of a functional appliance and/ or headgear

2. Camouflage treatment. If the patient is near or at the end of growth, mild or moderate skeletal discrepancies may be treated with camouflage treatment that involves the use of fixed orthodontic appliances, often in combination with extractions, to move the teeth so as to disguise the skeletal discrepancy

3. A combination of orthodontic treatment and orthognathic surgery to correct the malocclusion and underlying skeletal discrepancy. If the skeletal discrepancy is severe and the patient is at the end of growth, then the malocclusion and underlying skeletal discrepancy can be treated using a combination of orthodontics and orthognathic surgery [5-8].

Orthodontic appliances.

Orthodontic treatment uses appliances to correct the position of teeth. The 4 main types are:

• fixed braces – a brace you cannot remove which is made up of brackets that are glued to the front of each tooth and linked with wires

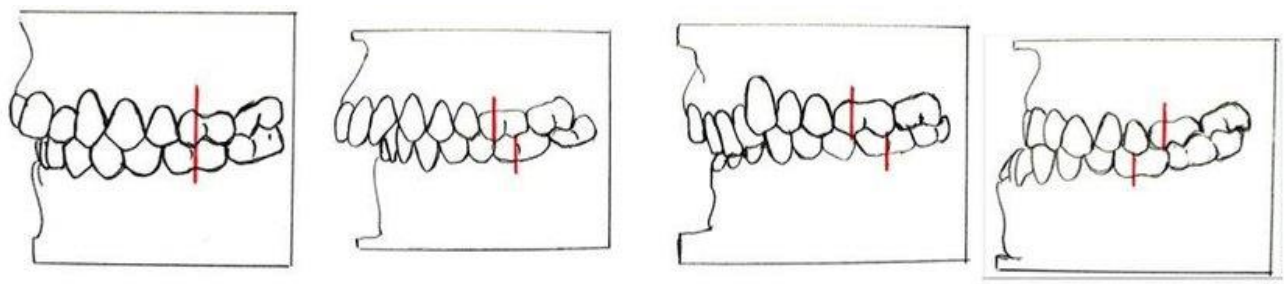

Fig. 2 (Рис. 2)

Fig. 2. **Scheme. Angle's classifications for malocclusion [4].**

Рис. 2. **Схема сагиттальных аномалий прикуса по Энглу [4].**

• removable braces – usually plastic plates that cover the roof of the mouth and clip on to some teeth; these can only be used to achieve very limited tooth movements

• functional appliances – usually a pair of removable plastic braces that are joined together or designed to interact together and fit on to both the upper and lower teeth

• headgear – this is not an orthodontic appliance, but it can be used with other appliances and is usually worn at night [6-8].

Does malocclusion cause TMD?

Malocclusal interferences have been considered as risk factors for TMD. An electromyographic (EMG) study done by Ramfjord on 34 patients stated that «The most common occlusal factor in bruxism is a discrepancy between centric relation and centric occlusion; invariably such discrepancy is accompanied by asynchronous contraction or sustained strain in the temporal and masseter muscles during swallowing». Therefore, he suggested occlusal equilibration to provide muscular balance and to eliminate the bruxism. The proposed causal chain of events suggested that interference acts as a trigger for bruxism, which in turn may result in overload of the masticatory muscle, tenderness, pain and TMJ clicking [7-10].

Orthodontic treatment and TMD.

Orthodontists believed that malocclusion caused the posterior and superior displacement of the condyle. Hence, there was the need to bring downward and forward the condyle by freeing up the trapped mandible. Since then, various malocclusions have been associated with TMD signs or symptoms. In 1988, Greene and Laskin published a list of 10 myths in this field that, surprisingly after 20 years, are still a matter of debate among orthodontists [8-12]:

• People with certain types of untreated malocclusion (for example, Class II Division 2, deep overbite, crossbite) are more likely to develop TMD.

• People with excessive incisal guidance, or people totally lacking incisal guidance (open bite), are more likely to develop TMD.

• People with gross maxillo-mandibular disharmonies are more likely to develop TMD.

• Pre-treatment radiographs of both TMJs should be taken before starting orthodontic treatment. The position of each condyle in its fossa should be assessed, and orthodontic treatment should be directed at producing a good relationship at the end. ("good" position usually was defined as being a concentric placement of the condyle in the fossa).

• Orthodontic treatment, when properly done, reduces the likelihood of subsequently developing TMD.

• Finishing orthodontic cases according to specific functional occlusion guidelines (e.g. gnathologic principles) reduces the likelihood of subsequently developing TMD.

• The use of certain traditional orthodontic procedures and/or appliances may increase the likelihood of subsequently developing TMD.

• Adult patients who have some type of occlusal 'disharmony' along with the presence of TMD symptoms will probably require some form of occlusal correction to get well and stay well.

• Retrusion of the mandible because of natural causes or after treatment procedures is a major factor in the aetiology of TMD.

• When the mandible is distalized, the articular disc may slip off the front of the condyle [5, 6, 11-13].

What are the signs and symptoms?

A variety of symptoms may be linked to TMJ disorders. Pain, particularly in the chewing muscles and/or jaw joint, is the most common symptom. Other likely symptoms include:

• radiating pain in the face, jaw, or neck,

• jaw muscle stiffness,

• limited movement or locking of the jaw,

• painful clicking, popping or grating in the jaw joint when opening, or closing the mouth

• a change in the way the upper and lower teeth fit together [7, 8, 11-13].

Imaging of TMD.

There are number of methods that are used to visualize TMD. The radiograph plays an important role in assessing the dentition, but is not very informative for the functional analysis of the temporomandibular joints, since the joint space is not visible throughout and the assessment is difficult due to the image summation effect, as well as projection distortion [14].

To examine the joint, it is possible to use a tomographic study. This method has advantages over the classical radiograph in the possibility of more accurate visualization of the joint space, articular surfaces. But it requires multiple X-ray studies and does not provide an opportunity to fully determine functional disorders.

With the advent of high-tech research methods (MSCT, CBCT, MRI), diagnosis has become more accurate. The data obtained from classical these methods studies provide a good image quality of the anatomical structures of the temporomandibular joints and their relationship to each other, but do not allow one to directly judge the degree of violation of the biomechanics of movements in the joints [15].

In the field of dentistry today there are two general indications for the use of imaging procedures: exclusion of primary diseases of the

joint and visualization and documentation of adaptations. Examination of the TMJ through imaging procedures is further complicated by the combination of medical and legal considerations, plus an incomplete understanding of exactly what diagnostic procedures are relevant to treatment planning. From a purely medical standpoint, the indications for imaging procedures are simply to separate primary joint diseases from functional problems, to identify adaptations, and to describe the positional relationships between disk and condyle [16].

Orthopantomography.

Orthopantomography is a technique that allows to get an image of the teeth and jaws, TMJ and lower parts of the maxillary sinuses in one picture. Using this technique, it is possible to diagnose pathological bone processes in all parts of the dentition, determine the condition of the teeth and dentition, bone elements of the TMJ, alveolar parts of the maxillary sinuses, identify injuries, post-traumatic and congenital deformities of the jaws, evaluate the treatment results. The TMJ is displayed simultaneously in two projections, which makes it possible to assess the state of the bone elements of the joints, but causes an unreliable transmission of intra-articular relationships [14, 15].

Since orthopantomograms always show image size distortions, measurement results from these images are unreliable. Orthopantomograms contain many additional shadows formed by the air space of the oropharynx, bone massifs of the facial and brain skull, cervical spine, soft tissues of the face and mouth.

The implementation of this technique should be carried out with strict observance of the methodological techniques specified in the instructions attached to the orthopantomographs. Even minor errors performing the installation of the patient's head cause a decrease in the clarity of the transfer of teeth and bone structure, the summation of the shadows of the crowns of the teeth, the layering of a wide intense vertical shadow of the spinal column on the frontal sections of the jaws, the asymmetry of the image of the halves of the jaws. These factors that reduce image quality can equally affect the objectivity of X-ray diagnostics (Fig. 3) [15, 16, 17].

Advantages:

• Increased coverage of supporting structures of the oral cavity

• Simple procedure to perform.

• Requires minimal patient instruction and cooperation.

• Can be performed in less time than the exposure of a full mouth series of radiographs

Disadvantages:

• Increased image distortion.

• Reduced image sharpness.

• Soft tissue shadows present on the resulting image may mimic pathology.

• Length of exposure time may limit its use on young children and other patients who cannot remain still throughout the exposure

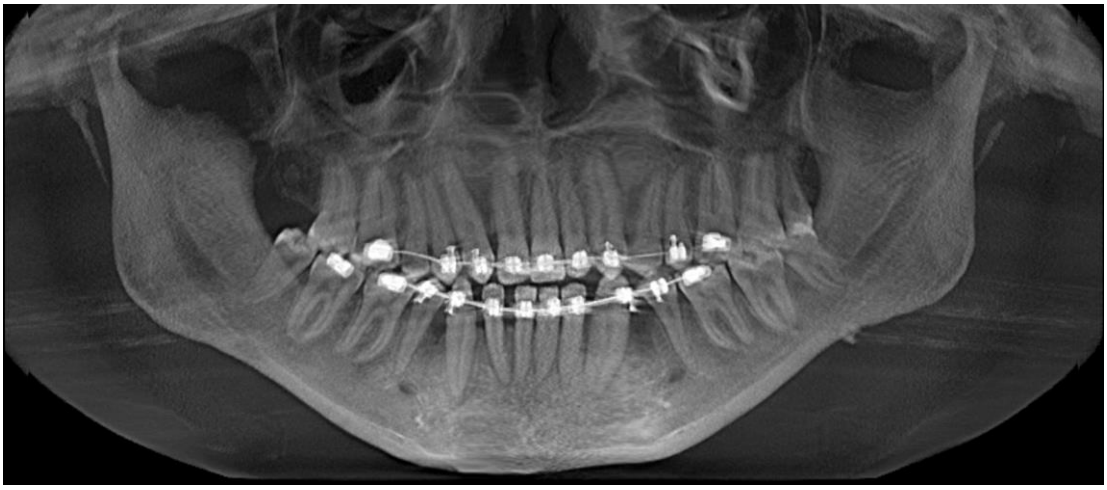

Fig. 3 (Рис. 3)

Fig. 3. Orthopantomogram.

Braces are visualized in the area of the upper and lower jaws. There is an abnormal bite.

Рис. 3. Ортопантомограмма.

В области верхней и нижней челюстей визуализируется брекет-система. Отмечается нарушение нормального прикуса.

cycle [16, 17].

Cone-beam computed tomography (CBCT).

CBCT is a specialized X-ray technique that combines the technical parameters of traditional digital orthopantomography and computed tomography. The fundamental difference between CBCT and computed tomography is the conical shape of the radiation beam [17].

During the examination, the X-ray tube rotates around the patient's head, producing many 2D images. Modern CBCT technologies allow obtaining images with high resolution and diagnostic quality in a very short time. In a modern clinic, it takes no more than 2 minutes to examine a patient.

Image processing takes place at the workstation of the CBCT in bone mode, using multiplanar reconstructions in the axial, coronal and sagittal planes and building 3D models (Fig. 4) [18].

The technical advantages of CBCT include the following characteristics: high quality of images in the bone mode, the possibility of building multiplanar and 3D reconstructions, relatively low radiation exposure and examination time compared to MSCT, convenient (more often in a sitting or standing position) patient positioning, many additional applications and programs for planning and virtual simulation of various types of surgical treatment. The limitation of the method is the almost complete absence of soft tissue differentiation, which results in difficult visualization of soft tissue density structures [19, 20].

Multislice computed tomography.

Advances in computer technology have made it possible to create three-dimensional images from single axial or sagittal slices. This has helped to further improve the ability to

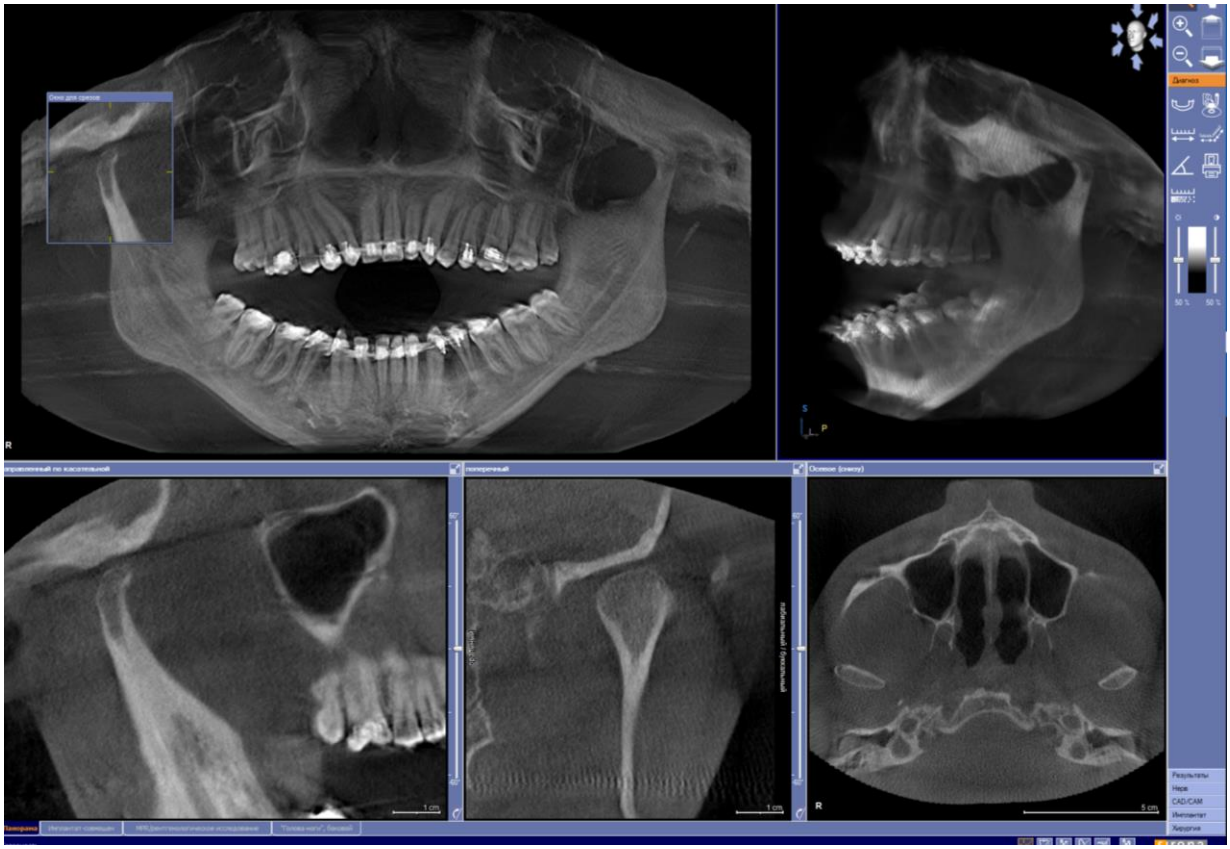

Fig. 4 (Рис. 4)

Fig. 4. CBCT.

Workstation interface: panoramic, 3D, sagittal, coronal, axial reconstructions. The study was conducted with the maximum open mouth.

Рис. 4. КЛКТ.

Интерфейс рабочей станции: панорамная, 3D, сагиттальная, корональная реконструкции, аксиальная проекция. Исследование проведено при максимально открытом рте.

make an accurate diagnosis and to more effectively plan treatment prior to surgery. Multispiral computed tomography (MSCT) is a layer-by-layer X-ray examination with computer reconstruction of the image with a spiral trajectory of rotation of the "X-ray tube-detector" system around the object being examined [17, 18, 20]. Due to the increase in the number of detector rows, modern tomographs have the ability to obtain several sections simultaneously, which makes it possible to obtain high-quality images of the area under study, reduce examination time and reduce radiation exposure. MSCT simultaneously visualizes the bone and soft tissue structures of the maxillofacial region at the pre- and postoperative stages of treatment. With the help of MSCT, it is possible to determine the state of the upper and lower jaws, their alveolar parts, the dentoalveolar system, temporomandibular joints, paranasal sinuses, as well as identify concomitant diseases.

To study the TMJ, a CT scan is performed in the position of habitual occlusion and in the position of the open mouth (Fig. 5, 6) [21].

Advantages:

• When analyzing MSCT images, it is possible to study the study area in layers, measure various values of anatomical structures and density.

• obtaining thin axial CT sections with their transformation into multiplanar and 3D reconstructions

• MSCT simultaneously visualizes bone and soft tissue structures of the maxillofacial region at the pre- and postoperative stages of treatment.

Disadvatages:

• higher radiation exposure compared to X-ray or CBCT

• artifacts from metal structures

• no direct visualization of the disc and TMJ ligaments [17, 18, 21].

Functional MSCT (fMSCT).

The technical result consists in determining the violation of the biomechanical relationships of the structures of the temporomandibular joints due to a detailed assessment of the location of the condylar processes heads of the lower jaw relative to the articular cavities in all

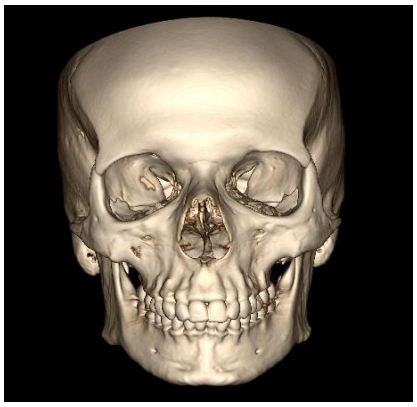

Fig. 5 a (Рис. 5 а)

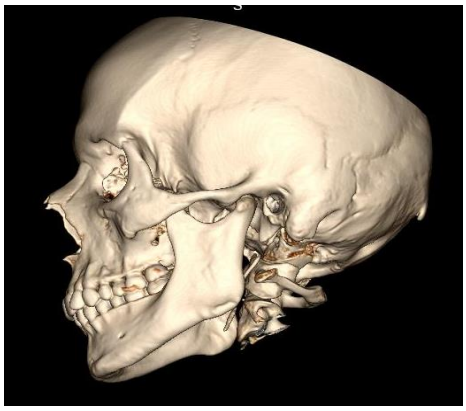

Fig. 5 b (Рис. 5 б)

Fig. 5 c (Рис. 5 в)

Fig. 5 d (Рис. 5 г)

Fig. 5. MSCT, 3D mode.

A, B – close mouth, C – patient with the open mouth, right TMJ, D – patient with open mouth, left TMJ.

Рис. 5. МСКТ, 3D-реконструкция;

А, В – состояние привычной окклюзии, С – исследование правого ВНЧС с максимально открым ртом, D – исследование левого ВНЧС с максимально открытым ртом.

planes, from the moment of habitual occlusion to the state of the maximum open mouth. During the study, the patient performs a gradual opening of the mouth from the position of habitual occlusion [17, 18, 21, 22].

The method of fMSCT in the diagnostics of TMJ dysfunction is carried out in volumetric mode with a slice thickness of 0.5 mm. The

Both TMJs are assessed, their structure, the presence of pathological changes, the relative position of the head of the condylar process of the lower jaw relative to the articular fossa in the position of habitual occlusion are assessed, the displacement of the head relative to the articular tubercle in the sagittal and coronary planes is assessed at all stages of movement

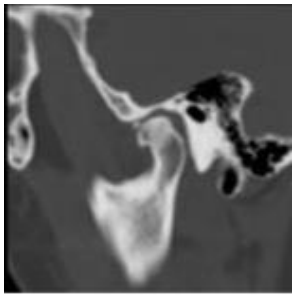

Fig. 6 a (Рис. 6 а)

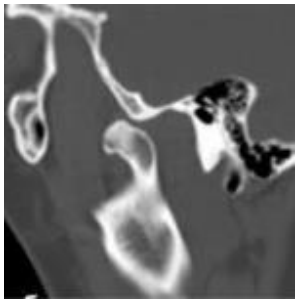

Fig. 6 b (Рис. 6 б)

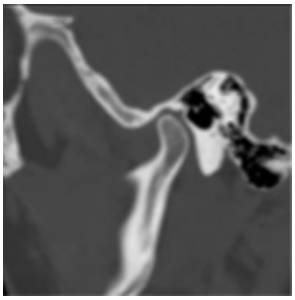

Fig. 6 c (Рис. 6 в)

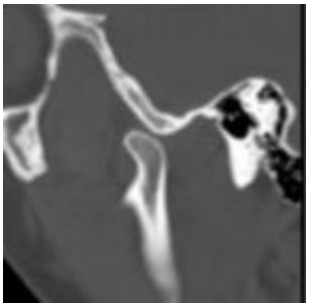

Fig. 6 d (Рис. 6 г)

Fig. 6. MSCT. Multiplanar reconstructions (MPR) of the temporomandibular joints, oblique projections.

A – right TMJ in the position of habitual occlusion; B – right TMJ in the open mouth position; C – left TMJ in position in the position of habitual occlusion; D – left TMJ in the open mouth position. There is a deformation, osteosclerotic transformation of the right TMJ head, subluxation of both TMJs.

Рис. 6. МСКТ. Мультипланарные реконструкции (MPR) височно-нижнечелюстных суставов.

МСКТ. Мультипланарные реконструкции (MPR) височно-нижнечелюстнА – правый ВНЧС в положении привычной окклюзии; В – правый ВНЧС в положении максимально открытого рта; С – левый ВНЧС в положении в положении привычной окклюзии; D – левый ВНЧС в положении максимально открытого рта. Отмечается деформация, остеосклеротическая перестройка головки правого височно-нижнечелюстного сустава, подвывих обоих ВНЧС.

suggested time for the gradual opening of the mouth from the position of habitual occlusion is 9 seconds and is the most optimal for the patient's convenience and the full range of motion in the TMJ. The obtained images are processed with the construction of three-dimensional and multiplanar reconstructions while moving and in a static position. The relative position of the anatomical structures in both temporomandibular joints is assessed at every second out of 9 seconds of the study, at different points and planes, by making appropriate measurements of the width of the joint space at each stage of opening the mouth, and also note the presence or absence of lateral (lateral) displacements of the lower jaw to the right or to the left, which cannot be detected in the above studies of the TMJ. When visualizing the pathological displacement of the head of the condylar process of the lower jaw relative to the articular fossa and articular tubercle, the presence of dysfunction of the temporomandibular joint is ascertained [22].

(each second) and with the mouth as open as possible, the presence or absence of lateral displacement of the lower jaw is noted (Fig. 7, 8) [22].

Magnetic Resonance Imaging.

MRI is an imaging procedure by which not only bone, but also soft-tissue structures can be reproduced in detail by employing static and dynamic magnetic fields. Bloch et al. (1946) and Purcell et al. (1946) were the first to describe the principle of magnetic resonance [17, 23, 24].

Examination is not conveniently extended from one organ to another or from one part of the body to another.

The introduction of MRI in clinical dentistry has opened up new prospects for research into the temporomandibular joints (TMJ). The method allows assessing the integrity and position of the articular disc, displacement of the disc when the mouth is opened, the presence of subluxation in the joint, the condition of the articular surfaces of the bones and articular cartilage, as well as visualizing patho-

Fig. 7 a (Рис. 7 а)

Fig. 7 b (Рис. 7 б)

Fig. 7 c (Рис. 7 в)

Fig. 7 d (Рис. 7 г)

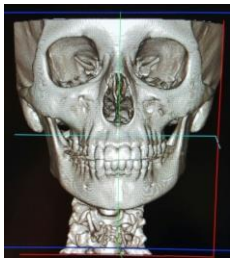

Fig. 8 a (Рис. 8 а)

Fig. 8 b (Рис. 8 б)

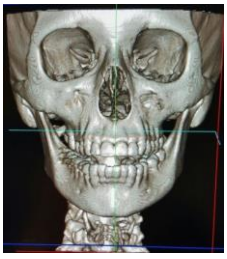

Fig. 8 c (Рис. 8 в)

Fig. 8 d (Рис. 8 г)

Fig. 7,8. fMSCT.

The patient is placed in the supine position. The plane of the physiological horizontal (Frankfur horizontal) is parallel to the tomography plane.

7a-d – during the study, the patient gradually opens his mouth from the position of habitual occlusion to the state of the maximum open mouth. The patient is given 9 seconds to complete the movement.

8a-d – 3D model, in a static form and during movement.

Рис. 7,8. фМСКТ.

Больной находится в положении на спине. Плоскость физиологической горизонтали (франкфуртская горизонталь) параллельна плоскости томографии.

7 а-е – во время исследования пациент постепенно открывает рот от положения привычной окклюзии до состояния максимально открытого рта. На выполнение движения пациенту дается 9 секунд.

8 а-е – 3D-реконструкции, в статичном режиме и при движении.

logical changes in the periarticular soft tissues.

The main advantages of MRI include non-invasiveness, harmlessness (no radiation exposure), three-dimensional nature of imaging, natural contrast from moving blood, no artefacts from bone tissues, high differentiation of soft tissues, the ability to perform MR spectroscopy for in vivo study of tissue metabolism in vivo [17, 23, 24].

The main disadvantages usually include a rather long time required for obtaining images, which leads to the appearance of artifacts from respiratory movements, rhythm disturbances (when examining the heart), the inability to reliably detect stones, calcifications, some types of pathology of bone structures, the rather high cost of equipment and its operation, special requirements for premises, the impossibility of examining patients with claustrophobia, artificial pacemakers, large metal implants made of non-medical metals.

The study protocol includes an assessment of the position of the disc in relation to the head of the lower jaw, the shape and dimensions of the head of the lower jaw, its position in the mandibular fossa of the temporal bone, and the structure of the spongy substance are assessed. With functional MRI, an analysis is made of the displacement of the heads of the lower jaw and the articular disc when the mouth is opened. In practice, the diagnostic method is carried out as follows: the patient is placed in the tomograph in the supine position, head first, using a standard radiofrequency coil for brain examination. The research center is positioned at the level of the temporomandibular joints. For preliminary marking of the study area, a standard localizer for the brain is used. Since both TMJs function as a whole, the study protocol includes a man-

Fig. 9 a (Рис. 9 а)

Fig. 9 b (Рис. 9 б)

Fig. 9. MRI, sagittal planes.

A – the state of the closed mouth (habitual occlusion), B – the state of the maximum open mouth. Anterior dislocation of the left articular disc without reposition when opening the mouth. The arrow indicates the position of the articular disc.

Рис. 9. МРТ, сагиттальные плоскости.

А – состояние закрытого рта (привычной окклюзии), В – состояние максимально открытого рта. Отмечается передняя дислокация левого суставного диска (стрелка) без репозиции при открывании рта.

datory study of the condition of both joints, even if complaints and clinical manifestations of dysfunction are noted in only one of them (Fig. 9) [17, 23, 24].

Advantages:

• non-invasive procedure and the images can be highly sensitive and specific

• The system does not use ionizing radiation and there is little risk associated with application of magnetic field to the majority of people

• Multiplaners anatomical display

• the absence of artifacts due to bone or air.

Disadvatages:

• Spatial Resolution of MR is lower and examination time longer.

• Contact involvement arising from bone tissue are not always demonstrable.

• Patients with pacemakers must be excluded.

• Examination is not conveniently extended from one organ to another or from one part of the body to another [23, 24].

Clinical case 1:

Patient B.: Male 24 years, having braces from July 2021. He first started complaining of pain in the area of TMJ in February 2022, from April 2022 he started felling swelling on his left TMJ and hardening while chewing. He was admitted to the maxilla-facial surgeon and CBCT was carried out to visualize the condition of TMJs and surrounding areas (Fig. 10-12).

After examination the TMJs' subluxation was revealed according to the CBCT images. The patient will be admitted to the dentist for further treatment and adjusting of the braces.

Clinical case 2:

Patient A, 24 y.o., female, were having braces for 2,5 years. After taking off braces she started complaining on the pain in the area of TMJs, more on the right. She wasn't performed with any radiology examination during having braces. She was admitted to the maxilla-facial surgeon and CBCT was carried out to visualize the condition of TMJs and surrounding areas (Fig. 13).

Right TMJ. The position of habitual occlusion. The articular head is 16.5x10.6 mm in size, deformed, along the anterior surface with an irregularly shaped defect, with clear, uneven, sclerotic contours, with approximate dimensions up to 11x4x2.5 mm. There is also a marginal sharpening up to 2 mm. The dimensions of the joint space in its anterior section are 1.2 mm, on average – 3 mm, in the posterior – 2.8 mm. The articular tubercle is not flattened. In the position of the most open mouth:

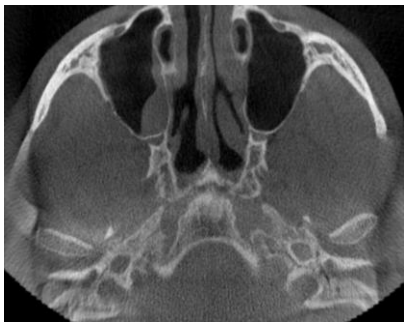

Fig. 10 a (Рис. 10 а)

Fig. 10 b (Рис. 10 б)

Fig. 10 c (Рис. 10 в)

Fig. 10. CBCT. Axial view (A), sagittal reconstructions (B, C).

B – right TMJ in the position of habitual occlusion.

C – left TMJ in the position of habitual occlusion. The heads of the TMJ are of normal shape and structure, the joint spaces are normal.

Рис. 10. КЛКТ. А – Аксиальная проекция, В, С – сагиттальные реконструкции.

В – правый ВНЧС в положении привычной окклюзии.

С – левый ВНЧС в положении привычной окклюзии. Головки ВНЧС нормальной формы и структуры, суставные щели не сужены.

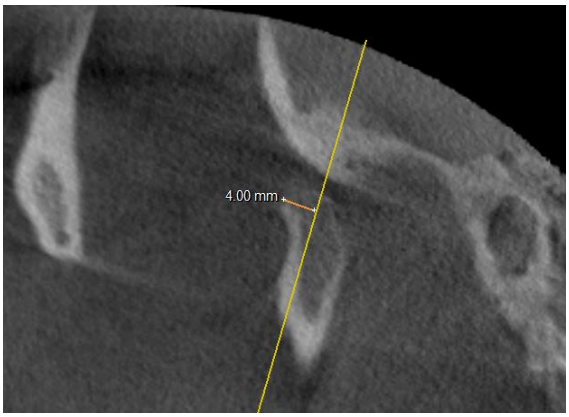

Fig. 11 (Рис. 11)

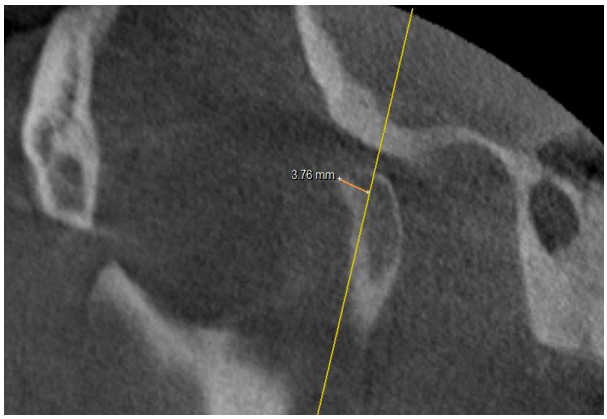

Fig. 12 (Рис. 12)

Fig. 11. CBCT. Right TMJ, sagittal reconstruction (maximum opening of the mouth).

There is a displacement of the right TMJ articular head anteriorly from the top of the articular tubercle by 4 mm.

Рис. 11. КЛКТ правого ВНЧС, сагиттальная реконструкция (положение максимального открытого рта).

Отмечается смещение суставной головки правого мыщелкового отростка нижней челюсти кпереди от верхушки суставного бугорка на 4 мм.

Fig. 12. CBCT. Left TMJ, sagittal reconstruction (maximum opening of the mouth).

There is a displacement of the left TMJ articular head anteriorly from the top of the articular tubercle by 3,8 mm.

Рис. 12. КЛКТ левого ВНЧС, сагиттальная реконструкция (положение максимального открытого рта).

Отмечается смещение суставной головки правого мыщелкового отростка нижней челюсти кпереди от верхушки суставного бугорка на 3,8 мм.

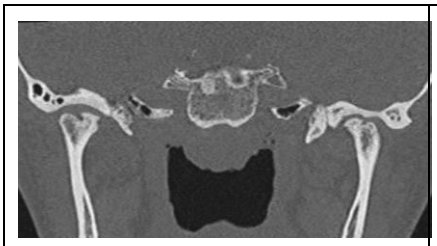

Fig. 13 a (Рис. 13 а)

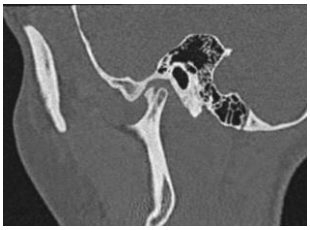

Fig. 13 b (Рис. 13 б)

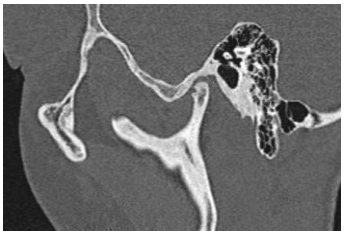

Fig. 13 c (Рис. 13 d)

Fig. 13. MSCT, TMJ. A – coronal reconstruction. B – right TMJ, sagittal reconstruction, C – left TMJ, sagittal reconstruction.

CT-signs of deformity, subchondral sclerosis, marginal defects in both TMJs.

Рис. 13. МСКТ, ВНЧС. А – корональная реконструкция. В – правый ВНЧС, сагиттальная реконструкция, С – левый ВНЧС, сагиттальная реконструкция.

КТ-признаки деформации, субхондрального склероза, краевых дефектов в обоих ВНЧС.

the articular head is displaced downward and anteriorly, with the maximum opening of the mouth, the middle of the head is displaced anteriorly by 4 mm relative to the apex of the articular tubercle.

Left TMJ. The position of habitual occlusion. The articular head is 12.6x5.6 mm in size, not pronouncedly deformed according to the "hook-shaped" type, along the anterior surface it also has an irregularly shaped defect, with clear, uneven, sclerotic contours, with approximate dimensions up to 4.5x2x1.9 mm. There is also a marginal sharpening up to 1 mm. The dimensions of the joint space in its anterior section are 1.2 mm, on average – 2.7 mm, in the posterior – 3.5 mm. The articular tubercle is not flattened. In the position of the most open mouth: the articular head is displaced downward and anteriorly, with the maximum opening of the mouth, the middle of the head is displaced anteriorly by 2.9 mm relative to the top of the articular tubercle.

CT showed signs of arthrosis and dysfunction (subluxation) of both temporomandibular joints, this patient will be admitted to the maxilla-facial department for further treatment and possible surgical intervention.

Conclusion:

Thus, the use of modern, highly informative, high-tech research methods, such as CBCT, MRI, MSCT, fMSCT allows not only to identify the main dysfunctional disorders of the TMJ at the stage of the patient's initial visit, but also to conduct a dynamic study at various stages after complex treatment to assess its effectiveness, especially in cases of TMD after the orthodontic treatment.

Author contribution.

Thereby, all authors made a substantial contribution to the conception of the work, drafting and revising the work, final approval of the version to be published and agree to be accountable for all aspects of the work.

Competing interests.

The authors declare that they have no competing interests.

Funding source.

The work is presented as part of the implementation grant of the President of Russian Federation for supporting the leading scientific school НШ-599.2022.3 “Non-invasive functional radiological technologies in screening, early diagnostics and treatment and rehabilitation follow-up of socially significant diseases” (the leader – N.S. Serova)

Consent for publication.

Written consent was obtained from the patient for publication of relevant medical information and all of accompanying images within the manuscript.

References:

1. Reiter, S., Goldsmith, C., Emodi-perlman, A., Friedman-Rubin, P., & Winocur, E. Masticatory muscle disorders diagnostic criteria: the American Academy of Orofacial Pain versus the research diagnostic criteria/temporomandibular disorders (RDC/TMD). Journal of Oral Rehabilitation/ 2012; 39 (12): 941–947. https://doi.org/10.1111/j.1365-2842.2012.02337.x

2. National Institute of Dental and Craniofacial Research. TMJ (Temporomandibular Joint & Muscle Disorders. (https://www.nidcr.nih.gov/health-info/tmj) Accessed: 6.08.2021.

3. Chang CL, Wang DH, Yang MC, Hsu WE, Hsu ML. Functional disorders of the temporomandibular joints: Internal derangement of the temporomandibular joint. (https://onlinelibrary.wiley.com/doi/full/10.1016/j.kjms.2018.01.004) Kaohsiung Journal of Medical Sciences. 2018; 34

(4): 223-230.
4. Angle's classification of malocclusion. (2015, December 14). https://dentodontics.com/2015/09/09/angles-classification-of-malocclusion/
5. Dimitroulis, G. Management of temporomandibular joint disorders: A surgeon's perspective. (https://onlinelibrary.wiley.com/doi/full/10.1111/adj.1259
3) Australian Dental Journal. 2018; 63 Suppl 1: S79-S90.
6. Bellot-Arcis, Carlos & Montiel-Company, Jose & Almerich-Silla, Jose. Orthodontic Treatment Need: An Epidemiological Approach. 2012; 10.5772/32188.
7. Harrison, Jayne. Orthodontic treatment. Vital. 2011; 8. 10.1038/vital1329.
8. Wangsrimongkol T, Manosudprasit M, Pisek P, Chowchuen P, Chantaramungkorn M. Temporomandibular joint growth adaptation and articular disc positional changes in functional orthopedic treatment: magnetic resonance imaging investigation. J Med Assoc Thai. 2012 Nov;95 Suppl 11:S106-15. PMID: 23961629.
9. Yu LY, Xia K, Sun WT, Huang XQ, Chi JY, Wang LJ, Zhao ZH, Liu J. Orthodontic retreatment of an adult woman with mandibular backward positioning and temporomandibular joint disorder: A case report. World J Clin Cases. 2022 Jan 14;10(2):691-702. doi: 10.12998/wjcc.v10.i2.691. PMID: 35097096; PMCID: PMC8771383.
10. Daigo Koide (DDS, PhD), Kazuhiro Yamada (DDS, PhD), Ayane Yamaguchi (DDS, PhD), Toru Kageyama (DDS, PhD) & Akira Taguchi (DDS, PhD) (2018) Morphological changes in the temporomandibular joint after orthodontic treatment for Angle Class II malocclusion, CRANIO®, 36:1, 35-43, DOI: 10.1080/08869634.2017.1285218
11. Al-Saleh MA, Alsufyani N, Flores-Mir C, Nebbe B, Major PW. Changes in temporomandibular joint morphology in class II patients treated with fixed mandibular repositioning and evaluated through 3D imaging: a systematic review. Orthod Craniofac Res. 2015 Nov;18(4):185-201. doi: 10.1111/ocr.12099. Epub 2015 Aug 11. PMID: 26260422.
12. Górska, A., & Gębska, M. Late postoperative complications and dysfunction of the stomatognathic system (SS) in patients after orthognathic surgery. Journal of Education, Health and Sport. 2020; 10 (6): 206-222. https://doi.org/10.12775/JEHS.2020.10.06.023
13. Michelotti, A., & Iodice, G. The role of orthodontics in temporomandibular disorders. Journal of Oral Rehabilitation. 2010; 37 (6): 411-429. https://doi.org/10.1111/j.1365-2842.2010.02087.x
14. Gordina G.S., Glushko A.V., Klipa I.A., Drobyshev A.Yu., Serova N.S., Fominykh E.V. Application of computed tomography data in the diagnosis and treatment of patients with anomalies of the dentition, accompanied by narrowing of the upper jaw. medical imaging. 2014; 3:104-113 (in Russian).
15. Tsiklakis K, Syriopoulos K, Stamatakis HC. Radiographic examination of the temporomandibular joint using cone beam computed tomography. Dentomaxillofac Radiol. 2004; 33 (3): 196-201. doi: 10.1259/dmfr/27403192. PMID: 15371321.
16. De Vos W, Casselman J, Swennen GR. Cone-beam computerized tomography (CBCT) imaging of the oral and maxillofacial region: a systematic review of the literature. Int J Oral Maxillofac Surg. 2009; 38 (6): 609-25. doi: 10.1016/j.ijom.2009.02.028. Epub 2009 May 21. PMID: 19464146.
17. Kulakova A.A. et al. Surgical dentistry: a national guide. Moscow, GEOTAR-Media, 2021. 408 p. DOI: 10.33029/9704-6001-6-SUR-2020-1-408. - ISBN 978-5-9704-6001-6 (in Russian).
18. Polshina V.I., Reshetov I.V., Serova N.S., Babkova A.A., Lisavin A.A. Complex radiodiagnosis in patients with dysfunction of the temporomandibular joint (TMJ). REJR 2021; 11(1):88-102. DOI: 10.21569/2222-7415-2021-11-1-88-102 (in Russian).
19. Almén, A. ICRP Publication 129 Radiological Protection in Cone Beam Computed Tomography (CBCT). Radiation Protection Dosimetry. 2016. https://doi.org/10.1093/rpd/ncw252
20. Dygas S, Szarmach I, Radej I. Assessment of the Morphology and Degenerative Changes in the Temporomandibular Joint Using CBCT according to the Orthodontic Approach: A Scoping Review. Biomed Res Int. 2022 Feb 1;2022:6863014. doi: 10.1155/2022/6863014. PMID: 35155678; PMCID: PMC8826117.
21. Shokri A, Zarch HH, Hafezmaleki F, Khamechi R, Amini P, Ramezani L. Comparative assessment of condylar position in patients with temporomandibular disorder (TMD) and asymptomatic patients using cone-beam computed tomography. Dent Med Probl. 2019 Jan-Mar;56(1):81-87. doi: 10.17219/dmp/102946. PMID: 30951623.
22. Ternovoy S.K., Serova N.S., Gordina G.S., Babkova A.A., Lisavin A.A. A method for functional multispiral computed tomography diagnostics of temporomandibular joint dysfunction. Patent for invention RU 2637830 C1, 07.12.2017. Application No. 2016123713 dated 06/15/2016 (in Russian).
23. Tekale, Pawankumar. MRI and dentistry – a contemporary review. 2014; 1 (3): 490-503.
24. Lisavin A.A., Ustyuzhanin D.V., Osokina A.P. Experience of magnetic resonance imaging of the temporomandibular joints on the head coil. Russian Electronic Journal of Radiation Diagnostics. 2014; 4 (2): 97-102 (in Russian).

Список литературы:

1. Reiter, S., Goldsmith, C., Emodi-perlman, A., Friedman-Rubin, P., & Winocur, E. Masticatory muscle disorders diagnostic criteria: the American Academy of Orofacial Pain versus the research diagnostic criteria/temporomandibular disorders (RDC/TMD). Journal of Oral Rehabilitation/ 2012; 39 (12): 941–947. https://doi.org/10.1111/j.1365-2842.2012.02337.x
2. National Institute of Dental and Craniofacial Research. TMJ (Temporomandibular Joint & Muscle Disorders. (https://www.nidcr.nih.gov/health-info/tmj) Accessed: 6.08.2021.
3. Chang CL, Wang DH, Yang MC, Hsu WE, Hsu ML. Functional disorders of the temporomandibular joints: Internal derangement of the temporomandibular joint. (https://onlinelibrary.wiley.com/doi/full/10.1016/j.kjms.2018.01.004) Kaohsiung Journal of Medical Sciences. 2018; 34

(4): 223-230.

4. Angle's classification of malocclusion. (2015, December 14). https://dentodontics.com/2015/09/09/angles-classification-of-malocclusion

5. Dimitroulis, G. Management of temporomandibular joint disorders: A surgeon's perspective. (https://onlinelibrary.wiley.com/doi/full/10.1111/adj.12593) Australian Dental Journal. 2018; 63 Suppl 1: S79-S90.

6. Bellot-Arcis, Carlos & Montiel-Company, Jose & Almerich-Silla, Jose. Orthodontic Treatment Need: An Epidemiological Approach. 2012; 10.5772/32188.

7. Harrison, Jayne. Orthodontic treatment. Vital. 2011; 8. 10.1038/vital1329.

8. Wangsrimongkol T, Manosudprasit M, Pisek P, Chowchuen P, Chantaramungkorn M. Temporomandibular joint growth adaptation and articular disc positional changes in functional orthopedic treatment: magnetic resonance imaging investigation. J Med Assoc Thai. 2012 Nov;95 Suppl 11:S106-15. PMID: 23961629.

9. Yu LY, Xia K, Sun WT, Huang XQ, Chi JY, Wang LJ, Zhao ZH, Liu J. Orthodontic retreatment of an adult woman with mandibular backward positioning and temporomandibular joint disorder: A case report. World J Clin Cases. 2022 Jan 14;10(2):691-702. doi: 10.12998/wjcc.v10.i2.691. PMID: 35097096; PMCID: PMC8771383.

10. Daigo Koide (DDS, PhD), Kazuhiro Yamada (DDS, PhD), Ayane Yamaguchi (DDS, PhD), Toru Kageyama (DDS, PhD) & Akira Taguchi (DDS, PhD) (2018) Morphological changes in the temporomandibular joint after orthodontic treatment for Angle Class II malocclusion, CRANIO®, 36:1, 35-43, DOI: 10.1080/08869634.2017.1285218

11. Al-Saleh MA, Alsufyani N, Flores-Mir C, Nebbe B, Major PW. Changes in temporomandibular joint morphology in class II patients treated with fixed mandibular repositioning and evaluated through 3D imaging: a systematic review. Orthod Craniofac Res. 2015 Nov;18(4):185-201. doi: 10.1111/ocr.12099. Epub 2015 Aug 11. PMID: 26260422.

12. Górska, A., & Gębska, M. Late postoperative complications and dysfunction of the stomatognathic system (SS) in patients after orthognathic surgery. Journal of Education, Health and Sport. 2020; 10 (6): 206-222. https://doi.org/10.12775/JEHS.2020.10.06.023

13. Michelotti, A., & Iodice, G. The role of orthodontics in temporomandibular disorders. Journal of Oral Rehabilitation. 2010; 37 (6): 411-429. https://doi.org/10.1111/j.1365-2842.2010.02087.x

14. Гордина Г.С., Глушко А.В., Клипа И.А., Дробышев А.Ю., Серова Н.С., Фоминых Е.В. Применение данных компьютерной томографии в диагностике и лечении пациентов с аномалиями зубочелюстной системы, сопровождающимся сужением верхней челюсти. Медицинская визуализация. 2014; 3: 104-113.

15. Tsiklakis K, Syriopoulos K, Stamatakis HC. Radiographic examination of the temporomandibular joint using cone beam computed tomography. Dentomaxillofac Radiol. 2004; 33 (3): 196-201. doi: 10.1259/dmfr/27403192. PMID: 15371321.

16. De Vos W, Casselman J, Swennen GR. Cone-beam computerized tomography (CBCT) imaging of the oral and maxillofacial region: a systematic review of the literature. Int J Oral Maxillofac Surg. 2009; 38 (6): 609-25. doi: 10.1016/j.ijom.2009.02.028. Epub 2009 May 21. PMID: 19464146.

17. Кулакова А.А. и соавт. Хирургическая стоматология: национальное руководство. Москва, ГЭОТАР-Медиа, 2021. 408 с. DOI: 10.33029/9704-6001-6-SUR-2020-1-408. - ISBN 978-5-9704-6001-6.

18. Польшина В.И., Решетов И.В., Серова Н.С., Бабкова А.А., Лисавин А.А., Семенов П.Я., Рощина А.В. Комплексная лучевая диагностика у пациентов с дисфункцией височно-нижнечелюстного сустава (ВНЧС). REJR 2021; 11(1):88-102. DOI: 10.21569/2222-7415-2021-11-1-88-102

19. Almén, A. ICRP Publication 129 Radiological Protection in Cone Beam Computed Tomography (CBCT). Radiation Protection Dosimetry. 2016. https://doi.org/10.1093/rpd/ncw252

20. Dygas S, Szarmach I, Radej I. Assessment of the Morphology and Degenerative Changes in the Temporomandibular Joint Using CBCT according to the Orthodontic Approach: A Scoping Review. Biomed Res Int. 2022 Feb 1;2022:6863014. doi: 10.1155/2022/6863014. PMID: 35155678; PMCID: PMC8826117.

21. Shokri A, Zarch HH, Hafezmaleki F, Khamechi R, Amini P, Ramezani L. Comparative assessment of condylar position in patients with temporomandibular disorder (TMD) and asymptomatic patients using cone-beam computed tomography. Dent Med Probl. 2019 Jan-Mar;56(1):81-87. doi: 10.17219/dmp/102946. PMID: 30951623.

22. Терновой С.К., Серова Н.С., Гордина Г.С., Бабкова А.А., Лисавин А.А.Способ функциональной мультиспиральной компьютерно-томографической диагностики дисфункции височно-нижнечелюстных суставов. Патент на изобретение RU 2637830 C1, 07.12.2017. Заявка № 2016123713 от 15.06.2016.

23.Tekale, Pawankumar. MRI and dentistry – a contemporary review. 2014; 1 (3): 490-503.

24. Лисавин А.А., Устюжанин Д.В., Осокина А.П. Опыт магнитно-резонансной томографии височнонижнечелюстных суставов на головной катушке. Российский электронный журнал лучевой диагностики. 2014; 4 (2): 97-102.

.

НАУЧНЫЙ ОБЗОР

ПОСМЕРТНАЯ ЛУЧЕВАЯ ХАРАКТЕРИСТИКА ДИНАМИКИ РАЗВИТИЯ НЕСПЕЦИФИЧЕСКИХ ПОСМЕРТНЫХ ИЗМЕНЕНИЙ ТЕЛА НОВОРОЖДЕННОГО

Туманова У.Н.[1], Савва О.В.[1,3], Быченко В.Г.[1], Намлылар И.Х.[1], Серова Н.С.[2], Щеголев А.И.[1]

1 - ФГБУ «Национальный медицинский исследовательский центр акушерства, гинекологии и перинатологии им. академика В.И. Кулакова» МЗ РФ. г. Москва, Россия.

2 - ФГАОУ ВО Первый МГМУ им. И.М. Сеченова (Сеченовский Университет) МЗ РФ. г. Москва, Россия.

3 - ГБУ РО «Бюро судебно-медицинской экспертизы им. Д.И. Мастбаума». г. Рязань, Россия.

Представлены данные литературы и результаты собственных повторных (двукратных) танаторадиологических (КТ и МРТ) исследований для оценки динамики развития посмертных изменений в наблюдении новорожденной девочки, умершей через 26 минут после рождения вследствие врожденного порока сердца – аномалии Эбштейна типа С. Первая КТ тела умершей новорожденной была выполнена через 13 часов 14 минут, вторая – через 82 часа 34 минуты после констатации смерти. Первое МРТ-исследование выполнено через 8 часов 34 минуты, второе – через 79 часов 56 минут после смерти. В промежутках между исследованиями тело хранилось в холодильной камере при 4°С.

В результате проведенных КТ-исследований тела установлено, что увеличение длительности посмертного периода при хранении тела в холодильной камере при температуре 4°С приводит к снижению объема содержания внутрисосудистого газа.

При повторных МРТ-исследованиях головного мозга выявлено снижение выраженности борозд и извилин вплоть до их полного нивелирования, а также снижение четкости границ внутримозговых структур и исчезновение градиента сигнала между серым и белым веществом по типу лучевой картины отека ткани головного мозга при увеличении посмертного периода. В ткани печени в обеих сериях МР-томограмм отмечена четкая линия градиента интенсивности сигнала, более выраженная на Т1-ВИ. При более поздней МРТ установлено увеличение значений интенсивностей сигнала на Т1-ВИ и Т2-ВИ с уменьшением вертикального градиента на Т1-ВИ и увеличением – на Т2-ВИ. Ткань легкого также характеризовалась изменениями интенсивностей МР-сигнала в выше- и нижерасположенных отделах органа. При первой МРТ в полостях сердца наблюдалось однородное содержимое, при второй – визуализировались два уровня содержимого сердца с четкой ровной линией градиента интенсивности сигнала, отражающие процессы седиментации крови. Динамика посмертного изменения объема содержания свободной жидкости в серозных полостях зависит от ее прижизненного наличия и количества.

Сделано заключение, что танаторадиологические исследования являются высокоэффективными методами выявления неспецифических посмертных изменений и их дифференциальной диагностики с прижизненно развившимися патологическими процессами.

Ключевые слова: новорожденный, аутопсия, посмертные изменения, трупные гипостазы, танаторадиология, посмертная МРТ, посмертная КТ, виртопсия.

Контактный автор: Туманова У.Н., e-mail: u.n.tumanova@gmail.com

Для цитирования: Туманова У.Н., Савва О.В., Быченко В.Г., Намлылар И.Х., Серова Н.С., Щеголев А.И. Посмертная лучевая характеристика динамики развития неспецифических посмертных изменений тела новорожденного. REJR 2022; 12(2):35-54. DOI: 10.21569/2222-7415-2022-12-2-35-54.

Статья получена: 11.03.22 **Статья принята: 15.06.22**

POSTMORTEM RADIOLOGICAL CHARACTERISTICS OF THE DEVELOPMENT OF NONSPECIFIC POSTMORTEM CHANGES IN THE BODY OF A NEWBORN

Tumanova U.N.[1], Savva O.V.[1 3], Bychenko V.G.[1], Namlylar I.H.[1], Serova N.S.[2], Shchegolev A.I.[1]

1 - V.I. Kulakov National Medical Research Center for Obstetrics, Gynecology and Perinatology. Moscow, Russia.
2 - I.M. Sechenov First Moscow State Medical University (Sechenov University). Moscow, Russia.
3 - D.I. Mastbaum Bureau of Forensic Medicine. Ryazan, Russia.

The literature data and the results of our own repeated (double) thanatoradiological (CT and MRI) studies are presented to assess the dynamics of the development of postmortem changes in the observation of a newborn girl who died 26 minutes after birth due to a congenital heart defect – Ebstein anomaly type C.

The first CT of the body of the deceased newborn was performed 13 hours and 14 minutes after the death, the second – after 82 hours and 34 minutes. The first MRI was performed after 8 hours 34 minutes after death, the second – after 79 hours 56 minutes. In between studies, the body was stored in a refrigerator at 4°C.

As a result of CT studies of the body, it was found that an increase in the duration of the postmortem period leads to a decrease in the volume of intravascular gas when the body is stored in a refrigerator at a temperature of 4°C.

Repeated MRI of the brain revealed a decrease in the severity of furrows and convolutions up to their complete leveling, as well as a decrease in the clarity of the boundaries of intracerebral structures and the disappearance of the signal gradient between gray and white matter by the type of radiation pattern of brain tissue edema.

In liver tissue in both series of MR-tomograms, a clear signal intensity gradient line was noted, which is more pronounced at T1-WI. At a later MRI, a change in the values of tissue signal intensities with a change in the degree of gradient at T1-WI and T2-WI was found.

Lung tissue was also characterized by changes in the MR signal intensities in the higher and lower parts of the organ.

At the first MRI, homogeneous contents were observed in the cavities of the heart. In the second case, two levels of the heart contents were visualized with a clear even line of the signal intensity gradient reflecting the processes of blood sedimentation.

The dynamics of postmortem changes in the volume of free fluid in the serous cavities depends on its lifetime presence and quantity.

It is concluded that thanatoradiological studies are highly effective methods of detecting nonspecific postmortem changes and their differential diagnosis with lifetime-developed pathological processes.

Keywords: newborn, autopsy, postmortem changes, cadaveric hypostasis, thanatoradiology, postmortem MRI, postmortem CT, virtopsy.

Corresponding author: Tumanova U.N., e-mail: u.n.tumanova@gmail.com

For citation: Tumanova U.N., Savva O.V., Bychenko V.G., Namlylar I.H., Serova N.S., Shchegolev A.I. Postmortem radiological characteristics of the development of nonspecific postmortem changes in the body of a newborn. REJR 2022; 12(2):35-54. DOI: 10.21569/2222-7415-2022-12-2-35-54.

Received: **11.03.22** **Accepted:** **15.06.22**

Исторически сложилось, что единственным способом определения причины смерти считается проведение патологоанатомического или судебно-медицинского вскрытия (в случае насильственной смерти). В настоящее время целью патологоанатомического вскрытия, по крайней мере в Российской Федерации, согласно статьи 67 Федерального закона от 21.11.2011 № 323-ФЗ «Об основах охраны здоровья граждан в Российской Федерации» [1], является получение данных о причине смерти и диагнозе заболевания, т.е. основного заболевания, его осложнений и коморбидных состояний. Для объективизации и повышения эффективности патологоанатомического вскрытия используются гистологические, биохимические, микробиологические и другие необходимые для объективной и полноценной диагностики методы исследования.

Однако следует отметить, что наступление смерти закономерно приводит к развитию трупных или посмертных изменений, в частности охлаждения, гипостазов, аутолиза органов и тканей [2, 3]. Развитие подобных посмертных изменений, несомненно, накладывается на картину прижизненно имевшихся патологических процессов и заболеваний, затрудняя тем самым морфологическую диагностику и определение звеньев танатогенеза. Наиболее актуально данная проблема стоит при перинатальных патологоанатомических вскрытиях, характеризующихся в ряде случаев дополнительными признаками незрелости органов и тканей умерших новорожденных [4, 5].

Наряду с этим, эффективным методом визуализации органов и тканей тел умерших больных является посмертное лучевое (КТ и МРТ) исследование [6, 7]. Действительно, проведение посмертной КТ позволяет неинвазивно, без разрезов, установить аномалии развития и повреждения костных структур, определить локализацию и объем скоплений газа (воздуха) в полостях тела, в просвете сосудов, в тканях и органах, визуализировать локализацию и объем скоплений свободной жидкости [8, 9]. Преимуществами посмертной МРТ по сравнению с КТ является более четкая визуализация мягких тканей и внутренних органов, включая легкие погибших новорожденных, позволяющая выявить широкий ряд патологических процессов [10, 11].

В этой связи актуальной проблемой является выяснение лучевой (КТ и МРТ) семиотики признаков и динамики развития внешних и внутренних посмертных изменений. Более того, выявленные при танаторадиологических исследованиях особенности посмертных изменений могут быть использованы для определения давности наступления смерти, что особенно важно при проведении судебно-медицинской экспертизы [12, 13].

Одним из путей решения данной задачи является проведение повторных лучевых исследований тел умерших в различные сроки посмертного периода.

Представляем собственное наблюдение умершей новорожденной девочки, которой было проведено двукратное комплексное посмертное КТ и МРТ-исследование. При описании сделан акцент на характеристики посмертных изменений, а не на имеющуюся патологию, которая была диагностирована пренатально при УЗИ плода и подтверждена после смерти новорожденной при посмертных лучевых и патологоанатомических исследованиях.

Новорожденная девочка П. родилась путем операции экстренного кесарева сечения на сроке гестации 37,6 недель. Масса тела – 2763 г, длина тела – 46 см, оценка по шкале Апгар 1-1 балл.

По данным истории родов: беременная П., 19 лет, поступила в экстренном порядке с поликлинического приема в связи с ухудшением состояния плода по данным тестов функциональной диагностики. Данная беременность самопроизвольная. I триместр: в 12 недель стационарное лечение по поводу угрожающего выкидыша. Скрининг 1 триместра: низкий риск хромосомной патологии плода. II триместр: в 26 недель стационарное лечение по поводу угрожающих преждевременных родов. Скрининг 2 триместра: норма. III триместр: в 30-31 неделю при УЗИ плода выявлены признаки врожденного порока сердца (аномалия Эбштейна), укорочение конечностей, тенденция к маловодию, нарушение фето-плацентарного кровотока 1 ст. В 33-34 недели стационарное лечение по поводу угрожающих преждевременных родов. В 36-37 недель при УЗИ плода диагностированы аномалия Эбштейна 3 степени, смещение септальной и передней створок трехстворчатого клапана, голосистолическая регургитация на трехстворчатом клапане, дилатация правого предсердия за счет атриализации правого желудочка, функциональная атрезия клапана легочной артерии с регургитацией на клапане легочного ствола, кардиомегалия, асцит, гепатомегалия.

При рождении у новорожденной девочки определялись единичные сердцебиения, связи с чем начаты реанимационные мероприятия: искусственная вентиляция

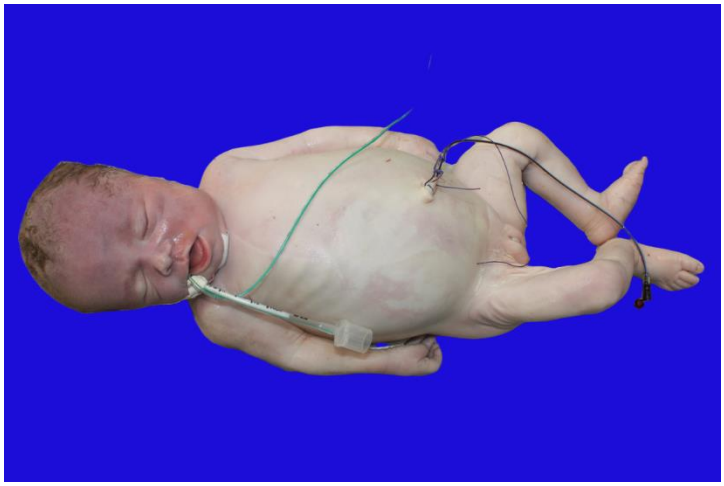

Рис. 1 (Fig. 1)

Рис. 1. Фотография.

Тело умершей новорожденной. Внешний вид.

Fig. 1. Photo.

The body of a deceased newborn. Outward appearance.

легких (ИВЛ) маской, интубация трахеи, ИВЛ через интубационную трубку, непрямой массаж сердца. С 6 минут жизни отмечена стойкая брадикардия (ЧСС менее 60 уд/минуту), в связи с чем продолжена ИВЛ со 100% дотацией О2, непрямой массаж сердца. Однако реанимационные мероприятия оказались не эффективны, и в возрасте 0 суток 0 часов 26 минут констатирована смерть.

Через 2 ч после констатации смерти тело умершей новорожденной доставлено на комплексное патологоанатомическое исследование с использованием посмертных лучевых исследований (танаторадиологическое исследование) и помещено в специализированную холодильную камеру в соответствии с нормативными положениями о хранении тел в патологоанатомическом отделении.

Проведен совместный осмотр тела врачом-патологоанатомом и врачом-рентгенологом. Тело умершего новорожденного женского пола правильного телосложения (рис. 1). Масса тела – 2700 г, длина тела – 51 см, теменно-копчиковый размер – 28 см, длина правой и левой стопы – 7,3 см, окружность головы – 33 см, окружность груди – 31 см. Имеются пупочный венозный катетер, в ротовой полости визуализируются интубационная трубка и орогастральный зонд.

В связи с тем, что основной задачей представленного наблюдения явилось выявление и комплексная оценка особенностей развития неспецифических посмертных изменений в динамике раннего посмертного периода, то для ее выполнения и оценки изменений в зависимости от давности посмертного периода нами было выполнено несколько КТ и МРТ-исследований с определенным временным промежутком. Между исследованиями все тела хранились в специализированной холодильной камере при температуре +4°С в положении тела лежа на спине.

Посмертная компьютерная томография (КТ) тел проводилась на аппарате Toshiba Aquilion ONE 640: программный пакет Pediatric 0,5 по протоколу исследования Abdomen Baby. Использованы параметры: collimation 0,5x80 mm, Increment 0,5 mm, Rotation time 0,5 sec, FOV 300 mm, ST 0,5 mm, 80 kv.

Посмертная магнитно-резонансная томография (МРТ) проводилась на аппарате «3T Siemens Magnetom Verio». Оценка результатов выполнена на Т1- и Т2-взвешенных изображениях (ВИ). Для получения Т2-ВИ использованы следующие параметры: 3DT2_Spase_Sag, FoV=320 мм, Sl Thickness=1 мм, TR=3200 мс, TE=490 мс, к-во усреднений-1, матрица 384x326, пространств. разреш. среза 1,0x0,8x1,0 мм, а для получения Т1-ВИ: 3DT1_Sag, FoV=320 мм, Sl Thickness=1 мм, TR=1900 мс, TE=2,18 мс, к-во усреднений-1, матрица 320x304, простр. разреш. среза 1,0x0,9x0,9 мм. Анализ дан-

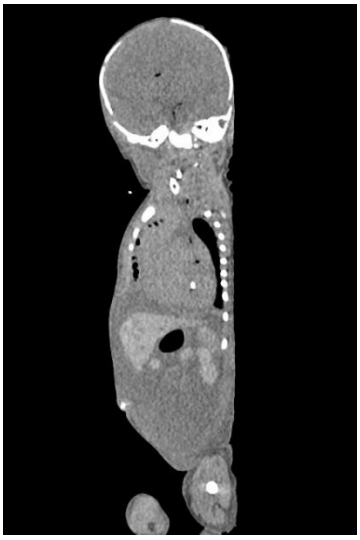

Рис. 2 а (Fig. 2 a)

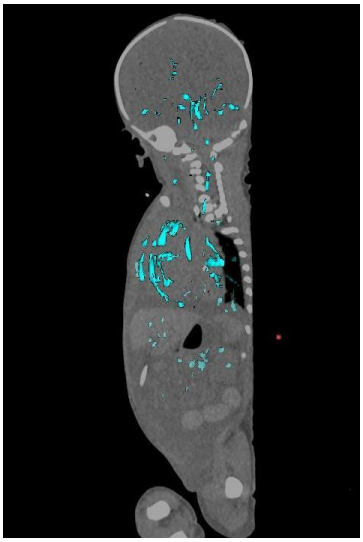

Рис. 2 б (Fig. 2 b)

Рис. 2 в (Fig. 2 c)

Рис. 2 г (Fig. 2 d)

Рис. 2 д (Fig. 2 e)

Рис. 2 е (Fig. 2 f)

Рис. 2. Посмертная КТ (а, г) с трехмерной реконструкцией области интереса (б, в, д, е) тела умершего новорожденного. Оценка скоплений свободного газа в сосудах и полостях сердца.

а-в – Длительность посмертного периода 13 часов 14 минут. Наличие скоплений газа в сосудах головного мозга, печени, мезентериальных сосудах и сосудах сердца (голубой цвет). V газа – 2,926 см³.

г-е – Тело новорожденного спустя 69 часов 20 минут хранения в холодильной камере (длительность посмертного периода 82 часа 34 минут). Наличие скоплений газа только в сосудах сердца (розовый цвет). V газа – 0,410 см³.

Fig. 2. Postmortem CT (a, d) with a three-dimensional reconstruction of the area of interest (b, c, e, f) of the body of a deceased newborn. Assessment of gas accumulations in the vessels and cavities of the heart.

a-c – the duration of the postmortem period is 13 hours and 14 minutes. The presence of gas accumulations in the vessels of the brain, liver, mesenteric vessels and heart vessels (blue color). V of gas – 2,926 см³.

d-f – the body of a newborn after 69 hours and 20 minutes of storage in a refrigerator (the duration of the postmortem period is 82 hours and 34 minutes). The presence of gas accumulations only in the vessels of the heart (pink). V of gas – 0,410 см³.

ных, выполнение реконструкций и трехмерная обработка томограмм выполнены с использованием специализированного программного обеспечения «Myrian Expert», Intrasense, Франция.

Первая КТ тела умершей новорожденной девочки была выполнена через 13 часов 14 минут, вторая – через 82 часа 34 минуты (плюс 69 часов 20 минут в холодильной камере при 4°С) после констатации смерти. Первое МРТ-исследование выполнено через 8 часов 34 минуты, а второе – через 79 часов 56 минут (плюс 71 час 22 минуты в холодильной камере при 4°С) после смерти.

Стоит отметить, что заключение по результатам выполненного танаторадиологического исследования полностью соответствовало данным, указанным в клиническом диагнозе, а именно: врожденный порок сердца – аномалия Эбштейна тип С, кардиомегалия, признаки сердечно-сосудистой недостаточности.

Особенностью КТ в перинатологии является недостаточная эффективность визуализации и соответственно оценки внутренних органов и мягких тканей плодов, мертворожденных и умерших новорожденных. Однако посмертная КТ является высокоэффективным методом оценки костного скелета, а также локализации и объемных параметров скоплений свободного газа, превосходя возможности классической аутопсии.

При первом КТ-исследовании, выполненном спустя 13 часов 14 минут после наступления смерти (рис. 2 а – в) установлено отсутствие патологии костной системы у умершего новорожденного. Отмечено наличие пневматизации ткани обоих легких, газового пузыря в желудке, а также небольшого количества свободного газа по ходу эндотрахеальной трубки и желудочного зонда. Природа выявленного свободного газа указанных локализаций однозначно указывает на живорождение. В теле умершей новорожденной наличие скоплений свободного газа выявлено также и в сердечно-сосудистой системе, а именно: в сосудах головного мозга, печени, брыжеечных сосудах и сосудах сердца, при этом скопления имели диаметр, соответствующий сосуду, где он был обнаружен – от 1 до 5 мм. При использовании методики трехмерного реконструирования и автоматического расчета объемных параметров при обработке томограмм, общий объем выявленного газа во всех сосудах составил – 2,926 см^3.

При втором КТ-исследовании, выполненном спустя 82 часа 34 минут после наступления смерти (рис. 2 г – е) при наличии прежнего объема свободного газа, обусловленного живорождением, отмечено отсутствие его визуализации в сосудах головного мозга, печени и мезентеральных сосудах, где он определялся при исследовании ранее, и значительное его снижение в сосудах сердца. При этом общий объем выявленного газа составил – 0,410 см^3.

Известно, что преимуществом МРТ являются высокие диагностические возможности для визуализации внутренних органов и мягких тканей с возможностью оценки их локализации, структурных особенностей и патологических изменений (рис. 3 а – в).

В представленном наблюдении сравнительному анализу подверглись наиболее показательные для оценки неспецифических посмертных изменений органы, анатомические области и структуры. Анализируя общую визуальную картину на полученных томограммах, отмечено общее снижение четкости и контрастности границ и контуров мягких тканей и внутренних органов, а также их структурных элементов.

При МР-оценке ткани головного мозга и его структур отмечена структурная сформированность и симметричность больших полушарий головного мозга, структурной и органической патологии не выявлено. Однако четкость границ структурных элементов головного мозга на второй, выполненной позднее, МРТ была снижена (рис. 4). На ранней серии МРТ толщина кортикального слоя составляет 2 мм, кортикальные борозды определяются четко, извилины сформированы соответственно гестационному сроку. Боковые желудочки расположены симметрично, размерами 3х4х7,5 мм правый и 2,7х5,9х7,6 мм левый, имеют четкие очертания, содержат сосудистые сплетения и жидкость, по интенсивности сигнала соответствующую ликвору. Индекс боковых желудочков составил 16,2%. Синусы заполнены жидкой кровью.

На второй серии МР-томограмм, полученной в более позднем периоде, борозды и извилины головного мозга резко сглажены, кортикальный слой достоверно не визуализируется, отсутствует дифференцировка белого и серого вещества. Боковые желудочки расположены симметрично, размерами 4х3,5х7,5 мм правый и 4,3х4,4х6 мм левый, очертания их границ не четкие по сравнению с предыдущей МРТ, однако все структурные элементы сохранены. Боковые желудочки содержат сосудистые сплетения и жидкость, по интенсивности сигнала соответствующую ликвору. Индекс боковых желудочков – 14,1%.

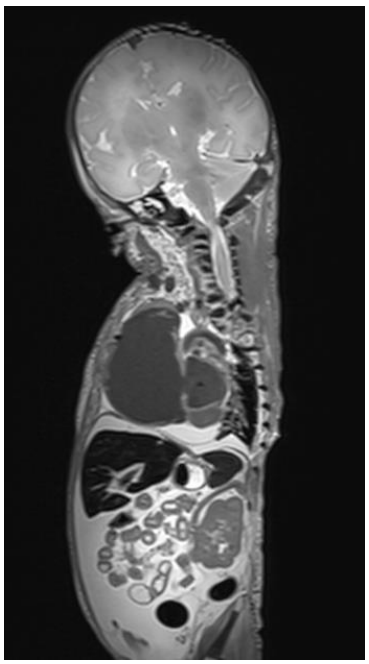

Рис. 3 а (Fig. 3 a)

Рис. 3 б (Fig. 3 b)

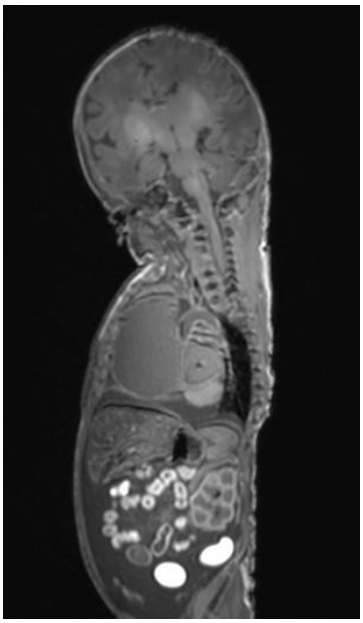

Рис. 3 в (Fig. 3 c)

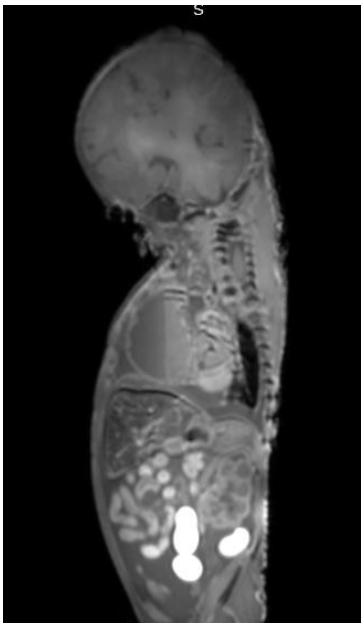

Рис. 2 г (Fig. 2 d)

Рис. 3. Посмертная МРТ тела умершего новорожденного. Сагиттальная проекция, а, б – Т2-ВИ; в, г – Т1-ВИ.

а, в – Длительность посмертного периода 13 часов 14 минут.

б, г – Длительность посмертного периода 82 часа 34 минут.

Fig. 3. Postmortem MRI of a deceased newborn. Sagittal projection. a, b – T2-WI; c, d – T1-WI.

a,c – the time of the postmortem period is 13 hours and 14 minutes.

b,d – the time of the postmortem period is 82 hours and 34 minutes..

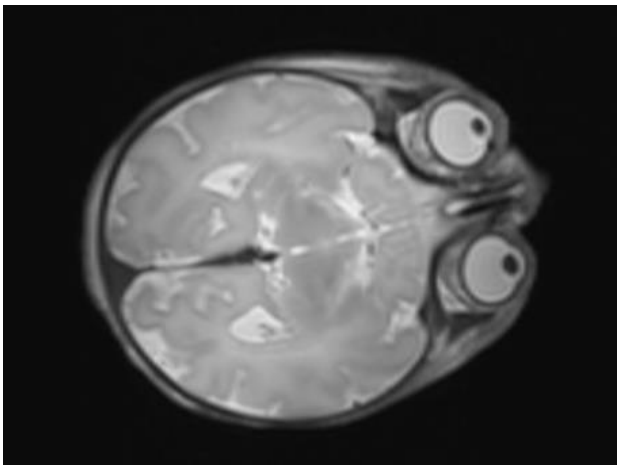

Рис. 4 а (Fig. 4 a)

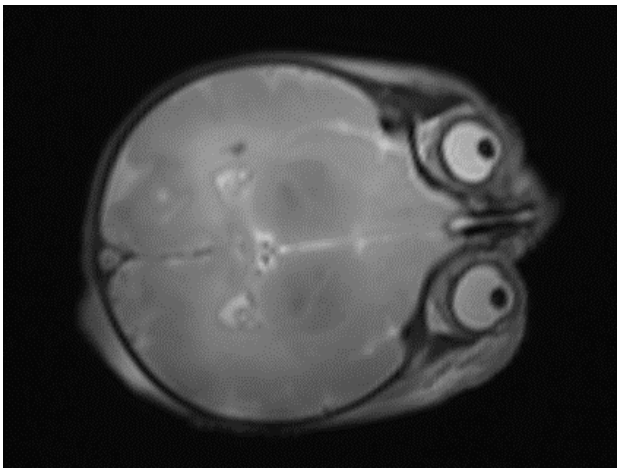

Рис. 4 б (Fig. 4 b)

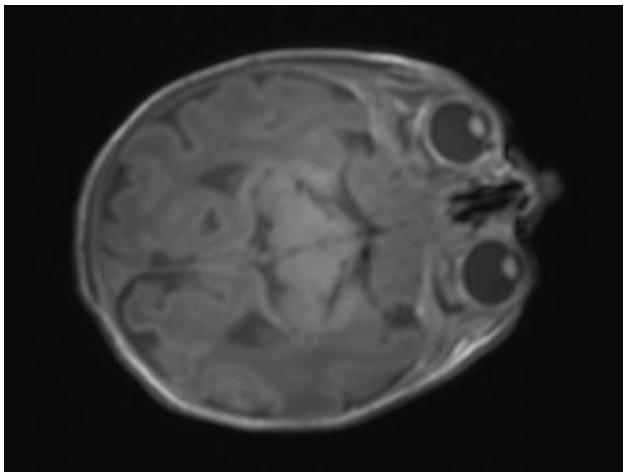

Рис. 4 в (Fig. 4 c)

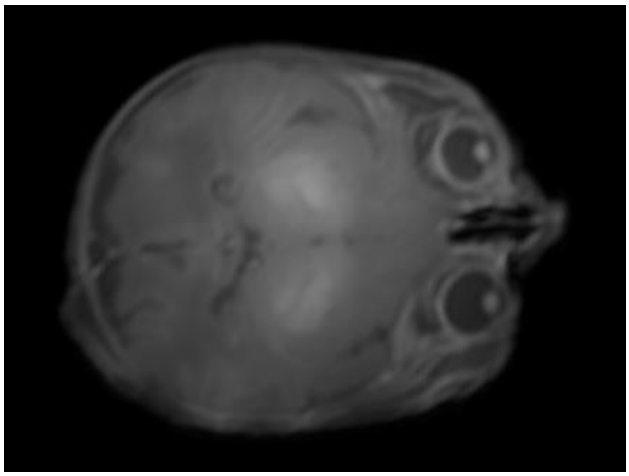

Рис. 4 г (Fig. 4 d)

Рис. 4. Посмертная МРТ тела умершего новорожденного, исследование головного мозга. Аксиальная проекция, а, б – Т2-ВИ; в, г – Т1-ВИ.

а, в – Длительность посмертного периода 13 часов 14 минут.

б, г – Длительность посмертного периода 82 часа 34 минут.

Fig. 4. Postmortem MRI of a deceased newborn, examination of the brain of a deceased newborn. Axial projection. a, b – T2-WI; c, d – T1-WI.

a, c – the time of the postmortem period is 13 hours and 14 minutes.

b, d – the time of the postmortem period is 82 hours and 34 minutes.

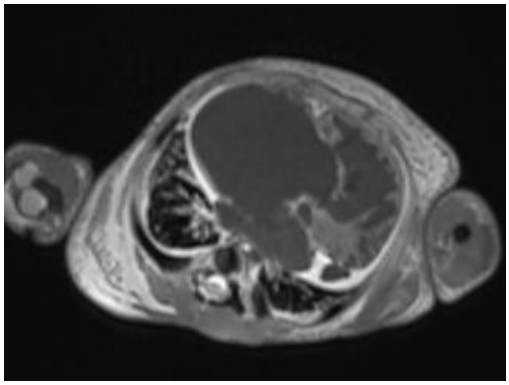

Рис. 5 а (Fig. 5 a)

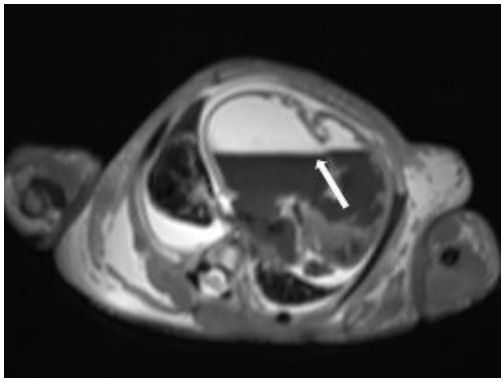

Рис. 5 б (Fig. 5 b)

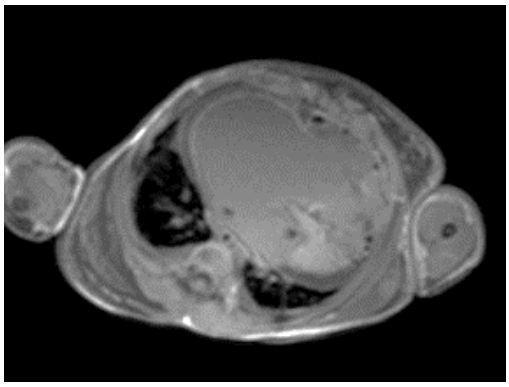

Рис. 5 в (Fig. 5 c)

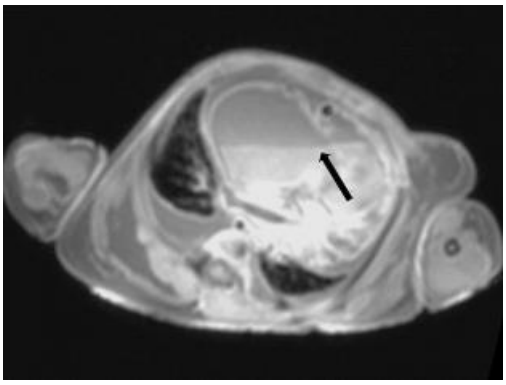

Рис. 5 г (Fig. 5 d)

Рис. 5. Посмертная МРТ тела умершего новорожденного, исследование органов грудной полости. Аксиальная проекция, а,б – Т2-ВИ; в,г – Т1-ВИ.

Стрелки – уровень седиментации крови в полости сердца.

а, в – Длительность посмертного периода 13 часов 14 минут.

б, г – Длительность посмертного периода 82 часа 34 минут.

Fig. 5. Postmortem MRI of a deceased newborn, examination of the organs of the thoracic cavity. Axial projection. Arrows – the level of blood sedimentation in the heart cavity. a, b – T2-WI; c, d – T1-WI.

a, c – the time of the postmortem period is 13 hours and 14 minutes.

b, d – the time of the postmortem period is 82 hours and 34 minutes.

По абсолютным размерным показателям желудочков головного мозга не выявлено их изменений в период исследования (отличия в размерах соответствуют интервалу погрешности измерений). Однако снижение значения индекса боковых желудочков на 2% косвенно свидетельствует о возможном некотором их уменьшении относительно размеров головного мозга при повторной МРТ.

В связи с тем, что при хранении тела голова новорожденного была повернута на левую сторону, то измерения градиента интенсивности сигнала головного мозга были выполнены исходя из того, что правое полушарие головного мозга было выше, а левого – ниже расположено относительно плоскости положения тела. Стоит отметить, что визуальная граница градиента сигнала вещества головного мозга не визуализировалась как при первой, так и при второй МРТ.

При первой МРТ значение интенсивности сигнала вещества головного мозга на Т1-ВИ правого составило 412, а слева – 354, тогда как на Т2-ВИ – 514 и 645 соответственно. А при второй – 540, 516 и 557, 577 соответственно.

Коэффициент М, отражающий по-

смертные изменения ткани головного мозга, при первой более ранней МРТ составил 153,5, а при последующей – 107,5. Признаков прижизненного наличия отека головного мозга не установлено.

При исследовании грудной полости отмечается нарушение топографии органов грудной полости и смещение их дорзально за счет увеличенного в размерах сердца. Структурная патология сердца и магистральных сосудов соответствует установленному врожденному пороку сердца – аномалия Эбштейна тип С, кардиомиголия, гипертрофия миокарда левого желудочка (до 8 мм). При первой МРТ в полости сердца визуализируется наличие однородного содержимого, соответствующего по характеристикам жидкой крови (рис. 5). Сгустки и свертки крови в аорте и в сагиттальном синусе не визуализировались. При второй МРТ – четко визуализируется наличие четкой ровной линии градиента интерсивности сигнала однородного содержимого сердца, соответствующего седиментации крови в полостях сердца. Линия градиента параллельна плоскости хранения и положения тела при МРТ. Определяется два уровня седиментрированной крови, на Т1-ВИ интенствность сигнала верхнего слоя составила 563, а нижнего – 839, тогда как на Т2-ВИ – 943 и 197 соответственно.

Легкие структурно сформированы, без особенностей, с участками мелких кровоизияний. На более ранней МРТ визуальные признаки наличия градиента интенсивности сигнала ткани легких не выявлены. Однако стоит отметить, что положение тела при хранении и на МРТ имело некоторый наклон влево, при этом значения интенсивности сигнала вышележащих отделов легких на Т1-ВИ составила 82 справа и 62 слева, а нижележащих – 37 и 48 соответственно. Интенсивность сигнала выжележащих отделов на Т2-ВИ справа и слева составила 152 и 193, а нижележащих – 47 и 63 соответственно. Градиант сигнала составил 2,2 и 1,3 на Т1-ВИ и 3,2 и 3 на Т2-ВИ, что при учете положения хранения тела с небольшим разворотом его влево свидетельствует о наличии посмертных гипостазов легких. На последующей МРТ визуальные признаки наличия градиента интенсивности сигнала легких также не выявлены, однако интенсивность значения вышележащих отделов легких на Т1-ВИ составила 64 справа и 44 слева, а нижележащих – 90 и 62 соответственно. Интенсивность сигнала выжележащих отделов на Т2-ВИ справа и слева составила 147 и 135, а нижележащих – 77 и 108 соответственно. При этом градиант сигнала в ткани легких при втором МРТ снизился по отношению к данным, полученным при МРТ ранее и составил 1,4 с обоих сторон на Т1-ВИ и 1,9 и 1,3 на Т2-ВИ.

Органы брюшной полости имеют типичное расположение, патологии не выявлено. При анализе органов брюшной полости особое внимание уделено печени. Органической и структурной патрологии печени ни на первой, ни на второй серии МР-томограмм не выявлено (рис. 6). На первой серии томограмм отмечается визуальное наличие четкой линии градиента интенситивности сигнала печени, особенно выраженной на Т1-ВИ, что также является проявлением развития посмертных гипостазов внутренних органов. Значения интенсивности сигнала на Т1-ВИ составили 265 вверху и 878 внизу, а на Т2-ВИ – 53 и 132 соответственно. Градиант сигнала составил 3,3 на Т1-ВИ и 2,5 на Т2-ВИ. При второй МРТ уровень градиента сигнала ткани печени имел также четкую границу и прежнее положение, однако значения интенсивности сигнала на Т1-ВИ уже составляли 392 и 1168, а на Т2-ВИ – 29 и 162 соответственно, а градиант сигнала – 2,9 на Т1-ВИ и 5,6 на Т2-ВИ.

При рачете оригинального коэффициента печени П, отражающего посмертные изменения ее ткани [12], значения его при первом МРТ составили 17,5, а при втором – 10,6.

Нами также были оценены наличие и объемные параметры скопления свободной жидкости в полостях тела (рис. 7). Так, на первой МРТ нами выявлено симметричное скопление плевральной жидкости справа и слева общим объемом 21,1 см³, а на повторной – 23,4 см³. При этом общий удельный объем выявленной жидкости при рассчитанном объеме грудной полости, равном 227,8 см³, составил 9,2% при первой МРТ и 10,3% при второй. Рассчитанный удельный объем плевральной жидкости в целом соответствует значениям посмертного гидроторакса, однако при учете того, что уже спустя 13 часов после наступления смерти (первое МРТ) наблюдалось значение более 6%, стоит сделать заключение о прижизненном его возникновении.

При обоих МРТ-исследованиях установлено наличие жидкости в перикарде в объеме 12,7 см³, что свидетельствует о прижизненном его появлении.

Также в при обеих МРТ установлено наличие скопления свободной жидкости негеморрагического характера в брюшной полости объемом 210 и 134 см³ при первой и второй МРТ соответственно. При этом удель-

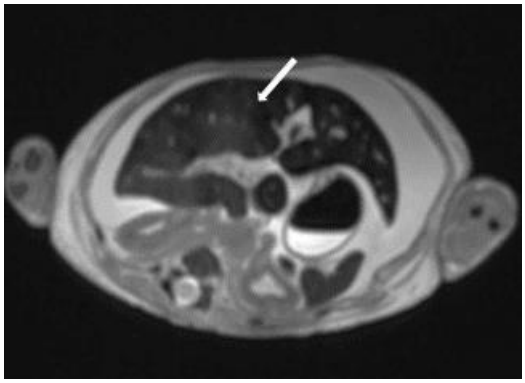

Рис. 6 а (Fig. 6 a)

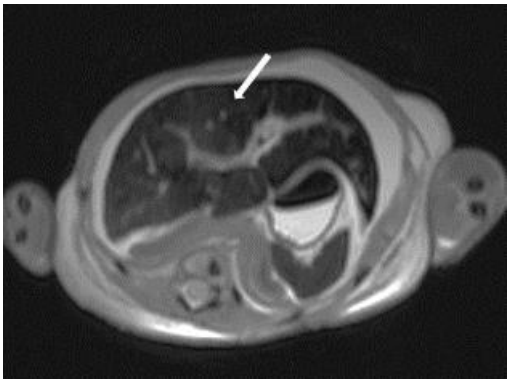

Рис. 6 б (Fig. 6 b)

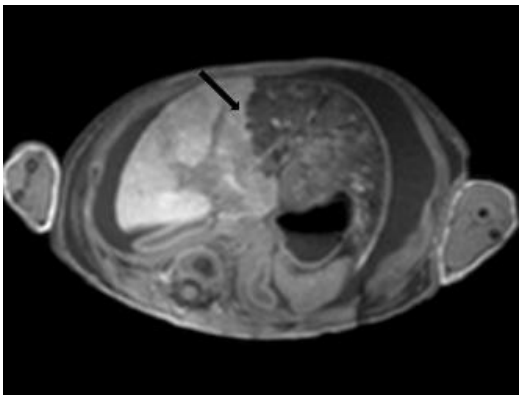

Рис. 6 в (Fig. 6 c)

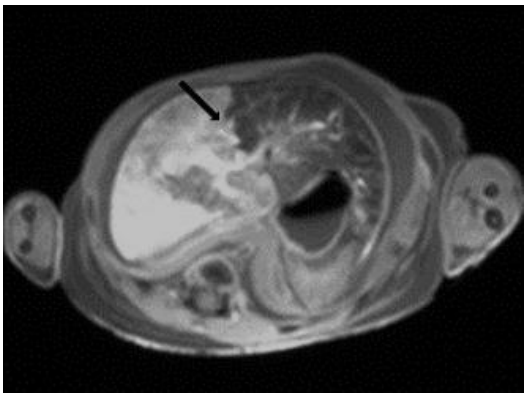

Рис. 6 г (Fig. 6 d)

Рис. 6. Посмертная МРТ тела умершего новорожденного, исследование печени. Аксиальная проекция. а, б – Т2-ВИ; в, г – Т1-ВИ.

Стрелки – уровень градиента интенсивности сигнала при посмертном гипостазе печени.

а, в – Длительность посмертного периода 13 часов 14 минут.

б, г – Длительность посмертного периода 82 часа 34 минут.

Fig. 6. Postmortem MRI of a deceased newborn, liver examination. Axial projection. Arrows – the level of the signal intensity gradient in postmortem liver hypostasis. a, b – T2-WI; c, d – T1-WI.

a, c – the time of the postmortem period is 13 hours and 14 minutes.

b, d – the time of the postmortem period is 82 hours and 34 minutes.

ный объем полученной жидкости составил 42% и 27%, что объективно свидетельствует о прижизненном ее возникновении.

Для оценки состояния подкожно-жировой клетчатки мы использовали формулу расчета показателя ее гидратации [14] в передней брюшной и грудной стенке. Так, на первой МРТ он составил 20 и 26 соответственно, а на второй – 24 в обеих областях. Что свидетельствует об отсутствии в рассматриваемом наблюдении как прижизненного отека подкожно-жировой клетчатки, так и посмертного его возникновения.

После завершения комплексного посмертного лучевого (КТ и МРТ) исследования проведено патологоанатомическое вскрытие. Кожные покровы бледные, толщина подкожно-жировой клетчатки на груди 0,2 см, на животе – 0,2 см.

Полученные данные патологоанатомического исследования областей интереса проанализированы и сопоставлены с данными посмертного лучевого исследования. При аутопсии полушария головного мозга сформированы симметрично, извилины уплощены, борозды сглажены. Желудочки мозга обычных размеров, эпендима их розоватого цвета. Полушария мозжечка симметричные. В левой плевральной полости содержится 10 мл, в правой плевральной полости – 14 мл

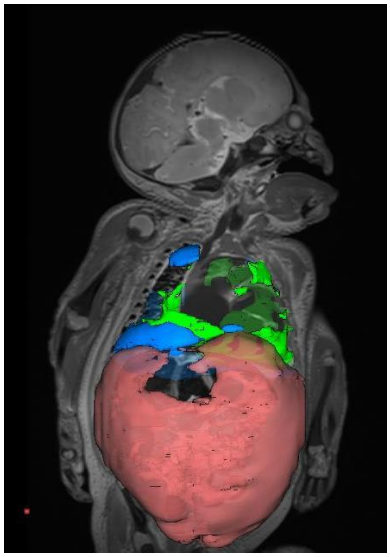

Рис. 7 а (Fig. 7 a)

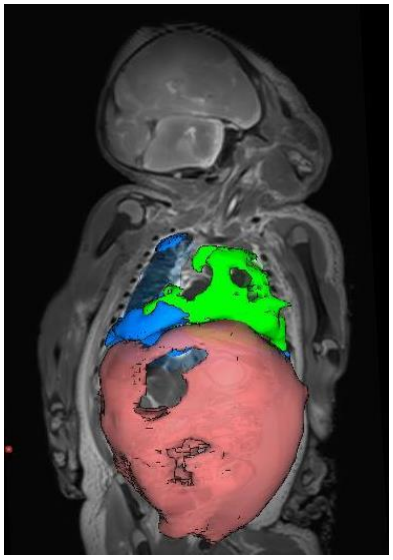

Рис. 7 б (Fig. 7 b)

Рис. 7 в (Fig. 7 c)

Рис. 7 г (Fig. 7 d)

Рис. 7. Посмертная МРТ с трехмерной реконструкцией областей интереса тела умершего новорожденного: голубой цвет – жидкость в плевральных полостях, зеленый – жидкость в полости перикарда, розовый – абдоминальная жидкость.

а, в – Длительность посмертного периода 13 часов 14 минут. V плевральной жидкости – 21,1 см³, V жидкости в перикарде – 12,7 см³, V абдоминальной жидкости – 210 см³.

б, г – Длительность посмертного периода 82 часа 34 минут. V плевральной жидкости – 23,4 см³, V жидкости в перикарде – 12,7 см³, V абдоминальной жидкости – 134 см³.

Fig. 7. Postmortem MRI with three–dimensional reconstruction of the interest areas of the deceased newborn body: blue – fluid in the pleural cavities, green – fluid in the pericardial cavity, pink - abdominal fluid.

a, c – the time of the postmortem period is 13 hours and 14 minutes. V of pleural fluid – 21.1 cm³, V of fluid in the pericardium – 12.7 cm³, V of abdominal fluid – 210 cm³.

b, d – the time of the postmortem period is 82 hours and 34 minutes. V of pleural fluid – 23.4 cm³, V of fluid in the pericardium – 12.7 cm³, V of abdominal fluid – 134 cm³.

прозрачной светло-желтой жидкости. В левом легком две, в правом легком – три доли. Ткань легких мягкой консистенции, на разрезе розоватого цвета, при надавливании с поверхности разреза выделяется небольшое количество пенистой жидкости. Кусочки ткани правого и левого легкого плавают в воде. В полости перикарда порядка 12 мл прозрачной светло-желтоватой жидкости. Сердце неправильной формы, размерами 8,5х4,5х3,5 см, строение соответствует врожденной аномалии Эбштейна типа С, в полости правого и левого желудочков жидкая кровь. Брюшина гладкая блестящая, в полости ее около 100 мл прозрачной светло-желтоватой жидкости. Капсула печени гладкая блестящая, на разрезе относительно однородного красновато-коричневого цвета.

Таким образом, по результатам комплексного танаторадиологического исследования и патологоанатомического вскрытия установлено, что смерть новорожденной девочки наступила вследствие врожденного порока сердца – аномалии Эбштейна типа С, осложнившейся развитием ДВС синдрома и сердечно-сосудистой недостаточности.

Важной особенностью представленного наблюдения является проведение двукратного комплексного посмертного лучевого (КТ и МРТ) исследования и последующего патологоанатомического вскрытия с микроскопическим изучением гистологических препаратов. Целью проведения повторного КТ и МРТ-исследования явилось выяснение лучевой семиотики в динамике развития ранних посмертных изменений.

Поскольку патологоанатомическое вскрытие может и должно проводиться сразу после констатации смерти и оформления необходимой документации, то при таком вскрытии в теле умершего больного успевают развиться только ранние посмертные изменения.

Согласно данным литературы, к ранним посмертным изменениям относят охлаждение, образование трупных пятен и гипостазов, трупное окоченение и начальный период трупного высыхания, аутолиз.

Соответственно, специалисты по лучевой диагностике, в частности, врачи-рентгенологи, должны быть готовы к интерпретации ряда неспецифических посмертных изменений в органах и тканях, которые являются как бы «естественными» и их следует дифференцировать с прижизненно развившимися патологическими процессами и заболеваниями [15, 16]. При этом всем исследователям должно быть известно положение тела, в котором оно находилось после смерти, во избежание диагностических затруднений и ошибок.

Наряду с трупными пятнами (внешними гипостазами) на коже нижележащих участков тела, оцениваемыми прозекторами, во внутренних органах аналогичным образом развиваются внутриорганные трупные гипостазы. Следует отметить, что в представленном нами наблюдении трупные пятна практически отсутствовали, что не является редкостью в случае смерти недоношенных новорожденных.

Образование посмертных гипостазов обусловлено прекращением кровообращения и перемещением крови, в первую очередь клеточных элементов, по сосудам в нижележащие участки тела [17, 18]. Вследствие оседания клеток крови усиливается седиментация и повышается гематокрит до 80% в нижерасположенных и находящихся под давлением областях трупа [19]. Последующий гемолиз и пропитывание гемоглобином тканей вокруг сосудов свидетельствуют о процессах трупной имбибиции.

При анализе внутренних трупных гипостазов наибольшее практическое значение имеет определение их наличия и выраженности в легких, которые при лучевых и морфологи7нбческих исследованиях могут быть приняты за прижизненные процессы, в частности: отек, ателектаз, пневмонию, кровоизлияния. При КТ взрослых гипостазы легких выглядят как области «матового стекла» и более высокой плотности в полнокровных нижележащих отделах легких, верхние воздухосодержащие области имеют более низкую плотность, вследствие чего может визуализироваться демаркационная линия, симулирующая наличие уровня воздух–жидкость [20].

К сожалению, при исследовании тел умерших новорожденных лучевая картина легких с внутренними гипостазами иногда может быть схожей с проявлениями очаговой пневмонии. В подобных случаях дополнительным дифференциально-диагностическим признаком в пользу трупных гипостазов является выявление их в других органах и частях тела, в частности, в печени.

Другим способом дифференциальной диагностики является, по нашему мнению, количественная оценка показателей интенсивности МР-сигнала и их соотношений, а также определение так называемого показателя воздушности ткани легких [21]. На основании проведенных повторных МРТ-исследований в динамике посмертного периода нами были установлены изменения интенсивностей МР-сигнала и его градиента в

выше- и нижележащих отделах легких.

При этом следует отметить, что в паренхиме печени и селезенки внутренние гипостазы визуализируются несколько хуже, чем в ткани легких. Они выявляются примерно в 23% наблюдений в виде областей низкой интенсивности МР-сигнала на Т2-ВИ в нижних отделах печени и селезенки [22]. Аналогичные изменения отмечаются и в нижерасположенных областях миокарда. При КТ-исследовании внутренние гипостазы проявляются увеличением КТ-плотности нижележащих областей исследуемых органов (в зависимости от положения хранения тела).

Согласно ранее проведенным посмертным МРТ-исследованиям тел 62 умерших новорожденных, хранившихся в холодильной камере при 4°С в положении лежа на спине, нами была установлена более высокая частота выявления вертикального градиента (выше- и нижерасположенных областей) интенсивности сигнала в печени на Т1-ВИ по сравнению с Т2-ВИ. При этом выраженность подобного градиента возрастала с увеличением длительности посмертного периода [23], а количественные данные о соотношении интенсивностей сигнала на Т1- и Т2-взвешенных изображениях легли в основу разработанного нами способа определения давности смерти [12].

В ткани печени умершей новорожденной представленного наблюдения в обеих сериях МР-томограмм отмечалась четкая линия градиента интенсивности сигнала, более выраженная на Т1-ВИ. При более поздней МРТ установлено увеличение значений интенсивностей сигнала на Т1-ВИ и Т2-ВИ с уменьшением вертикального градиента на Т1-ВИ и увеличением на Т2-ВИ. При этом рассчитанные значения оригинального коэффициента П ткани печени, отражающего посмертные изменения ее ткани, снизились с 17,5 до 10,6 при первой и второй МРТ соответственно.

В отношении головного мозга наиболее характерным проявлением трупных гипостазов является скопление крови преимущественно в задней части сагиттальных синусов головного мозга при условии хранения тела после смерти в положении лежа на спине. Соответственно при посмертной КТ будет отмечаться увеличение КТ-плотности содержимого сагиттальных синусов. При этом в исследованиях Takahashi N. с соавт. [24] значения их КТ-плотности после смерти превышали прижизненные показатели на 16,2%.

Необходимо помнить, что степень КТ и МРТ выявления внутриорганных гипостазов зависит также от количества (объема) остаточной внутрисосудистой крови в ткани органов. Именно поэтому внутренние гипостазы, равно как и гипостазы кожных покровов, слабо различимы или вовсе не видны при морфологических и лучевых исследованиях после массивного кровотечения [25].

Кроме того, развитие процессов седиментации и посмертных гипостазов характеризуется на томограммах формированием горизонтальных уровней с различной плотностью и интенсивностью сигнала в полостях сердца и просвете крупных сосудов. Содержимое нижней части просвета сосуда отличается более высокими значениями КТ-плотности, что может быть использовано и для определения положения тела после смерти [26]. Содержимое полостей сердца и просвета крупных сосудов при посмертной МРТ так же имеет горизонтальные уровни с разной интенсивностью сигнала. На Т2-взвешенных изображениях жидкая часть крови, занимающая верхний слой, характеризуется гиперинтенсивным сигналом, а клетки крови, преимущественно эритроциты, составляющие нижний слой, имеют более слабый сигнал. В ряде случаев между вышеописанными слоями определяется незначительная прослойка с промежуточной интенсивностью сигнала, представленная тромбоцитами и лейкоцитами.

Действительно, при первой МРТ в полостях сердца наблюдалось однородное содержимое, соответствующее по характеристикам жидкой крови. При второй же МРТ четко визуализировались два уровня с четкой ровной линией градиента интенсивности сигнала содержимого сердца, соответствующего седиментации крови. На Т1-ВИ интенсивность сигнала верхнего слоя составила 563, нижнего – 839, тогда как на Т2-ВИ – 943 и 197 соответственно.

Еще одним проявлением посмертного перераспределения крови является, согласно данным литературы [26], некоторое расширение правых отделов сердца (за исключением случаев смерти вследствие массивной кровопотери). Такая дилатация правых отделов сердца, выявляемая при посмертной КТ и МРТ, относится к неспецифическим посмертным изменениям и обусловлена посмертным скоплением крови. К сожалению, подобные изменения закономерно усложняют диагностику правожелудочковой недостаточности как причины смерти.

Другим неспецифическим посмертным КТ-признаком, по данным литературы [27], является увеличение толщины стенки аорты относительно всей аорты по сравнению с

прижизненными ее характеристиками. В основе данного эффекта лежит уменьшение просвета аорты вследствие исчезновения внутрисосудистого давления и соответственно увеличение соотношения толщины стенки аорты к ее просвету. При этом нисходящая часть грудного отдела аорты и брюшная часть аорты приобретают эллипсовидную или яйцевидную форму [28].

Характерным признаком посмертных изменений головного мозга при МРТ является снижение контрастности его структур на Т1-ВИ и Т2-ВИ, в том числе границы между белым и серым веществом и увеличение интенсивности сигнала белого вещества на Т2-ВИ. Соответственно, соотношение интенсивности сигнала на Т1-ВИ и Т2-ВИ к «шуму» при посмертном исследовании различных областей головного мозга у погибших новорожденных характеризуется более низкими значениями по сравнению с аналогичными соотношениями, полученными у живых новорожденных [29]. Кроме того, было установлено, что значения времени релаксации структур головного мозга при посмертных МРТ-исследованиях в Т1- и Т2-режимах были выше прижизненных значений. Важным моментом является снижение значений времени релаксации по мере увеличения гестационного возраста при посмертной МРТ в Т1-режиме [30].

На основании результатов проведенных нами повторных лучевых исследований также установлено снижение четкости границ структур, в том числе дифференцировка белого и серого вещества, головного мозга на второй серии МР-томограмм. При этом в обеих сериях МР-томограмм граница градиента сигнала вещества головного мозга не визуализировалась. В то же время значения интенсивности МР-сигнала вещества головного мозга несколько повысились при более поздней МРТ. А значения рассчитанного коэффициента М, отражающего посмертные изменения ткани головного мозга, понизились (153,5 против 107,5). Значения абсолютных размеров желудочков головного мозга не имели значимых различий в период исследования. Однако снижение индекса боковых желудочков на 2% при повторной МРТ косвенно свидетельствует о тенденции к уменьшению их размеров относительно объема головного мозга.

Одним из проявлений поздних трупных изменений является гниение, сопровождающееся образованием газа в тканях, органах, полости желудка, просвете сосудов. Согласно данным M. Sakata с соавт. [31], газ, образовавшийся в результате посмертного разложения тканей, может быть обнаружен уже через 24-48 часов после смерти. При этом наличие сепсиса может сопровождаться более быстрым посмертным разложением и гниением органов и тканей тела [32].

Для верификации наличия газа (воздуха) во время аутопсии необходимо проведение специальных воздушных проб, которые, к сожалению, не позволяют определить наличие газа в просвете относительно мелких (внутриорганных) сосудов. Вместе с тем, высокоэффективным методом выявления газа в органах и тканях трупа, превышающим возможности традиционной аутопсии, является КТ. При этом наличие газа в просвете сосудов и в полости сердца отмечается в очень большом числе КТ- исследований тел умерших пациентов, а также мертворожденных и погибших плодов без признаков гниения [33]. Исследователями рассматривается большой ряд причин подобной локализации свободного газа, и в качестве одной из вероятных причин появления газа в отсутствие трупного разложения рассматривается проведение сердечно-легочной реанимации, вызывающей своеобразную баротравму, потенциально провоцирующую альвеолярный разрыв и попадание воздуха в капилляры [34].

В представленном нами наблюдении при первом КТ-исследовании, выполненном через 13 часов 14 минут после констатации смерти, установлено наличие пневматизации ткани обоих легких, газового пузыря в желудке, а также свободного газа по ходу эндотрахеальной трубки и желудочного зонда, свидетельствующих о живорождении. Кроме того, скопления свободного газа наблюдались в просвете сосудов головного мозга, печени, сердца, брыжеечных сосудов. При втором КТ-исследовании, выполненном через 82 часа 34 минуты после смерти, отмечено отсутствие его визуализации в сосудах головного мозга, печени и мезентеральных сосудах, где он определялся ранее при исследовании, и значительное его снижение в сосудах сердца. При этом общий объем внутрисосудистого газа уменьшился с 2,926 см^3 до 0,410 см^3.

Аналогичное снижение объема внутрисосудистого газа вплоть до полного его исчезновения было продемонстрировано T. Kobayashi с соавт [35], выявившим пузырьки газа в полости правого желудочка сердца в теле годовалой девочки при посмертной КТ, выполненной сразу после констатации смерти. При повторной КТ, выполненной через 35 часов после хранения тела в холодильнике при 4°С, газ не определялся. То есть, условия содержания и хранения трупа существенным образом определяют скорость возникновения

и развития посмертных изменений, в том числе газообразования [36]. Хранение мертвого тела в холодильнике сопровождается уменьшением или даже полным исчезновением внутрисосудистого газа.

Еще одним проявлением посмертных изменений считается накопление свободной жидкости в серозных (грудной и брюшной) полостях тела. Более того, на основании рассчитанных значений относительного объема свободной жидкости в плевральной полости авторы J.L. Barber с соавт. [37] даже вывели формулы для определения длительности посмертного периода в случаях мертворождения (y = 0,12 x Ж + 2,14; r=0,32) и в случаях смерти живших детей (y = 0,87 + 1,15 x Ж; r = 0,77), где y – длительность посмертного периода в днях и Ж – относительный объема свободной жидкости в плевральной полости. К сожалению, значения относительного объема свободной жидкости в плевральной полости существенным образом зависели от наличия водянки и задержки роста плода, а также врожденных пороков сердца и легких [37].

Увеличение объема свободной жидкости в плевральных полостях 12 умерших больных было показано и при двух повторных их посмертных КТ-исследованиях [38]. Интервал времени между КТ-исследованиями варьировал от 4 часов до 164 часов (средний интервал составлял 30 часов, минимальный – 18 часов), что не позволило авторам провести четкий анализ зависимости объема плевральной жидкости от давности наступления смерти.

В представленном наблюдении свободная жидкость в серозных полостях визуализировалась как при первой, так и второй МРТ. Удельный ее объем в плевральных полостях составил 9,2% и 10,3% при первом и втором МРТ-исследовании соответственно, в брюшной полости – 42% и 27% соответственно. Согласно данным литературы [39, 40], подобные абсолютные значения объемов и их посмертная динамика указывают на прижизненный характер развития гидроторакса и асцита.

Следовательно, проведенные посмертные лучевые исследования указывают на развитие неспецифических посмертных изменений в тканях и органах умершей новорожденной девочки, вид и выраженность которых зависят от давности наступления смерти. Посмертная КТ в отличие от аутопсийного исследования позволяет четко визуализировать локализацию и определить объем скоплений внутрисосудистого газа. На посмертных МР-томограммах с гораздо большей эффективностью по сравнению с патологоанатомическим вскрытием определяются внутренние трупные гипостазы, в частности, в печени и легких, а также процессы седиментации крови в полостях сердца и просвете крупных сосудов.

При этом практически все исследователи приходят к заключению о высокой эффективности посмертных лучевых исследований, как в отношении выявления, так и определения точной локализации размеров патологических процессов и поражений, что существенным образом облегчает и повышает точность посмертной диагностики, способствуя тем самым все более широкому и активному использованию танаторадиологических исследований в патологоанатомической практике и при проведении судебно-медицинской экспертизы [41, 42].

Более того, уже в 1994 году на основании исследования пациентов, погибших от смертельных травм – ранений, израильские исследователи сочли возможным даже замену традиционной аутопсии посмертной КТ [43]. Аналогичные выводы были сделаны и в отношении посмертной МРТ тел погибших плодов и умерших новорожденных [44, 45].

Таким образом, представленное наблюдение демонстрирует особенности динамики развития посмертных изменений. Именно в результате проведенных посмертных повторных КТ и МРТ-исследований в различные сроки после наступления смерти были выявлены особенности лучевой семиотики внутренних гипостазов в печени и легких, белого и серого вещества головного мозга, объема скоплений внутрисосудистого газа и свободной жидкости в серозных полостях. Полученные данные расширяют имеющиеся представления о сроках и особенностях развития ранних посмертных изменений, что, несомненно, способствует улучшению посмертной диагностики патологических процессов и заболеваний, а в результате – более четкой их дифференциальной диагностики с неспецифическими посмертными изменениями. Вместе с тем, танаторадиологические исследования должны рассматриваться как объективный и высокоэффективный, но этап патологоанатомического вскрытия, а не его альтернатива.

Источник финансирования и конфликт интересов.

Работа представлена в рамках реализации Гранта Президента РФ по поддержке Ведущей научной школы НШ-599.2022.3 «Неинвазивные функциональные технологии лучевой медицины в скрининге, ранней диагностике, мониторинге лечения и контроле

реабилитации социально значимых заболеваний» (Руководитель Н.С. Серова).

Funding source. The work is presented as part of the implementation grant of the President of Russian Federation for supporting the leading scientific school НШ-599.2022.3 “Non-invasive functional radiological technologies in screening, early diagnostics and treatment and rehabilitation follow-up of socially significant diseases” (the leader – N.S. Serova).

Исследование одобрено комитетом по этике ФГБУ «Научный центр акушерства, гинекологии и перинатологии им. академика В.И. Кулакова» Минздрава России (протокол № 25 от 22.06.2012).

Список литературы:

1. Федеральный закон от 21.11.2011 № 323-ФЗ «Об основах охраны здоровья граждан в Российской Федерации».

2. Madea B, Henssge C, Reibe S, Tsokos M, Kernbach-Wighton G. Postmortem changes and time since death. In. Handbook of forensic medicine. Ed. B. Madea. UK: Wiley-Blackwell, 2014: 75-133.

3. Буромский И.В., Сидоренко Е.С., Ермакова Ю.В. Современное состояние и пути дальнейшего совершенствования установления давности наступления смерти. Судебно-медицинская экспертиза. 2018; 4: 59-62. DOI: 10.17116/sudmed201861459

4. Grenache DG, Gronowski AM. Fetal lung maturity. Clin Biochem. 2006; 39 (1): 1-10. DOI: 10.1016/j.clinbiochem.2005.10.008.

5. Щеголев А.И., Туманова У.Н., Ляпин В.М. Гипоплазия легких: причины развития и патологоанатомическая характеристика. Международный журнал прикладных и фундаментальных исследований. 2017; 4-3: 530-534. DOI: 10.17513/mjpfi.11508

6. Туманова У.Н., Щеголев А.И. Возможности и ограничения виртуальной аутопсии в неонатологии. REJR. 2017; 7 (1):20-33. DOI:10.21569/2222-7415-2017-7-1-20-33.

7. Kasahara S., Makino Y., Hayakawa M., Yajima D., Ito H., Iwase H. Diagnosable and non-diagnosable causes of death by postmortem computed tomography: a review of 339 forensic cases. Leg. Med. 2012; 14: 239-245.

8. Туманова У.Н., Федосеева В.К., Ляпин В.М., Степанов А.В., Воеводин С.М., Щеголев А.И. Посмертная компьютерная томография мертворожденных с костной патологией. Медицинская визуализация. 2013; 5: 110-120.

9. Filograna L, Pugliese L, Muto M, Tatulli D, Guglielmi G, Thali MJ, Floris R. A Practical guide to virtual autopsy: Why, when and how. Semin Ultrasound CT MR. 2019; 40 (1): 56-66. DOI: 10.1053/j.sult.2018.10.011.

10. Щеголев А.И., Туманова У.Н Роль магнитно-резонансной томографии в определении танатогенеза. Криминалистика - прошлое, настоящее, будущее: достижения и перспективы развития. Под ред. А.И. Бастрыкина. М., 2014: 369-372.

11. Туманова У.Н., Щеголев А.И. Посмертная магнитно-резонансная томография плодов и новорожденных. Медицинская визуализация. 2015. № 5. С. 128-136.

12. Крупнов Н.М., Туманова У.Н., Щеголев А.И., Быченко В.Г., Ванюков В.Н., Услонцев Д.Н., Савва О.В. Способ определения давности наступления смерти. Патент на изобретение 2746665 C1, 19.04.2021. Заявка от 22.10.2020.

13. Крупнов Н.М., Туманова У.Н., Щеголев А.И., Быченко В.Г., Ванюков В.Н., Услонцев Д.Н., Савва О.В. Способ определения давности наступления смерти новорожденного. Патент на изобретение 2761010 C1, 02.12.2021. Заявка № 2021105488 от 03.03.2021.

14. Tumanova U.N., Lyapin V.M., Bychenko V.G., Shchegolev A.I., Sukhikh G.T. Possibilities of postmortem magnetic resonance imaging for evaluation of anasarca in newborns. Bulletin of Experimental Biology and Medicine. 2019; 166 (5): 671-675. DOI: 10.1007/s10517-019-04415-1

15. Christe A., Flach P., Ross S., Spendlove D., Bolliger S., Vock P., Thali M. J. Clinical radiology and postmortem imaging (Virtopsy) are not the same: Specific and unspecific postmortem signs. Leg. Med (Tokyo). 2010; 12 (5): 215-222.

16. Туманова У.Н., Щёголев А.И. Лучевая визуализация неспецифических посмертных изменений сердечно-сосудистой системы. Судебно-медицинская экспертиза. 2016; 5: 59-63. DOI: 10.17116/sudmed2016595559-63

17. Туманов Э.В., Кильдюшов Е.М., Соколова З.Ю. Судебно-медицинская танатология. Судебная медицина и судебно-медицинская экспертиза: национальное руководство. Под ред. Ю. И. Пиголкина. М.: ГЭОТАР-Медиа, 2014: 449-472.

18. Shiotani S., Kohno M., Ohashi N., Ymazaki K., Itai Y. Postmortem intravascular high-density fluid level (hypostasis): CT findings. J. Comput. Assist. Tomogr. 2002; 26(6): 892-893. DOI: 10.1097/00004728-200211000-00006

19. Thomsen H., Kaatsch H.J., Krisch B. How and why does the platelet count in postmortem blood change during the early postmor-tem interval? Forensic Sci. Int. 1999; 101(3): 185-194. doi: 10.1016/s0379-0738(99)00023-7

20. Jackowski C., Thali M., Aghayev E., Yen K., Sonnenschein M., Zwygart K., Dirnhofer R., Vock P. Postmortem imaging of blood and its characteristics using MSCT and MRI. Int. J. Legal. Med. 2006; 120(4): 233-240. DOI: 10.1007/s00414-005-0023-4

21. Туманова У.Н., Ляпин В.М., Быченко В.Г., Воеводин С.М., Щеголев А.И. Способ посмертной диагностики врожденной пневмонии у новорожденного. Патент на изобретение 2609462 C, 01.02.2017. Заявка от 16.02.2016. for the invention 2609462 C, 01.02.2017. Application dated 02/16/2016. (in Russian).

22. Jackowski C, Schweitzer W, Thali M., Yen K., Adhayev E., Sonnenschein M., Vock P., Dirnhofer R. Virtopsy: postmortem imaging of the human heart in situ using MSCT and MRI. Forensic Sci. Int. 2005; 149(1): 11-23. DOI: 10.1016/j.forsciint.2004.05.019

23. Tumanova UN, Bychenko VG, Serova NS, Shchegolev AI. Postmortem MRI characterization of cadaveric hypostases in deceased newborns. Bull Exp Biol Med. 2021; 170(3): 371-377. DOI: 10.1007/s10517-021-05070-1

24. Takahashi N., Satou C., Higuchi T., Shiotani M., Maeda H., Hirose Y. Quantitative analysis of intracranial hypostasis: comparison of early postmortem and antemortem CT findings. AJR. Am. J. Roentgenol. 2010; 195 (6): W388-W393. DOI: 10.2214/ajr.10.4442

25. Shiotani S., Kohno M., Ohashi N., Yamazaki K., Nakayama H., Watanabe K., Oyake Y., Itai Y. Non-traumatic postmortem computed tomographic (PMCT) findings of the lung. Forensic Sci. Int. 2004; 139(1): 39-48. DOI: 10.1016/j.forsciint.2003.09.016

26. Shiotani S., Kohno M., Ohashi N., Yamazaki K., Nakayama H., Watanabe K., Itai Y. Dilatation of the heart on postmortem computed tomography (PMCT): comparison with live CT. Radiat. Med. 2003; 21(1): 29-35.

27. Okuma H., Gonoi W., Ishida M., Shintani Y., Takazawa Y., Fukayama M., Ohtomo K. Greater thickness of the aortic wall on postmortem computed tomography compared with antemortem computed tomography: the first longitudinal study. Int J Legal Med 2013; 128(6): 987-993. DOI: 10.1007/s00414-013-0955-z

28. Takahashi N., Higuchi T., Hirose Y., Yamanouchi H., Takatsuka H., Funayama K. Changes in aortic shape and diameters after death: comparison of early postmortem computed tomography with antemortem computed tomography. Forensic Sci. Int. 2013; 225 (1-3): 27-31. DOI: 10.1016/j.forsciint.2012.04.037

29. Lequin M.H., Huisman T.A. Postmortem MR imaging in the fetal and neonatal period. Magn. Reson. Imaging Clin. N. Am. 2012; 20 (1): 129-143. DOI: 10.1016/j.mric.2011.08.008

30. Туманова У.Н., Серова Н.С., Щеголев А.И. Применение посмертной МРТ для диагностики поражений головного мозга у плодов и новорожденных. REJR 2017; 7(3): 8-22. DOI:10.21569/2222-7415-2017-7-3-8-22

31. Sakata M., Miki A., Kazama H., Morita M., Yasoshima S. Studies on the composition of gases in the post-mortem body: animal experiments and two autopsy cases. Forensic Sci. Int. 1980; 15(1): 19-29. DOI: 10.1016/0379-0738(80)90191-7

32. Гельфанд Б.Р., Руднов В.А., Проценко Д.Н., Гельфанд Е.Б., Звягин А.А., Ярошецкий А.И. и др. Сепсис в начале XXI ВЕКА. Классификация, клинико-диагностическая концепция и лечение. патолого-анатомическая диагностика. М., 2004. 130 с.

33. Туманова У.Н., Федосеева В.К., Ляпин В.М., Щеголев А.И., Сухих Г.Т. Выявление скоплений газа в телах плодов, мертворожденных и умерших новорожденных при посмертном компьютерно-томографическом исследовании. Consilium Medicum. 2016: 18 (13): 26-33.

34. Shiotani S., Ueno Y., Atake S., Kohno M., Suzuki M., Kikuchi K., Hayakawa H. Non-traumatic postmortem computed tomographic demonstration of cerebral gas embolism following cardiopulmonary resuscitation. Jpn. J. Radiol. 2010; 28(1): 1-7. DOI: 10.1007/s11604-009-0372-x

35. Kobayashia T., Shiotani S., Yamamori M., Hayakaw H. Small amounts of intravascular gas on early postmortem CT may disappear on delayed postmortem CT after cold storage. Forensic Imaging. 2020; 20: 200391.

36. Kaur M., Singh M.K., O'Donnell C., Wood-ford N.W. Progressive gas formation in a deceased person during mortuary storage demonstrated on computed tomography. Forensic Sci. Med. Pathol. 2009; 5(3): 236-242. DOI:10.1007/s12024-009-9103-y

37. Barber J.L., Hutchinson J.C., Sebire N.J., Arthurs O.J. Pleural fluid accumulation detectable on paediatric postmortem imaging: a possible marker of interval since death? Int. J. Legal. Med. 2016; 130: 1003-1010.

38. Hyodoh H., Shimizu J., Watanabe S. et al. Time-related course of pleural space fluid collection and pulmonary aeration on postmortem computed tomography (PMCT). Leg. Med. (Tokyo). 2015; 17 (4): 221-225.

39. Туманова У.Н., Ляпин В.М., Быченко В.Г., Серова Н.С., Щеголев А.И. Посмертная МРТ характеристика неиммунной водянки плода. REJR 2018; 8(4): 172-183. DOI:10.21569/2222-7415-2018-8-2-172-183.

40. Туманова У.Н., Ляпин В.М., Козлова А.В., Быченко В.Г., Щеголев А.И. Кистозная лимфангиома грудной полости у новорожденного: посмертная КТ и МРТ визуализация при патологоанатомическом исследовании. REJR 2019; 9(3): 215-228. DOI:10.21569/2222-7415-2019-9-3-215-228.

41. Фетисов В.А., Куприна Т.А., Синицын В.Е., Дуброва С.Э., Филимонов Б.А. Зарубежный опыт использования современных методов лучевой диагностики в решении вопросов давности наступления смерти и причинения повреждений. Судебно-медицинская экспертиза. 2016; 2: 47-54.

42. Туманова У.Н., Щеголев А.И., Ковалев А.В. Организация проведения посмертных лучевых исследований в структуре патолого-анатомических отделений и бюро судебно-медицинской экспертизы. Судебно-медицинская экспертиза. 2021; 1: 57-63. DOI: 10.17116/sudmed20216401157

43. Donchin Y, Rivkind AI, Bar-Ziv J, Hiss J, Almog J, Drescher M. Utility of postmortem computed tomography in trauma victims. J Trauma. 1994; 37(4): 552-556. (in Russian).i: 10.1097/00005373-199410000-00006.

44. Huisman TA, Wisser J, Stallmach T, Krestin GP, Huch R, Kubik-Huch RA. MR autopsy in fetuses. Fetal Diagn Ther. 2002; 17(1): 58-64.

45. Addison S, Arthurs OJ, Thayyil S. Post-mortem MRI as an alternative to non-forensic autopsy in foetuses and children: from research into clinical practice. Br J Radiol. 2014; 87(1036): 20130621.

References:

1. Federal Law No. 323-FZ of 21.11.2011 "On the Basics of public health protection in the Russian Federation" (in Russian).

2. Madea B, Henssge C, Reibe S, Tsokos M, Kernbach-Wighton G. Postmortem changes and time since death. In. Handbook of forensic medicine. Ed. B. Madea. UK: Wiley-Blackwell, 2014: 75-133.

3. Buromsky I.V., Sidorenko E.S., Ermakova Yu.V. The current state of the establishment of prescription of death coming and the ways to its further. Sudebno-medicinskaya ekspertiza. 2018; 4: 59-62. DOI: 10.17116/sudmed201861459 (in Russian).

4. Grenache DG, Gronowski AM. Fetal lung maturity. Clin Biochem. 2006; 39 (1): 1-10. DOI: 10.1016/j.clinbiochem.2005.10.008.

5. Shchegolev A.I., Tumanova U.N., Lyapin V.M. Pulmonary hypoplasia: causes and pathological finding. Mezhdunarodnyj zhurnal prikladnyh i fundamental'nyh issledovanij. 2017; 4 (3): 530-534. DOI: 10.17513/mjpfi.11508 (in Russian).

6. Tumanova U.N., Shchegolev A.I. Possibilities and limitations of virutal autopsy in neonatology. REJR. 2017; 7 (1):20-33. (in Russian). DOI:10.21569/2222-7415-2017-7-1-20-33

7. Kasahara S., Makino Y., Hayakawa M., Yajima D., Ito H., Iwase H. Diagnosable and non-diagnosable causes of death by postmortem computed tomography: a review of 339 forensic cases. Leg. Med. 2012; 14: 239-245.

8. Tumanova U.N., Fedoseeva V. K., Liapin V.M., Stepanov A.V., Voevodin S.M., Shchegolev A.I. Postmortem computed tomography of stillborn with bone pathology. Medicinskaya vizualizaciya. 2013; 5: 110-120. (in Russian).

9. Filograna L, Pugliese L, Muto M, Tatulli D, Guglielmi G, Thali MJ, Floris R. A Practical guide to virtual autopsy: Why, when and how. Semin Ultrasound CT MR. 2019; 40 (1): 56-66. DOI: 10.1053/j.sult.2018.10.011.

10. Shchegolev A.I., Tumanova U.N. The role of magnetic resonance imaging in determining thanatogenesis. Criminalistics - past, present, future: achievements and development prospects. Ed. A.I. Bastrykin. M., 2014: 369-372. (in Russian).

11. Tumanova U.N., Shchyogolev A.I. Postmortem magnetic resonance tomography of fetus and newborn. Meditsinskaya vizualizatsiya. 2015; 5: 128–136 (in Russian).

12. Krupnov N.M., Tumanova U.N., Shchegolev A.I., Bychenko V.G., Vanyukov V.N., Solntsev D.N., Savva O.V. Method of determining the prescription of death. Patent for invention 2746665 C1, 04/19/2021. Application from 10.22.2020. (in Russian).

13. Krupnov N.M., Tumanova U.N., Shchegolev A.I., Bychenko V.G., Vanyukov V.N., Uslontsev D.N., Savva O.V. Method of determining the prescription of the onset of death of a newborn. Patent for invention 2761010 C1, 02.12.2021. Application No. 2021105488 dated 03.03.2021. (in Russian).

14. Tumanova U.N., Lyapin V.M., Bychenko V.G., Shchegolev A.I., Sukhikh G.T. Possibilities of postmortem magnetic resonance imaging for evaluation of anasarca in newborns. Bulletin of Experimental Biology and Medicine. 2019; 166 (5): 671-675. DOI: 10.1007/s10517-019-04415-1

15. Christe A., Flach P., Ross S., Spendlove D., Bolliger S., Vock P., Thali M. J. Clinical radiology and postmortem imaging (Virtopsy) are not the same: Specific and unspecific postmortem signs. Leg. Med (Tokyo). 2010; 12 (5): 215-222.

16. Tumanova U.N., Shchegolev A.I. Radio-visualization of non-specific postmortem changes in the cardiovascular system. Sudebno-medicinskaya ekspertiza. 2016; 5: 59-63. DOI: 10.17116/sudmed2016595559-63 (in Russian).

17. Tumanov Je.V., Kil'djushov E.M., Sokolova Z.Ju. Medicolegal thanatology. Sudebnaja medicina i sudebno-medicinskaja jekspertiza: nacional'noe rukovodstvo. Pod red. Ju. I. Pigolkina. M.: GJeOTAR-Media, 2014: 449-472. (in Russian).

18. Shiotani S., Kohno M., Ohashi N., Ymazaki K., Itai Y. Postmortem intravascular high-density fluid level (hypostasis): CT findings. J. Comput. Assist. Tomogr. 2002; 26(6): 892-893. DOI: 10.1097/00004728-200211000-00006

19. Thomsen H., Kaatsch H.J., Krisch B. How and why does the platelet count in postmortem blood change during the early postmor-tem interval? Forensic Sci. Int. 1999; 101(3): 185-194. doi: 10.1016/s0379-0738(99)00023-7

20. Jackowski C., Thali M., Aghayev E., Yen K., Sonnenschein M., Zwygart K., Dirnhofer R., Vock P. Postmortem imaging of blood and its characteristics using MSCT and MRI. Int. J. Legal. Med. 2006; 120(4): 233-240. DOI: 10.1007/s00414-005-0023-4

21. Tumanova U.N., Lyapin V.M., Bychenko V.G., Voevodin S.M., Shchegolev A.I. Method of postmortem diagnosis of congenital pneumonia in a newborn. Patent for the invention 2609462 C, 01.02.2017. Application dated 02/16/2016. (in Russian).

22. Jackowski C, Schweitzer W, Thali M., Yen K., Adhayev E., Sonnenschein M., Vock P., Dirnhofer R. Virtopsy: postmortem imaging of the human heart in situ using MSCT and MRI. Forensic Sci. Int. 2005; 149(1): 11-23. DOI: 10.1016/j.forsciint.2004.05.019

23. Tumanova UN, Bychenko VG, Serova NS, Shchegolev AI. Postmortem MRI characterization of cadaveric hypostases in deceased newborns. Bull Exp Biol Med. 2021; 170(3): 371-377. DOI: 10.1007/s10517-021-05070-1

24. Takahashi N., Satou C., Higuchi T., Shiotani M., Maeda H., Hirose Y. Quantitative analysis of intracranial hypostasis: comparison of early postmortem and antemortem CT findings. AJR. Am. J. Roentgenol. 2010; 195 (6): W388-W393. DOI: 10.2214/ajr.10.4442

25. Shiotani S., Kohno M., Ohashi N., Yamazaki K., Nakayama H., Watanabe K., Oyake Y., Itai Y. Non-traumatic postmortem computed tomographic (PMCT) findings of the lung. Forensic Sci. Int. 2004; 139(1): 39-48. DOI: 10.1016/j.forsciint.2003.09.016

26. Shiotani S., Kohno M., Ohashi N., Yamazaki K., Nakayama H., Watanabe K., Itai Y. Dilatation of the heart on postmortem computed tomography (PMCT): comparison with live CT. Radiat. Med. 2003; 21(1): 29-35.

27. Okuma H., Gonoi W., Ishida M., Shintani Y., Takazawa Y., Fukayama M., Ohtomo K. Greater thickness of the aortic wall on postmortem computed tomography compared with antemortem computed tomography: the first longitudinal study. Int J Legal Med 2013; 128(6): 987-993. DOI: 10.1007/s00414-013-0955-z

28. Takahashi N., Higuchi T., Hirose Y., Yamanouchi H., Takatsuka H., Funayama K. Changes in aortic shape and diameters after death: comparison of early postmortem computed tomography with antemortem computed tomography. Forensic Sci. Int. 2013; 225 (1-3): 27-31. DOI: 10.1016/j.forsciint.2012.04.037

29. Lequin M.H., Huisman T.A. Postmortem MR imaging in the fetal and neonatal period. Magn. Reson. Imaging Clin. N. Am. 2012; 20 (1): 129-143. DOI: 10.1016/j.mric.2011.08.008

30. Tumanova U.N., Serova N.S., Shchegolev A.I. Use of the postmortem MRI for the cerebral lesions diagnosis in the fetuses and newborns. REJR. 2017; 7 (3): 8-22. DOI:10.21569/2222-7415-2017-7-3-8-22 (in Russian).

31. Sakata M., Miki A., Kazama H., Morita M., Yasoshima S.

Studies on the composition of gases in the post-mortem body: animal experiments and two autopsy cases. Forensic Sci. Int. 1980; 15(1): 19-29. DOI: 10.1016/0379-0738(80)90191-7

32. Gelfand B.R., Rudnov V.A., Protsenko D.N., Gelfand E.B., Zvyagin A.A., Yaroshetsky A.I., etc. Sepsis at the beginning of the XXI CENTURY. Classification, clinical and diagnostic concept and treatment. pathologo-anatomical diagnostics. M., 2004. 130 p. (in Russian).

33. Tumanova U.N., Fedoseeva V.K., Lyapin V.M., Shchegolev A.I., Sukhikh G.T. Identification of gas accumulations in the bodies of fetuses, stillborns and dead newborns at postmortem computed tomography study. Consilium Medicum. 2016: 18 (13): 26-33. (in Russian).

34. Shiotani S., Ueno Y., Atake S., Kohno M., Suzuki M., Kikuchi K., Hayakawa H. Non-traumatic postmortem computed tomographic demonstration of cerebral gas embolism following cardiopulmonary resuscitation. Jpn. J. Radiol. 2010; 28(1): 1-7. DOI: 10.1007/s11604-009-0372-x

35. Kobayashia T., Shiotani S., Yamamori M., Hayakaw H. Small amounts of intravascular gas on early postmortem CT may disappear on delayed postmortem CT after cold storage. Forensic Imaging. 2020; 20: 200391.

36. Kaur M., Singh M.K., O'Donnell C., Wood-ford N.W. Progressive gas formation in a deceased person during mortuary storage demonstrated on computed tomography. Forensic Sci. Med. Pathol. 2009; 5(3): 236-242. DOI:10.1007/s12024-009-9103-y

37. Barber J.L., Hutchinson J.C., Sebire N.J., Arthurs O.J. Pleural fluid accumulation detectable on paediatric postmortem imaging: a possible marker of interval since death? Int. J. Legal. Med. 2016; 130: 1003-1010.

38. Hyodoh H., Shimizu J., Watanabe S. et al. Time-related course of pleural space fluid collection and pulmonary aeration on postmortem computed tomography (PMCT). Leg. Med. (Tokyo). 2015; 17 (4): 221-225.

39. Tumanova U.N., Lyapin V.M., Bychenko V.G., Serova N.S., Shchegolev A.I. Postmortem MRI characteristics of nonimmune fetal hydrops. REJR 2018; 8(4): 172-183. DOI:10.21569/2222-7415-2018-8-2-172-183.

40. Tumanova U.N., Lyapin V.M., Kozlova A.V., Bychenko V.G., Shchegolev A.I. Cystic lymphangioma in a newborn thoracic cavity: postmortem CT and MRI imaging during pathological examination. REJR 2019; 9(3): 215-228. DOI: 10.21569/2222-7415-2019-9-3-215-228 (in Russian).

41. Fetisov VA, Kuprina TA, Sinitsyn VE, Dubrova SE, Filimonov BA. The foreign experience with the application of the modern radiodiagnostic methods for the estimation of prescription of death coming and time of infliction of injury. Sudebno-medicinskaja jekspertiza. 2016; 2: 47-54. (in Russian).

42. Tumanova UN, Shchegolev AI, Kovalev AV. Organization of postmortem radiological examination in the structure of pathological departments and forensic bureaus. Sudebno-medicinskaja jekspertiza. 2021; 1: 57-63. DOI: 10.17116/sudmed20216401157 (in Russian).

43. Donchin Y, Rivkind AI, Bar-Ziv J, Hiss J, Almog J, Drescher M. Utility of postmortem computed tomography in trauma victims. J Trauma. 1994; 37(4): 552-556. (in Russian).i: 10.1097/00005373-199410000-00006.

44. Huisman TA, Wisser J, Stallmach T, Krestin GP, Huch R, Kubik-Huch RA. MR autopsy in fetuses. Fetal Diagn Ther. 2002; 17(1): 58-64.

45. Addison S, Arthurs OJ, Thayyil S. Post-mortem MRI as an alternative to non-forensic autopsy in foetuses and children: from research into clinical practice. Br J Radiol. 2014; 87(1036): 20130621.

ОРИГИНАЛЬНАЯ СТАТЬЯ

ХАРАКТЕРИСТИКА ПОРАЖЕНИЯ КОРОНАРНЫХ АРТЕРИЙ ПО ДАННЫМ ОБЪЕМНОЙ КОМПЬЮТЕРНОЙ ТОМОГРАФИИ У ПАЦИЕНТОВ С ОСТРЫМ КОРОНАРНЫМ СИНДРОМОМ

Колесникова О.Г.[1], Терновой С.К.[1,2], Гаман С.А.[2], Шахнович Р.М.[2], Семенова А.А.[2], Меркулова И.Н.[2]

1 - ФГАОУ ВО Первый МГМУ им. И.М. Сеченова Минздрава России (Сеченовский Университет). г. Москва, Россия.
2 - ФГБУ «Национальный медицинский исследовательский центр кардиологии» Минздрава России. г. Москва, Россия.

Цель исследования. Проанализировать структуру и выявить признаки нестабильности в атеросклеротических бляшках на симптом-несвязанных участках коронарных артерий у больных с ОКС по данным объемной компьютерной коронарографии.

Материалы и методы. В исследование были включены 73 пациента с острым коронарным синдромом (59 мужчин – 80,82% и 14 женщин – 19,18%), которым выполнялась объемная компьютерная томография (КТ) коронарных артерий (КА) с ретроспективной ЭКГ-синхронизацией и внутривенным введением неионного йодсодержащего рентгеноконтрастного препарата. Исследование проводили на томографе Aquilion ONE Vision Edition 640, Canon, Япония с 320-ю рядами детекторных элементов и шириной детектора 160 мм. Проводили оценку следующих параметров: уровень стеноза бляшки, ее протяженность, бремя бляшки, а также признаков нестабильности: наличие микрокальцинатов, участка низкой плотности в структуре, индекс ремоделирования, кольцевидное усиление и контур бляшки. По клиническим показаниям 63 пациентам была проведена инвазивная коронароангиография (КАГ). Было проведено сопоставление результатов КТ КА и КАГ.

Результаты. В анализ вошло 236 бляшек с мягкотканным компонентом. Оценка структуры бляшек показала преобладание мягких – 161 (68,22%), против комбинированных – 75 (31,78%) ($p<0,05$). По результатам объемной КТ КА выраженный стеноз 70-99% был выявлен в 17,65% случаев (n=39), умеренный стеноз 50-69% – в 43,44% случаев (n=96), начальный 25-49% и минимальный стеноз 1-24% был выявлен в 33,48% (n=74) и в 1,36% случаев (n=3) соответственно. АСБ имели среднюю протяженность 12,66±6,83. Положительное значение индекса ремоделирования КА выявлено в 45 случаях (19,07%), среднее значение бремени составило 69,62±11,09%. Микрокальцинаты выявлены в 64 случаях (27,12%), участки с низкой плотностью менее 46 HU выявлены в 21 случае (8,90%), наличие кольцевидного усиления – в 19 случаях (8,05%), и неровность контура бляшки определена в 9 случаях (3,81%). В половине бляшек на симптом-несвязанных участках коронарного русла были выявлены признаки нестабильности (122 бляшки, 51,65%). Объемная КТ КА имеет высокие показатели точности и специфичности (95,9% и 97,9%), а также прогностическую ценность отрицательного результата (97,4%), но более низкую чувствительность и прогностическую ценность положительного результата (84,8% и 87,5%). Было получено статистически значимое несовпадение данных КТ КА и КАГ при наличии положительного ремоделирования КА (ИР>1,1) ($p<0,05$).

Обсуждение. Результаты исследования подтверждают теорию мультифокального характера дестабилизации атеросклеротических бляшек у пациентов с сердечно-сосудистыми событиями. АСБ с одним или несколькими признаками нестабильности были выявлены на симптом-несвязанных участках коронарных артерий. Полученные данные согласуются с результатами других авторов.

Заключение. Объемная КТ КА обладает высокой диагностической ценностью, позволяет анализировать не только степень и объем стенозирования артерий, но и качественный состав бляшки без использования инвазивных методов диагностики.

Полученные в результате исследования данные показывают важность изучения симптом-несвязанных коронарных артерий, определения в них АСБ с признаками нестабильности и их дальнейший контроль.

Ключевые слова: острый коронарный синдром, атеросклероз, нестабильность атероскле-

ротической бляшки, компьютерная томография.

Контактный автор: Колесникова Ольга Геннадиевна, e-mail: 48kolesnikova@gmail.com

Для цитирования: Колесникова О.Г., Терновой С.К., Гаман С.А., Шахнович Р.М., Семенова А.А., Меркулова И.Н. Характеристика поражения коронарных артерий по данным объемной компьютерной томографии у пациентов с острым коронарным синдромом. REJR 2022; 12(2):55-64. DOI: 10.21569/2222-7415-2022-12-2-55-64.

Статья получена: 16.03.22 Статья принята: 13.04.22

CORONARY ARTERY CHARACTERISTICS BY VOLUME COMPUTED TOMOGRAPHY IN PATIENTS WITH ACUTE CORONARY SYNDROME

Kolesnikova O.G.[1], Ternovoy S.K.[1,2], Gaman S.A.[2], Shakhnovich R.M.[2], Semenova A.A.[2], Merkulova I.N.[2]

1 - Sechenov University.

2 - National medical research Centre of cardiology. Moscow, Russia.

Purpose. To analyse the structure and to identify vulnerable plaque features in non-culprit coronary lesions in patients with ACS according to volumetric computer coronary angiography.

Materials and methods. The study included 73 patients with acute coronary syndrome (59 men – 80.82% and 14 women – 19.18%), who underwent volumetric coronary computed tomography angiography (CCTA) with retrospective ECG gating and intravenous contrast enhancement. The study was carried out on an Aquilion ONE Vision Edition 640, Canon, Japan with 320 rows of detector elements and a detector width of 160 mm. The level of plaque stenosis, plaque length, plaque burden were assessed. Also the presence of vulnerable plaque features such as microcalcifications, low-density plaque area, remodeling index, napkin ring sign and plaque contour were analyzed. 63 patients underwent invasive coronary angiography (ICA) when clinically indicated. The results of CCTA and ICA were compared.

Results. 236 plaques with a soft tissue component were included in the study. Structural analysis of plaques showed a predominance of soft ones – 161 (68.22%), against combined ones – 75 (31.78%) ($p<0.05$). According to volumetric CCTA, severe stenosis of 70-99% was detected in 17.65% of cases (n=39), moderate stenosis of 50-69% in 43.44% of cases (n=96), initial 25-49% and minimal 1-24% stenosis was detected in 33.48% (n=74) and 1.36% of cases (n=3), respectively. Atherosclerotic plaque had an average length of 12.66 ± 6.83. A positive remodeling index was found in 45 cases (19.07%), the mean plaque burden was 69.62 ± 11.09%. Microcalcifications were detected in 64 cases (27.12%), low attenuation plaque <46 HU – in 21 cases (8.90%), napkin-ring sign – in 19 cases (8.05%), and the irregular plaque contour was detected in 9 cases (3.81%). Half of non-culprit coronary plaques showed signs of vulnerability (122 plaques, 51.65%). Volumetric CCTA showed high accuracy, specificity and prognostic value of a negative result (95.9%, 97.9% and 97.4%), but lower sensitivity and prognostic value of a positive result (84.8% and 87.5%). Positive remodeling (IR>1.1) showed statistically significant discrepancy between CCTA and ICA in quantification of coronary arterial stenosis ($p<0.05$).

Discussion. The results of the study confirm the theory of the multifocal nature of atherosclerotic plaques destabilization in patients with cardiovascular events. Atherosclerotic plaques with one or more signs of instability were detected on non-culprit coronary area. The data obtained are consistent with the results of other authors.

Conclusion. Volumetric CCTA has a high diagnostic value, allows analysing not only the degree and volume of arterial stenosis, but also the qualitative plaque composition without using invasive diagnostic methods.

The data resulting from the study show the importance of non-culprit lesion examination for identifying plaques with signs of instability and its further control.

Keywords: acute coronary syndrome, atherosclerosis, atherosclerotic plaque vulnerability,

computed tomography.

Corresponding author: Kolesnikova O.G., e-mail: 48kolesnikova@gmail.com

For citation: Kolesnikova O.G., Ternovoy S.K., Gaman S.A., Shakhnovich R.M., Semenova A.A., Merkulova I.N. Coronary artery characteristics by volume computed tomography in patients with acute coronary syndrome. REJR 2022; 12(2):55-64. DOI: 10.21569/2222-7415-2022-12-2-55-64.

Received: **16.03.22** **Accepted:** **13.04.22**

Профилактика, ранняя диагностика и лечение заболеваний сердечно-сосудистой системы остается актуальной проблемой, как в России, так и во всем мире. Сердечно-сосудистые заболевания остаются ведущей причиной заболеваемости и смертности населения в мире. Острый коронарный синдром (ОКС) – это группа клинических признаков или симптомов, которые позволяют подозревать острый инфаркт миокарда (ИМ) или нестабильную стенокардию [1]. Согласно данным «РЕКОРД-3» с момента возникновения ОКС в течении года частота смертельных исходов достигает 15,8% [2]. Актуальность данной проблемы обусловлена особенно тем, что за последние два десятилетия ОКС чаще выявлялся у лиц трудоспособного возраста (35-65 лет) и имел неблагоприятный прогноз [2, 3, 4].

Большинство случаев ОКС ассоциированы с наличием в коронарном русле нестабильной атеросклеротической бляшки с ее последующим разрывом (2/3 случаев) или эрозией (1/3 случаев), что приводит к внутрисосудистому тромбозу [5]. Морфологически нестабильная бляшка представляет тонкокапсульную фиброатерому (ТКФА), состоящую из крупного липидного ядра и тонкой фиброзной покрышки [6]. Наиболее точно оценить структуру атеросклеротической бляшки позволяет внутрисосудистое УЗИ (ВСУЗИ) и ВСУЗИ с виртуальной гистологией, оптическая когерентная томография (ОКТ) и ангиоскопия [7]. Однако широкое применения этих методик ограничено их инвазивностью и неспособностью исследовать коронарную артерию на всем протяжении.

Показано, что развитие ОКС – это очаговое проявление системного заболевания, и множественные бляшки с признаками нестабильности часто присутствуют как в симптом-связанной, так и в симптом-несвязанной артерии [2]. Неинвазивная одномоментная оценка всего коронарного русла, выявление и характеристика признаков нестабильности бляшек с помощью компьютерной томографии в настоящее время представляет особенный интерес и является важнейшей клинической задачей современной медицины.

Цель исследования.

Проанализировать структуру и выявить признаки нестабильности в атеросклеротических бляшках на симптом-несвязанных участках коронарных артерий у больных с ОКС по данным объемной компьютерной коронарографии.

Материалы и методы.

В исследование были включены 73 пациента с острым коронарным синдромом (59 мужчин – 80,82% и 14 женщин – 19,18%) в возрасте 35 – 82 лет (57,67±10,47 года). Диагноз ОКС включал инфаркт миокарда с элевацией сегмента ST, инфаркт миокарда без элевации сегмента ST и случаи нестабильной стенокардии. По клиническим показаниям 63 пациентам после проведения инвазивной коронароангиография (КАГ) выполнялось чрескожное коронарное вмешательство на симптом-связанной артерии. Через 3–10 дней от ЧКВ каждому пациенту была проведена объемная компьютерная томография (КТ) коронарных артерий (КА) с ретроспективной ЭКГ-синхронизацией с дальнейшей оценкой симптом-несвязанных участков коронарного русла. Пациентам, у которых не было показаний для проведения КАГ объемная компьютерная томография КА была проведена на 1–3 сутки от госпитализации. Исследование проводили на томографе Aquilion ONE Vision Edition 640, Canon, Япония, с 320-ю рядами детекторных элементов и шириной детектора 160 мм (объемная компьютерная томография) с внутривенным введением неионного йодсодержащего рентгеноконтрастного препарата. Анализировали поперечные срезы коронарных сегментов, полученные после построения многоплоскостных реконструкций по центральной оси сосуда. При наличии коронарной бляшки внешний контур сосуда и контур просвета дополнительно корректировали вручную. Для анализа использовали сегменты коронарных артерий с хорошим качеством изображения и диаметром не менее 2 мм.

Все бляшки были поделены на три группы: мягкие, комбинированные и каль-

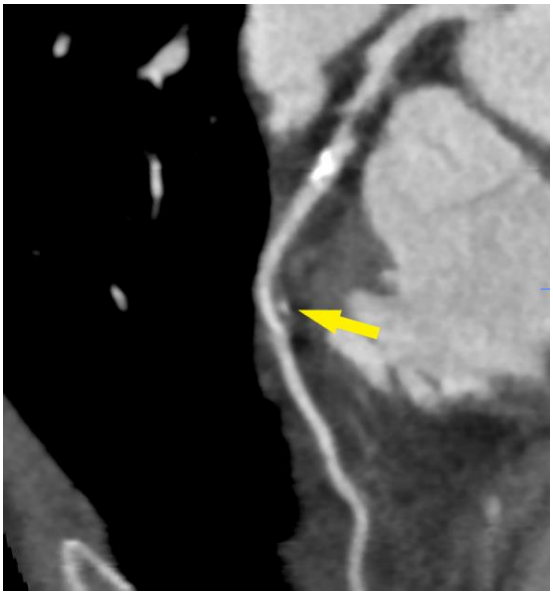

Рис. 1 (Fig. 1)

Рис. 1. КТ-коронароангиография, криволинейная реконструкция по оси ПНА.

Пациент В., 72 года, диагноз ИМпST. В среднем сегменте ПНА определяется мягкая атеросклеротическая бляшка с признаком нестабильности – микрокальцинатом (3 мм) (желтая стрелка).

Fig. 1. CCTA, curved planar reformation of LAD.

Patient V., 72 y. o., STEMI. High-risk plaque feature – spotty calcifications (<3 mm) (yellow arrow) – in plaque of middle segment of LAD.

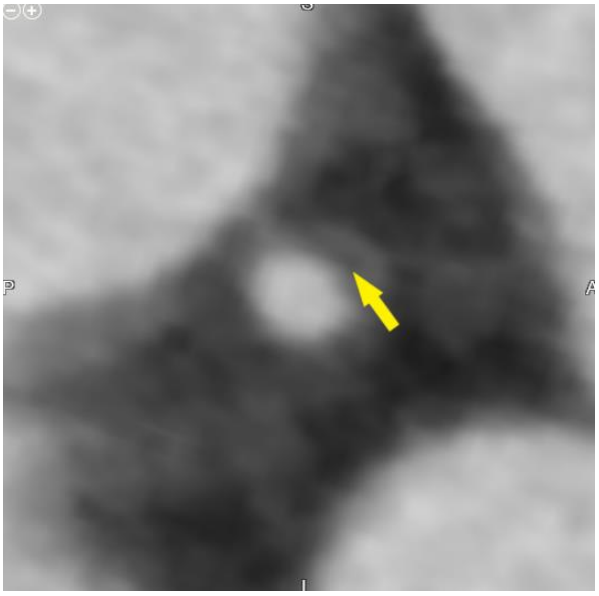

Рис. 2 (Fig. 2)

Рис. 2. Пациент К., 64 года, ИМпST.

КТ-коронароангиография, поперечный срез на уровне атеросклеротической бляшки в проксимальном сегменте ПНА с признаком нестабильности – участком низкой плотности <46 HU (желтая стрелка), который является отображением липидного ядра в структуре мягкой бляшки.

Fig. 2. Patient K., 64 y.o., STEMI.

CCTA, cross-sectional image at plaque level of proximal segment of LAD. High-risk low-attenuation plaque in the proximal segment of LAD. Low-density area <46 HU (yellow arrow) represents lipid core in soft plaque.

цинированные. Любые бляшки должны были быть идентифицированы по крайней мере в двух независимых плоскостях.

Некальцинированная атеросклеротическая бляшка определялась как мягкотканная структура в стенке коронарной артерии с плотностью, которая была меньше плотности коронарного просвета, усиленного контрастным препаратом и больше плотности окружающей эпикардиальной жировой ткани [8]. Кальцинированная атеросклеротическая бляшка описывалась как различимая структура в стенке коронарной артерии с плотностью >130 HU [8]. Комбинированная атеросклеротическая бляшка определялась как состоящая из мягкотканного (<130 HU) и кальцинированного (>130 HU) компонентов при размере кальцинатов более 3 мм.

Дальнейшему анализу подвергались мягкие и комбинированные бляшки (n=236), в то время как кальцинированные бляшки не учитывались.

Основными признаками нестабильности, которые оценивали в данном исследовании, были: наличие микрокальцинатов, участка низкой плотности в структуре, положительное ремоделирование сосуда в месте локализации бляшки, симптом кольцевидного усиления и характер контура бляшки. Кроме того, для каждой бляшки анализировали уровень стеноза, протяженность и значение бремени.

В структуре мягкой бляшки за микрокальцинаты принимали высокоплотные включения (>130 HU) размерами менее 3 мм [9] (рис. 1).

Участком низкой плотности принимали область бляшки с плотностью <46 HU в соответствии с данными отечественной литературы [10] (рис. 2).

Индекс ремоделирования (ИР) рассчитывали по стандартной методике как отно-

Рис. 3 (Fig. 3)

Рис. 3. КТ-коронароангиография, криволинейная реконструкция по оси ПНА.

Пациент Б, 78 лет, ИМпST. В проксимальном сегменте ПНА определяется АСБ с признаком нестабильности – положительное ремоделирование артерии. ИР=1/6. Уровень референсного сегмента проксимальнее бляшки (черная стрелка), уровень максимального ремоделирования артерии на уровне бляшки (желтая стрелка).

Fig. 3. CCTA, curved planar reformation of LAD.

Patient B, 78 y.o., STEMI. High-risk plaque feature – positive remodeling. RI>1,1. The reference segment level is proximal to the plaque (black arrow), the level of maximum remodeling of the artery is at the plaque level (yellow arrow).

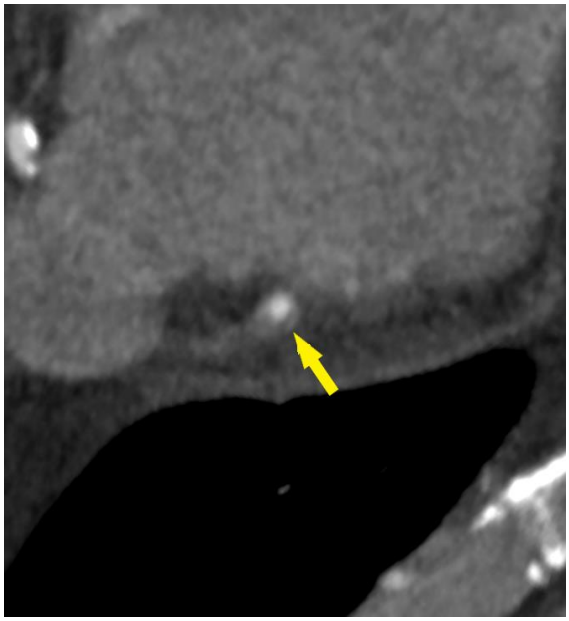

Рис. 4 (Fig. 4)

Рис. 4. КТ-коронароангиография.

Поперечный срез проксимального сегмента ПКА на уровне атеросклеротической бляшки с признаком нестабильности – симптомом кольцевидного усиления по периферии мягкой бляшки (желтая стрелка). Пациент К., 82 года, нестабильная стенокардия.

Fig. 4. CCTA, cross-sectional image at plaque level in RCA.

Patient K., 82 y.o., unstable angina. High-risk plaque feature – napkin-ring sign in non-calcified plaque (yellow arrow).

шение диаметра наружного контура сосуда на уровне бляшки к диаметру референсной зоны в неизмененном сегменте (непосредственно проксимальнее или дистальнее) [9]. Значение ИР>1,1, которое означало, что диаметр сосуда в месте локализации бляшки больше на 10% диаметра интактного сегмента, определяли как положительное ремоделирование (рис. 3).

Симптом кольцевидного усиления определяли как особую визуальную характеристику некальцинированной бляшки, как описано ранее [9] (рис. 4).

Значение бремени бляшки определяли с помощью полуавтоматического анализа на рабочей станции Vitrea в приложении CTA–Coronary Artery Analysis и вычисляли как долю бляшки в % от площади артерии на поперечном срезе в месте ее максимального сужения [11].

Было проведено сопоставление результатов КТ КА и КАГ у 63 пациентов.

Статистическую обработку проводили с применением программы «Statistica» 10.0 для Windows («StatSoft Inc.», USA), а также с использованием языка программирования R 4.1.1. Параметрические значения представляли в виде средних значений и их стандартных отклонений. Непараметрические данные представляли в виде медианы. Согласованность результатов диагностики значимого стеноза двумя разными методами оценивали с использованием следующих характеристик: диагностическая точность, чувствительность, специфичности и прогностические ценности для положительного и

Таблица №1. Количество АСБ в расчете на пациента.

Количество АСБ	Количество пациентов	%
1	11	15,07
2	20	27,40
>3	42	57,53
Всего	73	100,00

отрицательного результатов.

Результаты.

Всего у 73 пациентов было выявлено 411 бляшек, из которых 175 были кальцинированными и в дальнейшем исследовании не учитывались.

Проведен анализ структуры 236 атеросклеротических бляшек с мягкотканным компонентом в симптом-несвязанных участках коронарных артерий. Из исследованного массива бляшек мягкие составили 68,22% (n=161), комбинированные – 31,78% (n=75). У большинства пациентов были выявлены 3 и более атеросклеротические бляшки (АСБ) – 57,53% (42 человека), 2 АСБ выявлены у 27,40% (20 пациентов), 1 АСБ – у 15,07% (11 пациентов), табл. №1.

По локализации все АСБ распределились следующим образом: более трети бляшек диагностированы в правой коронарной артерии (ПКА) – 34,33% (n=81), 28,39% (n=67) – в передней нисходящей артерии (ПНА), 19,07% (n=45) – в огибающей артерии (ОА), 14,83% (n=35) – в стволе ЛКА, в том числе протяженные бляшки с переходом на проксимальный сегмент ПНА (5,93% (n=14)) и на проксимальный сегмент ОА (0,42% (n=1)). Наименьшее количество бляшек было отмечено в интермедиарной артерии – 3,38% (n=8), что связано с меньшей распространенностью такого варианта анатомии деления ствола ЛКА.

Средняя протяженность бляшки в изученных 236 случаях составила 12,66±6,83 мм. Более половины бляшек имело длину от 6 до 10 мм, их было 124 (52,54% случаев). Наиболее протяженные бляшки (>20 мм) встретились в 6 наблюдениях (2,54%), а наименее протяженные (<3 мм) – в 7 случаях (2,97%).

В половине бляшек на симптом-несвязанных участках коронарного русла присутствовали один или несколько признаков нестабильности (122 бляшки, 51,65%). Наиболее часто в АСБ были выявлены микрокальцинаты – в 64 случаях (27,12%). Положительное ремоделирование сосуда в месте локализации бляшки было обнаружено в 45 случаях (19,07%). Участок низкой плотности (менее 46 HU) и симптом кольцевидного усиления определялись с одинаковой частотой – в 21 (8,90%) и в 19 случаях (8,05%) соответственно. Реже всего была выявлена неровность контура бляшки (9 случаев (3,81)). Комбинации признаков нестабильности в настоящей работе не исследовали.

Для оценки тяжести поражения атеросклеротически измененного участка КА также использовали показатель бремени бляшки, среднее значение которого составило 69,62±11,09%. В большинстве случаев значение бремени бляшки находилось в диапазоне 51-75%. Бремя бляшки >75% было выявлено в 65 наблюдениях (27,54%), а <50% – в 8 (3,39%).

По клиническим показаниям 63 пациентам с 221 бляшкой была проведена инвазивная коронарография. Для оценки уровня стеноза была применена шкала SCCT [12]. Результаты сопоставления данных КТ КА и КАГ у 63 пациентов приведены в таблице №2. Средняя степень стеноза по результатам КТ КА составила 53,1%, а по результатам КАГ – 50,5%.

Как видно из таблицы №2, результаты КТ-визуализации при выявлении стенозов различных уровней хорошо соотносятся с данными «золотого стандарта» – КАГ. По данным КТ КА несколько чаще выявлялись гемодинамически значимые стенозы – 39 случаев (17,65%) против 32 случаев (14,48%) по данным КАГ. При анализе зависимости расхождения результатов КТ КА и КАГ от локализации бляшки статистически значимых взаимосвязей выявлено не было (p>0,05).

Более того, было получено статистически значимое несовпадение данных различных методов визуализации при наличии положительного ремоделирования коронарной артерии (ИР>1,1) (p<0,05). Выявленное несоответствие данных КТ КА и КАГ объясняется тем, что при КТ анализу доступен как внутренний, так и внешний контур сосуда.

При анализе статистических показа-

Таблица №2. Сравнение степени стенозирования коронарных артерий по результатам объемной КТ и КАГ у пациентов с ОКС.

Степень стенозирования	КТ КА, N (%)	КАГ, N (%)
0%	4 (1,81)	6 (2,72)
1-24%	3 (1,36)	5 (2,26)
25-49%	74 (33,48)	75 (33,93)
50-69%	96 (43,44)	97 (43,89)
70-99%	39 (17,65)	32 (14,48)
100%	5 (2,26)	6 (2,72)
Всего	221 (100)	221 (100)

телей показано, что объемная КТ КА имеет высокие показатели специфичности и точности (97,9% и 95,9%), а также прогностическую ценность отрицательного результата (97,4%), но более низкую чувствительность и прогностическую ценность положительного результата (84,8% и 87,5%).

Обсуждение.

Полученные данные характеризуют диагностические возможности объемной КТ в анализе поражения коронарных артерий у больных с ОКС. Преимуществом данного метода является одномоментное комплексное изучение всего коронарного русла с возможностью анализа состояние стенки КА с детализацией структуры АСБ, а также визуализация внешнего контура сосуда наряду с внутренним.

В оценке уровня стеноза объемная КТ КА не уступает инвазивным методикам и, в частности, «золотому стандарту» – КАГ [13, 14]. Это подтверждают полученные в нашей работе высокие значения специфичности и диагностической точности объемной КТ – 97,9% [ДИ 94.6;99.4] и 95,9% [ДИ 92.4;98.1] соответственно. Преимуществом КТ КА является ее неинвазивный характер, вследствие чего исследование может быть проведено в амбулаторных условиях, не требует госпитализации и длительной подготовки пациента, а также наблюдения за ним в условиях стационара после проведения процедуры.

Данные литературы показали важность анализа не только уровня стенотических изменений, но и качественного состава АСБ для определения так называемых нестабильных бляшек [15]. В настоящем исследовании мягкие бляшки превалировали над комбинированными. Бляшки с одним или несколькими признаками нестабильности были выявлены на симптом-несвязанных участках коронарных артерий в половине наблюдений. Это подтверждает мультифокальный характер дестабилизации АСБ у пациентов с сердечно-сосудистыми событиями [16, 17].

В некоторых работах установлено, что такой признак нестабильности, как точечные кальцинаты, ассоциирован с активным воспалительным процессом в атеросклеротической бляшке [18] и чаще встречается у пациентов с ОКС, чем со стабильной стенокардией [19].

Определение стабильности бляшки только на основании ее плотности вызывает затруднения. Это можно объяснить малыми размерами изучаемого объекта, рентгеновская плотность которого подвержена изменениям в зависимости от плотности окружающих структур (перикардиального жира, контрастного препарата в просвете коронарной артерии, кальцинатов в стенке сосудов). Поэтому конечного общепринятого порогового значения для определения участка низкой плотности нет. Отечественные авторы установили, что уровень рентгеновской плотности 46 HU оказался наиболее оптимальным разделяющим значением для диф-

ференцировки стабильных и нестабильных бляшек, поэтому и был использован в настоящем исследовании [10]. Зарубежные авторы наиболее часто выбирают границу в 30 HU [20], однако встречаются исследования с более высокими пороговыми рентгеновскими плотностями [21].

Симптом кольцевидного усиления возникает в результате различия плотностей между центральной гиподенсной зоной бляшки (представленной липидным компонентом) и ее гиперденсной периферией (представленнуой фиброзным компонентом с участками неоваскуляризации) [22]. Невысокая частота встречаемости этого признака нестабильности (8,05%), полученная в нашем исследовании, соотносится с данными других авторов [21].

Редким признаком нестабильности, выявленным в нашей работе, была неровность контура АСБ. Данный признак встречается преимущественно в симптом-связанных артериях и отображает непосредственно надрыв бляшки [10, 22]. А так как в нашем исследовании анализировали симптом-несвязанные участки коронарного русла, соответственно, неровность контура бляшки была нечастой находкой.

В 19,07% случаев был выявлен ИР>1,1, и именно в этих участках коронарных артерий было получено статистически достоверное расхождение результатов различных методов визуализации. Это объясняется тем, что при объемной КТ КА для оценки доступен не только внутренний контур сосуда (как по результатам КАГ), но и структура стенки с возможностью анализа внешней границы. Аналогичные несовпадения описаны другими авторами [23].

Заключение.

Объемная КТ КА обладает высокой диагностической ценностью при сравнении с данными КАГ в определении степени и объема стенозирования коронарных артерий у пациентов с ОКС (чувствительность – 95,9%, специфичность – 84,8%, точность – 97,9%).

КТ КА позволяет оценивать качественный состав бляшки с определением ее типа без использования инвазивных методов диагностики. Однако, дифференцировка таких структурных компонентов АСБ, как липидное ядро и покрышка, ограничена разрешающей способностью метода.

Полученные в результате исследования данные показывают важность изучения симптом-несвязанных коронарных артерий, определения в них АСБ с признаками нестабильности и их дальнейший контроль.

Источник финансирования и конфликт интересов.

Авторы данной статьи подтвердили отсутствие финансовой поддержки исследования и конфликта интересов, о которых необходимо сообщить.

Список литературы:

1. Кашталап В.В., Хрячкова О.Н., Барбараш О.Л. Клиническая значимость коронарной кальцификации для оценки сердечно-сосудистого риска. Атеросклероз и дислипидемии. 2016; 1: 5-14.

2. Округин С.А., Кужелева Е.А., Гарганеева А.А. Программа ВОЗ «Регистр острого инфаркта миокарда»: эпидемиологический мониторинг острых коронарных катастроф. Комплексные проблемы сердечно-сосудистых заболеваний. 2018; 7 (1): 76-83. DOI: 10.17802/2306-1278-2018-7-1-76-83

3. Андреенко Е.Ю., Явелов И.С., Лукьянов М.М., Вернохаева А.Н., Драпкина О.М. Ишемическая болезнь сердца у лиц молодого возраста: распространенность и сердечно-сосудистые факторы риска. Кардиология. 2018; 58 (11): 24-34. DOI: 10.18087/cardio.2018.10.10184

4. Барбараш О.Л., Кашталап В.В., Быкова И.С., Эрлих А.Д., Грацианский Н.А. Особенности клинического течения и стационарного этапа лечения пациентов с острым коронарным синдромом с подъемом сегмента ST в зависимости от пола (по данным Российского Регистра Острого коронарного синдрома «Рекорд-3». Российский кардиологический журнал. 2017; 6 (146): 122-131. DOI: 10.15829/1560-4071-2017-6-122-131

5. Naghavi M., Libby P., Falk E., Casscells S.W., Litovsky S., Rumberger J. et al. From vulnerable plaque to vulnerable patient: a call for new definitions and risk assessment strategies: part I. Circulation. 2003; 108: 1664-1672. DOI: 10.1161/01.CIR.0000087480.94275.97

6. Virmani R., Burke A.P., Farb A., Kolodgie F.D. Pathology of the vulnerable plaque. J Am Coll Cardiol. 2006; 47 (8): 13-18. DOI: 10.1016/j.jacc.2005.10.065

7. Терновой С.К., Шабанова М.С., Гаман С.А., Меркулова И.Н., Шария М.А. Роль компьютерной томографии в выявлении нестабильных атеросклеротических бляшек коронарных артерий: сопоставление результатов компьютерной томографии и внутрисосудистого ультразвукового исследования. REJR. 2016; 6 (3): 68-79. DOI:10.21569/2222-7415-2016-6-3-68-79

8. Aldrovandi A., Cademartiri F., Arduini D., Lina D., Ugo F., Maffei E. et al. Computed tomography coronary angiography in patients with acute myocardial infarction without significant coronary stenosis. Circulation. 2012; 126: 3000-3007. DOI: 10.1161/CIRCULATIONAHA.112.117598

9. Motoyama S., Sarai M., Harigaya H., Anno H., Inoue K., Hara T. et al. Computed tomographic angiography characteristics of atherosclerotic plaques subsequently resulting in acute coronary syndrome. J Am Coll Cardiol 2009; 54: 49-57. DOI: 10.1016/j.jacc.2009.02.068

10. Меркулова И.Н., Шария М.А., Шабанова М.С., Миронов В.М., Веселова Т.Н., Гаман С.А. и др. Возможности компьютерной томографии в выявлении атеросклеротических бляшек «высокого риска» у больных с острым коронарным синдромом: сопоставление с внутрисосудистым ультразвуковым исследованием. Кардиология. 2020; 60 (12). DOI: 10.18087/cardio.2020.12.n1304

11. Puchner S.B., Ferencik M., Maehara A., Stolzmann P., Ma S. et al. Iterative image reconstruction improves the accuracy of automated plaque burden assessment in coronary ct angiography: a comparison with intravascular ultrasound. AJR Am J Roentgenol. 2017; 208 (4): 777-784. DOI: 10.2214/AJR.16.17187

12. Cury R.C., Abbara S., Achenbach S., Agatston A., Berman D.S., Budoff M.J. et al. CAD-RADS™: Coronary artery disease – reporting and data system: an expert consensus document of the society of cardiovascular computed tomography (SCCT), the American College of Radiology (ACR) and the North American Society for Cardiovascular Imaging (NASCI). Endorsed by the American College of Cardiology. J Am Coll Radiol. 2016; 13: 1458-1466. DOI: 10.1016/j.jacr.2016.04.024

13. Российское кардиологическое общество (РКО). Острый инфаркт миокарда с подъемом сегмента ST электрокардиограммы. Клинические рекомендации 2020. Российский кардиологический журнал. 2020; 25 (11): 4103. DOI: 10.15829/29/1560-4071-2020-4103

14. Collet J., Thiele H., Barbato E., Barthélémy O., Bauersachs J., Bhatt D.L. идр. Рекомендации ESC по ведению пациентов с острым коронарным синдромом без стойкого подъема сегмента ST 2020. Российский кардиологический журнал. 2021; 26 (3): 4418. DOI: 10.15829/1560-4071-2021-4418

15. Motoyama S., Ito H., Sarai M., Kondo T., Kawai H., Nagahara Y. et al. Plaque characterization by coronary computed tomography angiography and the likelihood of acute coronary events in mid-term follow-up. J Am Coll Cardiol. 2015; 66 (4): 337-346. DOI: 10.1016/j.jacc.2015.05.069

16. Anzola L.K., Rivera J.N., Ramirez J.C., Signore A., Mut F. Molecular Imaging of Vulnerable Coronary Plaque with Radiolabeled Somatostatin Receptors (SSTR). J Clin Med. 2021; 10 (23): 5515. DOI: 10.3390/jcm10235515

17. Andrew P. S.,Charalambos A. From the vulnerable plaque to the vulnerable patient: Current concepts in atherosclerosis. British Journal of Pharmacology? 2021; 178 (11): 2165-2167. DOI: 10.1111/bph.15347

18. Hop H., de Boer S.A., Reijrink M., Kamphuisen P.W., de Borst M.H., Pol R.A. et al. 18F-sodium fluoride positron emission tomography assessed microcalcifications in culprit and non-culprit human carotid plaques. J Nucl Cardiol. 2019; 26 (4): 1064-1075. DOI: 10.1007/s12350-018-1325-5

19. Hutcheson J.D., Maldonado N., Aikawa E. Small entities with large impact: microcalcifications and atherosclerotic plaque vulnerability. Curr Opin Lipidol. 2014; 25 (5): 327-332. DOI: 10.1097/MOL.0000000000000105

20. Motoyama S., Ito H., Sarai M., Kondo T., Kawai H., Nagahara Y. et al. Plaque characterization by coronary computed tomography angiography and the likelihood of acute coronary events in mid-term follow-up. J Am Coll Cardiol. 2015; 66 (4): 337-346. DOI:

21. Oraby A.S., Alarabawy R.A., Abd Alla T.M., Dawoud M.M. High risk plaque criteria by multislice coronary CT angiography in patients with stable vs. unstable coronary artery disease: analytic cross-sectional study. Egypt J Radiol Nucl Med. 2020; 51: 21. DOI: 10.1186/s43055-020-0136-2,

22. Seifarth H., Schlett C.L., Nakano M., Otsuka F., Károlyi M., Liew G.et al. Histopathological correlates of the napkin-ring sign plaque in coronary CT angiography. Atherosclerosis. 2012; 224 (1): 90-96. DOI: 10.1016/j.atherosclerosis.2012.06.021

23. Kim J., Kwag H.J., Yoo S.M., Yoo J.Y., Chae I.H., Choi D.J. et al. Discrepancies between coronary CT angiography and invasive coronary angiography with focus on culprit lesions which cause future cardiac events. Eur Radiol. 2018; 28 (4): 1356-1364. DOI: 10.1007/s00330-017-5095-2.

References:

1. Kashtalap V.V., Hryachkova O.N., Barbarash O.L. Clinical significance of coronary calcification for the assessment of cardiovascular risk. Atherosclerosis and dyslipidemia. 2016; 1: 5-14 (in Russian).

2. Okrugin S.A., Kuzheleva E.A., Garganeeva A.A. World health organization project «acute myocardial infarction registry»: epidemiological monitoring of acute coronary catastrophes. Complex Issues of Cardiovascular Diseases. 2018; 7 (1): 76-83 DOI: 10.17802/2306-1278-2018-7-1-76-83 (in Russian).

3. Andreenko E.Yu., Yavelov I.S., Loukianov M.M., Vernohaeva A.N., Drapkina O.M., Boytsov S.A. Ischemic heart disease in subjects of young age: current state of the problem. Kardiologiia. 2018; 58 (11): 24-34 DOI: 10.18087/cardio.2018.10.10184 (in Russian).

4. Barbarash O.L., Kashtalap V.V., Bykova I.S., Erlikh A A.D., Gratsiansky N.A. Gender specifics of clinical course and in-patient stage of management in st elevation acute coronary syndrome patients (by the russian registry of acute coronary syndrome "record-3"). Russian Journal of Cardiology. 2017; 6 (146): 122-131 DOI: 10.15829/1560-4071-2017-6-122-131 (in Russian).

5. Naghavi M., Libby P., Falk E., Casscells S.W., Litovsky S., Rumberger J. et al. From vulnerable plaque to vulnerable patient: a call for new definitions and risk assessment strategies: part I. Circulation 2003; 108: 1664-1672. DOI: 10.1161/01.CIR.0000087480.94275.97

6. Virmani R., Burke A.P., Farb A., Kolodgie F.D. Pathology of the vulnerable plaque. J Am Coll Cardiol. 2006; 47 (8): 13-18. DOI: 10.1016/j.jacc.2005.10.065

7. Ternovoy S.K., Shabanova M.S., Gaman S.A., Merkulova I.N., Shariya M.A. Role of computed tomography in detection of vulnerable coronary plaques in comparison with intravascular ultrasound. REJR. 2016; 6 (3): 68-79. DOI:10.21569/2222-7415-2016-6-3-68- 79 (in Russian).

8. Aldrovandi A., Cademartiri F., Arduini D., Lina D., Ugo F., Maffei E. et al. Computed tomography coronary angiography in patients with acute myocardial infarction without signifi-

cant coronary stenosis. Circulation. 2012; 126: 3000-3007. DOI: 10.1161/CIRCULATIONAHA.112.117598

9. Motoyama S., Sarai M., Harigaya H., Anno H., Inoue K., Hara T. et al. Computed tomographic angiography characteristics of atherosclerotic plaques subsequently resulting in acute coronary syndrome. J Am Coll Cardiol 2009; 54: 49-57. DOI: 10.1016/j.jacc.2009.02.068

10. Merkulova I.N., Shariya M.A., Mironov V.M., Shabanova M.S., Veselova T.N., Gaman S.A. et al. Computed tomography coronary angiography possibilities in "high risk" plaque identification in patients with non-ST-elevation acute coronary syndrome: Comparison with intravascular ultrasound. Kardiologiia. 2020; 60 (12): 64-75 DOI: 10.18087/cardio.2020.12.n1304 (in Russian).

11. Puchner S.B., Ferencik M., Maehara A., Stolzmann P., Ma S. et al. Iterative image reconstruction improves the accuracy of automated plaque burden assessment in coronary ct angiography: a comparison with intravascular ultrasound. AJR Am J Roentgenol. 2017; 208 (4): 777-784. DOI: 10.2214/AJR.16.17187

12. Cury R.C., Abbara S., Achenbach S., Agatston A., Berman D.S., Budoff M.J. et al. CAD-RADS™: Coronary artery disease - reporting and data system: an expert consensus document of the society of cardiovascular computed tomography (SCCT), the American College of Radiology (ACR) and the North American Society for Cardiovascular Imaging (NASCI). Endorsed by the American College of Cardiology. J Am Coll Radiol. 2016; 13: 1458-1466. DOI: 10.1016/j.jacr.2016.04.024

13. Russian Society of Cardiology. 2020 Clinical practice guidelines for Acute ST-segment elevation myocardial infarction. Russian Journal of Cardiology. 2020; 25 (11): 410 DOI: 10.15829/29/1560-4071-2020-4103 (in Russian).

14. Collet J., Thiele H., Barbato E., Barthélémy O., Bauersachs J., Bhatt D.L. et al. 2020 ESC Guidelines for the management of acute coronary syndromes in patients presenting without persistent ST-segment elevation. Russian Journal of Cardiology. 2021; 26 (3): 4418 DOI: 10.15829/1560-4071-2021-4418 (in Russian).

15. Motoyama S., Ito H., Sarai M., Kondo T., Kawai H., Nagahara Y. et al. Plaque characterization by coronary computed tomography angiography and the likelihood of acute coronary events in mid-term follow-up. J Am Coll Cardiol. 2015; 66 (4): 337-346. DOI: 10.1016/j.jacc.2015.05.069

16. Anzola L.K., Rivera J.N., Ramirez J.C., Signore A., Mut F. Molecular Imaging of Vulnerable Coronary Plaque with Radiolabeled Somatostatin Receptors (SSTR). J Clin Med. 2021; 10 (23): 5515. DOI: 10.3390/jcm10235515

17. Andrew P. S.,Charalambos A. From the vulnerable plaque to the vulnerable patient: Current concepts in atherosclerosis. British Journal of Pharmacology? 2021; 178 (11): 2165-2167. DOI: 10.1111/bph.15347

18. Hop H., de Boer S.A., Reijrink M., Kamphuisen P.W., de Borst M.H., Pol R.A. et al. 18F-sodium fluoride positron emission tomography assessed microcalcifications in culprit and non-culprit human carotid plaques. J Nucl Cardiol. 2019; 26 (4): 1064-1075. DOI: 10.1007/s12350-018-1325-5

19. Hutcheson J.D., Maldonado N., Aikawa E. Small entities with large impact: microcalcifications and atherosclerotic plaque vulnerability. Curr Opin Lipidol. 2014; 25 (5): 327-332. DOI: 10.1097/MOL.0000000000000105

20. Motoyama S., Ito H., Sarai M., Kondo T., Kawai H., Nagahara Y. et al. Plaque characterization by coronary computed tomography angiography and the likelihood of acute coronary events in mid-term follow-up. J Am Coll Cardiol. 2015; 66 (4): 337-346. DOI:

21. Oraby A.S., Alarabawy R.A., Abd Alla T.M., Dawoud M.M. High risk plaque criteria by multislice coronary CT angiography in patients with stable vs. unstable coronary artery disease: analytic cross-sectional study. Egypt J Radiol Nucl Med. 2020; 51: 21. DOI: 10.1186/s43055-020-0136-2

22. Seifarth H., Schlett C.L., Nakano M., Otsuka F., Károlyi M., Liew G.et al. Histopathological correlates of the napkin-ring sign plaque in coronary CT angiography. Atherosclerosis. 2012; 224 (1): 90-96. DOI: 10.1016/j.atherosclerosis.2012.06.021

23. Kim J., Kwag H.J., Yoo S.M., Yoo J.Y., Chae I.H., Choi D.J. et al. Discrepancies between coronary CT angiography and invasive coronary angiography with focus on culprit lesions which cause future cardiac events. Eur Radiol. 2018; 28 (4): 1356-1364. DOI: 10.1007/s00330-017-5095-2.

.

ОРИГИНАЛЬНАЯ СТАТЬЯ

КТ-АНГИОГРАФИЯ БРАХИОЦЕФАЛЬНЫХ АРТЕРИЙ ПРИ НЕОТЛОЖНОЙ ДИАГНОСТИКЕ РАЗРЫВА АНЕВРИЗМ ГОЛОВНОГО МОЗГА

Зяблова Е.И.[1,2], Ачмиз Н.З.[1], Ткачев В.В.1, Порханов В.А.[1,2]

1 – Научно-исследовательский институт – Краевая клиническая больница № 1 им. проф. С.В. Очаповского. г. Краснодар, Россия.
2 – Кубанский государственный медицинский университет. г. Краснодар, Россия.

Цель исследования. Оценить значение КТ-ангиографии брахиоцефальных артерий (КТАГ БЦА) в диагностике разрыва интракраниальных аневризм в остром периоде нетравматического внутричерепного кровоизлияния. Выявить причины ошибок диагностики аневризм на КТ.

Материалы и методы. Проанализированы истории болезни пациентов, которым выполнено клипирование аневризм в острейшем периоде разрыва. Повторно пересмотрены все нативные КТ и КТАГ БЦА. Сопоставлены результаты КТАГ БЦА, выполненных в условиях приемного покоя, и интраоперационных данных.

Результаты. По данным КТ-ангиографии у 262 пациентов выявлены 302 аневризмы, в большинстве случаев – 208 пациентов с одиночными аневризмами. В результате второго пересмотра дополнительно обнаружено 14 аневризм. В сравнении с интраоперационными данными, чувствительность КТАГ составила 96,56%, общая точность – 97%. Проведен анализ причин пропущенных аневризм головного мозга (АГМ) на КТАГ. Основными причинами являлись малые размеры аневризм – менее 3 мм, снижение качества изображений артерий, обусловленное дефектами контрастирования и вазоспазмом, а также проблемные локализации аневризм.

Заключение. Проведенное исследование показало, что КТАГ является надежной методикой для поиска аневризм в остром периоде нетравматического внутричерепного кровоизлияния. Высокие чувствительность (96,56%) и общая точность (97%) позволяют использовать ее для планирования лечения.

Ключевые слова: компьютерная томография, КТ-ангиография брахиоцефальных артерий, головной мозг, нетравматическое субарахноидальное кровоизлияние, нетравматическое внутричерепное кровоизлияние.

Контактный автор: Зяблова Е.И., e-mail: elenazyablova@inbox.ru

Для цитирования: Зяблова Е.И., Ачмиз Н.З., Ткачев В.В., Порханов В.А. КТ-ангиография брахиоцефальных артерий при неотложной диагностике разрыва аневризм головного мозга. REJR 2022; 12(2):65-73. DOI: 10.21569/2222-7415-2022-12-2-65-73.

Статья получена: 11.04.22 Статья принята: 17.05.22

RUSSIAN ELECTRONIC JOURNAL OF RADIOLOGY

CEREBROVASCULAR CT-ANGIOGRAPHY IN THE EMERGENCY DIAGNOSTICS OF RUPTURED CEREBRAL ANEURYSMS

Zyablova E.I.[1,2], Achmiz N.Z.[1], Tkachev V.V.[1], Porhanov V.A.[1,2]

1 Scientific Research Institute – Ochapovsky Regional Clinical Hospital no. 1.
2 Kuban State Medical University. Krasnodar, Russia.

Purpose. To assess the importance of cerebrovascular CT-angiography (CTA) in the diagnosis of ruptured cerebral aneurysms during an acute period of non-traumatic intracranial hemorrhage, and to identify the causes of errors in the diagnosis of aneurysms on CTA.

Materials and Methods. We analyzed medical records of patients who underwent clipping of aneurysms in the acute period of rupture. We revised CT images of all patients taken both with and without contrast. Then, we compared the findings of cerebrovascular CTA, performed in the emergency setting, with the results of intraoperative data.

Results and discussion. According to the results of CTA, 302 aneurysms were diagnosed in 262 patients, most of the patients (208) were diagnosed with a single aneurysm. CT images of all patients were reinterpreted, and 14 aneurysms were found as a result of secondary evaluation. The sensitivity and overall accuracy of CTA constituted 95.56% and 97.0% respectively compared to intraoperative data. We analyzed the causes of missed cerebral aneurysms on CTA. The main cause of errors was the small size of aneurysms - less than 3 mm, a decreased quality of CT images in the arterial phase due to poor contrast opacification and cerebral vasospasm, as well as challenging localizations of aneurysms.

Conclusion. The study shows that cerebrovascular CTA is a reliable method for detecting aneurysms in the acute period of non-traumatic subrarachnoid hemorrhage. CTA can be used for treatment planning of the patients due to its high sensitivity (96.56%) and overall accuracy (97%).

Keywords: computed tomography, cerebrovascular CT angiography, cerebral, non-traumatic subarachnoid hemorrhage, non-traumatic intracranial hemorrhage.

Corresponding author: Zyablova E.I., e-mail: elenazyablova@inbox.ru.

For citation: Zyablova E.I., Achmiz N.Z., Tkachev V.V., Porhanov V.A. Cerebrovascular CT-angiography in the emergency diagnostics of ruptured cerebral aneurysms. REJR 2022; 12(2):65-73. DOI: 10.21569/2222-7415-2022-12-2-65-73.

Received: 11.04.22 **Accepted:** 17.05.22

Согласно проведенным исследованиям, в 85% случаев причинами нетравматических внутричерепных кровоизлияний (НВЧК) являются разрывы аневризм головного мозга (АГМ). Разрыв артериовенозных мальформаций (АВМ), артериальная гипертония, васкулопатии – более редкие причины нетравматических субарахноидальных кровоизлияний (НСАК).

АГМ встречаются в 1–5% при аутопсийных исследованиях, однако частота их разрывов намного меньше и составляет 2–20 случаев на 100 тыс. человек в год [1 – 4]. Субарахноидальное кровоизлияние (САК) чаще происходит у женщин (частота 3:2). Пик заболеваемости приходится на возрастной период от 40 до 60 лет.

Согласно данным ВОЗ, заболеваемость НСАК по всему миру составляет от 2,0 до 22,5 на 100 человек, а смертность колеблется от 30% до 50%, при этом более 15% пациентов погибают, не дождавшись медицинской помощи [5]. Тактика лечения при НВЧК разной этиологии значительно зависит от источника кровоизлияния и варьирует от консервативного лечения до неотложного хирургического вмешательства. В настоящее время, учитывая прогресс в лучевой диагностике, все большее значение в неотложной диагностике приобретают неинвазивные методики, а именно, компьютерная томография-ангиография брахиоцефальных артерий (КТАГ БЦА). Однако, несмотря на совершенствование методов диагностики и лечения, за последние 40 лет уровень смертности от САК практически не снизился [6].

Цель исследования.

Оценить значение КТАГ БЦА в диагностике разрыва интракраниальных аневризм в остром периоде нетравматического внутричерепного кровоизлияния. Проанализировать причины пропущенных на КТАГ аневризм.

Материалы и методы.

Работа основана на ретроспективном анализе историй болезни 262 пациентов, которым проведено микрохирургическое клипирование аневризм в нейрохирургическом отделении ГБУЗ «НИИ – Краевой клинической больницы № 1 им. проф. С.В. Очаповского» Министерства здравоохранения Краснодарского края (НИИ – ККБ № 1) в период с сентября 2017 г. по август 2020 г.

Критерии включения больных в исследование:

– наличие аневризматического внутричерепного кровоизлияния (АВК) в острейшем периоде с первоначально установленным с помощью КТ и КТАГ БЦА диагнозом «разрыв аневризмы»;

– возраст от 18 лет и старше;

– выполнение КТ, КТАГ не позднее 3 суток от начала клинических проявлений.

Критерии исключения пациентов из исследования:

– выполнение КТАГ позднее 3 суток от начала клинических проявлений;

– первоначальная диагностика аневризмы с помощью церебральной ангиографии (ЦАГ).

При поступлении в региональный нейрохирургический центр НИИ – ККБ № 1 больные обследовались согласно протоколу, который включал общесоматическое, неврологическое, лабораторное и инструментальное обследование.

Перед выполнением лучевых методов диагностики пациентом заполнялось информированное согласие. В случае, если пациент был в бессознательном либо в тяжелом нестабильном состоянии, исследование выполнялось по жизненным показаниям, что отмечалось в направлении нейрохирургом и реаниматологом.

Всем 262 пациентам в условиях приемного покоя проводилась нативная КТ. При выполнении компьютерной томографии прежде всего определяли наличие и топическое расположение патологического очага (очагов), положение срединных структур мозга и степень их смещения в мм; состояние ликворосодержащей системы мозга (величина, форма, положение, деформация желудочков) с определением вентрикулокраниальных коэффициентов; состояние цистерн мозга; состояние борозд и щелей мозга.

По характеру кровоизлияния, по данным КТ, подозревали наличие сосудистой аномалии с разрывом, как причины кровоизлияния. По данным нативной КТ определялась тяжесть САК, при ассоциированном внутрижелудочковом кровоизлиянии – степень внутрижелудочкового кровоизлияния.

При наличии на бесконтрастных изображениях нетравматического внутричерепного кровоизлияния пациенту выполнялась КТАГ БЦА на двухтрубочном 256-срезовом компьютерном томографе фирмы Siemens. Протокол исследования церебральных артерий в НИИ – ККБ №1 включал сканирование головы и шеи для визуализации интракраниальных и экстракраниальных отделов позвоночных артерий, а также внутренних и наружных сонных артерий. Для проведения КТАГ пациенту устанавливался периферический венозный катетер (размер 18G), соединяющийся с автоматическим бесколбовым шприцом-инжектором Ulrich Medical. Скорость введения контрастного препарата выбиралась 4–5 мл/с, в зависимости от состояния периферических вен пациента и размера установленного катетера, объем вводимого контрастного препарата составлял 50–70 мл. Концентрация йода в неионном контрастном препарате – 350 мг/мл.

Толщина среза при КТАГ составляла 0,75 мм, питч – 0,6 мм.

Реконструкции строились с помощью высокой и низкой энергий – 100k V и 140 kV. Кроме того, выполнялись мультипланарные реконструкции.

При выполнении КТАГ внимание уделяли:

– поиску артериальных аневризм (АА), как вероятных источников САК;

– определению числа, локализации, размеров и формы АА. В случае выявления множественных аневризм предполагали наиболее вероятный источник кровоизлияния на основании локализации крови, размеров и формы аневризмы;

– оценке индивидуальных анатомических особенностей артериального круга головного мозга и аномалий развития;

– соотношению аневризмы с костными структурами и наметом;

– оценке сонных и позвоночных артерий.

Для каждой из найденных аневризм при КТАГ БЦА в стандартном протоколе отражались также размеры шейки аневризмы, соотношение диаметра купола к диаметру шейки, угол расположения аневризмы относительно несущего сосуда (для латеральных аневризм), соотношение максимального размера купола к диаметру несущего сосуда,

размеры аневризмы в трех плоскостях, наличие кальцинатов в стенке аневризмы, наличие тромбов в просвете аневризмы, признаки разрыва аневризмы.

В экстракраниальных сосудах оценивались особенности развития (аномалии и варианты развития) и приобретенная патология (патологическая извитость, тромбозы, состояние сосудистой стенки).

Низкое качество изображений наблюдалось в 3-х случаях, в одном – из-за двигательных артефактов пациента, в двух – из-за дефектов контрастирования. Для уточнения источника кровоизлияния у этих пациентов применялась ЦАГ.

42,4% (n = 111) поступило в приемный покой в состоянии оглушения с умеренным неврологическим дефицитом, меньшую группу составляли пациенты с выраженной головной болью – 32,4% (n = 85), 19% были в сопоре с умеренным или выраженным гемипарезом (n = 50), в состоянии глубокой комы 5,1% (n = 13) и со слабой и умеренной головной болью – 1,1% (n = 3). Соотношение пациентов по степени тяжести и полу отражены на рисунке 1.

Степень тяжести САК оценивался согласно шкале Fisher [8]. При этом пациенты распределились следующим образом: 136 больных (52%) – 4-я степень, 71 – 3-я степень (27%), 45 – 2-я степень (17%) и 10 – 1-я степень (4%), что отражено на рисунке 2.

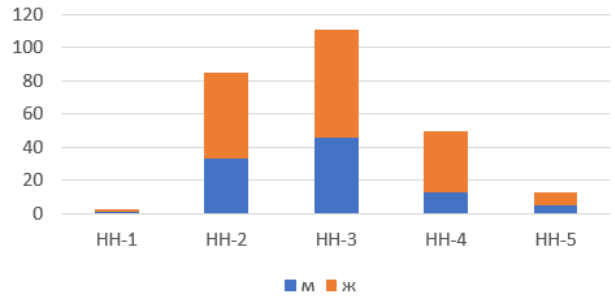

Рис. 1 (Fig. 1)

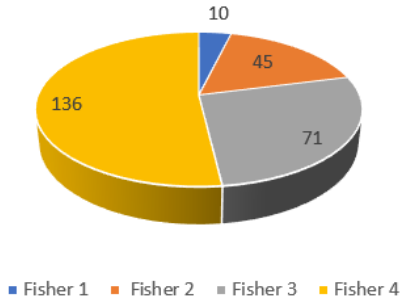

Рис. 2 (Fig. 2)

Рис. 1. Диаграмма.

Характеристика пациентов по полу и степени тяжести САК, согласно шкале Hunt-Hess.

Fig. 1. Diagram.

Characteristics of patients by gender and subarachnoid hemorrhage severity, according to the Hunt-Hess scale.

Рис. 2. Диаграмма.

Характеристика пациентов по тяжести САК, согласно шкале Fisher.

Fig. 2. Diagram.

Characteristics of patients according to the severity of subarachnoid hemorrhage, according to the Fisher scale.

Полученные результаты.

Всего проанализировано 262 пациента с нетравматическим САК, причиной которого по данным КТАГ БЦА явился разрыв интракраниальных аневризм, из них у 79,4% были одиночные аневризмы (n = 208), у 20,6% – множественные (n = 54).

Среди пациентов с разрывом аневризм чаще всего (63%) встречались женщины (n = 165), меньшую группу составляли мужчины – 27% (n = 97). Возраст мужчин – от 29 до 85 лет (в среднем 51 год), возрастной интервал женщин составлял от 25 до 82 лет (в среднем 56 лет).

Согласно историям болезни, САК у всех пациентов клинически проявлялось головной болью. Выраженность клинических проявлений оценивалась по шкале Hunt-Hess [7].

Наибольшее количество больных –

У 24% пациентов (n = 62) разрыв аневризмы сопровождался внутримозговыми гематомами. Чаще всего внутримозговые гематомы наблюдались в височных (n = 36) и лобных долях (n = 34), реже – в теменных (n = 9) и подкорковых (n = 9), единичными были в мозолистом теле (n = 1). Частота и локализация паренхиматозных гематом показаны на рисунке 3.

У 43% (n = 113) пациентов разрыв аневризмы сопровождался внутрижелудочковым кровоизлиянием, степень тяжести которого оценивалась по шкале Graeb [9]. В большинстве случаев наблюдались внутрижелудочковые кровоизлияния с минимальной степенью тяжести Graeb 2 (n = 29), Graeb 1 и 3 (n = 26 и n = 26), реже встречались со степенью тяжести 4 (n = 11), остальные – в единичных случаях. Более подробная ин-

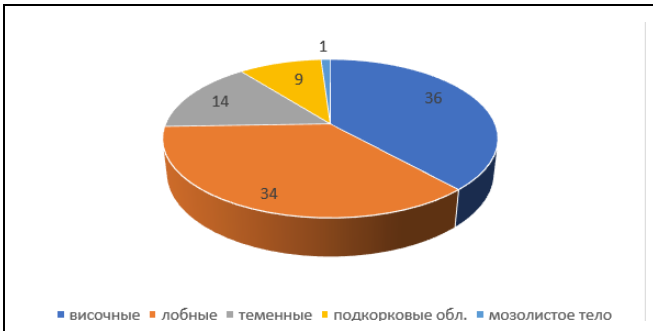

Рис. 3 (Fig. 3)

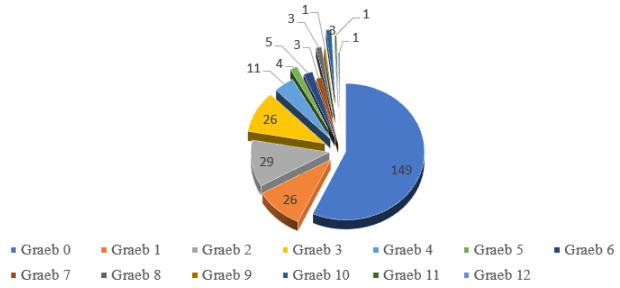

Рис. 4 (Fig. 4)

Рис. 3. Диаграмма.

Частота и локализация ассоциированных паренхиматозных кровоизлияний у пациентов с разрывом интракраниальных аневризм (n = 92).

Fig. 3. Diagram.

Frequency and localization of associated parenchymal hemorrhages in patients with ruptured intracranial aneurysms (n = 92).

Рис. 4. Диаграмма.

Степень тяжести ассоциированных внутрижелудочковых кровоизлияний у пациентов с разрывом интракраниальных аневризм.

Fig. 4. Diagram.

Severity of associated intraventricular hemorrhages in patients with ruptured intracranial aneurysms.

формация по степени тяжести ассоциированных внутрижелудочковых кровоизлияний отображена на рисунке 4.

У всех 262 пациентов имелись проявления НВЧК, люмбальная пункция для подтверждения факта кровоизлияния не выполнялась ни у одного больного.

Экстренное описание КТАГ БЦА в условиях приемного покоя осуществлялось дежурным врачом-рентгенологом, стаж работы которого составлял от 0 лет (сразу после интернатуры, ординатуры и первичной специализации) и более. Всего по КТАГ БЦА у 262 пациентов было выявлено 302 аневризмы, у 79,4% (n = 208) обнаружены одиночные аневризмы, у 13,4% (n = 35) – по 2 аневризмы, у 1,5% – по 3 (n = 4), у 0,4% – по 4 (n = 1), 0,4% – 8 (n = 1); у 4,9% аневризмы найдены не были (n = 13). Пациенты, у которых источник кровотечения не был обнаружен на КТАГ БЦА или результаты КТАГ были сомнительны, обследованы с помощью ЦАГ.

Все КТАГ БЦА были пересмотрены повторно, второй просмотр компьютерной томографии-ангиографии брахиоцефальных артерий проводился ретроспективно врачом-рентгенологов со стажем работы более 10 лет. В результате пересмотра опытным рентгенологом у 6 пациентов найдены источники кровотечения – одиночные аневризмы, которые при первичном осмотре были пропущены. У 8 больных дополнительно обнаружены интактные аневризмы. Таким образом, при первичном описании у 262 пациентов были найдены 302 аневризмы, при ретроспективном пересмотре обнаружено 316 аневризм, т. е. на 14 аневризм больше. Среди дополнительно обнаруженных аневризм 6 являлись источником кровотечения, остальные 8 – интактные. Сопоставление количества аневризм, выявленных при первичном описании и при пересмотре, отражено на рисунке 5.

Причинами пропуска аневризм при первичном описании, явившихся источником кровотечения в 3-х случаях, были дефекты контрастирования (в одном случае в совокупности с малыми размерами аневризмы), в 3-х случаях – малые размеры аневризм (менее 3 мм). Причинами пропуска интактных аневризм в большинстве случаев (n = 7) были размеры аневризмы менее 3 мм. Результаты, полученные с помощью КТАГ БЦА, сравнивались с интраоперационными данными, при этом анализу подвергалась та сторона Виллизиева круга, на которой проходило вмешательство.

Таким образом, согласно данным КТАГ БЦА на стороне вмешательства было обнаружено 298 аневризм, из них у 84,1% (n = 220) пациентов были одиночные аневризмы, у 12% – по 2 аневризмы (n = 32), у 0,8 % пациентов – по 3 аневризмы (n = 2), у 0,4% – по 8 (n = 1). У 2,7% (n = 7) на КТАГ БЦА аневризмы найдены не были (обнаружены по данным ЦАГ). Согласно интраоперационным данным, 226 пациентов (86,3%) были с одиночными аневризмами, 31 (12,1%) – с двумя аневризмами, 3 (1,2%) – с 3 аневризмами и 1 (0,4%) – с 8, всего 305 аневризм. Соотноше-

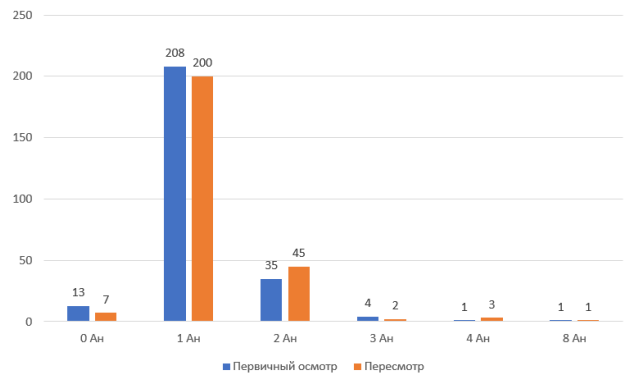

Рис. 5 (Fig. 5)

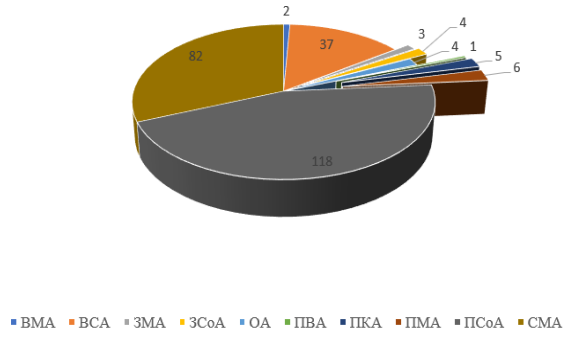

Рис. 6 (Fig. 6)

Рис. 5. Диаграмма.

Данные по количеству аневризм при первичном описании и пересмотре.

Fig. 5. Diagram.

The number of aneurysms during initial and secondary examination.

Рис. 6. Диаграмма.

Распределение частоты разрыва аневризм по артериям.

Fig. 6. Diagram.

Distribution of aneurysm rupture frequency by arteries.

Таблица №1. Распределение аневризм по интракраниальным артериям, выявленным с помощью КТАГ.

	Количество пациентов (по данным КТАГ БЦА)	Количество пациентов (интраоперационные данные)
0 АГМ	7	0
1 АГМ	220	226
2 АГМ	32	31
3 АГМ	2	3
8 АГМ	1	1

ние количества аневризм, обнаруженных с помощью КТАГ БЦА (на стороне оперативного вмешательства) и интраоперационно, отражено в таблице №1.

Согласно полученным данным, АГМ чаще всего наблюдались в передних соединительных артериях (ПСоА), в средних мозговых артериях (СМА) и во внутренних сонных артериях (ВСА).

Разрывы аневризм также чаще наблюдались в ПСоА – в 45% случаев (n = 118), несколько реже – в средних мозговых артериях – 33% (n = 82), далее внутренние сонные артерии – 14,1% (n = 37). В остальных артериях разрывы аневризм наблюдались в единичных случаях (от 1 до 6). Подробная информация о частоте разрывов аневризм отражена на рисунке 6.

При анализе ангиографий и протоколов операций причинами пропуска интракраниальных аневризм на КТАГ БЦА, являвшихся источником кровотечения в 2-х случаях был вазоспазм, проявляющийся на КТАГ в виде уменьшения калибра интракраниальных артерий, подтвержденный ЦАГ и допплерографией. В одном случае причиной пропуска являлся тромбоз аневризмы (в одном случае в совокупности с малыми размерами аневризмы – менее 3 мм), в 4-х случаях – малые размеры аневризмы (менее 3 мм).

Локализация и причины пропущенных АГМ была следующими: ВСА – 2 (милиарные на фоне костных структур, одна из них – тромбирована), в ПСоА – 3 (милиарные), в СМА – 2 (на фоне вазоспазма).

При оценке диагностического значения КТАГ БЦА получены данные: чувствительность методики составила 96,6%, общая точность – 97%, прогностическая ценность положительного результата – 100% (табл. №2).

В результате проведенного хирургического лечения – микрохирургического клипирования аневризм выписано 232 пациента, погибло 30. Во время нахождения в стационаре повторных кровоизлияний не наблюда-

Таблица №2. Диагностическое значение КТАГ БЦА в выявлении интракраниальных аневризм у пациентов в остром периоде НВЧК в сравнении с интраоперационными данными.

Чувствительность	ДИ	Общая точность	ДИ	Прогностическая ценность положительного результата теста
96,56%	94–98%	97%	94–98%	100

лось.

Обсуждение.

Стремительное развитие лучевой диагностики позволяет во многом заменить инвазивные методы на неинвазивные, в том числе и при обследовании пациентов с разрывом аневризм в остром периоде.

Вопрос о возможности замены инвазивной ангиографии на неинвазивную КТ-ангиографию обсуждается с момента появления КТАГ БЦА. Преимущества последней включают ее относительно низкую стоимость, быстроту и более широкую доступность, особенно в условиях экстренной ситуации. Немаловажное значение также играют неинвазивность КТ-ангиографии и значительно меньшее, чем в случае церебральной ангиографии, количество осложнений.

Для установки факта НВЧК в остром периоде рекомендуется бесконтрастная КТ. Она зарекомендовала себя первым методом лучевой диагностики и по данным последних исследований, чувствительность КТ в течение первых 24 ч после САК оценивается в 93%, а в течение первых 12 ч – от 98 до 100% [10]. При своевременном выполнении нативной КТ головного мозга (первые 3 суток) значительно снижается потребность в люмбальной пункции в последующие сутки, которая является инвазивной процедурой и может быть сопряжена с рядом осложнений, среди которых постпункционная головная боль (возникающая почти у 40% пациентов), боль в спине, ятрогенный менингит, повреждение нервов, эпидуральная и субдуральная гематомы [11]. Так, в нашем исследовании у всех пациентов нативная КТ, выполненная в острейший период, позволила установить факт НВЧК и исключить проведение люмбальной пункции. Кроме того, бесконтрастная КТ позволяет оценить степень тяжести САК (шкала Fisher), наличие внутрижелудочкового кровоизлияния (шкала Graeb), что дает возможность представить клиническую картину более четко и предотвратить вазоспазм [12 – 15].

КТ-ангиография рекомендуется для установления источника НВЧК. Преимущества КТАГ включают удобство для пациента, диагностическую точность, широкую доступность, оперативность, неинвазивность, а также относительную безопасность [16].

Этот неинвазивный метод дает возможность диагностировать АГМ с чувствительностью 98% и специфичностью 100% [17 – 20]. Чаще всего сложности возникают при наличии аневризм размерами менее 3 мм. Так, большинство пропущенных интракраниальных аневризм в нашем исследовании были 3 мм и менее.

Аневризмы маленького размера могут вызывать диагностические сложности. Важно отметить, особенности строения артерий в виде образования петель также могут напоминать аневризмы [17]. Возможны и ложноотрицательные результаты, например, в случаях наличия артефактов от движения или неправильного выбора времени задержки введения болюса контрастного препарата. В нашем исследовании дефекты контрастирования у 3-х пациентов явились причиной пропуска аневризм.

АГМ в основании черепа (бассейны внутренней сонной и задней соединительной артерий) сложны в интерпретации из-за близлежащих костных структур, а также сложной сосудистой анатомии [6, 15, 19, 21, 22]. В нашем исследовании в 2-х случаях были пропущены милиарные аневризмы ВСА на фоне близлежащих костных структур.

Сложности при трактовке результатов КТ-ангиографии также включают необходимость достаточного клинического опыта врача или двойного контроля данных. Так, при втором просмотре КТАГ БЦА опытным рентгенологом в нашем исследовании дополнительно было найдено 14 аневризм, из них 6 как источник НВЧК.

Заключение.

Проведенное исследование показало, что КТАГ является надежной методикой для поиска аневризм в остром периоде нетравматического внутричерепного кровоизлияния. Высокие чувствительность (96,56%) и общая точность (97%) позволяют использовать ее для планирования лечения. Для получения результата исследование должно быть выполнено строго по протоколу. В случаях,

когда на КТАГ источник внутричерепного кровоизлияния не найден, необходим второй просмотр изображений, при отрицательном результате второго просмотра следует применять ЦАГ. ЦАГ позволит обнаружить аневризмы в труднодоступных для визуализации местах или аневризм малых размеров (менее 3 мм в диаметре).

Источник финансирования и конфликт интересов.

Авторы данной статьи подтвердили отсутствие финансовой поддержки исследования и конфликта интересов, о которых необходимо сообщить.

Список литературы:

1. Коновалов А.Н., Крылов В.В., Филатов Ю.М. и др. Рекомендательный протокол ведения больных с субарахноидальным кровоизлиянием вследствие разрыва аневризм головного мозга. Журнал вопросы нейрохирургии им Н.Н. Бурденко. 2006; 3: 3-11.

2. Lauritzen M, Dreier JP, Fabricius M, et al. Clinical relevance of cortical spreading depression in neurological disorders: migraine, malignant stroke, subarachnoid and intracranial hemorrhage, and traumatic brain injury. J Cereb Blood Flow Metab. 2011; 31 (1): 17-35. PMID: 21045864. PMCID: PMC3049472. http://doi.org/10.1038/jcbfm.2010.191

3. Steiner T, Juvela S, Unterberg A, et al. European Stroke Organization guidelines for the management of intracranial aneurysms and subarachnoid haemorrhage. Cerebrovasc Dis. 2013; 35 (2): 93-112. PMID: 23406828. http://doi.org/10.1159/000346087

4. Крылов В.В., Дашьян В.Г., Шатохин Т.А. и др. Хирургическое лечение церебральных аневризм в Российской Федерации. Журнал «Вопросы нейрохирургии» имени Н.Н. Бурденко. 2018; 82 (6): 5-14. http://doi.org/10.17116/neiro2018820615

5. Oppenheim C, Domigo V, Gauvrit JY, et al. Subarachnoid hemorrhage as the initial presentation of dural sinus thrombosis. AJNR Am J Neuroradiol. 2005; 26 (3): 614-617. PMID: 15760875. PMCID: PMC7976499.

6. Howard BM, Hu R, Barrow JW, et al. Comprehensive review of imaging of intracranial aneurysms and angiographically negative subarachnoid hemorrhage. Neurosurg Focus. 2019; 47 (6): E20. PMID: 31786554. https://doi.org/10.3171/2019.9.FOCUS19653

7. Hunt WE, Kosnik EJ Timing and perioperative care in intracranial aneurysm surgery. Clin neurosurg. 1974; 21: 79-89.

8. Fisher CM, Kistler JP, Davis JM. Relation of cerebral vasospasm to subarachnoid hemorrhage visualized by computerized tomographic scanning. Neurosurgery 1980; 6 (1): 1-9.

9. Graeb DA, Robertson WD, Lapointe et al. Computed tomographic diagnosis of intraventricular hemorrage: etiology and prognosis. Radiology. 1982; 143: 91-96.

10. Morgenstern LB, Gonzales-Luna H, Huber Jr JC, et al. Worst headache and subarachnoid hemorrhage: prospective, modern computed tomography and spinal fluid analysis. Ann Emerg Med. 1998; 32 (3): 297-304. PMID:9737490.

11. Roos KL. Lumbar puncture. Semin Neurol. 2003; 23 (1): 105-114. PMID: 12870112. http://doi.org/10.1055/s-2003-40758

12. Лукьянчиков В.А., Солодов А.А., Шетова И.М. и др. Церебральная ишемия при нетравматическом субарахноидальном кровоизлиянии вследствие разрыва интракраниальных аневризм. Вестник неврологии, психиатрии и нейрохирургии. 2020; 9: 38-56. http://doi.org/10.33920/med-01-2009-04

13. Frontera JA, Claassen J, Schmidt JM, et al. Prediction of symptomatic vasospasm after subarachnoid hemorrhage: the modified fisher scale. Neurosurgery. 2006; 59 (1): 21-27. PMID: 16823296. http://doi.org/10.1227/01.NEU.0000218821.34014.1B

14. Киселев Р.С., Дубовой А.В., Кислицин Д.С. и др. Предикторы клинических исходов лечения сложных интракраниальных аневризм передней циркуляции: проспективное рандомизированное исследование SCAT. Патология кровообращения и кардиохирургия. 2020; 24 (4): 92-102. http://dx.doi.org/10.21688/1681-3472-2020-4-92-102

15. Трофимова Т.Н. Современные стандарты лучевых исследований и принципы построения заключений. СПб., Библиотека журнала «Лучевая диагностика и терапия», 2021.

16. Зяблова Е.И., Ткачев В.В., Порханов В.А. Вклад КТ-ангиографии в верификацию источника нетравматического внутричерепного кровоизлияния в условиях экстренного приемного покоя. Инновационная медицина Кубани. 2021; 1: 34-38. https://doi.org/10.35401/2500-0268-2021-21-1-34-38

17. Westerlaan HE, van Dijk JMC, Jansen-van der Weide MC, et al. Intracranial Aneurysms in Patients with Subarachnoid Hemorrhage: CT Angiography as a Primary Examination Tool for Diagnosis—Systematic Review and Meta-Analysis. Radiology. 2011; 258 (1): 134-145. PMID: 20935079. http://doi.org/10.1148/radiol.10092373

18. Григорьева Е.В., Полунина Н.А., Лукьянчиков В.А. и др. Особенности КТ-ангиографии и построения 2D- и 3D-реконструкций предоперационного планирования у пациентов с интракраниальными аневризмами. Нейрохирургия. 2017; 3: 88-95.

19. Крылов В.В., Григорьева Е.В. Компьютерная Томография И Магнитно-Резонансная Томография В Диагностике Аневризм Головного Мозга. Нейрохирургия. 2012; 3: 9-17.

20. Зяблова Е.И. Случай выявления множественных аневризм интракраниальных артерий головного мозга у пациента с нетравматическим субарахноидальным кровоизлиянием. Российский Электронный Журнал Лучевой Диагностики. 2021; 11 (1): 213-219. http://doi.org/10.21569/2222-7415-2021-11-1-213-219

21. Григорьева Е.В., Годков И.М., Полунина Н.А. и др. Особенности гемодинамики интракраниальных аневризм. Нейрохирургия. 2013; 3: 76-79.

22. Зяблова Е.И., Порханов В.А., Синицын В.Е. Предопе-

рационная Лучевая Диагностика Острых Субарахноидальных Кровоизлияний Вследствие Разрыва Церебральных Аневризм. Российский Электронный Журнал Лучевой Диагностики. 2021; 11 (2): 19-31. http://doi.org/10.21569/2222-7415-2021-11-2-19-31.

References:

1. Konovalov AN, Krylov VV, Filatov YuM, et al. Advisable management protocol for patients with subarachnoidal hemorrhage resulting from cerebral vascular aneurysmal rupture. Burdenko's journal of neurosurgery. 2006; 3: 3-11 (in Russian).

2. Lauritzen M, Dreier JP, Fabricius M, et al. Clinical relevance of cortical spreading depression in neurological disorders: migraine, malignant stroke, subarachnoid and intracranial hemorrhage, and traumatic brain injury. J Cereb Blood Flow Metab. 2011; 31 (1): 17-35. PMID: 21045864. PMCID: PMC3049472. http://doi.org/10.1038/jcbfm.2010.191

3. Steiner T, Juvela S, Unterberg A, et al. European Stroke Organization guidelines for the management of intracranial aneurysms and subarachnoid haemorrhage. Cerebrovasc Dis. 2013; 35 (2): 93-112. PMID: 23406828. http://doi.org/10.1159/000346087

4. Krylov VV, Dash'jan VG, Shatokhin TA, et al. Surgical treatment of cerebral aneurysms in the Russian Federation. Burdenko's journal of neurosurgery. 2018; 82 (6): 514 http://doi.org/10.17116/neiro2018820615 (in Russian).

Oppenheim C, Domigo V, Gauvrit JY, et al. Subarachnoid hemorrhage as the initial presentation of dural sinus thrombosis. AJNR Am J Neuroradiol. 2005; 26 (3): 614-617. PMID: 15760875. PMCID: PMC7976499.

6. Howard BM, Hu R, Barrow JW, et al. Comprehensive review of imaging of intracranial aneurysms and angiographically negative subarachnoid hemorrhage. Neurosurg Focus. 2019; 47 (6): E20. PMID: 31786554. https://doi.org/10.3171/2019.9.FOCUS19653

7. Hunt WE, Kosnik EJ Timing and perioperative care in intracranial aneurysm surgery. Clin neurosurg. 1974; 21: 79-89.

8. Fisher CM, Kistler JP, Davis JM. Relation of cerebral vasospasm to subarachnoid hemorrhage visualized by computerized tomographic scanning. Neurosurgery 1980; 6 (1): 1-9.

9. Graeb DA, Robertson WD, Lapointe et al. Computed tomographic diagnosis of intraventricular hemorrage: etiology and prognosis. Radiology. 1982; 143: 91-96.

10. Morgenstern LB, Gonzales-Luna H, Huber Jr JC, et al. Worst headache and subarachnoid hemorrhage: prospective, modern computed tomography and spinal fluid analysis. Ann Emerg Med. 1998; 32 (3): 297-304. PMID:9737490.

11. Roos KL. Lumbar puncture. Semin Neurol. 2003; 23 (1): 105-114. PMID: 12870112. http://doi.org/10.1055/s-2003-40758

12. Lukyanchikov VA, Solodov AA, Shetova IM, et al. Cerebral ischemia in nontraumatic subarachnoid hemorrhage due to intracranial aneurysms rupture. Bulletin of Neurology, Psychiatry and Neurosurgery. 2020; 9: 38-56 http://doi.org/10.33920/med-01-2009-04 (in Russian).

13. Frontera JA, Claassen J, Schmidt JM, et al. Prediction of symptomatic vasospasm after subarachnoid hemorrhage: the modified fisher scale. Neurosurgery. 2006; 59 (1): 21-27. PMID: 16823296. http://doi.org/10.1227/01.NEU.0000218821.34014.1B

14. Kiselev RS, Dubovoy AV, Kislitsin DS, et al. Predictors of clinical outcomes for the treatment of complex intracranial aneurysms in the anterior circulation: a prospective randomised study; SCAT. Circulation Pathology and Cardiac Surgery. 2020; 24 (4): 92-102 http://dx.doi.org/10.21688/1681-3472-2020-4-92-102 (in Russian).

15. Trofimova TN. Modern standards of radiological studies and principles for making conclusions. Saint-Petersburg, Library of the journal, Radiation Diagnostics and Therapy, 2021 (in Russian).

16. Zyablova EI, Tkachev VV, Porhanov VA. CT angiography for detecting the cause of intracranial hemorrhage in the emergency department. Innovative Medicine of Kuban. 2021; 1: 34-38 https://doi.org/10.35401/2500-0268-2021-21-1-34-38 (in Russian).

17. Westerlaan HE, van Dijk JMC, Jansen-van der Weide MC, et al. Intracranial Aneurysms in Patients with Subarachnoid Hemorrhage: CT Angiography as a Primary Examination Tool for Diagnosis – Systematic Review and Meta-Analysis. Radiology. 2011; 258 (1): 134-145. PMID: 20935079. http://doi.org/10.1148/radiol.10092373

18. Grigor'eva EV, Polunina NA, Lukyanchikov VA, et al. Features of Ct-angiography and 2D- and 3D- reconstructions for preoperative planning at patients with intracranial aneurysms. Russian journal of neurosurgery. 2017; 3: 88-95 (in Russian).

19.Krylov VV, Grigor'eva EV. CT and magnetic resonance imaging in the diagnosis of cerebral aneurysms. Russian journal of neurosurgery. 2012; 3: 9-17 (in Russian).

20. Zyablova EI. Multiple intracranial aneurysms in a patient with non-traumatic subarachnoid hemorrhage. Russian Electronic Journal of Radiology. 2021; 11 (1): 213-219 http://doi.org/10.21569/2222-7415-2021-11-1-213-219 (in Russian).

21. Grigorieva EV, Godkov IM, Polunina NA, et al. The features of cerebral aneurysms hemodynamics. Russian journal of neurosurgery. 2013;3:76–79. (In Russ.).

22. Zyablova EI, Porhanov VA, Sinitsyn VE. Pre-surgical diagnostic imaging of aneurysmal subarachnoidal hemorrhages. Russian electronic journal of radiology. 2021;11(2):19–31. (In Russ.). http://doi.org/10.21569/2222-7415-2021-11-2-19-31.

ОРИГИНАЛЬНАЯ СТАТЬЯ

ИССЛЕДОВАНИЕ ПЕРФУЗИИ И МЕТАБОЛИЗМА ПРАВОГО ЖЕЛУДОЧКА МЕТОДОМ ПОЗИТРОННОЙ ЭМИССИОННОЙ ТОМОГРАФИИ ПРИ ХРОНИЧЕСКОЙ ТРОМБОЭМБОЛИЧЕСКОЙ ЛЕГОЧНОЙ ГИПЕРТЕНЗИИ

Молокова Е.Р., Симакова М.А., Моисеева О.М., Рыжкова Д.В.

ФГБУ «НМИЦ им. В.А. Алмазова» Минздрава России.
г. Санкт-Петербург, Россия.

Цель исследования. Оценка кровотока и метаболизма миокарда правого желудочка при хронической тромбоэмболической легочной гипертензии (ХТЭЛГ) с помощью ПЭТ/КТ сердца и изучение связи полученных показателей с другими функциональными и гемодинамическими параметрами, традиционно использующимися при обследовании больных с данной патологией.

Материалы и методы. В исследование включены 25 пациентов с установленным диагнозом ХТЭЛГ, прошедшие обследование согласно стандартному диагностическому протоколу. Пациентам выполнены ПЭТ/КТ-исследования сердца с двумя радиофармпрепаратами (РФП): с [18F]-ФДГ для изучения метаболизма миокарда желудочков и с [13N]-NH3 для оценки перфузии сердца. Контрольная группа представлена 23 пациентами без легочной гипертензии, которым ранее была выполнена процедура ПЭТ по поводу ишемической болезни сердца. Для каждого радиофармпрепарата были получены полуколичественные показатели накопления (SUV) и отношения уровней захвата РФП в правом и левом желудочках (SUV ПЖ/SUV ЛЖ).

Результаты. Уровень накопления [18F]-ФДГ в миокарде правого желудочка при ХТЭЛГ был значимо выше, чем в группе контроля (p<0,001). В группе ХТЭЛГ у пациентов с низким сердечным индексом (СИ) выявлены более высокие показатели аккумуляции [18F]-ФДГ в миокарде правого желудочка относительно левого (p=0,008) и высокая аккумуляция [13N]-NH3 в паренхиме легких (p=0,024) по сравнению с больными с СИ > 2 л/мин/м2. Получена статистически значимая корреляция уровней накопления [18F]-ФДГ в сердце с основными эхокардиографическими, гемодинамическими, лабораторными и клиническими параметрами. Также была обнаружена значимая корреляция показателей накопления [13N]-NH3 с данными эхокардиографии и катетеризации правых камер сердца.

Обсуждение. Полученные результаты подтверждают гиперметаболизм глюкозы в кардиомиоцитах правого желудочка вследствие усиления процесса анаэробного гликолиза при развитии легочной гипертензии. Продемонстрирована достоверная связь показателей накопления [18F]-ФДГ и [13N]-NH3 в сердце с результатами других методов обследования, использующимися для определения степени тяжести заболевания и оценки прогноза при ХТЭЛГ.

Заключение. ПЭТ/КТ следует рассматривать как эффективную неинвазивную методику, которая может быть использована для оценки перфузии и метаболизма миокарда правого желудочка как диагностических маркеров степени тяжести ХТЭЛГ.

Ключевые слова: позитронная эмиссионная томография (ПЭТ), ПЭТ/КТ с [18F]-фтордезоксиглюкозой ([18F]-ФДГ), ПЭТ/КТ с [13N]-NH3, хроническая тромбоэмболическая легочная гипертензия (ХТЭЛГ), метаболизм правого желудочка, перфузия правого желудочка.

Контактный автор: Молокова Е.Р. E-mail: molokova_er@almazovcentre.ru

Для цитирования: Молокова Е.Р., Симакова М.А., Моисеева О.М., Рыжкова Д.В. Исследование перфузии и метаболизма правого желудочка методом позитронной эмиссионной томографии при хронической тромбоэмболической легочной гипертензии. REJR 2022; 12(2):74-84. DOI: 10.21569/2222-7415-2022-12-2-74-84.

Статья получена: 18.03.22 Статья принята: 17.05.22

EVALUATION OF RIGHT VENTRICULAR PERFUSION AND METABOLISM IN CHRONIC THROMBOEMBOLIC PULMONARY HYPERTENSION BY POSITRON EMISSION TOMOGRAPHY

Molokova E.R., Simakova M.A., Moiseeva O.M., Ryzhkova D.V.

Almazov National Medical Research Centre. St. Petersburg, Russia.

Purpose. Assessment of blood flow and metabolism in the right ventricular myocardium in CTEPH by cardiac PET/CT and study of the correlation between PET parameters and other functional and hemodynamic data, which obtained with traditionally used techniques in patients with this pathology.

Materials and methods. 25 patients with proven CTEPH were included in the study; all patients underwent examinations according to a standard diagnostic protocol. As a part of scientific project, they underwent cardiac PET/CT studies with two radiopharmaceuticals: with [18F]-FDG to study the metabolism of the ventricular myocardium and with [13N]-NH3 to assess cardiac perfusion. The control group was presented by 23 patients with coronary artery disease without pulmonary hypertension, who had previously undergone PET for the underlying disease. Semi-quantitative accumulation indices (SUVs) and their ratio in the right and left ventricles (SUV RV/SUV LV) were obtained for each radioligand.

Results. The level of [18F]-FDG accumulation in the right ventricular myocardium in CTEPH was significantly higher than in the control group (p <0,001). In the CTEPH group, patients with low cardiac index (CI) had higher rates of [18F]-FDG uptake in the right ventricle relative to the left (p = 0,008) and higher accumulation of [13N]-NH3 in the lung parenchyma (p = 0,024) compared to patients with CI>2 L/min/m2. There was a statistically significant correlation between the levels of [18F]-FDG accumulation in the heart and main echocardiographic, hemodynamic, laboratory and clinical parameters. A significant correlation was also found between the rates of [13N]-NH3 accumulation and instrumental data (ECHO, RHC).

Discussion. The results confirm the glucose hypermetabolism in the right ventricular cardiomyocytes due to increase of anaerobic glycolysis during the development of pulmonary hypertension. This study demonstrated a reliable correlation between the uptake levels of [18F]-FDG and [13N]-NH3 in the heart and the results of other examinations, used to determine the severity of the disease and prognosis in CTEPH.

Conclusion. PET/CT should be considered as an effective noninvasive diagnostic modality that can be used in the assessment of right ventricular myocardium blood flow and metabolism as diagnostic indicators of disease severity in CTEPH.

Keywords: positron emission tomography (PET), 2-[18F] fluoro-2-deoxy-D-glucose PET/CT ([18F]-FDG PET/CT), [13N]-NH3 PET/CT, chronic thromboembolic pulmonary hypertension (CTEPH), right ventricular metabolism, right ventricular perfusion.

Corresponding author: Molokova E.R., e-mail: molokova_er@almazovcentre.ru

For citation: Molokova E.R., Simakova M.A., Moiseeva O.M., Ryzhkova D.V. Evaluation of right ventricular perfusion and metabolism in chronic thromboembolic pulmonary hypertension by positron emission tomography. REJR 2022; 12(2):74-84. DOI: 10.21569/2222-7415-2022-12-2-74-84.

Received: 18.03.22 **Accepted:** 17.05.22

Хроническая тромбоэмболическая легочная гипертензия (ХТЭЛГ) развивается вследствие неполной реканализации тромботического поражения легочной артерии и формирования артериопатии исходно интактных сосудов малого круга кровообращения [1]. По мере прогрессирования заболевания происходит повышение легочного сосудистого сопротивления и давления в системе легочной артерии, что приводит к возрастанию постнагрузки на правый желудочек, а с течением времени и его дисфункции [2, 3].

Правожелудочковая недостаточность является ведущей причиной смерти больных с легочной гипертензией (ЛГ), в связи с чем,

в ведении данных пациентов особенно важны ранняя диагностика, точная оценка тяжести состояния и стратификация риска неблагоприятного исхода для выбора оптимальной лечебной стратегии [1, 4]. При ХТЭЛГ у больных низкого функционального класса внедрение в клиническую практику неинвазивных диагностических методов, позволяющих достоверно определить функциональный статус правого желудочка, представляется крайне актуальным и перспективным, так как предоставляет ценную информацию кардиохирургам перед хирургическим лечением данного заболевания.

Как и при других формах ЛГ, морфологические и функциональные изменения в правом желудочке при ХТЭЛГ включают в себя гипертрофию миокарда, повышение систолического давления, снижение коронарной перфузии, развитие диастолической дисфункции и прогрессирование дилатации правого желудочка с исходом в декомпенсацию и сердечную недостаточность [5, 6]. Эти нарушения могут сопровождаться сменой путей метаболизма в кардиомиоцитах правого желудочка с энергетически выгодного окислительного фосфорилирования на анаэробный гликолиз [7, 8, 9], что возможно определить с помощью метода молекулярной визуализации – позитронной эмиссионной томографии с [18F]-фтордезоксиглюкозой (ПЭТ с [18F]-ФДГ). Метаболические нарушения в правом желудочке взаимосвязаны с его функциональными изменениями при прогрессировании ЛГ и, соответственно, могут достоверно отражать состояние миокарда и тяжесть заболевания.

За последнее десятилетие в иностранной литературе появились публикации, в которых представлены результаты исследования метаболических изменений в сердце и легких при легочной гипертензии с помощью позитронной эмиссионной томографии, совмещенной с компьютерной томографией с [18F]-ФДГ (ПЭТ/КТ с [18F]-ФДГ). Полученные данные демонстрируют повышенный захват [18F]-ФДГ в миокарде правого желудочка и прямую связь между уровнем накопления [18F]-ФДГ и тяжестью заболевания [10, 11]. Однако большая часть опубликованных исследований имеет ряд существенных ограничений, в связи с чем, необходимы дальнейшее изучение возможностей метода ПЭТ и разработка показателей накопления разных радиофармацевтических препаратов (РФП) в качестве потенциальных диагностических и прогностических маркеров ХТЭЛГ. Кроме того, крайне перспективным направлением является одновременное исследование метаболических и перфузионных изменений в правом желудочке в динамике с помощью ПЭТ/КТ [12], что позволит объективизировать их обратимость после различных вариантов лечения.

Цель исследования.

Оценка кровотока и метаболизма миокарда правого желудочка при хронической тромбоэмболической легочной гипертензии (ХТЭЛГ) с помощью ПЭТ/КТ сердца и изучение связи полученных показателей с другими функциональными и гемодинамическими параметрами, традиционно использующимися при обследовании больных с данной патологией.

Материалы и методы.

Исследование одобрено локальным этическим комитетом ФГБУ «НМИЦ им. В.А. Алмазова» Минздрава России. В него было включено 25 пациентов (15 мужчин и 10 женщин, средний возраст 53,5±13,7 лет) с верифицированным диагнозом ХТЭЛГ в период с февраля 2020 года по октябрь 2021 года. В рамках стандартного диагностического протокола проведены трансторакальная эхокардиография, комплексная оценка функции дыхания, тест с 6-минутной ходьбой, лабораторные исследования, в том числе, определение уровня мозгового натрийуретического пропептида, МСКТ-ангиография и катетеризация правых камер сердца (КПКС). Большая часть больных на момент поступления имела III функциональный класс (ФК) легочной гипертензии по классификации ВОЗ (15 человек), два пациента с I ФК, семь пациентов с II ФК и один с IV ФК. Одному пациенту не была выполнена процедура катетеризации правых камер сердца в связи с возникшими противопоказаниями.

Для исключения сопутствующей ишемической болезни сердца всем больным с ХТЭЛГ выполнялась коронарография, данных в пользу стенозирующего поражения коронарных артерий не было получено. Процедура ПЭТ/КТ с двумя РФП с целью оценки метаболизма и перфузии сердца выполнялась до хирургического лечения и до назначения ЛАГ-специфических препаратов. Все включенные пациенты подписали информированные добровольные согласия, включающие информацию о проведении процедуры ПЭТ/КТ в рамках обследования.

Всем пациентам выполнялась процедура ПЭТ/КТ с двумя РФП: с [18F]-ФДГ с целью изучения метаболизма миокарда желудочков и прилежащей легочной паренхимы; с [13N]-NH3 для оценки перфузии сердца и легочного кровотока. Исследования выпол-

нялись в разные дни на совмещенном ПЭТ/КТ томографе «Discovery 710» (GE). Процедура ПЭТ/КТ с [18F]-ФДГ проводилась на фоне эугликемического-гиперинсулинемического клемпа [13] с целью подавления окисления жирных кислот в кардиомиоцитах и увеличения физиологического захвата [18F]-ФДГ. Вводимая активность РФП составила от 185 до 555 МБк. Через 40 минут после введения РФП выполнялось сканирование пациента в положении лежа на спине, область исследования включала в себя сердце и прилежащую паренхиму легких. Второе исследование – ПЭТ/КТ с [13N]-NH3 – выполнялось в покое по стандартному протоколу исследования перфузии после введения 5 МБк/кг РФП, область исследования также включала сердце и прилежащую легочную паренхиму.

дартизированного захвата РФП в паренхиме легких. Пример выделения областей интереса на аксиальных ПЭТ/КТ томограммах представлен на рисунке 1.

Показатель SUV был нормализован на массу тела без учета жировой ткани – SUVlbm max (г/мл). Полученные количественные значения SUVmax и SUVav для обоих РФП были представлены в виде: SUV ПЖ – накопление РФП в стенке правого желудочка, SUV ЛЖ – накопление РФП в стенках левого желудочка, SUV ЛЖ (бок. ст.) – уровень захвата РФП в боковой стенке левого желудочка, SUV легкие – накопление РФП в легочной паренхиме в зоне исследования. Далее высчитывался относительный показатель углеводного обмена в миокарде SUV ПЖ/SUV ЛЖ; аналогично определялся относительный показатель накопления [13N]-NH3

Рис. 1 (Fig. 1)

Рис. 1. ПЭТ/КТ с [18F]-ФДГ.

Методика выделения зон интереса на ПЭТ/КТ и ПЭТ- изображениях (срезы в аксиальной плоскости) в миокарде правого и левого желудочков и в легочной паренхиме у пациента с ХТЭЛГ.

Fig. 1. [18F]-FDG PET/CT.

Method of regions of interest (ROIs) delineation on axial PET/CT fusion images and PET images in the myocardium of the right and left ventricles and in the lung parenchyma in a patient with CTEPH.

Далее проводился анализ полученных изображений ПЭТ/КТ с [18F]-ФДГ и [13N]-NH3 с использованием специального программного обеспечения рабочей станции AW (GE). В каждой серии ПЭТ-изображений на срезах в аксиальной плоскости вручную были выделены области интереса с последующим определением количественных показателей стандартизированного захвата РФП, максимального (SUVmax) и среднего (SUVav): в стенке правого желудочка и в стенках левого желудочка или только в боковой стенке левого желудочка. Также был выполнен подсчет среднего и максимального показателя стан-

в миокарде желудочков. Чем больше значение данного отношения SUV ПЖ/SUV ЛЖ, тем выше уровень накопления соответствующего РФП в миокарде правого желудочка.

Для анализа метаболических изменений в правом желудочке в качестве контрольной группы была набрана ретроспективная выборка пациентов (n=23; 20 мужчин, 3 женщины, средний возраст 61,4±10,4 лет), ранее обследованных в отделении изотопной диагностики и ПЭТ по поводу ишемической болезни сердца, не осложненной легочной гипертензией. Анализ архивных изображений и подсчет полуколичественных

показателей SUV был выполнен по аналогии с исследуемой группой ХТЭЛГ.

Статистическая обработка полученных результатов была выполнена с использованием профессионального программного обеспечения IBM SPSS Statistics 28.0. Определение типа распределения количественных параметров производилось по критерию Колмогорова-Смирнова. Сравнительный анализ выделенных групп пациентов по количественным параметрам выполнялся с использованием t-критерия Стьюдента (при нормальном распределении) или U-критерия Манна-Уитни (при ненормальном распределении). Корреляционный анализ был выполнен с использованием коэффициента Спирмена (без поправки на множественные сравнения ввиду малого объема выборки). Значения $p < 0,05$ были приняты статистически значимыми.

группе контроля и у пациентов с ХТЭЛГ была выявлена статистически значимая разница по всем относительным показателям углеводного метаболизма SUV ПЖ/SUV ЛЖ, $p<0,001$. В контрольной группе значения аккумуляции [18F]-ФДГ в миокарде желудочков были статистически ниже, чем при легочной гипертензии: SUVmax ПЖ/SUVmax ЛЖ = 0,25 (0,18-0,32), SUVmax ПЖ/SUVmax ЛЖ (бок.ст.) = 0,25 (0,18-0,34), SUVav ПЖ/SUVav ЛЖ = 0,37 (0,25-0,41), SUVav ПЖ/SUVav ЛЖ (бок.ст.) = 0,34 (0,23-0,41).

Далее вся выборка пациентов с ХТЭЛГ была разделена на две группы в зависимости от значения сердечного индекса (СИ), измеренного при КПКС: СИ < 2 л/мин/м2 и СИ > 2 л/мин/м2. Проводилось сравнение данных групп по уровню накопления РФП в правом желудочке, в результате чего была выявлена статистически значимая разница по всем

Таблица №1. Показатели накопления [18F]-ФДГ и [13N]-NH3 у пациентов с ХТЭЛГ.

Параметр	Значение
ПЭТ/КТ с [18F]-ФДГ:	n=25
SUVmax ПЖ, г/мл	4,93±2,79
SUVav ПЖ, г/мл (Q25-Q75)	2,48 (1,77-3,67)
SUVmax ПЖ/SUVmax ЛЖ	0,64±0,24
SUVmax ПЖ/SUVmax ЛЖ (бок. ст.)	0,67±0,24
SUVav ПЖ/SUVav ЛЖ	0,67±0,22
SUVav ПЖ/SUVav ЛЖ (бок. ст.)	0,67±0,23
SUVmax легкие (Q25-Q75)	0,68 (0,53-0,87)
SUVav легкие	0,20±0,06
ПЭТ/КТ с [13N]-NH3:	n=24
SUVmax ПЖ/SUVmax ЛЖ	0,67±0,14
SUVmax ПЖ/SUVmax ЛЖ (бок. ст.)	0,76±0,17
SUVav ПЖ/SUVav ЛЖ	0,74±0,16
SUVav ПЖ/SUVav ЛЖ (бок. ст.)	0,80±0,19
SUVmax легкие	1,73±0,74
SUVav легкие	0,67±0,30

Результаты.

По результатам выполнения процедуры ПЭТ/КТ были получены следующие полуколичественные показатели накопления РФП [18F]-ФДГ и [13N]-NH3 в миокарде обоих желудочков и легочной паренхиме (см. табл. №1). Одному пациенту не было выполнено исследование ПЭТ с [13N]-NH3 по причине неблагоприятной эпидемиологической обстановки.

При сравнении уровней накопления [18F]-ФДГ в миокарде правого желудочка в относительным показателям углеводного метаболизма в миокарде: SUVmaxПЖ/SUVmaxЛЖ, $p=0,010$; SUVmaxПЖ/SUVmaxЛЖ (бок.ст.), $p=0,008$; SUVavПЖ/SUVavЛЖ, $p=0,012$; SUVavПЖ/SUVavЛЖ (бок.ст.), $p=0,015$. У пациентов со сниженным сердечным индексом отношение уровня захвата [18F]-ФДГ в правом желудочке к захвату в левом желудочке было выше, чем при СИ > 2 л/мин/м2. Также между двумя группами была выявлена статистически значимая разница по накоп-

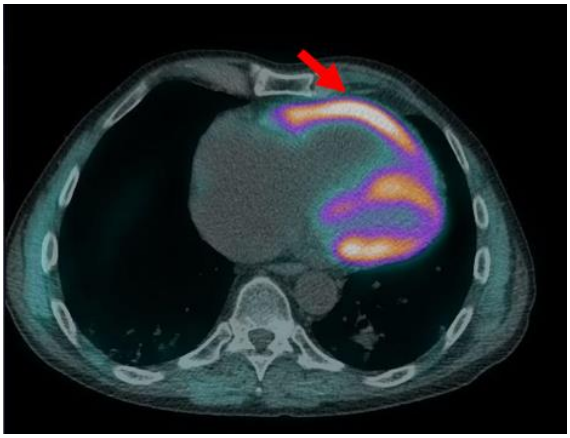

Рис. 2 а (Fig. 2 a)

Рис. 2 б (Fig. 2 b)

Рис. 2 в (Fig. 2 c)

Рис. 2 г (Fig. 2 d)

Рис. 2. ПЭТ/КТ с [18F]-ФДГ.

а, б – Результаты исследования ПЭТ/КТ с [18F]-ФДГ: срезы в аксиальной плоскости совмещенного ПЭТ/КТ-изображения (а) и ПЭТ-изображения (б); SUV ПЖ/SUV ЛЖ = 1,17, выделение областей интереса выполнялось вручную. Пациент, 55 лет, диагноз ХТЭЛГ, СИ < 2 л/мин/м2.

в, г – Результаты исследования ПЭТ/КТ с [18F]-ФДГ: срезы в аксиальной плоскости совмещенного ПЭТ/КТ-изображения (в) и ПЭТ-изображения (г); SUV ПЖ/SUV ЛЖ = 0,45, выделение областей интереса выполнялось вручную. Определяется повышенное накопление РФП в миокарде правого желудочка у пациента с СИ < 2 л/мин/м2 (красная стрелка) по сравнению с пациентом с сохранным сердечным индексом (белая стрелка). Пациентка, 45 лет, диагноз ХТЭЛГ, СИ > 2 л/мин/м2.

Fig. 2. PET/CT with [18F]-FDG

a, b – PET/CT with [18F]-FDG results: axial slices of PET/CT fusion image (a) and PET image (b); SUV RV/SUV LV= 1,17, delineation of ROI was performed manually. Patient L., 55 y.o., diagnosis of CTEPH, CI < 2 L/min/m2.

c, d – PET/CT with [18F]-FDG results: axial slices of PET/CT fusion image (c) and PET image (d); SUV RV/SUV LV = 0,45, delineation of ROI was performed manually. There is an increased accumulation of radioligand in the right ventricular myocardium of the patient with CI < 2 L/min/m2 (red arrow) compared to a patient with a preserved cardiac index (white arrow). Patient S., 45 y.o., diagnosis of CTEPH, CI > 2 L/min/m2.

лению [18F]-ФДГ в легочной паренхиме (SUVmax, p=0,047) и по среднему показателю накопления [13N]-NH3 в паренхиме легких (SUVav, p=0,024).

На рисунке 2 представлены примеры результатов ПЭТ/КТ-исследования с [18F]-ФДГ двух пациентов с СИ < 2 л/мин/м2 и СИ > 2 л/мин/м2. Визуально определяется повышенное накопление РФП в миокарде правого желудочка у пациента со сниженным СИ (2 а и 2 б) по сравнению с пациентом с СИ > 2 л/мин/м2 (2 в и 2 г).

Установлена статистически значимая корреляция между показателями накопления обоих РФП и основными клиническими, лабораторными и инструментальными показателями оценки тяжести состояния пациентов с ХТЭЛГ. Выявлена обратная корреляция между показателями накопления [18F]-ФДГ SUV ПЖ/SUV ЛЖ и функции правого желудочка TAPSE и TAVS (R=-0,494, p=0,012 и R=-0,502, p=0,011 соответственно). Определена положительная корреляция между показателями углеводного метаболизма и ремоделирования правого желудочка (табл. №2).

При исследовании корреляции между уровнем накопления [18F]-ФДГ в миокарде обоих желудочков и параметрами КПКС была выявлена статистически значимая прямая взаимосвязь между SUV ПЖ/SUV ЛЖ и показателями давления в системе малого круга кровообращения. Была также установлена отрицательная корреляционная связь показателей ПЭТ с сердечным индексом и SvO2. Кроме того, была выявлена статистически значимая прямая связь относительных показателей SUV ПЖ/SUV ЛЖ с уровнем NT-proBNP (R = 0,584; p = 0,003) и обратная связь с пройденной пациентом дистанцией по данным ТШХ (R = -0,464; p = 0,020).

При изучении корреляции между показателями накопления [13N]-NH3 и параметрами других инструментальных методов обследования так же были обнаружены статистически значимые связи. Выявлена обратная корреляция между относительным показателем SUV ПЖ/SUV ЛЖ и размерами левого предсердия (R = -0,420; p = 0,041), КДР ЛЖ (R = -0,628; p = 0,040), ИММЛЖ (R = -0,422; p = 0,040), УО ЛЖ (R = -0,551; p = 0,005) и прямая связь с РСДЛА (R = 0,441; p = 0,031). Обнаружена статистически значимая корреляция между накоплением [13N]-NH3 в легких и индексом объема левого предсердия (R =-0,453; p = 0,026).

Относительный показатель максимального накопления [13N]-NH3 в миокарде желудочков коррелировал с ДЛАсист. (R = 0,426; p = 0,043), срДЛА (R = 0,420; p = 0,046), ЛСС (R = 0,440; p = 0,035) и SvO2 (R = -0,425; p = 0,048). Обратная корреляция определена для SUVav ПЖ/SUVav ЛЖ и значения сердечного выброса по данным КПКС (R = -0,441; p = 0,035). Накопление [13N]-NH3 в легочной паренхиме имело среднюю по силе прямую связь с ДЛАсист. (R = 0,502; p = 0,015) и ЦВД (R = 0,537; p = 0,008). Корреляция между накоплением [13N]-NH3 и клиническими или лабораторными данными (дистанция ТШХ, NT-proBNP) не была обнаружена по результатам статистического анализа.

Обсуждение.

Полученные результаты демонстрируют достоверную связь показателей накопления [18F]-ФДГ и [13N]-NH3 в миокарде правого желудочка с результатами других инструментальных методов обследования (ЭхоКГ, КПКС) и некоторыми клиническими параметрами у пациентов с ХТЭЛГ.

В первую очередь, была доказана статистически значимая разница по уровню захвата [18F]-ФДГ в миокарде правого желудочка при наличии легочной гипертензии и без нее. Данные результаты подтверждают гиперметаболизм глюкозы в кардиомиоцитах правого желудочка вследствие усиления процессов анаэробного гликолиза при развитии легочной гипертензии [8].

Корреляция относительного захвата [18F]-ФДГ в миокарде со структурными характеристиками правого желудочка и показателями РСДЛА, TAPSE и TAVS по данным ЭхоКГ подтверждает связь метаболических нарушений в миокарде правого желудочка с его структурно-функциональными изменениями при прогрессировании легочной гипертензии, что согласуется с результатами немногочисленных по данной тематике зарубежных исследований Oguz et al., Sakao et al. и Tatebe et.al. [5, 14, 15]. Следовательно, неинвазивное определение характера метаболических изменений в миокарде правого желудочка с помощью ПЭТ/КТ с [18F]-ФДГ позволяет судить о тяжести метаболических нарушений, что может быть в перспективе использовано для определения тактики лечения. Обратная связь между повышенным захватом глюкозы в миокарде правого желудочка и ухудшающимися функциональными характеристиками левого желудочка, такими как конечно-диастолический размер и ударный объем, демонстрирует влияние функциональных изменений в правом желудочке на левые камеры сердца при ХТЭЛГ, вследствие перегрузки объемом ПЖ и сдавления левых камер, а также формирования синдрома малого выброса.

Таблица №2. Корреляция между относительным накоплением [18F]-ФДГ в миокарде желудочков и инструментальными параметрами (ЭхоКГ, КПКС).

	SUVmax ПЖ/ЛЖ		SUVmax ПЖ/ЛЖ (бок. ст.)		SUVav ПЖ/ЛЖ		SUVav ПЖ/ЛЖ (бок. ст.)	
Параметры	R	P	R	p	R	p	R	p
КДР ЛЖ, мм	-0,579	0,002	-0,532	0,006	-0,458	0,021	-0,453	0,023
УО ЛЖ, мл	-0,432	0,031	-0,440	0,028	-0,352	0,084	-0,367	0,071
ПЖ пар, мм	0,410	0,042	0,430	0,032	0,432	0,031	0,412	0,041
ПЖ баз, мм	0,524	0,007	0,525	0,007	0,581	0,002	0,555	0,004
TAPSE, мм	-0,494	0,012	-0,454	0,023	-0,407	0,044	-0,402	0,047
TAVS, м/с	-0,459	0,021	-0,497	0,011	-0,502	0,011	-0,482	0,015
РСДЛА, мм рт. ст.	0,535	0,006	0,507	0,010	0,489	0,013	0,446	0,025
ДЛАсист., мм рт. ст.	0,614	0,001	0,610	0,002	0,613	0,001	0,603	0,002
срДЛА, мм рт. ст.	0,587	0,003	0,601	0,002	0,632	<0,001	0,607	0,002
ДЛАдиаст., мм рт. ст.	0,413	0,045	0,446	0,029	0,499	0,013	0,477	0,018
ЦВД, мм рт. ст.	0,338	0,106	0,387	0,062	0,444	0,030	0,417	0,043
СИ, л/мин/м^2	-0,467	0,021	-0,462	0,023	-0,428	0,037	-0,427	0,038
ЛСС, дин*с*см$^{-5}$	0,734	<0,001	0,709	<0,001	0,717	<0,001	0,693	<0,001
SvO_2, %	-0,562	0,005	-0,547	0,007	-0,563	0,005	-0,573	0,004

Список сокращений: ДЗЛА – давление заклинивания легочной артерии, ЛА – легочная артерия, ЛЖ – левый желудочек, ЛСС – легочное сосудистое сопротивление, ПЖ – правый желудочек, ПЖ баз – размер ПЖ в четырехкамерной апикальной позиции, ПЖ пар – размер ПЖ в парастернальной позиции, ПП – правое предсердие, РСДЛА – расчетное систолическое давление в легочной артерии, СИ – сердечный индекс, срДЛА – среднее давление в легочной артерии, ТШХ – тест с шестиминутной ходьбой, УО ЛЖ – ударный объем левого желудочка, ЦВД – центральное венозное давление, NT-proBNP – мозговой натрийуретический пептид, SvO2 – сатурация кислорода в смешанной венозной крови.

Статистически значимая корреляция всех относительных показателей углеводного метаболизма миокарда правого желудочка с параметрами КПКС подтверждает связь молекулярных изменений в кардиомиоцитах с гемодинамическими и функциональными нарушениями, которые являются значимыми в оценке тяжести заболевания и стратификации риска. В настоящее время считается, что наибольшей прогностической значимостью обладает сердечный индекс: чем ниже СИ, тем выше тяжесть заболевания и риск неблагоприятного исхода [16]. Однако этот показатель может быть получен только путем катетеризации правых камер сердца, поэтому поиск прогностически значимого показателя, полученного с помощью неинвазивной технологии, весьма актуален. При сравнении групп пациентов с СИ < 2 л/мин/м2 и СИ > 2 л/мин/м2 была выявлена статистически значимая разница по значению относительного накопления [18F]-ФДГ в миокарде желудочков (SUV ПЖ/SUV ЛЖ) – чем ниже значения СИ, тем выше аккумуляция [18F]-ФДГ в миокарде правого желудочка. Таким образом, полученные нами результаты подтверждают, что ПЭТ с [18F]-ФДГ является потенциально значимой неинвазивной методикой в оценке прогноза при ХТЭЛГ, который может быть определен количественно с помощью относительного показателя SUV ПЖ/SUV ЛЖ.

Важно отметить корреляцию между относительными показателями SUV ПЖ/SUV ЛЖ и пройденной пациентом дистанцией при ТШХ и NT-proBNP. Данные параметры входят в клиническую оценку тяжести состояния ХТЭЛГ и стратификации риска наступления смерти, что подчеркивает значимость ПЭТ с [18F]-ФДГ в определении индивидуального прогноза [17].

В настоящее время опубликованы единичные работы, посвященные исследованию перфузии миокарда правого желудочка при ХТЭЛГ [12]. В данном исследовании нами были предложены показатели накопления [13N]-NH3 в миокарде желудочков и их отношение SUV ПЖ/SUV ЛЖ. Была выявлена корреляция между относительными значениями SUV ПЖ/SUV ЛЖ и определенными эхокардиографическими и гемодинамическими параметрами по аналогии с аккумуляцией [18F]-ФДГ. Полученная средняя по силе прямая связь может быть объяснена компенсаторным и адаптивным усилением перфузии миокарда правого желудочка при развитии его гипертрофии вследствие повышения постнагрузки. Так в работе Ohira et al. было продемонстрировано, что захват [18F]-ФДГ в правом желудочке относительно

левого аналогичен относительному накоплению маркера перфузии в сердце при легкой и средней степени тяжести ЛГ [18].

Также в нашем исследовании впервые была показана статистически значимая связь между уровнем накопления [13N]-NH3 в легочной паренхиме и размерами левого предсердия, ДЛА сист. и ЦВД при ХТЭЛГ. Более того, при сравнении групп с СИ < 2 л/мин/м2 и СИ > 2 л/мин/м2 была выявлена значимая разница по уровню захвата [13N]-NH3 в легочной паренхиме: у пациентов с низким сердечным индексом выявлено повышенное накопление РФП. Полученные данные могут быть объяснены повышением накопления РФП в легких как в результате длительных застойных изменений при прогрессировании легочной гипертензии и снижении сердечного индекса, так и вследствие значительного усиления коллатерального кровообращения через бронхиальные артерии [19].

В завершении, необходимо отметить, что на сегодняшний день остается крайне актуальной проблема своевременной оценки тяжести состояния пациентов с ЛГ и точного определения индивидуального прогноза с выбором наиболее оптимальной лечебной стратегии, в том числе, с использованием гибридных подходов поэтапного хирургического лечения в сочетании с медикаментозной терапией. В связи с этим, крайне перспективной представляется оценка потенциальной обратимости дисфункции ПЖ с восстановлением физиологического метаболизма миокарда.

В настоящее время ХТЭЛГ является потенциально излечимой формой ЛГ, благодаря достигнутым успехам в развитии соответствующих хирургических и терапевтических методик [20, 21]. С этой точки зрения ПЭТ является перспективным методом, который позволит не только достоверно определять перфузию, метаболизм миокарда правого желудочка и тяжесть заболевания, но и предоставит возможность неинвазивно оценить риск наступления неблагоприятного исхода, что необходимо для правильного выбора индивидуальной лечебной стратегии у пациентов с ХТЭЛГ.

Заключение.

ПЭТ/КТ следует рассматривать как эффективную неинвазивную методику, которая может быть использована для оценки перфузии и метаболизма миокарда правого желудочка как диагностических маркеров степени тяжести ХТЭЛГ.

Источник финансирования и конфликт интересов.

При поддержке: Государственное задание 2021-2023 г. № 121031100305–9.

Авторы данной статьи подтвердили отсутствие конфликта интересов, о которых необходимо сообщить.

Список литературы:

1. Fedullo P, Kerr KM, Kim NH, Auger WR. Chronic thromboembolic pulmonary hypertension. Am J Respir Crit Care Med. 2011; 183(12): 1605-13. DOI: 10.1164/rccm.201011-1854CI

2. Delcroix M, Vonk Noordegraaf A, Fadel E, Lang I, Simonneau G, Naeije R. Vascular and right ventricular remodelling in chronic thromboembolic pulmonary hypertension. Eur Respir J. 2013; 41(1): 224-32. DOI: 10.1183/09031936.00047712

3. Matthews DT, Hemnes AR. Current concepts in the pathogenesis of chronic thromboembolic pulmonary hypertension. Pulm Circ. 2016; 6(2): 145-54. DOI: 10.1086/686011

4. Hoeper MM, Ghofrani HA, Grünig E, Klose H, Olschewski H, Rosenkranz S. Pulmonary Hypertension. Dtsch Arztebl Int. 2017; 114(5): 73-84. DOI: 10.3238/arztebl.2017.0073

5. Oguz M, Kivrak T, Sunbul M, Dede F, Yildizeli B, Mutlu B. Diagnostic modality for evaluation of right ventricle in chronic thromboembolic pulmonary hypertension patients. Int J Cardiovasc Acad. 2019; 5: 152–158. DOI: 10.4103/IJCA.IJCA_35_19

6. van de Veerdonk MC, Bogaard HJ, Voelkel NF. The right ventricle and pulmonary hypertension. Heart Fail Rev. 2016; 21(3): 259-71. DOI: 10.1007/s10741-016-9526-y

7. Ahmadi A, Ohira H, Mielniczuk LM. FDG PET imaging for identifying pulmonary hypertension and right heart failure. Curr Cardiol Rep. 2015; 17(1): 555. DOI: 10.1007/s11886-014-0555-7.

8. Koop AC, Bossers GPL, Ploegstra MJ, Hagdorn QAJ, Berger RMF, Silljé HHW, et al. Metabolic Remodeling in the Pressure-Loaded Right Ventricle: Shifts in Glucose and Fatty Acid Metabolism-A Systematic Review and Meta-Analysis. J Am Heart Assoc. 2019: 8(21): e012086. DOI:10.1161/JAHA.119.012086

9. Piao L, Fang YH, Cadete VJ, Wietholt C, Urboniene D, Toth PT, et al. The inhibition of pyruvate dehydrogenase kinase improves impaired cardiac function and electrical remodeling in two models of right ventricular hypertrophy: resuscitating the hibernating right ventricle. J Mol Med (Berl). 2010; 88(1): 47-60. DOI: 10.1007/s00109-009-0524-6

10. Frille A, Steinhoff KG, Hesse S, Grachtrup S, Wald A, Wirtz H, et al. Thoracic [18F]fluorodeoxyglucose uptake measured by positron emission tomography/computed tomography in pulmonary hypertension. Medicine (Baltimore). 2016; 95(25): e3976. DOI: 10.1097/MD.0000000000003976

11. Oikawa M, Kagaya Y, Otani H, Sakuma M, Demachi J, Suzuki J, et al. Increased [18F]fluorodeoxyglucose accumulation in right ventricular free wall in patients with pulmonary hypertension and the effect of epoprostenol. J Am Coll Cardiol. 2005; 45(11): 1849-55. DOI: 10.1016/j.jacc.2005.02.065

12. Ahmadi A, Thornhill RE, Pena E, Renaud JM, Promislow S, Chandy G, et al. Effects of Riociguat on Right Ventricular Remodelling in Chronic Thromboembolic Pulmonary Hypertension Patients: A Prospective Study. Can J Cardiol. 2018; 34(9): 1137-1144. DOI: 10.1016/j.cjca.2018.06.007

13. Рыжкова Д.В. Позитронная эмиссионная томография в комплексной диагностике ишемической болезни сердца. Докт диссертация. Томск, 2008. 262 с.

14. Sakao S, Daimon M, Voelkel NF, Miyauchi H, Jujo T, Sugiura T, et al. Right ventricular sugars and fats in chronic thromboembolic pulmonary hypertension. Int J Cardiol. 2016; 219: 143-9. DOI: 10.1016/j.ijcard.2016.06.010

15. Tatebe S, Fukumoto Y, Oikawa-Wakayama M, Sugimura K, Satoh K, Miura Y, et al. Enhanced [18F] fluorodeoxyglucose accumulation in the right ventricular free wall predicts long-term prognosis of patients with pulmonary hypertension: a preliminary observational study. Eur Heart J Cardiovasc Imaging. 2014; 15(6): 666-72. DOI: 10.1093/ehjci/jet276

16. Авдеев С.Н., Мартынюк Т.В., Моисеева О.М., Саидова М.А., Симакова М.А., Чазова И.Е., Чернявский А.М. и др. Клинические рекомендации [Электронный ресурс]: Легочная гипертензия, в том числе хроническая тромбоэмболическая легочная гипертензия, 2020. https://scardio.ru/content/Guidelines/2020/Clinic_rekom_LG.pdf

17. Galiè N, Humbert M, Vachiery JL, Gibbs S, Lang I, Torbicki A, et al.; ESC Scientific Document Group. 2015 ESC/ERS Guidelines for the diagnosis and treatment of pulmonary hypertension: The Joint Task Force for the Diagnosis and Treatment of Pulmonary Hypertension of the European Society of Cardiology (ESC) and the European Respiratory Society (ERS): Endorsed by: Association for European Paediatric and Congenital Cardiology (AEPC), International Society for Heart and Lung Transplantation (ISHLT). Eur Heart J. 2016; 37(1): 67-119. DOI: 10.1093/eurheartj/ehv317

18. Ohira H, deKemp R, Pena E, Davies RA, Stewart DJ, Chandy G, et al. Shifts in myocardial fatty acid and glucose metabolism in pulmonary arterial hypertension: a potential mechanism for a maladaptive right ventricular response. Eur Heart J Cardiovasc Imaging. 2016; 17(12): 1424-1431. DOI: 10.1093/ehjci/jev136

19. Remy-Jardin M, Duhamel A, Deken V, Bouaziz N, Dumont P, Remy J. Systemic collateral supply in patients with chronic thromboembolic and primary pulmonary hypertension: assessment with multi-detector row helical CT angiography. Radiology. 2005; 235(1): 274-81. DOI: 10.1148/radiol.2351040335

20. Марукян Н.В., Симакова М.А., Зубарев Д.Д., Моисеева О.М. Принципы выбора лечебной стратегии у пациентов с неоперабельной формой хронической тромбоэмболической легочной гипертензии. Рациональная Фармакотерапия в Кардиологии. 2021; 17 (2): 278-285. DOI:10.20996/1819-6446-2021-04-02.

21. Gopalan D, Delcroix M, Held M. Diagnosis of chronic thromboembolic pulmonary hypertension. Eur Respir Rev. 2017; 26(143): 160108. DOI: 10.1183/16000617.0108-2016.

References:

1. Fedullo P, Kerr KM, Kim NH, Auger WR. Chronic thromboembolic pulmonary hypertension. Am J Respir Crit Care Med. 2011; 183(12): 1605-13. DOI: 10.1164/rccm.201011-1854CI

2. Delcroix M, Vonk Noordegraaf A, Fadel E, Lang I, Simonneau G, Naeije R. Vascular and right ventricular remodelling in chronic thromboembolic pulmonary hypertension. Eur Respir J. 2013; 41(1): 224-32. DOI: 10.1183/09031936.00047712

3. Matthews DT, Hemnes AR. Current concepts in the pathogenesis of chronic thromboembolic pulmonary hypertension. Pulm Circ. 2016; 6(2): 145-54. DOI: 10.1086/686011

4. Hoeper MM, Ghofrani HA, Grünig E, Klose H, Olschewski H, Rosenkranz S. Pulmonary Hypertension. Dtsch Arztebl Int. 2017; 114(5): 73-84. DOI: 10.3238/arztebl.2017.0073

5. Oguz M, Kivrak T, Sunbul M, Dede F, Yildizeli B, Mutlu B. Diagnostic modality for evaluation of right ventricle in chronic thromboembolic pulmonary hypertension patients. Int J Cardiovasc Acad. 2019; 5: 152–158. DOI: 10.4103/IJCA.IJCA_35_19

6. van de Veerdonk MC, Bogaard HJ, Voelkel NF. The right ventricle and pulmonary hypertension. Heart Fail Rev. 2016; 21(3): 259-71. DOI: 10.1007/s10741-016-9526-y

7. Ahmadi A, Ohira H, Mielniczuk LM. FDG PET imaging for identifying pulmonary hypertension and right heart failure. Curr Cardiol Rep. 2015; 17(1): 555. DOI: 10.1007/s11886-014-0555-7.

8. Koop AC, Bossers GPL, Ploegstra MJ, Hagdorn QAJ, Berger RMF, Silljé HHW, et al. Metabolic Remodeling in the Pressure-Loaded Right Ventricle: Shifts in Glucose and Fatty Acid Metabolism-A Systematic Review and Meta-Analysis. J Am Heart Assoc. 2019: 8(21): e012086. DOI:10.1161/JAHA.119.012086

9. Piao L, Fang YH, Cadete VJ, Wietholt C, Urboniene D, Toth PT, et al. The inhibition of pyruvate dehydrogenase kinase improves impaired cardiac function and electrical remodeling in two models of right ventricular hypertrophy: resuscitating the hibernating right ventricle. J Mol Med (Berl). 2010; 88(1): 47-60. DOI: 10.1007/s00109-009-0524-6

10. Frille A, Steinhoff KG, Hesse S, Grachtrup S, Wald A, Wirtz H, et al. Thoracic [18F]fluorodeoxyglucose uptake measured by positron emission tomography/computed tomography in pulmonary hypertension. Medicine (Baltimore). 2016; 95(25): e3976. DOI: 10.1097/MD.0000000000003976

11. Oikawa M, Kagaya Y, Otani H, Sakuma M, Demachi J, Suzuki J, et al. Increased [18F]fluorodeoxyglucose accumulation in right ventricular free wall in patients with pulmonary hypertension and the effect of epoprostenol. J Am Coll Cardiol. 2005; 45(11): 1849-55. DOI: 10.1016/j.jacc.2005.02.065

12. Ahmadi A, Thornhill RE, Pena E, Renaud JM, Promislow S, Chandy G, et al. Effects of Riociguat on Right Ventricular Remodelling in Chronic Thromboembolic Pulmonary Hypertension Patients: A Prospective Study. Can J Cardiol. 2018; 34(9): 1137-1144. DOI: 10.1016/j.cjca.2018.06.007

13. Ryzhkova D.V. Positron emission tomography in the complex diagnosis of coronary heart disease. Doct.Diss. Tomsk, 2008. 262 p. (in Russian).

14. Sakao S, Daimon M, Voelkel NF, Miyauchi H, Jujo T, Sugiura T, et al. Right ventricular sugars and fats in chronic

thromboembolic pulmonary hypertension. Int J Cardiol. 2016; 219: 143-9. DOI: 10.1016/j.ijcard.2016.06.010

15. Tatebe S, Fukumoto Y, Oikawa-Wakayama M, Sugimura K, Satoh K, Miura Y, et al. Enhanced [18F]fluorodeoxyglucose accumulation in the right ventricular free wall predicts long-term prognosis of patients with pulmonary hypertension: a preliminary observational study. Eur Heart J Cardiovasc Imaging. 2014; 15(6): 666-72. DOI: 10.1093/ehjci/jet276

16. Avdeev SN, Martynyuk TV, Moiseeva OM, Saidova VF, Simakova MA, Chazova IE, et al. Clinical guidelines [Electronic resource]: Pulmonary hypertension, including chronic thromboembolic pulmonary hypertension, 2020. https://scardio.ru/content/Guidelines/2020/Clinic_rekom_LG.pdf (in Russian).

17. Galiè N, Humbert M, Vachiery JL, Gibbs S, Lang I, Torbicki A, et al.; ESC Scientific Document Group. 2015 ESC/ERS Guidelines for the diagnosis and treatment of pulmonary hypertension: The Joint Task Force for the Diagnosis and Treatment of Pulmonary Hypertension of the European Society of Cardiology (ESC) and the European Respiratory Society (ERS): Endorsed by: Association for European Paediatric and Congenital Cardiology (AEPC), International Society for Heart and Lung Transplantation (ISHLT). Eur Heart J. 2016; 37(1): 67-119. DOI: 10.1093/eurheartj/ehv317

18. Ohira H, deKemp R, Pena E, Davies RA, Stewart DJ, Chandy G, et al. Shifts in myocardial fatty acid and glucose metabolism in pulmonary arterial hypertension: a potential mechanism for a maladaptive right ventricular response. Eur Heart J Cardiovasc Imaging. 2016; 17(12): 1424-1431. DOI: 10.1093/ehjci/jev136

19. Remy-Jardin M, Duhamel A, Deken V, Bouaziz N, Dumont P, Remy J. Systemic collateral supply in patients with chronic thromboembolic and primary pulmonary hypertension: assessment with multi-detector row helical CT angiography. Radiology. 2005; 235(1): 274-81. DOI: 10.1148/radiol.2351040335

20. Marukyan N.V., Simakova M.A., Zubarev D.D., Moiseeva O.M. Treatment Strategy Options in Inoperable Chronic Thromboembolic Pulmonary Hypertension Patients. Rational Pharmacotherapy in Cardiology. 2021; 17 (2): 278-285. DOI:10.20996/1819-6446-2021-04-02 (in Russian)

21. Gopalan D, Delcroix M, Held M. Diagnosis of chronic thromboembolic pulmonary hypertension. Eur Respir Rev. 2017; 26(143): 160108. DOI: 10.1183/16000617.0108-2016.

.

ОРИГИНАЛЬНАЯ СТАТЬЯ

EPICARDIAL ADIPOSE TISSUE VOLUME AND DISTRIBUTION IN CHRONIC HEART FAILURE PATIENTS WITH ATRIAL FIBRILLATION AND PRESERVED LEFT VENTRICULAR EJECTION FRACTION

Romanov A.[1], Minin S.[1], Nikitin N.[2], Losik D.[1], Fisher E.1, Mikheenko I.[1]

1 - E. Meshalkin National medical research center.
2 - Medical Center "Avicenna". Novosibirsk, Russia.

Purpose. Epicardial adipose tissue (EAT) is thought to play an important role in the development and progression of cardiovascular diseases. However, the diagnostic and prognostic role of EAT measurement in patients with atrial fibrillation (AF) and heart failure (HF) coexistence is still unclear. The aim of the present study was to investigate the volume and distribution of EAT and their correlation with level of B-type natriuretic peptide (BNP) as well-established HF biomarker.

Material and methods. 69 patients with symptomatic HF and AF underwent cardiac computed tomography (CT) before catheter ablation (CA). The BNP levels, total and peri-atrial EAT volumes were evaluated. The study cohort was divided into two groups according to the BNP level: BNP≥105 pg/ml, n = 37 («AF with HF») and BNP<105 pg/ml, n=32 («AF without HF»).

Results. The median peri-atrial EAT volume was higher in the «AF with HF» group compared with «AF without HF» group (52.1 [40;59] ml vs 45.6 [35;56] ml, respectively). Twenty-one (57%) out of 37 patients with BNP ≥105 pg/ml had HF with preserved ejection fraction (HFpEF). In this cohort, total and peri-atrial EAT was associated with BNP ≥105 pg/ml (coefficient 0.33 [95% CI, 0.08 to 0.57], p = 0.011 and 0.16 [95% CI, 0.09 to 0.22], p < 0.001).

Conclusions. Cardiac CT for EAT assessment may be useful as an additional diagnostic tool of HFpEF in patients with AF. In patients with AF and HFpEF the EAT volume is associated with an increase of BNP level.

Keywords: Cardiac computed tomography; Epicardial adipose tissue; Heart failure; Atrial Fibrillation; Preserved left ventricular ejection fraction; B-type natriuretic peptide.

Corresponding author: Minin S., e-mail: minin_sm@mail.ru

For citation: Romanov A., Minin S., Nikitin N., Losik D., Fisher E., Mikheenko I. Epicardial adipose tissue volume and distribution in chronic heart failure patients with atrial fibrillation and preserved left ventricular ejection fraction. REJR 2022; 12(2):85-93. DOI: 10.21569/2222-7415-2022-12-2-85-93.

Received: **10.03.22** **Accepted:** **17.05.22**

ОБЪЕМ И РАСПРЕДЕЛЕНИЕ ЭПИКАРДИАЛЬНОЙ ЖИРОВОЙ ТКАНИ У ПАЦИЕНТОВ С ХРОНИЧЕСКОЙ СЕРДЕЧНОЙ НЕДОСТАТОЧНОСТЬЮ С СОХРАНЕННОЙ ФРАКЦИЕЙ ВЫБРОСА И ФИБРИЛЛЯЦИЕЙ ПРЕДСЕРДИЙ

Романов А.Б.[1], Минин С.М.[1], Никитин Н.А.[2], Лосик Д.В.[1], Фишер Е.В.[1], Михеенко И.Л.[1]

1 – ФГБУ «Национальный медицинский исследовательский центр имени академика Е.Н. Мешалкина» МЗ РФ. г. Новосибирск, Россия.
2 – Акционерное общество Медицинский центр «АВИЦЕННА». г. Новосибирск, Россия.

Цель исследования. Установлено, что эпикардиальная жировая ткань (ЭЖТ) играет важную роль в развитии и прогрессировании сердечно-сосудистых заболеваний. Однако, диагностическая и прогностическая роль измерения ЭЖТ у пациентов с наличием фибрилляции предсердий (ФП) и хронической сердечной недостаточностью (ХСН) все еще не ясна. Целью настоящего исследования стало изучение объема и распределения ЭЖТ и их корреляции с уровнем мозгового натрийуретического пептида В-типа (МНУП) как хорошо изученного биомаркера ХСН.

Материалы и методы. 69 пациентам с симптоматической ХСН и ФП была проведена компьютерная томография (КТ) сердца перед катетерной аблацией (КА). Были оценены уровень МНУП, общий и околопредсердный объемы ЭЖТ. Исследуемая когорта была разделена на две группы в соответствии с уровнем МНУП ≥ 105 пг/мл, n = 37 («ФП с ХСН») и МНУП < 105 пг/мл, n=32 («ФП без ХСН»).

Результаты. Средний объем околопредсердной ЭЖТ был выше в группе «ФП с ХСН» по сравнению с группой «ФП без ХСН» (52,1 [40;59] мл против 45,6 [35;56] мл соответственно). У 21 из 37 (57%) пациентов с МНУП ≥105 пг/мл имело место ХСН с сохраненной фракцией выброса (СНсФВ). В этой когорте больных объемы общей и околопредсердной ЭЖТ были связаны с МНУП ≥105 пг/мл (угловой коэффициент 0,33 [95% ДИ от 0,08 до 0,57], p = 0,011 и 0,16 [95% ДИ от 0,09 до 0,22], p < 0,001 соответственно).

Выводы. Оценка объема и распределения ЭЖТ по данным КТ сердца может быть полезна в качестве дополнительного диагностического инструмента СНсФВ у пациентов с ФП. У пациентов с ФП и СНсФВ объем ЭЖТ связан с повышением уровня МНУП.

Ключевые слова: КТ сердца, эпикардиальная жировая ткань, сердечная недостаточность, фибрилляция предсердий, мозговой натрийуртический пептид.

Контактный автор: Минин С.М., e-mail: minin_sm@mail.ru

Для цитирования: Романов А.Б., Минин С.М., Никитин Н.А., Лосик Д.В., Фишер Е.В., Михеенко И.Л. Объем и распределение эпикардиальной жировой ткани у пациентов с хронической сердечной недостаточностью с сохраненной фракцией выброса и фибрилляцией предсердий. REJR 2022; 12(2):85-93. DOI: 10.21569/2222-7415-2022-12-2-85-93.

Статья получена: 10.03.22 Статья принята: 17.05.22

Introduction.

Chronic heart failure (HF) is one of the main health care problems worldwide. According to the Framingham study, the incidence of HF increases with the age [1]. At the same time, other factors may also affect the development of HF, especially in patients with preserved left ventricular ejection fraction (HFpEF) and HF. A common precipitant of HFpEF is atrial fibrillation (AF) [2].

For many years, HF was defined as systolic dysfunction (reduced ventricular ejection fraction), which was determined by echocardiography or cardiac magnetic resonance imaging (CMR). The diagnosis of HF is facilitated by determination of biomarkers, such as B-type natriuretic peptide (BNP) and N-terminal pro B-type natriuretic peptide (NT-proBNP) [3]. Patients with clinically HF symptoms and AF but with BNP levels < 105 pg/ml do not 'officially' have a diagnosis of HF, and physicians are advised to actively seek an alternative tool for HF diagnosis [4]. However, BNP levels may increase in multiple clinical scenarios such as renal failure, right ventricular dysfunction due to pulmonary diseases, and diastolic ventricular dysfunction with hypertrophy [5]. Thus, other markers of HF to facilitate initial assessment and future progression would be valuable for initiation of targeting appropriate treatment in this population. Recently published studies provided provocative findings regarding the relationship between epicardial adipose tissue (EAT) volumes in patients with a variety of cardiac conditions and in the prognosis for cardiovascular events [6, 7, 8].

Therefore, the aim of the present study was to define the association between EAT volumes as a new marker of HF and BNP level in patients with AF, HF clinical phenotype and preserved or reduced left ventricular systolic function.

Methods.

The present study was single-center and observational in design. The protocol of the study was reviewed and approved by the E. Meshalkin National Medical Research Center institutional review board and ethical committee and was conducted according to the Declaration of Helsinki. All included patients signed an informed consent form for participation in this study.

Sixty-nine consecutive patients with symptomatic, drug refractory AF and clinical findings of HF at least New York Heart Association (NYHA) II, who were scheduled for catheter ablation according to published guidelines, were included [3]. Patients with previous history of ablation or cardiac surgery procedure, severe comorbidities, valvular heart disease, myocardial infarction or revascularization procedure < 12 months prior to enrollment, NYHA class IV congestive HF were not included. The AF type was defined as paroxysmal if the patient had ECG with sinus rhythm during one week before including in the study with the history of AF episodes less than one week, all other types AF were defined as non-paroxysmal and included persistent and long-standing persistent AF. All patients underwent clinical examination, including echocardiography and cardiac computed tomography (CT). The natriuretic peptide BNP level was analyzed as an established marker of HF.

Echocardiography.

The assessment of the key echocardiographic parameters included: right and left ventricular systolic function, left atrium diameter and valvular functions.

Patients with left ventricular ejection fraction (LVEF) ≥ 50% were defined as HF with preserved ejection fraction (HFpEF) and LVEF < 50% as HF with systolic dysfunction [5].

CT scanning protocol.

For all patients, cardiac CT (320-row detector CT system Aquilion One, Toshiba, Japan) was performed with 3D reconstructed images as described previously in details [8]. In brief, images were acquired in volume acquisition mode with 120 kV tube voltage, 0.35-s gantry rotation time and tube current from 40 to 580 mAs depending on automatic tube current modulation. Iodinated contrast medium with a 350 mgI/ml iodine concentration was injected in antecubital vein using the biphasic protocol (70-85 ml contrast agent followed by a 30-35 ml mixture consisting of 30% contrast agent and 70% normal saline, respectively) at 5-6 ml/s rate. All CT data sets were reconstructed in the mid-diastolic phase (70-80% R–R interval) with a section thickness of 1.0 mm (reconstruction increment, 1.0 mm) using an iterative reconstruction algorithm.

EAT volume measurements.

EAT volume measurements were performed on a dedicated workstation (GE Advantage 4.7, US) by a single observer (NN) with 5 years of experience in cardiac CT blinded to clinical data. The fat between the visceral layer of the pericardium and the surface of the heart was defined as EAT [9]. EAT was separated from pericardial fat by manually tracing pericardial contour every 5-10 slices below the start point and software automatically tracing out the segments in between selected slices. The start point for pericardial tracing was set at the bifurcation of the pulmonary trunk and

the inferior point at the end of the pericardial sac. Adipose tissue voxels within the traced areas were identified using a threshold attenuation value range from – 190 to 0 Hounsfield units, according to the previously published study [10]. The voxels in each slice were summed to determine the total EAT volume. Thereafter, the peri-atrial EAT volume was manually segmented from the total EAT that was obtained by deleting EAT volume off the ventricular side anterior to the mitral annulus and the right atrial side anterior to the right superior pulmonary vein, and then from the lower side of the coronary sinus from the total EAT, leaving the EAT surrounding the left atrium (LA) [11]. The peri-atrial to total EAT volume ratio (P/T) was calculated. The intra-observer variability was calculated using intra-class correlation coefficient (ICC).

B-type natriuretic peptide.

BNP sampling was performed on the same day of the CT scan. BNP concentration was measured using an immunochemical analysis (ARHITECT i1000SR, ABBOTT LTD, US). According to HF guidelines BNP cut-off point for sinus rhythm is 35 pg/mL and for patients with AF – 105 pg/mL, below these levels the probability of having HF was extremely low [5]. In the present study the BNP ≥ 105 pg/ml was a cut-off for “AF with HF” group and BNP<105 was defined as “AF without HF”.

Catheter ablation procedure.

Eligible patients underwent CA using 3D non-fluoroscopic navigation system (CARTO, Biosense Webster, Inc., Diamond Bar, CA, USA) targeting circumferential pulmonary vein isolation with conformation of the exit and entrance block at the end of the procedure.

Statistical analysis.

Normally distributed data are presented as means (standard deviation). Variables with skewed distributions were expressed as medians (interquartile range, IQR). Differences between two groups were compared with unpaired t-test or Wilcoxon signed-rank test. Categorical data are presented as absolute values (percent). Fisher exact test was used to compare categorical data between groups.

Linear regression was used to assess associations between two continuous variables and results are presented as regression coefficients (95% confidence interval, CI) with associated p values. Logistic regression was used to demonstrate an association between EAT volumes and dichotomized BNP, with the cut-off of 105 pg/ml.

The BNP level, EAT volumes, LVEF and LA diameter were tested in the univariable and multivariable Cox proportional hazards regression model as potential predictors of AF recurrence during the 6-month follow-up. A p value < 0.05 was considered statistically significant. All analyses were done using STATA (Stata/IC 12.1, Statacorp, USA. URL https://www.stata.com/) and R statistical software (R Core Team (2019). R: A language and environment for statistical computing. R Foundation for Statistical Computing, Vienna, Austria. URL https://www.R-project.org).

Results.

Sixty-nine patients (30 females, median age of 62 [57; 66] years) with AF and HF corresponding to NYHA II functional class or higher were included. The median BNP level was 114.1 [48; 181] pg/ml in the entire cohort. 37 (54%) out of 69 patients had BNP ≥ 105 pg/ml (so called “AF with HF” patients). The number of patients with coronary artery disease (CAD) and non-paroxysmal AF was higher in “AF with HF” group compared with “AF without HF” group. Patients in “AF with HF” group had larger mean LA diameter than patient from “AF without HF” group (5.9±0.6 vs 5.6±0.6, p=0.04). The median peri-atrial EAT volume was higher in “AF with HF” group compared with “AF without HF” group (52.1 [40; 59] ml vs 45.6 [35; 56], p=0.007, respectively). The intra-observer measurements for total EAT volume and peri-atrial EAT volume were highly reliable (ICC = 0.96, p < 0.01 and 0.89, p < 0.01, respectively). 45 (65.2%) patients had LVEF>50%, 8 (11.6%) patients - 49-40% and 16 (23.2%) patients <40%. Patients with heart failure with middle reduced ejection fraction (HFmrEF) and reduced ejection fraction (HFrEF) were merged as systolic dysfunction due to small sample size. The detailed baseline characteristics of the study cohort are presented in Table 1.

Association between EAT volumes and BNP levels in the entire cohort Neither total EAT nor peri-atrial EAT was significantly associated with BNP levels (coefficient 0.06 [95% CI, -0.02 to 0.14], p=0.1 and 0.02 [95% CI, -0.006 to 0.06], p=0.1 respectively). Also, there was no significant association between total EAT or peri-atrial EAT and BNP levels ≥ 105 pg/ml (coefficient- 0.006 [95% CI, -0.12 to 0.11], p=0.92 and 0.003 [95% CI, -0.04 to 0.05], p=0.9 respectively).

Association between EAT volumes and BNP levels ≥ 105 pg/ml in patients with preserved and reduced LVEF.

Twenty-one (57%) out of 37 patients with BNP ≥ 105 pg/ml had HFpEF. In this cohort, total and peri-atrial EAT was statistically significant associated with BNP ≥ 105 pg/ml (coefficient 0.33 [95% CI, 0.08 to 0.57], p=0.011 and 0.16 [95% CI, 0.09 to 0.22], p < 0.001 respec-

Table №1. Baseline characteristics of the study cohort.

Characteristic	All patients n=69	Patients with BNP ≥ 105 pg/ml n=37 ("AF with HF")	Patients with BNP < 105 pg/ml n=32 ("AF without HF")	p value *
Age, years	62 [57;66]	62 [58;65]	62 [56;67]	0.72
Male, n (%)	39 (56.5)	22 (59.5)	17 (53.1)	0.63
BMI, kg/m^2	30.1±4.1	30.2±3.92	30±4.43	0.88
Hypertension, n (%)	57 (82.6)	29 (78.4)	28 (87.5)	0.36
Diabetes, n (%)	5 (7.2)	4 (10.8)	1 (3.1)	0.36
CAD, n (%)	29 (42)	17 (46)	12 (37.5)	0.62
AF duration, months	49 [18;94]	32 [15;94]	57.5 [27;92]	0.27
Paroxysmal AF, n (%)	31 (45)	10 (27)	21 (65.6)	0.002
Non-paroxysmal AF, n (%)	38 (55)	27 (73)	11 (34.4)	0.002
NYHA II FC, n (%)	58 (84)	30 (81.1)	28 (87.5)	0.52
NYHA III FC, n (%)	11 (16)	7 (18.9)	4 (12.5)	0.52
CHADS2VASC2≥ 2, n (%)	62 (89.8)	33 (89.2)	29 (90.6)	>0.99
LA diameter, cm	5.8±0.6	5.9±0.6	5.6±0.6	0.04
LVEF, %	58 [41;65]	57 [36;65]	61 [50;65]	0.14
LVEF ≥ 50%, n (%)	45 (65.2)	21 (56.8)	24 (75)	0.13
LVEF < 50%, n (%)	24 (34.8)	16 (43.2)	8 (25)	0.13
BNP, pg/ml	114.1[48;181]	170.7 [133;276]	46.4 [27;59]	<0.001
Total EAT, ml	155 [124;183]	159 [142;203]	139 [116;181]	0.06
Peri-atrial EAT, ml	52.1 [40;59]	52.2 [46;62]	45.6 [35;56]	0.007
P/T EAT ratio	0.34[0.29;0.37]	0.35 [0.31;0.38]	0.31 [0.28;0.37]	0.11

Legend of abbreviation: BNP – B-type natriuretic peptide; HF – heart failure; BMI – body mass index; CAD – coronary artery disease; AF – atrial fibrillation; NYHA – New York Heart Association; FC – functional class; LA – left atrium; LVEF – left ventricular ejection fraction; EAT – epicardial adipose tissue; P/T – peri-atrial/total.

tively) (Fig. 1). No statistically significant association was observed between EAT volumes and BNP level ≥ 105 pg/ml in patients with systolic dysfunction (n=16).

Association between EAT volumes and LVEF.

In the entire cohort, both total and peri-atrial EAT volume were statistically significantly associated with LVEF (coefficient -0.39 [95% CI, -0.74 to -0.03], p=0.031 and coefficient -1.02 [95% CI, -1.9 to -0.16], p=0.02). No significant association was found between any EAT volume and any LVEF in patients (n=37) with BNP ≥ 105 pg/ml. Neither total EAT nor peri-atrial EAT was statistically significant associated with systolic dysfunction (n=16). Two typical cases are presented in Figure 2.

Association between EAT volumes and BNP ≥ 105 pg/ml in patients with preserved LVEF.

Each ml increase in total and peri-atrial EAT volumes was associated with 1.03 (95% CI, 1.01 to 1.06, p=0.007) and 1.13 (95% CI, 1.04 to 1.23, p=0.002) odds of increased BNP (i.e., BNP ≥ 105 pg/ml). Discriminatory abilities of the total and peri-atrial EAT for BNP ≥ 105 pg/ml were not statistically different (p=0.52).

Predictors of AF recurrences.

Fifty-three (77%) patients underwent CA. In the 16 (23%) patients, CA was rescheduled or declined due to contraindications. The median follow-up was 6 [4;6] months. AF recurrences occurred in 13 patients (24.5%). In the univariable analysis for the entire cohort, no predictors of the AF recurrences were identified. 25 (47.2%) out of 53 with BNP ≥ 105 pg/ml with all LVEF underwent CA. There were no any AF predictors in this subgroup, irrespectively to LVEF.

Discussion.

The main findings of this study are the following: 1) the median peri-atrial EAT volume was higher in AF patients with BNP ≥ 105 pg/ml; 2) neither total EAT nor peri-atrial EAT was significantly associated with all BNP levels in HFpEF and patients with systolic dysfunction; 3) total and peri-atrial EAT volumes were significantly associated with BNP ≥ 105 pg/m in HFpEF patients with no association in patients with systolic dysfunction.

AF and HF are widespread cardiovascular conditions, which prevalence increases globally [1, 3]. Both diseases potentiate each other that results in worse outcome. AF can be a cause or consequence of HF and vice versa. Smit et al. demonstrated that patients, who developed AF first, had better prognosis rather than patients with first signs of HF [12]. The existing plasma

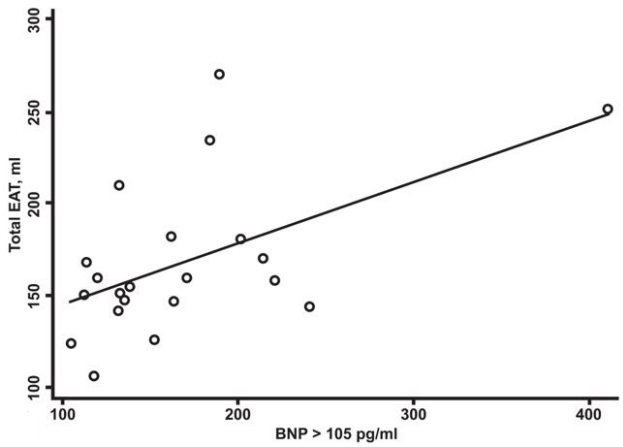

Fig. 1 a (Рис. 1 a)

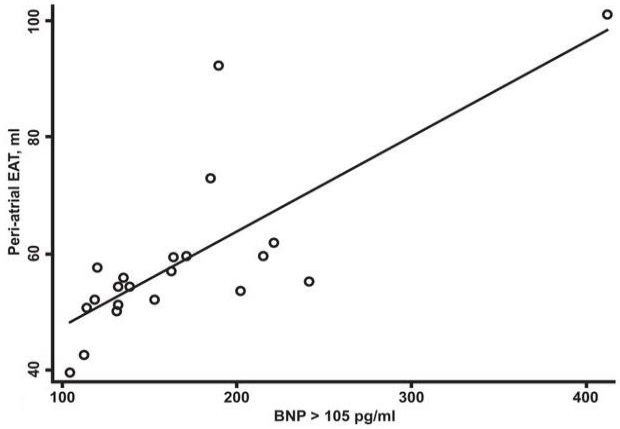

Fig. 1 б (Рис. 1 b)

Fig. 1. Diagrams.

A – Association between total EAT volume and BNP level ≥ 105 pg/ml. Each unit increase of BNP is associated with 0.33 in change increase in 1 ml of total EAT volume. B – Association between peri-atrial EAT volume and BNP level ≥ 105 pg/ml. Each unit increase of BNP is associated with 0.16 in change increase in 1 ml of peri-atrial EAT volume.

Рис. 1. Диаграммы.

А – Связь между объемом общей ЭЖТ и уровнем МНУП ≥ 105 пг/мл. Каждое увеличение уровня МНУП на 1 мл связано с увеличением объема общей ЭЖТ на 0,33 мл. В – Связь между объемом околопредсердной ЭЖТ и уровнем МНУП ≥ 105 пг/мл. Каждое увеличение уровня МНУП на 1 мл связано с увеличением объема околопредсердной ЭЖТ на 0,16 мл.

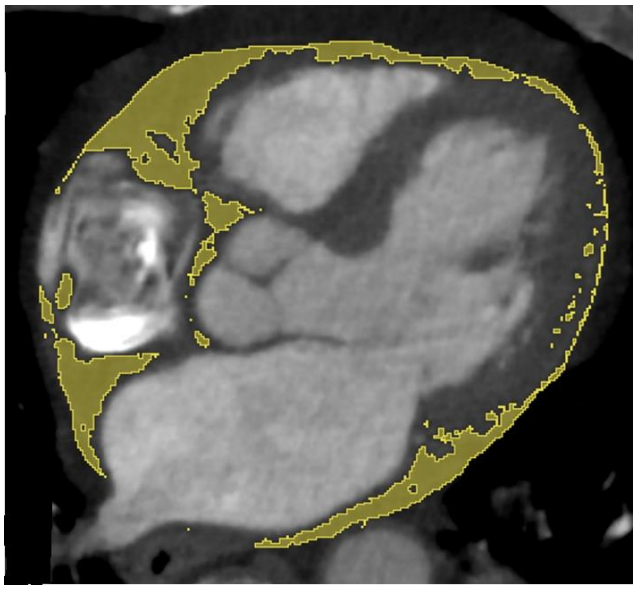

Fig. 2 a (Рис. 2 a)

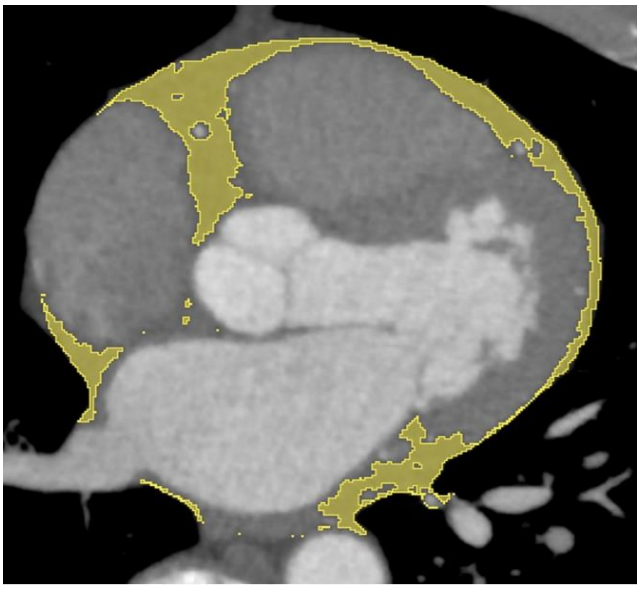

Fig. 2 б (Рис. 2 b)

Fig. 2. Contrast-enhanced cardiac computed tomography (CT) in axial plane. Two representative cases of epicardial adipose tissue (EAT) total volume measurements (areas in yellow depict traced EAT) in correlation with B-type natriuretic peptide (BNP) level and left ventricular ejection fraction (LVEF).

A – A 67-year-old male patient with total EAT volume = 234 ml, BNP level = 185 pg/ml and LVEF = 66%.

B – A 46-year-old male patient with total EAT volume = 110 ml, BNP level = 447 pg/ml and LVEF = 35%.

Рис. 2. КТ сердца с контрастированием, в аксиальной плоскости, демонстрирующие два репрезентативных случая корреляции объема общей ЭЖТ (область интереса выделена желтым цветом), уровня МНУП и ФВЛЖ.

А – У мужчины 67 лет объем общей ЭЖТ = 234 мл, МНУП = 185 пг/мл, ФВЛЖ = 66%.

Б – У мужчины 46 лет объем общей ЭЖТ = 110 мл, МНУП = 447 пг/мл, ФВЛЖ = 35%.

biomarkers, such as BNP and NT-proBNP are not a strong tool for HF early progression assessment due to influence of concomitant comorbidities [1, 5, 13]. Therefore, revealing additional early predictors of HF development or progression in AF patients is unmet needed, especially in HFpEF cohort.

Reduction of EAT volume as background of HF progression.

Ejection fraction is an established parameter for assessment of the LV systolic function that can be also a surrogate characteristic of the HF status. In our study, the EAT volume was significantly reduced in patients with LV systolic dysfunction compared with HFpEF. However, no significant linear association was found between any EAT volume and HFpEF or LV systolic dysfunction with BNP ≥ 105 pg/ml.

In the study of Doesch et al., the EAT volume in HFrEF patients was lower compared with healthy controls [14]. Another study, focused on patients with HFpEF and HFmrEF, demonstrated higher EAT volume in those patients who developed AF with an increase of myocardial biomarkers [15]. Controversially, Wu et al. demonstrated that EAT volume in patients with systolic dysfunction was significantly higher in patients with ventricular arrhythmias compared without no arrhythmias [16]. These data suggest potential EAT involvement in the progression of LV systolic dysfunction and arrhythmia disturbances, possibly due to the paracrine effect of EAT on HF compensation: adipocytes have recently been identified to be a major source of circulating miRNA via exosomal release [17].

Natriuretic peptides in HFpEF and AF.

Natriuretic peptides are the best biomarkers for predicting outcome in patients with HF and sinus rhythm. Plasma natriuretic peptide concentration assessment is recommended as an initial diagnostic test for screening for HF in patients with clinical symptoms of HF [4, 5]. However, it should be noted that there may be many causes of BNP elevations (eg, older age, renal dysfunction, atrial and

ventricular tachycardia) that lead to a decrease in their diagnostic accuracy.

Merino-Merino et al. showed that the threshold value of natriuretic peptides in patients with HF and AF should be higher than without AF [18]. Thus, an additional tool is needed to diagnose HFpEF in patients with AF. During the last decade, the influence of EAT volume on the pathogenesis of AF has been actively studied. Wong et al. evaluated EAT volume in 130 patients with AF prior to CA using MRI and showed that an increase in EAT volume was associated with the severity of AF and a high rate of arrhythmia recurrence after the CA procedure [19].

In our study, we did not find any predictors of AF recurrence after CA, including EAT, which may be due to the small sample size and relatively short follow-up period. However, we found a significant association between BNP and EAT volumes before the ablation procedure, and these data should be tested for further clinical application.

On the other hand, the level of BNP may be directly related to the type of AF. In a study by Plitt et al. it has been shown that the severity of AF, assessed using continuous outpatient rhythm monitoring for 1 week, is directly related to the level of natriuretic peptide [20]. In our study, the entire cohort of patients differed significantly in the type of AF. There were more patients with non-paroxysmal "AF with HF" group.

In addition, our group also found a relationship between sympathetic activity and EAT volume in the left atrium in patients with various types of “AF without HF” [8]. It is well known that AF and HF have the same pathogenesis with increased sympathetic activity, and EAT may play an important role in this process.

Thus, EAT volume estimation may be a good diagnostic tool in patients with AF and HF, in addition to other biomarkers.

The role EAT in different aspects of cardiovascular diseases.

The cardiac CT is a widely used imaging modality for preprocedural cardiac function assessment [21]. In several studies, cardiac CT was used to quantify EAT volume and demonstrated good reproducibility [22]. For instance, the effectiveness of SGLT2 inhibitors treatment was associated with decrease of EAT volume [22]. Another study demonstrated that presence of a substantial EAT volume correlated with a significant number of cardiovascular events even in patients with coronary calcium of zero during coronary CT angiography. These data emphasize the potential role of the cardiac CT as a tool for EAT measurement [23].

For many centers, cardiac CT is an available and routine procedure before CA. Using additional measurements of EAT could potentially predict HF progression, especially in patients with HFpEF. Further studies are needed to assess the prognostic role of EAT on HF progression after CA of AF.

Limitations.

The present study has several limitations. First, it was observational in design with a relatively small sample size. Second, we did not demonstrate the association between EAT volumes and AF recurrences during follow up, probably due to the limited number of HFpEF patients, who underwent CA and a short follow-up period. Finally, for EAT measures CT was used, not cardiac MRI, which can be considered the gold standard. However, unlike CT, MRI is not routinely available and is not widely used as a diagnostic tool before invasive procedures in patients with AF. Thus, the results of this study should be interpreted with such limitations.

Conclusions.

In patients with AF and clinically symptomatic HFpEF, EAT volume is associated with increase of BNP level. In this cohort, EAT volume measurements may be used as an additional tool for HF diagnosis. The direct interplay between BNP and increased EAT in patients with HF and AF needs further testing.

Funding.

This study was supported by grants from the Russian Science Foundation (project No. 17-75-20118).

The Author(s) declare(s) that there is no conflict of interest.

References:

1. Ho KKL, Pinsky JL, Kannel WB, Levy D. The epidemiology of heart failure: The Framingham Study. Journal of the American College of Cardiology. 1993; 22 (4): A6-13. https://doi.org/10.1016/0735-1097(93)90455-a

2. Cadrin-Tourigny J, Shohoudi A, Roy D, Talajic M, Tadros R, Mondésert B, et al. Decreased Mortality With Beta-Blockers in Patients With Heart Failure and Coexisting Atrial Fibrillation. JACC: Heart Failure. 2017; 5 (2): 99-106. https://doi.org/10.1016/j.jchf.2016.10.015

3. Ponikowski P, Voors AA, Anker SD, Bueno H, Cleland JGF, Coats AJS, et al. 2016 ESC Guidelines for the diagnosis and treatment of acute and chronic heart failure. European Heart Journal. 2016; 37 (27): 2129-200. https://doi.org/10.1093/eurheartj/ehw128

4. Pieske B, Tschöpe C, de Boer RA, Fraser AG, Anker SD, Donal E, et al. How to diagnose heart failure with preserved ejection fraction: the HFA–PEFF diagnostic algorithm: a consensus recommendation from the Heart Failure Association (HFA) of the European Society of Cardiology (ESC). European Heart Journal. 2019; 40 (40): 3297-317. https://doi.org/10.1093/eurheartj/ehz641

5. McDonagh TA, Metra M, Adamo M, Gardner RS, Baumbach A, Böhm M, et al. Corrigendum to: 2021 ESC Guidelines for the diagnosis and treatment of acute and chronic heart failure: Developed by the Task Force for the diagnosis and treatment of acute and chronic heart failure of the European Society of Cardiology (ESC) With the special contribution of the Heart Failure Association (HFA) of the ESC. European Heart Journal. 2021; 42 (48): 4901-4901. https://doi.org/10.1093/eurheartj/ehab670

6. Eisenberg E, McElhinney PA, Commandeur F, Chen X, Cadet S, Goeller M, et al. Deep Learning–Based Quantification of Epicardial Adipose Tissue Volume and Attenuation Predicts Major Adverse Cardiovascular Events in Asymptomatic Subjects. Circulation: Cardiovascular Imaging. 2020; 13 (2). https://doi.org/10.1161/CIRCIMAGING.119.009829.

7. Beyer C, Tokarska L, Stühlinger M, Feuchtner G, Hintringer F, Honold S, et al. Structural Cardiac Remodeling in Atrial Fibrillation. JACC: Cardiovascular Imaging. 2021; 14 (11): 2199-208. https://doi.org/10.1016/j.jcmg.2021.04.027

8. Romanov A, Minin S, Nikitin N, Ponomarev D, Shabanov V, Losik D, et al. The relationship between global cardiac and regional left atrial sympathetic innervation and epicardial fat in patients with atrial fibrillation. Annals of Nuclear Medicine. 2021; 35 (10): 1079-88. https://doi.org/10.1007/s12149-021-01643-2

9. Marwan M, Koenig S, Schreiber K, Ammon F, Goeller M, Bittner D, et al. Quantification of epicardial adipose tissue by cardiac CT: Influence of acquisition parameters and contrast enhancement. European Journal of Radiology. 2019; 121: 108732. https://doi.org/10.1016/j.ejrad.2019.108732

10. Kawasaki M, Yamada T, Furukawa Y, Morita T, Tamaki S, Kida H, et al. Are cardiac sympathetic nerve activity and epicardial adipose tissue associated with atrial fibrillation recurrence after catheter ablation in patients without heart failure? International Journal of Cardiology. 2020; 303: 41-8. https://doi.org/10.1016/j.ijcard.2019.11.092

11. Ripley DP, Musa TA, Dobson LE, Plein S, Greenwood JP. Cardiovascular magnetic resonance imaging: what the general cardiologist should know. Heart. 2016; 102 (19): 1589-603. https://doi.org/10.1136/heartjnl-2015-307896

12. Smit MD, Moes ML, Maass AH, Achekar ID, Van Geel PP, Hillege HL, et al. The importance of whether atrial fibrillation or heart failure develops first. European Journal of Heart Failure. 2012; 14 (9): 1030-40. https://doi.org/10.1093/eurjhf/hfs097

13. Rørth R, Jhund PS, Yilmaz MB, Kristensen SL, Welsh P, Desai AS, et al. Comparison of BNP and NT-proBNP in Patients With Heart Failure and Reduced Ejection Fraction. Circulation: Heart Failure. 2020; 13 (2). https://doi.org/10.1161/circheartfailure.119.006541

14. Doesch C, Haghi D, Flüchter S, Suselbeck T, Schoenberg SO, Michaely H, et al. Epicardial adipose tissue in patients with heart failure. Journal of Cardiovascular Magnetic Resonance. 2010; 12 (1). https://doi.org/10.1186/1532-429X-12-40

15. van Woerden G, Gorter TM, Westenbrink BD, Willems TP, van Veldhuisen DJ, Rienstra M. Epicardial fat in heart failure patients with mid-range and preserved ejection fraction. European Journal of Heart Failure. 2018; 20 (11): 1559-66. https://doi.org/10.1002/ejhf.1283

16. Wu C-K, Tsai H-Y, Su M-YM, Wu Y-F, Hwang J-J, Tseng W-Y, et al. Pericardial fat is associated with ventricular tachyarrhythmia and mortality in patients with systolic heart failure. Atherosclerosis. 2015; 241 (2): 607-14. https://doi.org/10.1016/j.atherosclerosis.2015.05.025

17. Thomou T, Mori MA, Dreyfuss JM, Konishi M, Sakaguchi M, Wolfrum C, et al. Adipose-derived circulating miRNAs regulate gene expression in other tissues. Nature. 2017; 542 (7642): 450-5. https://doi.org/10.1038/nature21365

18. Merino-Merino A, Saez-Maleta R, Salgado-Aranda R, Al-Kassam-Martinez D, Pascual-Tejerina V, Martin-Gonzalez J, et al. Biomarkers in atrial fibrillation and heart failure with non-reduced ejection fraction: Diagnostic application and new cut-off points. Heart; Lung. 2020; 49 (4): 388-92. https://doi.org/10.1016/j.hrtlng.2020.02.043

19. Wong CX, Abed HS, Molaee P, Nelson AJ, Brooks AG, Sharma G, et al. Pericardial Fat Is Associated With Atrial Fibrillation Severity and Ablation Outcome. Journal of the American College of Cardiology. 2011; 57 (17): 1745-51. https://doi.org/10.1016/j.jacc.2010.11.045

20. Plitt, D. C., Chung, E. H., Mounsey, J. P., Schwartz, J. D., Pursell, I. W., & Gehi, A. K. Relation of atrial fibrillation burden and n-terminal pro-brain natriuretic peptide. The American Journal of Cardiology. 2013; 111 (9): 1315-1318. https://doi.org/10.1016/j.amjcard.2013.01.273

21. Spearman JV, Renker M, Schoepf UJ, Krazinski AW, Herbert TL, De Cecco CN, et al. Prognostic value of epicardial fat volume measurements by computed tomography: a systematic review of the literature. European Radiology. 2015; 25 (11): 3372-81. https://doi.org/10.1007/s00330-015-3765-5

22. Masson W, Lavalle-Cobo A, Nogueira JP. Effect of SGLT2-Inhibitors on Epicardial Adipose Tissue: A Meta-Analysis. Cells. 2021; 10 (8): 2150. https://doi.org/10.3390/cells10082150.

23. Hajsadeghi F, Nabavi V, Bhandari A, Choi A, Vincent H, Flores F, et al. Increased epicardial adipose tissue is associated with coronary artery disease and major adverse cardiovascular events. Atherosclerosis. 2014; 237 (2): 486-9. https://doi.org/10.1016/j.atherosclerosis.2014.09.037.

ОРИГИНАЛЬНАЯ СТАТЬЯ

ОЦЕНКА ПЕРФУЗИИ ЛЕГКИХ У БОЛЬНЫХ ХРОНИЧЕСКОЙ ТРОМБОЭМБОЛИЧЕСКОЙ ЛЕГОЧНОЙ ГИПЕРТЕНЗИЕЙ МЕТОДАМИ КОМПЬЮТЕРНОЙ ТОМОГРАФИИ И СЦИНТИГРАФИИ

Веселова Т.Н., Демченкова А.Ю., Ен М.Ю., Аншелес А.А., Мартынюк Т.В.

ФГБУ «Национальный медицинский исследовательский центр кардиологии имени академика Е.И. Чазова» МЗ РФ. г. Москва, Россия.

Изучить информативность метода субтракционной компьютерной томографической ангиопульмонографии (КТ-АПГ) в оценке перфузионных нарушений легких у больных хронической тромбоэмболической легочной гипертензией (ХТЭЛГ) по сравнению с данными сцинтиграфии в режиме однофотонной эмиссионной компьютерной томографии легких, совмещенной с рентгеновской компьютерной томографией (ОФЭКТ/КТ).

Материалы и методы. В период с октября 2015 года по июль 2017 года было обследовано 15 пациентов в возрасте от 27 до 69 лет (из них 8 женщин) с диагнозом ХТЭЛГ. Всем пациентам была выполнена субтракционная КТ-АПГ на компьютерном томографе Aquilion ONE VISION Edition, позволяющем выполнять одновременно 640 срезов за один оборот рентгеновской трубки (0,275 с), с использованием протокола Lung sureSubstraction. Выполнялась оценка параметров перфузии легких. Данные субтракционной КТ-АПГ сопоставлялись с результатами сцинтиграфии в режиме ОФЭКТ/КТ и инвазивной ангиопульмонографии.

Результаты. Всего проанализировано 300 легочных сегментов и соответствующих им сегментарных артерий у 15 пациентов. У 10 пациентов регистрировалось преимущественно дистальное поражение сосудистого русла легких. Проводилось сопоставление наличия и локализации дефектов перфузии (с оценкой индекса перфузионных нарушений) посегментарно для каждого легкого по данным субтракционной КТ-АПГ и сцинтиграфии в режиме ОФЭКТ/КТ.

По данным метода Блэнда-Альтмана среднее значение разности индекса перфузионных нарушений, измеренного с помощью субтракционной КТ-АПГ и сцинтиграфии легких в режиме ОФЭКТ/КТ, составило 9,2±14,8%.

По данным сцинтиграфии легких в режиме ОФЭКТ/КТ вентиляционные дефекты не визуализировались у всей группы пациентов.

Чувствительность, специфичность, положительная прогностическая ценность (ППЦ) и отрицательная прогностическая ценность (ОПЦ) субтракционной КТ-АПГ в выявлении дефектов перфузии у больных ХТЭЛГ составили 94%, 72,6%, 77,5%, 92,4% соответственно.

При сопоставлении данных КТ и сцинтиграфии легких с результатами инвазивной АПГ, чувствительность и специфичность субтракционной КТ-АПГ в выявлении дефектов перфузии в соответствующей зоне тромботического поражения у больных ХТЭЛГ составили 94,2% и 96,6%, 92,8% и 93,3% соответственно.

Обсуждение. Результаты исследования показали хорошую сопоставимость субтракционной КТ-АПГ с ОФЭКТ/КТ в выявлении дефектов перфузии легких у больных ХТЭЛГ, что согласуется с данными зарубежных исследований в этой области.

Заключение. Оценка перфузии легочной ткани методом субтракционной КТ-АПГ является перспективным направлением диагностики ХТЭЛГ преимущественно при дистальном поражении сосудистого русла легких.

Ключевые слова: субтракционная КТ-ангиопульмонография, хроническая тромбоэмболическая легочная гипертензия, однофотонная эмиссионная компьютерная томография легких, совмещенная с рентгеновской компьютерной томографией (ОФЭКТ/КТ).

Контактный автор: Веселова Татьяна Николаевна, e-mail: tnikveselova@gmail.com.

Для цитирования: Веселова Т.Н., Демченкова А.Ю., Ен М.Ю., Аншелес А.А., Мартынюк Т.В. Оценка перфузии легких у больных хронической тромбоэмболической легочной гипертензией методами компьютерной томографии и сцинтиграфии. REJR 2022; 12(2):94-103. DOI: 10.21569/2222-7415-2022-12-2-94-103.

Статья получена: 21.04.22 Статья принята: 15.06.22

THE ASSESSMENT OF LUNG PERFUSION IN PATIENTS WITH CHRONIC THROMBOEMBOLIC PULMONARY HYPERTENSION USING CT AND SCINTIGRAPHY

Veselova T.N., Demchenkova A.Yu., En M.Yu., Ansheles A.A., Martynyuk T.V.

E.I. Chazov Federal National medical research center of cardiology. Moscow, Russia.

To study the diagnostic accuracy of subtraction computed tomography pulmonary angiography (CTPA) compared to single-photon emission computed tomography combined with computed tomography (SPECT/CT) in the assessment of lung perfusion in patients with chronic thromboembolic pulmonary hypertension (CTEPH).

Materials and methods. Subtraction CTPA was performed 15 patients with known and suspected diagnosis of CTEPH (7 men, 8 women, age 27-69 years) by 320-detector row CT scanner (Aquilion ONE 640 VISION Edition, Toshiba) using the standard protocol Lung substraction during the period between October 2015 and July 2017. Lung perfusion parameters were assessed. The data obtained using CT were compared with the results of SPECT/CT and conventional (invasive) pulmonary angiography.

Results. In total 300 lung segments were evaluated in 15 patients with CTEPH. Predominantly distal lesion of the pulmonary vascular bed was recorded in 10 patients. Perfusion defects weren't determined according to data of subtraction CTPA and SPECT/CT with an assessment of the perfusion defect score.

Mean difference of the perfusion defect score in the two methods was 9,2±14,8% using the Bland-Altman method. There weren't defects in ventilation scintigraphy in all patients.

The sensitivity of subtraction CTPA for detection of perfusion defects in patients with CTEPH was 94%, the specificity was 72,6%, the positive predictive value (PPV) was 77,5% and the negative predictive value (NPV) was 92,4%. To comparing the subtraction data of CTPA and SPECT/CT with the results of invasive pulmonary angiography, the sensitivity, the specificity, the PPV and the NPV of subtraction CTPA were 94.2% and 96.6%, 92.8% and 93.3%, respectively.

Discussion. The results of our study showed a good comparability of subtraction CTPA compare with SPECT/CT in detecting lung perfusion defects in patients with CTEPH, which is consistent with the data of foreign studies in this area.

Conclusion. The assessment of lung perfusion using method of substraction CTPA is a promising direction in the diagnosis of CTEPH mainly in distal lesions of the vascular bed of the lungs.

Keywords: subtraction CT pulmonary angiography, chronic thromboembolic pulmonary hypertension, single photon emission computed tomography combined with X-ray computed tomography

Corresponding author: Veselova T.N., e-mail: tnikveselova@gmail.com.

For citation: Veselova T.N., Demchenkova A.Yu., En M.Yu., Ansheles A.A., Martynyuk T.V. The assessment of lung perfusion in patients with chronic thromboembolic pulmonary hypertension using CT and scintigraphy. REJR 2022; 12(2):94-103. DOI: 10.21569/2222-7415-2022-12-2-94-103.

Received: 21.04.22 Accepted: 15.06.22

Хроническая тромбоэмболическая легочная гипертензия (ХТЭЛГ) является жизнеугрожающим отсроченным осложнением острой тромбоэмболии легочной артерии (ТЭЛА) [1, 2]. Данное состояние характеризуется хронической обструкцией ветвей легочной артерии (ЛА), артериопатией и вазоконстрикцией мелких сосудов, что приводит к стойкому повышению легочного сосудистого сопротивления и давления в легочной артерии с развитием правожелудочковой недостаточности [3, 4, 5].

При преобладании изменений в крупных артериях, отсутствии выраженной микрососудистой артериопатии можно говорить о классической технически операбельной форме ХТЭЛГ посредством тромбэндартерэктомии (ТЭЭ) [3, 6, 7]. Неоперабельным больным ХТЭЛГ с функциональным классом II-III (ВОЗ) показана специфическая терапия. Альтернативным методом лечения больных ХТЭЛГ с дистальным типом поражения является транслюминальная баллонная ангиопластика (ТБА) ветвей ЛА [8, 9]. Для определения стратегии лечения и прогноза заболевания важна комплексная оценка состояния сосудистого русла и перфузии легких, особенно при дистальном поражении.

Для дифференциальной диагностики ХТЭЛГ от других причин легочной гипертонии может использоваться сцинтиграфия, выполненная в режиме однофотонной эмиссионной компьютерной томографии легких, совмещенной с рентгеновской компьютерной томографией (ОФЭКТ/КТ) [10]. Отсутствие перфузионных нарушений легких практически исключает диагноз, тогда как множественные двусторонние дефекты перфузии предполагают ХЭТЛГ как вероятный диагноз. Однако, радионуклидное исследование легких не позволяет визуализировать анатомическую локализацию тромботических масс, что необходимо для решения вопроса о возможности хирургического вмешательства [11]. Компьютерная томографическая ангиопульмонография (КТ-АПГ) позволяет визуализировать как массивные тромботические массы, так и линейные дефекты контрастирования в виде так называемых «мембран» и «перетяжек» [12]. КТ-АПГ может дополнить информацию, полученную при сцинтиграфии легких в режиме ОФЭКТ/КТ, однако при анализе дистального русла могут возникнуть сложности, особенно у больных с правожелудочковой недостаточностью [13].

С появлением современных модальностей компьютерной томографии стала возможной оценка степени контрастирования легочной ткани. В частности, субтракционная КТ-АПГ позволяет построить йодные перфузионные карты путем вычитания данных бесконтрастного исследования из данных, полученных в фазу контрастирования [14 - 19]. Полученные таким образом перфузионные карты отображают степень контрастирования легочной паренхимы, цветовое кодирование которой осуществляется в зависимости от значений рентгеновской плотности.

Цель исследования.

Изучение информативности метода субтракционной КТ-АПГ в оценке перфузионных нарушений легких у больных ХТЭЛГ по сравнению с данными сцинтиграфии.

Материалы и методы.

Проведение исследования было одобрено этическим комитетом НИИ клинической кардиологии им. А.Л. Мясникова. Все пациенты были информированы о возможных побочных эффектах и осложнениях проводимых процедур. Все пациенты с подозрением на наличие ХТЭЛГ подписывали информированное согласие на участие в исследовании. К критериям исключения относились: наличие почечной недостаточности, аллергических реакций на йодсодержащие препараты в анамнезе и отказ пациента от проведения исследования

В период с октября 2015 года по июль 2017 года было обследовано 15 пациентов в возрасте от 27 до 69 лет (из них 8 женщин) с диагнозом ХТЭЛГ.

К диагностическим критериям ХТЭЛГ относились: наличие стабильной антикоагулянтной терапии в течение не менее 3 месяцев; повышение среднего давления в ЛА выше 25 мм рт. ст. в покое по данным катетеризации правых отделов сердца; наличие одного и более дефектов перфузии без нарушения вентиляции по данным сцинтиграфии; наличие организованных тромботических масс в просветах ветвей ЛА по данным КТ-АПГ и инвазивной ангиопульмонографии; отсутствие другой этиологии легочной гипертензии. Клинические характеристики пациентов представлены в таблице №1.

Таблица №1. Клинические параметры пациентов с хронической тромбоэмболической легочной гипертензией (n=15).

Показатели	Больные ХТЭЛГ
Возраст, лет (M±SD)	52,8±14,5
Пол, м/ж, n (%)	7/8 (46,7/53,3)
Индекс массы тела, кг/м^2 (M±SD)	29,4±6,2
Функциональный класс ЛГ (ВОЗ): I/II/III, n (%)	1/3/11 (6,6/20/73,4)
Длительность заболевания, месяцы	46,5±46,9
Д6МХ, м (M±SD)	343,0±120,6
Индекс по Боргу, баллы (M±SD)	3,4±1,9
Ср. ДЛА, мм рт. ст. (M±SD)	48,6±11,6
ЛСС, дин х с/см^5 (M±SD)	1006,4±510,9
СИ, л/мин х м^2 (M±SD)	2,1±0,7
СВ, л/мин (M±SD)	4,0±1,2

Субтракционная КТ-АПГ выполнялась на компьютерном томографе Aquilion ONE VISION Edition (Canon Medical Systems), позволяющем выполнять одновременно 640 срезов за один оборот рентгеновской трубки (0,275 с), с использованием протокола Lung sureSubstraction. Исследование выполнялось лежа на спине, в направлении от головы к ногам. Так как для анализа перфузии важно, чтобы томографические срезы в нативную и артериальную фазы совпадали, т.е. выполнялись на одинаковых уровнях легких, мы применяли специальные ленты-фиксаторы грудной клетки. До начала исследования пациент должен по команде сделать максимально глубокий вдох и задержать дыхание, после чего лаборант фиксирует грудную клетку. Такое положение фиксаторов позволяет достигнуть относительно одинаковой глубины вдоха во время исследования. По топограммам в боковой и прямой проекциях устанавливались границы зоны интереса (границы легких) и тестовый срез (на 0,5-1,0 см ниже бифуркации трахеи) для мониторинга рентгеновской плотности контрастного препарата в ЛА. Исследование выполнялось в два этапа: в нативную и артериальную фазы при соблюдении одинаковых параметров. Неионный контрастный препарат (70-80 мл) вводился внутривенно со скоростью 5 мл/с, с последующим введением 50 мл физиологического раствора. Артериальная фаза исследования выполнялась автоматически при достижении пикового значения рентгеновской плотности в просвете ЛА, соответствующего 250 единицах Хаунсфилда (HU). Ток и напряжение на рентгеновской трубке составляли 50-100 мА и 100-120 кВ соответственно. Толщина среза 0,5 мм. Средняя эффективная доза лучевой нагрузки составила 8-10 мЗв.

Построение перфузионных карт и оценка дефекта перфузии в представленном исследовании выполнялись с использованием нового программного обеспечения SURESubtraction Lung, позволяющего проводить анализ перфузионных нарушений легких по первому прохождению контрастного препарата через правые отделы сердца, ЛА и ее ветви, путем вычитания данных бесконтрастного исследования из данных, полученных в фазу контрастирования [14 - 23].

Количественная оценка осуществлялась путем расчета индекса перфузионных нарушений и индекса обструкции.

Расчет индекса перфузионных нарушений выполнялся по формуле: КТ индекс перфузионных нарушений = $\sum ((n \times d)/40) \times 100\%$, где n – количество сегментов со сниженной перфузией (3 в верхних долях, 2 в средней доле и язычковой, 5 в нижних долях), а d – степень перфузионных нарушений, которая варьировала от 0 баллов до 2 баллов (0 – нормальная перфузия, 1 – умеренное снижение перфузии, 2 – выраженное снижение перфузии или отсутствие перфузии) [20]. Баллы присуждались в зависимости от цветовой маркировки легочной ткани, которая соответствовала: нормальному (от желтого до красного), сниженному (от фиолетового до темно-синего) контрастированию или отсутствию контрастирования (от темно-синего до черного) паренхимы легких в HU.

Радионуклидное исследование легких включало два этапа.

На первом этапе выполнялась вентиляционная (ингаляционная) сцинтиграфия легких в режиме ОФЭКТ/КТ. В качестве ингалируемого агента использовался 99mTc-диэтилентриаминпентаацетат (пентатех). В специальный отсек небулайзера VentiScan IV помещали 5 мл раствора 99mTc-диэтилентриаминпентаацетат с активностью 40 мКи. Под воздействием кислорода раствор преобразовывался в мелкодисперсный аэрозоль. Скорость подачи кислорода составляла 10л/мин. Ингаляция аэрозоля пациентами осуществлялась через ингаляционную трубку в положении сидя на протяжении 8 минут. После завершения ингаляции в положении лежа на спине выполнялась статическая сцинтиграфия легких в 6 стандартных проекциях (передней, задней, левой и правой боковых, левой и правой задних косых) с использованием двухдетекторной гамма-камеры SkyLigth (Филипс, США).

На втором этапе выполнялась перфузи-

онная сцинтиграфия легких в режиме ОФЭКТ/КТ. В качестве радиофармпрепарата (РФП) применялись меченные 99mTc макроагрегаты альбумина человеческой сыворотки с активностью 4 мКи. Спустя 5 минут от внутривенного введения РФП аналогично 1 этапу исследования осуществлялась дальнейшая регистрация изображения.

Средняя эффективная доза лучевой нагрузки при данном исследовании не превышала 1,2-1,4 мЗв.

Сцинтиграммы подвергались визуальному анализу, который позволял оценить распределение РФП и дефекты его накопления. Характерными признаками ХТЭЛГ было наличие клиновидных дефектов накопления РФП без нарушения вентиляции.

Инвазивная ангиопульмонография выполнялась на аппарате Allura Xper FD10 (Philips, Нидерланды). Регистрация манометрических показателей с оценкой гемодинамических параметров осуществлялась при помощи катетера Сван-Ганца. Последовательно измерялось давление в правых отделах сердца, стволе ЛА и давление заклинивания ЛА. Для определения сатурации смешанной венозной крови осуществлялся забор крови из ЛА. Сатурация артериальной крови определялась с помощью пульсоксиметра. Проводилось измерение сердечного выброса (СВ) с последующим расчетом значений сердечного индекса (СИ) и ЛСС. Обзорная АПГ выполнялась с использованием контрастного препарата Ультравист 370. В режиме дигитальной субтракции селективно последовательно в прямой и боковой проекциях снимались правая и левая легочные артерии.

Статистический анализ.

Статистический анализ выполнялся с использованием программы Microsoft Excel и статистических программ Statistica 10, MedCalc для Windows. Для количественных значений общей характеристики больных, включенных в исследование, рассчитывались средние значения и стандартные отклонения. Для оценки согласия качественных результатов двух независимых методов исследования рассчитывался индекс согласия результатов – индекс Коэна. Метод Блэнда-Альтмана применяли для сопоставления результатов измерения индекса перфузионных нарушений по данным субтракционной КТ-АПГ и ОФЭКТ/КТ. Для каждой пары измерений, выполненных двумя методами, вычисляли их разность, её среднее значение, характеризующее систематическое расхождение, и стандартное отклонение, отражающее степень разброса результатов. Данные представлены в виде диаграммы Блэнда-Альтмана.

Результаты.

Всего проанализировано 300 сегментов легких и соответствующих им сегментарных артерий у 15 пациентов. У 10 пациентов регистрировалось преимущественно дистальное поражение сосудистого русла легких. Проводилось сопоставление наличия и локализации дефектов перфузии посегментарно для каждого легкого по данным субтракционной КТ-АПГ и сцинтиграфии в режиме ОФЭКТ/КТ. Перфузионные карты, построенные по данным субтракционной КТ-АПГ, были высокого качества в 13 случаях, в двух случаях отмечались артефакты от контрастного препарата в верхних отделах легких, что не оказало существенного влияния на посегментный анализ.

Средние значения КТ-индекса перфузионных нарушений и перфузионного индекса по данным сцинтиграфии составили 43,8±22,8% и 35,2±19,4% соответственно.

По данным метода Блэнда-Альтмана среднее значение разности индекса перфузионных нарушений, измеренного с помощью субтракционной КТ-АПГ и сцинтиграфии легких в режиме ОФЭКТ/КТ, составило 9,2±14,8%, что свидетельствует о незначительном систематическом расхождении измерений, полученных двумя методами. Согласно диаграмме Блэнда-Альтмана, при измерении индекса перфузионных нарушений с помощью методов субтракционной КТ-АПГ и ОФЭКТ/КТ практически все значения разницы показателей, за исключением одного, при парных измерениях попали в доверительный интервал (±1,96 SD95%), а коэффициент корреляции показал отсутствие корреляционной связи между разностью измерений и средними значениями индекса перфузионных нарушений ($r = 0,17$; $p = 0,54$). Таким образом, измерения, полученные обоими способами, сопоставимы между собой, а разница между значениями не велика.

По данным сцинтиграфии легких в режиме ОФЭКТ/КТ вентиляционные дефекты не визуализировались у всей группы пациентов.

Совпадения по данным КТ и сцинтиграфии легких регистрировались в 247 (82,3%) сегментах: по данным двух методов дефекты перфузии определялись в 141 сегменте, не определялись – в 106 сегментах. Несовпадения по данным КТ и сцинтиграфии легких регистрировались в 53 (17,7%) сегментах: дефекты перфузии определялись (при их отсутствии по данным сцинтиграфии) в 44 сегментах; дефекты перфузии не определялись (при их наличии по данным сцинтиграфии) – в 9 сегментах. Анализ сопоставимости субтракционной КТ-АПГ и сцинтиграфии легких в режиме ОФЭКТ/КТ проводился с помощью расчета индекса Коэна, который составил 0,674 (95% доверительный интервал 0,59-0,76). Чувствительность, специфичность, ППЦ и ОПЦ субтракционной КТ-АПГ в выявлении дефектов перфузии у больных ХТЭЛГ составили 94%, 72,6%, 77,5%,

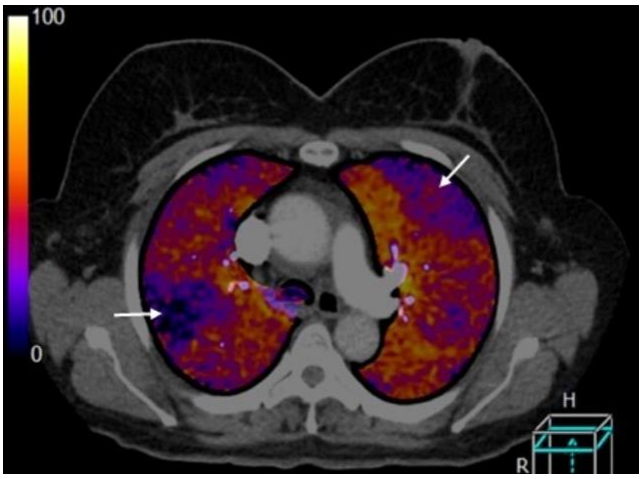

Рис. 1 а (Fig. 1 a)

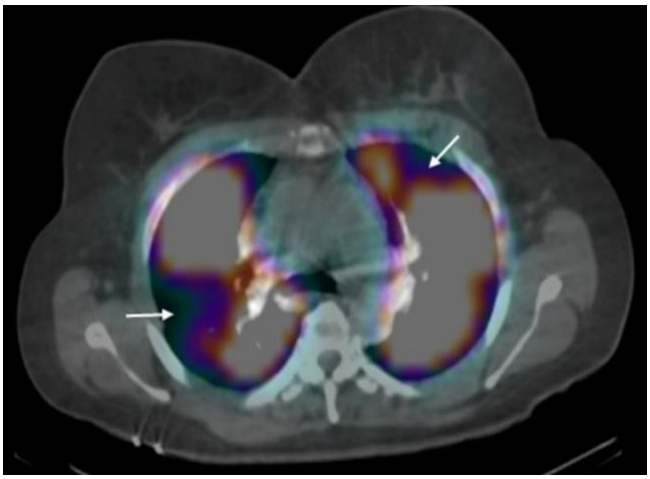

Рис. 1 б (Fig. 1 b)

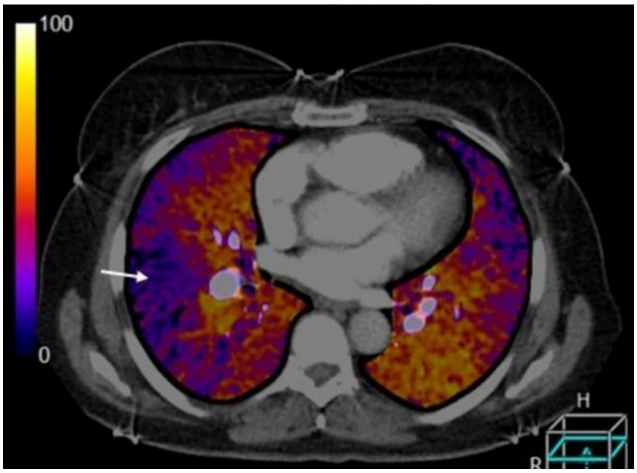

Рис. 1 в (Fig. 1 c)

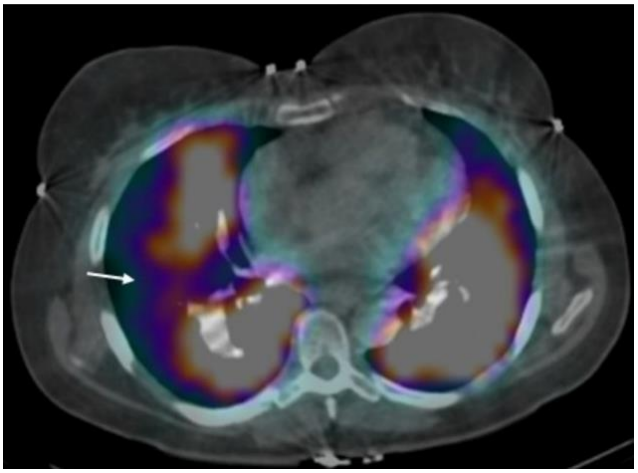

Рис. 1 г (Fig. 1 d)

Рис. 1. А, В – Субтракционная КТ-ангиопульмонография, Б, Г – сцинтиграфия легких в режиме ОФЭКТ/КТ.

Больной К., 56 лет, с дистальным поражением сосудов легких. На перфузионных картах, полученных с помощью метода субтракционной КТ-АПГ (А, В) и сцинтиграфии легких (Б, Г), определяются дефекты перфузии в периферических отделах верхних долей обоих легких (рис. 1 А, Б – стрелки) и в нижней доле правого легкого (рис. 1 В, Г – стрелки). Локализация дефектов перфузии совпадает по данным обоих методов.

Fig. 1. A, C – Subtraction CT pulmonary angiography, B, D – lung scintigraphy in SPECT/CT mode.

Patient K. 56 years old with distal vascular lesions.Perfusion imaging by subtraction CTPA (A, C) and lung scintigraphy (B, D) showed defects of perfusion in the peripheral parts of upper lobes of both lungs (fig.1 A, B – arrows) and the lower lobe of the right lung (fig.1 C, D – arrows). Localization of perfusion defects is the same according to both methods.

92,4% соответственно.

На рисунках 1-2 представлены изображениях перфузионных карт пациентов с ХЭТЛГ, полученных с помощью субтракционной КТ-АПГ и сцинтиграфии легких в режиме ОФЭКТ/КТ, демонстрирующие совпадение локализаций дефектов перфузии по данным обоих методов.

Проведено сопоставление данных КТ и сцинтиграфии легких в оценке дефектов перфузии с результатами инвазивной АПГ. Перфузионные карты по данным субтракционной КТ-АПГ соответствовали наличию или отсутствию тромботического поражения в 285 (95%) сегментах: дефекты перфузии при наличии тромботических масс в соответствующих артериях определялись в 200 сегментах, нормальная перфузия при отсутствии тромбов в соответствующих артериях определялась в 85 сегментах. Несовпадения по данным субтракционной КТ-АПГ и инвазивной АПГ регистрировались в 15 (5%) сегментах: дефекты перфузии определялись (при отсутствии тромботических масс по данным инвазивной

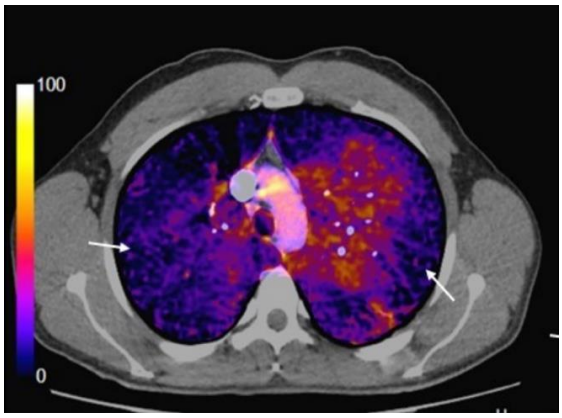

Рис. 2 а (Fig. 2 a)

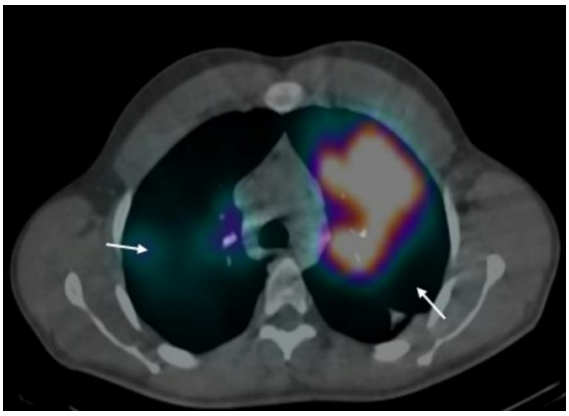

Рис. 2 б (Fig. 2 b)

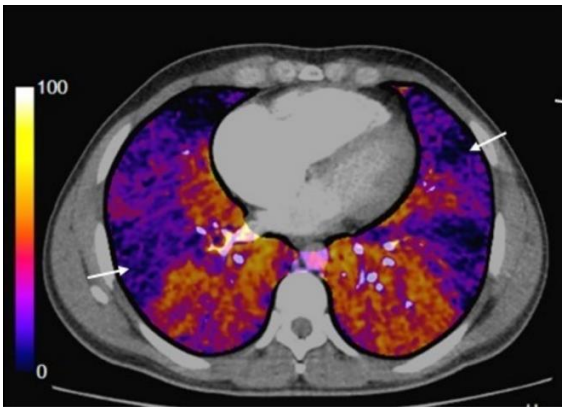

Рис. 2 в (Fig. 2 c)

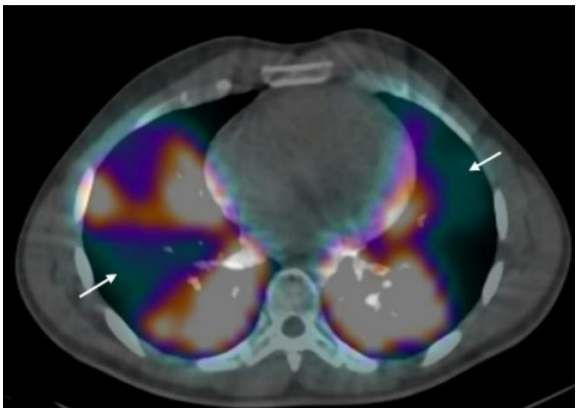

Рис. 2 г (Fig. 2 d)

Рис. 2. А, В – Субтракционная КТ-ангиопульмонография, Б, Г – сцинтиграфия легких в режиме ОФЭКТ/КТ.

Больной Г., 62 лет, с проксимальным поражением сосудов легких. На перфузионных картах, полученных с помощью метода субтракционной КТ-АПГ (А, В) и сцинтиграфии легких (Б, Г) определяются обширные дефекты перфузии в верхних долях легких (рис. 2 А, Б – стрелки) и в нижних долях легких (рис. 2 В, Г – стрелки). Локализация дефектов перфузии совпадает по данным обоих методов.

Fig. 2. A, C – Subtraction CT pulmonary angiography, B, D – lung scintigraphy in SPECT/CT mode. Patient G. 62 years old with proximal vascular lesions.

Patient G. 62 years old with proximal vascular lesions. Perfusion imaging by subtraction CTPA (A, C) and lung scintigraphy (B, D) showed large perfusion defects in upper lobes of lungs (fig.2 A, B – arrows) and in lower lobes of lungs (fig.2 C, D – arrows). Localization of perfusion defects is the same according to both methods.

АПГ) в 3 сегментах; дефекты перфузии не определялись (при наличии тромботических масс по данным инвазивной АПГ) – в 12 сегментах. Чувствительность и специфичность субтракционной КТ-АПГ в выявлении дефектов перфузии в соответствующей зоне тромботического поражения по данным инвазивной АПГ у больных ХТЭЛГ составили 94,2% и 96,6% соответственно. Перфузионные карты по данным сцинтиграфии легких в режиме ОФЭКТ/КТ соответствовали наличию или отсутствию тромботического поражения в 279 (93%) сегментах: по данным двух методов дефекты перфузии и тромботические массы в соответствующих артериях определялись в 195 сегментах, нормальная перфузия при отсутствии тромбов в соответствующих артериях определялась в 84 сегментах. Несовпадения по данным сцинтиграфии легких в режиме ОФЭКТ/КТ и инвазивной АПГ регистрировались в 21 (7%) сегменте: дефекты перфузии определялись (при отсутствии тромбов) в 6 сегментах; дефекты перфузии не определялись (при наличии тромбов) в 15 сегментах. Чувствительность и специфичность сцинтиграфии легких в режиме ОФЭКТ/КТ в выявлении дефектов перфузии в соответствующей зоне тромботического поражения по данным инвазивной АПГ у больных ХТЭЛГ составили 92,8% и 93,3% соответственно.

Обсуждение.

В данном исследовании мы провели сравнение возможностей субтракционной КТ-

АПГ и сцинтиграфии легких в режиме

ОФЭКТ/КТ для посегментной оценки перфузии легочной ткани. Соответствие между перфузионными нарушениями определялось в 247 (82,3%) сегментах, несоответствие – в 53 (17,7%) из 300 сегментов, индекс Коэна составил 0,67, что согласуется с работой Tamura M. и соавт., в которой индекс Коэна составил 0,72 [25]. Умеренная сопоставимость данных КТ и сцинтиграфии легких была обнаружена в работах T. Nakazawa и соавт. и G. Douners и соавт. (индекс Коэна – 0,70 и 0,44 соответственно) [26, 27].

По данным нашего исследования чувствительность, специфичность, ППЦ и ОПЦ субтракционной КТ-АПГ в выявлении дефектов перфузии у больных ХТЭЛГ составили 94%, 72,6%, 77,5% и 92,4% соответственно. Наши результаты согласуются с данными японских авторов [25, 26]. Так, в работе Tamura M. и соавт. чувствительность и специфичность субтракционной КТ-АПГ в выявлении дефектов перфузии у больных ХТЭЛГ были 90% и 72% соответственно.

В работе Nakazawa T. и соавт. чувствительность КТ в выявлении дефектов перфузии у пациентов с ХТЭЛГ на уровне сегментарных ветвей составила 96%, специфичность – 76%, ППЦ – 94%, ОПЦ – 29% [26]. Среди причин низкой специфичности авторы выделяют недостаточное качество перфузионных карт (в связи с позиционными артефактами и артефактами от контрастного препарата в верхней полой вене), а также наличие у пациентов легочной патологии. В нашей работе возможными причинами несоответствия дефектов перфузии также являлись позиционные артефакты. Кроме этого у больных со значительным расширением диаметра легочной артерии отмечалось недостаточно «яркое» контрастирование артериального русла легких, что может обуславливать ложноположительные результаты.

Мы сопоставили данные КТ и сцинтиграфии легких с результатами инвазивной ангиопульмонографии, которая является «золотым стандартом» выявления тромботического поражения сосудистого русла легких. При этом чувствительность и специфичность субтракционной КТ-АПГ и сцинтиграфии составили 94,2%, 96,6% и 92,8%, 93,3% соответственно. По данным зарубежных авторов [28] показатели чувствительности и специфичности сцинтиграфии легких в обнаружении ХТЭЛГ были 96-97,4% и 90-95% соответственно, что совпадает с результатами нашего исследования.

Поскольку основной задачей обследования пациентов с ХТЭЛГ является определение статуса их операбельности, следует подчеркнуть важность субтракционной КТ-АПГ в оценке степени тромботического поражения периферических легочных артерий. Полученные нами результаты подтверждают потенциальную роль субтракционной КТ-АПГ в диагностике ХТЭЛГ, однако для внедрения данной методики в клиническую практику требуются исследования, включающие большее количество пациентов.

Заключение.

Оценка перфузии легочной ткани методом субтракционной КТ-ангиопульмонографии является перспективным направлением диагностики хронической тромбоэмболической легочной гипертензии преимущественно при дистальном поражении сосудистого русла легких.

Источник финансирования и конфликт интересов.

Авторы данной статьи подтвердили отсутствие финансовой поддержки исследования и конфликта интересов, о которых необходимо сообщить.

Список литературы

1.Auger W.R., Kim N.H., Trow T.K. Chronic thromboembolic pulmonary hypertension. Clin. Chest Med. 2010; 31: 741-758. DOI: 10.1016/j.ccm.2010.07.006

2.Fedullo P., Kerr K.M., Kim N.H., Auger W.R. Chronic thromboembolic pulmonary hypertension, Am. J. Respir. Crit. Care Med. 2011; 183: 1605-1613. DOI: 10.1164/rccm.201011-1854CI

3.Kim N.H., Delcroix M., Jenkins D.P., Channick R., Dartevelle Ph., Jansa P. et al. Chronic thromboembolic pulmonary hypertension. J Am Coll Cardiol. 2013; 62 (25 SUPPL): D92-99. DOI:10.1016/j.jacc.2013.10.024

4.Чазова И.Е., Мартынюк Т.В., Валиева З.С., Азизов В.А., Акчурин Р.С., Аншелес А.А. и соавт. Евразийские рекомендации по диагностике и лечению легочной гипертензии (2020). Евразийский кардиологический журнал. 2021; 1: 6-43. DOI: 10.38109/2225-1685-2021-1-6-43

5.Lewczuk J., Piszko P., Jagas J., Porada A., Wójciak S., Sobkowicz B. et al. Prognostic factors in medically treated patients with chronic pulmonary embolism. Chest. 2001; 119: 818-823. DOI: 10.1378/chest.119.3.818

6.Yandrapalli S., Tariq S., Kumar J., W. Aronow, Malekan R., Frishman W. et al. Chronic Thromboembolic Pulmonary Hypertension: Epidemiology, Diagnosis, and Management. Cardiology in Review. 2017; 1: 1-43. DOI: 10.1097/CRD.0000000000000164

7.Olsson K.M., Meyer B., Hinrichs J., Vogel-Claussen J., Hoeper M.M., Cebotari S. Chronic thromboembolic pulmonary hypertension. Dtsch Arztebl Int. 2014; 111 (50): 856-862. DOI: 10.3238/arztebl.2014.0856

8.Andreassen A.K., Ragnarsson A., Gude E., Geiran O., Andersen R. Balloon pulmonary angioplasty in patients with inoperable chronic thromboembolic pulmonary hypertension. Heart. 2013; 99: 1415-1420. DOI: 10.1136/heartjnl-2012-303549

9.Kataoka M., Inami T., Hayashida K., Shimura N., Ishiguro H., Abe T. et al. Percutaneous transluminal pulmonary angioplasty for the treatment of chronic thromboembolic pulmonary hypertension. Circ. Cardiovasc. Interv. 2012; 5: 756-762. DOI:

10.1161/CIRCINTERVENTIONS.112.971390

10.Hoeper M.M., Madani M.M., Nakanishi N., Meyer B., Cebotari S., Rubin L.J. Chronic thromboembolic pulmonary hypertension. Lancet Respir Med. 2014; 2 (7): 573-582. DOI: 10.1016/S2213-2600(14)70089-X

11.Piazza G., Goldhaber S.Z. Chronic thromboembolic pulmonary hypertension. N Engl J Med. 2011; 364 (4): 351-360. DOI: 10.1056/NEJMra0910203

12.Юдин К.А., Масина О.В, Китавина С.И., Агапов В.В. Возможности МСКТ-ангиопульмонографии в диагностике ТЭЛА. Российский Электронный Журнал Лучевой Диагностики. 2012; 2 (2): 39-42.

13.Reichelt A., Hoeper M.M., Galanski M., Keberle M. Chronic thromboembolic pulmonary hypertension: evaluation with 64-detector row CT versus digital substraction angiography. European journal of radiology. 2009; 71 (1): 49-54. DOI: 10.1016/j.ejrad.2008.03.016

14.Goatman K., Plakas C., Schuijf J., Beveridge E., Prokop M. Computed tomography lung iodine contrast mapping by image registration and subtraction. Journal of Medical Imaging. 2014; 9034: 90343I-8. DOI: 10.1117/12.2043551

15.Mohr B., Brink M., Oostveen L.J., Schuijf J.D., Prokop M. Lung iodine mapping by subtraction with image registration allowing for tissue sliding. SPIE Proc. 2016; 9784: 978442-1. DOI:10.1117/12.2216262

16.Van der Woude W.J. Superiority of Lung Subtraction Above Dual Energy. VISIONS. 2014; 23: 49-51.

17.Bull R. Lung SURESubtraction in Everyday Practice. VISIONS. 2016; 26: 49-51.

18.Веселова Т.Н., Демченкова А.Ю., Мартынюк Т.В., Данилов Н.М., Терновой С.К., Чазова И.Е. Оценка сосудистого русла и перфузии легких у больных хронической тромбоэмболической легочной гипертензией с помощью субтракционной КТ-ангиопульмонографии: результаты предварительного исследования. Терапевтический архив. 2017; 89 (4): 8-14. DOI: 10.17116/terarkh20178948-14

19.Демченкова А.Ю., Веселова Т.Н., Мартынюк Т.В., Данилов Н.М., Мершин К.В., Терновой С.К. и др. Состояние сосудистого русла, паренхимы и перфузии легких при хронической тромбоэмболической легочной гипертензии по данным субтракционной компьютерной томографической ангиопульмонографии. Кардиология. 2018; 58 (5): 48-56. DOI: 10.18087/cardio.2018.5.10120

20.Grob D., Smit E., Oostveen L.J., Snoeren M.M., Prokop M., Schaefer-Prokop C.M. et al. Image Quality of Iodine Maps for Pulmonary Embolism: A Comparison of Subtraction CT and Dual-Energy CT. AJR Am J Roentgenol. 2019; 212: 1253-1259. DOI: 10.2214/AJR.18.20786

21.Grob D., Smit E., Prince J., Kist J., Stöger L., Geurts B. et al. Iodine Maps From Subtraction CT or Dual-Energy CT to Detect Pulmonary Emboli With CT Angiography: A Multiple-Observer Study. Radiology. 2019; 292(1): 197-205. DOI:10.1148/radiol.2019182666

22.Grob D., Oostveen L.J., Prokop M., Schaefer-Prokop C.M., Sechopoulos I., Brink M. Imaging of Pulmonary Perfusion Using Subtraction CT Angiography Is Feasible in Clinical Practice. Eur Radiol. 2019; 29 (3):1408-1414. doi: 10.1007/s00330-018-5740-4

23.Dissaux B., Le Floch P.Y., Robin P., Bourhis D., Couturaud F., Salaun P.Y. et al. Pulmonary Perfusion by Iodine Subtraction Maps CT Angiography in Acute Pulmonary Embolism: Comparison With Pulmonary Perfusion SPECT (PASEP Trial). Eur Radiol. 2020; 30 (9): 4857-4864. DOI: 10.1007/s00330-020-06836-3

24.Chae E.J., Seo J.B., Jang Y.M., Krauss B., Lee C.W., Lee H.J., Song K.S. Dual-energy CT for assessment of the severity of acute pulmonary embolism: Pulmonary perfusion defect score compared with CT angiographic obstruction score and right ventricular/left ventricular diameter ratio. Am J Roentgenol. 2010; 194 (3): 604-610. DOI: 10.2214/AJR.09.2681

25.Tamura M., Yamada Y., Kawakami T., Kataoka M., Iwabuchi Y., Sugiura H. et al. Diagnostic accuracy of lung subtraction iodine mapping CT for the evaluation of pulmonary perfusion in patients with chronic thromboembolic pulmonary hypertension: Correlation with perfusion SPECT/CT. Int J Cardiol. 2017; 243 (5): 538-543. DOI: 10.1016/j.ijcard.2017.05.006

26.Nakazawa T., Watanabe Y., Hori Y., Kiso K., Higashi M., Itoh T. et al. Lung Perfused Blood Volume Images with Dual-Energy Computed Tomography for Chronic Thromboembolic Pulmonary Hypertension: correlation to scintigraphy with single-photon emission computed tomography. J Comput Assist Tomogr. 2011; 35 (5): 590-595. DOI: 10.1097/RCT.0b013e318224e227

27.Dournes G., Verdier D., Montaudon M., Bullier E., Rivière A., Dromer C. et al. Dual-energy CT perfusion and angiography in chronic thromboembolic pulmonary hypertension: diagnostic accuracy and concordance with radionuclide scintigraphy. Eur Radiol. 2014: 24 (1): 42-51. DOI: 10.1007/s00330-013-2975-y

28.Tunariu N., Gibbs S.J.R., Win Z., Gin-Sing W., Graham A., Gishen Ph. et al. Ventilation–Perfusion Scintigraphy Is More Sensitive than Multidetector CTPA in Detecting Chronic Thromboembolic Pulmonary Disease as a Treatable Cause of Pulmonary Hypertension. J Nucl Med. 2007; 48: 680-684. DOI: 10.2967/jnumed.106.039438

References:

1..Auger W.R., Kim N.H., Trow T.K. Chronic thromboembolic pulmonary hypertension. Clin. Chest Med. 2010; 31: 741-758. DOI: 10.1016/j.ccm.2010.07.006

2.Fedullo P., Kerr K.M., Kim N.H., Auger W.R. Chronic thromboembolic pulmonary hypertension, Am. J. Respir. Crit. Care Med. 2011; 183: 1605-1613. DOI: 10.1164/rccm.201011-1854CI

3.Kim N.H., Delcroix M., Jenkins D.P., Channick R., Dartevelle Ph., Jansa P. et al. Chronic thromboembolic pulmonary hypertension. J Am Coll Cardiol. 2013; 62(25 SUPPL): D92-99. DOI:10.1016/j.jacc.2013.10.024

4.Chazova I.E., Martynyuk T.V., Valieva Z.S., Azizov V.A., Akchurin R.S., Ansheles A.A. Eurasian Guidelines for the diagnosis and treatment of chronic thromboembolic pulmonary hypertension (2020). Eurasian heart journal. 2021; 1: 6-43. DOI: 10.38109/2225-1685-2021-1-6-43

5.Lewczuk J., Piszko P., Jagas J., Porada A., Wójciak S., Sobkowicz B. et al. Prognostic factors in medically treated patients with chronic pulmonary embolism. Chest. 2001; 119: 818-823. DOI: 10.1378/chest.119.3.818

6.Yandrapalli S., Tariq S., Kumar J., W. Aronow, Malekan R.,

Frishman W. et al. Chronic Thromboembolic Pulmonary Hypertension: Epidemiology, Diagnosis, and Management. Cardiology in Review. 2017; 1: 1-43. DOI: 10.1097/CRD.0000000000000164

7.Olsson K.M., Meyer B., Hinrichs J., Vogel-Claussen J., Hoeper M.M., Cebotari S. Chronic thromboembolic pulmonary hypertension. Dtsch Arztebl Int. 2014; 111 (50): 856-862. DOI: 10.3238/arztebl.2014.0856.

8.Andreassen A.K., Ragnarsson A., Gude E., Geiran O., Andersen R. Balloon pulmonary angioplasty in patients with inoperable chronic thromboembolic pulmonary hypertension. Heart. 2013; 99: 1415–1420. DOI: 10.1136/heartjnl-2012-303549

9.Kataoka M., Inami T., Hayashida K., Shimura N., Ishiguro H., Abe T. et al. Percutaneous transluminal pulmonary angioplasty for the treatment of chronic thromboembolic pulmonary hypertension. Circ. Cardiovasc. Interv. 2012; 5: 756-762. DOI: 10.1161/CIRCINTERVENTIONS.112.971390

10.Hoeper M.M., Madani M.M., Nakanishi N., Meyer B., Cebotari S., Rubin L.J. Chronic thromboembolic pulmonary hypertension. Lancet Respir Med. 2014; 2 (7): 573-582. DOI: 10.1016/S2213-2600(14)70089-X

11.Piazza G., Goldhaber S.Z. Chronic thromboembolic pulmonary hypertension. N Engl J Med. 2011; 364 (4): 351-360. DOI: 10.1056/NEJMra0910203

12.Udin K.A., Masina O.V., Kitavina S.I., Agapov V.V. MSCT pulmonary angiography in pulmonary embolism diagnosis. Russian electronic journal of radiology. 2012; 2 (2): 39-42 (in Russian).

13.Reichelt A., Hoeper M.M., Galanski M., Keberle M. Chronic thromboembolic pulmonary hypertension: evaluation with 64-detector row CT versus digital substraction angiography. European journal of radiology. 2009; 71 (1): 49-54. DOI: 10.1016/j.ejrad.2008.03.016

14.Goatman K., Plakas C., Schuijf J., Beveridge E., Prokop M. Computed tomography lung iodine contrast mapping by image registration and subtraction. Journal of Medical Imaging. 2014; 9034: 90343I-8. DOI: 10.1117/12.2043551

15.Mohr B., Brink M., Oostveen L.J., Schuijf J.D., Prokop M. Lung iodine mapping by subtraction with image registration allowing for tissue sliding. SPIE Proc. 2016; 9784: 978442-1. DOI:10.1117/12.2216262

16.Van der Woude W.J. Superiority of Lung Subtraction Above Dual Energy. VISIONS. 2014; 23: 49-51.

17.Bull R. Lung SURESubtraction in Everyday Practice. VISIONS. 2016; 26: 49-51.

18.Veselova T.N., Demchenkova A.Yu., Martynyuk T.V., Danilov N.M., Ternovoy S.K., Chazova I.E. Substraction CT angiopulmonographic assessment of the vascular bed and lung perfusion in patients with chronic thromboembolic pulmonary hypertention: a pilot study. Therapeutic archive. 2017; 89 (4): 8-14. DOI: 10.17116/terarkh20178948-14 (in Russian).

19.Demchenkova A.Yu., Veselova T.N., Martynyuk T.V., Danilov N.M., Mershin K.V., Ternovoy S.K. The State of Vascular Bed, Parenchyma and Perfusion of the Lungs in Chronic Thromboembolic Pulmonary Hypertension According to Data of Subtraction Pulmonary Angiography. Kardiologiia. 2018; 58 (5): 48-56. DOI: 10.18087/cardio.2018.5.10120 (in Russian).

20.Grob D., Smit E., Oostveen L.J., Snoeren M.M., Prokop M., Schaefer-Prokop C.M. et al. Image Quality of Iodine Maps for Pulmonary Embolism: A Comparison of Subtraction CT and Dual-Energy CT. AJR Am J Roentgenol. 2019; 212: 1253-1259. DOI: 10.2214/AJR.18.20786

21.Grob D., Smit E., Prince J., Kist J., Stöger L., Geurts B. et al. Iodine Maps From Subtraction CT or Dual-Energy CT to Detect Pulmonary Emboli With CT Angiography: A Multiple-Observer Study. Radiology. 2019; 292 (1): 197-205. DOI:10.1148/radiol.2019182666

22.Grob D., Oostveen L.J., Prokop M., Schaefer-Prokop C.M., Sechopoulos I., Brink M. Imaging of Pulmonary Perfusion Using Subtraction CT Angiography Is Feasible in Clinical Practice. Eur Radiol. 2019; 29 (3): 1408-1414. doi: 10.1007/s00330-018-5740-4

23.Dissaux B., Le Floch P.Y., Robin P., Bourhis D., Couturaud F., Salaun P.Y. et al. Pulmonary Perfusion by Iodine Subtraction Maps CT Angiography in Acute Pulmonary Embolism: Comparison With Pulmonary Perfusion SPECT (PASEP Trial). Eur Radiol. 2020; 30 (9): 4857-4864. DOI: 10.1007/s00330-020-06836-3

24.Chae E.J., Seo J.B., Jang Y.M., Krauss B., Lee C.W., Lee H.J., Song K.S. Dual-energy CT for assessment of the severity of acute pulmonary embolism: Pulmonary perfusion defect score compared with CT angiographic obstruction score and right ventricular/left ventricular diameter ratio. Am J Roentgenol. 2010; 194 (3): 604-610. DOI: 10.2214/AJR.09.2681

25.Tamura M., Yamada Y., Kawakami T., Kataoka M., Iwabuchi Y., Sugiura H. et al. Diagnostic accuracy of lung subtraction iodine mapping CT for the evaluation of pulmonary perfusion in patients with chronic thromboembolic pulmonary hypertension: Correlation with perfusion SPECT/CT. Int J Cardiol. 2017; 243 (5): 538-543. DOI: 10.1016/j.ijcard.2017.05.006

26.Nakazawa T., Watanabe Y., Hori Y., Kiso K., Higashi M., Itoh T. et al. Lung Perfused Blood Volume Images with Dual-Energy Computed Tomography for Chronic Thromboembolic Pulmonary Hypertension: correlation to scintigraphy with single-photon emission computed tomography. J Comput Assist Tomogr. 2011; 35 (5): 590-595. DOI: 10.1097/RCT.0b013e318224e227

27.Dournes G., Verdier D., Montaudon M., Bullier E., Rivière A., Dromer C. et al. Dual-energy CT perfusion and angiography in chronic thromboembolic pulmonary hypertension: diagnostic accuracy and concordance with radionuclide scintigraphy. Eur Radiol. 2014: 24 (1): 42-51. DOI: 10.1007/s00330-013-2975-y

28.Tunariu N., Gibbs S.J.R., Win Z., Gin-Sing W., Graham A., Gishen Ph. et al. Ventilation–Perfusion Scintigraphy Is More Sensitive than Multidetector CTPA in Detecting Chronic Thromboembolic Pulmonary Disease as a Treatable Cause of Pulmonary Hypertension. J Nucl Med. 2007; 48: 680–684. DOI: 10.2967/jnumed.106.039438

ОРИГИНАЛЬНАЯ СТАТЬЯ

СРАВНЕНИЕ ДИАГНОСТИЧЕСКОЙ ЭФФЕКТИВНОСТИ ПРЕПАРАТА НА ОСНОВЕ МЕЧЕННЫХ ТЕХНЕЦИЕМ-99М ТАРГЕТНЫХ МОЛЕКУЛ DARPING3 В ДОЗИРОВКАХ 1000, 2000 И 3000 МКГ ДЛЯ РАДИОНУКЛИДНОЙ ДИАГНОСТИКИ HER2-ПОЗИТИВНОГО РАКА МОЛОЧНОЙ ЖЕЛЕЗЫ

Брагина О.Д.[1,2], Чернов В.И.[1,2], Деев С.М.[3], Зельчан Р.В.[1,2], Медведева А.А.[1], Лукина Н.М.[1], Гольдберг В.Е.[1], Толмачев В.М.[2,4]

1 – ФГБНУ «Томский национальный исследовательский медицинский центр Российской академии наук». г. Томск, Россия.
2 – ФГАОУ ВО «Национальный исследовательский Томский политехнический университет». г. Томск, Россия.
3 – ФГБУН «Институт биоорганической химии им. академиков М.М. Шемякина и Ю.А. Овчинникова Российской академии наук». г. Москва, Россия.
4 - Уппсальский университет. г. Уппсала, Швеция.

Цель исследования. Сравнение диагностической эффективности радиофармпрепарата «99mTc – DARPinG3» в дозировках 1000, 2000 и 3000 мкг для диагностики рака молочной железы с гиперэкспрессией HER2/neu у человека.

Материалы и методы. В исследование были включены 28 больных раком молочной железы (T1-4N0-2M0-1) до проведения системного лечения: 13 – с гиперэкспрессией HER2/neu; 15 – с отрицательной экспрессией маркера. Во всех случаях были выполнены морфологическое и иммуногистохимическое исследования, а также FISH анализ ткани первичной опухоли. Всем больным были проведены радионуклидные исследования в объеме планарной сцинтиграфии и ОФЭКТ ОГК через 2, 4, 6 и 24 часов после введения препарата «99mTc – DARPinG3» в дозировках 1000, 2000 и 3000 мкг.

Результаты. Период полувыведения меченого протеина из организма больного составил 3.5 часа для дозировки 1000 мкг; 3.8 ч – для 2000 мкг и 3.4 для 3000 мкг соответственно. Эффективная доза для 1000 мкг составила 0.011±0.001 мГр; для 2000 мкг – 0.012±0.006 и для 3000 мкг – 0.012±0.003. Абсорбционная доза в печени была значительно выше при использовании 1000 мкг протеина по сравнению с 2000 и 3000 мкг ($p<0.005$, Mann-Whitney U test). Более высокое соотношение опухоль/фон было статистически значимо выше на отметках 2, 4 и 6 часов при использовании дозировки 3000 мкг «99mTc – DARPinG3» у больных с HER2-позитивными опухолями ($p<0.005$, Mann-Whitney U test).

Заключение. Клинические исследования препарата «99mTc – DARPinG3» в дозировках 1000, 2000 и 3000 мкг продемонстрировали быструю элиминацию соединения из кровотока и его специфичность к опухолям молочной железы и гиперэкспрессией HER2/neu. Наиболее важным моментом работы является выявление положительной корреляции дозы протеина с аккумуляцией соединения в печени, что наглядно продемонстрировано при сравнении доз протеина 1000 и 3000 мкг.и ведению пациентов с депрессией после ОКС, методам визуализации патологического состояния.

Ключевые слова: рак молочной железы, радионуклидная диагностика, альтернативные каркасные белки, DARPinG3, HER2/neu.

Контактный автор: Брагина О.Д., e-mail: bragina_od@mail.ru

Для цитирования: Брагина О.Д., Чернов В.И., Деев С.М., Зельчан Р.В., Медведева А.А., Лукина Н.М., Гольдберг В.Е., Толмачев В.М. Сравнение диагностической эффективности препарата на основе меченных технецием-99т таргетных молекул darping3 в дозировках 1000, 2000 и 3000 мкг для радионуклидной диагностики her2-позитивного рака молочной железы. REJR 2022; 12(2):104-112. DOI: 10.21569/2222-7415-2022-12-2-104-112.

Статья получена: 05.09.21 **Статья принята:** 25.03.22

COMPARISON OF DIAGNOSTIC EFFICIENCY OF THE RADIOPHARMACEUTICAL BASED ON TECHNETIUM-99M-LABELED TARGET MOLECULES DARPING3 IN DOSES OF 1000, 2000 AND 3000 MG FOR DIAGNOSIS OF HER2-POSITIVE BREAST CANCER

Bragina O.D.[1,2], Chernov V.I.[1,2], Deyev S.M.[3], Zelchan R.V.[1,2], Medvedeva A.A.[1], Lukina N.M.[1], Goldberg V.E.[1], Tolmachev V.M.[2,4]

1 - Tomsk National Research Medical Center of the Russian Academy of Sciences Cancer Research institute. Tomsk, Russia.
2 - National Research Tomsk Polytechnic University. Tomsk, Russia.
3 - Shemyakin-Ovchinnikov Institute of Bioorganic Chemistry of the Russian Academy of Sciences. Moscow, Russia.
4 - Uppsala University. Uppsala, Sweden.

Purpose. Comparative analysis of the diagnostic efficacy of the radiopharmaceutical "99mTc - DARPinG3" in dosages of 1000, 2000 and 3000 μg for the diagnosis of breast cancer with HER2/neu overexpression in humans.

Material and methods. The study included 28 patients with breast cancer (T1-4N0-2M0) before systemic treatment: 13 – with HER2/neu overexpression; 15 – with negative expression. In all cases, morphological, immunohistochemical studies, as well as FISH analysis of the primary tumor were performed. All patients underwent radionuclide studies (planar scintigraphy and SPECT of chest) at 2, 4, 6 and 24 hours after injection of the "99mTc - DARPinG3" in dosages of 1000, 2000 and 3000 μg.

Results. The half-life of the labeled protein from the blood was 3.5 hours for a dosage of 1000 μg; 3.8 h - for 2000 μg and 3.4 h – for 3000 μg. The effective dose for 1000 μg was 0.011 ± 0.001 mGy; for 2000 μg - 0.012 ± 0.006 mGy and for 3000 μg – 0.012±0.003 mGy. The liver absorption dose was significantly higher with 1000 μg of protein compared to 2000 and 3000 μg ($p < 0.005$, Mann-Whitney U test). The tumor/background ratio was significantly higher at 2, 4 and 6 hours after injection of the 3000 μg «99mTc-DARPinG3» in patients with HER2-positive tumors ($p < 0.005$, Mann-Whitney U test).

Conclusion. Clinical studies of the drug "99mTc - DARPinG3" at dosages of 1000, 2000 and 3000 μg demonstrated the rapid elimination from the bloodstream and its specificity for breast tumors with HER2/neu overexpression. The most important point of the work is the identification of a positive correlation of the protein dose with its accumulation in the liver, which was clearly demonstrated in comparison with 1000 and 3000 μg dose protein.

Keywords: breast cancer, radionuclide diagnostics, alternative scaffold proteins, DARPinG3, HER2 / neu.

Corresponding author: Bragina O.D., e-mail: bragina_od@mail.ru

For citation: Bragina O.D., Chernov V.I., Deyev S.M., Zelchan R.V., Medvedeva A.A.,Lukina N.M., Goldberg V.E., Tolmachev V.M. Comparison of diagnostic efficiency of the radiopharmaceutical based on technetium-99m-labeled target molecules darping3 in doses of 1000, 2000 and 3000 μg for diagnosis of her2-positive breast cancer. REJR 2022; 12(2):104-112. DOI: 10.21569/2222-7415-2022-12-2-104-112.

Received: **05.09.21** **Accepted:** **25.03.22**

Гиперэкспрессия рецептора эпидермального фактора роста HER2/neu встречается у 15-20% больных раком молочной железы и ассоциируется с неблагоприятным прогнозом и агрессивным течением заболевания [1]. Помимо этого, положительный статус HER2/neu в опухолевой ткани больных раком молочной железы является показанием для назначения специфической таргетной терапии, что требует назначения направленного (таргетного) лечения с использованием препаратов, применяемых как в монорежиме, так и в комбинации с химиотерапией [2, 3]. Избирательность таргетной терапии диктует необходимость тщательного отбора кандидатов. В настоящее время для определения статуса HER2/neu были разработаны несколько методик, оценивающих экспрессию маркера на уровне белка, ДНК и РНК. Наибольшее распространение среди них получили одобренные FDA иммуногистохимическое исследование (ИГХ) и флуоресцентная гибридизация in situ (FISH). В связи с тем, что у каждой методики есть свои очевидные преимущества и недостатки, до сих пор нет единого мнения о том, какой метод лучше для оценки статуса HER2 при раке молочной железы [4].

В настоящее время для диагностики злокачественных образований изучаются таргетные радионуклидные методы, где в качестве «нацеливающего» модуля используется новый класс белковых молекул – альтернативные каркасные белки (АКБ) [5, 6]. Данная группа протеинов обладает оптимальными характеристиками для доставки радиоизотопа к опухолевой клетке и взаимодействия с «целевым» рецептором. Одним из представителей АКБ является синтетический протеин DARPinG3, к основным преимуществам которого относятся небольшой размер (14–20 кДа), стабильная структура, высокая специфичность и аффинность к антигену, а также значительно более низкая стоимость производства, обусловленная их экспрессией в бактериальных средах [7, 8].

Поскольку клинические данные для других альтернативных каркасных белков продемонстрировали, что масса введенного белка имеет сильное влияние на его биораспределение и специфичность, в настоящем исследовании использовались три дозировки протеина – 1000, 2000 и 3000 мкг [9, 10].

Цель исследования.

Проведение сравнительного анализа диагностической эффективности радиофармпрепарата «99mTc – DARPinG3» в дозировках 1000, 2000 и 3000 мкг для диагностики рака молочной железы с гиперэкспрессией HER2/neu у человека.

Материалы и методы.

Кодирующая последовательность DARPinG3 была синтезирована в лаборатории молекулярной онкологии Института биоорганической химии им. Академика М.М. Шемякина и Ю.А. Овчинникова РАН. Доза протеина DARpinG3 для клинического исследования у человека составила 1000, 2000 и 3000 мкг.

Клиническое исследование было зарегистрировано в ClinicalTrials.gov Identifier: NCT04277338 и одобрено биоэтическим комитетом НИИ Онкологии Томского НИМЦ. В исследование были включены 28 больных раком молочной железы (T1-4N0-2M0) до проведения системного лечения: 13 – с гиперэкспрессией HER2/neu; 15 – с отрицательной экспрессией рецептора. 9 пациенткам проводилась инъекция препарата в дозировке 1000 мкг; 9 – 2000 мкг и 10 – 3000 мкг. Всеми пациентами до начала исследования было подписано добровольное информированное согласие с информацией о разглашении полученных сведений (п.3, статья 13 Федерального закона Российской Федерации №323-ФЗ от 21 ноября 2011 г.).

Критериями включения в анализ являлись впервые диагностированный и морфологически верифицированный рак молочной железы (T1-4N0-3M0-1); общее состояние больных с оценкой по системе ECOC-ВОЗ 0-2 балла; подписанное информированное согласие пациента на участие в научном исследовании. Критерии исключения были представлены наличием выраженной анемии, лейкопении, тромбоцитопении, сепсиса, кахексии, тяжелой сопутствующей патологии, клаустрофобии; отказ от лечения.

На доклиническом этапе всем пациенткам с раком молочной железы был проведен стандартный алгоритм диагностических мероприятий, включающий общеклинические анализы, ЭКГ, ультразвуковое исследование молочных желез, регионарных лимфатических узлов и органов брюшной полости, маммографию, остеосцинтиграфию, компьютерную томографию органов грудной клетки и магнитно-резонансную томографию головного мозга по показаниям.

Морфологическое и иммуногистохимическое исследование биопсийного материала первичной опухоли молочной железы проводилось по стандартным методикам, изучение материала выполнялось в отделении общей и молекулярной патологии НИИ онкологии ТНИМЦ. Диагноз РМЖ устанавливался согласно «Гистологической классифи-

Таблица №1. Оценка экспрессии рецептора эпидермального фактора роста HER2/neu по данным ИГХ-исследования согласно рекомендациям ASCO/CAP от 2018 года.

Характер окрашивания	Оценка в баллах	Оценка статуса HER2/neu
Отсутствие мембранного окрашивания или неполное, слабое/едва заметное мембранное окрашивание 10% или менее опухолевых клеток	0	Негативный
Неполное, слабое/едва заметное мембранное окрашивание более 10% опухолевых клеток	1	Негативный
Полное мембранное окрашивание более 10% опухолевых клеток от слабой до умеренной интенсивности	2	Неопределенный
Периферическое мембранное полное интенсивное окрашивание более 10% опухолевых клеток	3	Позитивный

кации опухолей молочной железы» (ВОЗ, 2019). Оценка экспрессии рецептора эпидермального фактора роста HER2/neu по данным ИГХ-исследования выполнялась согласно рекомендациям ASCO/CAP от 2018 года (табл. №1).

Всем пациенткам проводился FISH-анализ ткани первичной опухоли с использованием ДНК-зонда ERBB2 (17q12)/SE17 (Kreatech, США), оценка результата реакции выполнялась с помощью люминесцентного микроскопа Axiostar PLUS, Carl Zeiss (Германия). Положительными считались результаты теста при соотношении среднего количества копий гена ERBB2 и среднего числа центромер хромосомы 17 в клетке более 2,2.

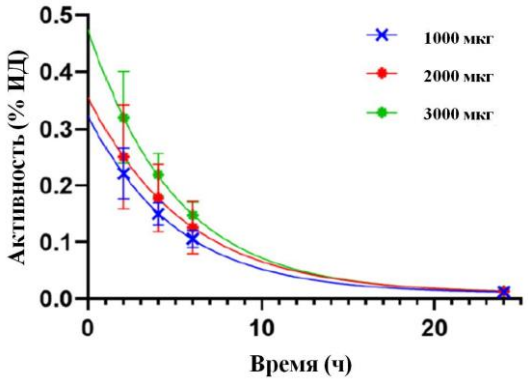

Рис. 1 (Fig. 1)

Рис. 1. График.

Элиминация препарата «99mTc – DARPinG3» из кровотока у больных раком молочной железы при использовании дозировок 1000, 2000 и 3000 мкг.

Fig. 1. Graph.

Elimination of the «99mTc – DARPinG3» from the blood in patients with breast cancer using dosages of 1000, 2000 and 3000 μg.

Радионуклидные методы исследования. Приготовление препарата осуществлялось на базе отделения радионуклидной диагностики НИИ онкологии Томского НИМЦ [11, 12] в асептических условиях непосредственно перед введением по трикарбонильной методике с использованием набора «CRS Isolink» (Center for Radiopharmaceutical Science, Paul Scherrer Institute, Villigen, Швейцария) [13]. Очистка полученного соединения выполнялась с использованием очистительных колонок Sephadex G-25 M (GE Healthcare, Швеция). Радиохимические выход и чистота (РХВ и РХЧ) определялись с помощью тонкослойной радиохроматографии (ТСРХ); анализ хроматограмм проводился с использованием хроматографа Hitachi Chromaster HPLC systems с радиоактивным детектором. После очищения препарат разбавлялся до 10 мл стерильного 0,9% раствора NaCl, забирался через стерилизующий фильтр и медленно вводился пациенту внутривенно после измерения активности.

Сцинтиграфические исследования выполнялись на гамма-камере E.CAM 180 фирмы «Siemens» (Германия). Планарная сцинтиграфия в режиме «WholeBody» проводилась с использованием параллельных высокоразрешающих коллиматоров для энергии 140 КэВ в положении «лежа на спине» через 2, 4, 6 и 24 часа после введения со скоростью сканирования 12 см/мин. Однофотонная эмиссионная компьютерная томография (ОФЭКТ) органов грудной клетки (ОГК) и верхнего этажа брюшной полости также выполнялась в положении «лежа на спине» че-

рез 2, 4, 6 и 24 часа после введения препарата с записью 32 проекций (каждая проекция по 30 с) в матрицу 64x64 пикселя без аппаратного увеличения. В область исследования входили шея, аксиллярная область, грудная клетка и печень.

Полученные данные подвергались постпроцессинговой обработке с использованием специализированного пакета программ E. Soft фирмы Siemens (Германия) с оценкой уровня аккумуляции препарата в основных органах и тканях путем обведения «зоны интереса» (ROI) на изображениях «Wholebody» в передней и задней проекциях. Биораспределение РФП было представлено в виде процента аккумуляции РФП в «зонах интереса» к показателю общего счета в обеих проекциях. Аккумуляции РФП изучалась в первичной опухоли молочной железы и симметричном участке противоположной молочной железы путем обведения «зоны интереса» (region of interesting — ROI) на аксиальных срезах с наилучшей визуализацией (v=3,53 см3). Выполнялся расчёт количественных показателей опухоль/фон.

Статистическая обработка результатов проводилась с использованием пакета программ STATISTICA 10.0 for Windows с использованием непараметрического метода Манна-Уитни. Различие двух сравниваемых величин считали достоверным в том случае, если вероятность их тождества была меньше 5% ($p<0,05$). Для подсчета дозы абсорбции РФП использовалась программа OLINDA/EXM. 1.1 с применением фантома «взрослой женщины».

Результаты исследования и их обсуждение.

Радиохимический выход и радиохимическая чистота соединения составили 83±9 % и 98% соответственно. Средняя активность соединения перед введением пациентам составила 287±170 МБк.

Период полувыведения меченного протеина из организма больного составил 3.5 часа для дозировки 1000 мкг; 3.8 ч – для 2000 мкг и 3.4 для 3000 мкг соответственно (рис. 1).

Наибольший захват нормальными органами отмечался печенью и почками на всех временных отрезках. Умеренная активность соединения была выявлена в молочной железе, тонком кишечнике и легких. Обращает на себя внимание практически двух

Таблица №2. Наибольший захват 99mTc нормальными органами на планарной сцинтиграфии после введения препарата «99mTc – DARPinG3» в дозировках 1000, 2000 и 3000 мкг (результаты представлены как %/ИД/орган).

Органы	Молочная железа	Тонкий кишечник	Почки	**Печень**	Легкие
2 часа после введения					
1000 мкг	2,1 ± 0,6	2,5 ± 0,6	24 ± 5	**11 ± 2**	2,4 ± 0,6
2000 мкг	2,4 ± 0,6	2,4 ± 0,5	28 ± 6	**6 ± 2**	2,4 ± 0,7
3000 мкг	2,4 ± 0,6	2,9 ± 0,6	29 ± 11	**5 ± 2**	2,7 ± 0,9
4 часа после введения					
1000 мкг	2,1± 0,4	2,2 ± 0,4	22 ± 5	**12 ± 4**	2,2 ± 0,5
2000 мкг	2,0 ± 0,5	2,2 ± 0,4	28 ± 6	**6 ± 2**	2,2 ± 0,7
3000 мкг	2,1± 0,5	2,5 ± 0,6	29 ± 11	**5 ± 2**	2,2 ± 0,6
6 часов после введения					
1000 мкг	2,3 ± 1,1	2,1 ± 0,8	24 ± 5	**10 ± 3**	1,9 ± 0,6
2000 мкг	1,8 ± 0,5	1,9 ± 0,6	28 ± 6	**6 ± 2**	2,0 ± 0,6
3000 мкг	1,9± 0,3	2,9 ± 0,4	29 ± 11	**4 ± 1**	2,0 ± 0,4
24 часа после введения					
1000 мкг	1,7 ± 0,2	1,7 ± 0,4	21 ± 5	**9 ± 3**	1,9 ± 0,5
2000 мкг	1,7 ± 0,5	1,7 ± 0,5	21 ± 5	**5 ± 2**	1,8 ± 0,6
3000 мкг	1,6± 0,4	1,8 ± 0,6	26 ± 12	**4 ± 2**	1,6 ± 0,4

Таблица №3. Распределение препарата «99mTc – DARPinG3» при использовании дозировок 1000, 2000 и 3000 мкг в органах и тканях у больных раком молочной железы.

Референсные органы	Абсорбционная доза (мГр)		
	1000 мкг	2000 мкг	3000 мкг
Надпочечники	0.031±0.007	0.031±0.007	0.032±0.002
Головной мозг	0.0010±0.0004	0.0011±0.0002	0.0012±0.0001
Молочная железа	0.008±0.002	0.007±0.001	0.008±0.001
Желчный пузырь	0.017±0.003	0.015±0.004	0.014±0.002
Нижняя стенка толстой кишки	0.005±0.001	0.006±0.003	0.006±0.001
Тонкая кишка	0.0076±0.0010	0.009±0.004	0.009±0.002
Желудок	0.006±0.0008	0.006±0.001	0.007±0.002
Верхняя стенка толстой кишки	0.007±0.001	0.008±0.003	0.009±0.002
Сердце	0.004±0.001	0.004±0.001	0.0042±0.0007
Почки	0.10±0.02	0.10±0.03	0.13±0.05
Печень	**0.016±0.003**	**0.011±0.003**	**0.010±0.0008**
Легкие	0.005±0.001	0.005±0.001	0.006±0.001
Яичники	0.014±0.005	0.014±0.008	0.013±0.003
Поджелудочная железа	0.012±0.001	0.013±0.003	0.016±0.004
Мышцы	0.0024±0.0005	0.003±0.001	0.0028±0.0007
Красный костный мозг	0.0033±0.0007	0.004±0.001	0.004±0.001
Остеогенные клетки	0.006±0.002	0.006±0.002	0.007±0.001
Кожа	0.0014±0.0004	0.0015±0.0003	0.0017±0.0003
Селезенка	0.010±0.001	0.010±0.003	0.012±0.004
Тимус	0.006±0.001	0.007±0.003	0.0068±0.0002
Щитовидная железа	0.017±0.003	0.018±0.005	0.022±0.005
Мочевой пузырь	0.013±0.007	0.014±0.009	0.019±0.007
Матка	0.008±0.002	0.055±0.01	0.009±0.003
Все тело	0.004±0.001	0.004±0.001	0.004±0.001
Эквивалентная эффективная доза (мЗв/МБк)	0.017±0.002	0.020±0.012	0.019±0.005
Эффективная доза (мЗв/МБк)	0.011±0.001	0.012±0.006	0.012±0.003

кратное снижение аккумуляции препарата в печени при увеличении дозы протеина DARPinG3 до 3000 мкг, особенно на отметках 2, 4 и 6 часов после введения (p<0.005, Mann-Whitney U test). Результаты представлены в таблице №2.

Органом с наибольшей абсорбцией препарата «99mTc – DARPinG3» являлись почки независимо от дозы протеина (0.10±0.02, 0.10±0.03 и 0.13±0.05 мГр соответственно). Умеренная аккумуляция определялась в надпочечниках (0.031±0.007, 0.031±0.007 и 0.032±0.002 мГр), желчном пузыре (0.017±0.003, 0.015±0.004 и 0.014±0.002 мГр), печени (0.016±0.003, 0.011±0.003 и 0.010±0.0008 мГр) и щитовидной железе (0.017±0.003, 0.018±0.005 и 0.022±0.005 мГр). Наименьшее накопление изучаемого препарата отмечалось в головном мозге (0.0010±0.0004, 0.0011±0.0002 и 0.0012±0.0001 мГр) и мышцах (0.0024±0.0005, 0.003±0.001 и 0.0028±0.0007 мГр). Эффективная доза для дозы 1000 мкг составила 0.011±0.001; для 2000 мкг – 0.012±0.006 и для 3000 мкг – 0.012±0.003 мГр (табл. №3). Абсорбционная доза в печени была значительно выше при использовании 1000 мкг протеина по сравнению с 2000 мкг и 3000 мкг протеина (p<0.005, Mann-Whitney U test).

При использовании всех дозировок опухоли молочной железы с гиперэкспрессией HER2/neu визуализировались на всех точках, опухоли с отрицательной экспрессией маркера не обнаруживались на 24-часовой временной отметке. Соотношение опухоль/фон было значительно выше на отметке 2 и 4 часа после введения препарата «99mTc – DARPinG3» у больных с HER2-позитивными опухолями по сравнению с контрольной группой при использовании дозировок 1000 и 2000 мкг протеина (p<0.005, Mann-Whitney U test). Применение дозы препарата 3000 мкг статистически достоверно позволяло дифференцировать опухоли молочной железы по статусу HER2/neu на отрезках 2, 4 и 6 часов (p<0.005, Mann-Whitney U test).

Заключение.

Клинические исследования препарата «99mTc – DARPinG3» в дозировках 1000, 2000 и 3000 мкг продемонстрировали быструю элиминацию соединения из кровотока и эффективные дозы (0.011±0.001, 0.012±0.006 и 0.012±0.003 мЗв/МБк соответственно), сопоставимые с показателями, полученными при исследовании меченных различными изотопами других представителей альтернативных каркасных белков. Настоящий анализ также продемонстрировал статистически значимые

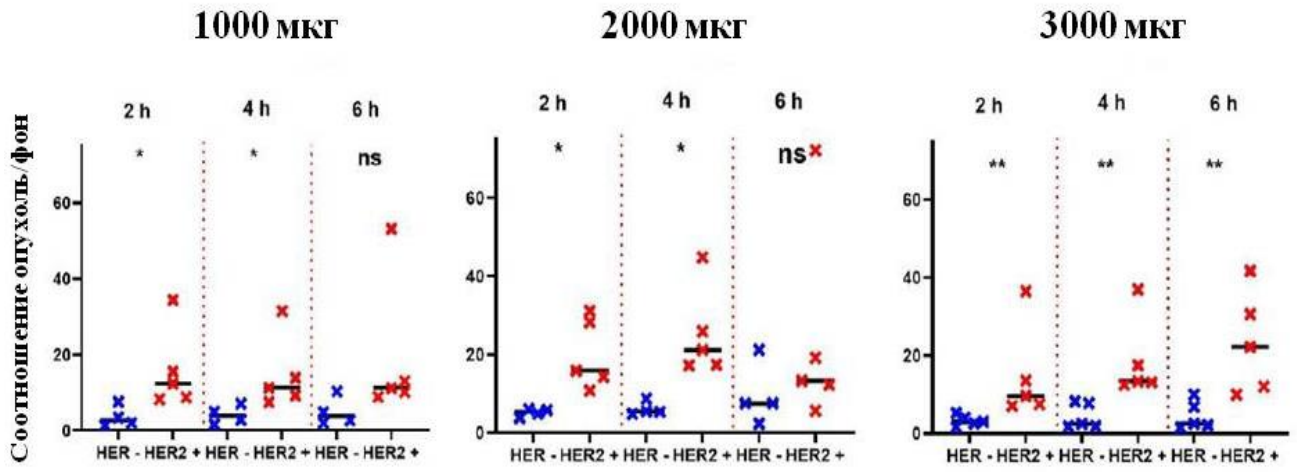

Рис. 2 (Fig. 2)

Рис. 2. Графики.

Накопление препарата «99mTc – DARPinG3» в дозировках 1000, 2000 и 3000 мкг в первичной опухоли больных HER2-позитивным и HER2-негативным раком молочных желез через 2, 4 и 6 часов после введения.

Fig. 2. Graphs.

Accumulation of the «99mTc – DARPinG3» in dosages of 1000, 2000 and 3000 μg in the primary tumor of patients with HER2-positive and HER2-negative breast cancer 2, 4 and 6 hours after injection.

различия в аккумуляции меченного протеина в опухолях молочной железы с различной экспрессией рецептора эпидермального роста HER2/neu. Так наибольшее накопление отмечалось у больных с HER2-позитивными опухолями по сравнению с группой контроля, имеющей отрицательные значения данного маркера ($p<0.05$, Mann-Whitney test). Существенным моментом данной работы является положительная корреляция дозы протеина с аккумуляцией «99mTc – DARPinG3» в печени, что может являться существенным дополнением в диагностический алгоритм доклинического этапа и позволит расширить возможности выявления опухолевых очагов в данной анатомической области. Аналогично с работой по изучению препарата «99mTc-ADAPT6» [14, 15], проведенной ранее на базе отделения радионуклидной диагностики НИИ онкологии Томского НИМЦ совместно с Томским политехническим и Уппсальским университетом, выполненное исследование показывает зависимость результатов от дозы белка и необходимость ее подбора для адекватного клинического использования у больных раком молочной железы.

Источник финансирования и конфликт интересов.

Работа выполнена в рамках гранта Министерства науки и высшего образования соглашение № 075-15-2019-1925 по теме «Разработка таргетных молекул на основе каркасных белков для диагностики и терапии злокачественных новообразований: тераностический подход». Авторы данной статьи подтвердили отсутствие конфликта интересов, о которых необходимо сообщить.

Список литературы:

1. Zavyalova M., Vtorushin S., Telegina N., Krakhmal N., Savelieva O., Tashireva L. et al. Clinicopathological features of nonspecific invasive breast cancer according to its molecular subtypes. Experimental Oncology. 2016; 38 (2): 122-127.

2. Wolff A. C., Hammond M. E. H., Hicks D. G., Dowsett M., McShane L. M. et.al. Recommendations for human epidermal growth factor receptor 2 testing in breast cancer: American Society of Clinical Oncology/College of American Pathologists clinical practice guideline update. J Clin Oncol. 2013; 31: 3997-4013. DOI: 10.1200/JCO.2013.50.9984

3. Bartley A.N., Washington M.K., Ventura C.B., Ismaila N., Colasacco C. et.al. HER2 testing and clinical decision making in gastroesophageal adenocarcinoma: guideline grom the College of American Pathologists, American Society for Clinical Pathology, and the American Society of Clinical Oncology. J Clin Oncol. 2017; 35:446-464. DOI: 10.5858/arpa.2016-0331-CP

4. Furrer D., Sanschagrin F., Jabod S., Diorio C. Advantages and disadvantages of technologies for HER2 testing in breast cancer specimens. Am J Clin Pathol. 2015; 144. (5): 686-703. doi: 10.1309/AJCPT41TCBUEVDQC.

5. Брагина О.Д., Чернов В.И., Зельчан Р.В., Синилкин И.Г., Медведева А.А., Ларькина М.С. Альтернативные каркасные белки в радионуклидной диагностике злокачественных образований. Бюллетень Сибирской медицины. 2019; 18 (3): 125-133. https://doi.org/10.20538/1682-0363-2019-3-125-133.

6. Krasniqi A., D'Huyvetter M., Devoogdt N., Frejd F. Y., Sorensen J. et.al. Same-Day Imaging Using Small Proteins: Clinical Experience and Translational Prospects in Oncology. Journal of Nuclear Medicine. 2018; 59: 885-891. DOI: 10.2967/jnumed.117.199901.

7. Shilova O.N., Deyev S.M. DARPins: Promising Scaffolds for Theranostics. Acta Nature. 2019; 11 (1): 42-53. doi: 10.32607/20758251-2019-11-4-42-53.

8. Skuridin V., Stasyuk E., Bragina O., Usubov M., Chernov V., Larkina M. et al Development of radiopharmaceutical based on mini-antibody for early cancer detection. European Journal of Nuclear Medicine and Molecular Imaging. 2016; 43 (Supl. 1): P. 465-465.

9. Sandström M., Lindskog K., Velikyan I., Wennborg A., Feldwisch J. et.al. Biodistribution and radiation dosimetry of the anti-HER2 Affibody molecule 68Ga-ABY-025 in breast cancer patients. J Nucl Med. 2016; 57: 867-871. DOI: 10.2967/jnumed.115.169342

10. Bragina O., von Witting E., Garousi J., Zelchan R., Sandström M. et.al. Phase I study of 99mTc-ADAPT6, a scaffold protein-based probe for visualization of HER2 expression in breast cancer. Journal of Nuclear Medicine. 2021; 42 (4): 493-499. doi: 10.2967/jnumed.120.248799

11. Chernov V., Sinilkin I., Choynzonov E., Chijevskaya S., Titskaya A., Zelchan R et.al. Comparative evaluation on 99mTc-fitat nanocolloids for sentinel lymph nodes visualisation in patients with cancer of larynx and hypopharynx. European Journal of Nuclear Medicine and Molecular Imaging. 2015; 42 (S1): 704-704.

12. Брагина О.Д., Ларькина М.С., Стасюк Е.С., Чернов В.И., Юсубов М.С. и др. Разработка высокоспецифичного радиохимического соединения на основе меченных 99mTc рекомбинантных адресных молекул для визуализации клеток с гиперэкспрессией Her2/neu. Бюллетень Сибирской Медицины. 2017; 16 (3): 25-33. https://doi.org/10.20538/1682-0363-2017-3-25-33

13.Bragina O., Chernov V., Schulga A., Konovalova E., Garbukov E., Vorobyeva A. et al. Phase I trial of 99mTc-(HE)3-G3, a DARPin-based probe for imaging of HER2 expression in breast cancer. Journal of Nuclear Medicine. 2021; 12, 2021. jnumed.121.262542; DOI: https://doi.org/10.2967/jnumed.121.262542.

14. Брагина О.Д., Чернов В.И., Гарбуков Е.Ю., Дорошенко А.В., Воробьева А.Г., Орлова А.М. и пр. Возможности радионуклидной диагностики Her2-позитивного рака молочной железы с использованием меченных технецием-99m таргетных молекул: первый опыт клинического применения. Бюллетень сибирской медицины. 2021; 20 (1); 23-30. https://doi.org/10.20538/1682-0363-2021-1-23-

30

15.Брагина О.Д., Чернов В.И., Таширева Л.А., Зельчан Р.В., Медведева А.А., Лукина Н.М., Гольдберг В.Е., Толмачев В.М. Определение наиболее информативных прогностических параметров для оценки статуса рецептора эпидермального фактора роста HER2/neu у больных раком молочной железы при использовании таргетного радионуклидного препарата «99mTc-ADAPT6». Вопросы онкологии. 2021; 67 (3): 368-373. https://doi.org/10.37469/0507-3758-2021-67-3-368-373.

References:

1. Zavyalova M., Vtorushin S., Telegina N., Krakhmal N., Savelieva O., Tashireva L. et al. Experimental Oncology. 2016; 38 (2): 122-127.

2. Wolff A. C., Hammond M. E. H., Hicks D. G., Dowsett M., McShane L. M. et.al. Recommendations for human epidermal growth factor receptor 2 testing in breast cancer: American Society of Clinical Oncology/College of American Pathologists clinical practice guideline update. J Clin Oncol. 2013; 31: 3997-4013. DOI: 10.1200/JCO.2013.50.9984

3. Bartley A.N., Washington M.K., Ventura C.B., Ismaila N., Colasacco C. et.al. HER2 testing and clinical decision making in gastroesophageal adenocarcinoma: guideline grom the College of American Pathologists, American Society for Clinical Pathology, and the American Society of Clinical Oncology. J Clin Oncol. 2017; 35:446-464. DOI: 10.5858/arpa.2016-0331-CP

4. Furrer D., Sanschagrin F., Jabod S., Diorio C. Advantages and disadvantages of technologies for HER2 testing in breast cancer specimens. Am J Clin Pathol. 2015; 144. (5): 686-703. doi: 10.1309/AJCPT41TCBUEVDQC.

5. Bragina O.D., Chernov V.I., Zeltchan R.V., Sinilkin I. G., Medvedeva A.A., Larkina M.S. Alternative scaffolds in radionuclide diagnosis of malignancies. Bulletin of Siberian Medicine. 2019; 18 (3): 125-133 https://doi.org/10.20538/1682-0363-2019-3-125-133 (in Russian).

6. Krasniqi A., D'Huyvetter M., Devoogdt N., Frejd F. Y., Sorensen J. et.al. Same-Day Imaging Using Small Proteins: Clinical Experience and Translational Prospects in Oncology. Journal of Nuclear Medicine. 2018; 59: 885-891. DOI: 10.2967/jnumed.117.199901.

7.Shilova O.N., Deyev S.M. DARPins: Promising Scaffolds for Theranostics. Acta Nature. 2019; 11 (1): 42-53. doi: 10.32607/20758251-2019-11-4-42-53.

8. Skuridin V., Stasyuk E., Bragina O., Usubov M., Chernov V., Larkina M. et al Development of radiopharmaceutical based on mini-antibody for early cancer detection. European Journal of Nuclear Medicine and Molecular Imaging. 2016; 43 (Supl. 1): P. 465-465.

9. Sandström M., Lindskog K., Velikyan I., Wennborg A., Feldwisch J. et.al. Biodistribution and radiation dosimetry of the anti-HER2 Affibody molecule 68Ga-ABY-025 in breast cancer patients. J Nucl Med. 2016; 57: 867 -871. DOI: .

10.2967/jnumed.115.169342

10. Bragina O., von Witting E., Garousi J., Zelchan R., Sandström M. et.al. Phase I study of 99mTc-ADAPT6, a scaffold protein-based probe for visualization of HER2 expression in breast cancer. Journal of Nuclear Medicine. 2021; 42 (4): 493-499. doi: 10.2967/jnumed.120.248799

11. Chernov V., Sinilkin I., Choynzonov E., Chijevskaya S., Titskaya A., Zelchan R et.al. Comparative evaluation on 99mTc-fitat nanocolloids for sentinel lymph nodes visualisation in patients with cancer of larynx and hypopharynx. European Journal of Nuclear Medicine and Molecular Imaging. 2015; 42 (S1): 704-704.

12. Bragina O.D., Larkina M.S., Stasyuk E.S., Chernov V.I., Yusubov M.S. et al. Development of highly specific radiochemical compounds based on 99m Tc-labeled recombinant molecules for targeted imaging of cells overexpressing Her-2/neu. Bulletin of Siberian Medicine. 2017; 16 (3): 22-33 https://doi.org/10.20538/1682-0363-2018-1-220-231 (in Russian).

13. Bragina O., Chernov V., Schulga A., Konovalova E., Garbukov E., Vorobyeva A. et al. Phase I trial of 99mTc-(HE)3-G3, a DARPin-based probe for imaging of HER2 expression in breast cancer. Journal of Nuclear Medicine. 2021; 12, 2021. jnumed.121.262542;DOI: https://doi.org/10.2967/jnumed.121.262542.

14. Bragina O.D., Chernov V.I., Garbukhov E.Yu., Doroshenko A.V., Vorobyeva A.G., Orlova A.M. et al. Possibilities of radionuclide diagnostics of Her2-positive breast cancer using technetium-99m-labeled target molecules: the first experience of clinical use. Bulletin of Siberian Medicine. 2021; 20 (1); 23-30. https://doi.org/10.20538/1682-0363-2021-1-23-30 (in Russian).

15. Bragina O.D., Chernov V.I., Tashireva L.A., Zelchan R.V., Medvedeva A.A., Lukina N.M., Goldberg V.E., Tolmachev V.M. Determination of the most informative prognostic parameters for assessing the status of the epidermal growth factor receptor Her2/neu in the primary tumor in breast cancer patients using the targeted radiopharmaceutical «99mTc-ADAPT6». Problems of oncology. 2021; 67 (3): 368-373. https://doi.org/10.37469/0507-3758-2021-67-3-368-373 (in Russian).

ОРИГИНАЛЬНАЯ СТАТЬЯ

ВОЗМОЖНОСТИ КТ-ПЕРФУЗИИ ПОЧЕК У ПАЦИЕНТОВ С КАМНЕМ МОЧЕТОЧНИКА

Беляева К.А., Серова Н.С., Руденко В.И., Капанадзе Л.Б., Исраелян Ш.О.

ФГАОУ ВО ПМГМУ им. И.М. Сеченова (Сеченовский Университет) МЗ РФ. г. Москва, Россия.

Цель исследования. Изучить изменения внутрипочечной гемодинамики у пациентов с камнем мочеточника с помощью КТ-перфузии для выбора тактики оперативного лечения.

Материалы и методы. С 2017 по 2020 год в отделении лучевой диагностики №2 Университетской клинической больницы №1 и в Институте урологии и репродуктивного здоровья человека Сеченовского Университета было обследовано 56 пациентов с камнем, локализованным в мочеточнике. Всем пациентам при обследовании проведена объемная мультиспиральная компьютерная томография (МСКТ) в сочетании с КТ-перфузией. Исследование было выполнено на аппарате Toshiba Aquilion One 640 в объемном режиме с толщиной среза 0,5 мм. Ширина поля исследования составила 160 мм.

Результаты. У пациентов без дилатации чашечно-лоханочной системы средние показатели коркового и мозгового кровотока (AF), объема кровенаполнения (BV) и проницаемости стенок сосудов (FE) находились в пределах нормальных значений. Полученные данные показателей скорости кровотока, объема крови и проницаемости стенок сосудов в корковом и мозговом слое у пациентов без дилатации чашечно-лоханочной системы (ЧЛС) (1 группа) определялись в уменьшении до 10%. У больных с дилатацией ЧЛС (группа 2) выявлены снижение показателей кровотока в корковом и мозговом слое почки до 25% относительно значений, полученных для контралатеральной почки. Снижения значений перфузии в контралатеральной почке у этих групп пациентов отмечено не было.

У пациентов с дилатацией ЧЛС и мочеточника отмечалось снижение показателей перфузии на стороне обструкции до 50%. Однако в контралатеральной почке данные показатели превышали нормальные значения перфузии, что связано со степенью функционального нарушения почки с камнем мочеточника. Снижение показателей перфузии у пациентов с дилатацией ЧЛС и мочеточника является более существенным по сравнению с таковым у пациентов с дилатацией ЧЛС, т. е. дилатация ЧЛС сочетается с изменением кровотока.

Заключение. КТ-перфузия, выполненная в объемном режиме, позволяет объективно оценивать изменения кровотока в почке у пациентов с камнем мочеточника. Показано, что снижение показателей перфузии (скорость кровотока, эквивалентный объем крови, проницаемость) у пациентов с дилатацией ЧЛС и мочеточника является более существенным, чем у пациентов с дилатацией ЧЛС, т.е. степень обструкции сочетается со скоростью кровотока.

Ключевые слова: мочекаменная болезнь, КТ-перфузия, объемная компьютерная томография, уролитиаз, почечная гемодинамика, камень мочеточника.

Контактный автор: Беляева К.А., e-mail: ksenia_alexandrova@mail.ru.

Для цитирования: Беляева К.А., Серова Н.С., Руденко В.И., Капанадзе Л.Б., Исраелян Ш.О. Возможности КТ-перфузии почек у пациентов с камнем мочеточника. REJR 2022; 12(2):113-123. DOI: 10.21569/2222-7415-2022-12-2-113-123.

Статья получена: 13.03.22 Статья принята: 15.06.22

RUSSIAN ELECTRONIC JOURNAL OF RADIOLOGY

POSSIBILITIES OF RENAL CT PERFUSION IN PATIENTS WITH URETERAL STONE

Belyaeva K.A., Serova N.S., Rudenko V.I., Kapanadze L.B., Israelyan Sh.O.

Sechenov University. Moscow, Russia.

Purpose. To study hemodynamic changes in patients with urolithiasis using CT perfusion. **Materials and methods.** From 2017 to 2020 at the Department of Radiology №2 of the University Clinical Hospital №1 and at the Institute of Urology and Human Reproductive Health of Sechenov University, 56 patients with urolithiasis were examined. All patients underwent preoperative MSCT with CT perfusion. The study was performed on a Toshiba Aquilion One 640 scanner in a volumetric mode with a slice thickness of 0.5 mm. The width of the high security field is 160 mm.

Results. In patients without dilatation of the pelvicalyceal system, mean values of cortical and cerebral blood flow (AF), blood volume (BV), and permeability (FE) were within normal limits. In the course of a comparative analysis of the results of the examination, the average indicators of blood flow velocity (AF), blood volume (BV) and permeability (FE) in the cortical and medulla in patients without PCS dilatation (Group 1) were within 10%. Changes in the contralateral kidney were not determined. Patients with PCS dilatation (Group 2) showed significant differences in blood flow parameters in the cortical and medulla of the kidney relative to the values obtained for the contralateral kidney. There was no decrease in perfusion values in the contralateral kidney.

In patients with ureterocalicopyeloectasia, there was a marked decrease in perfusion on the side of the obstruction. However, in the contralateral kidney, these indicators exceeded the normal values of perfusion, which is associated with the degree of functional impairment of the kidney with ureteral stone. The decrease in perfusion parameters in patients with ureterocalicopyeloectasia is more significant compared to that in patients with calicopyeloectasia, i.e. the degree of expansion of the PCS directly affects the change in blood flow.

Conclusion. CT perfusion performed on a 640-slice computed tomography scanner makes it possible to objectively assess changes in blood flow in the kidney in patients with ureteral calculus.

Keywords: urolithiasis, CT perfusion, computed tomography, urolithiasis, renal hemodynamics, ureteral stone.

Corresponding author: Belyaeva K.A., e-mail: ksenia_alexandrova@mail.ru.

For citation: Belyaeva K.A., Serova N.S., Rudenko V.I., Kapanadze L.B., Israelyan Sh.O. Possibilities of renal CT perfusion in patients with ureteral stone. REJR 2022; 12(2):113-123. DOI: 10.21569/2222-7415-2022-12-2-113-123.

Received: 13.03.22 **Accepted:** 15.06.22

Мочекаменная болезнь (МКБ) является одной из наиболее актуальных клинических проблем урологии, так как частота выявления заболевания ежегодно растет, данное заболевание диагностируется у 12% населения земного шара, являясь наиболее распространенным заболеванием мочевыводящих путей [1 - 3]. Нефролитиаз в настоящее время признан как хроническим, так и системным заболеванием, что еще больше подчеркивает большое влияние заболевания и последующее экономическое бремя на систему здравоохранения [4, 5]. Причины возникновения МКБ разнообразны, от метаболических и наследственных нарушений до анатомических дефектов с хронической инфекцией мочевыводящих путей или без нее. Большинство случаев МКБ являются идиопатическими, при которых, несомненно, существует генетическая предрасположенность, но где важную роль играют факторы окружающей среды и образа жизни. Мочекаменной болезнью заболевают как мужчины, так и женщины, однако данное заболевание у мужчин определяется чаще, чем у женщин в возрасте 20-49 лет [6 - 8].

Недавние исследования показали, что распространенность мочекаменной болезни в последние десятилетия увеличивается как в

развитых, так и в развивающихся странах. Считается, что эта растущая тенденция связана с такими изменениями в образе жизни, как отсутствие физической активности, изменение в питании и глобальное потепление [9, 11]. В США МКБ заболевают 1 из 11 человек и, по оценкам, 600 000 американцев ежегодно страдают от МКБ. В Великобритании насчитывается 720 000 человек с диагнозом МКБ в анамнезе [12]. В Индии заболеваемость МКБ варьируется в пределах 12%, для 50% из них заболевание может закончиться потерей функций почек [13].

Абсолютное число зарегистрированных больных МКБ в России за период с 2002 г. по 2009 г. увеличилось на 17,3%, причем рост данного показателя в 2009 г. по сравнению с 2008 г. составил 3,5% (с 502,5 до 520,2 зарегистрированных случаев на 100 тыс. человек) [14]. Мочекаменная болезнь занимает одно из первых мест среди урологических заболеваний (в среднем по России заболеваемость составляет 34,2%), доля больных МКБ среди всех пациентов урологических стационаров достигает 30-40% [15]. У большинства пациентов МКБ выявляется в наиболее трудоспособном возрасте: 30-50 лет [16, 17].

Актуальность.

В настоящее время, когда хирургические методы широко применяются в лечении больных МКБ, остается открытым вопрос о функциональном состоянии почек при обструкции мочеточника камнем. Определение анатомических особенностей, гемодинамических параметров, а также выделительной функции почек являются основными показателями для оценки функционального состояния почек и мочевыводящих путей, что клинически значимо для повышения результатов проводимого лечения и снижения рисков осложнений. Исследования перфузии, основанные на современной динамической объемной компьютерной томографии для оценки функции почек у пациентов с МКБ, не проводились. Таким образом, целью данного исследования было: определить целесообразность и эффективность перфузии почек на основе КТ с динамическим объемом 320 рядов детекторов для оценки почечной гемодинамики у пациентов с МКБ.

Материалы и методы.

За период с января 2017 г. по март 2020 г. в Сеченовском Университете на базе УКБ №2 и Института урологии и репродуктивного здоровья были обследованы 56 пациентов с диагнозом МКБ, камень мочеточника. Исследуемую группу составили 34 мужчины и 22 женщины в возрасте от 20 до 70 лет. Наибольшее количество пациентов составила группа от 31-40 лет. У 31 пациента была правосторонняя локализация камня, у 25 –левосторонняя.

Жалобы пациентов включали: боль в боку, гематурию, пиурию и дизурию. Пациенты с почечной недостаточностью (креатинин сыворотки >1,5мг/дл [114 моль/л]), двусторонней локализацией камня, пациенты с единственной почкой, а также несовершеннолетние пациенты (моложе 18 лет) были исключены.

Чтобы оценить влияние тяжести обструкции на функцию почек пациенты были разделены на три группы по результатам компьютерной томографии. Распределение было основано на оценке чашечно-лоханочной системы (ЧЛС), исходя из значений передне-заднего размера лоханки и качественной оценки степени расширения лоханки, чашечек и атрофических изменениях в паренхиме почек. К пациентам в 1 группе относились больные с отсутствием дилатации ЧЛС и истончения паренхимы почек (толщина паренхимы 2,4-2,7 см), ко 2 группе – с дилатацией ЧЛС и истончением паренхимы до 1,8 см. У пациентов в 3 подгруппе определялась дилатация ЧЛС и верхней трети мочеточника, истончение паренхимы почки более 1\2.

Критерии исключения: пациенты с почечной недостаточностью (креатинин сыворотки больше 1,5 мг/дл [114 моль / л]), с двусторонними камнями мочеточника, а также с единственной почкой и несовершеннолетние пациенты (менее 18 лет).

Всем пациентам была выполнена МСКТ с КТ-перфузией и построением перфузионных карт на рабочей станции для получения перфузионных показателей кровотока коркового и мозгового слоя почки.

Перфузионные исследования были выполнены на 640-срезовом спиральном компьютерном томографе Aquilion One («Toshiba Medical Systems», Япония) с толщиной среза 0,5 мм в режиме мягкотканной реконструкции. Чтобы минимизировать дозу облучения, был выбран протокол со следующими параметрами: напряжение в трубке 100 кВ, экспозиция 100 мАс, что было достаточным для определения зоны динамического исследования максимальной шириной 160 мм. Другие параметры томографии: размеры коллиматора 0,5 × 320 мм, размеры матрицы 512×512 мм, поля зрения 320-350 мм, время ротации трубки 0,5 с. Ширина поля исследования пациента составляла 160 мм.

Учитывая отсутствие в настоящее время стандартизированного протокола исследования КТ-перфузии почек, нами был раз-

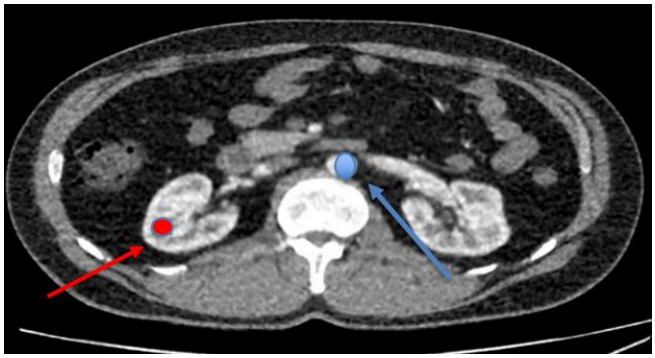

Рис. 1 (Fig. 1)

Рис. 1. МСКТ левой слуховой трубы. Доброволец М., 47 лет. Аксиальная плоскость.

Толщина медиальной стенки костной части слуховой трубы.

Fig. 1. MSCT of the left eustachian tube. Volunteer M., 47 y. Axial scans.

The thickness of the medial wall of the bony portion of the eustachian tube.

работан собственный алгоритм исследования. Через внутривенный периферический кубитальный инъекционный катетер 18 G пациенту внутривенно вводили неионный контрастный препарат «Ультравист-370» (из расчета 0,5 мл препарата на 1 кг массы тела пациента) со скоростью не менее 6 мл/с, 50 мл 0,9% физиологического раствора вводили с той же скоростью после внутривенного введения контрастного вещества. Исследование выполняли в объемном режиме через 7 секунд после начала введения и продолжали с интервалом в 2 секунды с 12-й по 30-ю секунду после начала. После 3-секундной паузы использовали 3-секундные интервалы с 33-й по 48-ю секунду после начала исследования. После 7-секундной паузы были использованы 10-секундные интервалы с 55-й по 110-ю секунды. [18].

Постобработку и анализ полученных данных для получения кривой плотности/времени осуществляли на рабочей станции Vitrea при помощи протокола 4D Single Imput Perfusion. В процессе обработки из-

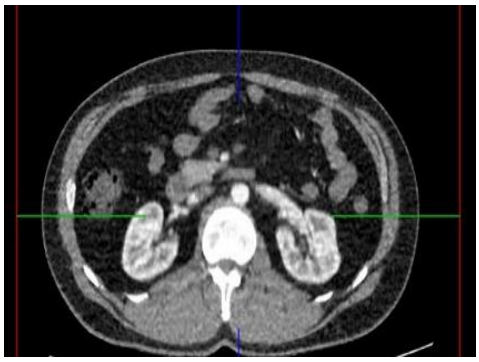

Рис. 2 а (Fig. 2 a)

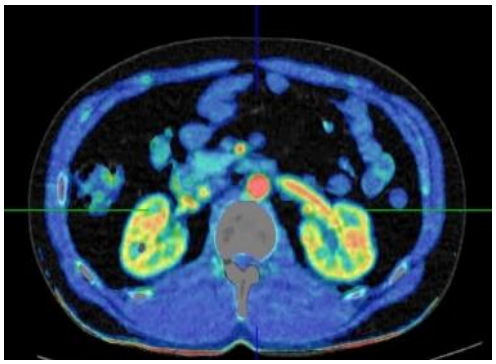

Рис. 2 б (Fig. 2 b)

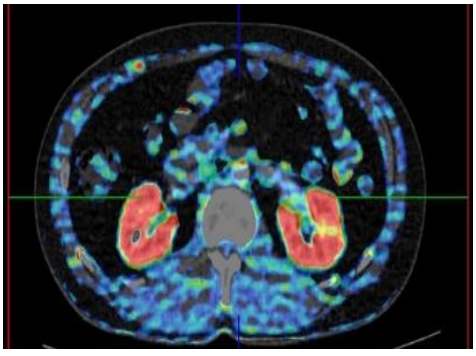

Рис. 2 в (Fig. 2 c)

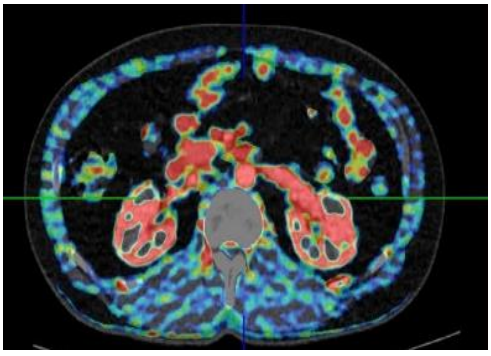

Рис. 2 г (Fig. 2 d)

Рис. 2. КТ-перфузия. Аксиальная реконструкция.

Перфузионные карты. А – нативное исследование. Б – перфузионная карта скорости кровотока. В – перфузионная карта объема кровенаполнения. Г – перфузионная карта сосудистой проницаемости.

Fig. 2. CT perfusion. Axial plane.

Perfusion maps. A – native study. B – perfusion map of blood flow velocity. C – perfusion map of the blood filling volume. D – perfusion map of vascular permeability.

меряли плотность ткани в двух различных областях интереса – ROI (region of interest) в афферентной артерии (брюшной аорте) и интересующей ткани (корковый и мозговой слои почки) (рис. 1). После получения кривой время/плотность (TDC) выстраивали перфузионные карты (рис. 2). Оценку перфузии ткани осуществляли с помощью двух математических моделей: метода одиночной наклонной кривой и метода Патлака на основе графика Патлака [19 - 23]. Для получения карты скорости кровотока (AF, мл/100 г/мин) применялся метод одиночной наклонной кривой, который заключается в том, что контрастное вещество при внутривенном введении распределяется только в одном объеме (например, в пространстве внутри сосудистого русла). Карта объема кровотока (BV мл/100 г) и клиренса (FE ml/100g/min), рассчитывалась по методу Патлака, в основе которого динамическое распределение контрастного вещества между двумя объемами, внутрисосудистым и внесосудистым. AF (arterial flow) определяли, как скорость прохождения определенного объема крови через заданный объем ткани за единицу времени. BV (blood volume) указывал на общий объем крови, проходящий через сосуды выбранного участка ткани и FE (проницаемость) –результат проницаемости, отражающий общую диффузию через капилляры.

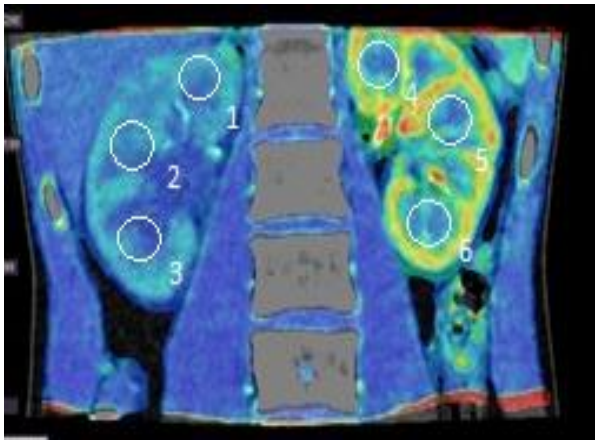

Рис. 3 (Fig. 3)

Рис. 3. КТ-перфузия. Фронтальная реконструкция.

Установка ROI для количественного измерения перфузии в мозговом слое почек (по три участка в каждой почке).

Fig. 3. CT perfusion. Frontal reconstruction.

ROI setup for quantitative measurement of perfusion in the renal medulla (3 areas in each kidney).

Область интереса (ROI) для измерения перфузии устанавливается с двух сторон в корковом и мозговом слое. Области интереса коркового и мозгового слоя почек определялись вручную в аксиальной и корональной проекции для каждой области, для минимизации влияние потенциальных погрешности измерения (рис. 3). Было рассчитано среднее значение, на котором был основан более поздний статистический анализ.

Статистический анализ проведен с использованием Python statsmodels и pandas. Для параметров перфузии (AF, BV, FE) были рассчитаны средние значение и стандартное отклонение измерений для всех параметров перфузии. Был проведен анализ связи между значениями перфузии и степени расширения ЧЛС (корреляция Пирсона). Значение p менее 0,05 указывает на значительную разницу. Также рассчитывался коэффициент корреляции Кендалла и коэффициент ранговой корреляции r-Спирмана.

Результаты.

Исследование было успешно выполнено у всех 56 пациентов без каких-либо технических проблем или побочных реакций на введение рентгеноконтрастного вещества.

Средние перфузионные показатели коркового и мозгового слоя у пациентов с камнем мочеточника показаны в таблице №1. Нормальные значения перфузии представлены в таблице №2.

Средние показатели перфузии в корковом и мозговом слое у пациентов в группе 2 были ниже, чем у пациентов в группе 1 (рис. 4, 5).

В корковом и мозговом слое среднее значение AF, BV и FE с дилатацией ЧЛС, а также AF, BV и FE в группе 3 существенно различаются между почкой с камнем и контралатеральной почкой ($p<0,05$). Так же определялось повышение показателей перфузии в контралатеральной почке по сравнению с нормальными значениями перфузии (рис. 6).

В ходе сравнительного анализа результатов обследования у пациентов без дилатации ЧЛС (группа 1) снижение показателей перфузии отмечалось в пределах 10%. Изменений в контралатеральной почке не определялось. У больных с дилатацией ЧЛС (группа 2) выявлены существенные различия показателей кровотока (до 25%) в корковом и мозговом слое почки относительно значений, полученных для контралатеральной почки. Снижения значений перфузии в контралатеральной почке отмечено не было.

У пациентов с дилатацией ЧЛС и моче-

Таблица №1. Референсные значения перфузии почек [36, 37].

Показатель	Мозговой слой	Корковый слой
Артериальная (AF)	222 ± 24	335 ± 29
Объем крови (EqBV)	43 ± 12	47 ± 26
Проницаемость (FE)	46 ± 18	55 ± 18

Таблица №2. Средние показатели перфузии в корковом и мозговом слое у пациентов с различной степенью дилатации ЧЛС.

	Без дилатации ЧЛС		С дилатацией ЧЛС		С дилатацией ЧЛС и в/3 мочеточника	
Почка с камнем мочеточника						
	Корковый	Мозговой	Корковый	Мозговой	Корковый	Мозговой
AF	287±27	216±23	232±29	190±24	196±27	161±22
BV	40±9	38±8	38±9	38±8	20±6	15±4
FE	51±14	49±15	46±13	45±15	45±15	37±14
Контралатеральная почка						
	Корковый	Мозговой	Корковый	Мозговой	Корковый	Мозговой
AF	310±25	221±21	309±26	221±21	374±27	235±25
BV	41±9	41±10	43±10	40±8	52±13	47±10
FE	53±14	53±14	50±12	47±11	59±15	49±14

точника (группа 3) отмечалось выраженное (до 50%) снижение показателей перфузии на стороне обструкции. Однако в контралатеральной почке данные показатели превышали нормальные значения перфузии, что связано со степенью функционального нарушения почки с камнем мочеточника. Снижение показателей перфузии у пациентов с дилатацией ЧЛС и мочеточника является более существенным по сравнению с таковым у пациентов с дилатацией ЧЛС, т. е. дилатация ЧЛС сочетается с изменением кровотока.

Выявлены статистически значимые корреляции между соотношением AF, BV, FE в корковом и мозговом слое от степени расширения ЧЛС.

На рисунке 7 показаны распределения значений параметров кровотока (ось Y) в зависимости от группы пациентов (ось X). По строкам варьируется тип параметра кровотока (AF, BV, FE), по столбцам – тип слоя (корковый, мозговой). Красным цветом показаны распределения значений в больной почке, зеленым – в контралатеральной. Синим цветом – среднее значение и среднеквадратичное отклонения для нормальной группы.

Результаты полиномиальной регрессии 2 порядка значений параметров кровотока от группы, аппроксимации показаны на графиках (параметр y2). Каждой группе был присвоен порядковый номер (1 – без дилатации, 2 – с дилатацией ЧЛС, 3 – дилатация ЧЛС и мочеточника). Так же была проведена полиномиальная регрессия 1 порядка (линейная), ее коэффициенты показаны на графике (y1). Для регрессий приведены значения p-value для F распределения (p) и R^2

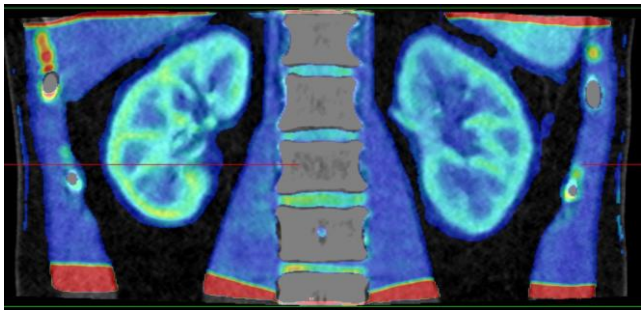

Рис. 4 (Fig. 4)

Рис. 4. КТ-перфузия почек. Фронтальная реконструкция.

Пациент Б., 39 лет. МКБ: Конкремент левого мочеточника. Группа 1.

Отмечается снижение показателей перфузии левой почки. В правой почке показатели перфузии без изменений.

Fig. 4. CT perfusion of kidney. Frontal reconstruction.

Patient B., 39 years old. Urolithiasis: stone of the left ureter. Group 1.

There is a decrease in perfusion of the left kidney. In the right kidney perfusion parameters were unchanged.

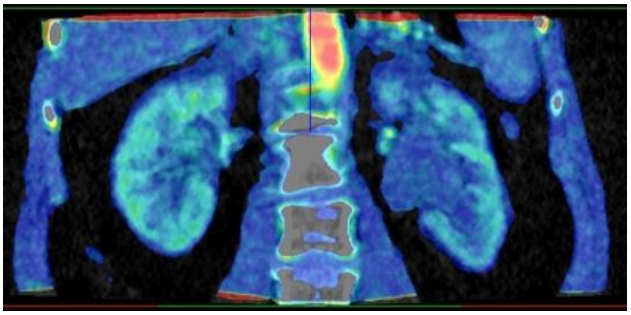

Рис. 5 (Fig. 5)

Рис. 5. КТ-перфузия почек. Фронтальная реконструкция.

Пациент С., 45 лет. МКБ: Конкремент левого мочеточника. Группа 2. Определяется дилатация ЧЛС левой почки. Отмечается снижение показателей перфузии левой почки. В правой почке показатели перфузии без изменений.

Fig. 5. CT-perfusion, kidneys. Frontal reconstruction.

Patient S., 45 years old. Urolithiasis: stone of the left ureter. Group 2. Dilatation of the renal collecting system of the left kidney is determined. There is a decrease in perfusion of the left kidney. In the right kidney perfusion parameters were unchanged.

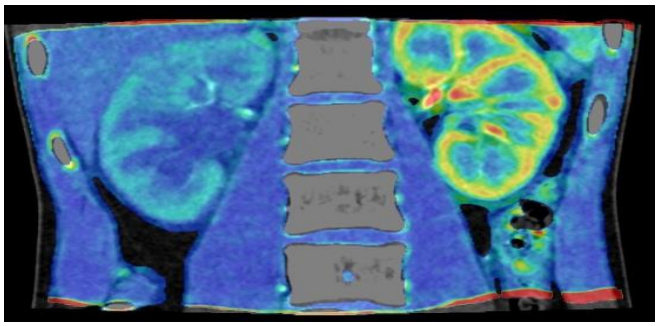

Рис. 6 (Fig. 6)

Рис. 6. КТ-перфузия почек. Фронтальная реконструкция.

Пациент И., 30 лет. МКБ: Конкремент правого мочеточника. Группа 3. Определяется дилатация ЧЛС и мочеточника правой почки. Отмечается снижение показателей перфузии правой почки. В левой почке показатели перфузии повышены.

Fig. 6. CT perfusion of kidney. Frontal reconstruction.

Patient I., 30 years old. Urolithiasis: stone of the right ureter. Group 3. Dilatation of the renal collecting system and ureter of the right kidney is determined. There is a decrease in perfusion of the right kidney. In the left kidney perfusion indicators are increased.

через запятую, для 1 и 2 порядка соответственно. Дополнительно были рассчитаны коэффициенты корреляции: Пирсона (rp), Кендалла (rk) и Спирмена (rs).

Все регрессии как первого, так и второго порядка являются статистически значимыми с p-value < 0.05.

Согласно метрике R^2, линейная регрессия хуже описывает характер зависимостей, чем квадратичная, поэтому для аппроксимации была выбрана квадратичная регрессия.

Обсуждение.

КТ-перфузия – неинвазивная технология, которая позволяет количественно оценивать изменения скорости почечного кровотока [24, 25].

КТ-перфузия основывается на временных изменениях в ткани после введения йодсодержащих контрастных веществ. Расчет стандартных показателей КТ-перфузии осуществим из-за того, что контрастное усиление линейно пропорционально концентрации контраста в ткани. Это линейное отношение является основным преимуществом КТ перед другими лучевыми методами диагностики. Несколько групп исследователей [1 - 26] доказали значимость КТ-перфузии для оценки функции почек.

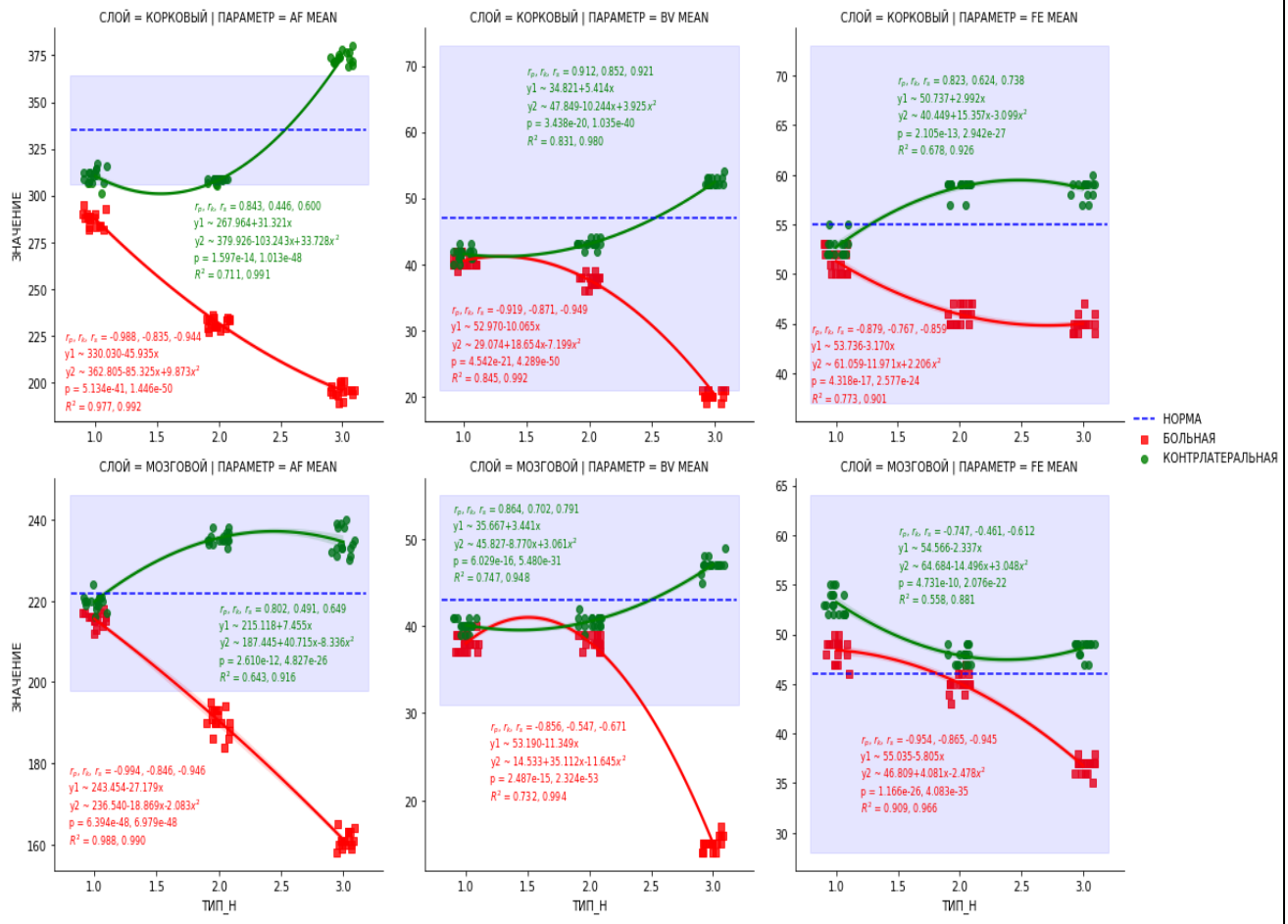

Рис. 7 (Fig. 7)

Рис. 7. Регрессия параметров кровотока у пациентов с камнем мочеточника от степени дилатации ЧЛС.

Fig. 7. Regression of blood flow parameters in patients with ureter stone on the degree of dilatation of the renal collecting system.

В проведенном нами исследовании метод КТ-перфузии был успешно использован для оценки гемодинамических изменений паренхимы почек у пациентов с камнями верхней трети мочеточника, так как объективная оценка анатомического и функционального состояния почек важна для определения оптимального лечения и оценки его эффективности.

Показатели перфузии, полученные на предоперационном этапе в данном исследовании, являются одними из независимых факторов, на основании которых можно осуществлять контроль восстановления функции почек у пациентов с различными формами МКБ. Количественная оценка параметров перфузии почек может помочь урологам отслеживать эффективность лечения и влиять на выбор метода лечения. По сравнению с другими методами визуализации КТ-перфузия – быстрый и безопасный метод визуализации, позволяющий оценивать не только морфологические, но и функциональные характеристики почек.

Результаты исследования продемонстрировали снижение перфузионных параметров у пациентов с камнями мочеточника, что свидетельствует об аномально низкой перфузии в корковом и мозговом слое у пациентов с односторонней обструкцией мочеточника. Длительное существование обструкции сопряжено с высоким риском гломерулярного склероза, уменьшения почечных клубочков и развития интерстициального фиброза [5 - 32].

В корковом и мозговом слое среднее значение AF контралатеральных почек у пациентов с дилатацией ЧЛС было статистически больше, чем в контралатеральных почках пациентов из другой группы. У пациентов с

камнями мочеточника без выраженного расширения ЧЛС значительного компенсаторного увеличения AF не произошло. Данное исследование показало, что компенсаторный рост показателей перфузии контралатеральной почки в основном связан со степенью функционального нарушения почки с камнем мочеточника. Другим возможным объяснением данного феномена могут быть индивидуальные различия в показателях перфузии. Нами были отмечены незначительные уменьшения показателей перфузии у пациентов старше 50 лет. Это означает, что почечный кровоток может изменяться в зависимости от физиологического состояния, в том числе и из-за возрастного фактора.

Таким образом, полученные результаты демонстрируют важность оценки почечного кровотока в предоперационном периоде. Эти результаты согласуются с данными, опубликованными L. Pelaez и соавт. [36] и S. Sheehan и соавт. [37]. В совокупности эти данные подтверждают, что показатели перфузии могут показывать гемодинамические изменения в оценке нарушений функции почек у пациентов с различными клиническими формами МКБ.

Заключение.

В результате проведенного исследования установлено, что КТ-перфузия, выполненная в объемном режиме, позволяет объективно оценивать изменения кровотока в почке у пациентов с камнем мочеточника. Показано, что снижение показателей перфузии (скорость кровотока, эквивалентный объем крови, проницаемость) у пациентов с дилатацией ЧЛС и мочеточника является более существенным, чем у пациентов с дилатацией ЧЛС, т.е. степень обструкции сочетается со скоростью кровотока. Кроме того, установлена обратная зависимость между степенью расширения ЧЛС и показателями перфузии в контралатеральной почке. Таким образом, КТ-перфузия представляет собой информативный и неинвазивный метод, который позволяет количественно оценивать функциональное состояние почки, степень и характер обструкции, что может иметь значение при выборе метода оперативного лечения, прогнозировании осложнений и дальнейшего течения МКБ.

Финансирование.

Работа выполнена в рамках реализации Гранта Президента РФ при поддержке Ведущей научной школы НШ-599.2022.3 «Неинвазивные функциональные технологии лучевой медицины в скрининге, ранней диагностики, мониторинге лечения и контроле реабилитации социально значимых заболеваний» (Руководитель Н.С. Серова).

Список литературы:

1. Knoll T. Epidemiology, Pathogenesis, and Pathophysiology of Urolithiasis. Eur. Uro.l Suppl. 2010; 9: 802-806.

2. Lopez M., Hoppe B. History, epidemiology and regional diversities of urolithiasis. Pediatric Nephrology. 2008; 25 (1): 49-59.

3. Chauhan C. K., M. J. Joshi, and A. D. B. Vaidya. Growth inhibition of struvite crystals in the presence of herbal extract. Commiphora wightii. Journal of Materials Science. 2008; 20 (1): 85-92.

4. Morgan M.S., Pearle M.S. Medical management of renal stones. BMJ 2016; 14 (352): i52. https://doi.org/10.1136/bmj.i52

5. Johri N, Cooper B, Robertson W, Choong S, Rickards D, Unwin R. An update and practical guide to renal stone management. Nephron Clin Pract. 2010; 116 (3): c159-71. https://doi.org/10.1159/000317196

6. Moe O. W. Kidney stones: pathophysiology and medical management. The Lancet. 2006; 367 (9507): 333-344.

7. Romero V., H. Akpinar, and D. G. Assimos. Kidney stones: a global picture of prevalence, incidence, and associated risk factors. Reviews in Urology. 2010; 12 (2-3): e86-e96.

8. Edvardsson V. O., O. S. Indridason, G. Haraldsson, O. Kjartansson, and R. Palsson. Temporal trends in the incidence of kidney stone disease. Kidney International. 2013; 83 (1): 146-152.

9.Robertson W. G., P. J. Heyburn, M. Peacock, F. A. Hanes, and R. Swaminathan. The effect of high animal protein intake on the risk of calcium stone-formation in the urinary tract. Clinical Science. 1979; 57 (3): 285-288.

10. Singh K. B., Sailo S. Understanding epidemiology and etiologic factors of urolithiasis: an overview. Scientific Visualization. 2013; 13 (4): 169-174.

11. Sofia N. H., Walter T. M. Prevalence and risk factors of kidney stone. Global Journal For Research Analysis. 2016; 5.

12. Scales C. D., A. C. Smith, J. M. Hanley, and C. S. Saigal. Prevalence of kidney stones in the United States. European Urology. 2012; 62 (1): 160-165.

13. Joseph K. C., B. Bharat, H. Parek, and M. J. Joshi. Inhibition of growth of urinary type calcium hydrogen phosphate dihydrate crystals by tartaric acid and tamarind. Current Science. 2005; 88: 1232-1238.

14. Аполихин О.И., Сивков А.В., Бешлиев Д.А., Солнцева Т.В., Комарова В.А. Анализ уронефрологической заболеваемости в Российской Федерации по данным официальной статистики. Экспериментальная и клиническая урология. 2010; 1: 4-11.

15. Руденко В.И. Мочекаменная болезнь. Актуальные вопросы диагностики и выбора метода лечения. Докт.Дисс. М., 2004.

16. Павлов С.М. Лечение больных с двухсторонним нефролитиазом дистанционной литотрипсией. М., 1997.

17.Ripolles T, Errando J, Agramunt M, et al. Ureteralcolic: US versus CT. Abdom Imaging 2004; 29: 263-266.

18. Kandel S., Meyer H., Hein R.,et. al. Comparison of free breathing versus breath-hold in perfusion imaging using dynamic volume CT. Insights Imaging. 2012; 3: 323-328.

19. Chen C, Liu Q, Hao Q, Xu B, Ma C, Zhang H, et al. Study of 320-slice dynamic volume CT perfusion in different pathologic types of kidney tumor: preliminary results. PLoS One. 2014; 21.

20. Ragi I., El-Said W., Ibraheem M.E., Farid A., Gohar S. Kidney function and histopathological changes in unilateral hydronephrosis with special reference to bilharzial ureter. Int Urol Nephrol. 1981; 13: 237-248.

21. Brix G., Lechel U., Veit R., Truckenbrodt R., Stamm G., Coppenrath E.M., et al. Assessment of a theoretical formalism for dose estimation in CT: an anthropomorphic phantom study. Eur Radiol. 2004; 14: 1275-1284.

22. Ohno Y., Koyama H., Matsumoto K., Onishi Y., Takenaka .D, Fujisawa Y., et al. Differentiation of malignant and benign pulmonary nodules with quantitative first-pass 320-detector row perfusion CT versus FDG PET/CT. Radiology. 2011; 258: 599-609.

23. Miles K.A. Measurement of tissue perfusion by dynamic computed tomography. Br J Radiol. 1991; 64: 409-412.

24. Patlak C.S., Blasberg R.G., Fenstermacher J.D. Graphical evaluation of blood-to-brain transfer constants from multiple-time uptake data. J Cereb Blood Flow Metab. 1983; 3: 1-7.

25. Mazzei M.A., Squitieri N.C., Sani E., et al. Differences in perfusion CT parameter values with commercial software upgrades: a preliminary report about algorithm consistency and stability. Acta Radiol. 2013; 54: 805-811.

26. Grenier N., Cornelis F., Le Bras Y., et al. Perfusion imaging in renal diseases. Diagn Interv Imaging. 2013; 94: 1313-1322.

27. Chang J., Kim S., Jung J., Lee H., Choi H., Chang D., et al. Assessment of glomerular filtration rate with dynamic computed tomography in normal Beagle dogs. 2011; 12: 393-399.

28. Satoh N., Togami I., Murakami K., Kitagawa T., Kimoto S., Hiraki .Y, et al. Evaluation of renal function by dynamic CT. Nihon Igaku Hoshasen Gakkai Zasshi. 1991; 51: 1346-1351.

29. Blomley M.J., McBride A., Mohammedtagi S., Albrecht T., Harvey C.J., Jäger R., et al. Functional renal perfusion imaging with colour mapping: is it a useful adjunct to spiral CT of in the assessment of abdominal aortic aneurysm (AAA). Eur J Radiol. 1999; 30: 214-220.

30.Yilmaz O., Ovali G.Y., Genc A., Tarhan S., Ozcan T., Tuncyurek O., et al. Perfusion computed tomography could be a new tool for single-session imaging of ureteric obstructive pathology: an experimental study in rats. J Pediatr Surg. 2009; 44: 1977-1983.

31. Александрова К. А., Серова Н. С., Руденко В. И., Капанадзе Л. Б., Песегов С. В., Фиев Д. Н., Мискарян Т. И. Возможности КТ-перфузии в оценке почечного кровотока у пациентов с мочекаменной болезнью. REJR. 2019; 1 (9): 108-117.

32. Elder J.S., Stansbrey R., Dahms B.B., Selzman A.A. Renal histological changes secondary to ureteropelvic junction obstruction. J Urol. 1995; 154: 719-722.

33. Tantawy M.N., Jiang R., Wang F., Takahashi K., Peterson T.E., Zemel D., et al. Assessment of renal function in mice with unilateral ureteral obstruction using 99mTc-MAG3 dynamic scintigraphy. BMC Nephrol. 2012; 13: 168.

34. Vaughan E.D. Jr., Marion D., Poppas D.P., Felsen D. Pathophysiology of unilateral ureteral obstruction: studies from Charlottesville to New York. J Urol. 2004; 172: 2563-2569.

35. Klahr S., Morrissey J. Obstructive nephropathy and renal fibrosis. Am J Physiol Renal Physiol. 2002; 283: F861-F875.

36. Loo M.H, Felsen D., Weisman S., Marion D.N., Vaughan E.D. Pathophysiology of obstructive uropathy. World J Urol. 1988; 6: 53.

37. Pelaez L.I., Juncos L.A., Stulak J.M., Lerman L.O., Romero J.C. Non-invasive evaluation of bilateral renal regional blood flow and tubular dynamics during acute unilateral ureteral obstruction. Nephrol Dial Transplant. 2005; 20: 83-88.

References:

1. Knoll T. Epidemiology, Pathogenesis, and Pathophysiology of Urolithiasis. Eur. Uro.l Suppl. 2010; 9: 802-806.

2. Lopez M., Hoppe B. History, epidemiology and regional diversities of urolithiasis. Pediatric Nephrology. 2008; 25 (1): 49-59.

3. Chauhan C. K., M. J. Joshi, and A. D. B. Vaidya. Growth inhibition of struvite crystals in the presence of herbal extract. Commiphora wightii. Journal of Materials Science. 2008; 20 (1): 85-92.

4. Morgan M.S., Pearle M.S. Medical management of renal stones. BMJ 2016; 14 (352): i52. https://doi.org/10.1136/bmj.i52

5. Johri N, Cooper B, Robertson W, Choong S, Rickards D, Unwin R. An update and practical guide to renal stone management. Nephron Clin Pract. 2010; 116 (3): c159-71. https://doi.org/10.1159/000317196

6. Moe O. W. Kidney stones: pathophysiology and medical management. The Lancet. 2006; 367 (9507): 333-344.

7. Romero V., H. Akpinar, and D. G. Assimos. Kidney stones: a global picture of prevalence, incidence, and associated risk factors. Reviews in Urology. 2010; 12 (2-3): e86-e96.

8.Edvardsson V. O., O. S. Indridason, G. Haraldsson, O. Kjartansson, and R. Palsson. Temporal trends in the incidence of kidney stone disease. Kidney International. 2013; 83 (1): 146-152.

9. Robertson W. G., P. J. Heyburn, M. Peacock, F. A. Hanes, and R. Swaminathan. The effect of high animal protein intake on the risk of calcium stone-formation in the urinary tract. Clinical Science. 1979; 57 (3): 285-288.

10. Singh K. B., Sailo S. Understanding epidemiology and etiologic factors of urolithiasis: an overview. Scientific Visualization. 2013; 13 (4): 169-174.

11. Sofia N. H., Walter T. M. Prevalence and risk factors of kidney stone. Global Journal For Research Analysis. 2016; 5.

12. Scales C. D., A. C. Smith, J. M. Hanley, and C. S. Saigal. Prevalence of kidney stones in the United States. Eu-

ropean Urology. 2012; 62 (1): 160-165.
13. Joseph K. C., B. Bharat, H. Parek, and M. J. Joshi. Inhibition of growth of urinary type calcium hydrogen phosphate dihydrate crystals by tartaric acid and tamarind. Current Science. 2005; 88: 1232-1238.
14. Apolikhin O.I., Sivkov A.V., Beshliev D.A., Solntseva T.V., Komarova V.A. Analysis of uronephrological morbidity in the Russian Federation according to official statistics. Experimental and clinical urology. 2010; 1: 4-11 (in Russian).
15. Rudenko V.I. Urolithiasis disease. Topical issues of diagnosis and choice of treatment. Doct.Diss. M., 2004 (in Russian).
16. Pavlov S.M. Treatment of patients with bilateral nephrolithiasis with remote lithotripsy. M., 1997 (in Russian).
17. Ripolles T, Errando J, Agramunt M, et al. Ureteralcolic: US versus CT. Abdom Imaging 2004; 29: 263-266.
18. Kandel S., Meyer H., Hein R.,et. al. Comparison of free breathing versus breath-hold in perfusion imaging using dynamic volume CT. Insights Imaging. 2012; 3: 323-328.
19. Chen C, Liu Q, Hao Q, Xu B, Ma C, Zhang H, et al. Study of 320-slice dynamic volume CT perfusion in different pathologic types of kidney tumor: preliminary results. PLoS One. 2014; 21.
20. Ragi I., El-Said W., Ibraheem M.E., Farid A., Gohar S. Kidney function and histopathological changes in unilateral hydronephrosis with special reference to bilharzial ureter. Int Urol Nephrol. 1981; 13: 237-248.
21. Brix G., Lechel U., Veit R., Truckenbrodt R., Stamm G., Coppenrath E.M., et al. Assessment of a theoretical formalism for dose estimation in CT: an anthropomorphic phantom study. Eur Radiol. 2004; 14: 1275-1284.
22. Ohno Y., Koyama H., Matsumoto K., Onishi Y., Takenaka .D, Fujisawa Y., et al. Differentiation of malignant and benign pulmonary nodules with quantitative first-pass 320-detector row perfusion CT versus FDG PET/CT. Radiology. 2011; 258: 599-609.
23. Miles K.A. Measurement of tissue perfusion by dynamic computed tomography. Br J Radiol. 1991; 64: 409-412.
24. Patlak C.S., Blasberg R.G., Fenstermacher J.D. Graphical evaluation of blood-to-brain transfer constants from multiple-time uptake data. J Cereb Blood Flow Metab. 1983; 3: 1-7.
25. Mazzei M.A., Squitieri N.C., Sani E., et al. Differences in perfusion CT parameter values with commercial software upgrades: a preliminary report about algorithm consistency and stability. Acta Radiol. 2013; 54: 805-811.
26. Grenier N., Cornelis F., Le Bras Y., et al. Perfusion imaging in renal diseases. Diagn Interv Imaging. 2013; 94: 1313-1322.
27. Chang J., Kim S., Jung J., Lee H., Choi H., Chang D., et al. Assessment of glomerular filtration rate with dynamic computed tomography in normal Beagle dogs. 2011; 12: 393-399.
28. Satoh N., Togami I., Murakami K., Kitagawa T., Kimoto S., Hiraki .Y, et al. Evaluation of renal function by dynamic CT. Nihon Igaku Hoshasen Gakkai Zasshi. 1991; 51: 1346-1351.
29. Blomley M.J., McBride A., Mohammedtagi S., Albrecht T., Harvey C.J., Jäger R., et al. Functional renal perfusion imaging with colour mapping: is it a useful adjunct to spiral CT of in the assessment of abdominal aortic aneurysm (AAA). Eur J Radiol. 1999; 30: 214-220.
30. Yilmaz O., Ovali G.Y., Genc A., Tarhan S., Ozcan T., Tuncyurek O., et al. Perfusion computed tomography could be a new tool for single-session imaging of ureteric obstructive pathology: an experimental study in rats. J Pediatr Surg. 2009; 44: 1977-1983.
31. Alexandrova K. A., Serova N. S., Rudenko V. I., Kapanadze L. B., Pesegov S. V., Fiev D. N., Miskaryan T. I. Possibilities of CT perfusion in assessment of renal blood flow in patients with urolithiasis. REJR. 2019; 1 (9): 108-117 (in Russian).
32. Elder J.S., Stansbrey R., Dahms B.B., Selzman A.A. Renal histological changes secondary to ureteropelvic junction obstruction. J Urol. 1995; 154: 719-722.
33. Tantawy M.N., Jiang R., Wang F., Takahashi K., Peterson T.E., Zemel D., et al. Assessment of renal function in mice with unilateral ureteral obstruction using 99mTc-MAG3 dynamic scintigraphy. BMC Nephrol. 2012; 13: 168.
34. Vaughan E.D. Jr., Marion D., Poppas D.P., Felsen D. Pathophysiology of unilateral ureteral obstruction: studies from Charlottesville to New York. J Urol. 2004; 172: 2563-2569.
35. Klahr S., Morrissey J. Obstructive nephropathy and renal fibrosis. Am J Physiol Renal Physiol. 2002; 283: F861-F875.
36. Loo M.H, Felsen D., Weisman S., Marion D.N., Vaughan E.D. Pathophysiology of obstructive uropathy. World J Urol. 1988; 6: 53.
37. Pelaez L.I., Juncos L.A., Stulak J.M., Lerman L.O., Romero J.C. Non-invasive evaluation of bilateral renal regional blood flow and tubular dynamics during acute unilateral ureteral obstruction. Nephrol Dial Transplant. 2005; 20: 83-88.

.

ОРИГИНАЛЬНАЯ СТАТЬЯ

APPLICATION OF VOLUMETRIC DYNAMIC VOIDING COMPUTED CYSTURETROGRAPHY IN URETHRAL STRICTURE DIAGNOSIS BEFORE AND AFTER RECONSTRUCTIVE SURGERY

Shchekoturov I.O., Bakhtiozin R.F., Istranov A.L., Serova N.S.

I.M. Sechenov First Moscow State Medical University (Sechenov University). Moscow, Russia.

Purpose. To determine the possibilities of volumetric dynamic voiding computed cystourethrography for assessment of the lower urinary tract in patients with urogenital pathology, which were treated with free revascularized microsurgical autografts.

Materials and methods. We performed volumetric dynamic voiding computed cystourethrography and X-ray voiding cystourethrography examinations in 56 patients (100%) with various pathologies of the urethra. The examinations were performed using wide detector computed tomography scanner. Detector is possible to cover 16 centimeters area of the interest per one rotation of the X-ray tube.

Results. Thirty two of fifty six examined patients underwent phallus and urethra reconstruction using free revascularized microsurgical autografts. The rest of the patients underwent only reconstruction of the urethra. According to the volumetric dynamic voiding computed cystourethrography data the average urine flow rate in patients with urethral strictures was 4.3±1.3 ml/s, after stricture the urine flow rate was 8.1±5.4 ml/s. Sensitivity, specificity and accuracy for urethral stricture detecting were 95,7 %, 94,1 %, 95,0% for volumetric dynamic voiding computed cystourethrography and 86,9%, 88,2%, 87.5% for voiding cystourethrography.

Conclusion. The obtained results demonstrate higher diagnostic efficiency rates of voiding dynamic computed cystourethrography in the assessment of urethral stricture, compared to the X-ray voiding cystoureterography. In addition this modern method provides additional information about the urine flow rate.

Keywords: CT, voiding cystourethrography, phalloplasty, urethral stricture, obliteration of the urethra.

Corresponding author: Shchekoturov I.O., e-mail: samaramail@bk.ru

For citation: Schekoturov I.O., Bakhtiosin R.F., Istranov A.L., Serova N.S. Application of volumetric dynamic voiding computed cysturetrography in urethral stricture diagnosis. REJR 2022; 12(2):124-131. DOI: DOI: 10.21569/2222-7415-2022-12-2-124-131.

Received: **10.02.22** **Accepted:** **15.06.22**

ПРИМЕНЕНИЕ ОБЪЕМНОЙ ДИНАМИЧЕСКОЙ КОМПЬЮТЕРНОЙ МИКЦИОННОЙ ЦИСТУРЕТРОГРАФИИ В ДИАГНОСТИКЕ СТРИКТУРЫ УРЕТРЫ ДО - И ПОСЛЕ РЕКОНСТРУКТИВНЫХ ОПЕРАЦИЙ

Щекотуров И.О., Бахтиозин Р.Ф., Истранов А.Л., Серова Н.С.

ФГАОУ ВО «Первый МГМУ им. И.М. Сеченова» Минздрава России (Сеченовский Университет). Москва, Россия.

Цель исследования. Определение возможностей объемной динамической микционной компьютерной цистоуретрографии для оценки состояния нижних мочевых путей у пациентов с патологией урогенитальной области, которые подвергались хирургическому лечению свободными реваскуляризированными микрохирургическими аутотрансплантатами.

Материалы и методы. Объемная динамическая микционная компьютерная цистоуретрография и рентгеновская цистоуретрография нижних мочевыводящих путей были выполнены для 56 пациентов с различной патологией урогенитальной области. Исследования проводились в объемном режиме с помощью широкодетектерного компьютерного томографа, позволяющего покрывать область исследования в 16 см за один оборот рентгеновской трубки.

Результаты. Тридцати двум из 56 обследованных пациентов провели реконструкцию полового члена и уретры с использованием свободного реваскуляризированного микрохирургического аутотрансплантата. Остальным пациентам была выполнена только реконструкция уретры. Согласно данным объемной динамической микционной компьютерной цистоуретрографии средняя скорость потока мочи у больных со стриктурами уретры составила 4.3±1.3 мл/с, после устранения стриктуры средняя скорость потока мочи составила 8.1±5.4 мл/с. Чувствительность, специфичность и точность в диагностике стриктур уретры составили 95,7%, 94,1%, 95,0% для динамической микционной компьютерной цистоуретрографии и 86,9%, 88,2%, 87,5% для микционной цистуретерографии.

Заключение. Полученные результаты демонстрируют более высокие показатели диагностической эффективности динамической микционной компьютерной цистоуретрографии в оценке стриктур уретры, в сравнении с рентгеновской микционной цистуретерографией. К тому же данная современная методика позволяет получать дополнительную информацию об изменении скорости потока мочи.

Ключевые слова: МСКТ, микционная цистуретрография, стриктура уретры, облитерация уретры.

Контактный автор: Щекотуров И.О., e-mail: samaramail@bk.ru

Для цитирования: : Щекотуров И.О., Бахтиозин Р.Ф., Истранов А.Л., Серова Н.С. Применение объемной динамической компьютерной микционной цистуретрографии в диагностике стриктуры уретры. REJR 2022; 12(2):124-131. DOI: DOI: 10.21569/2222-7415-2022-12-2-124-131.

Статья получена: 10.02.22 **Статья принята: 15.06.22**

Introduction.

The lower urinary tract is represented by the urinary bladder and urethra. The average length of the female urethra is 3-5 cm, with an internal diameter of 6 mm. The male urethra has a length of 16-22 cm, with an average internal diameter of 5-7 mm [1]. One of the most common urethral pathology is stricture.

A urethral stricture is a polyetiological disease manifested by symptoms of the lower urinary tract with a urethral lumen narrowing up to the total obliteration as a result of scar tissue regeneration in the urethral wall.

The length, localization, causes and severity of the urethral strictures are varied. First of all, it is determined by the occurrence etiology. It can be caused by various iatrogenic urethral injuries, bony pelvic ring injury with displacement of bone fragments leading to urethral ruptures, direct perineal trauma, endoscopic manipulations during transurethral operations, injury after prolonged bladder catheterization in patients in intensive care units, chronic inflammation in the urethra with the ineffective treatment of acute urethritis [2].

Currently, the primary diagnostic method is an X-ray examination of the urethra, which includes: retrograde (ascending) urethrography and voiding cystourethrography, also known as a micturating cystourethrography. These techniques have been used for a century as a main visualization method in the examination of the structure and lower urinary tract function [3-

5].

However, the X-ray techniques have several disadvantages. The visible X-ray image due to physical limitation does not always reflect the true shape, size, position and structure of the study object, i.e. there is a distortion of the resulting image. Invasive procedures associated with retrograde injection of a contrast agent impose limitations because of possible infection development [6-8].

In some cases, using of X-ray examination does not provide comprehensive data about the urethral anatomy, localization and length of the stricture, complications, etc. In such cases, there is a need for additional examination methods, such as ultrasound (US), magnetic resonance imaging (MRI) and computed tomography (CT) [9-10].

Computed tomography, performed by scanners with multi-row detectors, provides a quick diagnostic image acquisition and the ability to perform dynamic examinations, which include volumetric dynamic voiding computed cystourethrography (VDVCC). It is a relatively new diagnostic technique that can be used to assess the lower urinary tract changes [7-9]. VDVCC performed using a 640-slice computed tomography scanner, has good spatial resolution, a wide range of coverage area and a fast data acquisition system with subsequent construction of 3D and 4D reconstructions of the interest area [10-13]. However, at present, the method is not insufficiently studied.

Materials and methods.

This study included 56 patients (n=100%) with a pathology of the urethra, such as a urethral defect after injury 18 (32%) or inflammation 6 (11%), as well as 32 patients (57%) with transsexualism after sex confirmation surgery. All patents were treated in the department of plastic and reconstructive surgery of the University Clinical Hospital № 1 of the Sechenov University (Moscow, Russia) from March 2017 to April 2022. The mean age of patients was 44,8±14,6 years.

For the reconstruction of the urethra and/or the penis free revascularized microsurgical autografts were used.

In the framework of preoperative preparation and postoperative results monitoring, all patients underwent X-ray voiding cystourethrography and volumetric dynamic voiding computed cystourethrography, X-ray voiding cystourethrography being performed using X-ray machine General Electric Advantx (USA).

The VDVCC being performed using the multispiral computed tomography scanner Aquilion One (Toshiba, Japan). The 640-slice computed tomography scanner has 320 rows of detectors, each 0.5 mm wide. 16 centimeters wide detector allows covering the whole urogenital area per one rotation. Such technical parameters of the scanner make it possible to perform a dynamic examination of the entire area of urogenital region.

The examinations being performed in a supine patient's position with hands widened behind the head. Before the examination, the patient drank up to 500 ml of water for the bladder filling. After occurrence of a sufficient urge to urinate the patient was laid on the table of a computed tomography scanner. The diaper was used to collect urine. Since urination in the prone position for certain patients presents difficulties, they were taught to urinate on back for 1-2 days before the examination.

The iodine based contrast agent with an iodine concentration of at least 350 mg/ml was used. The volume of the injected contrast agent was calculated based on the patient's weight - 1.0 ml per kilogram. The contrast agent rate of injection was at least 4.0 ml/sec. Immediately after the end of the injection of the contrast agent 50 ml of saline was injected intravenously.

The first stage is performing of two scanograms - images at the coronal and sagittal planes, which serve to mark the examination region. The second stage is a noncontrast examination of the abdominal cavity, the pelvis and the external genitalia. The third stage is the arterial, venous, and delayed phases. The resulting images in the axial plane were processed with the construction of multiplanar and three-dimensional reconstructions. The fourth stage is volumetric dynamic voiding computed cystourethrography. Tomography parameters are presented in Table 1. This part of the examination performs in a volumetric dynamic mode, without moving the table relative to the scanner detector, therefore the examination area is limited by the width of the detector, i.e. 16 cm. The zone was marked in such a way that the external genital organs and the bladder got into the examination area. By this time, the bladder is filled with the excreted contrast urine, therefore, no additional invasive procedures for the injection of a contrast agent into the bladder are required. The examination lasts 10 seconds. After the operator's indication patient starts to urinate in the diaper.

Then analysis of the obtained images in multiplanar, 3D and 4D reconstructions was performed (Fig. 1). The voiding cystourethrography was performed at the last stage. The measurement of the urethra lumen width in all parts was performed, the zones of its' narrow-

Table №1. VDVCC tomography parameters.

Tomography parameters	Tomography settings
X-ray tube voltage	100 kV
X-ray current	250 mA
X-ray tube rotation speed	0,5 sec.
Tomography time	10 sec.
Tomography area	16 sm.
Tomography mode	Intermittent

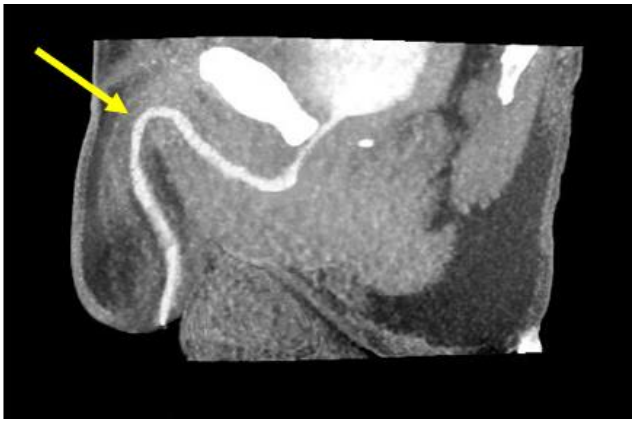

Fig. 1 a (Рис. 1 а)

Fig. 1 b (Рис. 1 б)

Fig. 1. Volumetric dynamic voiding computed cystourethrography: a – sagittal plane. b – three-dimensional reconstruction.

Arrow - neourethra formed during surgery without narrowing signs.

Рис. 1. Объемная динамическая микционная цистуретерография: а – сагиттальная плоскость, б – трехмерная реконструкция.

Стрелка – сформированная во время оперативного вмешательства неоуретра без признаков сужения на всем протяжении.

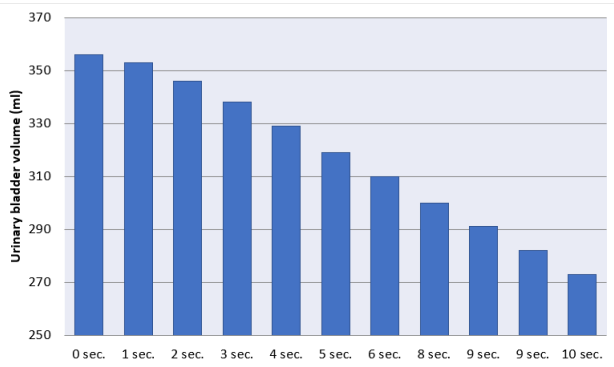

Рис. 2 (Fig. 2)

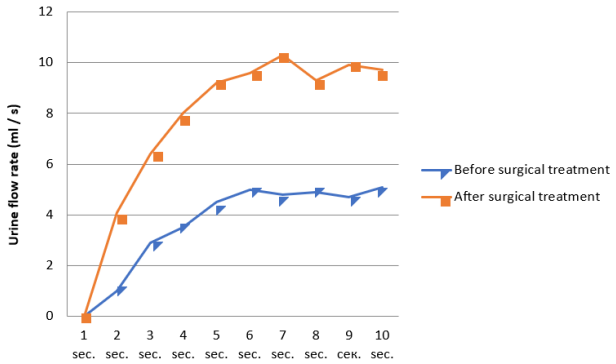

Рис. 3 (Fig. 3)

Рис. 2. Diagram. The bladder volume change during volumetric dynamic voiding computed cystourethrography were used to calculate the velocity indicators of the urine stream flow.

Patient K., 34 years old, with urethral stricture.

Fig. 2. Диаграмма. Изменение объема мочевого пузыря при проведении объемной динамической микционной компьютерной цистоуретрографии, применяемое для расчета скоростных показателей потока струи мочи.

Пациент К., 34 года, со стриктурой уретры.

Рис. 3. Graph. The urine flow rate in the various voiding phases during volumetric dynamic voiding computed cystourethrography calculated according to the urinary bladder volume changes.

Patient K., 34 years old, with urethral stricture. Blue line is the urine flow rate in a patient with a urethral stricture. The red line is the urine flow rate in a patient after elimination of the stricture using a replacement urethroplasty.

Fig. 3. График. Скорость потока мочи в различные фазы мочеиспускания во время объемной динамической микционной компьютерной цистоуретрографии, рассчитанная на основании изменения объема мочевого пузыря.

Пациент К., 34 года, со стриктурой уретры. Синяя линия – скорость потока мочи у пациента со стриктурой уретры. Красная линия – скорость потока мочи у больного после устранения стриктуры с помощью заместительной уретропластики.

ing and their length were detected. The surrounding tissues in these areas and the bladder neck opening during the urination were assessed. The bladder volume and the urine stream flow rate during different urinary phases were estimated.

Vascular anatomy, especially of the inferior deep epigastric arteries was examined for planning urethroplasty using a free revascularized microsurgical radial autograft in arterial phase. After analyzing the obtained data, the cause and location of the urethral stricture or other pathology were established in every patient.

Results.

Thirty two of fifty six examined patients underwent phallus and urethra reconstruction using free revascularized microsurgical autografts. The rest of the patients underwent only a reconstruction of the urethra. At the postoperative stage after removal of the urinary catheter, all patients urinated on their own and did not have complaints associated with voiding.

The average volume of the urinary bladder according to VDVCC data was 349.4 ± 154.5 ml, while the actual volume of urine excreted during the voiding was 287.4 ± 142.6 ml, which is associated with the residual volume of urine in the bladder, which was 55.1 ± 24.3 ml. These results at the pre- and postoperative stages did not differ.

The rate of the urine flow stream was calculated based on the bladder volume changes during each phase of the dynamic examination (from 1 to 10 seconds). Example of bladder volume changes calculation of the patient K. 34 years old with urethral stricture is represented

Fig. 4 a (Рис. 4 а)

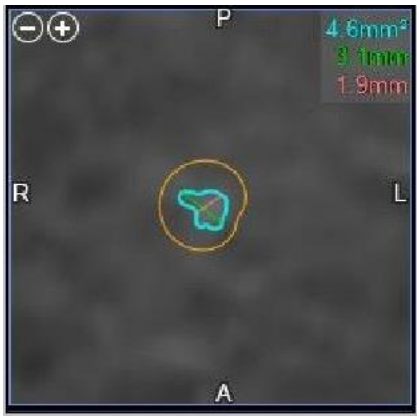

Fig. 4 b (Рис. 4 б)

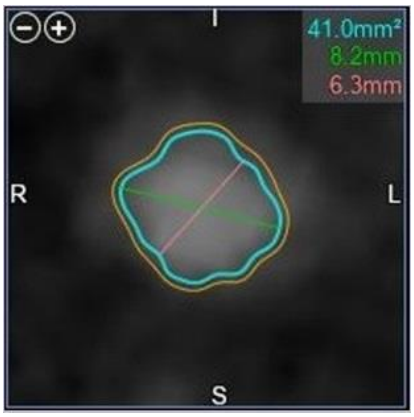

Fig. 4 c (Рис. 4 в)

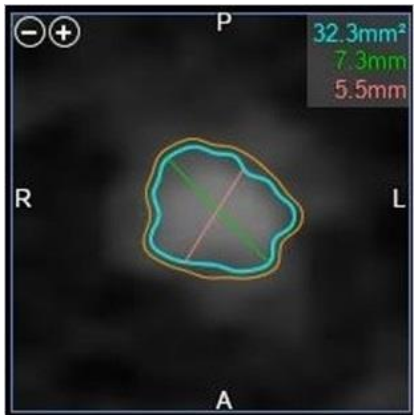

Fig. 4 d (Рис. 4 г)

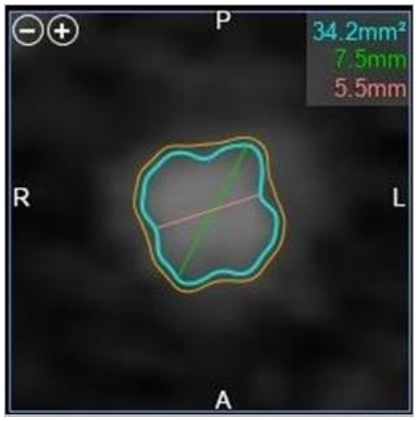

Fig. 4 e (Рис. 4 д)

Fig. 4. Volumetric dynamic voiding computed cystourethrography: a - curvilinear reconstruction, b-e - transverse sections of the urethra..

The arrow indicates the extended narrowing zone of the perineal urethra in a patient after phallo- and urethroplasty. The lumen area of the perineal urethra in Fig.4 b is 6 times smaller than the not changed areas in Fig.4 c-e.

Рис. 4. Объемная динамическая микционная компьютерная цистоуретрография: а - криволинейная реконструкция, б-д – поперечные срезы уретры.

Стрелкой указана область сужения промежностной части уретры у пациента после фалло- и уретропластики. Площадь просвета промежностной уретры на рис. 4 б в 6 раз меньше площади не изменённых участков на рис. 4 в-д.

in Fig. 2. The average rate of urine stream flow in patience with strictures of the urethra was 4.3 ± 1.3 ml/sec, after elimination of the stricture 8.1 ± 5.4 ml/sec. The maximum recorded speed was 19 ml/sec. It was not possible to determine the total voiding time in this study, because the tomography protocol was limited to 10 seconds to reduce the patient's radiation dose.

After reconstruction of the urethra using a free revascularized microsurgical autograft, there was an improvement in uroflowmetric indicators determined on the basis of VDVCC data (Fig. 3).

All obtained images were processed at the Vitrea workstation with the construction of curvilinear reconstructions of the urethra and automatic determination of its diameter in all

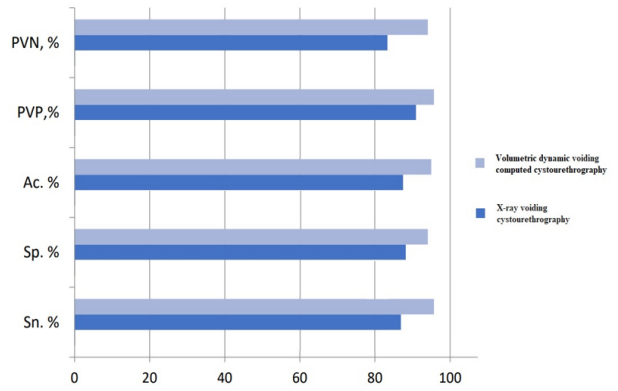

Fig. 5 (Рис. 5)

Fig. 5. Diagram.

Diagnostic accuracy of volumetric dynamic voiding computed cystourethrography and voiding cystourethrography.

Рис. 5. Диаграмма.

Значения диагностической эффективности объемной динамической микционной компьютерной цистоуретрографии и микционной цистуретерографии.

parts (Fig. 4). The average diameter of the urethra according to the VDVCC after urethroplasty was 7.4 ± 2.0 mm. The minimum length of urethral strictures was 17 mm, the maximum length was 32 mm.

VDVCC had better overall diagnostic accuracy then voiding cystourethrography. Sensitivity, specificity and accuracy for urethral stricture detecting were 95,7 %, 94,1 %, 95,0% for VDVCC and 86,9%, 88,2%, 87.5% for voiding cystourethrography (Fig. 5).

For all the examined patients, the radiation dose obtained during the VDVCC was determined. On average, it was 11.2 ± 4.3 mSv. These values for most patients were lower than the average value of the individual effective dose for the procedure of fluoroscopic examination of the pelvic organs (voiding cystourethrography or retrograde urethrocystoscopy) [14].

Discussion.

At the moment standard examination method for patients with urogenital area pathology is retrograde urethrography in combination with voiding cystourethrography [15-18]. These methods allow determining the localization and length of the urethral stricture, which does not always lead to a significant urodynamics violation and can be asymptomatic for a long time. Despite its high sensitivity and specificity urethrography has two significant drawbacks. First, with a standard oblique ¾ patient positioning occurs projection distortions of the urethral size, which can cause an underestimation of the stricture length, and, consequently, the wrong choice of surgical treatment method. Secondly, retrograde urethrography does not give information of the depth and extent of spongiofibrosis, which is the most important factor in the choice of treatment tactics. It should also be noted the possibility of different interpretations of urethrography by radiologists and urologists [19].

The best way of objectively evaluation of changes is a comprehensive analysis, under conditions as close as possible to the physiological one that is during voiding [26]. The advantage of the method is that the contrast agent is injected intravenously, after a while the bladder is sufficiently filled with excreted contrast urine.

In this way, it is possible to assess the anatomy of the abdominal cavity of the pelvis, including the vascular, for further planning of surgical treatment during single examination. Another undoubted advantage of the developed technique is the possibility of examination of the urine stream velocity parameters in dynamic, which allows making conclusions about the contractility of the urinary bladder. The results obtained are similar to those of traditional urofluometry performed for all patients, but the lower urine stream velocity may be due to the fact that patients had to urinate while lying down.

The disadvantage of the method is the need to urinate in the supine position. In our study it did not work out in three patients. This technique makes it possible to avoid traditional endoscopic urethroscopy, which is extremely important nowadays, since iatrogenic infection of the urinary tract during endoscopic manipulations still reaches high level (8-34%). In addition, volumetric dynamic voiding cystourethrography allows assessing the paraurethral tissue state and surrounding organs, which is available only to some invasive methods and MRI [20].

Conclusion. Analyzing our data, including intraoperative, we can assert that CT in combination with VDVCC is highly informative method for assessing of urethra and it`s postoperative complications (stricture, fistula, diverticula, etc.). VDVCC diagnostic efficiency parameters exceed the X-ray urethrography rates in the assessment of urethral stricture. The proven efficiency of the developed method suggests that it may be promising in examining patients with the urogenital area diseases.

Conflicts of Interest.

The authors declare that there is no con-

flict of interest regarding the publication of this article.

Источник финансирования.

Работа представлена в рамках реализации гранта Президента РФ по поддержке ведущей научной школы НШ-599.2022.3 «Неинвазивные функциональные технологии лучевой медицины в скрининге, ранней диагностике, мониторинге лечения и контроле реабилитации социально значимых заболеваний» (руководитель Н.С. Серова).

Funding source. The work is presented as part of the implementation grant of the President of Russian Federation for supporting the leading scientific school НШ-599.2022.3 “Non-invasive functional radiological technologies in screening, early diagnostics and treatment and rehabilitation follow-up of socially significant diseases” (the leader – N.S. Serova).

References:

1. Darenkov, S.P., Kotov S.V., Glinin K.I. Erectile function in patients with anterior urethral strictures. Medical messenger of Bashkartostan. 2013; 8 (2): 47-50.

2. Kogan M.I., Mitusov V.V., Krasulin V.V. Internal optical urethrotomy with stricture urethral disease complicates the subsequent reconstructive surgery. Urology. 2012; 3: 27-30.

3. Trapeznikova M.F., Bazaev V.V., Urenkov S.B. Comparative analysis of the results of open and endoscopic operations with obliteration of the posterior urethra in men. Urology. 2004; 1: 47-54.

4. Pavlica P., Menchi I. and Barozzi L. New imaging of the anterior male urethra. Abdom Imaging. 2003; 28: 180-186.

5. Kim B., Kawashima A., LeRoy A.J. Imaging of the male urethra. Semin Ultrasound CT MR. 2007; 28: 258-273.

6. Shahsavari R., Bagheri S.M., Iraji H. Comparison of Diagnostic Value of Sonourethrography with Retrograde Urethrography in Diagnosis of Anterior Urethral Stricture. Open Access Macedonian Journal of Medical Sciences. 2017; 5 (3): 335-339.

7. Vilalta L, Altuzarra R, Espada Y, Dominguez E, Novellas R and Martorell J: Description and comparison of excretory urography performed during radiography and computed tomography for evaluation of the urinary system in healthy New Zealand white rabbits (Oryctolaguscuniculus). Am J Vet Res. 2017; 78: 472-481.

8. Diefenderfer D.L., Brightling P. Dysuria due to urachalabscessation in calves diagnosed by contrast urography. Can Vet J. 1983; 24: 218-221.

9. Meduri S., DePetri T., Modesto A., Moretti C.A. Multislice CT: technical principles and clinical applications. Radiol. Med. 2002; 103 (3): 143-157.

10. Gallentine M.L., Morey A.F. Imaging of the male urethra for stricture disease. UrolClin North Am. 2002; 29: 361-372.

11. Milosevic M., Voruganti S., Blend R., Alasti H., Warde P., McLean M., Catton P., Catton C., Gospodarowicz M. Magnetic resonance imaging (MRI) for localization of the prostatic apex: Comparison to computed tomography (CT) and urethrography. RadiotherOncol. 1998; 47: 277-284.

12. Chou C.P., Huang J.S., Wu M.T., Pan H.B., Huang F.D., Yu C.C., Yang C.F. CT voiding urethrography and virtual urethroscopy: Preliminary study with 16 MDCT. AJR Am J Roentgenol. 2005; 184: 1882-1888.

13. Zhang X.M., Hu W.L., He H.X., Lv J., Nie H.B., Yao H.Q., Yang H., Song B., Peng G.M. and Liu H.L. Diagnosis of male posterior urethral stricture: Comparison of 64 MDCT urethrography vs. standard urethrography. Abdom Imaging. 2011; 36: 771-775.

14. Theisen K.M., Kadow B.T., Rusilko P.J. Three dimensional imaging of urethral stricture disease and urethral pathology for operative planning. CurrUrol Rep. 2016; 17: 54.

15. Guidelines for ensuring radiation safety. Russian consumer supervision. Moscow. 2007. 17 p.

16. Osman Y., El Ghar M.A., Mansour O., Refaie H., El Diasty T. Magnetic resonance urethrography in comparison to retrograde urethrography in diagnosis of male urethral strictures: Is it clinically relevant? EurUrol. 2006; 50: 587-593.

17. Kawashima A., Sandler C.M., Wasserman N.F., LeRoy A.J., King B.F. Jr., Goldman S.M. Imaging of urethral disease: A pictorial review. Radiographics. 2004; 24 Suppl 1: S195-S216.

18. Watanabe H., Takahashi S., Ukimura O. Urethra actively opens from the very beginning of micturition: A new concept of urethral function. Int J Urol. 2014; 21: 208-211.

19. Vorobev V.A., Beloborodov V.A., Popov S.L., Shumara M.A., Antipina I.V., Sedykh E.A., Mamedov E.G., Bardonov.V. Diagnosis of stricture disease of the urethra. Siberian Medical Journal. 2017; 4: 34-36.

20. Oh MM, Jin MH, Sung DJ, Yoon DK, Kim JJ., Moon du G. Magnetic resonance urethrography to assess obliterative posterior urethral stricture: Comparison to conventional retrograde urethrography with voiding cystourethrography. J Urol. 2010; 183: 603-607.

ОРИГИНАЛЬНАЯ СТАТЬЯ

ВОЗМОЖНОСТИ СОВМЕСТНОЙ ОСТЕОСЦИНТИГРАФИИ И МСКТ В ДИФФЕРЕНЦИАЛЬНОЙ ДИАГНОСТИКЕ ГЕНЕРАЛИЗОВАННОГО ПОРАЖЕНИЯ КОСТНОЙ СИСТЕМЫ

Вязьмин В.В.[1,2], Чернов В.И.[3,4], Шумилина Н.Ю.[1,2], Макушева Т.С.[1], Зуков Р.А.[1,2]

1 – ФГБОУ ВО «Красноярский государственный медицинский университет им. проф. В.Ф. Войно-Ясенецкого» Минздрава России. г. Красноярск, Россия.

2 – КГБУЗ «Красноярский краевой клинический онкологический диспансер имени А.И. Крыжановского». г. Красноярск, Россия.

3 – Научно-исследовательский институт онкологии, Томский национальный исследовательский медицинский центр Российской академии наук. г. Томск, Россия.

4 – НИЦ «Онкотераностика», Исследовательская школа химических и биомедицинских технологий, Национальный исследовательский Томский политехнический Университет. г. Томск, Россия.

Цель исследования. Изучить радиологическую семиотику генерализованного поражения костной системы в зависимости от вида патологии, выявить частоту встречаемости феномена «суперскан» при различных патологиях и оценить роль совместно проведенной остеосцинтиграфии (ОСГ) и мультиспиральной компьютерной томографии (МСКТ) в дифференциальной диагностике генерализованного поражения костной системы.

Материалы и методы. В исследование включены 168 пациентов с феноменом «суперскан», выявленные при радионуклидном обследовании 6986 пациентов. Все феномены «суперскан» были подразделены на 3 подтипа – метастатический, метаболический и гематологический, в зависимости от характера перераспределения радиофармацевтического лекарственного препарата (РФЛП). Всем пациентам, без морфологически подтвержденного диагноза, на момент исследования, была дополнительно проведена нативнаямультиспиральная компьютерная томография (МСКТ) в режиме всего тела. Произведена оценка структурных изменений костной системы, лимфатических узлов и органов.

Результаты. Из 168 выявленных сцинтиграфических феноменов «суперскан» метастатический подтип составил абсолютное большинство – 157 (93,45%), метаболический – 6 (3,57%) и гематологический – 5 (2,98%). В подгруппе метастатического подтипа преобладали пациенты со злокачественными новообразованиями (ЗНО) предстательной – 113 (67,26%) и молочных желез – 31 (18,45%). У 4 (66,67%) из 6 пациентов с метаболическим «суперсканом» был выявлен первичный гиперпаратиреоз, у 2 (33,33%) – вторичный. У 2 пациентов (40%) с гематологическим «суперсканом» – лимфомаХоджкина, у 2 (40%) – склеротическая форма миеломной болезни и у 1 (20%) – миелофиброз.

Заключение. Внедрение в практику подразделения «суперскана» на метастатический, метаболический и гематологический подтипы, помогает дифференцировать пациентов с генерализованным поражением костной системы. Совместно проведенные остеосцинтиграфия и МСКТ-сканирование позволяют за одно исследование оценить метаболические и структурные изменения у пациентов с генерализованным поражением костей.

Ключевые слова: радионуклидная диагностика, остеосцинтиграфия, МСКТ, «суперскан», метастазы в костную систему, гиперпаратиреоз, гематологические патологии.

Контактный автор: Вязьмин В.В., e-mail: gonner@mail.ru

Для цитирования: Вязьмин В.В., Чернов В.И., Шумилина Н.Ю., Макушева Т.С., Зуков Р.А. Возможности совместной остеосцинтиграфии и МСКТ в дифференциальной диагностике генерализованного поражения костной системы. REJR 2022; 12(2):132-147. DOI: 10.21569/2222-7415-2022-12-2-132-147.

Статья получена: **30.09.20** **Статья принята:** **25.03.22**

RUSSIAN ELECTRONIC JOURNAL OF RADIOLOGY

POSSIBILITIES OF JOINT BONE SCAN AND MSCT IN DIFFERENTIAL DIAGNOSIS OF GENERALIZED LESION OF THE BONE SYSTEM

Vyazmin V.V.[1,2], Chernov V.I.[3,4], Shumilina N.Yu.[1,2], Makusheva T.S.[1], Zukov R.A.[1,2]

1 – Professor V. F. Voino-Yasenetsky Krasnoyarsk State Medical University. Krasnoyarsk, Russia.
2 – A.I. Kryzhanovsky Krasnoyarsk Regional Clinical Oncology Center. Krasnoyarsk, Russia.
3 – Cancer Research Institute, Tomsk National Research Medical Center, Russian Academy of Science. Tomsk, Russia.
4 – Research Centrum for Oncotheranostics National Research Tomsk Polytechnic University. Tomsk, Russia.

Purpose. To study the radiological semiotics of generalized lesions of the skeletal system depending on the type of pathology, to identify the frequency of occurrence of the "superscan" phenomenon in various pathologies and to evaluate the role of joint bone scan and multispiral computed tomography (MSCT) in the differential diagnosis of generalized lesions of the skeletal system.

Materials and methods. The study included 168 patients with the superscan phenomenon, identified during a radionuclide examination of 6968 patients. All superscan were subdivided into 3 subtypes – metastatic, metabolic and hematological, depending on the nature of the redistribution of the radiopharmaceutical. All patients without a morphologically confirmed pathologies, at the time of the study, additionally underwent native computed tomography (CT) in the whole body mode. The structural changes of the skeletal system, lymph nodes and organs were evaluated.

Results. In the total of 168 identified superscanscintigraphic phenomena, the metastatic subtype was the absolute majority – 157 (93.45%), metabolic – 6 (3.57%) and hematological – 5 (2.98%). The subgroup of the metastatic subtype was dominated by patients with malignant neoplasms of the prostate – 113 (67.26%) and mammary glands – 31 (18.45%). In subgroup of metabolic superscan 4 (66.67%) of 6 patients had primary hyperparathyroidism and 2 (33.33%) had secondary hyperparathyroidism. In subgroup of hematological superscan 2 patients (40%) had Hodgkin lymphoma, 2 patients (40%) had sclerotic form of myeloma, and 1 patient (20%) had myelofibrosis.

Conclusion. The introduction into practice of subdividing the superscan into metastatic, metabolic and hematological subtypes helps to differentiate patients with generalized lesions of the skeletal system. Joint bone scintigraphy and MSCT scanning allows one study to assess metabolic and structural changes in patients with generalized bone lesions.

Keywords: radionuclide diagnostics, bone scan, MSCT, superscan, bone metastases, hyperparathyroidism, hematological pathologies.

Corresponding author: Vyazmin V.V., e-mail: gonner@mail.ru

For citation: Vyazmin V.V., Chernov V.I., Shumilina N.Yu., Makusheva T.S., Zukov R.A. Possibilities of joint bone scan and MSCT in differential diagnosis of generalized lesion of the bone system. REJR 2022; 12(2):132-147. DOI: 10.21569/2222-7415-2022-12-2-132-147.

Received: **30.09.20** **Accepted:** **25.03.22**

Остеосцинтиграфия с остеотропными радиофармацевтическими лекарственными препаратами (РФЛП) широко используется для диагностики костных метастазов при злокачественных новообразованиях (ЗНО). Меченные технецием 99m фосфатные комплексы интенсивно накапливаются в областях с высокой остеобластической активностью, усиленным кровотоком в костной ткани и повышенной проницаемостью сосудов [1]. Таким образом, остеосцинтиграфия позволяет диагностировать различные патологические состояния костной системы, при которых происходит сдвиг баланса в сторону остеобластов и поражение красного костного мозга [2]. Метод характеризуется высокой чувствительностью (85-95%) и позволяет исследовать весь скелет за одну процедуру. Использование гибридных однофотонных эмиссионных компьютерных томографов, совмещенных с компьютерными томографами (ОФЭКТ/КТ), в различных режимах – ОФЭКТ, МСКТ или ОФЭКТ/КТ практически полностью нивелирует относительно невысокую, по современным меркам, (60-70%) специ-

фичность остеосцинтиграфии [3]. Компьютерная томография также позволяет оценивать структурные изменения костной системы, лимфатических узлов и органов за одно исследование.

Патологические очаги включения РФЛП могут визуализироваться как в виде отдельных участков гипер- или гипофиксации РФЛП, так и в виде равномерной сливной гипераккумуляции препарата в костной ткани, с практически полным отсутствием мягкотканой и почечной активностей – сцинтиграфический феномен «суперскан». При этом кости визуализируются сразу после введения РФЛП в кровеносное русло [1].

Наиболее часто «суперскан» появляется при следующих ЗНО: раке предстательной железы (РПЖ), молочной железы (РМЖ), легких, желудка и мочевого пузыря [4].

В тоже время, «суперскан» может наблюдаться и при таких заболеваниях, как гиперпаратиреоидизм, остеомаляция, болезнь Педжета, фиброзная дисплазия [5]. Для дифференциальной диагностики метастатической и метаболической природы «суперскана», дополнительно к остеосцинтиграфии, используют лучевые методы диагностики структурных изменений костной системы такие, как рентгенография, компьютерная томография (КТ) и магнитно-резонансная томография (МРТ). Для рентгенологических и КТ-исследований при метастатическом «суперскане» характерно множественное очаговое или диффузное поражение костной системы остеобластического или смешанного характера. На МРТ данные метастазы гипоинтенсивны на Т1 и гипер- или гипоинтенсивны на Т2 [6].

Что касается метаболического «суперскана», то для него характерна диффузная трабекулярная резорбция костей черепа и позвонков, так называемый симптом «перца и соли», в виде чередования мелких участков остеопороза с участками нормальной плотности кости. Отличительной чертой гиперпаратиреоидизма, как самой часто встречающейся патологии при метаболическом «суперскане», является формирование «бурых опухолей» – локального, хорошо очерченного литического повреждения кости, обусловленного скоплением большого количества остеокластов. В очагах резорбции костной ткани происходят кровоизлияние и разрастание грануляционной ткани, содержащей большое количество многоядерных клеток, которые замещают нормальный костный мозг и формируют опухоль. «Бурые опухоли» могут поражать различные кости, но чаще – кости таза, ребра, нижнюю и верхнюю челюсть, бедренную кость [7].

При рентгенологическом исследовании бурые опухоли представляют собой обширные очаги остеопороза с извилистыми контурами, которые в длинных трубчатых костях располагаются в области диафизов. При КТ данные очаги имеют мягкотканый компонент и кистозную структуру, а на МРТ бурые опухоли обычно гипоинтенсивны на Т1 и неоднородны на Т2 с выраженным накоплением контраста [8].

В настоящее время ОФЭКТ/КТ сканеры все более широко используются в радиодиагностических подразделениях Российской Федерации. К преимуществам гибридных ОФЭКТ/КТ-аппаратов относятся более высокие показатели чувствительности и специфичности диагностики по сравнению с раздельно выполненными ОСГ, ОФЭКТ и КТ, а также ускорение верификации диагноза за счет проведения нескольких видов сканирования пациента за одно посещение [9].

Цель исследования.

Изучить радиологическую семиотику генерализованного поражения костной системы в зависимости от вида патологии, выявить частоту встречаемости феномена «суперскан» при различных патологиях и оценить роль совместно проведенной остеосцинтиграфии и МСКТ в дифференциальной диагностике генерализованного поражения костной системы.

Материалы и методы.

Ретроспективно были проанализированы результаты остеосцинтиграфий 6968 пациентов, выполненных в отделении радионуклидной диагностики КГБУЗ «Красноярский краевой клинический онкологический диспансер имени А.И. Крыжановского» в 2016-2019 гг.

Остеосцинтиграфии выполнялись на двухдетекторном гибридном ОФЭКТ/КТ-аппарате SYMBIA T16 (Siemens) в режиме «WholeBody» по стандартной методике через 2,5-3 часа после внутривенного введения остеотропного РФЛП пирфотех 99mTc (натрия дифосфатдекагидрат) активностью 550-740 МБк. При необходимости пациенту дополнительно выполнялось ОФЭКТ, КТ или совмещенное ОФЭКТ/КТ-сканирование.

Детальный анализ был выполнен у 168 больных с выявленным остеосцинтиграфическим феноменом «суперскан». Всем этим пациентам после проведения радионуклидной части исследования было выполнено нативное МСКТ-исследование в режиме все тело (от костей черепа до нижней трети бедренных костей). Совмещенное ОФЭКТ/КТ не проводилось из-за диффузного накопления

Таблица №1. Распределение пациентов с феноменом «суперскан» по патологиям.

Метастатический «суперскан» – 157 (93,45%)	Метаболический «суперскан» – 6 (3,68%)	Гематологический «суперскан» – 5 (3,07%)
Рак предстательной железы – 113 (67,26%) Рак молочной железы – 31 (18,45%) Рак легких – 7 (4,17%) Рак желудка – 4 (2,38%) Рак мочевого пузыря – 3 (1,79%) Рак прямой кишки – 1 (0,6%) Рак околоушной слюнной железы – 1 (0,6%)	Первичный гиперпаратиреоз – 4 (66,67%) Вторичный гиперпаратиреоз – 2 (33,33%)	ЛимфомаХоджкина – 2 (40%) Склеротическая форма миеломной болезни – 2 (40%) Миелофиброз – 1 (20%)

РФЛП при «суперскане», что позволило уменьшить время исследования без потери в точности диагностики. Диагнозы всех этих больных были морфологически верифицированы.

Результаты.

При анализе 6986 радионуклидных исследований костной системы в период с 2016 по 2019 гг. феномен «суперскан» был выявлен у 168 больных, что составило 2,4% случаев.

По возрасту больные были распределены на 5 групп: до 50 лет – 14 человек (8,33%), 50-59 лет – 31 человек (18,45%), 60-69 лет – 76 человек (45,24%), 70-79 лет – 38 человек (22,62%), 80 лет и старше – 9 человек (5,36%). Таким образом, большая часть пациентов была в возрасте 60-69 лет.

Распределение по полу было следующим: 131 пациент (77,98%) – мужчины, 37 (22,02%) – женщины.

Из 168 больных со сцинтиграфическим феноменом «суперскан» в большинстве случаев были диагностированы ЗНО – 157 (93,45%), выделенные нами в метастатический подтип. Среди них преобладали пациенты со злокачественными новообразованиями предстательной железы – 113 (67,26%) и молочных желез – 31 (18,45%) (табл.№1).

Для метастатического «суперскана» было характерно диффузное повышенное накопление препарата, которое преимущественно происходило в осевом скелете – основной мишени костных метастазов. КТ-картина при метастатическом «суперскане» соответствовала множественному очаговому или диффузному поражению костной системы остеобластического или смешанного характера.

Первый клинический случай представлен метастатическим «суперскаком».

Клинический пример №1.

Пациент К., 85 лет, в августе 2016 г. обратился в консультативную поликлинику Красноярского краевого онкологического диспансера им. А.И. Крыжановского.

Анамнез заболевания: в июне 2016 г. пациент с жалобами на отек, боли в нижней челюсти обратился к стоматологу по месту жительства. После проведенного обследования пациенту была рекомендована консультация онколога для уточнения характера изменений нижней челюсти.

С целью оценки распространенности процесса и возможного выявления первичного очага поражения, 31.08.16 г. больному выполнена последовательно остеосцинтиграфия и МСКТ-исследование костной системы в режиме всего тела: при планарной сцинтиграфии в вентральной и дорзальной проекциях определяется сливное повышение аккумуляции индикатора в костной системе, с преимущественным перераспределением РФЛП в нижней челюсти, позвоночнике, ребрах, лопатках, ключицах, грудине, крестце, костях таза, проксимальных отделах плечевых и бедренных костей, при этом отсутствуют мягкотканная и почечная активность (сцинтиграфическая картина метастатического феномена «суперскан») – что соответствует генерализованному поражению костной системы (рис. 1).

При проведении КТ-части исследования на серии низкодозныхтомограмм всего

Рис. 1 (Fig. 1)

Рис. 1. Сцинтиграмма в режиме всего тела в вентральной и дорзальной проекциях.

Сцинтиграфический феномен метастатический «суперскан».

Fig. 1. Whole body scintigraphy in the ventral and dorsal view.

Scintigraphic phenomenon metastatic «superscan».

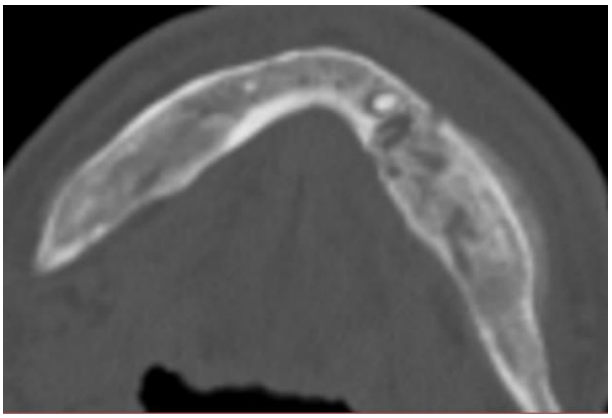

Рис. 2 (Fig. 2)

Рис. 2. МСКТ нижней челюсти, аксиальная плоскость.

Диффузное повышение плотности нижней челюсти с очагами литической деструкции парасагиттально слева, с периостальной реакцией, отеком мягких тканей.

Fig. 2. MSCT, lower jaw, axial reconstruction.

Diffuse increase in the density of the lower jaw, with foci of lytic destruction parasagittal on the left, with a periosteal reaction, soft tissue edema .

тела (от уровня костей свода черепа до нижней трети бедра) отмечается диффузное неравномерное утолщение костей, диффузное повышение их плотности, с наличием на этом фоне очагов остеодеструкции в нижней челюсти парасагиттально слева с периостальной реакцией, отеком мягких тканей (рис. 2). Также очаги деструкции на фоне диффузного повышения плотности кости определяются в позвонках, грудине (рис. 3).

Обращает внимание наличие жидкости в задних отделах обеих плевральных полостей толщиной слоя до 6-8см (рис. 4).

Заключение: сцинтиграфическая и КТ-картина генерализованного поражения скелета – метастический«суперскан», вторичного генеза (mts). Данная картина в первую очередь характерна при ЗНО предстательной железы, а также для ЗНО мочевого пузыря и легких. КТ-признаки двухстороннего гидроторакса.

Пациент был отправлен на дообследование. Результат анализа простатспецифического антигена (ПСА) – 839,09 нг/мл. Проведена биопсия предстательной железы – ацинарнаяаденокарцинома, сумма баллов по Глисону 8 б. Выставлен диагноз – РПЖ IV ст. (T4N0M1).

В 6 (3,57%) случаях причиной «супер-

Рис. 3 а (Fig. 3 a)

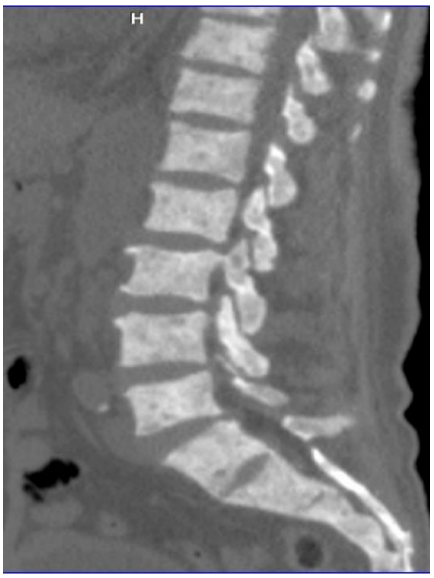

Рис. 3 б (Fig. 3 b)

Рис. 3. МСКТ позвоночника, сагиттальная реконструкция.

а – шейный и грудной отделы позвоночника, б – пояснично-крестцовый отдел позвоночника. Диффузное повышение плотности всех позвонков, грудины с мелкими очагами литической деструкции.

Fig. 3. MSCT, spine, sagittal reconstruction.

a – cervical and thoracic spine, b – lumbosacral spine. Diffuse increase in the density of all vertebrae, sternum with small foci of lytic lesions.

скана» явился гиперпаратиреоз (в 4 случаях первичный, в 2 – вторичный). Указанные пациенты были отнесены нами в метаболический подтип «суперскана» (табл.№1). Остеосцинтиграфическими признаками метаболического «суперскана» явилась повышенная аккумуляция фосфатных комплексов в костях свода черепа, хрящевых частях ребер и длинных трубчатых костях. С характерной КТ-картиной диффузной трабекулярной резорбции костей черепа и позвонков, в виде чередования мелких участок остеопороза с участками нормальной плотности кости. Также во всех случаях визуализировались множественные «бурые опухоли», с преимущественной локализацией в костях таза, ребрах и бедренных костях.

Рис. 4 (Fig. 4)

Рис. 4. МСКТ грудной полости.

Двухсторонний гидроторакс.

Fig. 4. MSCT, chest.

Bilateral pleural effusion.

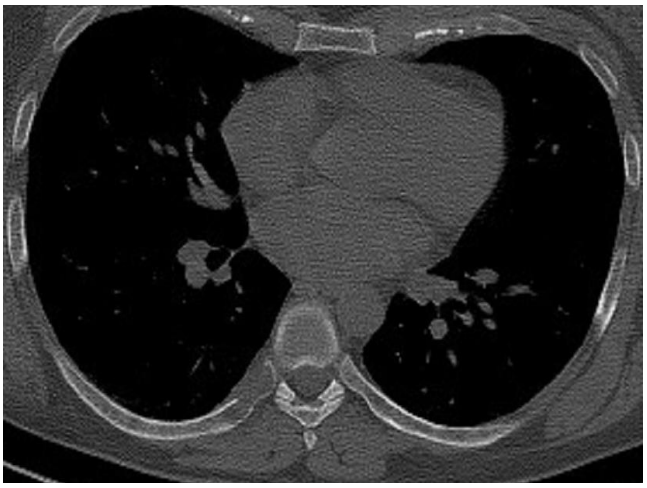

Рис. 5 (Fig. 5)

Рис. 5. МСКТ грудной полости.

Литическая деструкция головки и шейки 8 ребра справа.

Fig. 5. MSCT, chest.

Lytic lesion of the head and neck of the right 8 rib.

Второй клинический случай представлен метаболическим «суперсканом».

Клинический пример №2.

Пациентка С., 31 год, в ноябре 2018 г. обратилась в консультативную поликлинику Красноярского краевого онкологического диспансера им. А.И. Крыжановского.

Анамнез заболевания: в октябре 2018 г. пациентка с жалобами на боли в грудной клетке, позвоночнике обратилась к неврологу по месту жительства, в процессе обследований 24.10.18 г. выполнено МСКТ грудного отдела позвоночника, при котором была выявлена КТ-картина объемного образования шейки и головки 8 ребра справа, с признаками кортикальной деструкции и явлениями перифокальных реактивных изменений на уровне его расположения (рис.5). Рекомендована консультация онколога с целью уточнения характера изменений в ребре.

С целью оценки распространенности процесса и возможного выявления первичного очага поражения, 19.11.18 г. больной проведена последовательно остеосцинтиграфия и МСКТ-исследование костной системы в режиме wholebody: при планарной сцинтиграфии в вентральной и дорзальной проекциях определяется сливное повышение аккумуляции индикатора в костной системе, с преимущественным включением РФЛП в кости свода черепа, хрящевые части ребер и трубчатые кости, при этом отсутствуют мягкотканная и почечная активность (сцинтиграфическая картина метаболического феномена «суперскан») – что соответствует генерализованному поражению костной системы (рис. 6).

При проведении КТ-части исследования, на серии низкодозныхтомограмм всего тела (от уровня глазниц до нижней трети бедра) определяются диффузные структурные изменения всех костей в зоне исследования в виде повышения их плотности с наличием на этом фоне очагов, участков резорбции, наиболее выраженные в костях свода черепа («соль и перец»), в позвонках. Выявлены очаги, участки литической де-

Рис. 6 (Fig. 6)

Рис. 6. **Сцинтиграмма в режиме всего тела в вентральной и дорзальной проекциях.**

Сцинтиграфический феномен метаболический «суперскан».

Fig. 6. **Whole body scintigraphy in the ventral and dorsal view.**

Scintigraphic phenomenon metabolic «superscan».

Рис. 7 а (Fig. 7 a)

Рис. 7 б (Fig. 7 b)

Рис. 7 в (Fig. 7 c)

Рис. 7. МСКТ всего тела.

а – Сагиттальная проекция, диффузное повышение плотности всех костей в зоне исследования.

б – Коронарная проекция, внутрикостные (интрамедуллярные) очаги повышенной плотности в костномозговых каналах обеих бедренных костей, с признаками истончения внутренних кортикальных пластинок.

в – Аксиальная проекция, участки литической деструкции в подвздошных костях, с замещающим компонентом тканевой плотности.

Fig. 7. Whole-body MSCT.

a – Sagittal reconstruction, diffuse increase in the density of all bones in the study area.

b – Coronal reconstruction, intraosseous (intramedullary) foci of increased density in the medullary canals of both femurs, with signs of thinning of the internal cortical plates.

c – Axial reconstruction, areas of lytic destruction in the ilium, with a substitute component of tissue density.

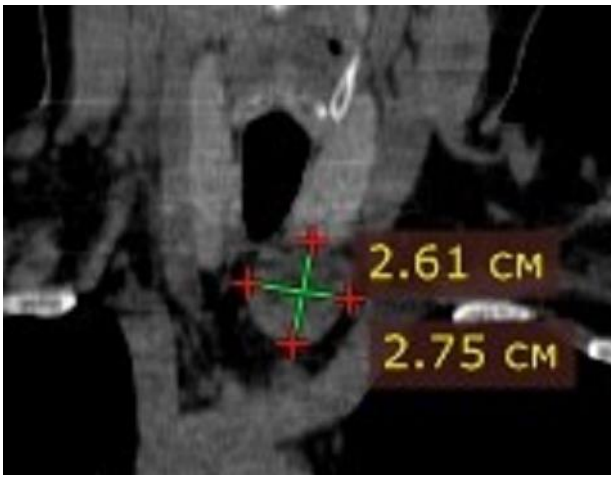

Рис. 8 (Fig. 8)

Рис. 8. МСКТ шеи.

Гиподенсивное образование, округлой формы, прилежащее к нижнему полюсу левой доли щитовидной железы.

Fig. 8. MSCT of the neck.

Hypodense formation, rounded, adjacent to the lower pole of the left thyroid gland.

струкции в отдельных ребрах, подвздошных костях с замещающим компонентом тканевой плотности. Также отмечается неравномерное истончение кортикального слоя трубчатых костей, с наличием внутрикостных (интрамедуллярных) очагов повышенной плотности, участков разрежения с истончением, неровностью контуров внутренней поверхности кортикальных костей бедренных костей с обеих сторон (рис. 7).

Обращает внимание наличие гиподенсивного образования овоидной формы, с четкими неровными контурами, размерами 2,8х2,3х2,18 см, прилежащего к нижнему полюсу левой доли щитовидной железы – подозрительное в отношении аденомы нижней левой околощитовидной железы (рис. 8).

Заключение: сцинтиграфический феномен метаболический «суперскан»– признак генерализованного поражения костной системы, с характерным для дисметаболического поражения костей включением РФЛП в кости свода черепа, хрящевые части ребер и длинные трубчатые кости. КТ-картина изменений более характерна для системного поражения костной системы при гиперпаратиреоидизме (диффузная трабекулярная резорбция костей черепа и позвонков – симптом «перца и соли», «бурые» опухоли в ребрах, костях таза, бедренных костях).

Гиподенсивное образование в области нижнего полюса левой доли щитовидной железы, подозрительно в отношении аденомы нижней левой околощитовидной железы. Рекомендуется консультация эндокринолога.

Пациентка была направлена на консультацию к хирургу-эндокринологу Красноярской краевой клинической больницы. При дообследовании выявлено значительное повышение уровня ПТГ – 2500 пг/мл (референсный интервал – 10-68,30 пг/мл), кальция – 3,33 ммоль/л (референсный интервал – 2,20-2,65 ммоль/л), снижение уровня фосфора – 0,56 ммоль/л (референсный интервал – 0,81-1,45 ммоль/л), изменение азотемических показателей.

Дополнительно проведено УЗ-исследование щитовидной и околощитовидных желез: в нижнем полюсе левой доли щитовидной железы определяется гипоэхогенное овальное образование, неоднородной структуры за счет анэхогенных включений неправильной формы, при ЦДК определяются локусы кровотока, размерами 2,6х2,0х2,6 см.

В декабре 2018 г. проведена операция: селективная паратиреоидэктомия левой нижней околощитовидной железы. На операции: паращитовидная доля справа не дифференцируется, определяется левая нижняя околощитовидная железа аденоматознаягиперваскуляризированная, спаенная с окружающими тканями. Поэтапно доли мобилизованы, с техническими трудностями из-за умеренного спаечного процесса после выделения нижнего гортанного нерва слева и левой нижней околощитовидной железы выполнена селективная паратиреоидэктомия левой нижней доли ОЩЖ. Тщательный гемостаз.

Морфологическое исследование операционного материала (№25516): инкапсулированное опухолевое образование, построенное из светлых, мономорфных клеток с центрально расположенными округлыми ядрами и эозинофильной цитоплазмой, клетки формируют папиллярные и трабекулярные структуры, также опухолевые клетки образуют образования вокруг кровеносных сосудов, строма скудная. В центре препарата полость, выстилка которой представлена светлыми клетками. Морфологическая картина соответствует аденоме околощитовидной железы.

Заключительный диагноз: Первичныйгиперпаратиреоз, костная форма с развитием выраженной остеодеструкции, формирование «бурых» опухолей. Аденома левой

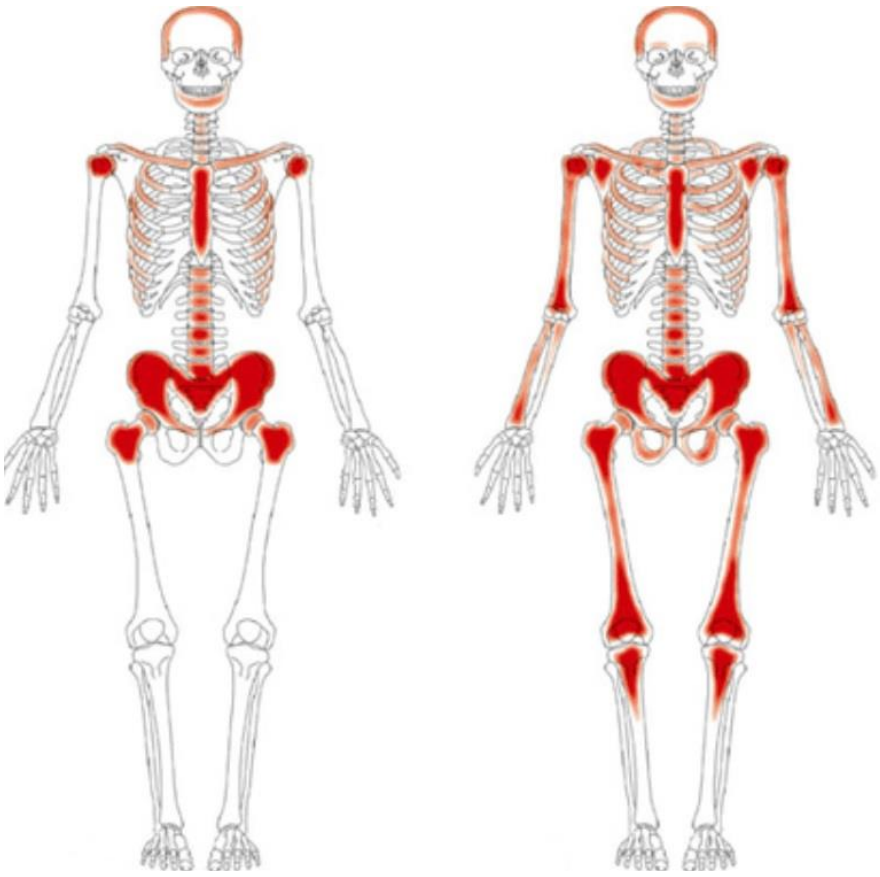

Рис 9. (Fig. 9)

Рис. 9. **Схемы нормального расположения красного костного мозга.**

Fig. 9. **Schemes of the normal location of the red bone marrow.**

нижней околощитовидной железы. Интраоперационно через 15 минут после паратиреоидэктомии уровень ПТГ снизился до 270 пг/мл, что соответствует целевому значению.

В послеоперационном периоде выраженная, ожидаемая гипокальциемиякорригирована заместительной терапией препаратов кальция и витамина D. Течение послеоперационного периода без осложнений. Швы сняты на 5 сутки, заживление первичное.

У 5 (2,98%) пациентов были верифицированы лимфопролиферативные заболевания: у 2 больных – лимфомаХоджкина, у 2– склеротическая форма миеломной болезни и у 1– миелофиброз (табл.№1). Указанные случаи были отнесены нами к ранее не описанному к гематологическому подтипу «суперскана». При этом подтипе отмечалось активное перераспределение РФЛП в эпиметафизарные отделы длинных трубчатых костей, крестец, кости таза, что обусловлено большим содержанием красного костного мозга в данных анатомических отделах скелета (рис. 9).В норме, в организме существует две модели локализации основной части красного костного мозга: первая (А) включает в себя кости черепа, эпиметафизарные отделы длинных трубчатыхкостей, грудину, крестец и кости таза, при второй (В), помимо вышеперечисленных структур, отмечается расширениегемопоэтической активности костного мозга более дистально в область конечностей, таким образом, поражение костного мозга, при гематологических патологиях, обуславливало активное накопление РФЛП в вышеперечисленных костных структурах при проведении ОСГ[10].

На КТ визуализировалось неоднородное повышение плотности (остеосклероз) всех вышеописанных костей, в длинных трубчатых костях максимально выраженные изменения локализуются в проксимальных эпиметафизарных отделах, костномозговых каналах, при этом целостность замыкательных пластин позвонков и контуров кортикальных костей не нарушена. Дополнительно, у всех пациентов было выявлено диффузное снижение плотности в полостях сердца с визуализацией на этом фоне межжелудочковой

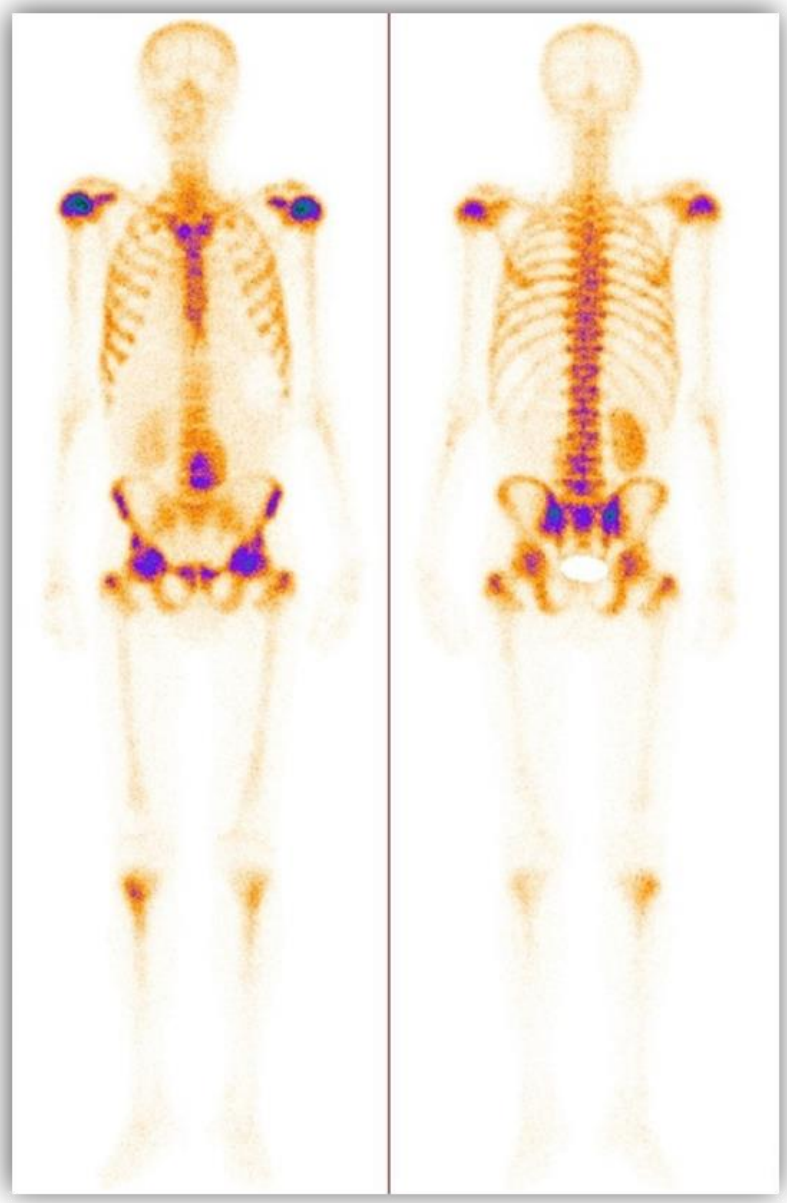

Рис. 10 (Fig. 10)

Рис. 10. Сцинтиграмма в режиме всего тела в вентральной и дорзальной проекциях.

Сцинтиграфический феномен метаболический «суперскан».

Fig. 10. Whole body scintigraphy in the ventral and dorsal view.

Scintigraphic phenomenon metabolic «superscan».

Рис. 11 а (Fig. 11 a)

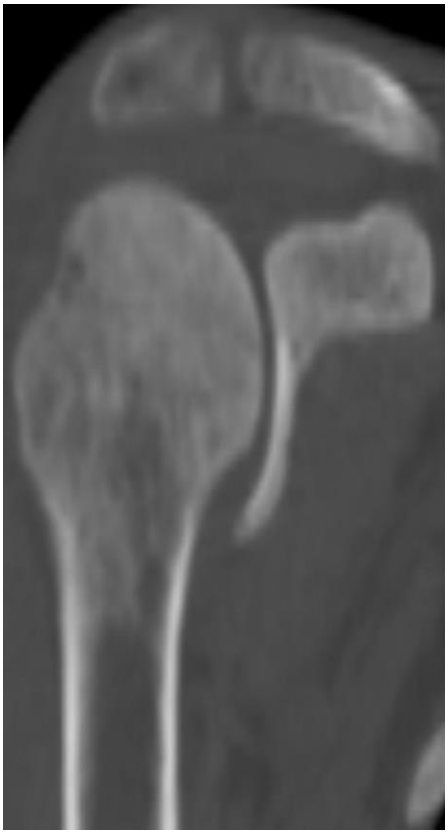

Рис. 11 б (Fig. 11 b)

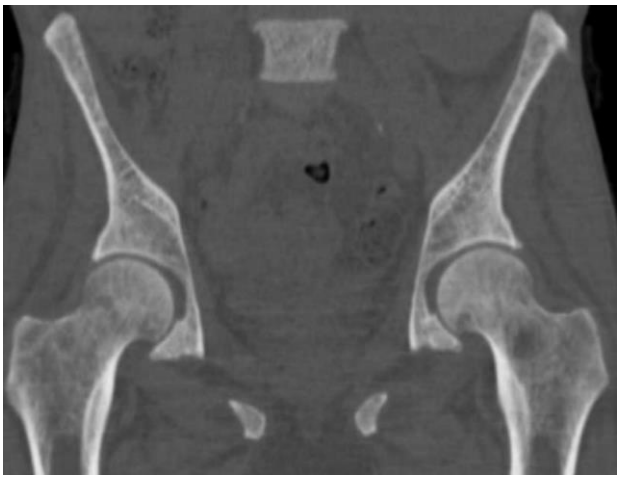

Рис. 11 в (Fig. 11 c)

Рис. 11. МСКТ всего тела.

а – Сагиттальная проекция, диффузное повышение плотности всех костей в зоне исследования.

б – Коронарная проекция, диффузное повышение плотности проксимальных эпиметафизарных отделов плечевых костей.

в – Коронарная проекция, диффузное повышение плотности проксимальных эпиметафизарных отделов бедренных костей.

Fig. 11. Whole-body MSCT.

a – Sagittal reconstruction, diffuse increase in the density of all bones in the study area.

b – Coronal reconstruction, diffuse increase in the density of the proximal epimetaphyseal parts of the humerus.

c – Coronal reconstruction, diffuse increase in the density of the proximal epimetaphyseal regions of the femur.

перегородки – косвенные КТ-признаки анемии.

В третьем клиническом случае продемонстрирован гематологический «суперскан».

Клинический пример №3.

Пациент Х., 59 лет, в марте 2019 г. обратился в консультативную поликлинику Красноярского краевого онкологического диспансера им. А.И. Крыжановского.

Анамнез заболевания: в январе 2019 г. пациент поступил в Краевую клиническую больницу г. Красноярска с подозрением на тромбоэмболию легочной артерии (ТЭЛА). Пациенту была выполнена мультиспиральная компьютерная ангиография (МСКТА), данных за ТЭЛА не было выявлено. При этом отмечены диффузные структурные изменения всех костей и позвонков в зоне исследования в виде их диффузного повышения плотности. Для исключения вторичного поражения костной системы пациенту была рекомендована консультация онколога.

С целью оценки распространенности процесса и возможного выявления первичного очага поражения, 16.04.19 г. больному последовательно выполнена остеосцинтиграфия и КТ-исследование костной системы в режиме всего тела: при планарной сцинтиграфии в вентральной и дорзальной проекциях определяется диффузная гиперфиксация РФЛП сливного характера в костной системе с преимущественным перераспределением РФЛП в эпиметафизарных отделах длинных трубчатых костей, крестце, костях таза, при этом практические отсутствует перераспределение препарата в мягких тканях и значительно снижено перераспределение индикатора в почках и мочевом пузыре (сцинтиграфическая картина гематологического феномена «суперскан») – что соответствует генерализованному поражению костной системы. Отмечается атипичное расположение левой почки – нефроптоз? поясничнаядистопия? (рис. 10).

При проведении МСКТ-части исследования на серии низкодозныхтомограмм всего тела (от уровня глазниц до верхней нижней трети бедра) определяется диффузное неоднородное повышение плотности (остеосклероз) всех вышеописанных костей, в длинных трубчатых костях максимально выраженные изменения локализуются в проксимальных эпиметафизарных отделах, при этом целостность замыкательных пластин позвонков и кортикальной кости не нарушена (рис. 11).

Отмечается значительное увеличение

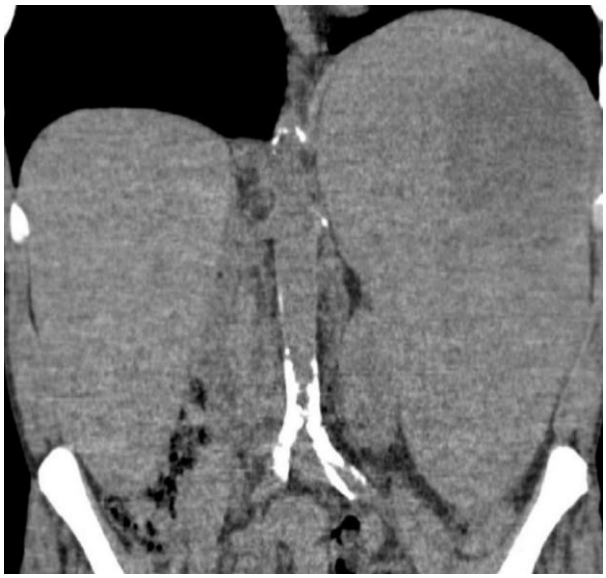

Рис. 12 (Fig. 12)

Рис. 12. МСКТ органов брюшной полости.

Гепато- и спленомегалия. Участок инфаркта селезенки.

Fig. 12. MSCT, abdomen.

Hepato- and splenomegaly. Spleen infarction site.

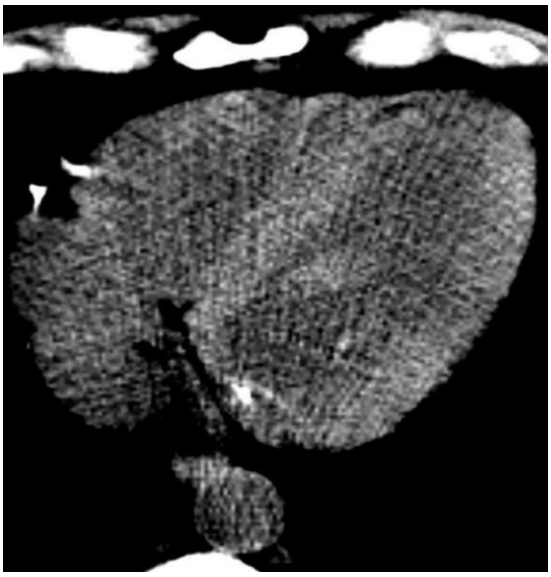

Рис. 13 (Fig. 13)

Рис. 13. МСКТ грудной полости.

Диффузное снижение плотности в полостях сердца с визуализацией на этом фоне межжелудочковой перегородки – косвенные КТ-признаки анемии.

Fig. 13. MSCT, chest.

Diffuse decrease in density in the heart cavities with visualization of the interventricular septum against this background are indirect CT signs of anemia.

размеров селезенки – вертикальный размер до 26см, поперечный – до 14,3см. В структуре селезенки определяется гиподенсивный участок размерами до 6х9см, вероятнее, следствие инфаркта селезенки. Увеличенной селезенкой левая почка оттеснена книзу и медиально (рис. 12).

Обращает внимание диффузное снижение плотности в полостях сердца с визуализацией на этом фоне межжелудочковой перегородки – косвенные КТ-признаки анемии (рис. 13).

Заключение: сцинтиграфическая картина генерализованного поражения костной системы с гиперметаболической активностью – феномен гематологический «суперскан». КТ-картина изменений в костях и позвонках носит системный характер и обусловлена диффузным неравномерным остеосклерозом, в сочетании с гепато- и спленомегалией, косвенными признаками анемии (миелофиброз? мастоцитоз?).

Рекомендуется консультация гематолога.

Пациент был отправлен на дообследование. Проведена стернальная пункция костного мозга – диагноз первичный миелофиброз.

Заключение.

В нашей статье рассмотрен сцинтиграфический феномен «суперскан», признак генерализованного поражения костной системы.

Выделены три подтипа «суперскана» – метастатический, метаболический и гематологический. Показаны возможности радионуклиднойостеосцинтиграфии и КТ в диагностике метаболических и структурных изменений за одно исследование.

Наиболее часто «суперскан» встречается у онкологических пациентов, в группе больных РПЖ и РМЖ. Практически половина больных была в возрастном промежутке 60-69 лет. Что, однако, может быть обусловлено специфической выборкой, учитывая превалирующее обследование онкологических пациентов.

Взаимодополняемость радионуклиднойостеосцинтиграфии и КТ позволяет за одно исследование оценить изменения костной системы на метаболическом и структурном уровнях. Мы рекомендуем проводить КТ-сканирование в режиме все тело при сцинтиграфическом феномене «суперскан» у пациентов без морфологически верифицированного диагноза на момент исследования. Характерные радиологические и рентгенологические паттерны изменений костной системы помогают повысить точность и ускорить время постановки верного диагноза.

Источник финансирования и конфликт интересов.

Авторы данной статьи подтвердили отсутствие финансовой поддержки исследования и конфликта интересов, о которых необходимо сообщить.

Список литературы:

1. Лишманов Ю.В., Чернов В.И. Национальное руководство по радионуклидной диагностике. Томск, STT. 2010. 418 с.

2. Chernov V.I., Medvedeva A.A., Zelchan R.V., Sinilkin I.G., Slonimskaya E.M., Choynzonov E.L., Stasyuk E.S., Larionova L.A. Radiopharmaceuticals for SPECT cancer detection. IOP Conference Series: Materials Science and Engineering. VIII International Scientific Conference "Issues of Physics and Technology in Science, Industry and Medicine" 2016; 135 (1):012008. DOI: 10.1088/1757-899X/135/1/012008.

3. Глушков Е.А., Кисличенко А.Г., Рамазанова М.С. Эффективность ОФЭКТ/КТ в обнаружении костных метастазов при раке молочной железы и простаты. Сибирскийонкологическийжурнал. 2015; (6): 19-25.

4. Manohar P.R., Rather T.A., Khan S.H., Malik D. Skeletal Metastases Presenting as Суперскан on Technetium 99m Methylene Diphosphonate Whole Body Bone Scintigraphy in Different Type of Cancers: A 5-Year Retro-prospective Study. World J Nucl Med. 2017; 16 (1): 39-44. DOI: 10.4103/1450-1147.181153.

5. Nardo L., Erba P.A., Franc B.L. Scintigraphy and PET in Metabolic Bone Disease. Primer on the Metabolic Bone Diseases and Disorders of Mineral Metabolism, Ninth Edition. 2018; 38: 302-309. DOI.org/10.1002/9781119266594.ch38.

6. Heindel W, Gübitz R, Vieth V, Weckesser M, Schober O, Schäfers M. The diagnostic imaging of bone metastases.DtschArzteblInt. 2014; 111 (44): 741-747. DOI:10.3238/arztebl.2014.0741.

7. Ярощук Т. М., Клапчук А. Г., Логинова Е. А. Гигантоклеточная опухоль кости – диагностическая "ловушка" при гиперпаратиреозе (случай из практики). Клиническая онкология. 2015; (2): 25-27.

8. Петросян К.М., Северская Н.В., Дербугов Д.Н., Курильчик А.А., Желонкина Н.В., Дементьев А.В., Куприянова Е.И., Давыдов Г.А., Каприн А.Д., Галкин В.Н., Иванов С.А. Тяжелая костная форма гиперпаратиреоза у больной с аденомой паращитовидной железы. Исследования и практика в медицине. 2018; 5 (1): 96-105. https://DOI.org/10.17709/2409-2231-2018-5-1-11.

9. Рыжков А.Д., Крылов А.С., Блудов А.Б., Ширяев С.В. Остеосцинтиграфия и ОФЭКТ/КТ в диагностике различных вариантов метастатического поражения костей. Медицинская радиология и радиационная безопасность. 2018; 63 (2): 41-46. https://DOI.org/10.12737/article_5ac61fd62feba6.78437892.

10. Agool A, Glaudemans AW, Boersma HH, Dierckx RA, Vellenga E, Slart RH. Radionuclide imaging of bone marrow disorders.Eur J Nucl Med Mol Imaging. 2011; 38 (1): 166-78. doi: 10.1007/s00259-010-1531-0.

References:

1. Lishmanov Y.B., Chernov V.I. National guide on radionuclide diagnostics. Tomsk, STT. 2010. 418 p. (in Russian).

2. Chernov V.I., Medvedeva A.A., Zelchan R.V., Sinilkin I.G., Slonimskaya E.M., Choynzonov E.L., Stasyuk E.S., Larionova L.A. Radiopharmaceuticals for SPECT cancer detection. IOP Conference Series: Materials Science and Engineering. VIII International Scientific Conference "Issues of Physics and Technology in Science, Industry and Medicine" 2016; 135 (1): 012008. DOI: 10.1088/1757-899X/135/1/012008.

3. Glushkov E.A., Kislichenko A.G., Ramazanova M.S. The diagnostic efficacy of SPECT/CT in detection of bone metastasis in patients with breast and prostatic cancer.Siberian journal of oncology. 2015; (6): 19-25 (in Russian).

4. Manohar P.R., Rather T.A., Khan S.H., Malik D. Skeletal Metastases Presenting as Суперскан on Technetium 99m Methylene Diphosphonate Whole Body Bone Scintigraphy in Different Type of Cancers: A 5-Year Retro-prospective Study. World J Nucl Med. 2017 Jan-Mar; 16 (1): 39-44. DOI: 10.4103/1450-1147.181153.

5. Nardo L., Erba P.A., Franc B.L. Scintigraphy and PET in Metabolic Bone Disease. Primer on the Metabolic Bone Diseases and Disorders of Mineral Metabolism, Ninth Edition. 2018; 38: 302-309. DOI.org/10.1002/9781119266594.ch38.

6. Heindel W, Gübitz R, Vieth V, Weckesser M, Schober O, Schäfers M. The diagnostic imaging of bone metastases. DtschArztebl Int. 2014; 111 (44): 741-747. DOI:10.3238/arztebl.2014.0741.

7. Yaroshuk T.M., Klapchuk A.G., LoginovaYe.A. Giant cell tumor of the bone – diagnostic «pitfall» with hyperparathyroidism (practice observation).Clinical oncology. 2015; (2): 25-27.

8. Petrosyan K.M., Severskaya N.V., Derbugov D.N., Kuril'chik A.A., Zhelonkina N.V., Dement'ev A.V., Kupriyanova E.I., Davydov G.A., Kaprin A.D., Galkin V.N., Ivanov S.A. Bone severe form of hyperparathyroidism in a patient with adenoma of parathyroid gland. Research and Practical Medicine Journal. 2018; 5 (1): 96-105 (in Russian). https://DOI.org/10.17709/2409-2231-2018-5-1-11.

9. Ryzhkov A.D., Krylov A.S., Bludov A.B., Shiryaev S.V. Osteoscintigraphy and SPECT/CT in the Diagnosis of Various Variants of Bone Metastases. Medical Radiology and Radiation Safety. 2018; 63 (2): 41-46 (in Russian). DOI: 10.12737/article_5ac61fd62feba6.78437892.

10. Agool A, Glaudemans AW, Boersma HH, Dierckx RA, Vellenga E, Slart RH. Radionuclide imaging of bone marrow disorders.Eur J Nucl Med Mol Imaging. 2011; 38 (1): 166-78. doi: 10.1007/s00259-010-1531-0.

ОРИГИНАЛЬНАЯ СТАТЬЯ

METHODOLOGICAL ASPECTS OF ULTRASOUND DIFFERENTIAL DIAGNOSIS OF UNCOMPLICATED FAT-CONTAINING HERNIAS OF THE ANTERIOR ABDOMINAL WALL

Zorin Ya.P., Boitsova M.G., Karlova N.A, Rumyantseva I.V.

Scientific and clinical educational center "Diagnostic imaging and nuclear medicine",
Saint-Petersburg State University. Saint-Petersburg, Russia.

Abdominal wall hernias are the common pathology in the surgical practice. Clinical data do not always indicate a correct diagnosis, and the ultrasound image might be doubtable. This requires the choice of methodological aspects of the examination for the successful search for specific ultrasound symptoms for differential diagnosis.

Purpose. The choice of methodological techniques and clarification of ultrasound signs for differential diagnosis of fat-containing hernias of the anterior abdominal wall.

Materials and methods. Over a three-year period, the ultrasound examinations were performed for 52 patients with various anterior abdominal wall hernias, using a standard ultrasound procedure and specific tests to analyze the hernial contents. There were used the B-mode ultrasound scanning and the color Doppler Imaging mode. Most of the patients were subsequently subjected to routine surgical operations followed by dynamic ultrasound follow-up.

Results and discussion. The ultrasound method made it possible to detect hernias in most of patients at standard examination and in all patients during the Valsalva maneuver. The fat content was identified by revealing the typical echogenicity and structure. Visualization of the parietal peritoneum and the typical respiratory motion of abdominal structures are recognized as the main ultrasound signs that allow differentiating various types of fat-containing hernias.

The successful ultrasound imaging of hernias is possible in most of patients. Standardization of the methodological approach and morphometry are the important conditions for successful diagnosis and differential diagnosis of fat-containing abdominal wall hernias.

Conclusion. The ultrasound method is highly informative for the search, diagnosis and differential diagnosis of abdominal wall hernias. A purposeful search for specific ultrasound symptoms allows making the correct diagnosis, which is of great importance for the timely beginning of adequate treatment.

Keywords: ultrasound, differential diagnosis, hernia, abdominal wall.

Corresponding author: Zorin Y.P., e-mail yzorin@mail.ru.

For citation: Zorin Ya.P., Boitsova M.G., Karlova N.A, Rumyantseva I.V. Methodological aspects of ultrasound differential diagnosis of uncomplicated fat-containing hernias of the anterior abdominal wall. REJR 2022; 12(2):148-154. DOI: 10.21569/2222-7415-2022-12-2-148-154.

.

Received: **17.01.22** **Accepted:** **17.03.22**

МЕТОДИЧЕСКИЕ АСПЕКТЫ УЛЬТРАЗВУКОВОЙ ДИФФЕРЕНЦИАЛЬНОЙ ДИАГНОСТИКИ НЕОСЛОЖНЕННЫХ ЖИРОСОДЕРЖАЩИХ ГРЫЖ ПЕРЕДНЕЙ БРЮШНОЙ СТЕНКИ

Зорин Я.П., Бойцова М.Г., Карлова Н.А., Румянцева И.В.

Санкт-Петербургский Государственный Университет, медицинский факультет, Научно-клинический и образовательный центр «Лучевая диагностика и ядерная медицина».
г. Санкт-Петербург, Россия.

Грыжи брюшной стенки являются частой патологией в хирургической практике. Клинические данные не всегда позволяют поставить верный диагноз, а ультразвуковая картина может быть сомнительной. Это требует выбора методических приемов обследования для целенаправленного поиска специфической симптоматики и дифференциальной диагностики.

Цель исследования. Выбор методических приемов и уточнение ультразвуковых признаков для дифференциальной диагностики жиросодержащих грыж передней брюшной стенки.

Материалы и методы. В течение трехлетнего периода было проведено ультразвуковое исследование 52 пациентов с различными грыжами передней брюшной стенки, с использованием стандартной процедуры УЗИ и специфических проб для анализа состояния грыжевого содержимого. Использован В-режим ультразвукового сканирования и режим цветного допплеровского картирования. Большинство пациентов в дальнейшем подверглись плановому оперативному лечению с последующим ультразвуковым динамическим наблюдением.

Результаты и обсуждение. Ультразвуковой метод позволил выявить грыжевые образования у большинства пациентов при стандартном исследовании и у всех при выполнении пробы Вальсальвы. Жировое содержимое идентифицировано по выявлению характерной эхогенности и структуры. Визуализация париетальной брюшины и характерного дыхательного смещения абдоминальных структур признаны основными ультразвуковыми признаками, позволяющими дифференцировать различные типы жиросодержащих грыж. Успешная ультразвуковая визуализация грыжевых образований возможна у большинства пациентов. Стандартизация методического подхода и морфометрии являются условиями успешной диагностики и дифференциальной диагностики жиросодержащих грыж брюшной стенки.

Заключение. Ультразвуковой метод является высокоинформативным для поиска, диагностики и дифференциальной диагностики грыж брюшной стенки. Целенаправленный поиск специфической ультразвуковой симптоматики позволяет верно поставить диагноз, что имеет большое значение для своевременности начала адекватного лечения.

Ключевые слова: УЗИ, дифференциальная диагностика, грыжа, брюшная стенка.

Контактный автор: Зорин Я.П. E-mail yzorin@mail.ru.

Для цитирования: Зорин Я.П., Бойцова М.Г., Карлова Н.А., Румянцева И.В. Методические аспекты ультразвуковой дифференциальной диагностики неосложненных жиросодержащих грыж передней брюшной стенки. REJR 2022; 12(2):148-154. DOI: 10.21569/2222-7415-2022-12-2-148-154.

Статья получена: **17.01.22** **Статья принята:** **17.03.22**

Introduction.

Hernias of the anterior abdominal wall are detected in 4-7 % of patients seeking outpatient medical care in all age groups. [1, 2, 3]. Modern methods of surgical treatment made it possible to treat successfully all the types of hernias [3]. The common non-specificity of the clinical pattern, the lack of convincing physical data for hernias of small sizes, and the potential risk of complications require an early and precise diagnosis and differential diagnosis of hernia formations. [4].

For the diagnosis of abdominal wall hernias in previous years there was created a special X-ray examination – the herniography, nowadays are widely used ultrasound examination, computed tomography, and magnetic resonance imaging [6, 7, 8, 9]. X-ray herniography is an invasive procedure designed mostly for the detection of inguinal and femoral hernias, but it is not informative for the detection of hernia formations in the anterior abdominal wall and especially those containing extraperitoneal fat [11]. Computed tomography and magnetic resonance imaging allow to study the structure of the abdominal wall, but do not provide convincing information for the differential diagnosis of hernial protrusions containing fat tissue [10]. In comparison with other methods of diagnostic imaging, the ultrasound method allows to study the entire structure of the abdominal wall, to identify hernia formations of almost any size in most of localities, to perform the functional tests and confidently diagnose some complications, particularly, the strangulation of the hernial contents [5, 11].

Purpose.

To clarify the possibilities of ultrasound examination and development of optimal tactics for the differential diagnosis of fat-containing hernias of the abdominal wall.

Objectives of the study.

The optimization of the ultrasound technique for revealing the hernias of the abdominal wall of various localization; clarification of the ultrasound semiotics of fat-containing hernial protrusions; the development of criteria for differential diagnosis of various types of hernias, depending on their contents.

Materials and methods.

There were examined 52 patients aged 20 to 80 years (men – 47, women – 5) who underwent outpatient and inpatient treatment in the multidisciplinary clinic Scandinavia from 2015 to 2020. The distribution of patients by the pathology is presented in Table 1.

The method of ultrasound examination consisted of a several of stages. Each patient, regardless of the location of the hernia, underwent a complete ultrasound examination of the abdominal cavity and retroperitoneal space in B-mode and with the application of color Doppler imaging. The study was performed on GE expert class equipment Logiq E9 and Voluson E8, by a convex probe with a frequency of 3.5 to 5 MHz ultrasound. At the next stage, the soft tissues of the anterior abdominal wall were examined at the area of the suspected hernia in the longitudinal and transverse plane using a linear high-frequency probe of 11-15 MHz.

When a hernial protrusion detected, there was evaluated the nature of its contents and primary measurements of the size of the protrusion and the size of the hernial gate were performed.

Subsequently, a deep breath test was performed to determine the relationship of the hernial contents with the abdominal organs and to identify specific differential diagnostic signs that allowed to distinguish different types of hernias with fat content.

During the Valsalva maneuver, there were revealed the maximal dimensions of the hernial protrusion and the width of the hernial gate at the maximal straining, the displacement of the hernial contents, and the motion of the hernial sac contents back into the ab-

Table №1. Distribution of patients by location and type of fat-containing hernias.

Location	Extraperitoneal fat containing hernias (number of patients)	Omentum containing hernias (number of patients)
Linea alba	5	6
Umbilicus	8	30
Linea semilunaris	2	1
Summary	15	37

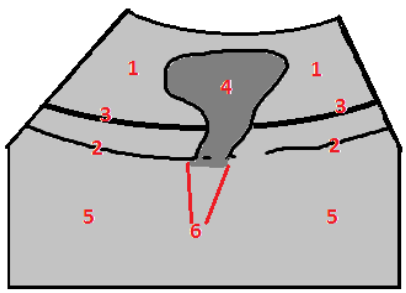

Fig. 1 a (Рис. 1 а)

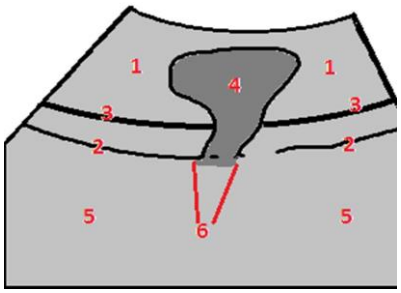

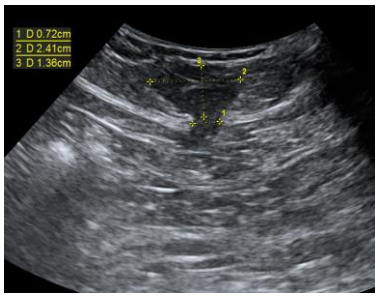

Fig. 1 b (Рис. 1 б)

Fig. 1. A – the chart, B – Ultrasound image. Patient T., 54 y.o. Fat containing hernia at linea alba.

1 – subcutaneous fat; 2 – peritoneum; 3 – aponeurosis; 4 – fat tissue in a hernia sac; 5 – abdominal structures; 6 – hernia gate

Рис. 1. А – схема, Б – ультразвуковое изображение. Пациент Т., 54 лет. Грыжа белой линии, содержащая жировую ткань.

1 – подкожная клетчатка; 2 – брюшина; 3 – апоневроз; 4 – Жировая ткань в составе грыжевого выпячивания; 5 – абдоминальные структуры; 6 – грыжевые ворота

dominal cavity in the relaxation phase, accompanied by forced compression with an ultrasound probe.

At the final stage, the blood flow in the hernial sac contents was analyzed by color Doppler. And the study was completed by examination of the surrounding soft tissues of the abdominal wall.

All the examined patients underwent surgical intervention with the verification of the hernial contents and subsequent plastic surgery of the abdominal wall. In the postoperative period, within 1-3 months, all the patients underwent a control ultrasound examination.

Results and discussion.

At the ultrasound examination of the abdominal wall, the hernia formations were clearly detected in 40 of the 52 patients, and in the remaining 12 – only at the Valsalva maneuver, which showed the appearance of protrusion at the maximal straining, followed by spontaneous reduction into the abdominal cavity.

Therefore, the determination of the maximum size of the hernial formation and the width of the hernial gate was performed only at the Valsalva maneuver.

Differentiation of the contents of the hernial sac, as a rule, was not difficult, due to the obvious difference in the ultrasound image of the intestinal wall and fat tissue. Fat containing hernias of the abdominal wall are usually not very clearly visualized.

We noted that the echogenicity of the fat tissue in the the hernial contents, in most of cases was moderately lower, in comparison with the surrounding subcutaneous fat tissue. (Fig. 1). Perhaps this is due to a slightly lesser amount of interlobular connective tissue in the extraperitoneal fat and in the omentum.

It should be noted that the distinction between hernias containing a fragment of the omentum and hernias containing extraperitoneal fat (so-called “preperitoneal lipoma”) in some cases, it is a certain complexity, but it is of great importance for the planning of surgical treatment.

The only obvious criterion that allows the differentiation of such hernias is the ultrasound visualization of the parietal peritoneum, which, in the presence of an omentum in the hernial sac, is not traced at the level of the hernial gate, since it is involved in the hernial contents. In the case of extraperitoneal fat hernias, the parietal peritoneum is visualized as a thin hyperechoic "line of demarcation" between the layer of extraperitoneal fat and abdominal structures, which is especially clearly seen in deep-breathing maneuver.

According to our experience, in 15 patients out of 52 with fat containing hernias, the visualization of the peritoneum in the area of the hernial gate was clear, which confirmed the type of these formations as "preperitoneal lipomas" (Fig. 2).

In the remaining 37 patients, there was impossible to visualize the "demarcation line", and the respiratory shift of the abdominal structures was limited, which allowed us to conclude that there was a fragment of omentum in the hernia sac (Fig. 3).

The Valsalva maneuver also showed dif-

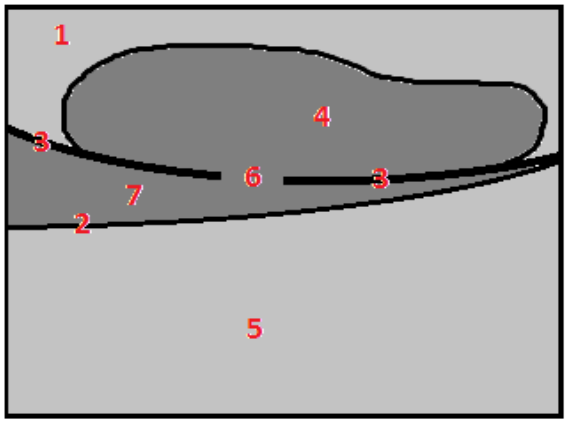

Fig. 2 a (Рис. 2 а)

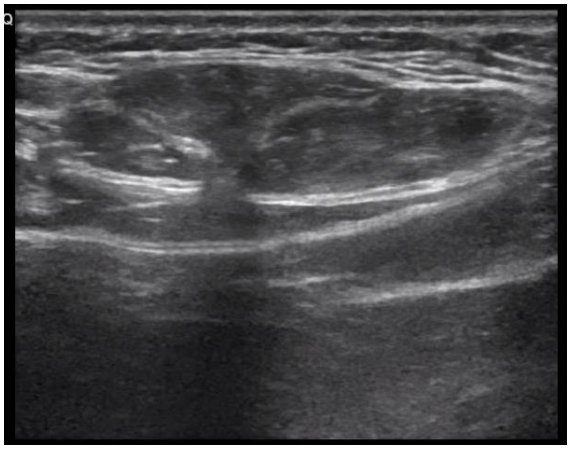

Fig.2 b (Рис. 2 б)

Fig. 2. **A – the chart, B – ultrasound image. Patient B., 40 y.o. Extraperitoneal fat containing hernia.**

1 – subcutaneous fat; 2 – peritoneum; 3 – aponeurosis; 4 – fat tissue in a hernia sac; 5 – abdominal structures; 6 – hernia gate; 7 – extraperitoneal fat layer

Рис. 2. **А – схема, Б – ультразвуковое изображение. Пациент В., 40 лет. Грыжа белой линии, содержащая предбрюшинный жир.**

1 – подкожная клетчатка; 2 – брюшина; 3 – апоневроз; 4 – жировая ткань в составе грыжевого выпячивания; 5 – абдоминальные структуры; 6 – грыжевые ворота; 7 – предбрюшинный жир

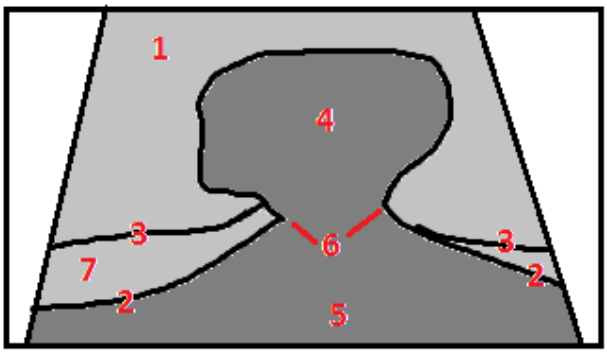

Fig. 3 a (Рис. 3 а)

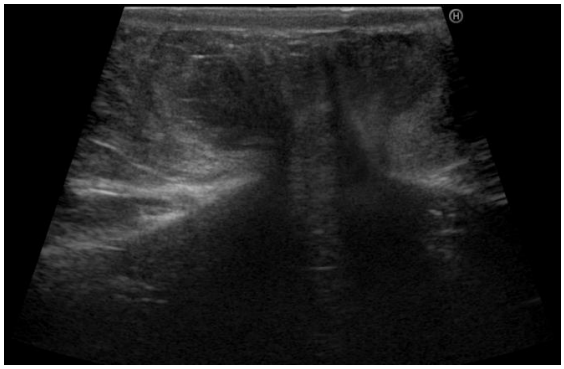

Fig.3 b (Рис. 3 б)

Fig. 3. **A – the chart, B – Ultrasound image. Patient D., 47 y.o. Omentum fat containing hernia.**

1 – subcutaneous fat; 2 – peritoneum; 3 – aponeurosis; 4 – fat tissue in a hernia sac; 5 – abdominal structures; 6 – hernia gate ; 7 – extraperitoneal fat layer

Рис. 3. **А – схема, Б – ультразвуковое изображение. Пациент Д., 47 лет. Грыжа белой линии, содержащая фрагмент сальника.**

1 – подкожная клетчатка; 2 – брюшина; 3 – апоневроз; 4 – жировая ткань в составе грыжевого выпячивания; 5 – абдоминальные структуры; 6 – грыжевые ворота; 7 – предбрюшинный жир

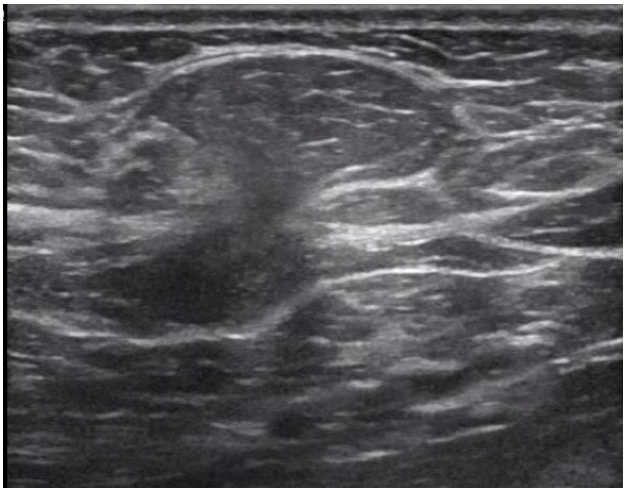

Fig. 4 a (Рис. 4 а)

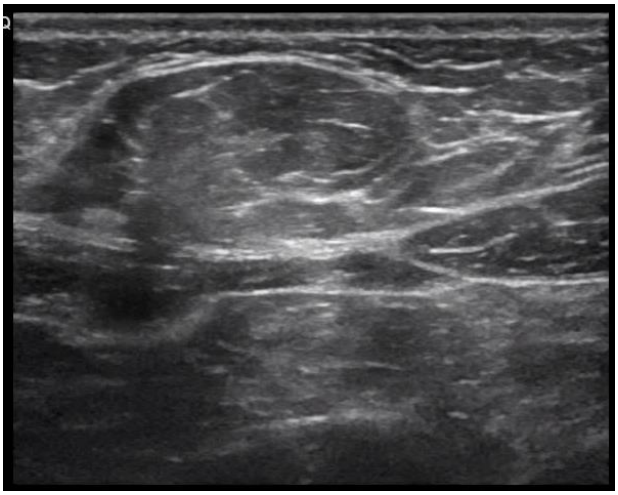

Fig. 4 b (Рис. 4 б)

Fig. 4. US.

Patient K., 60 y.o. extraperitoneal fat containing hernia of linea alba. Hernia sac size at relaxing phase (A) and at Valsalva maneuver (B).

Рис. 4. УЗИ.

Пациент К., 60 лет. Грыжа белой линии, содержащая предбрюшинный жир. Размер грыжи при спокойном состоянии (А) и при выполнении пробы Вальсальвы (Б).

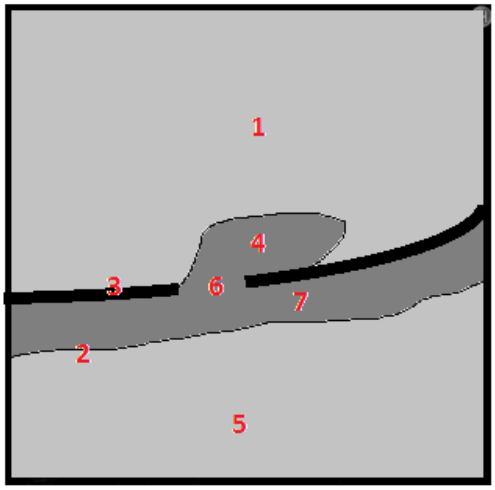

Fig. 5 a (Рис. 5 а)

Fig. 5 b (Рис. 5 б)

Fig. 5. A – the chart, B – Ultrasound image. Patient G., 70 y.o. Small size non-palpable extraperitoneal fat containing hernia.

1 – subcutaneous fat; 2 – peritoneum; 3 – aponeurosis; 4 – fat tissue in a hernia sac; 5 – abdominal structures; 6 – hernia gate ; 7 – extraperitoneal fat layer

Рис. 5. А – схема, Б – ультразвуковое изображение. Пациент Г., 70 лет. Мелкая грыжа белой линии, содержащая предбрюшиннный жир.

1 – подкожная клетчатка; 2 – брюшина; 3 – апоневроз; 4 – Жировая ткань в составе грыжевого выпячивания; 5 – абдоминальные структуры; 6 – грыжевые ворота; 7 – предбрюшинный жир.

ferences in the visualization of hernias containing the omentum and extraperitoneal lipomas. When straining and relaxing, the size of the hernial protrusion changed most significantly in the presence of an omentum in the hernial sac, and, in some cases, there was a complete reduction of the protrusion through the hernial gate into the abdominal cavity, while the size of the extraperitoneal fat lipomas changed minimally (Fig. 4).

The interpretation of this symptom should be treated with some caution, since such a small change in the size of the hernia, might also be detected in the case of a strangulated hernia.

Non-palpable hernias are very difficult to determine physically. Most often, this category includes small hernias of the linea alba and semilunar line. The only way to identify this pathology is an ultrasound examination with a targeted search for a hernia ptotrusion. Among the patients we examined, there were only two cases of visualization of such hernias (Fig. 5), and in both cases, the contents of the hernial sac was extraperitoneal fat.

Conclusion.

The ultrasound method is highly informative for the search, diagnosis and differential diagnosis of anterior abdominal wall hernias. A purposeful search for specific ultrasound signs in most of cases allows providing the correct diagnosis, which is of great importance for the choice of treatment tactics.

Conflicts of Interest

The authors declare that there is no conflict of interest regarding the publication of this article.

Funding Statement

This research received no specific grant from any funding agency in the public, commercial, or not-for-profit sectors.

References:

1. Voskresensky N.B., Gorelik S.L. ¬Surgery of the abdominal wall hernias.¬¬ M., Medicine, 1965, 217 p. (in Russian).

2. Grubnik ¬V.V., Losev A.A., Bayazitov N.R.¬Modern methods of abdominal hernias treatment. Kiev., Zdorovie, 2001. 280 p. (in Russian).

3. Poulose B.K. Epidemiology and cost of ventral hernia repair: making the case for hernia research. Hernia. 2012; 19: 1-24.

4. Krivoschekov E.P. ¬Surgery of ventral hernias¬. Samara. ¬SamLuxPrint, 2014. 152p. (in Russian).

5. Kuntsevich G.I., Adamyan A.A., Chebysheva E.N., Gogiya B.S. The application of complex ultrasound imaging for inguinal hernias in surgical practice. Ultrasound and functional diagnostics. 2004; 3: 30-34 (in Russian).

6. Mariev A.I., Fetyukov A.I. X-ray herniography. Petrozavodsk, 1993. 31 p. (in Russian).

7. Mariev A.I., Tsarev N.I., Fetyukov A.I. Buzuhair G. Preoperational herniography for diagnosis of inguinal and femoral hernias. Actual aspects of martial and practical medicine. Vladivostok. 1996; 71-73 (in Russian).

8. Nagibin V.A., Tchizhikov V.V. Diagnostics and treatment of complicated forms of inguinal hernias. Surgery. 1992; 2: 133-134 (in Russian).

9. Severin V.I., Takuev K.S., Zhorina O.M., Hazime B.M. X-ray diagnosis and treatment of femoral hernias. Saint-Petersburg. 1998. 12 p. (in Russian).

10. Tanaka E. Y. et all. A computerized tomography scan method for calculating the hernia sac and abdominal cavity volume in complex large incisional hernia with loss of domain. Hernia. 2010; 14 (1): 63-69.

11. Akin E.A., Khati N.J., Hill M.C. Ultrasound of the scrotum. Ultrasound Q. 2004; 20 (4): 181-200.

СЛУЧАЙ ИЗ ПРАКТИКИ

НАБЛЮДЕНИЕ СОЧЕТАННОЙ СОСУДИСТОЙ ПАТОЛОГИИ У ПАЦИЕНТА С НЕТРАВМАТИЧЕСКИМ СУБАРАХНОИДАЛЬНЫМ КРОВОИЗЛИЯНИЕМ

Ачмиз Н.З.[1], Зяблова Е.И.[1,2], Порханов В.А.[1,2], Ткачев В.В.[1]

1 - Научно-исследовательский институт – Краевая клиническая больница № 1 им. проф. С.В. Очаповского. г. Краснодар, Россия.
2 - Кубанский государственный медицинский университет. г. Краснодар, Россия.

Цель. Продемонстрировать возможности КТ-ангиографии в диагностике источников нетравматических внутричерепных кровоизлияний.

Материалы и методы. Приведен случай применения компьютерной томографии в условиях приемного отделения у пациентки с острым внутричерепным кровоизлиянием, находящейся в бессознательном состоянии. Выполнены нативная компьютерная томография (КТ) и компьютерно-томографическая ангиография (КТА) брахиоцефальных сосудов, с помощью которых обнаружены множественные аневризмы интракраниальных артерий, одна из которых явилась источником кровотечения. Кроме того, обнаружена интактная артериовенозная мальформация левой височной доли.

Результаты. На полученных КТ и КТА выявлено кровоизлияние в правой лобно-височно-подкорковой области, источником которой явилась аневризма передней соединительной артерии; интактная аневризма офтальмического сегмента левой внутренней сонной артерии и артериовенозная мальформация левой височной доли.

Обсуждение. Компьютерно-томографическая ангиография с большой точностью позволяет выявить источник кровоизлияния при нетравматических субарахноидальных кровоизлияниях.

Выводы. Верный диагностический алгоритм позволяет определить тактику лечения и сократить время обследования.

Ключевые слова: множественные аневризмы, артериовенозная мальформация, субарахноидальное кровоизлияние, брахиоцефальные сосуды.

Контактный автор: Ачмиз Н.З., e-mail: nafset.achmiz@mail.ru,

Для цитирования: Ачмиз Н.З., Зяблова Е.И., Порханов В.А., Ткачев В.В. Наблюдение сочетанной сосудистой патологии у пациента с нетравматическим субарахноидальным кровоизлиянием. REJR 2022; 12(2):155-163. DOI: 10.21569/2222-7415-2022-12-2-155-163.

Статья получена: 14.04.22 Статья принята: 18.05.22

RUSSIAN ELECTRONIC JOURNAL OF RADIOLOGY

COMBINED VASCULAR PATHOLOGY IN A PATIENT WITH NON-TRAUMATIC SUBARACCHNOIDAL HEMORRHAGE

Achmiz N.Z.[1], Zyablova E.I.[1,2], Porhanov V.A.[1,2], Tkachev V.V.[1]

1 Scientific Research Institute – Ochapovsky Regional Clinical Hospital no. 1.
2 Kuban State Medical University. Krasnodar, Russia.

Purpose. To show the possibilities of computed tomographic angiography in the diagnostic of acute non-traumatic intracranial hemorrhage

Materials and methods. A case of using computed tomography in the emergency department in an unconscious patient with acute intracranial hemorrhage.

Native computed tomography (CT) and computed tomographic angiography (CTA) of brachiocephalic vessels revealed multiple aneurysms of intracranial arteries, one of which was the source of bleeding. In addition, an intact arteriovenous malformation of the left temporal lobe was found.

Results. The obtained CT and CTA revealed a hemorrhage in the right fronto-temporal-subcortical area, the source of which was an aneurysm of the anterior communicating artery; intact aneurysm of the ophthalmic segment of the left internal carotid artery and arteriovenous malformation of the left temporal lobe.

Discussion. Computed tomographic angiography with great accuracy allows to identify the source of hemorrhage in non-traumatic subarachnoid hemorrhages.

Conclusions. A correct diagnostic algorithm made it possible to determine the treatment tactics of the patient in the acute period and reduce the examination time.

Keywords: multiple aneurysms, arteriovenous malformation, subarachnoid hemorrhage, brachiocephalic vessels.

Corresponding author: Achmiz N.Z., e-mail: nafset.achmiz@mail.ru

For citation: Achmiz N.Z., Zyablova E.I., Porhanov V.A., Tkachev V.V. Combined vascular pathology in a patient with non-traumatic subaracchnoidal hemorrhage. REJR 2022; 12(2):155-163. DOI: 10.21569/2222-7415-2022-12-2-155-163.

Received: 14.04.22 **Accepted:** 18.05.22

Множественные аневризмы головного мозга, по информации разных авторов, обнаруживаются у 15-30% больных [1, 2]. У пациентов с субарахноидальным кровоизлиянием (САК) заболеваемость множественными аневризмами варьируется от 14% до 45%.

По данным различных исследований, аневризмы сочетаются с артериовенозными мальформациями (АВМ) головного мозга в 2,7-58% случаев. Риск первого кровоизлияния при таком сочетании составляет 7% по сравнению с 2-4% только для мальформаций. В связи с этим ежегодно увеличивается вероятность развития геморрагических инсультов с 2% до 18% [2].

Множественные аневризмы часто наблюдаются у пациентов с различными аномалиями соединительной ткани (синдромы Марфана и Элерса-Данло, нейрофиброматоз 1 типа, аутосомно-доминантный поликистоз почек).

К причинам, способствующим возникновению аневризмы, относят:
– генетические факторы (фиброзно-мышечная дисплазия);
– черепно-мозговую травму;
– инфекции (так называемая микотическая аневризма – 2% от всех известных случаев);
– наследственную предрасположенность (20%);
– курение сигарет и употребление наркотиков;
– артериальную гипертензию;
– прием оральных контрацептивов и симпатомиметиков.

В большинстве случаев причина разрыва аневризмы остается неизвестной.

Тяжесть состояния пациентов и высокий риск неблагоприятных исходов требуют их экстренного выявления для выбора своевременной тактики лечения в остром периоде [1, 3]. У пациентов с нетравматическим суб

Рис. 1 а (Fig. 1 a)

Рис. 1 б (Fig. 1 b)

Рис. 1 в (Fig. 1 c)

Рис. 1. Компьютерная томография головного мозга без контрастирования, аксиальная плоскость.

Субарахноидально-паренхиматозно-вентрикулярное кровоизлияние.

а – Кровоизлияние в правой лобно-височно-подкорковой области (длинная стрелка), смещение срединных структур на 10 мм справа налево (короткая стрелка).

б – Кровь в межполушарной борозде (длинная стрелка) и левом желудочке (короткая стрелка).

в – Кровь в субарахноидальном пространстве (короткая стрелка).

Fig. 1. Unenhanced head computed tomography. Axial images.

Subarachnoid-parenchymal-ventricular hemorrhage.

a – Hemorrhage in the right frontotemporal-subcortical region (long arrow), dislocation of the median structures by 10 mm from right to left (short arrow).

b – Blood in the interhemispheric sulcus (long arrow) and left ventricle (short arrow).

c – Blood in the subarachnoid space (short arrow).

арахноидальным кровоизлиянием (нСАК) классическим диагностическим подходом является получение неконтрастной компьютерной томографии (КТ) головы. В случае положительного результата выполняется церебральная ангиография (ЦАГ). Этот путь диагностического поиска можно изменить – выполнить КТ-ангиографию перед ЦАГ. Если нативная КТ головы дает положительный результат на САК, а результаты компьютерно-томографической ангиографии (КТ-ангиографии) соответствуют локализации кровоизлияния – доказательств достаточно, чтобы рассмотреть возможность прямого оперативного вмешательства без получения предоперационной ЦАГ [3]. Однако существуют факторы, которые необходимо обязательно учитывать при обследовании пациентов с множественными аневризмами, в том числе опыт рентгенолога и качество оборудования.

В работе представлен случай диагностики в условиях приемного покоя множественных интракраниальных аневризм в сочетании с АВМ у пациентки с острым нетравматическим внутричерепным кровоизлиянием.

История болезни.

Женщина, 51 год, с подозрением на острое нарушение мозгового кровообращения поступила в приемный покой Научно-исследовательского института – Краевой клинической больницы № 1 им. проф. С.В. Очаповского (г. Краснодар) для дообследования и лечения.

Жалоб не предъявляла по причине тяжести состояния. Из анамнеза заболевания: найдена на улице без сознания. Бригадой скорой медицинской помощи доставлена в больницу. Объективный осмотр в приемном покое: общее состояние пациентки тяжелое, размещена на каталке. Нормостенического телосложения, среднего роста. Кожные покровы и видимые слизистые физиологической окраски. Дыхание аппаратное, ИВЛ через ЭТТ, артериальное давление 140/80 мм рт. ст., частота сердечных сокращений – 85 уд. в мин.

Клиническое и лучевое обследование.

Неврологический статус: медикаментозная седация. Продуктивному контакту не доступна. Глазные щели D = S, зрачки D = S, узкие, фотореакции сохранены. Взор фиксирован прямо. Лицо внешне симметричное. Глубокие рефлексы конечностей без убедительной разницы, диффузная мышечная гипотония (медикаментозная миоплегия). Патологических стопных рефлексов и менингеальных знаков не выявлено.

люсного шприца Ulrich Medical со скоростью 4 мл/с. В исследовании использовали неионный контрастный препарат с концентрацией йода 350 мг/мл объемом 50 мл. Область исследования распространялась от уровня дуги аорты до мягких тканей свода черепа. Постобработка полученных изображений выполнялась на рабочей станции VIA Multimodality.

По данным КТ-ангиографии (рис. 3), у

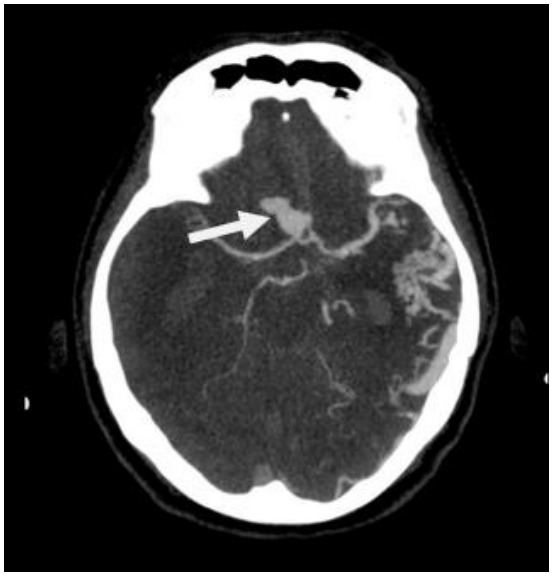

Рис. 2 а (Fig. 2 a)

Рис. 2 б (Fig. 2 b)

Рис. 2. КТ-ангиография брахиоцефальных артерий, аксиальная плоскость.

Множественные аневризмы артерий Виллизиева круга; а – передней соединительной артерии, б – офтальмического сегмента левой ВСА.

Fig. 2. CT-angiography of brachiocephalic vessels, axial images.

Multiple intracranial aneurysms; a – located at the anterior communicating artery, b – ophthalmic segment of internal carotid artery.

Пациентке при поступлении в условиях приемного покоя была выполнена нативная КТ головного мозга, где определялись кровь в субарахноидальном пространстве обоих полушарий, паренхиматозное кровоизлияние в правой лобно-височно-подкорковой области объемом около 80 мл. Кровь также определялась в боковых, 3-м и 4-м желудочках (рис. 1).

Далее в условиях приемного покоя выполнена КТ-ангиография брахиоцефальных артерий (КТАГ БЦА) (рис. 2). КТ-ангиография проводилась на двухтрубочном 256-срезовом томографе Siemens Definition Flash. Толщина среза составляла 0,75 мм, питч – 0,2 мм. Изображения получали с помощью высокой и низкой энергии. Контрастный препарат вводился с помощью бо-

пациентки имелись две интракраниальные аневризмы:

1-я – передней соединительной артерии (ПСА) (12×19 мм);

2-я – офтальмического сегмента левой внутренней сонной артерии (ВСА) (4×4 мм).

Аневризма ПСА тесно прилежала к паренхиматозному кровоизлиянию, имела неровные контуры – с выпячиванием в области дна.

В левой височной доле наблюдался конгломерат патологических сосудов (артерио-венозная мальформация, АВМ) размерами 41×33 мм, с афферентами из левой СМА и эфферентами в поперечный синус слева.

Кроме того, определялись атеросклеротические изменения сонных артерий без гемодинамически значимых стенозов.

Рис. 3 а (Fig. 3 a)

Рис. 3 б (Fig. 3 b)

Рис. 3. КТ-ангиография брахиоцефальных артерий, а – коронарная плоскость, б – трехмерная реконструкция артерий головного мозга.

а – Аневризма офтальмического сегмента левой внутренней сонной артерии (длинная стрелка), артериовенозная мальформация левой височной доли (короткая стрелка).

б – Аневризма передней соединительной артерии (длинная стрелка), аневризма офтальмического сегмента левой внутренней сонной артерии (короткая стрелка), артерио-венозная мальформация левой височной доли (голубая стрелка).

Fig. 3. CT-angiography of brachiocephalic vessels, a – coronal view, b – 3D reconstruction of intracranial arteries.

a – Aneurysm of the ophthalmic segment of the left internal carotid artery (long arrow), arteriovenous malformation of the left temporal lobe (short arrow).

b – Aneurysm of the anterior communicating artery (long arrow), aneurysm of the ophthalmic segment of the left internal carotid artery (short arrow), arteriovenous malformation of the left temporal lobe (blue arrow).

Полученные при КТ и КТА данные позволили установить диагноз: Множественные церебральные аневризмы. Разрыв аневризмы передней соединительной артерии. Субарахноидально-паренхиматозно-вентрикулярное кровоизлияние с формированием острой внутримозговой гематомы объемом около 80 мл. Fisher IV. Claassen IV. Graeb 10. Интактная аневризма офтальмического сегмента левой ВСА. АВМ левой височной доли.

Больная в экстренном порядке прооперирована. В ходе открытой операции подтвержден факт разрыва аневризмы передней соединительной артерии.

Обсуждение.

У 30% пациентов, поступающих в отделение неотложной помощи с острым нСАК, могут быть диагностированы множественные интракраниальные аневризмы [4]. В случае сочетания АВМ и аневризм в 93% случаев источником кровотечения является мальформация и лишь в оставшихся 7% – аневризма.

Следовательно, поиск источника кровотечения имеет первостепенное значение для оказания своевременной помощи и определения тактики лечения. Во избежание ненужных трепанаций и повторных САК, необходимо использовать современные и наиболее информативные методики нейровизуализации. Нативная КТ – первоначальный метод исследования, что обусловлено ее простотой и доступностью. С помощью КТ необходимо установить факт САК, определить степень его тяжести согласно шкале Фишера (The Modified Fisher Grading Scale), при ассоциированном внутрижелудочковом кровоизлиянии оценить тяжесть согласно шкале Graeb (The Modified Graeb Score) [3]. Поскольку большинство артериальных аневризм локализуется в области Виллизиева круга и начальных сегментов СМА, кровь сначала скапливается в базальных цистернах

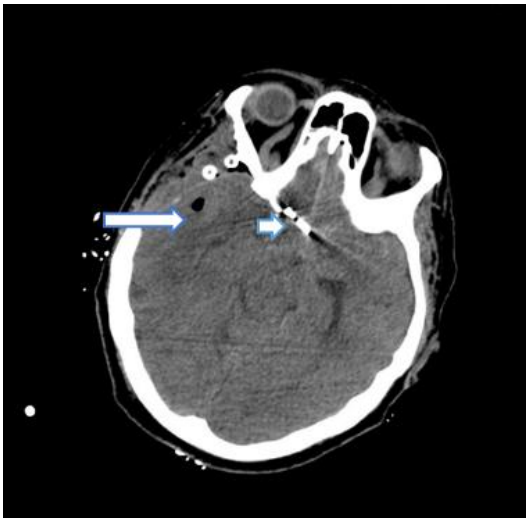

Рис. 4 а (Fig. 4 a)

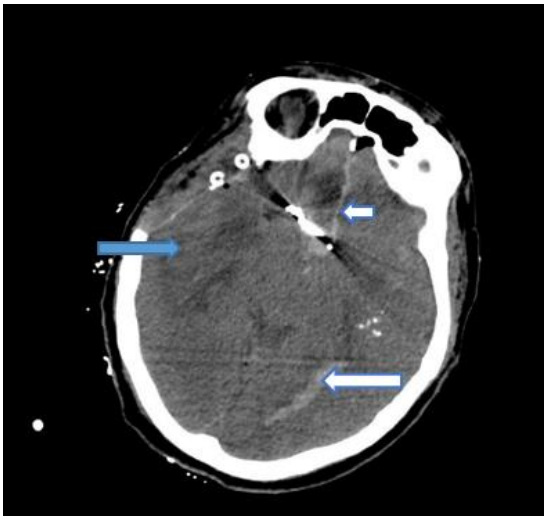

Рис. 4 б (Fig. 4 b)

Рис. 4. Компьютерная томография головного мозга без контрастирования, аксиальная плоскость. 1-е сутки после оперативного вмешательства.

а – Клипированная аневризма передней соединительной артерии (короткая стрелка), послеоперационные изменения на месте удаленной внутримозговой гематомы (длинная стрелка).

б – Кровь в межполушарной борозде (короткая стрелка) и боковом желудочке (длинная стрелка), послеоперационные изменения на месте удаленной внутримозговой гематомы (голубая стрелка).

Fig. 4. Computed tomography of the brain, native phase, axial plane. The 1st day after surgery.

a – Clipped aneurysm of the anterior communicating artery (short arrow), postoperative changes at the site of the removed intracerebral hematoma (long arrow).

b – Blood in the interhemispheric sulcus (short arrow) and lateral ventricle (long arrow), postoperative changes at the site of the removed intracerebral hematoma (blue arrow).

и сильвиевой щели, в дальнейшем она распределяется по конвекситальному субарахноидальному пространству, может определяться в межполушарной щели. В случаях множественных аневризм необходимо предположить наиболее вероятный источник кровоизлияния. Так, преобладание скоплений крови в передних отделах межполушарной щели указывает на разрыв аневризмы ПСА; в одной из обходных цистерн – аневризмы ВСА – задней соединительной артерии; в одной из цистерн латеральной щели – разрыв аневризмы ВСА или СМА; в премедуллярной и препонтинной цистернах соответствует разрыву аневризм вертебробазилярного бассейна субтенториальной локализации [5].

Распределение крови помогает предположить локализацию аневризмы, однако попытки определить точное анатомическое расположение подозреваемой аневризмы, основанное только на распространенности внутричерепного кровоизлияния по нативной КТ, имеет определенную долю погрешности [5, 7].

Наличие внутримозговой гематомы (ВМГ) в одной из лобных долей указывает на разрыв аневризмы ПСА, передней мозговой артерии, реже аневризмы офтальмического сегмента ВСА с верхним направлением купола. Существование ВМГ в мозолистом теле указывает на разрыв аневризмы ПСА или перикаллезных артерий, ВМГ в височной доле – на разрыв аневризмы ВСА или СМА. Наличие крови в передних рогах боковых желудочков указывает на возможный разрыв аневризмы ПСА, в нижнем роге бокового желудочка – на разрыв аневризмы ВСА или СМА; кровь в III желудочке указывает на возможный разрыв аневризмы ВСА или развилки основной артерии (в первом случае прорыв крови происходит через конечную пластинку, во втором – через дно третьего желудочка). Наличие крови в IV или в IV и частично III желудочке указывает на возможный разрыв аневризмы вертебробазилярного бассейна [7]. Для поиска источника кровотечения необходимо выполнить ангио-

графическое исследование. Учитывая совершенствование методов лучевой диагностики, протоколы диагностической визуализации для пациентов с острым нСАК периодически пересматриваются. Еще недавно в обследовании пациентов с нетравматическим субарахноидальным кровоизлиянием основным диагностическим подходом было получение неконтрастной КТ головы, а в случае положительного результата поиск аневризмы проводили с помощью ЦАГ. Этот алгоритм действий постепенно меняется – КТ-ангиографию используют для обнаружения/исключения аневризм, а ЦАГ применяют в исключительно сложных случаях [4, 6, 8].

Для пациентов с диагностированной аневризмой КТ-ангиография имеет ряд преимуществ по сравнению с ЦАГ [9]. Ее способность идентифицировать шейку аневризмы может быть полезна при выборе лечения (хирургического или эндоваскулярного). С помощью 3D-КТ-ангиографии можно рассмотреть аневризму в любой проекции. Ротационная ЦАГ ограничена двумя плоскостями. Кроме того, КТ показывает тромбированную часть аневризмы, кальцификаты на стенке и прилегающий сгусток, которые могут затруднить установку зажима. Наконец, установление взаимосвязи между костными структурами и аневризмой помогает определить, является ли аневризма интра- или экстрадуральной на уровне кавернозного синуса. Этот процесс требует, чтобы сканирование было согласовано с плотным контрастированием артериального русла, с отсутствием венозной крови в кавернозном синусе. При правильном выборе времени старта сканирования аневризмы параофтальмологического и кавернозного синуса также могут быть визуализированы с помощью КТ-ангиографии [10].

Ни один клинический метод не может со 100%-й точностью указать, в какой из аневризм произошло кровотечение [11]. Наиболее вероятный риск разрыва аневризмы отмечают при выявлении следующих морфологических параметров: большой размер, неправильная форма и/или наличие дивертикулов, узкая шейка аневризмы, соотношение максимального размера аневризмы к диаметру несущей артерии более 2,05; соотношение высоты аневризмы к диаметру шейки более 1,6 [9]. С помощью КТ-ангиографии возможно определить экстравазацию контрастного вещества, что указывает на то, какая из обнаруженных аневризм разорвалась. Клинические признаки обычно бесполезны, хотя паралич третьего нерва или односторонняя ретроорбитальная боль, например, могут свидетельствовать о разрыве аневризмы устья задней соединительной артерии. Отграниченные скопления субарахноидальной крови на КИ могут указывать на пораженный регион [10, 11]. Алгоритм выявления разорванной аневризмы должен был следующим: определить участок геморрагического пропитывания на КТ-сканах, найти массы или вазоспазм на ангиограмме, оценить размер и форму (более крупные аневризмы с большей вероятностью дадут кровотечение; если они одинакового размера, нужно искать нарушения контура мешочка или дочернего локулюса) [5]. КТ-ангиографию следует сравнивать с исходной неконтрастной базовой КТ головного мозга пациента, сопоставлять со скоплением крови в САП. Если базовая КТ головы дает положительный результат на нСАК, а результаты КТ-ангиографии соответствуют локализации кровоизлияния, доказательств достаточно, чтобы рассмотреть возможность прямого оперативного вмешательства без получения предоперационной ЦАГ [6]. В сложных случаях возможно применение ЦАГ, с помощью которой идет поиск изменений в аневризмах и, наконец, выбирается аневризма с наибольшей вероятностью разрыва [5, 10].

Согласно данным Европейского рекомендательного протокола от 2013 г., КТ-ангиография и ЦАГ имеют одинаковый уровень доказательности (класс II, уровень B) в выявлении источника кровоизлияния при САК, и назначение ЦАГ рекомендовано только тем пациентам, у которых не обнаружен источник кровоизлияния при КТ-ангиографии [12].

В представленном клиническом случае причиной кровоизлияния явилась наиболее крупная из двух аневризм Виллизиева круга. Определить локализацию разорвавшейся аневризмы ПСА с помощью нативной КТ помогло максимальное скопление крови при бесконтрастном исследовании (массивное паренхиматозное кровоизлияние в правой лобно-височно-подкорковой области). При проведении КТ-ангиографии выявлены особенности формы аневризмы ПСА. В связи с тяжестью состояния и достаточными данными для вмешательства, предоперационная ЦАГ не проводилась. Интраоперационно диагноз подтвержден. Первым этапом проведено клипирование разорвавшейся аневризмы.

Заключение.

Выполненные в условиях приемного отделения КТ и КТА позволили в короткий срок установить не только факт наличия аневризмы и внутримозгового кровоизлия-

ния, но и определить уровень разрыва аневризмы. Эти данные позволили провести немедленное удачное хирургическое вмешательство. Наблюдение показывает, что даже в случае обнаружения при нативной КТ большой гематомы необходимо выполнить КТА для поиска источника кровоизлияния.

Источник финансирования и конфликт интересов.

Авторы данной статьи подтвердили отсутствие финансовой поддержки исследования и конфликта интересов, о которых необходимо сообщить.

Список литературы:

1. Jeong HW, Seo JH, Kim ST, et al. Clinical Practice Guideline for the Management of Intracranial Aneurysms. Neurointervention. 2014; 9 (2): 63-71. PMID: 25426300. PMCID: PMC4239410. http://doi.org/10.5469/neuroint.2014.9.2.63

2. Flores BC, Klinger DR, Rickert KL, et al. Management of intracranial aneurysms associated with arteriovenous malformations. Neurosurg Focus. 2014; 37 (3): E11. PMID:25175430.
http://doi.org/10.3171/2014.6.FOCUS14165

3. Берген Т.А., Месропян Н.А. Дифференциальная диагностика нетравматических внутримозговых кровоизлияний по этиопатофизиологии лучевыми методами. Лучевая диагностика и терапия. 2018; 3: 23-27. http://dx.doi.org/10.22328/2079-5343-2018-9-3-23-27

4. Корниенко В.Н., Пронин И.Н. Диагностическая нейрорадиология. М., Антидор. 2008; 1: 455.

5. Зяблова Е.И. Стандарты лучевой диагностики в оценке острого нетравматического субарахноидального кровоизлияния. Под ред. Трофимова Т.Н. Современные стандарты лучевых исследований и принципы построения заключений. Руководство для врачей. 2021: 13-47.

6. Коновалов А.Н., Крылов В.В., Филатов Ю.М. и др. Рекомендательный протокол ведения больных с субарахноидальным кровоизлиянием вследствие разрыва аневризм головного мозга. Журнал вопросы нейрохирургии им Н.Н. Бурденко. 2006; 3: 3-11.

7. Зяблова Е.И. Случай выявления множественных аневризм интракраниальных артерий головного мозга у пациента с нетравматическим субарахноидальным кровоизлиянием. REJR. 2021; 11 (1): 213-219. http://doi.org/10.21569/2222-7415-2021-11-1-213-219

8. Kelliny M, Maeder P, Binaghi S, et al. Cerebral aneurysm exclusion by CT angiography based on subarachnoid hemorrhage pattern: a retrospective study. BMC Neurol. 2011; 11 (1): 8. https://doi.org/10.1186/1471-2377-11-8

9. Lall RR, Eddleman CS, Bendok BR, et al. Unruptured intracranial aneurysms and the assessment of rupture risk based on anatomical and morphological factors: sifting through the sands of data. Neurosurg Focus. 2009; 26 (5): E2. PMID: 19408998. http://doi.org/10.3171/2009.2.FOCUS0921

10. Труфанов Г.Е., Рамешвили Т.Е., Свистов Д.В. и др. Лучевая диагностика сосудистых мальформаций и артериальных аневризм головного мозга. Санкт-Петербург, 2006. 223 с.

11. Ramgren B, Siemund R, Nilsson OG, et al. CT angiography in non-traumatic subarachnoid hemorrhage: the importance of arterial attenuation for the detection of intracranial aneurysms. Acta Radiol. 2015; 56 (10): 1248-1255. PMID: 25293950. https://doi.org/10.1177/0284185114551976

12. Westerlaan HE, van Dijk JMC, van der Weide MCJ, et al. Intracranial aneurysms in patients with subarachnoid hemorrhage: CT angiography as a primary examination tool for diagnosis – systematic review and meta-analysis. Radiology. 2011; 258 (1): 134-145. PMID: 20935079. https://doi.org/10.1148/radiol.10092373

References:

1. Jeong HW, Seo JH, Kim ST, et al. Clinical Practice Guideline for the Management of Intracranial Aneurysms. Neurointervention. 2014; 9 (2): 6-71. PMID: 25426300. PMCID: PMC4239410. http://doi.org/10.5469/neuroint.2014.9.2.63

2. Flores BC, Klinger DR, Rickert KL, et al. Management of intracranial aneurysms associated with arteriovenous malformations. Neurosurg Focus. 2014; 37 (3): E11. PMID:25175430.
http://doi.org/10.3171/2014.6.FOCUS14165

3. Bergen TA, Mesropyan NA. Differential diagnosis of nontraumatic brain hemorrhage with etiopathogenetis association. Diagnostic radiology and radiotherapy. 2018; 3: 23-27 http://dx.doi.org/10.22328/2079-5343-2018-9-3-23-27 (in Russian).

4. Kornienko VN, Pronin IN. Diagnostic neuroradiology. Moscow, Antidor. 2008; 1: 455 (in Russian).

5. Zyablova EI. Standards of radiation diagnostics in the assessment of acute non-traumatic subarachnoid hemorrhage. In: Trofimova TN (ed.). Modern Standards of Radiation Research and Principles of Drawing Conclusions. A Guide for Doctors. 2021: 13-47 (in Russian).

6. Konovalov AN, Krylov VV, Filatov YuM, et al. Advisable management protocol for patients with subarachnoidal hemorrhage resulting from cerebral vascular aneurysmal rupture. Burdenko's journal of neurosurgery. 2006; 3: 3-11 (in Russian).

7. Zyablova EI. Multiple intracranial aneurysms in a patient with nontraumatic subarachnoid hemorrhage. REJR. 2021; 11 (1): 213-219 http://doi.org/10.21569/2222-7415-2021-11-1-213-219 (in Russian).

8. Kelliny M, Maeder P, Binaghi S, et al. Cerebral aneurysm exclusion by CT angiography based on subarachnoid hemorrhage pattern: a retrospective study. BMC Neurol. 2011; 11 (1): 8. https://doi.org/10.1186/1471-2377-11-8

9. Lall RR, Eddleman CS, Bendok BR, et al. Unruptured intracranial aneurysms and the assessment of rupture risk based on anatomical and morphological factors: sifting through the sands of data. Neurosurg Focus. 2009; 26 (5): E2. PMID: 19408998. http://doi.org/10.3171/2009.2.FOCUS0921

10. Trufanov GE, Rameshvili VA, Svistov DV. Radial diagnos-

tic of vessel mal-formations and cerebral aneurysm. Saint Petesburg, 2006. 223 p. (in Russian).

11. Ramgren B, Siemund R, Nilsson OG, et al. CT angiography in non-traumatic subarachnoid hemorrhage: the importance of arterial attenuation for the detection of intracranial aneurysms. Acta Radiol. 2015; 56 (10): 1248-1255. PMID: 25293950. https://doi.org/10.1177/0284185114551976

12. Westerlaan HE, van Dijk JMC, van der Weide MCJ, et al. Intracranial aneurysms in patients with subarachnoid hemorrhage: CT angiography as a primary examination tool for diagnosis – systematic review and meta-analysis. Radiology. 2011; 258 (1): 134-145. PMID: 20935079. https://doi.org/10.1148/radiol.10092373.

СЛУЧАЙ ИЗ ПРАКТИКИ

ИЗМЕНЕНИЯ ГЕОМЕТРИИ И МОРФОЛОГИИ МИОКАРДА ЕДИНСТВЕННОГО ЖЕЛУДОЧКА СЕРДЦА ПОСЛЕ ОПЕРАЦИИ ФОНТЕНА

Дарий О.Ю., Юрпольская Л.А., Юрлов И.А., Дорофеев А.В.

ФГБУ «НМИЦ ССХ им. А.Н. Бакулева» МЗ РФ

Оценка геометрии и морфологии миокарда современными методами визуализации представляет особый интерес, позволяя подтвердить маркеры дисфункции единственного желудочка сердца (ЕЖС). Увеличение постнагрузки после операции Фонтена в отдаленном периоде приводит к изменению геометрии ЕЖС, гипертрофии миокарда, за которой следует субаортальная мышечная обструкция.

Цель работы. Продемонстрировать на примере клинического случая 16-летнего молодого парня с диагнозом: «единственный двухприточный правый желудочек, после многоэтапной гемодинамической коррекции (завершающий этап - операция Фонтена в модификации экстракардиального кондуита)» изменение геометрии сердца и определение субстрата обструкции выводного тракта.

Материалы и методы. Пациент регулярно наблюдался у кардиолога, отмечал появление жалоб на ухудшение состояния в виде снижения толерантности к нагрузкам, нарастанию одышки, перебоям в области сердца. При эхокардиографии было диагностировано снижение сократительной функции миокарда ЕЖС, повышение трабекулярности, аневризма верхней полой вены (ВПВ), подозрение на субаортальную обструкцию (градиент 15 мм рт. ст.). По данным МРТ подтверждено аневризматическое расширение ВПВ, асимметричная гипертрофия миокарда ЕЖС (максимальная толщина 15 мм по передней стенке в диастолу), выявлено атипичное строение и крепление сосочковых мышц с признаками обструкции выводного тракта единственного желудочка (ВТЕЖС), выраженное повышение трабекулярности в миокарде ЕЖС с признаками дезорганизации и формированием глубоких лакун, что свидетельствует о прогрессировании маркеров дисфункции ЕЖС в позднем отдаленном послеоперационном периоде.

Заключение. Успех стратегии многоэтапной паллиативной терапии пациентов с ЕЖС зависит от наличия благоприятных анатомических и гемодинамических критериев. Современные методы визуализации позволяют идентифицировать пациентов с ЕЖС, подверженных риску развития обструкции ВТЕЖС, требующих коррекции в отдаленные сроки после хирургического лечения этих пациентов.

Ключевые слова: единственный желудочек сердца, операция Фонтена, субаортальная обструкция, некомпактный миокард, МРТ сердца.

Контактный автор: Дарий Ольга, e-mail: dariiolyka@mail.ru

Для цитирования: Дарий О.Ю., Юрпольская Л.А., Юрлов И.А., Дорофеев А.В. Изменения геометрии и морфологии миокарда единственного желудочка сердца после операции фонтена. REJR 2022; 12(2):164-171. DOI: 10.21569/2222-7415-2022-12-2-164-171.

Статья получена: 11.03.22 Статья принята: 17.05.22

CHANGES IN SINGLE VENTRICULAR GEOMETRY AND MORPHOLOGY AFTER FONTAN OPERATION

Darii O. IY., Yurpolskaya L.A., Yurlov I.A., Dorofeev A.V.

A.N. Bakulev National Medical Research Center of Cardiovascular Surgery.

Evaluation of the myocardial geometry and morphology of single ventricle (SV) patients using imaging methods allows confirming the ventricular dysfunction. The resulting afterload causes ventricular hypertrophy that can impair diastolic ventricular performance after Fontan operation, and subaortic muscular obstruction may follow.

Purpose. To show the geometry modifications and outflow tract obstruction predictors at 16-year-old man with SV after multi-stage palliation (3rd stage the Fontan procedure) long-term follow up, complained of a worsening of his state, decrease stress tolerance, dyspnea and heart rhythm disturbances.

Material and methods. Echocardiography showed SV myocardial contractility decrease, increased trabecularity in the cavity, aneurysm of the superior vena cava (SVC), subaortic obstruction is questionable, a gradient of 15 mmHg. CMR data confirmed a SVC aneurysm, evidence of SV myocardium hypertrophy (the anterior wall in diastole was 15 mm), atypical structure and attachment of the papillary muscles with signs of aortic outflow obstruction, increase in trabecularity with myocardial disorganization and the deep lacunae formation, which indicate the progression of SV dysfunction in the late long-term postoperative period.

Conclusion. The success of a multistage palliative therapy strategy for patients with SV depends on the presence of favorable anatomical and hemodynamic criteria. Multi-modality imaging methods identify patients who are at risk of developing obstructive systemic ventricular outflow tract, for accurate planning of surgical treatment, which will affect the long-term results.

Keywords: single ventricle, Fontan operation, aortic outflow obstruction, non-compact myocardium, CMR.

Corresponding author: Darii O. IY., e-mail: dariiolyka@mail.ru

For citation: Darii O. IY., Yurpolskaya L.A., Yurlov I.A., Dorofeev A.V. Changes in single ventricular geometry and morphology after fontan operation. REJR 2022; 12(2):164-171. DOI: 10.21569/2222-7415-2022-12-2-164-171.

Received: 11.03.22 **Accepted:** 17.05.22

Многоэтапное паллиативное оперативное лечение пациентов с различными формами единственного желудочка сердца (ЕЖС) является современной стратегией лечения. Безусловно, целесообразность выполнения метода коррекции и время выполнения лечения должны определяться индивидуально для каждого больного, в виду уникальности геометрии и гемодинамики сердца, определенных возможностей адаптации организма к пороку и наличия резервных сил на этапах коррекции порока. Первый этап неонатальной хирургии всегда зависит от анатомии порока, однако базируется на достижении общей цели: 1) устранения обструкции системного выходного отдела; 2) контроля источника легочного кровотока; 3) установления источника надежного коронарного кровотока; 4) обеспечения оттока крови из системы легочных вен через межпредсердное сообщение. Второй этап связан с установлением двунаправленного кава-пульмонального анастомоза, путем сшивания ВПВ с легочной артерией (ЛА) и, чаще всего, выполняется в возрасте 4-6 месяцев жизни ребенка. Третий, завершающий, этап гемодинамического лечения состоит в операции Фонтена, которая снижает объемную нагрузку на ЕЖС. Сегодня прогноз для пациентов, перенесших операцию Фонтена, улучшился и, прежде всего, это связано со следующими изменениями стратегии полной кава-пульмональной циркуляции: внесение тех-

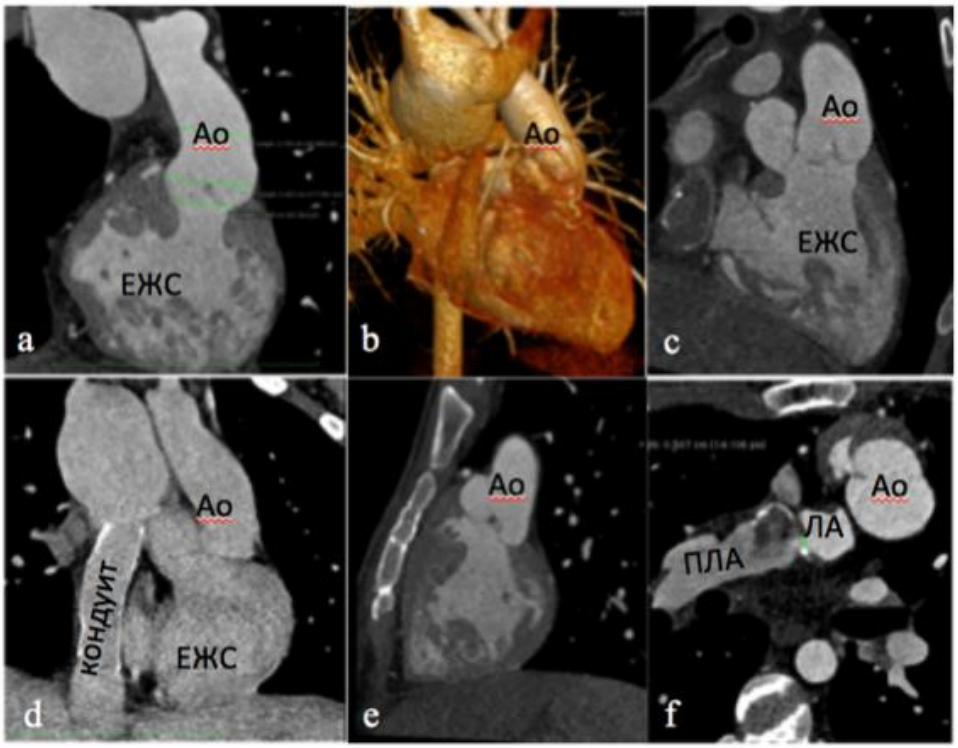

Рис. 1 (Fig. 1)

Рис. 1. КТ-ангиография сердца от 2016 г.

На компьютерных томограммах данных за обструкцию выводного отдела единственного желудочка сердца не получено (a, b, c, e); от нижней полой вены визуализируется кондуит к стволу легочной артерии, в отсроченную фазу контрастирование кондуита равномерное, без дефектов, деформации кондуита не отмечено (d); ствол легочной артерии перевязан, визуализируется сообщение ствола и правой легочной артерии (f). ЕЖС – единственный желудочек сердца; Ао – аорта; ЛА – легочная артерия; ПЛА – правая легочная артерия.

Fig. 1. CT-angiography, heart, from 2016.

There was no systemic ventricular outflow tract obstruction (a, b, c, e); the channel from the inferior vena cava to the pulmonary artery with no deformation or contast defects (d); the pathologic communication between truncus pulmonaris and right pulmonary artery (f).

нических уточнений в хирургию процедуры, пересмотр показаний для перехода к полной кава-пульмональной гемодинамике и связанное с этим расширение спектра оперируемых пороков. Одними из общепринятых гемодинамических и анатомических критериев успешного завершения всех этапов паллиативной терапии в достижения длительного и устойчивого кровообращения в системе кондуита считаются: наличие адекватной систолической и диастолической функции ЕЖС, стабильного сердечного ритма, компетентности атриовентрикулярных клапанов и беспрепятственного оттока системного желудочка. Присутствие различных аномалий в геометрии и анатомии ЕЖС могут привести к развитию обструкции ВТЕЖС, возникновение которой возможно как в раннем послеоперационном периоде, так и прогрессирование обструкции в отдаленном послеоперационном периоде.

Цель исследования.

Демонстрация, на примере клинического случая, изменения геометрии сердца и определении субстрата обструкции выводного тракта после многоэтапной гемодинамической коррекции.

Данные истории болезни, клинического и лучевого обследования пациента.

Больной А., 16 лет, поступил в ФГБУ «НМЦССХ им. А.Н. Бакулева» МЗ РФ 23.11.2020 года с диагнозом врожденный порок сердца (ЕЖС, морфологически правый), после операции Фонтена в модификации экстракардиального кондуита в 2010 году. Пациент регулярно наблюдался у кар-

диолога, в ноябре 2019 г. находился на стационарном обследовании по поводу нарушения ритма сердца и снижения сократительной способности миокарда.

Из анамнеза, в 2016 году по данным КТ-АГ ствол ЛА перевязан, однако между стволом ЛА и ПЛА определялось сообщение размером до 4,5-5,0 мм, конечно-диастолический размер (КДР) двуприточного ЕЖ составил 65 мм, левое предсердие размером (ЛП) 30х46 мм и правое предсердие (ПП) 28х15 мм, ВПВ аневризматически расширена до 43 мм, данных за сужение ВТЕЖС не отмечено (рис. 1). В результате у пациента была выполнена операция эндоваскулярного закрытия реканализации ствола ЛА окклюдером.

В течение последнего года пациент отмечает ухудшение состояния в виде снижения терпимости к физическим нагрузкам, нарастанию одышки, перебоям в области сердца. Состояние больного при поступлении средней тяжести, тяжесть обусловлена сердечной недостаточностью (СН). По данным электрокардиограммы (ЭКГ) имелись изменения в виде нарушения ритма и проводимости: АВ-блокады 1 степени и единичной желудочковой экстрасистолии. При суточном

ЭКГ-мониторировании получено: синусовый ритм с ЧСС в среднем 69 уд/мин, минимальный ритм 37 уд/мин, максимальный ритм 132 уд/мин (синусовая тахикардия). Склонность к синусовой аритмии с эпизодами брадиаритмии в ночное время, максимальный RR интервал 1680 мс, зафиксировано 344 наджелудочковых экстрасистол, среди которых 37 парных и 49 одиночных желудочковых экстрасистол. По данным эхокардиографии (ЭхоКГ) конечно-диастолический объем (КДО) ЕЖС составил 208 мл, фракция выброса (ФВ) – 50%, кроме того, отмечалось повышение трабекулярности и подозрение на «некомпактный миокард» (рис. 2). Межжелудочковая перегородка: бульбовентрикулярное окно 24 мм, градиент на ВТЕЖС 15 мм рт.ст.

Для оценки анатомии, функции и структурных изменений ЕЖ была проведена МРТ сердца с контрастированием. По данным МРТ КДР ЕЖС увеличился до 72 мм (по сравнению с линейными параметрами КТ-АГ от 2014 г.), КСР ЕЖС – около 52 мм. Объемные показатели ЕЖС были рассчитаны суммационным методом: КДО ЕЖС составил 113 мл (КДО/BSA 66,89 мл/м2), КСО ЕЖС – 54 мл, ударный объем ЕЖС – 59 мл, ФВ – 52%, минутный объем 4,1 мл/мин, сердечный индекс – 2,5 л/мин/м2, масса миокарда ЕЖС – 102 г (индекс массы миокарда ЕЖС 60,35 г/м2). Необходимо отметить, что по результатам МРТ сохранялось расширение ВПВ до 39х42 мм (без отрицательной динамики данных КТ-АГ от 2014 г.). На полученных изображениях выявлена асимметричная гипертрофия передней стенки ЕЖ (от 13 мм до 15 мм в диастолу ЕЖС, преимущественно по трабекулярной части «морфологически правого желудочка» за счет гипертрофирован-

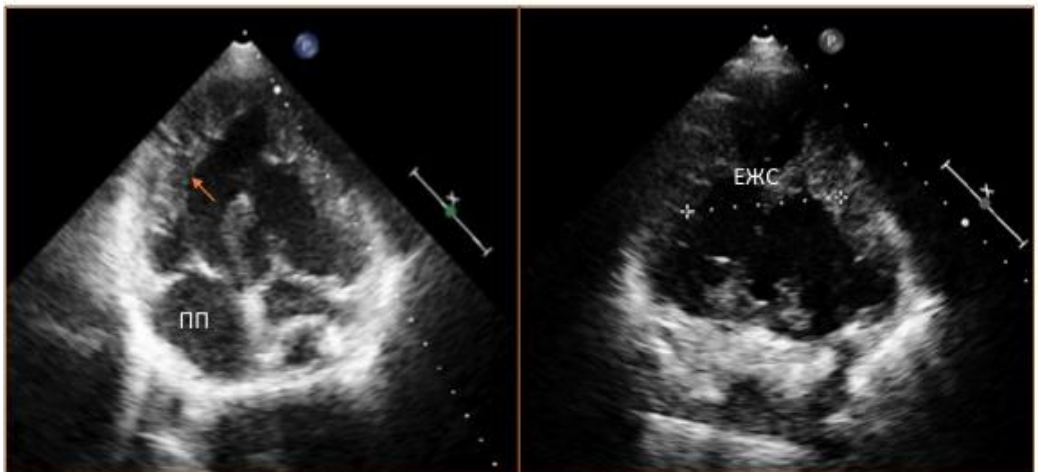

Рис. 2 (Fig. 2)

Рис. 2. Эхокардиография от 2020 г.

Повышение трабекулярности в полости единственного желудочка сердца (стрелка). ПП – правое предсердия, ЕЖС – единственный желудочек сердца.

Fig. 2. Echocardiography, 2020.

Increase of myocardial non-compaction in single ventricle (arrow).

ных трабекул), кроме того, на уровне выходного отдела, чуть дистальнее фиброзного кольца (ФК) аортального клапана, визуализировалось атипичное крепление к передней стенке ЕЖС конгломерата гипертрофированных аномальных мышц (размером 24х20 мм), идущих от контакта ФК митрального клапана к клапану ЛА, с признаками сужения ВТЕЖС до 13 мм. Сосочковые мышцы ЕЖ утолщены, максимально до 15 мм. Модераторный тяж атипично крепится к ФК трикуспидального клапана. Обращало внимание повышение трабекулярности в полости ЕЖС от уровня средней трети, практически циркулярно по всем стенкам, толщиной некомпактной части до 20 мм по задней стенке

ЕЖ, при этом толщина компактной части миокарда ЕЖС составляла 5-6 мм (соотношение толщины компактной части миокарда к некомпактной части = 3,3, что >2,3). Верхушка ЕЖ была значительно закруглена и расширена, с выраженным повышением трабекулярности (с признаками дезорганизации трабекул) и формированием глубоких лакун и зон гипо/дискинезии. Кроме того, в толще миокарда ЕЖС по передней стенке ВТЕЖ, непосредственно под ФК аортального клапана, визуализировался небольшой V-образный дефект миокарда глубиной 6 мм, без признаков перфузирования – «крипта» (рис. 3).

Было выполнено Т1-картирование миокарда ЕЖС, выявлено незначительное увеличение времени Т1-релаксации миокарда в нативную фазу до 1034 мс (N 99828 мс), фракция внеклеточного объёма (ECV – маркер диффузного фиброза) при условии уровня гематокрита (43%) составила 25% (верхняя граница нормы, N252,5%). В отсроченную фазу контрастирования участков накопления в миокарде ЕЖ не выявлено, однако, отмечается неинтенсивное накопление по эндокарду верхушки ЕЖС и точечные участки накопления контрастного препарата в межтрабекулярном пространстве и глубоких лакунах ЕЖС (по типу фиброэластоза), по ФК митрального и аортального клапанов, и накопление по миокарду ЛП и ПП, неишемического генеза (рис. 4).

Учитывая данные неинвазивных методов диагностики, экспертная комиссия ФГБУ «НМИЦ ССХ им. А.Н. Бакулева» МЗ РФ не установила наличие убедительных показаний для оперативного лечения пациента на момент обращения в научный центр, и было принято решение о дальнейшем динамическом наблюдение субаортальной обструкции пациента, продолжение консервативной терапии для стабилизации сердечного ритма и проводимости. Согласно европейским рекомендациям ведения взрослых пациентов с ВПС, рекомендовано проведение МРТ сердца раз в 3 года, для верификации динамики порока [5].

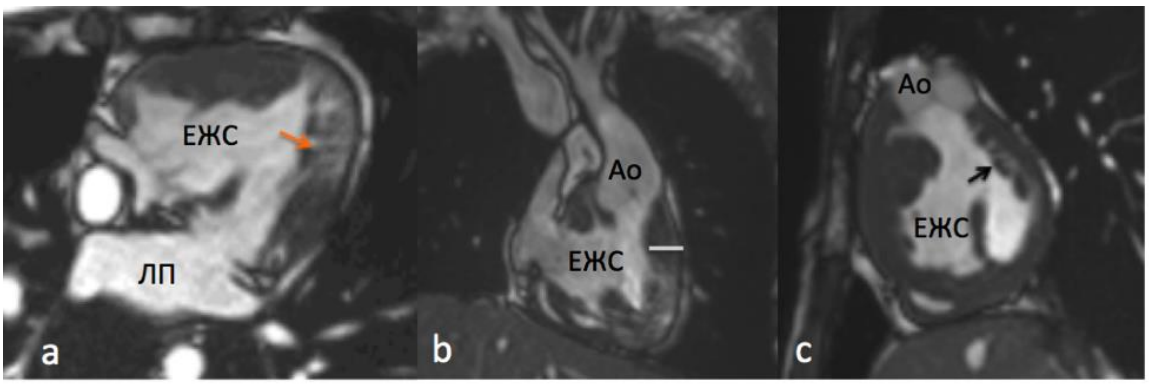

Рис. 3 (Fig. 3)

Рис. 3. МРТ сердца от 2020 г.

a – «псевдо» 4-х камерная проекция сердца, повышение трабекулярности в миокарде (оранжевая стрелка); b – выводной отдел единственного желудочка сердца, утолщение миокарда (линия); c – короткая ось, конгломерат гипертрофированных сосочковых мышц (черная стрелка). ЕЖС – единственный желудочек сердца; Ao – аорта; ЛП – левое предсердие.

Fig. 3. CMR, heart, 2020.

a – false 4-chamber view, myocardial trabeculation increase (orange narrow); b – systemic ventricle outflow, myocardial hypertrophy (line); c – short axis, papillary muscles hypertrophy aggregation.

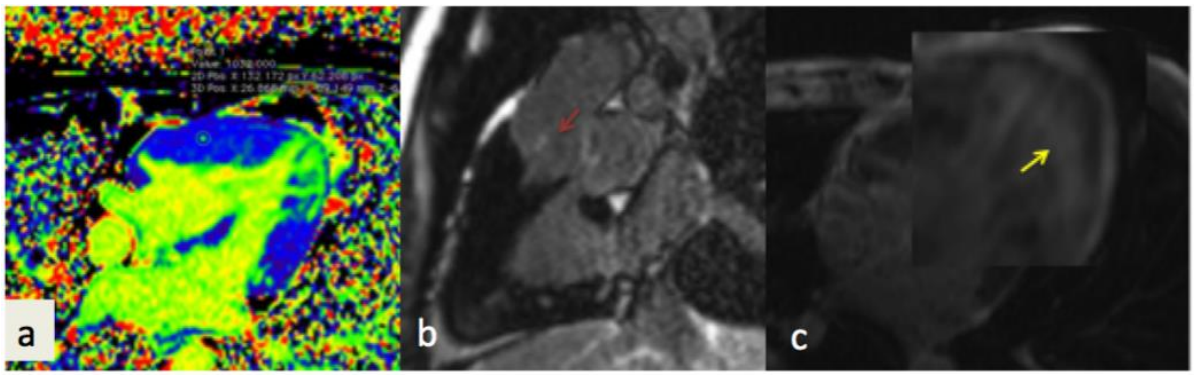

Рис. 4 (Fig. 4)

Рис. 4. МРТ сердца от 2020 г.

a – T1-картирование, «псевдо» 4-х камерная проекция сердца, увеличение времени T1-релаксации нативного миокарда; b – отсроченная фаза контрастирования, выводной отдел единственного желудочка сердца, участков накопления в миокарде не визуализируется, выявлено накопление по фиброзному кольцу аортального клапана (розовая стрелка); c – отсроченная фаза контрастирования, «псевдо» 4-х камерная проекция сердца, накопление контрастного препарата по межтрабекулярному пространству и глубоким лакунам единственного желудочка сердца (желтая стрелка).

Fig. 4. CMR, heart, 2020.

a – T1 mapping, false 4-chamber, increase of T1 relaxation time; b – late gadolinium enhancement (LGE), single ventricle outflow, absence of scar in myocardium (pink arrow); c – false 4-chamber, dotlike LGE within the trabecula of the noncompacted apical myocardial walls (yellow arrow).

Обсуждение.

Ведение взрослых пациентов с ЕЖС и субаортальной обструкцией – трудная задача [1]. Основной причиной повторных госпитализаций после операции Фонтена является развитие недостаточности кровообращения как следствие венозной гипертензии, возникающей после гемодинамической коррекции и при естественном течении ВПС [2]. Субаортальная обструкция – однозначный фактор риска неблагоприятного исхода процедуры Фонтена. Именно поэтому ранняя диагностика, а в дальнейшем и устранение обструкции, считается обязательным. Когда субаортальный стеноз возникает на ранней стадии, большинство хирургов выполняют процедуру Damus-Kaye-Stansel или Norwood. Другой возможный вариант – это прямое воздействие на выводной тракт желудочка путем увеличения субаортальной камеры оттока. Однако этот метод в основном используется при наличии у пациентов легочной регургитации, стеноза клапана ЛА и/или у пациентов в позднем послеоперационном периоде паллиативной операции Фонтена, у которых клапан ЛА закрыт и, тем самым, процедура Damus-Kaye-Stansel неуместна. Многие авторы считают, что непосредственно перевязка ствола ЛА приводит к рестрикции ДМЖП, субаортальной обструкции и, впоследствии, к гипертрофии миокарда ЕЖС. Частота субаортальной обструкции по данным литературы составляет от 11% до 44% у пациентов после многоэтапного паллиативного лечения, поэтому для этих пациентов важно регулярное наблюдение. Роль неинвазивных методик визуализации в определении субаортального стеноза в отдаленном послеоперационном периоде чрезвычайно высока. Комплексный подход изучения геометрии оперированного сердца с помощью новейшего арсенала диагностической аппаратуры предоставляет качественный контроль и непосредственно эффективность дальнейшего лечения [3]. Приведенный клинический случай иллюстрирует изменение геометрии и анатомии ЕЖС после многоэтапного гемодинамического лечения сложного порока. Метод МРТ позволил определить субстрат субаортальной обструкции за счет локальной гипертрофии миокарда ЕЖС и атипичного строения и крепления гипертрофированных сосочковых мышц. При этом, по данным ЭхоКГ, значимого увеличения градиента обструкции не получено (<30 мм рт. ст.). Использование мультимодальной визуализации у пациентов в позднем операционном периоде позволяет ответить на важные вопросы, интересующие кардиохирурга, а именно: тип, место и субстрат обструкции

ВТЕЖС (включая аномалии подклапанных структур и сосочковых мышц). Кроме того, метод точно дифференцирует изменение трабекулярного компонента ЕЖС, рассчитывает толщину «некомпактной» части миокарда ЕЖ, определяет дезорганизацию трабекул, которые считаются маркерами СН. Известно, что аритмии возникают из-за дезорганизации мышечных волокон миокарда, микрососудистых повреждений и формирования фиброза в измененном участке миокарда. Несмотря на наличие дезорганизации компактного слоя миокарда, данных за фиброзные изменения компактной части миокарда ЕЖС в отсроченную фазу контрастирования не получено, на картах ECV значения по верхней границе нормы, что свидетельствует о начале формирования диффузного фиброза в миокарде ЕЖС, а, кроме того, наличие фиброзных изменений в трабекулярной части ЕЖС могут считаться субстратом аритмий в нашем клиническом случае. Некоторые авторы полагают, что накопление в трабекулярной части следует интерпретировать как изменение сигнала тока крови в глубоких лакунах желудочка и рассматривают это как факт изменения гемодинамики тока крови, но учитывая то, что изображения МРТ отсроченного контрастирования получаются с использованием инверсии импульса и МР-сигнал от «фиброзно-измененного» миокарда имеет более короткое время восстановления (время Т1) по сравнению со «здоровым» миокардом, эти суждения не совсем верны [5]. Инновационные методики картирования дополнят стандартный протокол МРТ у послеоперационных пациентов со сложными ВПС, метод позволяет изучить внеклеточный матрикс миокарда, определить диффузный фиброз, который не визуализируется при стандартном отсроченном контрастировании. Значимого увеличения ECV у нашего пациента не отмечено, в связи с дезорганизацией миокарда ЕЖС и фиброзным поражением преимущественно «некомпактной» части миокарда. Требуется дальнейшее динамическое наблюдение изменений компактной части миокарда ЕЖС.

Преимуществами Фонтен-циркуляции для универтрикулярных пороков сердца являются нормализация насыщения крови кислородом и объемная разгрузка системного желудочка. Однако кава-пульмональная гемодинамика характеризуется венозной гипертензией с низким сердечным выбросом и легочной гипотензией с не пульсирующим кровотоком – «парадокс Фонтена» , что в последующем приводит к ее несостоятельности и развитию осложнений. У нашего пациента отмечается данный «парадокс» и снижение сократительной функции миокарда ЕЖС (ФВ 52%). Кроме того, гипертрофия миокарда ЕЖС у исследуемого пациента привела к уменьшению КДО и размера дефекта МЖП, что в свою очередь, способствует сужению ВТЕЖС. Важно понимать, что при прогрессировании субаортальной обструкции, пациентам показано повторное оперативное лечение, путем увеличения размера дефекта МЖП и расширения выхода аорты из ЕЖС. В нашем клиническом случае, градиент на выводном отделе не превышал значение 30 мм рт. ст. (около 15 мм рт. ст.) и на момент настоящей госпитализации повторное оперативное лечение решено было не проводить. Были даны строгие рекомендации об обязательном динамическом контроле и в случае прогрессирования субаортальной обструкции, выполнение хирургического лечения.

Заключение.

Современные методы визуализации позволяют дать оценку точной морфометрии и волюметрии ЕЖС. Методы МСКТ-АГ и МРТ позволяют достоверно верифицировать тип, место и субстрат обструкции (в том числе аномалии подклапанных структур) у пациентов с ЕЖС. Оба метода визуализации с высоким пространственным разрешением и полипозиционным изображением позволяют получить достоверную информацию об анатомии (морфометрии камер сердца), функции (глобальной сократительной способности). МРТ-маркеры диффузного и очагового миокардиального фиброза связаны с нарушением систолической функции миокарда ЕЖС. Анализ маркеров МРТ указывает на важную роль определения повышения трабекулярности в миокарде ЕЖС и фиброзных изменений в миокарде в изучении угрожающих жизни факторов риска пациентов с ЕЖС. Наше исследование показало, что в системе кровообращения после операции Фонтена ЕЖС имеет сложную геометрию и высокий риск формирования субаортальной обструкции за счет гипертрофии миокарда, аномалии подклапанных структур (атипичного крепления папиллярных мышц), дезорганизации трабекул и повышения трабекулярности в полости ЕЖС.

Источник финансирования и конфликт интересов.

Авторы данной статьи подтвердили отсутствие финансовой поддержки исследования и конфликта интересов, о которых необходимо сообщить.

Список литературы:

1. Rijnberg F.M., Sojak V., Bloom N.A., Park T.Y., Hazekamp M.G. Long-Term Outcome of Direct Relief of Subaortic Stenosis in Single Ventricle Patients. World J Pediatr Congenit Heart Surg. 2018; 9 (6): 638-644. doi: 10.1177/2150135118793087

2. Шведунова В.Н., Зеленикин М.М., Путято Н.А., Пурсанов М.Г., Астраханцева Т.О., и др. Причины повторных госпитализаций после операции Фонтена в модификации экстракардиального кондуита. Сердечно-сосудистые заболевания. Бюллетень НЦССХ им. А.Н. Бакулева РАМН. 2018; 19 (5): 655–62. DOI: 10.24022/1810-0694-2018-19-5-655-662

3. Alsoufi B. Management of the single ventricle and potentially obstructive systemic ventricular outflow tract. J Saudi Heart Assoc. 2013; 25 (3): 191-202.

4. Глазкова Е.Ю., Дарий О.Ю, Александрова С.А., Макаренко В.Н., Бокерия Л.А. 4D flow МРТ в оценке диастолического кровотока в левом желудочке у пациентов с гипертрофической кардиомиопатией. Медицинская визуализация. 2019; 23 (4): 42-49. doi: 10.24835/1607-0763-2019-4-42-49

5. Asmakutlua O., Alisb D., Topela C., Sahin A. Late gadolinium enhancement on CMRI in patients with LV noncompaction: An overestimated phenomenon? Clinical Imaging. 2020; 66: 121-126. doi.org: 10.1016/j.clinimag.2020.04.024.

References:

1. Rijnberg F.M., Sojak V., Bloom N.A., Park T.Y., Hazekamp M.G. Long-Term Outcome of Direct Relief of Subaortic Stenosis in Single Ventricle Patients. World J Pediatr Congenit Heart Surg. 2018; 9 (6): 638-644. doi: 10.1177/2150135118793087

2. Shvedunova V.N., Zelenikin M.M., Putyato N.A., Pursanov M.G., Astrakhantseva T.O., et al. Reasons for repeated hospitalizations after operation of the fontan in modification of extracardial conduit. Bakoulev Journal for Cardiovascular Diseases. 2018; 19 (5): 655-62. DOI: 10.24022/1810-0694-2018-19-5-655-662 (in Russian).

3. Alsoufi B. Management of the single ventricle and potentially obstructive systemic ventricular outflow tract. J Saudi Heart Assoc. 2013; 25 (3): 191-202.

4. Glazkova E.U., Dariy O.Yu., Aleksandrova S.A., Makarenko V.N., Bockeria L.A. Assessment of left ventricular diastolic flow in hypertrophic cardiomyopathy by 4D FLOW MRI. Medical Visualization. 2019; 23 (4): 42-49. https://doi.org/10.24835/1607-0763-2019-4-42-49 (in Russian).

5. Asmakutlua O., Alisb D., Topela C., Sahin A. Late gadolinium enhancement on CMRI in patients with LV noncompaction: An overestimated phenomenon? Clinical Imaging. 2020; 66: 121-126. doi.org: 10.1016/j.clinimag.2020.04.024.

СЛУЧАЙ ИЗ ПРАКТИКИ

КОМПЛЕКСНОЕ УЛЬТРАЗВУКОВОЕ ИССЛЕДОВАНИЕ ВЕНОЗНОГО ОТТОКА В СИСТЕМЕ НИЖНЕЙ ПОЛОЙ ВЕНЫ У ПАЦИЕНТА С РЕЦИДИВОМ ВАРИКОЗНОЙ БОЛЕЗНИ ВЕН НИЖНИХ КОНЕЧНОСТЕЙ

Берлизева О.Ю.[1], Абоян И.А.[1], Амосов А.В.[2], Усенко Е.Е.[1]

1 - МБУЗ Клинико-диагностический центр «Здоровье». г. Ростов-на-Дону, Россия.
2 - ФГАОУ ВО «Первый МГМУ им. И.М. Сеченова» Минздрава России (Сеченовский университет). г. Москва, Россия.

Цель исследования. Продемонстрировать возможности метода ультразвуковой диагностики в выявлении синдрома Мея-Тернера, как причины развития варикозной болезни вен малого таза и варикозной болезни вен левой нижней конечности.

Материалы и методы. Приведено клиническое наблюдение пациента 36 лет, страдающего синдромом хронической тазовой боли и рецидивной варикозной болезнью вен левой нижней конечности. Изучен анамнез пациента, выполнена комплексная ультразвуковая оценка венозного оттока в системе нижней полой вены, магнитно-резонансная флебография нижней полой вены, подвздошных вен, почечных вен, яичковых вен и вен малого таза, рентгеноконтрастная флебография нижней полой вены, подвздошных вен, почечных вен, яичковых вен и вен малого таза, внутрисосудистое ультразвуковое исследование левой общей подвздошной вены, стентирование левой общей подвздошной вены саморасширяющимся стентом.

Результаты. Комплексное ультразвуковое исследование венозного оттока в системе нижней полой вены позволило оценить гемодинамические нарушения в системе нижней полой вены, выявить этиологический фактор возникновения рецидивной варикозной болезни вен левой нижней конечности и синдрома хронической тазовой боли.

Обсуждение. Своевременно поставленный диагноз позволил определить дальнейшую верную тактику ведения пациента и избежать необоснованной повторной флебэктомии из левой нижней конечности.

Заключение. Комплексное ультразвуковое исследование венозного оттока в системе нижней полой вены позволяет на амбулаторном этапе выполнить оценку степени гемодинамических нарушений при варикозной болезни вен малого таза, в том числе вторичной варикозной болезни вен малого таза, на фоне артерио-венозных конфликтов.

Ключевые слова: варикозная болезнь вен малого таза, синдром Мея-Тернера, синдром хронической тазовой боли.

Контактный автор: Берлизева О.Ю., e-mail: berlizeva83@mail.ru

Для цитирования: Берлизева О.Ю., Абоян И.А., Амосов А.В., Усенко Е.Е. Комплексное ультразвуковое исследование венозного оттока в системе нижней полой вены у пациента с рецидивом варикозной болезни вен нижних конечностей. REJR 2022; 12(2):172-181. DOI: 10.21569/2222-7415-2022-12-2-172-181.

Статья получена: **10.02.22** **Статья принята:** **15.04.22**

COMPREHENSIVE ULTRASONIC STUDY OF VENOUS OUTFLOW IN THE INVENTORY CAVA SYSTEM IN A PATIENT WITH RECURRENT VARICOSE DISEASE OF LOWER LIMB VEINS

Berlizeva O.U.[1], Aboyan I.A.[1], Amosov A.V.[2], Usenko E.E.[1]

1 - Clinical diagnostic center "Zdorovie". Rostov-on-Don, Russia.
2 - Sechenov University, Moscow, Russia.

Purpose. To demonstrate the possibilities of the ultrasound diagnostic method in identifying the May-Turner syndrome as a cause of the development of varicose veins of the small pelvis and varicose veins of the left lower limb.

Materials and methods. A clinical observation of a 36-year-old patient suffering from chronic pelvic pain syndrome and recurrent varicose veins of the left lower limb is presented. The patient's history was studied, a comprehensive ultrasound assessment of the venous outflow in the system of the inferior vena cava was performed, magnetic resonance phlebography of the inferior vena cava, iliac veins, renal veins, testicular veins and veins of the small pelvis was performed, radiopaque phlebography of the inferior vena cava, iliac veins, and renal veins was performed, testicular veins and veins of the small pelvis, an intravascular ultrasound examination of the left common iliac vein was performed, and stenting of the left common iliac vein with a self-expanding stent was performed.

Results. A comprehensive ultrasound examination of the venous outflow in the system of the inferior vena cava made it possible to assess hemodynamic disorders in the system of the inferior vena cava, to identify the etiological factor in the occurrence of recurrent varicose veins of the left lower limb and chronic pelvic pain syndrome.

Discussion. A timely diagnosis made it possible to determine the further correct tactics for managing the patient and avoid unreasonable repeated phlebectomy from the left lower limb.
A timely diagnosis made it possible to determine the further correct tactics of treating the patient and avoid unreasonable repeated phlebectomy from the left lower limb.

Conclusion. A comprehensive ultrasound examination of the venous outflow in the system of the inferior vena cava allows, at the outpatient stage, to assess the degree of hemodynamic disorders in varicose veins of the small pelvis, including secondary varicose veins of the small pelvis, against the background of arteriovenous conflicts.

Keywords: varicose veins of the small pelvis, May-Turner syndrome, chronic pelvic pain syndrome.

Corresponding author: Berlizeva O.Yu., e-mail: berlizeva83@mail.ru

For citation: Berlizeva O.U., Aboyan I.A, Amosov A.V., Usenko E.E. Comprehensive ultrasonic study of venous outflow in the inventory cava system in a patient with recurrent varicose disease of lower limb veins. REJR 2022; 12(2):172-181. DOI: 10.21569/2222-7415-2022-12-2-172-181.

Received: **10.02.22** **Accepted:** **15.04.22**

Синдром Мея-Тернера – патологическое состояние, возникающее вследствие артерио-венозного конфликта (компрессии левой общей подвздошной вены между правой общей подвздошной артерией и телом 5 поясничного позвонка), приводящее к развитию флебогипертензии и нарушению оттока венозной крови по левой наружной подвздошной вене (с формированием варикозной болезни вен левой нижней конечности) и нарушению оттока венозной крови по левой внутренней подвздошной вене (с формированием варикозной болезни вен малого таза) [1, 3, 15]. Кроме того, существующая в течение длительного времени компрессия на уровне подвздошных вен, является фактором риска возникновения тромбоза в системе нижней полой вены [4, 8, 21, 26].

Основными клиническими проявлениями синдрома Мея-Тернера являются болевые ощущения, возникновение тяжести и отека левой нижней конечности, появление варикозно-измененных вен на левой нижней конечности, наличие хронической тазовой боли по типу диспареунии [13, 14].

Необходимо отметить, что степень подвздошной компрессии, приводящая к нарушению венозного оттока, обладает значительной индивидуальной вариабельностью по данным разных авторов [19, 20, 17].

В диагностике синдрома Мея-Тернера на амбулаторном этапе выполняется ультразвуковое исследование (УЗИ), компьютерная флебография и магнитно-резонансная флебография [12, 18]. По данным ряда авторов УЗИ обладает чувствительностью 75,6% и специфичностью 100% в диагностике синдрома Мея-Тернера [12, 18], кроме того, позволяет динамически оценить состояние глубоких вен пораженной конечности [18, 24]. Основным преимуществом ультразвуковой диагностики является возможность оценки гемодинамических нарушений в зоне стеноза, что является решающим для определения дальнейшей тактики ведения пациентов с синдрома Мея-Тернера [16, 25].

Имеются публикации о роли КТ и МР-флебографии (бесконтрастной и контрастно-усиленной) в диагностике синдрома Мея-Тернера, которые обладают высокой разрешающей способностью для визуализации венозной системы малого таза. Чувствительность и специфичность как КТ-флебографии, так и МР-флебографии в диагностике компрессии подвздошной вены составляет более 95% [5, 10, 16, 22, 25]. Основным преимуществом данных методов визуализации является оценка анатомо-топографических особенностей, что важно при планировании оперативного лечения синдрома Мея-Тернера.

Наиболее широко используемым методом лечения синдрома Мея-Тернера является стентирование подвздошной вены саморасширяющимся стентом с выполнением баллонной ангиопластикой [9, 11].

При выявлении синдрома Мея-Тернера, требующего выполнение оперативного лечения, следующим шагом является проведение рентгеноконтрастной флебографии с внутрисосудистым ультразвуковым исследованием. Рентгеноконтрастная флебография в сочетании с внутрисосудистым ультразвуковым исследованием считается «золотым стандартом» в диагностике данного синдрома [6, 7]. По мнению Лобастова К.В. и соавт. (2020) признаками гемодинамически значимой венозной компрессии при проведении данной манипуляции является наличие градиента давления между престенотическим и постстенотическим отделами подвздошной вены не менее 2-3 мм рт. ст.

Данные истории болезни.

На прием к урологу МБУЗ КДЦ «Здоровье» обратился пациент М., 36 лет с жалобами на выраженные боли в нижних отделах живота, иррадиирующие в паховую область, усиливающиеся после длительных статических нагрузок, а также после полового акта, отек левой нижней конечности после длительных статических нагрузок. Болевой синдром беспокоит в течение 5 лет, однако за последние 6 месяцев интенсивность болей значительно возросла. Из анамнеза известно, что пациент наблюдается у сосудистого хирурга. В 2015 г. пациенту была выполнена флебэктомия большой подкожной вены из левой нижней конечности в связи с варикозной болезнью (ВБ) левой нижней конечности. В 2017 г. пациенту был диагностирован рецидив ВБ, была произведена эндоваскулярная лазерная коагуляция варикозно-трансформированных вен. В настоящий момент пациент отмечает появление новых варикозно-трансформированных вен на левой нижней конечности. В связи с наличием у пациента синдрома хронической тазовой боли в сочетании с варикозной болезнью вен нижних конечностей, урологом было назначено выполнение комплексного ультразвукового исследования оттока в системе нижней полой вены.

Материалы и методы.

На базе МБУЗ КДЦ «Здоровье» пациенту было выполнено ультразвуковое исследование (УЗИ) оттока в системе нижней полой вены, включавшее в себя транскутанное исследование вен нижних конечностей, вен подвздошного сегмента, яичковых вен, почечных вен, а также трансректальное исследование вен малого таза. УЗИ выполнялось на ультразвуковом аппарате PHILIPS EPIQ 5 с использованием конвексного, линейного и трансректального мультичастотных датчиков. Далее на амбулаторном этапе пациенту была выполнена магнитно-резонансная контрастная флебография нижней полой вены, почечных вен, подвздошных вен, яичковых вен, вен малого таза на аппарате Philips Achieva 3T. В стационарных условиях была выполнена рентгеноконтрастная флебография нижней полой вены, почечных вен, подвздошных вен, яичковых вен, вен малого таза на ангиографической установке Philips Allura CV 20, дополненная внутрисосудистым ультразвуковым исследованием на аппарате Volcano Therapeutics.

Результаты.

По данным УЗИ (рис. 1) была выявлена эктазия вен парапростатического сплетения справа до 5,1 мм, слева до 6,4 мм, парапростатические вены имели значительно извитой ход, при проведении пробы Вальсальвы в парапростатических венах слева

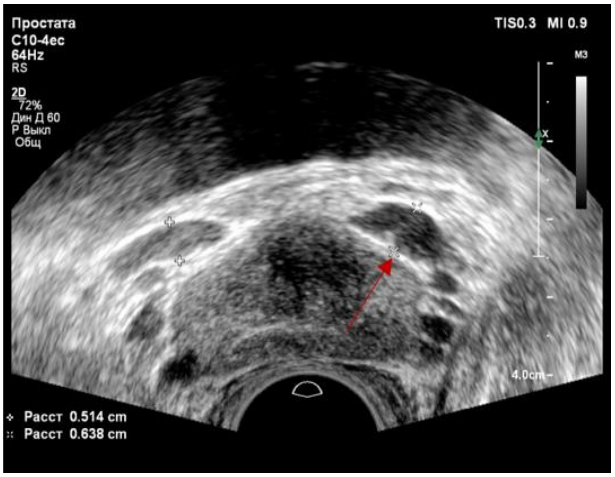

Рис. 1 а (Fig. 1 a)

Рис. 1 б (Fig. 1 b)

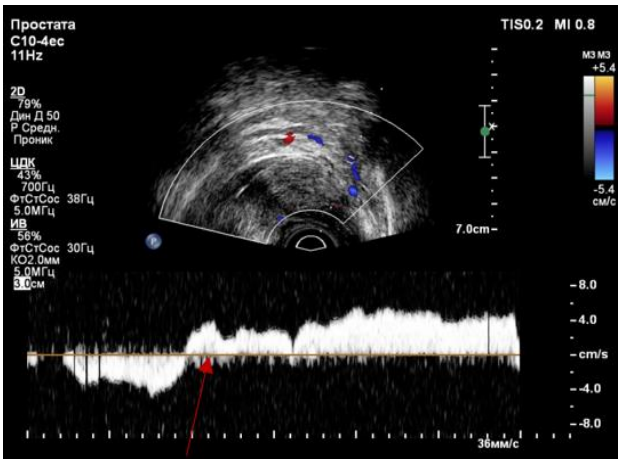

Рис. 1 в (Fig. 1 c)

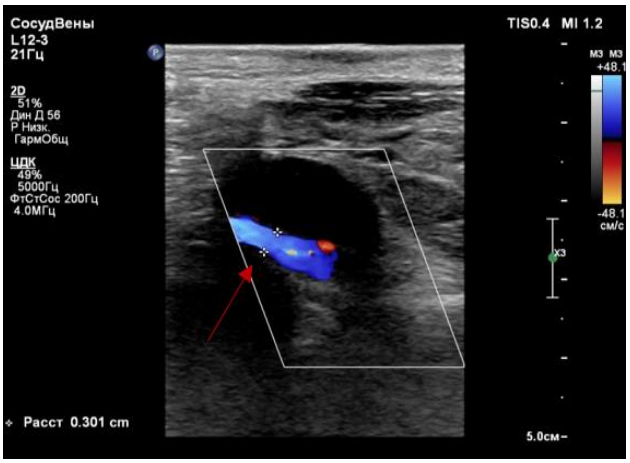

Рис. 1 г (Fig. 1 d)

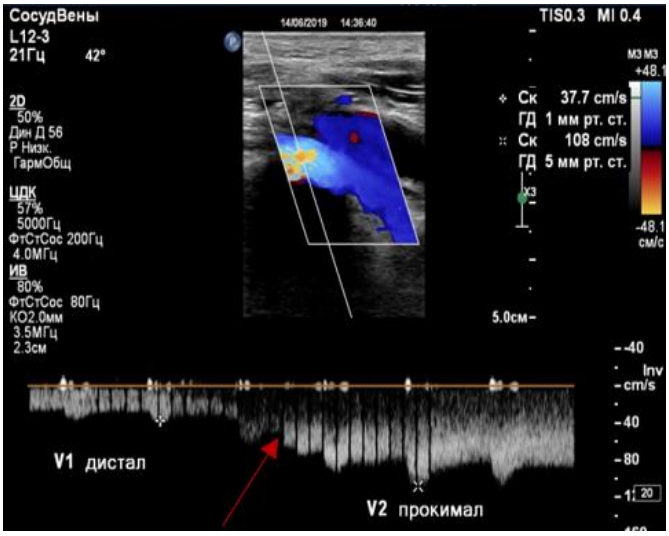

Рис. 1 д (Fig. 1 e)

Рис. 1. Ультразвуковое исследование венозного оттока в системе нижней полой вены. Пациент М., 36 лет, синдром Мея-Тернера.

а – Трансректальное исследование, В-режим. Эктазированные вены парапростатического сплетения: справа до 5,1 мм, слева до 6,4 мм.

б – Трансректальное исследование, В-режим. Извитой ход эктазированных парапростатических вен.

в – Трансректальное исследование, В-режим + PW-режим. Ретроградный кровоток при проведении пробы Вальсальвы в парапростатических венах.

г – Транскутанное исследование, В-режим + ЦДК. Диаметр левой общей подвздошной вены в пространстве между правой общей подвздошной артерией и телом 5 поясничного позвонка 3,0 мм

д – Транскутанное исследование, дуплексное сканирование В-режим + PW-режим. Увеличение скорости кровотока в левой общей подвздошной вене в пространстве между правой общей подвздошной артерией и телом 5 поясничного позвонка до 108 см/с.

Fig. 1. Ultrasound examination of the venous outflow in the system of the inferior vena cava. Patient M., 36 years old, with May-Turner syndrome.

a – Transrectal examination. B-mode. Ectasized veins of the paraprostatic plexus are determined: up to 5.1 mm on the right, up to 6.4 mm on the left.

b – Transrectal examination. B-mode + color dopper. The tortuous course of ectatic paraprostatic veins is determined.

c – Transrectal examination. B-mode + PW-mode. Retrograde blood flow during the Valsalva maneuver in the paraprostatic veins on the left.

d – Transcutaneous study. Reducing the lumen of the left common iliac vein in the space between the right common iliac artery and the body of the 5th lumbar vertebra to 3.0 mm.

e – Transcutaneous study. B-mode + PW-mode. An increase in the blood flow velocity of the left common iliac vein in the space between the right common iliac artery and the body of the 5th lumbar vertebra dog 108 cm/s.

регистрировался ретроградный кровоток, отмечалось уменьшение просвета левой общей подвздошной вены в пространстве между правой общей подвздошной артерией и телом 5 поясничного позвонка до 3,0 мм с увеличением скорости кровотока в зоне компрессии до 108 см/с, престенотическое расширение левой общей подвздошной вены до 15 мм, левой внутренней подвздошной вены до 14 мм, на левой нижней конечности были визуализированы множественные варикозно-трансформированные притоки культи большой подкожной вены диаметром до 9 мм без признаков тромбоза.

При проведении МР-флебографии было выявлено (рис. 2): уменьшение сагиттального размера левой общей подвздошной вены непосредственно перед впадением в нижнюю полую вену до 2,7 мм за счет компрессии правой общей подвздошной артерией, престенотический отдел левой общей подвздошной вены расширен до 14,8 мм, внутренняя подвздошная вена расширена до 14 мм; визуализировались умеренно расширенные до 7 мм венозные сплетения малого таза.

При проведении рентгеноконтрастной флебографии выявили (рис. 3): дефект наполнения контрастного вещества в месте прохождения левой общей подвздошной вены между правой общей подвздошной артерией и телом 5 поясничного позвонка, наличие большого количества венозных коллатералей (сброс крови осуществляется по расширенным сакральным венам в правую внутреннюю подвздошную вену и общую подвздошную вену), при проведении пробы Вальсальвы венозный сброс из варикозно-трансформированных вен малого таза происходил в варикозно-трансформированные вены левой нижней конечности.

При проведении внутрисосудистого ультразвукового исследования (рис. 4) была визуализирована зона компрессии левой общей подвздошной вены. Диаметр левой общей подвздошной вены в зоне компрессии составил 4,0 мм, престенотический отдел левой общей подвздошной вены расширен до 16,6 мм, протяженность компрессии – 7 мм, площадь поперечного сечения левой общей

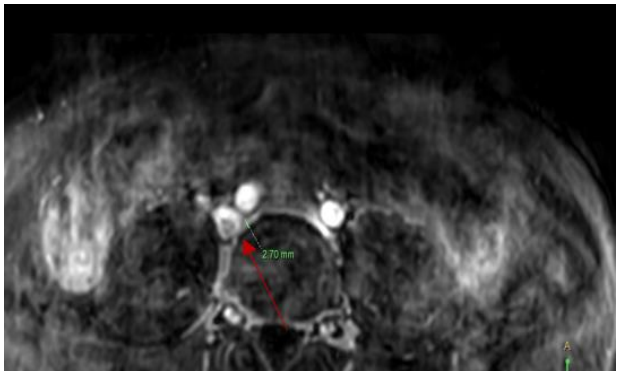

Рис. 2 (Fig. 2)

Рис. 2. Магнитно-резонансная флебография илео-кавального сегмента. Аксиальная плоскость. Пациент М., 36 лет, синдром Мея-Тернера.

Уменьшение просвета левой общей подвздошной вены в пространстве между правой общей подвздошной артерией и телом 5 поясничного позвонка до 2,7 мм.

Fig. 2. Magnetic resonance phlebography of the ileocaval segment. Axial view. Patient M., 36 years old, May-Turner syndrome.

Reducing the lumen of the left common iliac vein in the space between the right common iliac artery and the body of the 5th lumbar vertebra to 2.7 mm.

подвздошной вены в зоне компрессии – 29,5 мм^2, в престенотическом отделе – 154,7 мм2.

Пациенту было выполнено стентирование левой общей подвздошной вены саморасширяющимся стентом Venovo с баллонной предилатацией и постдилатацией (рис. 5).

Контрольное УЗИ оттока в системе нижней полой вены было выполнено через 3 месяца (рис. 6). Диаметр левой общей подвздошной вены в пространстве между правой общей подвздошной артерией и телом 5 поясничного позвонка (в проекции стента) составил 9,8 мм, скорость кровотока в данной области составила 25 см/с; отмечалась нормализация диаметра вен парапростатического венозного сплетения с обеих сторон (диаметр справа составлял 3,5 мм, слева – 3,8 мм).

Обсуждение.

Ряд исследователей едины во мнении, что ультразвуковая диагностика позволяет эффективно исследовать и оценивать состояние венозной системы малого таза, является оптимальным методом амбулаторного обследования пациентов и верификации у них варикозной болезни вен малого таза, в том числе вторичной варикозной болезни вен малого таза на фоне артерио-венозных конфликтов [2, 8, 23]. Между тем использование

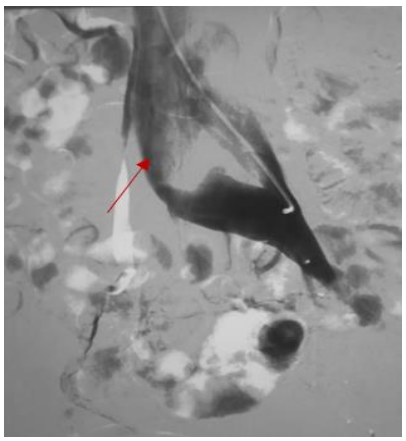

Рис. 3 а (Fig. 3 a)

Рис. 3 б (Fig. 3 b)

Рис. 3. Рентгеноконтрастная флебография. Синдром Мея-Тернера. Пациент М., 36 лет.

а - Дефект наполнения контрастного вещества в месте прохождения левой общей подвздошной вены между правой общей подвздошной артерией и телом 5 поясничного позвонка.

б - Большое количество венозных коллатералей, сброс крови осуществляется по расширенным сакральным венам в правую внутреннюю подвздошную вену и общую подвздошную вену.

Fig. 3. X-ray contrast phlebography. May-Turner syndrome. Patient M., 36 years old.

a – Filling defect of the contrast agent at the site of the passage of the left common iliac vein between the right common iliac artery and the body of the 5th lumbar vertebra.

b – A large number of venous collaterals, blood is discharged through the dilated sacral veins into the right internal iliac vein and the common iliac vein.

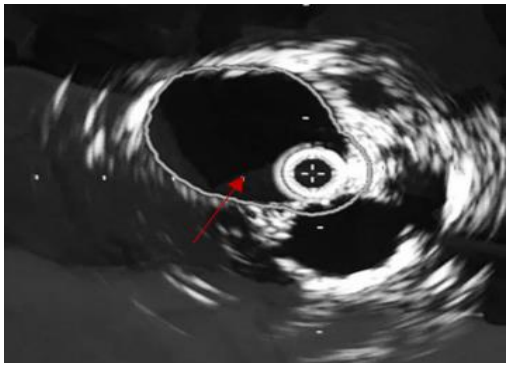

Рис. 4 а (Fig. 4 a)

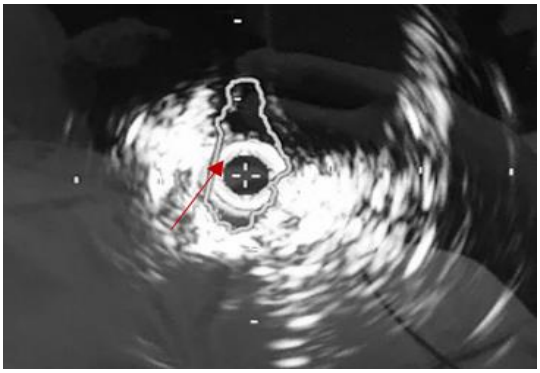

Рис. 4 б (Fig. 4 b)

Рис. 4. Внутрисосудистое ультразвуковое исследование. Планиметрическое измерение просвета левой общей подвздошной вены. Пациент М., 36 лет, синдром Мея–Тернера.

а – Расширение левой общей подвздошной вены ниже обструкции. б – Щелевидное сужение левой общей подвздошной вены в зоне компрессии.

Fig. 4. Intravascular ultrasound. Planimetric measurement of the lumen of the left common iliac vein. Patient M., 36 years old, with May-Turner syndrome.

a – Expansion of the left common iliac vein below the obstruction. b – Slit-like narrowing of the left common iliac vein in the compression zone.

Рис. 5 а (Fig. 5 a)

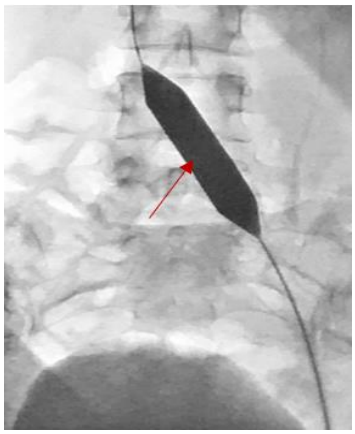

Рис. 5 б (Fig. 5 b)

Рис. 5 в (Fig. 5 c)

Рис. 5. Флебограмма левой общей подвздошной вены. У пациента М., 36 лет, синдром Мея-Тернера.

а – Резкое сужение левой общей подвздошной вены при заведении баллона в просвет. б – Просвет левой общей подвздошной вены после выполнения баллонной ангиопластики. в – Венозный стент, установленный в просвете левой общей подвздошной вены.

Fig. 5. Phlebogram of the left common iliac vein. Patient M.,36 years old, with May-Turner syndrome.

a – A sharp narrowing of the left common iliac vein when the balloon is inserted into the lumen. b – Lumen of the left common iliac vein after balloon angioplasty. c – Venous stent placed in the lumen of the left common iliac vein.

метода ограничено необходимостью адекватного ультразвукового доступа, что бывает затруднено у пациентов с избыточной массой тела, при повышенном газообразовании в кишечнике [2]. Комплексное ультразвуковое исследование венозного оттока в системе нижней полой вены выполняется полипозиционно (оценка венозного оттока на уровне подвздошного сегмента и гонадных вен осуществляется в положении пациента обратном Тренделенбургу, оценка оттока по левой почечной вене дополняется исследованием в ортостазе, исследование венозных сплетений малого таза осуществляется в положении пациента «на левом боку» с согнутыми в коленных суставах ногами), исследование венозного оттока проводится с использованием пробы Вальсальвы, с обязательной коррекцией ультразвукового допплеровского угла.

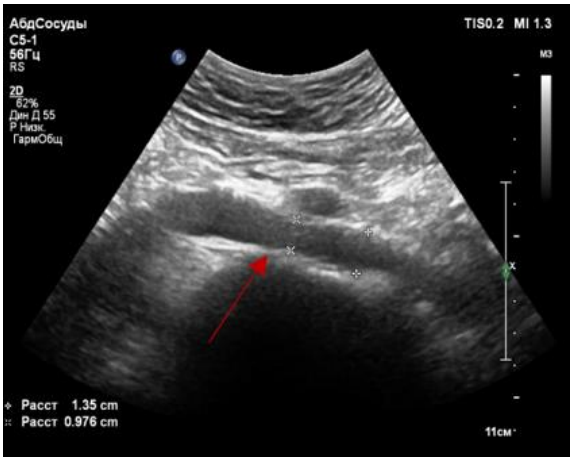

Рис. 6 а (Fig. 6 a)

Рис. 6 б (Fig. 6 b)

Рис. 6. Ультразвуковое исследование венозного оттока в системе нижней полой вены после выполнения венозного стентирования у пациента М., 36 лет, с синдромом Мея-Тернера.

а – Транскутанное исследование, В-режим. Диаметр левой общей подвздошной вены в зоне установки стента от 9,8 мм до 13,5 мм.

б – Трансректальное исследование, В-режим. Максимальный диаметр вен парапростатического сплетения слева – 5,1 мм.

Fig. 6. Ultrasound examination of the venous outflow in the system of the inferior vena cava after venous stenting. Patient M., 36 years old, with May-Turner syndrome.

a – Transcutaneous study. B-mode. The diameter of the left common iliac vein in the area of stent placement is from 9.8 mm to 13.5 mm.

b – Transrectal examination. B-mode. The maximum diameter of the veins of the paraprostatic plexus on the left is 5.1 mm.

В представленном клиническом случае, благодаря выполнению комплексного УЗИ венозного оттока в системе нижней полой вены, была выявлена причина рецидивной варикозной болезни вен левой конечности и синдрома хронической тазовой боли – синдром Мея-Тернера. Своевременно поставленный диагноз позволил определить дальнейшую верную тактику ведения пациента. Диагноз был подтвержден при проведении МР-флебографии с последующим выполнением стентирования левой общей подвздошной вены. Данная тактика позволила избежать необоснованную повторную флебэктомию из левой нижней конечности и предотвратило наиболее значимое осложнение синдрома Мея-Тернера – развитие тромбоза. Кроме того, ультразвуковая диагностика позволяет выполнять оценку эффективности проведенного эндоваскулярного лечения [13].

Заключение.

Комплексное ультразвуковое исследование венозного оттока в системе нижней полой вены (включающее в себя исследование венозного русла нижних конечностей, венозных сплетений малого таза, вен подвздошного сегмента, гонадных вен) позволяет на амбулаторном этапе выполнить оценку степени гемодинамических нарушений при варикоз-

ной болезни вен малого таза, в том числе вторичной варикозной болезни вен малого таза, на фоне артерио-венозных конфликтов, что определяет дальнейшую тактику лечения пациента.

Источник финансирования и конфликт интересов.

Авторы данной статьи подтвердили отсутствие финансовой поддержки исследования и конфликта интересов, о которых необходимо сообщить.

Список литературы:

1. Жуков О.Б., Уколов В.А., Сниткин В.М. и др. Синдром Мэя-Тернера у мужчин. Андрология и генитальная хирургия. 2017; 18 (1): 39-47.

2. Лобастов, К.В., Бондарчук Д.В., Борсук Д.А. и др. Диагностика и лечение хронической венозной обструкции: согласованное мнение Российских экспертов (часть 1). Флебология. 2020; 2: 5-37.

3. Aurshina A., Kheyson B., Eisenberg J. et al. Clinical correlation of anatomical location of non-thrombotic iliac vein lesion. Vascular. 2017; 25 (4): 359-363.

4. Carr S., Chan K., Rosenberg J. et al. Correlation of the diameter of the left common iliac vein with the risk of lower-extremity deep venous thrombosis. J Vasc Interv Radiol. 2012; 23 (11): 1467-1472.

5. Chung, J.W., Yoon C.J., Jung S.I. et al.]Acute iliofemoral deep vein thrombosis: evaluation of underlying anatomic abnormalities by spiral CT venography. J Vasc Interv Radiol. 2004; 15: 249.

6. Gagne, P.J., Gasparis A., Black S. et al. Analysis of threshold stenosis by multiplanar venogram and intravascular ultrasound examination for predicting clinical improvement after iliofemoral vein stenting in the VIDIO trial. J Vasc Surg Venous Lymphat Disord. 2018; 6 (1): 48-56.

7. Gagne, P.J., Tahara R.W., Fastabend C.P. et al. Venography versus intravascular ultrasound for diagnosing and treating iliofemoral vein obstruction. J Vasc Surg Venous Lymphat Disord. 2017; 5 (5): 678-687.

8. Gianesini S., Obi A., Onida S., Baccellieri D. et al. Global guidelines trends and controversies in lower limb venous and lymphatic disease: Narrative literature revision and experts' opinions following the vWINter international meeting in Phlebology. Lymphology & Aesthetics, 23-25 January 2019. Phlebology. 2019; 34 (1): 4-66.

9. Guillen K., Falvo N., Nakai M. et al. Endovascular stenting for chronic femoro-iliac venous obstructive disease: Clinical efficacy and short-term outcomes. Diagn Interv Imaging. 2020; 101 (1): 15-23.

10. Gurel, K. Gurel S., Karavas E. et al. Direct contrast-enhanced MR venography in the diagnosis of May-Thurner syndrome. Eur J Radiol. 2011; 80: 533.

11.Knuttinen, M.G., Naidu S., Oklu R. et al. May-Thurner: diagnosis and endovascular management May-Thurner: diagnosis and endovascular management. Cardiovasc Diagn Ther. 2017; 7 (3): 159-S164.

12. Labropoulos, N., Borge M., Pierce K. et al. Criteria for defining significant central vein stenosis with duplex ultrasound. J Vasc Surg. 2007; 46: 101-107.

13. Liu, P., Peng J., Zheng L. et al. Application of computed tomography venography in the diagnosis and severity assessment of iliac vein compression syndrome: A retrospective study. Medicine (Baltimore). 2018; 97 (34): e12002.

14. Liu H., Wang J., Zhao Y. et al. Doppler ultrasound and contrast-enhanced ultrasound in detection of stent stenosis after iliac vein stenting. BMC Cardiovasc Disord. 2021; 21(1): 42.

15. May, R., Thurner J. The cause of the predominately sinistral occurrence of thrombosis of the pelvic veins. Angiology. 1957; 8 (5): 419-427.

16. McDermott S., Oliveira G., Ergul E. et al. May-Thurner syndrome: can it be diagnosed by a single MR venography study? Diagn Interv Radiol. 2013; 19: 44.

17. McLafferty, R.B. The role of intravascular ultrasound in venous thromboembolis. Semin Intervent Radiol. 2012; 29: 10.

18. Metzger, P.B., Rossi F.H., Kambara A.M. et al. Criteria for detecting significant chronic iliac venous obstructions with duplex ultrasound. J Vasc Surg Venous Lymphat Disord. 2016; 4: 18-27.

19. Nazarian, G.K., Bjarnason H., Dietz C.A. et al. Iliofemoral venous stenoses: effectiveness of treatment with metallic endovascular stents. Radiology. 1996; 200: 193.

20. Neglén, P., Hollis K.C., Olivier J. Stenting of the venous outflow in chronic venous disease: long-term stent-related outcome, clinical, and hemodynamic result. J Vasc Surg. 2007; 46: 979.

21. Ning J., Ma W., Fish J. et al. Biases of Villalta scale in classifying post-thrombotic syndrome in pa- tients with pre-existing chronic venous disease. J Vasc Surg Venous Lymphat Disord. 2020; 8 (6): 1025-1030.

22. Oguzkurt, L., Tercan F., Pourbagher M.A. et al. Computed tomography findings in 10 cases of iliac vein compression (May-Thurner) syndrome. Eur J Radiol. 2005; 55: 421.

23. Rane, N., Leyon J.J., Littlehales T. et al. Pelvic congestion syndrome. Curr. Probl. Diagn. Radiol. 2013; 4: 135-140.

24. Suwanabol, P.A., Tefera G., Schwarze M.L. Syndromes associated with the deep veins: phlegmasia cerulea dolens, May-Thurner syndrome, and nutcracker syndrome. Perspect Vasc Surg Endovasc Ther. 2010; 22: 223.

25. Wolpert, L.M., Rahmani O., Stein B. et al. Magnetic resonance venography in the diagnosis and management of May-Thurner syndrome. Vasc Endovascular Surg. 2002; 36: 51.

26. Wu, M.K., Luo X. Y., Zhang F. X. Incidence and Risk Factors of Deep Venous Thrombosis in Asymptomatic Iliac Vein Compression: A Prospective Cohort Study. Chin Med J (Engl). 2016; 129 (18): 2149-2452.

References:

1. Zhukov O.B., Ukolov V.A., Snitkin V.M. May-Turner syndrome in men. Andrology and genital surgery. 2017; 18 (1): 39-47 (in Russian).

2. Lobastov, K.V., Bondarchuk D.V., Borsuk D.A. Diagnosis and treatment of chronic venous obstruction: a consensus opinion of Russian experts (part 1). Phlebology. 2020; 2: 5-37 (in Russian).

3. Aurshina A., Kheyson B., Eisenberg J. et al. Clinical correlation of anatomical location of non-thrombotic iliac vein lesion. Vascular. 2017; 25 (4): 359-363.

4. Carr S., Chan K., Rosenberg J. et al. Correlation of the diameter of the left common iliac vein with the risk of lower-extremity deep venous thrombosis. J Vasc Interv Radiol. 2012; 23 (11): 1467-1472.

5. Chung, J.W., Yoon C.J., Jung S.I. et al.]Acute iliofemoral deep vein thrombosis: evaluation of underlying anatomic abnormalities by spiral CT venography. J Vasc Interv Radiol. 2004; 15: 249.

6. Gagne, P.J., Gasparis A., Black S. et al. Analysis of threshold stenosis by multiplanar venogram and intravascular ultrasound examination for predicting clinical improvement after iliofemoral vein stenting in the VIDIO trial. J Vasc Surg Venous Lymphat Disord. 2018; 6 (1): 48-56.

7. Gagne, P.J., Tahara R.W., Fastabend C.P. et al. Venography versus intravascular ultrasound for diagnosing and treating iliofemoral vein obstruction. J Vasc Surg Venous Lymphat Disord. 2017; 5 (5): 678-687.

8. Gianesini S., Obi A., Onida S., Baccellieri D. et al. Global guidelines trends and controversies in lower limb venous and lymphatic disease: Narrative literature revision and experts' opinions following the vWINter international meeting in Phlebology. Lymphology & Aesthetics, 23-25 January 2019. Phlebology. 2019; 34 (1): 4-66.

9. Guillen K., Falvo N., Nakai M. et al. Endovascular stenting for chronic femoro-iliac venous obstructive disease: Clinical efficacy and short-term outcomes. Diagn Interv Imaging. 2020; 101 (1): 15-23.

10. Gurel, K. Gurel S., Karavas E. et al. Direct contrast-enhanced MR venography in the diagnosis of May-Thurner syndrome. Eur J Radiol. 2011; 80: 533.

11. Knuttinen, M.G., Naidu S., Oklu R. et al. May-Thurner: diagnosis and endovascular management May-Thurner: diagnosis and endovascular management. Cardiovasc Diagn Ther. 2017; 7 (3): 159-S164.

12. Labropoulos, N., Borge M., Pierce K. et al. Criteria for defining significant central vein stenosis with duplex ultrasound. J Vasc Surg. 2007; 46: 101-107.

13. Liu, P., Peng J., Zheng L. et al. Application of computed tomography venography in the diagnosis and severity assessment of iliac vein compression syndrome: A retrospective study. Medicine (Baltimore). 2018; 97 (34): e12002.

14. Liu H., Wang J., Zhao Y. et al. Doppler ultrasound and contrast-enhanced ultrasound in detection of stent stenosis after iliac vein stenting. BMC Cardiovasc Disord. 2021 Jan 20; 21(1): 42.

15. May, R., Thurner J. The cause of the predominately sinistral occurrence of thrombosis of the pelvic veins. Angiology. 1957; 8(5): 419-427.

16. McDermott S., Oliveira G., Ergul E. et al. May-Thurner syndrome: can it be diagnosed by a single MR venography study? Diagn Interv Radiol. 2013; 19: 44.

17. McLafferty, R.B. The role of intravascular ultrasound in venous thromboembolis. Semin Intervent Radiol. 2012; 29: 10.

18. Metzger, P.B., Rossi F.H., Kambara A.M. et al. Criteria for detecting significant chronic iliac venous obstructions with duplex ultrasound. J Vasc Surg Venous Lymphat Disord. 2016; 4: 18-27.

19. Nazarian, G.K., Bjarnason H., Dietz C.A. et al. Iliofemoral venous stenoses: effectiveness of treatment with metallic endovascular stents. Radiology. 1996; 200: 193.

20. Neglén, P., Hollis K.C., Olivier J. Stenting of the venous outflow in chronic venous disease: long-term stent-related outcome, clinical, and hemodynamic result. J Vasc Surg. 2007; 46: 979.

21. Ning J., Ma W., Fish J. et al. Biases of Villalta scale in classifying post-thrombotic syndrome in pa- tients with pre-existing chronic venous disease. J Vasc Surg Venous Lymphat Disord. 2020; 8 (6): 1025-1030.

22. Oguzkurt, L., Tercan F., Pourbagher M.A. et al. Computed tomography findings in 10 cases of iliac vein compression (May-Thurner) syndrome. Eur J Radiol. 2005; 55: 421.

23. Rane, N., Leyon J.J., Littlehales T. et al. Pelvic congestion syndrome. Curr. Probl. Diagn. Radiol. 2013; 4: 135-140.

24. Suwanabol, P.A., Tefera G., Schwarze M.L. Syndromes associated with the deep veins: phlegmasia cerulea dolens, May-Thurner syndrome, and nutcracker syndrome. Perspect Vasc Surg Endovasc Ther. 2010; 22: 223.

25. Wolpert, L.M., Rahmani O., Stein B. et al. Magnetic resonance venography in the diagnosis and management of May-Thurner syndrome. Vasc Endovascular Surg. 2002; 36: 51.

26. Wu, M.K., Luo X. Y., Zhang F. X. Incidence and Risk Factors of Deep Venous Thrombosis in Asymptomatic Iliac Vein Compression: A Prospective Cohort Study. Chin Med J (Engl). 2016; 129 (18): 2149-2452.

.

СЛУЧАЙ ИЗ ПРАКТИКИ

THE USEFULNESS OF ULTRASOUND FOR THE IN-SITU DETECTION OF NASOGENIAN RHABDOMYOSARCOMA IN LACTATION AGE

Fabian Martinez-Manrique[1], Victor Ramos-Pacheco[2], Leonora Chavez-Mercado[3], Fernanda Santiago-Roman[4], Jesus Cienfuegos-Meza[5], Abril-Carolina Mendoza-Lopez[6,7], Ernesto Roldan-Valadez[6,8]

1 - Department of Radiology. Hospital General de Mexico "Dr Eduardo Liceaga". Mexico City, Mexico.
2 - Magnetic Resonance Unit, Hospital General de Mexico "Dr Eduardo Liceaga". Mexico City, Mexico.
3 - Department of Anatomical Pathology. Hospital General de Mexico "Dr Eduardo Liceaga". Mexico City, Mexico.
4 - Faculty of Human Medicine. Universidad Autonoma de Chiapas. Tapachula City, Mexico.
5 - Department of Anatomical Pathology, Hospital Angeles Clinica Londres, Mexico City, Mexico.
6 - Directorate of Research, Hospital General de Mexico "Dr Eduardo Liceaga". Mexico City, Mexico.
7 - Faculty of medicine, Benemérita Universidad Autonoma de Puebla. Puebla, Puebla
8 - I.M. Sechenov First Moscow State Medical University (Sechenov University), Department of Radiology. Moscow, Russia.

Rhabdomyosarcoma is a relatively common tumour in childhood and adolescence with a tendency for muscle cell-like differentiation. In many cases, it presents as a mass that displaces other tissues. Ultrasound is very accessible around the world, the only source of soft tissue imaging in others, and it is already the predilected study for paratesticular rhabdomyosarcoma; therefore, it should be seen as an instrument for improving time to diagnosis in other types of rhabdomyosarcoma, which can enhance the survival rate among children with this type of cancer, currently reported up to 74%. There has been hardly any image evidence in the literature of embryonal rhabdomyosarcomas detected by ultrasound. This report presents the US and CT findings of a nasogenian rhabdomyosarcoma with a brief review of the literature. .

Keywords: rhabdomyosarcoma, embryonal rhabdomyosarcoma, paediatrics, doppler ultrasound, lactation age.

Corresponding author: Fabian Martínez Manrique, e-mail: flmartinezma@unal.edu.com, Ernesto Roldan-Valadez, e-mail: ernest.roldan@usa.net

For citation: Fabian Martinez-Manrique, Victor Ramos-Pacheco, Leonora Chavez-Mercado, Fernanda Santiago-Roman, Jesus Cienfuegos-Meza, Abril-Carolina Mendoza-Lopez, Ernes-to Roldan-Valadez. The usefulness of ultrasound for the in-situ detection of nasogenian rhabdomyosarcoma in lactation age. REJR 2022; 12(2):182-188. DOI: DOI: 10.21569/2222-7415-2022-12-2-182-188.

Received: **06.05.22** **Accepted:** **15.06.22**

ВОЗМОЖНОСТИ УЛЬТРАЗВУКОВОГО ИССЛЕДОВАНИЯ В ДИАГНОСТИКЕ НАЗОГЕННОЙ РАБДОМИОСАРКОМЫ У ДЕТЕЙ ЛАКТАЦИОННОГО ПЕРИОДА

Фабиан Мартинес-Манрике[1], Виктор Рамос-Пачеко[2], Леонора Чавес-Меркадо[3], Фернанда Сантьяго-Роман[4], Хесус Сьенфуэгос-Меса[5], Абриль-Каролина Мендоса-Лопес[6,7], Эрнесто Ролдан-Валадес[6,8]

1 - Отделение лучевой диагностики. Генеральная больница Мексики «Доктор Эдуардо Лисеага». г. Мехико, Мексика.
2 - Отделение магнитно-резонансной томографии. Главный госпиталь Мехико «Доктор Эдуардо Лисеага».

г. Мехико, Мексика.
3 - Патологоанатомическое отделение. Генеральная больница Мексики «Доктор Эдуардо Лисеага». г. Мехико, Мексика.
4 - Факультет медицины человека. Автономный университет Чьяпаса. г. Тапачула, Мексика.
5 - Отделение анатомической патологии. Клиника Анхелес Лондрес. г. Мехико, Мексика.
6 - Управление исследований. Главный госпиталь Мехико «Доктор Эдуардо Лисеага». г. Мехико, Мексика.
7 - Медицинский факультет Автономного университета Бенемерита де Пуэбла. г. Пуэбла, Мексика.
8 - Сеченовский Университет. г. Москва, Россия.

Рабдомиосаркома – часто встречающаяся опухоль в детском и подростковом возрасте с тенденцией к дифференцировке, подобной мышечным клеткам. Во многих случаях это образование смещает другие ткани. Ультразвуковое исследование (УЗИ) является широко доступным во всем мире, позволяет визуализировать мягкие ткани, а также является методом выбора при исследовании паратестикулярной рабдомиосаркомы, поэтому его следует рассматривать как предпочтительный метод диагностики других типов рабдомиосаркомы, что поможет увеличить выживаемость среди детей с этим типом рака, которая, как сообщается, в настоящее время достигает 74%. В литературе почти не встречаются УЗ-изображения эмбриональных рабдомиосарком. В этой статьей представлены результаты УЗИ и КТ назогенной рабдомиосаркомы и краткий обзор литературы.

Ключевые слова: рабдомиосаркома, эмбриональная рабдомиосаркома, педиатрия, ультразвуковая допплерография, лактационный возраст.

Контактный автор: Фабиан Мартинес-Манрике, e-mail: flmartinezma@unal.edu.com

Для цитирования: Фабиан Мартинес-Манрике, Виктор Рамос-Пачеко, Леонора Чавес-Меркадо, Фер-нанда Сантьяго-Роман, Хесус Сьенфуэгос-Меса, Абриль-Каролина Мендоса-Лопес, Эрнесто Ролдан-Валадес. Возможности ультразвукового исследования в диагностике назогенной рабдомиосаркомы у детей лактационного периода. REJR 2022; 12(2):182-188. DOI: DOI: 10.21569/2222-7415-2022-12-2-182-188.

Статья получена: 06.05.22 **Статья принята: 15.06.22**

Embryonal rhabdomyosarcoma (RMS) is the most common soft tissue neoplasm in childhood. It accounts for 7% of all malignancies; the incidence is higher in boys than in girls and approximately 350 cases per year are reported in the United States [1-3]. Most RMS are sporadic, although it seems to have an underlying genetic risk factor; the most common genetic syndromes associated are Li-Fraumeni syndrome, type 1 neurofibromatosis, Costello and Beckwith-Wiedemann [4]. However, overall survival has increased considerably from 55% to 63% (IRS I), to 71% (IRS II) and currently up to 80% (IRS-III/IV) due to the efforts of the Intergroup Rhabdomyosarcoma Study (IRS) protocols, utilizing multimodality therapy [2]. Small tumours and gross total tumour removal have favourable prognostic factors; therefore, early identification by accessible imaging methods, such as ultrasound, contributes to staging, correct and timely therapeutic decisions and monitoring of these patients.

This case aims to evidence the beneficial use of ultrasound on a pediatric patient diagnosed with embryonal parameningeal rhabdomyosarcoma in the nasogenian region in an early stage and to contribute to previously unseen images in the literature by this method.

Clinical case.

A 3-month-old male whose mother has identified increased volume in the left nasogenian region without other symptoms. He was brought to the pediatric service, and a rounded lesion attached to deep skin layers and non-painful and intact skin were documented. A soft tissue ultrasound was performed, and a hypoechoic ovoid neoplastic lesion with regular and well-defined margins was observed in the subcutaneous tissue of the left nasogenian region. It showed limited vascularity during the colour Doppler analysis. The size was 20.6 x 15.8 x 11.3 mm, and the centre of the tumour was 6.2 mm from the skin. The volume effect over adjacent tissues and the left maxillary bone contact was documented (Fig. 1).

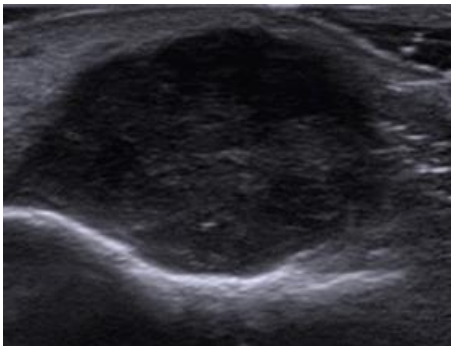

Fig. 1 a (Рис. 1 а)

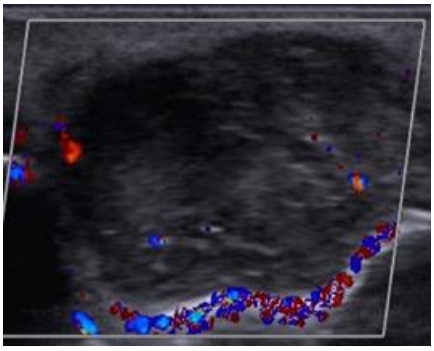

Fig. 1 b (Рис. 1 б)

Fig. 1. **US. A – transverse grayscale, B – colour Doppler Ultrasound.**

Ovoid mass in the left nasogenian subcutaneous tissue with soft tissue echotexture, isoechoic to muscle with well-defined margins and volume effect. Little vascularity is shown – aliasing effect of left maxillary bone tissue.

Рис. 1. **УЗИ. А – серая шкала, Б – цветовое Допплеровское картирование.**

Овальное образование в подкожной клетчатке носоглотки слева, мягкотканной структуры, с четкими контурами, изоэхогенное мышце. Визуализируется незначительная васкуляризация – эффект алиасинга левой верхнечелюстной кости.

Fig. 2 a (Рис. 2 а)

Fig. 2 b (Рис. 2 б)

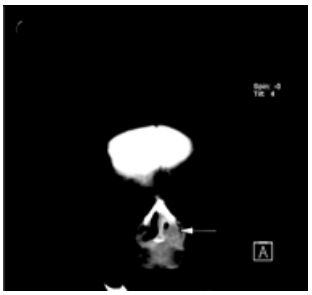

Fig. 2 c (Рис. 2 в)

Fig. 2 d (Рис. 2 г)

Fig. 2 e (Рис. 2 д)

Fig. 2 f (Рис. 2 е)

Fig. 2. **Multiplanar simple and contrasted brain CT.**

A, D – axial views, B, E – sagittal views, C, F – coronal views. A, B, C – Axial, sagittal and coronal planes showed the location of the nasogenian rhabdomyosarcoma (white arrows). D, E, F – Axial, sagittal and coronal planes depict the location of retromandibular adenopathy.

Рис. 2. **КТ черепа, нативное изображение и с КУ.**

А, Г – аксиальная плоскость, Б, Д –сагиттальная плоскость, В, Е – корональная плоскость. А, Б, В – показано расположение назогенной рабдомиосаркомы (белые стрелки). Г, Д, Е – показано расположение ретромандибулярной аденопатии.

Head and neck computed tomography showed a hypodense mass (attenuation pattern of 35–39 UH), obliterating the ipsilateral nostril and contacts with the nasal septum mucosa in the Cottle area II (Fig. 2).

Lymph nodes were identified in the left Ib cervical level with a contrast agent enhancement. (Fig. 3).

The tumour was resected and biopsied, the histopathological analysis reported embryonal rhabdomyosarcoma, and the immunohistochemistry for smooth muscle actin, myogenin, myoglobin, and CD99 was a positive proliferation rate of 20% (Ki67)

The patient was scheduled for chemotherapy treatment and will continue ongoing follow-up oncological outpatient consultation.

Discussion

Historical data.

Rhabdomyosarcoma is the most common soft tissue neoplasm in childhood, and it can occur anywhere in the body; however, its most frequent location is on the head and neck. [3, 5]. It is divided according to its anatomical origin into parameningeal, orbital and other parts or non-parameningeal, the former being the most frequent and with the worst prognosis [2]. In 1972 the Intergroup Rhabdomyosarcoma Study (IRS) Committee was formed; three study groups of pediatric oncological patients published four clinical trials, which compared treatments by clinical group (I) to improve survival (II), treatment (III), and results according to surgical, radio and chemotherapy risk (IV).

Clinical relevance of this report.

This tumour location has not been documented by ultrasound, a benign imaging method for children. The tumour could be characterized with more images, and an early diagnosis would be obtained, avoiding ionizing radiation. To the best of our knowledge, there are no reports in PubMed evincing the detection of rhabdomyosarcoma in the nasopharynx region by ultrasound.

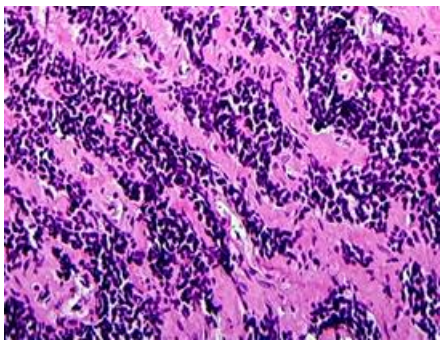

Fig. 3 a (Рис. 3 а)

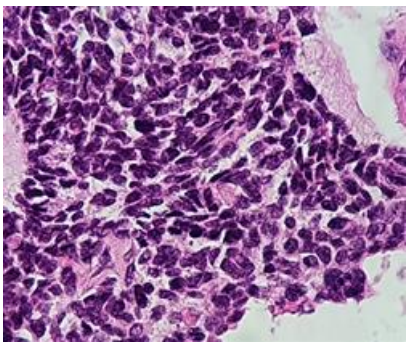

Fig. 3 b (Рис. 3 б)

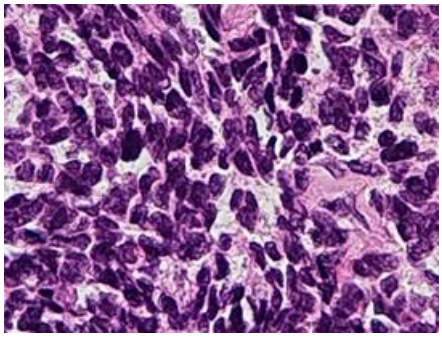

Fig. 3 c (Рис. 3 в)

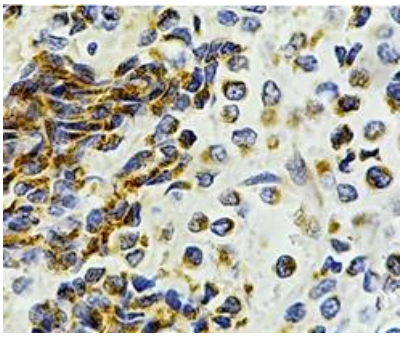

Fig. 3 d (Рис. 3 г)

Fig. 3. Microsection.

A – small round blue cell tumour (H&E; 4x) with neoplastic cells, B, C – nucleomegalia and hyperchromatism with scant cytoplasm (H&E; 10x and 40x). D – Neoplastic cells were myogenin positive, which supported a diagnosis of embryonal rhabdomyosarcoma (Myogenin; 40x).

Рис. 3. Микропрепарат.

А – мелкокруглоклеточная опухоль с окрашиванием в синий цвет (окраска гематоксилин-эозином; 4х), с неопластическими клетками. Б, В – Нуклеомегалия и гиперхроматизм со скудной цитоплазмой (окраска гематоксилин-эозином; 10х и 40х). Г – Неопластические клетки были миогенин-позитивными, что подтверждало диагноз эмбриональной рабдомиосаркомы (миогенин; 40х).

Histology.

It is a blue cell tumour of undifferentiated musculoskeletal tissue and is divided into embryonic, alveolar and pleomorphic subtypes; the embryonic type is more frequent with a prevalence of 60% and occurs in children; in general, it has a better prognosis than the alveolar variant, which occurs in adolescents, who have a lower survival rate [6, 7].

Classification.

According to the Intergroup Rhabdomyosarcoma Study, the classification is based on the clinical group, stage, and risk at presurgical (Table 1) and postsurgical staging classification state (Table 2) [6, 7].

tion, vascularity, dimensions and relationships with adjacent structures; it may also be helpful to perform an ultrasound-guided biopsy of the lesion [4, 8].

Treatment.

Rhabdomyosarcoma treatment is multidisciplinary; surgical resection can be carried out in patients with localized tumours; however, the backbone is chemotherapy; radiotherapy is helpful in some cases [9].

Clinical presentation.

Clinical manifestation can be highly variable and depends on the primary tumour location and the presence or absence of metastases. Rhabdomyosarcoma often presents with a

Table №1. IRSG presurgical staging classification [6].

Stage	Sites	Tumour	Size (diameter)	Node	Metastases
I	Orbit, head and neck (excluding parameningeal), genitourinary	Confined/Extension to surrounding tissue	≤ 5 / >5 cm	Not involved/regional involved/unknown	No
II	Bladder/prostate, extremity, cranial, parameningeal, other	Confined/Extension to surrounding tissue	≤ 5 cm	Not involved/ unknown	No
III	Bladder/prostate, extremity, cranial parameningeal, other	Confined/Extension to surrounding tissue	≤ 5 cm	Regional involved	No
IV	All	Confined/Extension to surrounding tissue	≤ 5 cm	Not involved/regional involved	Yes

Imaging findings.

Although confirmation is made by histopathological analysis, imaging studies are decisive for the diagnosis and applicable in staging and surgical planning. CT and MRI are essential in diagnosing and following RMS; they are also used to evaluate tumour response to treatment and recurrences [4]. However, they do not allow the characterization of superficial lesions, which are predominantly small. On the other hand, Doppler ultrasound is non-invasive; it does not require contrast material, radiation, or general anaesthesia. It is even valuable for early diagnosis due to its easy access, cost-benefit relation, portability and predominant imaging modality in the pediatric population [4]. Finally, ultrasound allows us to obtain valuable information on the composi-

visible or palpable mass or compression or invasion of adjacent structures [10]. According to the site of involvement, this type of cancer has an unspecific presentation with a variable prognosis (Table 3). Due to its slow growth rate, alveolar subtypes can be extended by diagnosis and have poor prognostic [4].

Complications.

Relapse usually occurs within the first three years. Most relapses in localized rhabdomyosarcoma are at the primary tumour site (75%) with or without nodal and distant metastases, with a poor prognosis, although some children remain curable [10]. In addition, its location at the base of the skull, close to vital nerves and vessels, often results in a more complex surgical resection [10]. Metastases are more frequent in lungs and bones [4].

Table №2. IRSG Postsurgical Grouping Classification [6].

Group 1	**Localized disease, completely excised, no microscopic residual**
A	Confined to the site of origin
B	Infiltrating beyond the site of origin
Group 2	Total gross resection
A	With evidence of microscopic local residual
B	Regional disease with involved lymph nodes
C	Microscopic local and nodal residual
Group 3	Incomplete resection
Group 4	Distant metastases

Table №3. Primary site involvement and survival [2, 4

Site	5-year survival	Predilected subtype
Genitourinary	85%	Embryonal
Extremities	74%	Alveolar
Head and neck	80%	Embryonal
Parameningeal (nasopharynx, paranasal sinus, middle ear-mastoid)	74%	
Superficial head and neck (scalp, external ear, parotid, face, buccal mucosa, pharynx, tonsil, larynx, neck)	78%	
Orbit (orbit, periorbital, eyelid)	95%	

Differential diagnosis.

Differential diagnoses should include neuroblastoma, Ewing's sarcoma, and lymphoma [4].

Conclusion.

We present the case of an infant diagnosed with an embryonal variant of a parameningeal rhabdomyosarcoma of nasogenian location that was identified early by ultrasound, which made it possible to treat the lesion and acquire images that had not yet been seen in the literature on rhabdomyosarcoma in this location.

Conflicts of Interest.

The authors declare that there is no conflict of interest regarding the publication of this article.

Acknowledgements.

F. S. R. was a research fellow at HGMEL under the supervision of E.R.V. in 2021.

A.C.M.L. was a research fellow at HGMEL under the supervision of E.R.V. in 2022

Funding Statement.

This research received no specific grant from any funding agency in the public, commercial, or not-for-profit sectors.

References:

1. Yoneyama K, Nakagawa M, Hara A. Benign phyllodes tumor with hemorrhagic cyst in a 14-year-old girl: A case report. Int J Surg Case Rep. 2020; 67: 114-116. doi:10.1016/j.ijscr.2020.01.037

2. Fernández-Ferreira R, Arroyave-Ramírez A, Motola-Kuba D, Alvarado-Luna G, Mackinney-Novelo I, Segura-Rivera R. Giant Benign Mammary Phyllodes Tumor: Report of a Case and Review of the Literature. Case Rep Oncol. 2021; 14 (1): 123-133. doi:10.1159/000510741

3. Fede Â BS, Pereira Souza R, Doi M, De Brot M, Aparecida Bueno de Toledo Osorio C, Rocha Melo Gondim G, Casali-da-Rocha JC, Jbili R, Bitencourt AGV, Alves de Souza J, Caparica Bitton R, Baroni Alves Makdissi F, Moraes Sanches S. Malignant Phyllodes Tumor of the Breast: A Practice Review. Clin Pract. 2021; 11 (2): 205-215. doi:10.3390/clinpract11020030

4. Abdul Hamid S, Rahmat K, Ramli MT, Fadzli F, Jamaris S, See MH, Teoh KH, Taib NAM. Radiopathological characteristics and outcomes of phyllodes tumor of the breast in Malaysian women. Medicine (Baltimore). 2018; 97 (31): e11412. doi:10.1097/md.0000000000011412

5. Macdonald OK, Lee CM, Tward JD, Chappel CD, Gaffney DK. Malignant phyllodes tumor of the female breast: association of primary therapy with cause-specific survival from the Surveillance, Epidemiology, and End Results (SEER) program. Cancer. 2006; 107 (9): 2127-2133. doi:10.1002/cncr.22228

6. Foucar CE, Hardy A, Siziopikou KP, Wang L, Parini V, Hansen N, Jeruss JS. A mother and daughter with phyllodes tumors of the breast. Clin Breast Cancer. 2012; 12 (5): 373-377. doi:10.1016/j.clbc.2012.07.011

7. Mishra SP, Tiwary SK, Mishra M, Khanna AK. Phyllodes tumor of breast: a review article. ISRN Surg. 2013; 2013: 361469. doi:10.1155/2013/361469

8. Zhang Y, Kleer CG. Phyllodes Tumor of the Breast: Histopathologic Features, Differential Diagnosis, and Molecular/Genetic Updates. Arch Pathol Lab Med. 2016; 140 (7): 665-671. doi:10.5858/arpa.2016-0042-RA

9. Donegan WL. Sarcoma of the breast. Major Probl Clin Surg. 1979; 5: 504-542

10. Limaiem F, Kashyap S. Phyllodes Tumor Of The Breast. In: StatPearls. StatPearls Publishing. Copyright. 2021, StatPearls Publishing LLC., Treasure Island (FL),

11. Jing P, Wei B, Yang X. Phyllodes tumor of the breast with nipple discharge: A case report. Medicine (Baltimore). 2018; 97 (52): e13767. doi:10.1097/md.0000000000013767

12. Kalambo M, Adrada BE, Adeyefa MM, Krishnamurthy S, Hess K, Carkaci S, Whitman GJ. Phyllodes Tumor of the Breast: Ultrasound-Pathology Correlation. AJR Am J Roentgenol. 2018; 210 (4): W173-w179. doi:10.2214/ajr.17.18554

13. Tan H, Zhang S, Liu H, Peng W, Li R, Gu Y, Wang X, Mao J, Shen X. Imaging findings in phyllodes tumors of the breast. Eur J Radiol. 2012; 81 (1): e62-69. doi:10.1016/j.ejrad.2011.01.085

14. Mitus JW, Blecharz P, Jakubowicz J, Reinfuss M, Walasek T, Wysocki W. Phyllodes tumors of the breast. The treatment results for 340 patients from a single cancer centre. Breast. 2019; 43: 85-90. doi:10.1016/j.breast.2018.11.009

15. Gullett NP, Rizzo M, Johnstone PA. National surgical patterns of care for primary surgery and axillary staging of phyllodes tumors. Breast J. 2009; 15 (1): 41-44. doi:10.1111/j.1524-4741.2008.00669.x .

СЛУЧАЙ ИЗ ПРАКТИКИ

ВОЗМОЖНОСТИ ФУНКЦИОНАЛЬНОЙ МУЛЬТИСПИРАЛЬНОЙ КОМПЬЮТЕРНОЙ ТОМОГРАФИИ КОЛЕННОГО СУСТАВА В ДИАГНОСТИКЕ ЛАТЕРОПОЗИЦИИ НАДКОЛЕННИКА И ГИПЕРПРЕССИИ ЛАТЕРАЛЬНОЙ ФАСЕТКИ НАДКОЛЕННИКА

Серова Н.С., Бахвалова В.А., Лычагин А.В., Липина М.М.

ФГАОУ ВО Первый МГМУ им. И.М. Сеченова Минздрава России (Сеченовский Университет). г. Москва, Россия.

Цель. Продемонстрировать возможности функциональной мультиспиральной компьютерной томографии (фМСКТ) коленного сустава в диагностике латеропозиции надколенника и гиперпрессии латеральной фасетки надколенника на примере клинического наблюдения.

Материалы и методы. Представлено клиническое наблюдение пациентки Е., 27 лет, с жалобами на боли в переднем отделе правого коленного сустава. После осмотра травматологом-ортопедом для выявления изменений пателлофеморального сочленения пациентке было проведено стандартное рентгенографическое обследование, функциональная МСКТ, магнитно-резонансная томография коленного сустава, а также выполнена лечебно-диагностическая артроскопия.

Результаты. При проведении ортопедического осмотра и статических рентгенографии и МСКТ были отмечены косвенные признаки латеропозиции надколенника. При проведении магнитно-резонансной томографии выявлена хондромаляция латеральной фасетки 1-й степени, что указывает на возможную гиперпрессию фасетки. При проведении функциональной МСКТ были получены убедительные данные, указывающие на наличие у пациентки Е. латеропозиции надколенника и гиперпрессии латеральной фасетки надколенника, что было подтверждено при проведении оперативного вмешательства.

Заключение. Функциональная МСКТ коленного сустава позволяет получить подробную диагностическую информацию о состоянии структур пателлофеморального сочленения у пациентов с латеропозицией надколенника и гиперпрессией латеральной фасетки надколенника. Данное наблюдение демонстрирует, что диагностические возможности стандартных рентгенографических методик уступают возможностям функциональной МСКТ при выявлении данного вида патологии пателлофеморального сочленения.

Ключевые слова: фМСКТ, функциональная МСКТ, гиперпрессия латеральной фасетки надколенника, латеропозиция надколенника.

Контактный автор: Бахвалова В.А., e-mail: v.bakhvalova@mail.ru

Для цитирования: Серова Н.С., Бахвалова В.А., Лычагин А.В., Липина М.М. Возможности функциональной мультиспиральной компьютерной томографии коленного сустава в диагностике латеропозиции надколенника и гиперпрессии латеральной фасетки надколенника. REJR 2022; 12(2):189-199. DOI: 10.21569/2222-7415-2022-12-2-189-199.

Статья получена: **29.05.22** **Статья принята:** **15.06.22**

POSSIBILITIES OF FUNCTIONAL MULTISPIRAL COMPUTED TOMOGRAPHY OF THE KNEE JOINT IN THE DIAGNOSIS OF LATERAL POSITION OF THE PATELLA AND HYPERPRESSION OF THE LATERAL FACET OF THE PATELLA

Serova N.S., Bakhvalova A.V., Lychagin A.V., Lipina M.M.

I.M. Sechenov First Moscow State Medical University (Sechenov University). Moscow, Russia.

Purpose. To demonstrate the possibilities of functional multispiral computed tomography (fMSCT) of the knee joint in the diagnosis of lateroposition of the patella and hyperpression of the lateral facet of the patella on the example of a clinical observation.

Materials and methods. The article presents a clinical observation of patient E., 27 years old, with complaints of pain in the anterior section of the right knee joint. After examination by an orthopedic traumatologist to detect changes in the patellofemoral articulation, the patient underwent a standard radiographic examination, functional MSCT, magnetic resonance imaging of the knee joint, and arthroscopy.

Results. During the orthopedic examination and static radiography and MSCT, indirect signs of lateroposition of the patella were noted. Magnetic resonance imaging revealed chondromalacia of the lateral facet of the 1st degree, which indicates a possible hyperpression of the facet. When performing functional MSCT, convincing data were obtained indicating the presence of lateroposition of the patella and hyperpression of the lateral facet of the patella in patient E., which was confirmed during surgery.

Conclusions. Functional MSCT of the knee joint allows obtaining detailed diagnostic information about the state of the structures of the patellofemoral joint in patients with lateroposition of the patella and hyperpression of the lateral facet of the patella. Clinical observation has shown that the diagnostic capabilities of standard radiographic techniques are significantly inferior to those of functional MSCT in identifying this type of pathology of the patellofemoral joint.

Keywords: fMSCT, instability of the patellofemoral joint, hyperpression of the facet of the patella, lateral position of the patella.

Corresponding author: Bakhvalova V.A., e-mail: v.bakhvalova@mail.ru

For citation: Serova N.S., Bakhvalova A.V., Lychagin A.V., Lipina M.M. Possibilities of functional multispiral computed tomography of the knee joint in the diagnosis of lateral position of the patella and hyperpression of the lateral facet of the patella. REJR 2022; 12(2):189-199. DOI: 10.21569/2222-7415-2022-12-2-189-199.

Received: 29.05.22 **Accepted:** 15.06.22

Пателлофеморальное сочленение (ПФС) является структурой коленного сустава, претерпевающей значительные нагрузки и часто вовлекаемой в патологические процессы у молодых активных людей, а также у лиц, имеющих социально важные профессии (например, военнослужащих) [1, 2]. Такие заболевания, как латеропозиция надколенника, гиперпрессия латеральной фасетки, артроз сочленения, по данным ряда авторов, составляют около трети всех обращений к травматологу-ортопеду по поводу ограничения функции и болей в коленном суставе [3]. Нередко патология пателлофеморального сустава ошибочно принимается за изменение связочного аппарата, диагностируется поздно, уже на стадии сформировавшихся дегенеративно-дистрофических изменений, что связано с недостаточной освещенностью данной проблемы и отсутствием оптимального алгоритма обследования пациентов данной категории [4].

Наше клиническое наблюдение демонстрирует возможности функциональной МСКТ в диагностике латеропозиции надколенника и гиперпрессии латеральной фасетки надколенника в сравнении с методами стандартного рентгенографического обследования (рентгенография, статическая МСКТ).

Цель.

Продемонстрировать возможности функциональной мультиспиральной компью-

терной томографии (фМСКТ) коленного сустава в диагностике латеропозиции надколенника и гиперпрессии латеральной фасетки на примере клинического наблюдения.

Описание клинического случая.

Пациентка Е., 27 лет, обратилась в травматолого-ортопедическое отделение Университетской клинической больницы №1 ФГАОУ ВО Первый МГМУ им. И.М. Сеченова Минздрава России (Сеченовский Университет) с жалобами на периодические умеренные боли в переднем отделе правого коленного сустава, в основном проявляющиеся при подъеме по лестнице и занятиях спортом, на чувство нестабильности сустава при опоре на согнутую правую ногу, щелкающие звуки в суставе при вставании с корточек и при выполнении определенных физических упражнений. Пациентка занимается 3 раза в неделю аэробикой, кроссфитом на любительском уровне, имеет небольшое отклонение от нормы индекса массы тела (ИМТ=28). Указанные жалобы начали беспокоить около трех лет назад, в последнее время пациентка отметила прогрессирование. Наличие серьезных травм, операций на область правого коленного сустава, хронические заболевания, патологию опорно-двигательного аппарата пациентка отрицает, обследуется впервые.

При ортопедическом осмотре было выявлено увеличение Q-угла или угла квадрицепса до 23° (угол Q – угол между линией оси четырехглавой мышцы и линией проекции хода связки надколенника, пересекающихся в центре надколенника, нормальные значения угла у женщин до 20° [5]), что является признаком вальгусной деформации нижних конечностей и предрасположенности к развитию латеральной нестабильности ПФС. При пальпации была выявлена болезненность в области латерального ретинакулюма надколенника. При выполнении ортопедических проб отмечалось незначительное увеличение пассивной латерализации надколенника, слабо положительный симптом знака J, крепитация в области переднего отдела правого коленного сустава.

По итогу осмотра, оценки жалоб и ста-

Рис. 1 а (Fig. 1 a)

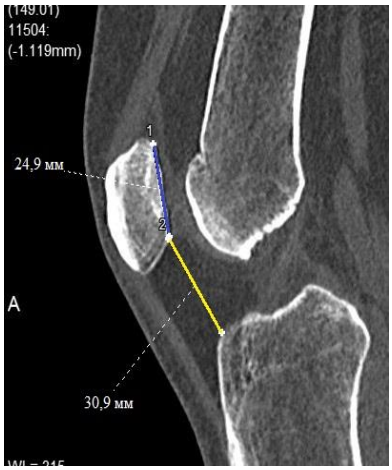

Рис. 1 б (Fig. 1 b)

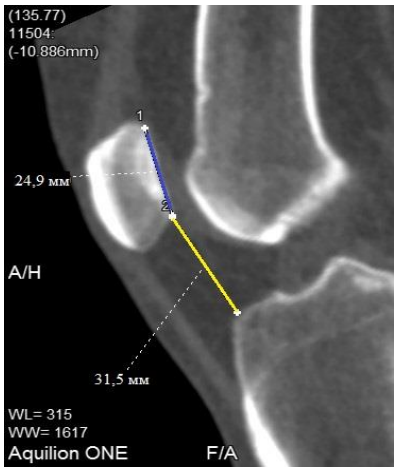

Рис. 1 в (Fig. 1 c)

Рис. 1. Оценка высоты расположения надколенника с использованием индекса Катона-Дешампа – отношения расстояния от нижнего края суставной поверхности надколенника до передне-верхнего края бугристости большеберцовой кости (желтая линия) к длине суставной поверхности надколенника (синяя линия).

а – Рентгенограмма коленного сустава, боковая проекция, в состоянии сгибания около 25°, индекс равен 1,29; б – статическая МСКТ коленного сустава, сагиттальная плоскость, в состоянии сгибания около 25°, индекс равен 1,24; в – фМСКТ коленного сустава, сагиттальная плоскость, соответствует сгибанию около 25°, индекс равен 1,27.

Fig. 1. Assessment of the height of the patella using the Caton-Deschamps index – the ratio of the distance from the lower edge of the articular surface of the patella to the anterior-superior edge of the tibial tuberosity (yellow line) to the length of the articular surface of the patella (blue line).

a – Radiograph of the knee joint, lateral projection, in a state of flexion of about 25°, the index is 1.29; b – static MSCT, knee joint, sagittal plane, corresponding to the flexion of about 25°, the index is 1.24;тс – fMSCT, knee joint, sagittal plane, corresponding to the flexion of about 25°, the index is 1.27.

туса пациентки был сделан предварительный вывод о заболевании пателлофеморального сочленения.

На следующем этапе диагностического поиска пациентке проведено стандартное рентгенографическое обследование, включающее рентгенографию коленного сустава в тангенциальной (по Мерчанту), боковой проекциях [6] и статическую МСКТ коленного сустава в состоянии сгибания 25°, а также проведена новая методика – функциональная МСКТ (фМСКТ) коленного сустава, согласно разработанному протоколу [7].

По результатам лучевого обследования убедительных данных за наличие аномалий развития и строения надколенника и блока бедра не получено, конфигурация надколенника по Wiberg тип II [8]. Оценка расположения надколенника по высоте проводилась по боковой рентгенограмме, компьютерной томограмме в сагиттальной плоскости, полученной при статическом исследовании, и томограмме в сагиттальной плоскости, полученной при фМСКТ и соответствующей 23 – 25° сгибания коленного сустава (рис. 1 а - в) с помощью индекса Катона-Дешампа [9] (отношение расстояния от нижнего края су

ставной поверхности надколенника до передне-верхнего края бугристости большеберцовой кости к длине суставной поверхности надколенника; при нормальном расположении надколенника по высоте значение индекса должно быть менее 1,2). У пациентки Е. по данным рентгенографии индекс Катона-Дешампа был равен 1,29, по данным МСКТ – 1,24, по данным фМСКТ – 1,27. Выявлены минимальные различия в значениях индекса, которые были связаны с погрешностями измерения, однако, по данным всех методик лучевого обследования отмечалось увеличение индекса и, соответственно, признаки высокого расположения надколенника, что, в свою очередь, является фактором, предрасполагающим к развитию нестабильности пателлофеморального сочленения.

Оценка смещения надколенника относительно межмыщелковой борозды по аксиальной рентгенограмме коленного сустава с выведением пателлофеморального сочленения проводилась визуально с помощью анализа расстояния между условной линией, проходящей через центральный отдел межмыщелковой ямки, и условной линией, проходящей через гребень надколенника (рис. 2 а). Несмотря на то, что измерение индекса Бернажо (норма до 15 мм) оказалось невозможным ввиду затрудненной визуализации анатомических ориентиров, визуально признаков латеропозиции или медиализации надколенника не отмечалось – расстояние между условными линиями не превышало 5 мм. Оценка смещения надколенника по данным МСКТ и фМСКТ производилась с помощью индекса TT-TG [10], причем при фМСКТ он оценивался в состоянии полного разгибания коленного сустава (учитывая биомеханику пателлофеморального сочленения, максимального изменения положения надколенника относительно блока следует ожидать в состоянии максимального напряжения квадрицепса). По данным статической МСКТ значение индекса TT-TG находилось на верхней границе нормы (норма 8 мм – 13,9 мм) и было равно 13,5 мм (рис. 2 б). По данным функциональной МСКТ в состоянии полного разгибания коленного сустава значение индекса TT-TG значительно превысило нормальные и составило 20,7 мм (рис. 2 в). Соответственно, по результатам рентгенографии признаков латеропозиции не отмечено, по результатам статической МСКТ можно лишь сделать предположение об избыточном латеральном смещении надколенника, а по данным фМСКТ получены убедительные данные, указывающие на латеропозицию надколенника.

Угол конгруэнтности [11] (угол между биссектрисой угла борозды и линией, соединяющей самую нижнюю точку центрального гребня надколенника и самую нижнюю точку межмыщелковой борозды) по рентгенограмме коленного сустава в тангенциальной проекции, томограмме коленного сустава в аксиальной плоскости, полученной при МСКТ, и аксиальной томограмме коленного сустава в состоянии полного разгибания (учитывая биомеханику сочленения), полученной при фМСКТ (рис. 3 а, б, в). Все значения угла медиальнее биссектрисы отрицательные (-), а латеральнее – положительные (+). В среднем угол конгруэнтности равен -6°, со стандартным отклонением в 11°, значения более +5 градусов указывают на латеропозицию надколенника. У пациентки Е. на аксиальной рентгенограмме коленного сустава с выведением пателлофеморального сочленения (рис. 3 а) значение угла конгруэнтности составило плюс 4°, на компьютерной томограмме коленного сустава в статике (рис. 3 б) – минус 9,6°, на томограмме коленного сустава, полученной при фМСКТ в состоянии полного разгибания (рис. 3 в), – плюс 11,6°.

Соответственно, по данным МСКТ значение угла в норме, по данным рентгенографии значение угла конгруэнтности может лишь косвенно указывать на возможную латеропозицию надколенника, по данным

Рис. 2 а (Fig. 2 a)

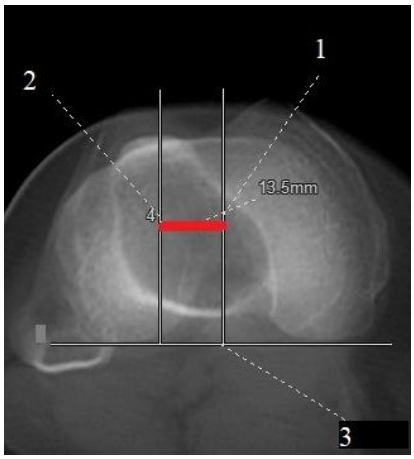

Рис. 2 б (Fig. 2 b)

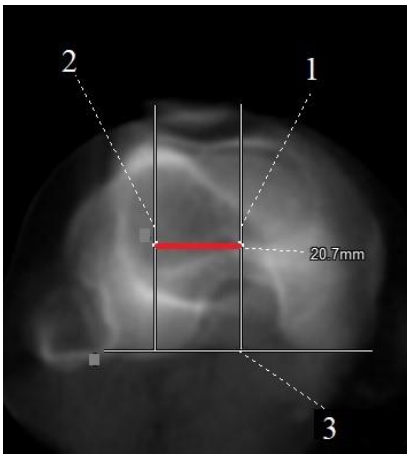

Рис. 2 в (Fig. 2 c)

Рис. 2. Оценка смещения надколенника относительно межмыщелковой борозды бедренной кости.

а – Рентгенограмма коленного сустава, косо-аксиальная проекция; при помощи построения условной линии, проходящей через центральный отдел межмыщелковой борозды (красная линия), и условной линии, проходящей через гребень надколенника (белая линия), расстояние между линиями не превышает 5 мм, надколенник центрирован; б – статическая МСКТ коленного сустава, аксиальная плоскость, при реконструкции с толстыми (более 75 мм) срезами *;

в – фМСКТ коленного сустава, аксиальная плоскость, в состоянии полностью разогнутого коленного сустава, при реконструкции с толстыми (более 75 мм) срезами *;

* На томограммах а и в отмечены следующие ориентиры: перпендикуляр (1) к задней чрезмыщелковой линии (3) через центр задней межмыщелковой вырезки и перпендикуляр (2) к задней чрезмыщелковой линии через бугристость большеберцовой кости. Проведено измерение индекса TT-TG (красная линия). По данным МСКТ латеропозиции надколенника не выявлено – индекс TT-TG равен 13,5 мм. По данным фМСКТ отмечается латеропозиция надколенника – индекс TT-TG равен 20,7 мм (норма до 14 мм).

Fig. 2. Evaluation of the displacement of the patella relative to the intercondylar groove of the femur.

A a – radiograph, knee joint, oblique-axial projection, by constructing a conditional line passing through the central part of the intercondylar sulcus (red line) and a conditional line passing through the patella crest (white line), the distance between the lines does not exceed 5 mm, the patella is centered;

b – static MSCT, knee joint, axial plane, during reconstruction with thick (more than 75 mm) sections *;

c – fMSCT, knee joint, axial plane, in the state of a fully extended knee joint, during reconstruction with thick (more than 75 mm) sections *;

* On tomograms a and b, the following landmarks are marked: perpendicular (1) to the posterior transcondylar line (3) through the center of the posterior intercondylar notch and perpendicular (2) to the posterior transcondylar line through the tibial tuberosity. The TT-TG index was measured (red line). According to MSCT data, the lateroposition of the patella was not revealed - the TT-TG index was 13.5 mm. According to fMSCT data, the lateroposition of the patella is noted - the TT-TG index is 20.7 mm (the norm is up to 14 mm).

фМСКТ отмечается значительное увеличение угла конгруэнтности, что является проявлением латеропозиции надколенника.

По данным рентгенографии увеличение латерального наклона надколенника [7] не отмечено. При анализе компьютерной томографии были произведены измерения угла наклона надколенника. По данным статической МСКТ значение угла составило 13,8° – признаков избыточного латерального не отмечено. При интерпретации функциональной МСКТ оценка угла производилась на различных углах сгибания, и максимальное значение было отмечено на серии, соответствующей полному разгибанию коленного сустава (0° сгибания). Максимальное значение угла латерального наклона составило 16,3° – отмечается невыраженное увеличение латерального наклона надколенника (нормальные значения угла до 15°), что является признаком латеральной нестабильности и указывает на возможное наличие гиперпрессии латеральной фасетки надколенника.

Для оценки наличия гиперпрессии фасеток измерялся размер щели пателлофеморального сочленения в латеральном отделе и медиальном отделах. Учитывая среднюю толщину хряща, покрывающего надколенник, сужение щели до 2,9 мм и менее расценивалось как признак гиперпрессии.

На аксиальной рентгенограмме в тангенциальной проекции минимальное значение размера щели в латеральном отделе составило 4 мм (рис. 4 а), минимальное значение размера щели в медиальном отделе составило 2 мм – признаков гиперпрессии латеральной фасетки не отмечено, однако,

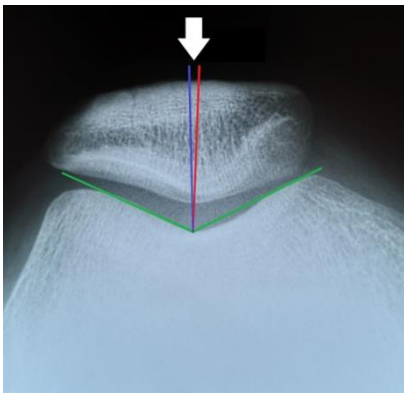

Рис. 3 а (Fig. 3 a)

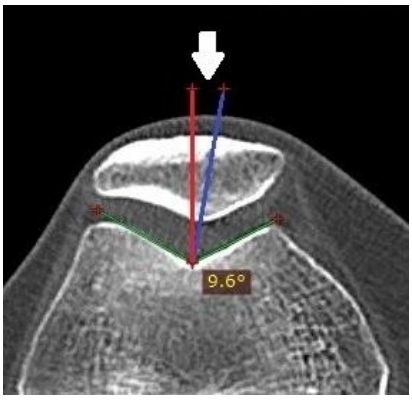

Рис. 3 б (Fig. 3 b)

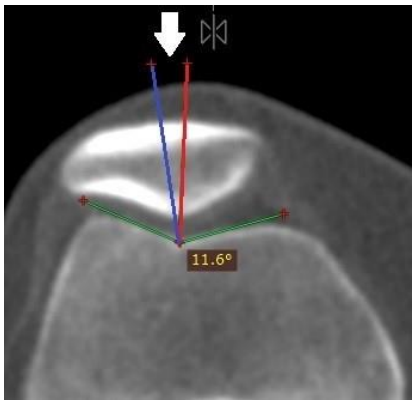

Рис. 3 в (Fig. 3 c)

Рис. 3. Оценка угла конгруэнтности (белая стрелка) – угла между биссектрисой (красная линия) угла бедренной борозды (выделен зеленым) и линией, соединяющей самую нижнюю точку центрального гребня надколенника и самую нижнюю точку межмыщелковой борозды (синяя линия).

а – Рентгенограмма коленного сустава, тангенциальная проекция с выведением пателлофеморального сочленения, угол равен плюс 4° (значение латеральнее биссектрисы);

б – статическая МСКТ коленного сустава, аксиальная плоскость, угол равен минус 9,6° (значение медиальнее биссектрисы);

в – фМСКТ коленного сустава, аксиальная плоскость, в состоянии полного разгибания, угол равен плюс 11,6° (значение латеральнее биссектрисы) (пояснения в тексте).

Fig. 3. Assessment of the angle of congruence (white arrow) – the angle between the bisector (red line) of the angle of the femoral sulcus (highlighted in green) and the line connecting the lowest point of the central crest of the patella and the lowest point of the intercondylar sulcus (blue line).

a – radiograph, knee joint, in a tangential projection with the removal of the patellofemoral joint, the angle is plus 4° (the value is lateral to the bisector);

b – static MSCT, knee joint, axial plane, the angle is minus 9.6° (the value is medial to the bisector);

c – fMSCT, knee joint, axial plane, in the state of full extension, the angle is plus 11.6° (the value is lateral to the bisector).

нельзя исключить наличие признаков гиперпрессии медиальной фасетки. На аксиальной томограмме коленного сустава, полученной при статической МСКТ, минимальное значение размера щели в латеральном отделе составило 4,8 мм (рис. 4 б), минимальное значение размера щели в медиальном отделе составило 4,6 мм – признаков гиперпрессии фасеток не отмечено. При анализе данных фМСКТ размер щели сочленения оценивался на всех сериях, минимальное значение щели отмечено на серии, соответствующей полному разгибанию коленного сустава (0° сгиба ния) – в нижне-латеральном отделе выявлено сужение щели сочленения до 1 мм, в нижне-медиальном отделе минимальное значение размера щели зафиксировано 3,4 мм (рис. 4 в).

Соответственно, по данным фМСКТ определяется гиперпрессия латеральной фасетки надколенника, данных за гиперпрессию медиальной фасетки не получено.

Анализируя выше описанные данные, по результатам рентгенографии правого коленного сустава в тангенциальной и боковой проекциях было сделано заключение о наличии признаков высоко расположенного надколенника и сужения щели пателлофеморального сочленения в медиальном отделе и вероятной гиперпрессии медиальной фасетки, признаков смещения надколенника не выявлено.

По результатам статической МСКТ правого коленного сустава при стандартном угле

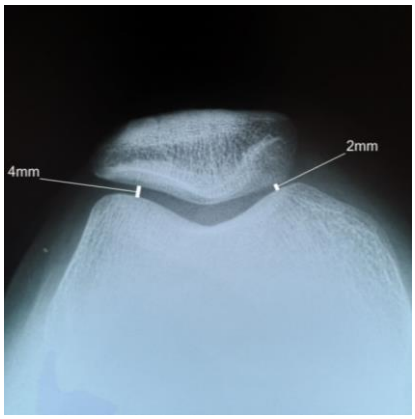

Рис. 4 а (Fig. 4 a)

Рис. 4 б (Fig. 4 b)

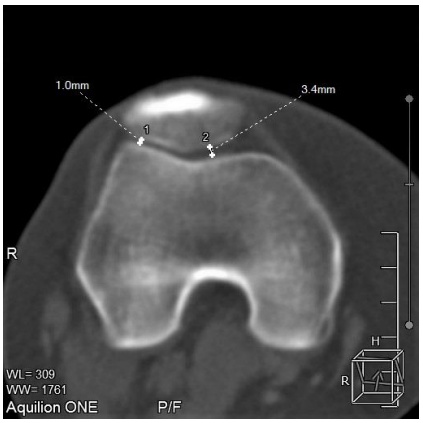

Рис. 4 в (Fig. 4 c)

Рис. 4. Оценка щели сочленения по данным рентгенографии, статической МСКТ и функциональной МСКТ.

а – Рентгенограмма коленного сустава, тангенциальная проекция. Признаков гиперпрессии латеральной фасетки не отмечено: щель сочленения в латеральном отделе до 4 мм. Отмечается сужение щели в медиальном отделе до 2 мм – нельзя исключить наличие признаков гиперпрессии медиальной фасетки;

б – МСКТ коленного сустава, аксиальная плоскость. Признаков гиперпрессии фасеток надколенника не отмечено: щель латерально – 4,8 мм, медиально – 4,6 мм;

в – фМСКТ коленного сустава, аксиальная плоскость, в состоянии полного разгибания. Отмечается выраженное сужение щели пателлофеморального сочленения в латеральном отделе (до 1 мм) – признак гиперпрессии латеральной фасетки. Данных за гиперпрессию медиальной фасетки не получено, щель сочленения медиально – 3,4 мм.

Fig. 4. Evaluation of the articulation space according to radiography, static MSCT and functional MSCT.

a – radiograph, knee joint, tangential projection. There were no signs of hyperpression of the lateral facet: the articulation space in the lateral section was up to 4 mm. There is a narrowing of the space in the medial section up to 2 mm - the presence of signs of hyperpression of the medial facet cannot be ruled out,

b – MSCT, knee joint, axial plane. There were no signs of hyperpression of the patella facets: the space was 4.8 mm laterally, 4.6 mm medially;

c – fMSCT, knee joint, axial plane, in the state of full extension. There is a pronounced narrowing of the space of the patellofemoral joint in the lateral section – up to 1 mm – a sign of hyperpression of the lateral facet. Data for hyperpression of the medial facet was not obtained, the medial articulation space was 3.4 mm.

сгибания (25°) было сделано заключение о наличии высоко расположенного надколенника, признаков гиперпрессии фасеток и смещения надколенника не выявлено. По результатам функциональной МСКТ правого коленного сустава было сделано заключение о наличии высоко расположенного надколенника, латеропозиции надколенника и гиперпрессии латеральной фасетки надколенника.

Данные МСКТ и фМСКТ были дополнены 3D-реконструкциями, при работе с которыми выполнялась модификация изображения («отсутствуют» кости голени) и выведение фокуса непосредственно на пателлофеморальное сочленение. Реконструкция, полученная при статической МСКТ, продемонстрировала нормальные взаимотношения надколенника и блока с сохранением достаточного размера щели сочленения (рис. 5 а). Реконструкция, полученная по данным функциональной МСКТ в состоянии полного разгибания коленного сустава, наглядно продемонстрировала истинное нарушение биомеханики ПФС, выражающееся в латеральном смещении надколенника, его латеральном наклоне и критическом сужении щели сочленения в латеральном отделе (рис. 5 б).

Также данные функциональной МСКТ для более информативного восприятия и планирования хирургического вмешательства были представлены травматологам-ортопедам после обработки в специализированной программе «4D-orthopedic», которая позволила дополнить 3D-реконструкцию видеовизуализацией и графическим отображением изменения отдельных параметров стабильности сочленения (рис. 6).

В рамках предоперационного планирования пациентке была проведена статическая МРТ коленного сустава (примерно за

Рис. 5 а (Fig. 5 a)

Рис. 5 б (Fig. 5 b)

Рис. 5. 3D-реконструкции коленного сустава с выведением непосредственно пателлофеморального сочленения (модификация).

а – Реконструкция, полученная при статической МСКТ: определяется центрирование надколенника относительно блока с сохранением щели сочленения;

б – реконструкция, полученная при функциональной МСКТ в состоянии полного разгибания коленного сустава: определяется латеропозиция надколенника с критическим сужением щели сочленения в латеральном отделе.

Fig. 5. 3D-reconstruction of the knee joint with direct exposure of the patellofemoral joint (modification).

a – reconstruction obtained with static MSCT: centering of the patella relative to the block is determined with preservation of the articulation space,

b – reconstruction obtained with functional MSCT in the state of full extension of the knee joint: the lateroposition of the patella is determined with a critical narrowing of the articulation space in the lateral section.

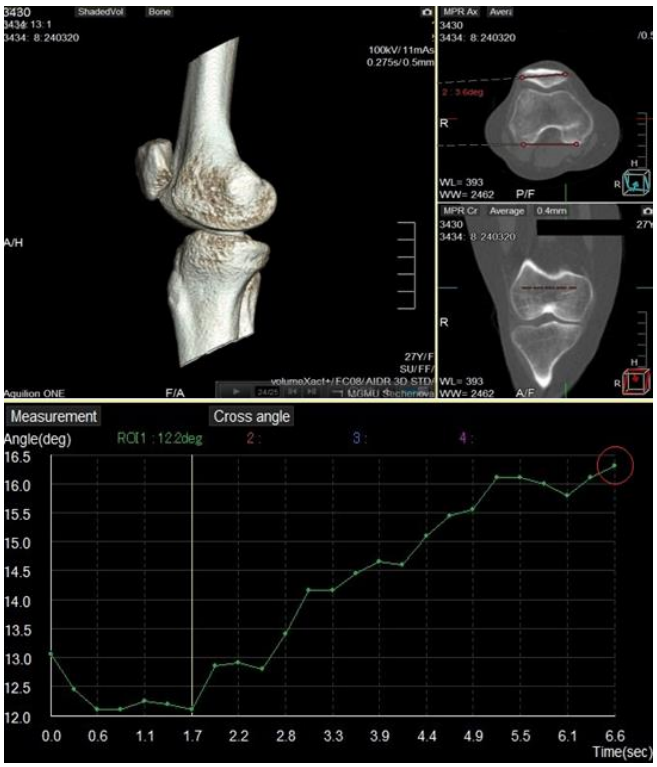

Рис. 6 (Fig. 6)

Рис. 6. Обработка данных функциональной МСКТ коленного сустава в программе «4D-Orthopedic» с отображением изменения угла латерального наклона надколенника в процессе разгибания коленного сустава в виде графика – зеленая кривая.

Вертикальная ось – значения угла в градусах с шагом в 0,5°, горизонтальная ось – интервалы движения сустава с шагом в 0,25 – 0,3 секунды. По графику видно, что максимальное значение угла наклона надколенника – 16,3° – регистрируется в состоянии полного разгибания (интервал движения, соответствующий 6,6 – 7 с, выделено красным кругом). «4D-orthopedic» также дает возможность видеовизуализации движений в суставе и соответствующих им изменений графика.

Fig. 6. Processing of functional MSCT data of the knee joint in the 4D-Orthopedic program showing the change in the angle of the lateral inclination of the patella in the process of knee joint extension in the form of a graph – green curve.

Vertical axis – angle values in degrees in 0.5° increments, horizontal axis – joint movement intervals in 0.25 – 0.3 second increments. The graph shows that the maximum value of the angle of inclination of the patella – 16.3° – is recorded in the state of full extension (the interval of movement corresponding to 6.6 – 7 s is highlighted in red circle). "4D-orthopedic" also enables video visualization of movements in the joint and the corresponding changes in the graph.

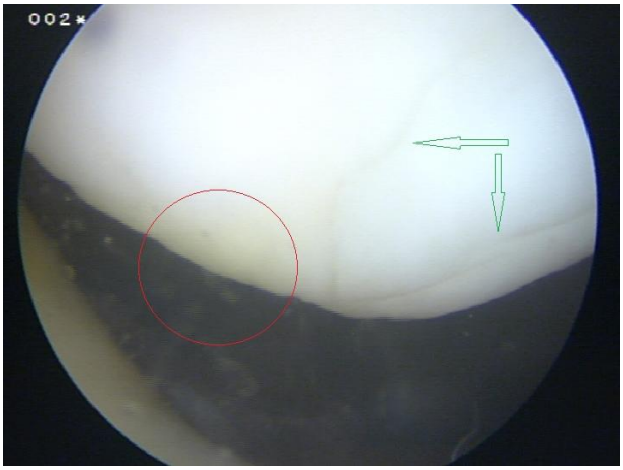

Рис. 7 (Fig. 7)

Рис. 7. Интраоперационная фотография при артроскопии коленного сустава.

Красным кругом отмечена зона хондромаляции надколенника 1 – 2 степени, связанная с гиперпрессией латеральной фасетки надколенника; зелеными стрелками отмечено трансхондральное повреждение (не проявлялось клинически).

Fig. 7. Intraoperative photography during knee arthroscopy.

The red circle marks the zone of chondromalacia of the patella of 1-2 degrees, associated with hyperpression of the lateral facet of the patella; green arrows indicate transchondral damage (not clinically manifested).

месяц до операции), по результатам которой смещения надколенника относительно межмыщелковой борозды отмечено не было, была выявлена хондромаляция 1 степени латеральной фасетки надколенника и на фоне артефактов заподозрено линейное повреждение хряща в области гребня с вероятным распространением до субхондральной кости. Со стороны связочного аппарата и других структур коленного сустава принципиальных изменений не выявлено.

Непосредственно перед операцией пациентке Е. было проведено необходимое обследование, включающее в себя стандартный набор анализов и исследований.

После предоперационного обследования проведена консультация анестезиолога-реаниматолога и повторная консультация травматолога-ортопеда: показано хирургическое лечение. Было проведено хирургическое вмешательство из артроскопического доступа. По данным артроскопии правого коленного сустава выявлено нарушение трекинга надколенника с латеропозицией, гиперпрессия латеральной фасетки надколенника с хондромаляцией 1-2 степени, а также трансхондральное повреждение хряща, покрывающего гребень с переходом на медиальную фасетку (рис. 7), которое клинически себя никак не проявляло и было лишь заподозрено на МРТ (расценено как интраоперационная находка).

При артроскопии коленного сустава пациентке Е. был произведен латеральный релиз надколенника с целью устранения избыточной латерализации надколенника и гиперпрессии латеральной фасетки, правильного распределения нагрузки на фасетки, что в свою очередь должно привести к остановке прогрессии хондромаляции надколенника и предупреждению развития необратимых дегенеративно-дистрофических изменений.

При осмотре через месяц после операции пациентка Е. отметила частичный регресс жалоб, при ортопедических пробах была отмечена положительная динамика.

Заключение.

На примере данного клинического наблюдения показано, что рентгенография продемонстрировала ложноотрицательный результат в отношении латеропозиции надколенника и гиперпрессии латеральной фасетки, ложноположительный результат в отношении гиперпрессии медиальной фасетки надколенника. Статическая МСКТ продемонстрировала ложноотрицательный результат в отношении латеропозиции надколенника и гиперпрессии латеральной фасетки. По данным статической МСКТ можно было лишь предположить возможное избыточное латеральное смещение надколенника, так как значение индекса TT-TG находилось на верхней границе нормы. Функциональная МСКТ продемонстрировала высокую диагностическую эффективность в отношении латеропозиции надколенника и гиперпрессии латеральной фасетки надколенника, что было подтверждено интраоперационно при артроскопии.

Конфликт интересов и источник финансирования.

Работа представлена в рамках реализации Гранта Президента РФ по поддержке Ведущей научной школы НШ-599.2022.3 "Неинвазивные функциональные технологии лучевой медицины в скрининге, ранней диагностике, мониторинге лечения и контроле реабилитации социально значимых заболеваний" (Руководитель Н.С. Серова).

Список литературы:

1. Taunton J.E., Ryan M.B., Clement D.B et al. A retrospective case-control analysis of 2,002 running injuries. British Journal of Sports Medicine. 2002; 36 (2): 95-101. http://dx.doi.org/10.1136/bjsm.36.2.95.

2. Boling, M., Padua, D., Marshall, S. et al. Gender differences in the incidence and prevalence of patellofemoral pain syndrome. Scandinavian Journal of Medicine & Science in Sports. 2010; 20 (5): 725-730. https://doi.org/10.1111/j.1600-0838.2009.00996.x.

3. Smith BE, Selfe J, Thacker D, Hendrick P, Bateman M, Moffatt F, et al. Incidence and prevalence of patellofemoral pain: A systematic review and meta-analysis. PLoS ONE. 2018; 13 (1): e0190892. https://doi.org/10.1371/journal.pone.0190892.

4. Герасименко, М.А. Диагностика и лечение повреждений и ортопедических заболеваний коленного сустава. Минск, Технология, 2010. 167 с.

5. Zaffagnini S., Dejour D., Arendt E.A. Patellofemoral pain, instability, and arthritis. Heidelberg Dordrecht London New York: Springer. 2010; 331 p. DOI: 10.1007/978-3-642-05424-2.

6. Dejour D., Saggin P.R., Meyer X., Tavernier T. Standard X-Ray Examination: Patellofemoral Disorders. In: Zaffagnini S., Dejour D., Arendt E. (eds) Patellofemoral Pain, Instability, and Arthritis. Springer, Berlin, Heidelberg. 2010; 51-60. https://doi.org/10.1007/978-3-642-05424-2_6.

7. Терновой С.К., Серова Н.С., Бахвалова В.А., Лычагин А.В., Липина М.М. Возможности функциональной мультиспиральной компьютерной томографии коленного сустава в диагностике патологии пателлофеморального сочленения. REJR. 2020; 10 (2):129-139. DOI:10.21569/2222-7415-2020-10-2-129-139

8. Wiberg G. Roentgenographic and anatomic studies on the femoro-patellar joint. Acta Orthop Scand.1941; 12: 319-410.
9. Bruderer J., Servien E., Neyret P. Patellar Height: Which Index?. In: Zaffagnini S., Dejour D., Arendt E. (eds) Patello-femoral Pain, Instability, and Arthritis. Springer, Berlin, Heidelberg. 2010; 61-68. https://doi.org/10.1007/978-3-642-05424-2_7.
10. Hochreiter B, Hirschmann MT, Amsler F, Behrend H. Highly variable tibial tubercle-trochlear groove distance (TT-TG) in osteoarthritic knees should be considered when performing TKA. Knee Surg Sports Traumatol Arthrosc. 2019; 27 (5): 1403-1409. doi:10.1007/s00167-018-5141-x
11. Merchant A.C. Patellofemoral disorders: biomechanics, diagnosis, and nonoperative treatment. In: McGinty JB, ed. Operative arthroscopy. New York, Raven Press, 1990. 273 p.

References:

1. Taunton J.E., Ryan M.B., Clement D.B et al. A retrospective case-control analysis of 2,002 running injuries. British Journal of Sports Medicine. 2002; 36 (2): 95-101. http://dx.doi.org/10.1136/bjsm.36.2.95.
2. Boling, M., Padua, D., Marshall, S. et al. Gender differences in the incidence and prevalence of patellofemoral pain syndrome. Scandinavian Journal of Medicine & Science in Sports. 2010; 20 (5): 725-730. https://doi.org/10.1111/j.1600-0838.2009.00996.x.
3. Smith BE, Selfe J, Thacker D, Hendrick P, Bateman M, Moffatt F, et al. Incidence and prevalence of patellofemoral pain: A systematic review and meta-analysis. PLoS ONE. 2018; 13 (1): e0190892. https://doi.org/10.1371/journal.pone.0190892.
4.Gerasimenko, M.A. Diagnosis and treatment of injuries and orthopedic diseases of the knee joint. Minsk, Technology, 2010. 167 p. (in Russian).
5. Zaffagnini S., Dejour D., Arendt E.A. Patellofemoral pain, instability, and arthritis. Heidelberg Dordrecht London New York: Springer. 2010; 331 p. DOI: 10.1007/978-3-642-05424-2.
6. Dejour D., Saggin P.R., Meyer X., Tavernier T. Standard X-Ray Examination: Patellofemoral Disorders. In: Zaffagnini S., Dejour D., Arendt E. (eds) Patellofemoral Pain, Instability, and Arthritis. Springer, Berlin, Heidelberg. 2010; 51-60. https://doi.org/10.1007/978-3-642-05424-2_6.
7. Ternovoy S.K., Serova N.S., Bakhvalova A.V., Lychagin A.V., Lipina M.M. Possibilities of functional multispiral computed tomography of the knee joint in the diagnosis of patellophemoral articulation pathology. REJR. 2020; 10 (2): 129-139. DOI:10.21569/2222- 7415-2020-10-2-129-139 (in Russian).
8. Wiberg G. Roentgenographic and anatomic studies on the femoro-patellar joint. Acta Orthop Scand.1941; 12: 319-410.
9. Bruderer J., Servien E., Neyret P. Patellar Height: Which Index?. In: Zaffagnini S., Dejour D., Arendt E. (eds) Patello-femoral Pain, Instability, and Arthritis. Springer, Berlin, Heidelberg. 2010; 61-68. https://doi.org/10.1007/978-3-642-05424-2_7.
10. Hochreiter B, Hirschmann MT, Amsler F, Behrend H. Highly variable tibial tubercle-trochlear groove distance (TT-TG) in osteoarthritic knees should be considered when performing TKA. Knee Surg Sports Traumatol Arthrosc. 2019; 27 (5): 1403-1409. doi:10.1007/s00167-018-5141-x
11. Merchant A.C. Patellofemoral disorders: biomechanics, diagnosis, and nonoperative treatment. In: McGinty JB, ed. Operative arthroscopy. New York, Raven Press, 1990. 273 p.

АВТОРАМ

ТРЕБОВАНИЯ К ПУБЛИКАЦИЯМ В ЖУРНАЛЕ

REJR

Российский Электронный Журнал Лучевой Диагностики (REJR, www.rejr.ru) принимает к публикации оригинальные статьи, обзоры литературы, описания клинических случаев, лекции и тезисы докладов конференций.

Публикации принимаются по электронному адресу: rejr@rejr.ru

Публикации должны соответствовать тематике журнала, т.е. касаться следующих направлений – лучевая диагностика, лучевая терапия и интервенционная хирургия.

Публикации в журнале бесплатны.

Все статьи проходят двойное слепое рецензирование членами редакционного совета, а также ведущими специалистами по соответствующим научным и клиническим направлениям.

Требования к публикациям составлены согласно "Единым требованиям к рукописям, представляемым в биомедицинские журналы (Ann Intern Med 1997;126:36-47)".

1. Статьи принимаются на двух языках: русском и английском.

Для подачи статьи необходимо представить официальное направление от учреждения, в котором выполнена работа, с визой руководителя на первой странице.

Статья направляется в редакцию по электронной почте. Сопроводительные документы могут быть направлены в отсканированном виде и/или обычной почтой.

Сопроводительные документы могут быть направлены в сканированном виде/обычной почтой.

Статья должна быть напечатана шрифтом Times New Roman № 12 через 1,5 интервала. Страницы должны быть пронумерованы.

На первой странице необходимо указать инициалы и фамилию автора (авторов), название статьи, полное название учреждения (учреждений), в котором выполнена работа, город, страна. Обязательно следует указать, в каком учреждении работает каждый из авторов.

Редакция оставляет за собой право при необходимости сокращать, проводить коррекцию текста и оформления статьи без уведомления авторов.

Правила оформления научных статей.

Оригинальные статьи должны иметь следующие разделы: краткое введение, материал и методы исследования, результаты исследования и обсуждение, заключение или выводы.

Случаи из практики должны иметь следующие разделы: введение/актуальность проблемы, данные истории болезни, данные клинического, лабораторного и лучевого обследования пациента, обсуждение полученных результатов, заключение.

Для написания оригинальных статей используются стандарты CONSORT,

систематических обзоров и мета-анализов – стандарты PRISMA.

Рекомендуется воспользоваться учебным пособием Н.Г. Поповой, Н.Н Коптяевой «Академическое письмо: статьи IMRAD» (Попова Н.Г., Коптяева Н.Н. Академическое письмо: статьи IMRAD. Учебное пособие для аспирантов и научных сотрудников естественнонаучных специальностей. Екатеринбург: ИФиП УрО РАН, 2015. 160 с.).

Титульная страница:

На русском языке: заглавие статьи; инициалы и фамилии авторов; принадлежность автора к соответствующему учреждению; полное название учреждений, из которых вышла работа.

На английском языке: заглавие статьи; инициалы и фамилии авторов; принадлежность автора к соответствующему учреждению; полное название учреждений, из которых вышла работа.

Для первого автора необходимо дополнительно указать телефон; e-mail для обратной связи

Структурированное резюме на русском и английском языках, для оригинальных статей и случаев из практики, построенное СТРОГО по схеме:

Цель исследования.

Материал и методы.
Результаты.
Обсуждение.
Выводы/Заключение.

Подзаголовки резюме выделяются жирным шрифтом. Для обзорных статей строгая структура резюме не обязательна.

Резюме должно сопровождаться ключевыми словами (не менее трех). **Объем текста авторского резюме не должно превышать 250 слов.**

Ключевые слова через запятую на русском и английском языках.

При выборе ключевых слов рекомендуется руководствоваться словарем ключевых слов MeSH.

Авторам следует пользоваться современной русскоязычной научной терминологией и не употреблять «кальки» терминов, транскрибированных с иностранных слов. Сокращение слов и названий (не более 3), кроме общепринятых сокращений мер, физических и математических величин и терминов, допускается только с первоначальным указанием полного названия. Узкоспециальные термины должны быть расшифрованы.

Содержание оригинальной статьи.
Введение.
Цель исследования.
Материал и методы.
Результаты.
Обсуждение.
Выводы/Заключение.
Список литературы.

Содержание случаев из практики.
Введение/Актуальность проблемы.
Данные истории болезни.
Данные клинического, лабораторного и лучевого обследования.
Обсуждение.
Заключение.
Список литературы.

Статья должна быть тщательно выверена автором. В математических формулах необходимо четко разметить все элементы: латинские и греческие буквы, надстрочные и подстрочные индексы, прописные и строчные буквы, сходные по написанию буквы и цифры.

Список составляют по правилам оформления пристатейных списков литературы (библиография) для авторов с учетом «Единых требований к рукописям, представляемым в биомедицинские журналы» Международного комитета редакторов медицинских журналов (Uniform Requirements for Manuscripts Submitted to Biomedical Journals).

Библиографические ссылки должны быть пронумерованы, в тексте они даются в скобках в соответствии со списком литературы.

Автор несет полную ответственность за точность данных списка литературы.

Ссылки на рефераты и авторефераты не признаются международным сообществом, поэтому давать их не следует.

Таблицы должны содержать обобщенные и статистически обработанные данные. Каждая таблица должна иметь номер и заголовок. Единицы измерения даются в системе СИ.

Иллюстративный материал (фотографии, рисунки, схемы, диаграммы) прилагается **по тексту** и **отдельным файлом**.

Подрисуночные подписи.

После каждого рисунка необходимо указывать **подрисуночные подписи на русском и английском языках.**

Пример. Рис. 1. Метод исследования, проекции. Область исследования. Краткое описание рисунка.

Fig. 1. Method, reconstractions. Area of interest. Description.

В подписях к микрофотографиям необходимо указать метод окраски и увеличение.

Фотографии должны быть предоставлены в оригинальном виде без применения ретуши и цветокоррекции.

Изображения должны быть представлены в форматах TIFF, JPG (самого высокого качества).

Размер снимка должен быть не менее 1500*1500 пикселей.

Объект съемки должен быть в фокусе.

Ответственность авторов.

Автор обязательно подписывает статью. Коллективная статья должна быть подписана всеми авторами. Ставя под статьей свою подпись, автор тем самым передает редакции право на ее издание, гарантирует ее оригинальность и удостоверяет, что ни сама статья, ни рисунки к ней не были опубликованы ранее и не посланы для публикации в другие издания.

При определении авторства рекомендуется руководствоваться критериями ICJME.

Автор должен иметь точную и полную информацию по исследованию, описанному в статье, которая может быть представлена по запросу.

Автор не имеет право представлять одну статью на публикацию в нескольких научных изданиях. В случае использования в статье информации, которая была ранее опубликована, автор обязан указать источник и автора цитируемой информации. Кроме того, автор обязан предоставить редактору копию цитируемой статьи.

Автору необходимо подтвердить, что его статья оригинальна, и указать источники цитируемой информации, при наличии таковой, для получения разрешения ссылки на работы других авторов.

Автор несет ответственность за соблюдение национальных и местных законов при проведении исследований с участием людей и животных.

Автор должен получить разрешение на публикацию от человека (людей), который принимал участие в исследовании, и соблюдать конфиденциальность.

Необходимо заявить о наличии или отсутствии потенциального конфликта интересов (например, конкурирующие интересы, которые, по мнению автора, могут иметь прямое или опосредованное влияние на публикационный процесс) (см. рекомендации ICJME).

При идентификации значительной ошибки в публикации автор обязан незамедлительно сообщить об этом редактору. На протяжении всего процесса публикации автор обязан сотрудничать с редактором и издателем, добавляя, убавляя и исправляя статью, в случае необходимости. При выявлении значительной ошибки, неточности данных и др. после публикации редакция оставляет за собой право изъять опубликованную статью.

Автор полностью берет на себя ответственность за возможный плагиат текста, рисунков и др. Любое нарушение авторских прав будет рассмотрено согласно алгоритму COPE.

При рассмотрении полученных авторских материалов Редакция руководствуется «Едиными требованиями к рукописям, представляемым в биомедицинские журналы» (Intern. committee of medical journal editors. Uniform requirements for manuscripts submitted to biomedical journals // Ann. Intern. Med. 1997; 126: 36–47), принципами EASE и «Singapore Statement on Research Integrity».

Авторам рекомендуется предоставлять ссылку на свой цифровой профиль в ORCID.

Статьи, представленные с нарушением правил оформления, не рассматриваются.

Корректура авторам не высылается.

Правила оформления пристатейных списков литературы.

Правила оформления пристатейных списков литературы (библиография) для авторов составлены с учетом "Единых требований к рукописям, представляемым в биомедицинские журналы" Международного комитета редакторов медицинских журналов (Uniform Requirements for Manuscripts Submitted to Biomedical Journals).

Правильное описание используемых источников в списках литературы является залогом того, что цитируемая публикация будет учтена при оценке научной деятельности ее авторов и организаций, где они работают.

Библиографическое описание отечественных журналов полное, иностранные должны соответствовать стилю PubMed или MEDLINE.

Порядок составления списка: 1) автор(ы) книги или статьи (при авторском коллективе до 6 человек включительно упоминаются все, при больших авторских коллективах -- 6 первых авторов "и др.", в иностранных -- "et al."); 2) если в качестве авторов книг выступают редакторы, после фамилии следует ставить "ред.", в иностранных "ed."; 3) название книги и статьи; 4) выходные данные.

Образец списка литературы (состоит из двух частей):

Литература

1. Tasali N., Cubuk R., Sinanoğlu O., Sahin K., Saydam B. MRI in Stress Urinary Incontinence Endovaginal MRI With an Intracavitary Coil and Dynamic Pelvic MRI. Urology Journal. 2012; 9 (1): 397□404.

2. Тупикина Н.В., Касян Г.Р., Гвоздев М.Ю., Баринова М.Н., Пушкарь Д.Ю. Недержание мочи при напряжении после хирургического лечения пролапса тазовых органов. Экспериментальная и клиническая урология. 2014; 2: 98-102.

3. Баринова М.Н., Солопова А.Е., Гвоздев М.Ю., Годунов Б.Н., Терновой С.К. Магнитно-резонансная томография при стрессовом недержании мочи. Акушерство, гинекология, репродуктология. 2015; 9 (1): 43-52.

References

1. Tasali N., Cubuk R., Sinanoğlu O., Sahin K., Saydam B. MRI in Stress Urinary Incontinence Endovaginal MRI With an Intracavitary Coil and Dynamic Pelvic MRI. Urology Journal. 2012; 9 (1): 397-404.

2. Tupikina N.V., Kasyan G.R., Gvozdev M.Yu., Barinova M.N., Pushkar' D.Yu. Stress incontinence after surgery for pelvic organ prolapse. Experimental and clinical urology. 2014; 2: 98-102 (in Russian).

3. Barinova M.N., Solopova A.E., Gvozdev M.Yu., Godunov B.N., Ternovoy S.K. Magnetic Resonance Imaging for Stress Urinary Incontinence. Obstetrics, gynecology, reproductology. 2015; 9 (1): 43-52 (in Russian).

Оформление книг, монографий, сборников:

Юдин Л.А., Кондрашин С.А. Лучевая диагностика заболеваний слюнных желез. Москва, Видар, 1995. 120 с.

Yudin L.A., Kondrashin S.A. Radiology of the salivary glands diseases. Moscow, Vidar, 1995. 120 p. (in Russian).

Оформление статьи с DOI:

McHugh K., Disini L. Commentary: for the children's sake, avoid non-contrast CT. Cancer Imaging. 2011; 1 (11): 16–18. DOI: 10.1102/1470–7330.2011.0003

Оформление интернет-ресурса:

Chronic respiratory disease (2015). Available at: http://www.who.int/respiratory/other/Pulmonary_hypertension/ru/ (accessed 7 February 2014) (in Russian).

.

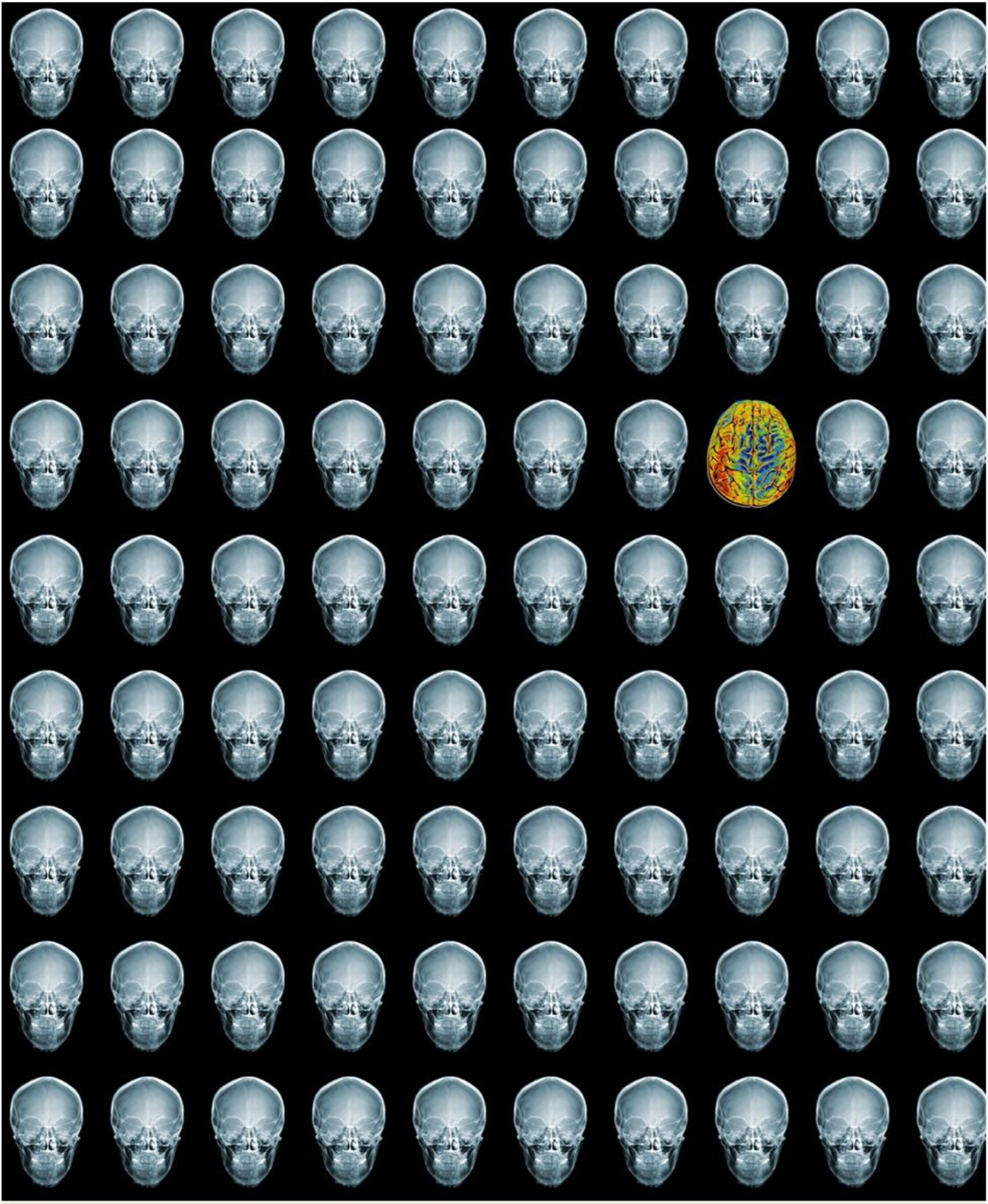

REJR

Том 12. № 2. 2022 год.