

**ЛУЧЕВАЯ ДИАГНОСТИКА РЕДКОГО СЛУЧАЯ ПРИОБРЕТЕННОЙ ДВУХСТОРОННЕЙ ХОЛЕСТЕАТОМЫ**

Ализада Э.Э.<sup>1,2</sup>, Брюханов В.А.<sup>1</sup>, Диаб Х.М.<sup>2</sup>, Ларина О.М.<sup>2</sup>,  
Серова Н.С.<sup>1</sup>, Коробкин А.С.<sup>2</sup>

1 - ФГАОУ ВО «Первый МГМУ им. И.М. Сеченова» МЗ РФ (Сеченовский Университет). г. Москва, Россия.

2 - ФГБУ «Научно-клинический центр оториноларингологии ФМБА России». г. Москва, Россия.

**Цель.** Демонстрация возможностей методов лучевой диагностики (магнитно-резонансной томографии и компьютерной томографии) в выявлении и мониторинге редкого случая двухсторонней холестеатомы.

**Материалы и методы.** Представлено клиническое наблюдение пациентки Р., 33 года, с жалобами на боль в ушах и заушной области, снижение слуха с двух сторон и головокружение. После осмотра ЛОР-врачом предположена холестеатома справа, и пациентка была направлена в отделение лучевой диагностики с целью проведения магнитно-резонансной томографии (МРТ) височных костей.

**Результаты.** Проведена МРТ, при которой был обнаружен гиперинтенсивный сигнал в режиме non-EPI DWI с обеих сторон. Пациентка была оперирована. Удалены холестеатомы. Проведено послеоперационное МРТ-исследование и КТ для контроля объема операции и уточнения состояния костных структур. Диагноз верифицирован при гистологическом исследовании операционного материала.

**Обсуждение.** Холестеатома представляет собой образование среднего уха, возникающее на фоне длительного отита. «Золотым стандартом» диагностики является обнаружение деструкции слуховых косточек при КТ. Выявить признаки, характерные для данной патологии, на ранней стадии позволяет МРТ в режиме non-EPI DWI.

**Заключение.** МРТ в режиме non-EPI DWI, как и КТ, при исследовании мозжечкового угла (ММУ) у пациентов с холестеатомой позволяет получить полную диагностическую информацию о локализации и распространённости поражения, что определяет дальнейшую тактику ведения пациента.

Ключевые слова: холестеатома, височные кости, МРТ, КТ, non-EPI DWI, ММУ, лучевая диагностика.

Контактный автор: Ализада Э.Э., e-mail: dr.alizada@bk.ru

Для цитирования: Ализада Э.Э., Брюханов В.А., Диаб Х.М., Ларина О.М., Серова Н.С., Коробкин А.С. Лучевая диагностика редкого случая приобретенной двухсторонней холестеатомы. REJR 2023; 13(1):111-117. DOI: 10.21569/2222-7415-2023-13-1-111-117.

Статья получена: 15.01.23

Статья принята: 22.02.23

RADIOLOGY OF A RARE CASE OF BILATERAL ACQUIRED CHOLESTEATOMA

Alizada E.E.<sup>1,2</sup>, Bryuhanov V.A.<sup>1</sup>, Diab Kh.M.<sup>2</sup>, Larina O.M.<sup>2</sup>,  
Serova N.S.<sup>1</sup>, Korobkin A.S.<sup>2</sup>

1 - Sechenov University.

2 - The National Medical Research Center for Otorhinolaryngology of the FMBA of Russia. Moscow, Russia.

**Purpose.** To show the possibilities of diagnostic methods (magnetic resonance imaging (MRI) and computer tomography (CT)) in cholesteatoma detection and follow-up of the rare case of the bilateral cholesteatoma.

**Material and methods.** A clinical observation of a patient R., 33 years old, with complaints of a bilateral earache, bilateral hearing loss and dizziness is presented. After examination by an ENT doctor, cholesteatoma on the right was suggested, and the patient was referred to the radiology department for magnetic resonance imaging (MRI) of the temporal bones.

**Results.** An MRI was performed, in which a hyperintense signal was detected in the non-EPI DWI mode on both sides. The patient was surgically treated, cholesteatomas were removed. A post-operative MRI and CT scan was performed to control of the operation volume and clarify the state of the bone structures. The diagnosis was verified by histological examination of the surgical material.

**Discussion.** Cholesteatoma is a middle ear mass that occurs on the background of prolonged otitis media. The "gold standard" of diagnostics is the detection of destruction of the auditory ossicles on CT. MRI in the non-EPI DWI mode allows to identify the signs characteristic of this pathology at an early stage.

**Conclusion.** MRI in the non-EPI DWI mode, as well as CT, during the examination of the pontocerebellar angle (CPA) in patients with cholesteatoma, allows obtaining complete diagnostic information about the location and extent of the lesion, which determines the further tactics of patient management.

Keywords: cholesteatoma, temporal bones, MRI, CT, non-EPI DWI, CPA, diagnostic imaging.

Corresponding author: Alizada E.E., e-mail: dr.alizada@bk.ru

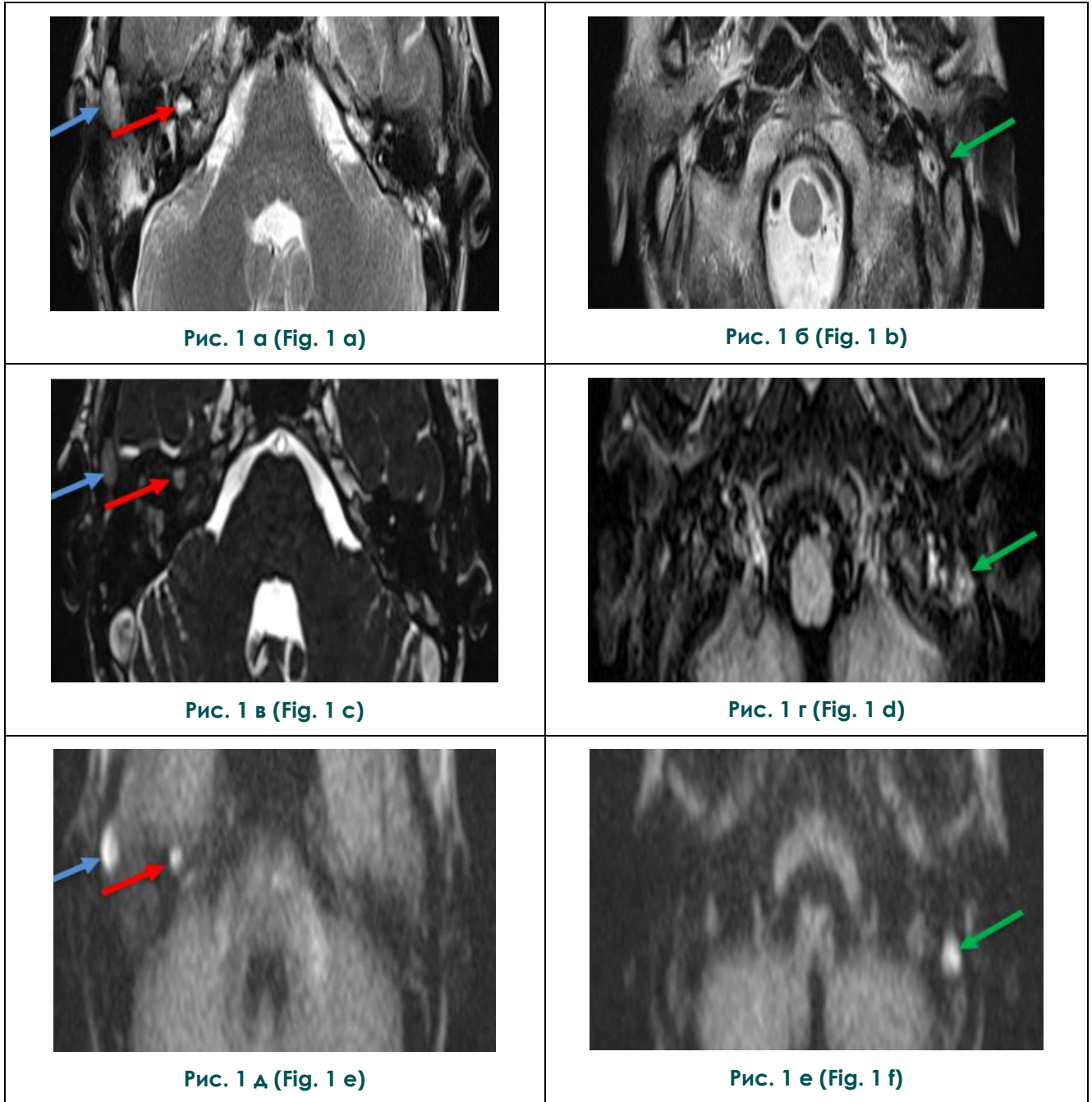
For citation: Alizada E.E., Bryuhanov V.A., Diab Kh.M., Larina O.M., Serova N.S., Korobkin A.S. Radiology of a rare case of bilateral acquired cholesteatoma. REJR 2023; 13(1):111-117. DOI: 10.21569/2222-7415-2023-13-1-111-117.

Received: 15.01.23

Accepted: 22.02.23

**Х**олестеатома является опухолевидным образованием, которое состоит из омертвевших эпителиальных клеток, скопления кератина, кристаллов холестерина, и окруженное соединительной тканью в виде капсулы. Макроскопически холестеатома представляет собой узел неправильно округлой формы с неравномерной поверхностью [1]. Существует несколько классификаций холестеатомы. Наиболее часто используемая в настоящее время – классификация, представленная The European Academy of Otology and Neurotology (EAONO) и Japanese Otological Society (JOS). Выделяют врожденную, приобретенную и не классифицируемую категории [2]. В свою очередь, приобретенная холестеатома под-

разделяется на следующие основные варианты: 1) холестеатома, развивающаяся из ретракционного кармана (ненатянутой или натянутой части барабанной перепонки (БП)); 2) холестеатома, не связанная с формированием ретракционного кармана (вторичная в результате разрыва БП; ятрогенная; возникающая при травме). В этой классификации выделена отдельная категория рецидивировавшей холестеатомы после хирургических вмешательств: 1) резидуальная холестеатома (возникает в результате неполного удаления матрикса); 2) рецидивирующая (рекуррентная) холестеатома (возникает в результате реформирования ретракционного кармана после хирургического лечения) [2]. Стоит отметить другую классификацию



**Рис. 1.** МРТ на уровне мосто-мозжечкового угла, аксиальная плоскость: а,б – T2-ВИ, в – 3D CISS, д,е – non-EPI DWI, г – FLAIR.

В сосцевидных отростках и барабанных полостях с обеих сторон определяется неоднородное жидкостное содержимое. На этом фоне в передних ячейках правого сосцевидного отростка (синие стрелки), глубоких отделах правой барабанной полости (красные стрелки), сосцевидном отростке слева (зелёные стрелки) определяются участки ограничения диффузии размерами 11x8 мм, диаметром 5 мм и диаметром 7 мм соответственно.

**Fig. 1.** MRI of cerebellopontine angle, axial images: а,b – T2-WI, с – 3D CISS, е,f – non-EPI DWI, д – FLAIR.

In mastoid processes and tympanic cavities on both sides, inhomogeneous fluid content is determined. On this background, in the anterior cells of the right mastoid process (blue arrows), the deep sections of the right tympanic cavity (red arrows), the mastoid process on the left (green arrows) there are diffusion restriction areas with sizes 11x8 mm, in diameter 5 mm and 7 mm, accordingly.

ChOLE (акроним), представленную Linder TE et al. (2019), которая учитывает распространенность холестеатомы (Ch), состояние цепи слуховых косточек после операции (O), экстра-/интракраниальные осложнения (L), вентиляционную функцию слуховой трубы и пневматизацию сосцевидного отростка (E) [3]. В классификации производят числовой расчет для присвоения стадии от I-III [3].

**Клиническое наблюдение.**

В феврале 2022 года пациентка Р., 33 года, обратилась в ФГБУ НМИЦО ФМБА России с жалобами на боль в ушах и заушной области, снижение слуха с двух сторон и головокружение.

После обследования врачом-отоларингологом было установлено подозрение на холестеатому справа, пациентке была проведена МРТ височных костей. На томограммах справа определялся высокий гиперинтенсивный МР-сигнал на T2-ВИ в аксиальной плоскости (рис. 1 А). На T2-ВИ 3D CISS визуализировался участок изоинтенсивного МР-сигнала. В режиме non-EPI DWI определялось образование с гиперинтенсивным МР-сигналом, что свидетельствовало о холестеатоме (рис. 1 В). На томограммах слева в последовательности non-EPI DWI также выявлен гиперинтенсивный МР-сигнал, а в режиме T2-ВИ нечетко визуализировался участок неоднородного гиперинтенсивного МР-сигнала (рис. 2). Таким образом, благодаря режиму non-EPI DWI, стало возможным предположение наличия холестеатомы слева.

МРТ в режиме non-EPI DWI позволило установить наличие холестеатом с обеих сторон, что привело к изменению хирургической тактики.

После удаления холестеатомы хирургическим путем с двух сторон был проведен послеоперационный контроль (МРТ и КТ). КТ височных костей была проведена с целью исключить отсутствие деструктивных изменений костной ткани среднего уха. На МРТ в T2-ВИ с обеих сторон обнаружен гиперинтенсивный МР-сигнал, который соответствует послеоперационным воспалительным изменениям (рис. 2 А). В режиме non-EPI DWI гиперинтенсивный МР-сигнал отсутствовал, что позволило подтвердить отсутствие холестеатом (рис. 2 Б). На КТ были обнаружены послеоперационные изменения с двух сторон с наличием множественных дефектов костных стенок справа (рис. 3 а, 3 б).

**Обсуждение.**

Патофизиология развития холестеатомы на данный момент остается не до конца изученной. Приобретенная холестеатома предположительно возникает из-за дисфункции евстахиевой трубы на фоне заболеваний среднего уха [4]. Существует несколько теорий патогенеза приобретенной холестеатомы: теория инвагинации (теория ретракционных карманов) – в основе заболевания лежит проблема с евстахиевой трубой, которая приводит к плохой аэрации эпитимпанического пространства. В результате отрицательного давления в среднем ухе формирует-

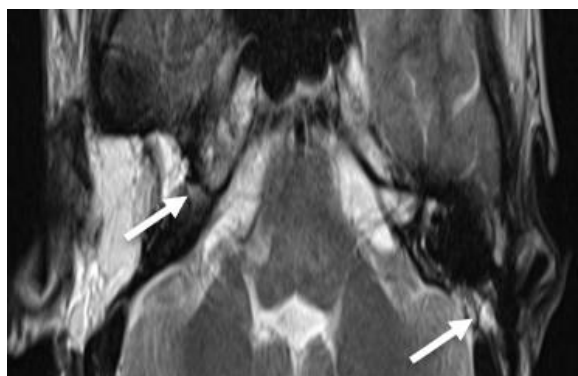

Рис. 2 а (Fig. 2 а)

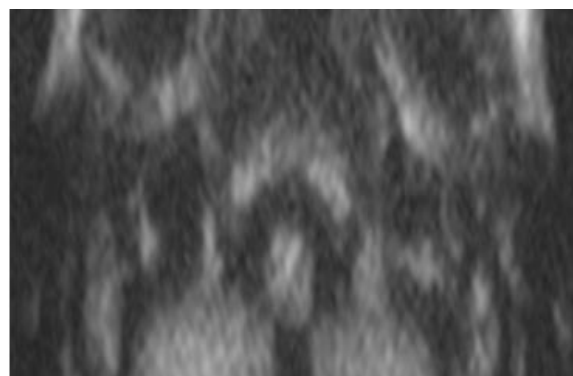


Рис. 2 б (Fig. 2 б)

**Рис. 2.** МРТ (после операции) на уровне мосто-мозжечкового угла, аксиальная плоскость: а – T2-ВИ, б – non-EPI DWI.

В сосцевидных отростках и барабанных полостях с обеих сторон отмечаются послеоперационные изменения (белые стрелки). Участков ограничения диффузии в режиме non-EPI DWI не наблюдается.

**Fig. 2.** MRI of cerebellopontine angle (postoperative), axial images: а – T2-WI, б – non-EPI DWI.

Postoperative changes (white arrows) are noted in the mastoid processes and tympanic cavities on both sides. No diffusion restriction regions are observed on non-EPI DWI.



ся ретракционный карман, который ограничивает способность барабанной перепонки к самоочищению и еще больше увеличивая потенциал для накопления остатков кератина, позволяя сформированному мешочку медленно увеличиваться [4, 5]. Холестеатомы без ретракционного кармана обычно встречаются у больных острым средним отитом. Их развитие объясняется другими теориями: теория миграции эпителия, теория плоскоклеточной метаплазии и теория базальноклеточной гиперплазии [5]. К факторам риска развития холестеатомы относят: заболевания среднего уха, перенесенное хирургическое вмешательство, травматическое повреждение или врожденные аномалии [4].

Холестеатома диагностируется на основании подробного отологического анамнеза, физикального обследования с помощью отомикроскопии, а также с помощью методов лучевой диагностики, которые позволяют неинвазивно подтвердить диагноз. Одним из методов визуализации холестеатомы является компьютерная томография (КТ). КТ имеет высокую чувствительность, однако также имеет низкую специфичность в случае об-

емного образования, поскольку полученные данные могут быть неверно истолковано как грануляционная ткань, холестериновая гранулема или другие новообразования мягких тканей [6]. Важным методом диагностики является магнитно-резонансная томография (МРТ). Стандартно для диагностирования холестеатом выполняется серия T2-взвешенных изображений в корональной и аксиальной плоскостях. Дополнительно выполняется серия non-EPI DWI. По данным мета-анализа Li et al. (2013) общая чувствительность и специфичность составляет 94% для последовательности МРТ non-EPI DWI [7].

В настоящее время лучевой метод (КТ) обязателен при хроническом среднем отите и является значимым элементом диагностики, дополняющим клиническую и аудиологическую экспертизу. Однако на КТ не удастся четко выявлять признаки холестеатомы на ранних стадиях и постоперационном периоде на фоне выраженных воспалительных изменений. Своевременная диагностика холестеатомы позволяет принять правильное решение о лечебной тактике, что позволяет сохранить слух и не допустить осложнений.

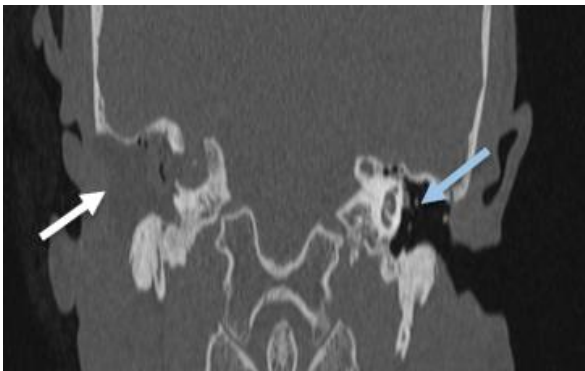


Рис. 3 а (Fig. 3 а)

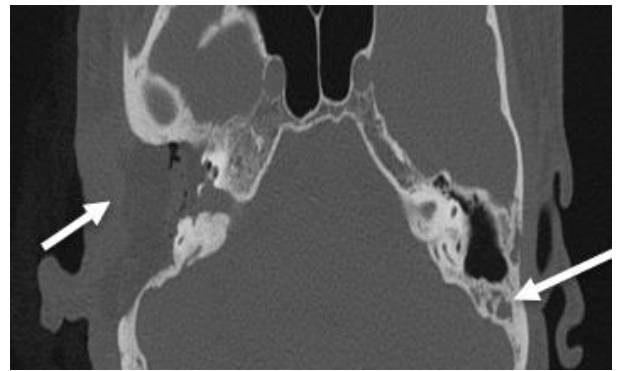


Рис. 3 б (Fig. 3 б)

**Рис. 3.** КТ височных костей (после операции), а – корональная плоскость, б – аксиальная плоскость, костное электронное окно.

Справа определяется обширная послеоперационная полость, объединяющая антрум, барабанную полость, наружный слуховой проход, заполненная патологическим содержимым, с наличием множественных дефектов костных стенок (стрелки); слева определяются послеоперационные изменения сосцевидного отростка – послеоперационная полость, объединяющая антрум, наружный слуховой проход, частично выстланный патологическим содержимым (белая стрелка). Барабанная полость слева пневматизирована (синяя стрелка).

**Fig. 3.** CT scan of temporal bone (postoperative), a – coronal image, b – axial image, bone window.

On the right, an extensive postoperative cavity is determined, uniting the antrum, tympanic cavity and the external auditory canal, filled with pathological contents, with the presence of multiple defects of the bone walls (arrows); on the left, postoperative changes of the mastoid process are determined – the postoperative cavity, uniting the antrum and the external auditory canal, partially filled with pathological contents (white arrow). The tympanic cavity on the left is pneumatized (blue arrow).

В данном клиническом случае применение МРТ (в режиме non-EPI DWI) позволило установить точный диагноз и принять правильное решение относительно лечебной тактики. Проведение послеоперационного мониторинга методом МРТ (включая режим non-EPI DWI) и КТ у пациента с приобретенной двухсторонней холестеатомой с признаками двухстороннего отита среднего уха позволило расширить диагноз и определить дальнейшую тактику. В данном наблюдении наиболее информативным являлось диффузно-взвешенное МРТ (DW-MRI), общая чувствительность и специфичность которого оценивается в 94%. При этом, для DW-MRI используются две последовательности: диффузно-взвешенная эхо-планарная (EPI) и диффузно-взвешенная не эхо-планарная (non-EPI DWI). Благодаря non-EPI DWI удалось не только четко подтвердить наличие правосторонней холестеатомы, но и выявить холестеатому слева. Таким образом, МРТ в режиме non-EPI DWI показал высокую диагностическую точность в выявлении холестеатомы в первичном и послеоперационном контроле.

**Список литературы:**

1. Аникин М. И., Канафьев Д. М., Аникин И. А., Бокучава Т. А. Холестеатома среднего уха: определение, вопросы классификации и этиопатогенеза (краткий обзор литературных данных). Ч. I. Рос. оториноларингология. 2016; 3 (82): 115-124.
2. Yung M, Tono T, Olszewska E, et al. EAONO/JOS Joint Consensus Statements on the Definitions, Classification and Staging of Middle Ear Cholesteatoma. J Int Adv Otol. 2017; 13 (1): 1-8. doi:10.5152/iao.2017.3363
3. Linder TE, Shah S, Martha AS, Rösli C, Emmett SD. Introducing the "ChOLE" Classification and Its Comparison to the EAONO/JOS Consensus Classification for Cholesteatoma Staging. Otol Neurotol. 2019; 40 (1): 63-72. doi:10.1097/MAO.0000000000002039
4. Castle JT. Cholesteatoma Pearls: Practical Points and Update. Head Neck Pathol. 2018; 12 (3): 419-429. doi:10.1007/s12105-018-0915-5
5. Kuo CL. Etiopathogenesis of acquired cholesteatoma: prominent theories and recent advances in biomolecular research. Laryngoscope. 2015; 125 (1): 234-240. doi:10.1002/lary.24890
6. Baráth, K., Huber, A. M., Stämpfli, P., Varga, Z., & Kollias,

**References:**

1. Anikin M. I., Kanafyev D. M., Anikin I. A., Bokuchava T. A. Middle ear cholesteatoma: definition, questions of classification and etiopathogenesis (a brief review of the literature data). Ch. I. Russian otorhinolaryngology. 2016; 3 (82): 115-124 (in Russian). <http://doi.org/10.18692/1810-4800-2016-3-115-124>.
2. Yung M, Tono T, Olszewska E, et al. EAONO/JOS Joint

В представленном клиническом наблюдении при проведении МРТ ММУ в режиме non-EPI DWI у пациента были выявлены характерные для холестеатомы МР-признаки: сигнал высокой интенсивности в режиме non-EPI DWI.

**Заключение.**

МРТ в режиме non-EPI DWI, как и КТ, при исследовании мосто-мозжечкового угла (ММУ) у пациентов с холестеатомой, позволяет получить полную диагностическую информацию о локализации и распространённости поражения, что определяет дальнейшую тактику ведения пациента.

**Источник финансирования и конфликт интересов.**

Работа представлена в рамках реализации Гранта Президента РФ по поддержке Ведущей научной школы НШ-599.2022.3 «Неинвазивные функциональные технологии лучевой медицины в скрининге, ранней диагностике, мониторинге лечения и контроле реабилитации социально значимых заболеваний» (Руководитель Н.С. Серова).

- S. Neuroradiology of cholesteatomas. AJNR. American journal of neuroradiology. 2011; 32 (2): 221-229. <https://doi.org/10.3174/ajnr.A2052>
7. Li PM, Linos E, Gurgel RK, Fischbein NJ, Blevins NH. Evaluating the utility of non-echo-planar diffusion-weighted imaging in the preoperative evaluation of cholesteatoma: a meta-analysis. Laryngoscope. 2013; 123 (5): 1247-1250. doi:10.1002/lary.23759
8. Jackson R, Addison AB, Prinsley PR. Cholesteatoma in children and adults: are there really any differences?. J Laryngol Otol. 2018; 132 (7): 575-578. doi:10.1017/S0022215118000890
9. Nevoux J, Lenoir M, Roger G, Denoyelle F, Ducou Le Pointe H, Garabédian EN. Childhood cholesteatoma. Eur Ann Otorhinolaryngol Head Neck Dis. 2010; 127 (4): 143-150. doi:10.1016/j.anorl.2010.07.001
10. Prasad SC, Shin SH, Russo A, Di Trapani G, Sanna M. Current trends in the management of the complications of chronic otitis media with cholesteatoma. Curr Opin Otolaryngol Head Neck Surg. 2013; 21 (5): 446-454. doi:10.1097/MOO.0b013e3283646467.

- Consensus Statements on the Definitions, Classification and Staging of Middle Ear Cholesteatoma. J Int Adv Otol. 2017; 13 (1): 1-8. doi:10.5152/iao.2017.3363
3. Linder TE, Shah S, Martha AS, Rösli C, Emmett SD. Introducing the "ChOLE" Classification and Its Comparison to the EAONO/JOS Consensus Classification for Cholesteatoma Staging. Otol Neurotol. 2019; 40 (1): 63-72.

doi:10.1097/MAO.0000000000002039

4. Castle JT. Cholesteatoma Pearls: Practical Points and Update. *Head Neck Pathol.* 2018; 12 (3): 419-429. doi:10.1007/s12105-018-0915-5

5. Kuo CL. Etiopathogenesis of acquired cholesteatoma: prominent theories and recent advances in biomolecular research. *Laryngoscope.* 2015; 125 (1): 234-240. doi:10.1002/lary.24890

6. Baráth, K., Huber, A. M., Stämpfli, P., Varga, Z., & Kollias, S. Neuroradiology of cholesteatomas. *AJNR. American journal of neuroradiology.* 2011; 32 (2): 221-229. <https://doi.org/10.3174/ajnr.A2052>

7. Li PM, Linos E, Gurgel RK, Fischbein NJ, Blevins NH. Evaluating the utility of non-echo-planar diffusion-weighted imaging in the preoperative evaluation of cholesteatoma: a meta-

analysis. *Laryngoscope.* 2013; 123 (5): 1247-1250. doi:10.1002/lary.23759

8. Jackson R, Addison AB, Prinsley PR. Cholesteatoma in children and adults: are there really any differences?. *J Laryngol Otol.* 2018; 132 (7): 575-578. doi:10.1017/S0022215118000890

9. Nevoux J, Lenoir M, Roger G, Denoyelle F, Ducou Le Pointe H, Garabédian EN. Childhood cholesteatoma. *Eur Ann Otorhinolaryngol Head Neck Dis.* 2010; 127 (4): 143-150. doi:10.1016/j.anorl.2010.07.001

10. Prasad SC, Shin SH, Russo A, Di Trapani G, Sanna M. Current trends in the management of the complications of chronic otitis media with cholesteatoma. *Curr Opin Otolaryngol Head Neck Surg.* 2013; 21 (5): 446-454. doi:10.1097/MOO.0b013e3283646467.