СЛУЧАЙ ИЗ ПРАКТИКИ

СОЧЕТАНИЕ ПРОТОКОВОЙ АДЕНОКАРЦИНОМЫ И ПОСТНЕКРОТИЧЕСКОЙ ПСЕВДОКИСТЫ ПОДЖЕЛУДОЧНОЙ ЖЕЛЕЗЫ У ПАЦИЕНТА С СИНДРОМОМ «ОСТРОГО ЖИВОТА»

Араблинский А.В.[1], Буславская А.[1,2], Пичугина Н.В.[2], Титов М.Ю.[1,2]

1 - ФГАОУ ВО Первый МГМУ им. И.М. Сеченова МЗ РФ (Сеченовский Университет).
г. Москва, Россия.
2 - ГБУЗ г. Москвы «Городская клиническая больница им. С.П. Боткина ДЗМ».
г. Москва, Россия.

Цель исследования. Продемонстрировать клинический случай выявления протоковой аденокарциномы в сочетании с постнекротической псевдокистой поджелудочной железы с кровоизлиянием у пациента с синдромом «острого живота».

Материалы и методы. Представлен клинический случай выявления протоковой аденокарциномы и постнекротической псевдокисты поджелудочной железы у пациентки 41 года, госпитализированной с жалобами на острые боли в животе.

Результаты и обсуждение. В данном клиническом случае проведение комплексного лучевого обследования позволило выявить осложнённый панкреонекроз и опухоль поджелудочной железы и исключить наличие отдалённых метастазов. Опухоль тела поджелудочной железы распространялась книзу от органа и прорастала в нижнюю горизонтальную часть двенадцатиперстной кишки и брыжейку тонкой кишки, не вызывая обструкции главного панкреатического протока и его дилатации. Панкреонекроз в приведённом случае протекал бессимптомно и возник изолировано, а не в результате опухолевой инвазии Вирсунгова протока, проявив себя при развитии осложнений симптомами внутрибрюшного кровотечения.

Заключение. Комплексная оценка структуры поджелудочной железы при помощи УЗИ и КТ позволяет выявить патологию и ургентные состояния в ранние сроки. Дополняя данные УЗИ компьютерной томографией, возможно точно оценить изменения поджелудочной железы при панкреонекрозе, а также его местные осложнения, их локализацию и структуру, давая необходимую информацию для принятия тактики оперативного вмешательства. Также комплексная лучевая диагностика позволила выявить опухоль поджелудочной железы и отсутствие отдалённых метастазов, что помогло онкологам и хирургам в принятии решения о радикальном оперативном вмешательстве.

Ключевые слова: острый живот, панкреонекроз, диагностика, компьютерная томография, УЗИ.

Контактный автор: Буславская Алиса, e-mail: buslavskaya@gmail.com

Для цитирования: Араблинский А.В., Буславская А., Пичугина Н.В., Титов М.Ю. Сочетание протоковой аденокарциномы и постнекротической псевдокисты поджелудочной железы у пациента с синдромом «острого живота». REJR 2023; 13(2):147-154. DOI: 10.21569/2222-7415-2023-13-2-147-154.

Статья получена: **12.03.23** **Статья принята:** **11.04.23**

COMBINATION OF DUCTAL ADENOCARCINOMA AND POSTNECROTIC PSEUDOCYST OF THE PANCREAS IN A PATIENT WITH ACUTE ABDOMINAL SYNDROME

Arablinskii A.V.[1], Buslavskaya A.[1,2], Pichugina N.V.[2], Titov M.Yu.[1,2]

1 - I.M. Sechenov First Moscow State Medical University (Sechenov University).
2 - S.P. Botkin City Clinical Hospital. Moscow, Russia.

Purpose. To demonstrate a clinical case of detection of pancreas ductal adenocarcinoma and postnecrotic pseudocyst with hemorrhage in a patient with acute abdominal syndrome.

Materials and methods. A clinical case of detection of pancreas ductal adenocarcinoma and postnecrotic pseudocyst in a 41-year-old patient hospitalized with complaints of acute abdominal pain is presented.

Results and discussion. In this clinical case a comprehensive radiological examination revealed complicated pancreatic necrosis and pancreatic tumor and excluded the presence of distant metastases. The tumor of the pancreatic body spread downward from the organ and sprouted into the lower horizontal part of the duodenum and mesentery of the small intestine, without causing obstruction of the main pancreatic duct and its dilation. Pancreonecrosis in the above case was asymptomatic and occurred in isolation, and not as a result of tumor invasion of the Virsung duct, manifesting itself in the development of complications with symptoms of intra-abdominal bleeding.

Conclusion. A comprehensive assessment of the structure of the pancreas using ultrasound and CT allows to identify pathology and urgent conditions in the early stages. While supplementing the ultrasound data with computed tomography, it is possible to accurately assess changes in the pancreas in pancreatic necrosis, as well as its local complications, their localization and structure, giving the necessary information for the adoption of surgical intervention tactics. Complex radiological diagnostics also revealed a pancreatic tumor and the absence of distant metastases, which helped oncologists and surgeons in deciding on radical surgical intervention.

Keywords: acute abdomen, necrotizing pancreatitis, diagnostics, computed tomography, ultrasound.

Corresponding author: Buslavskaya A., e-mail: buslavskaya@gmail.com

For citation: Arablinskii A.V., Buslavskaya A., Pichugina N.V., Titov M.Yu. Combination of ductal adenocarcinoma and postnecrotic pseudocyst of the pancreas in a patient with acute abdominal syndrome. REJR 2023; 13(2):147-154. DOI: 10.21569/2222-7415-2023-13-2-147-154.

Received: 12.03.23 **Accepted:** 11.04.23

Общими признаками всех неотложных хирургических заболеваний органов брюшной полости являются: острое начало, быстрое развитие, необходимость срочного лечения. «Острый живот» – клинический симптомокомплекс, развивающийся при повреждениях и острых хирургических заболеваниях органов брюшной полости.

«Острый живот» не является окончательным диагнозом, этим термином чаще пользуются в тех случаях, когда не удаётся установить точный диагноз острого хирургического заболевания, а ситуация требует экстренной госпитализации больного. Наиболее частой причиной «острого живота» выступают острые воспалительные заболевания органов брюшной полости (острый аппендицит, острый холецистит, острый панкреатит и др.). В структуре заболеваемости острой хирургической патологией панкреатит уверенно занимает второе место, уступая только острому аппендициту, ситуацию усугубляет наибольшая заболеваемость среди лиц мужского пола трудоспособного возраста, что обусловливает социальную значимость проблемы [1 - 3].

Панкреонекроз является наиболее тяжёлой формой течения острого панкреатита, он связан с большим количеством осложнений и высокой смертностью и встречается у 15-20% больных с острым панкреатитом [2, 4, 5].

Острый живот в структуре обращений

онкологических больных в приёмное отделение составляет до 40% [6]. Острая, угрожающая жизни неотложная абдоминальная патология может быть первым проявлением злокачественного новообразования, например, гемоперитонеум, возникающий в результате разрыва гепатоцеллюлярной карциномы, пневмоперитонеум как проявление распада опухоли тонкой или толстой кишки. Кроме того, число онкологических пациентов продолжает неуклонно расти из-за увеличения частоты злокачественных новообразований и растущего числа пожилых людей, наряду с прогрессом в диагностике и лечении онкологических заболеваний.

В целом, это приводит к увеличению выявления раковых заболеваний и ожидаемой продолжительности жизни, что приводит к увеличению частоты онкологических осложнений и связанных с ними неотложных состояний [7, 8].

Осложнения у онкологических пациентов могут быть непосредственно связаны с опухолью из-за её местного воздействия или могут быть косвенным следствием, связанным с системными проявлениями. Терапия рака, включая хирургические методы, химиотерапию и/или лучевую терапию также может быть связана развитием осложнений [9].

Ультразвуковое исследование (УЗИ) по наличию крупных жидкостных скоплений позволяет заподозрить «панкреонекроз» уже на ранних сроках при поступлении пациента. Компьютерная томография (КТ) уступает магнитно-резонансной томографии (МРТ) в оценке однородности структуры некротических коллекторов, но в ряде случаев и при КТ удаётся визуализировать крупные секвестры.

Всем пациентам с раком поджелудочной железы по стандарту первичной медико-санитарной помощи при злокачественных новообразованиях поджелудочной железы рекомендуется дополнить компьютерную томографию (КТ) органов брюшной полости и малого таза исследованием органов грудной клетки для оценки распространённости опухолевого процесса [10]. При КТ органов брюшной полости и малого таза можно достаточно чётко оценить размеры опухолевого образования, степень вовлечения прилежащих органов и структур, определить метастатические изменённые лимфоузлы, а также оценить резектабельность опухоли. Также указывается степень расширения внепеченочных жёлчных протоков, главного панкреатического протока с указанием уровня блока.

УЗИ – наиболее простой метод визуализации образования в поджелудочной железе и оценки других органов на наличие метастазов. Однако этот метод существенно уступает КТ в отношении оценки инвазии сосудов, что важно при оценке резектабельности. УЗИ может являться альтернативой КТ в оценке эффективности лечения у пациентов, получающих паллиативную химиотерапию. Пациентам с раком поджелудочной железы рекомендуется выполнить эндосонографию при необходимости дополнительной оценки местной распространённости опухоли и для навигации при выполнении биопсии [11 - 14]. УЗИ существенно уступает КТ в отношении оценки инвазии сосудов, что важно при оценке резектабельности. Тем не менее, ультразвуковое исследование остаётся одним из самых доступных методов визуализации брюшной полости – для оценки изменений, как самой поджелудочной железы, так и других органов, может являться альтернативой КТ в оценке эффективности лечения у пациентов, получающих паллиативную химиотерапию. Пациентам с раком поджелудочной железы рекомендуется выполнить эндосонографию при необходимости дополнительной оценки местной распространённости опухоли и для навигации при выполнении биопсии [1 - 3, 15].

Данные из истории болезни.

Пациентка К., 41 год, госпитализирована в ГКБ им. С.П. Боткина в экстренном порядке с жалобами на слабость, пониженное артериальное давление, боль в верхних отделах живота.

При физикальном осмотре отмечалось вздутие живота и болезненность при глубокой пальпации в эпигастральной области.

Данные лучевых методов исследования.

УЗИ: в проекции тела поджелудочной железы визуализируется образование с неровными контурами, гетерогенной структуры, преимущественно пониженной эхогенности. Вирсунгов проток диаметром до 2 мм. В области хвоста поджелудочной железы образование повышенной эхогенности с тонкими прослойками жидкости.

Заключение: изменения поджелудочной железы неоднозначны. Изменения в забрюшинном пространстве могут быть следствием перенесённого панкреонекроза с кровоизлиянием. Изменения в теле железы следует дифференцировать между формирующимся секвестром и опухолью.

Заключение КТ-исследования: выявленные изменения в области перешейка поджелудочной железы более вероятно соответствуют объёмному образованию с при

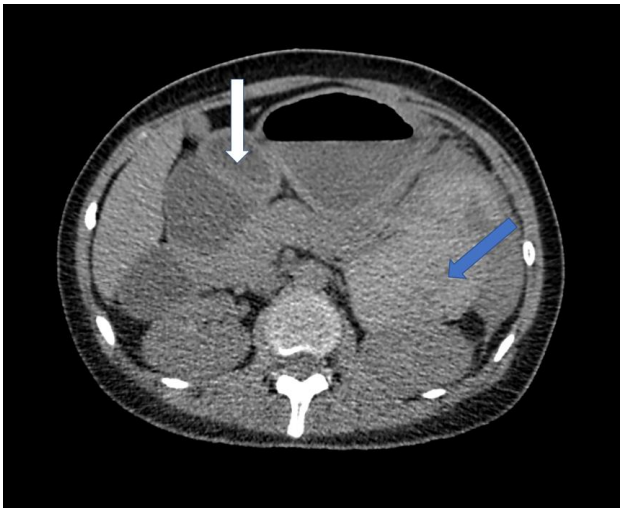

Рис. 1 (Fig. 1)

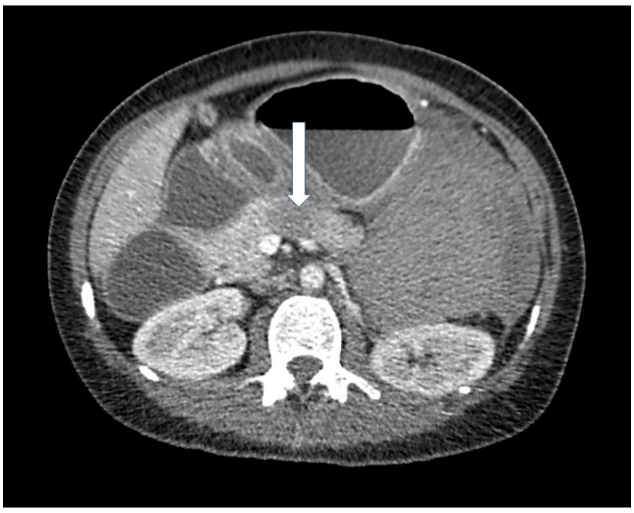

Рис. 2 (Fig. 2)

Рис. 1. КТ органов брюшной полости с внутривенным контрастированием (нативная фаза, аксиальная плоскость).

Синей стрелкой в области хвоста поджелудочной железы указано отграниченное скопление неоднородной плотности от 20 HU до 59 HU (геморрагический компонент) с неровными контурами. Белой стрелкой обозначен расширенный просвет двенадцатиперстной кишки.

Fig. 1. CT, abdomen, contrast enhanced (native phase, axial plane).

The blue arrow in the area of the tail of the pancreas indicates a delimited cluster of heterogeneous density from 20HU to 59HU (hemorrhagic component) with uneven contours. The white arrow indicates the expanded lumen of the duodenum.

Рис. 2. КТ с внутривенным контрастированием (панкреатическая фаза, аксиальная плоскость).

Структура паренхимы в области перешейка железы неоднородная за счёт образования (белая стрелка), после контрастного усиления – гиподенсивное относительно нормальной паренхимы железы с неровными несколько нечёткими контурами, выходящее за контуры паренхимы.

Fig. 2. CT, abdomen, contrast enhanced (pancreatic phase, axial plane).

The structure of the parenchyma in the isthmus of the pancreas is heterogeneous due to the tumor (white arrow), after contrast enhancement - hypodensive relative to the normal parenchyma of the gland with uneven somewhat fuzzy contours, extending beyond the contours of the parenchyma.

знаками вовлечения двенадцатиперстной кишки, участка верхней брыжеечной и селезёночной вен. Изменения в области хвоста поджелудочной железы, вероятнее всего соответствуют перенесённому панкреонекрозу с формированием постнекротического неоднородного скопления (учитывая плотное содержимое в сочетании с зонами снижения плотности – кровоизлияние с признаками частичного лизиса?), убедительных признаков экстравазации при настоящем исследовании не выявлено. Вирсунгов проток не расширен. Гастростаз. Супрастенотическое расширение просвета двенадцатиперстной кишки (рис. 1 - 3).

Заключение ЭндоУЗИ: ЭУС-картина может соответствовать в первую очередь забрюшинной опухоли с наличием признаков распада либо раннему исходу панкреатита в панкреонекроз, что менее вероятно.

Результаты лабораторных исследований: лейкоциты (WBC) 9,761* %10^9л, эритроциты (RBC) 3,538*10^12/л, гемоглобин (HGB) 106,6 г/л, гематокрит (HCT) 30,15%, средний объем тромбоцитов в крови (MPV) 9,51 fL, общий объем тромбоцитов в крови (тромбокрит, PCT) 0,284%, определение альфа-амилазы 686 ЕД/л.

Несмотря на неоднозначные данные лучевых методов обследования (по данным ЭндоУЗИ в первую очередь предполагалась опухоль с кровоизлиянием), состояние было расценено как объёмное образование тела поджелудочной железы и отграниченное жидкостное скопление в перипанкреатической клетчатке с признаками кровоизлияния. А также имелись признаки декомпенсированной дуоденальной непроходимости, гастростаза, постгеморрагической анемии.

Первым этапом выполнена гастроско-

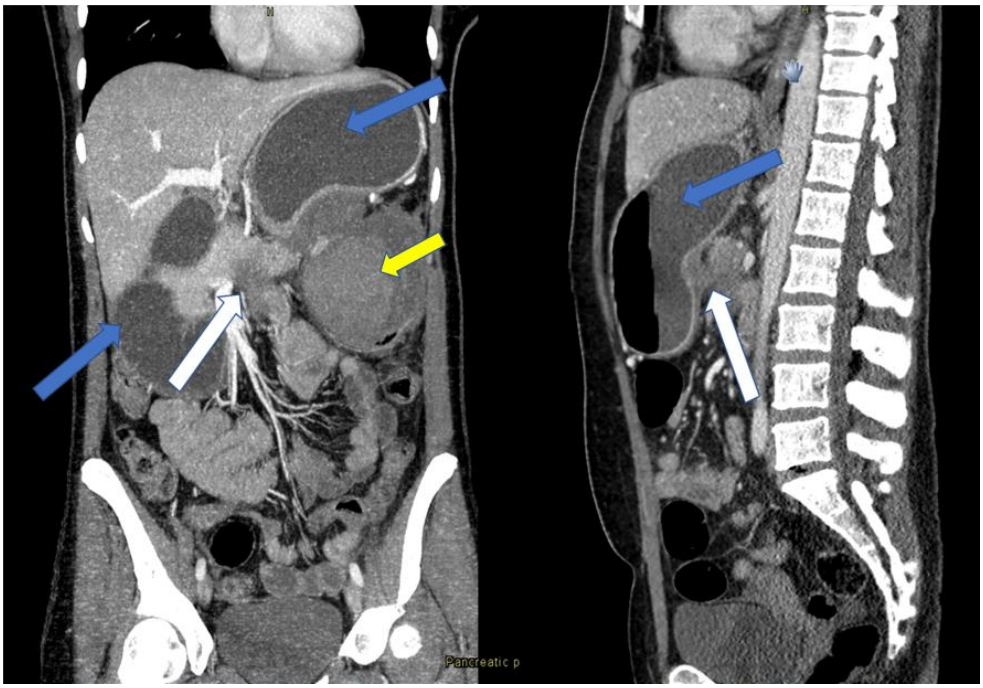

Рис. 3 (Fig. 3)

Рис. 3. КТ с внутривенным контрастированием (панкреатическая фаза, корональная и сагиттальная плоскости).

Образование поджелудочной железы, выходящее за контуры паренхимы, распространяется на горизонтальную часть двенадцатиперстной кишки (белая стрелка на сагиттальной реконструкции), в область брыжейки тонкой кишки (белая стрелка на корональной реконструкции). Отмечается расширение просвета желудка и начальных отделов двенадцатиперстной кишки (синие стрелки). Жёлтой стрелкой в области хвоста поджелудочной железы указано отграниченное скопление, не накапливающее контрастное вещество.

Fig. 3. CT, abdomen, contrast enhanced (pancreatic phase, coronal and sagittal planes).

The tumor of the pancreas, extending beyond the contours of the parenchyma, spreads to the horizontal part of the duodenum (white arrow on sagittal reconstruction), to the mesentery of the small intestine (white arrow on coronal reconstruction). There is an expansion of the lumen of the stomach and the initial parts of the duodenum (blue arrows). The yellow arrow in the area of the tail of the pancreas indicates a delimited cluster of non-accumulating contrast agent.

пия, по данным которой имелось врастание опухоли в области связки Трейтца.

После медикаментозной компенсации состояния выполнена лапаротомия (рис. 4).

Данные гистологического анализа операционного материала.

Протокол прижизненного патологоанатомического исследования (рис. 5):

При гистологическом исследовании в хвосте поджелудочной железы определяется стенка постнекротической кисты, выстланной грануляционной тканью, в полости кисты лизированные сгустки крови, в ткани тела поджелудочной железы – рост умеренно-дифференцированной протоковой карциномы (G2) с очаговой периневральной и лимфоваскулярной инвазией. Опухоль инфильтрирует стенку прилежащей петли тонкой кишки до слизистой оболочки с изъязвлением последней, стенку прилежащей вены, роста в Вирсунгов проток не выявлено. В 14-ти исследованных лимфатических узлах метастазов опухоли не обнаружено. Ткань селезёнки типичного строения. В краях резекции железы и тонкой кишки опухолевого роста не обнаружено.

Заключение: умеренно-дифференцированная протоковая карцинома тела поджелудочной железы. Постнекротическая киста хвоста поджелудочной железы с кровоизлиянием.

Исход и результат госпитализации: пациентка выписана с положительной динамикой под наблюдение онколога, хирурга, те-

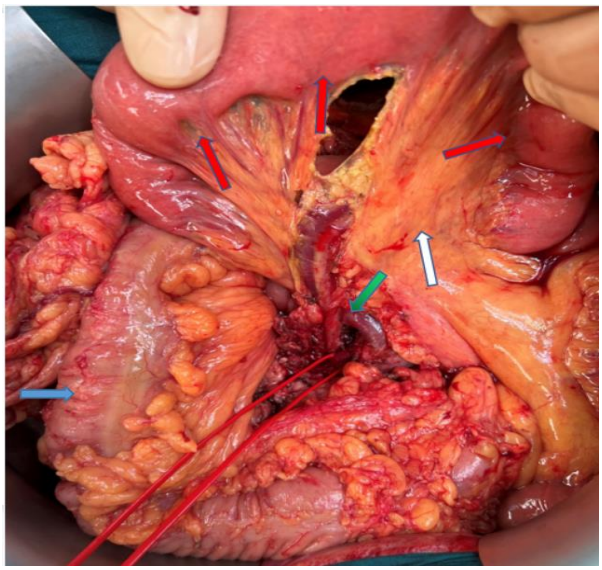

Рис. 4 (Fig. 4)

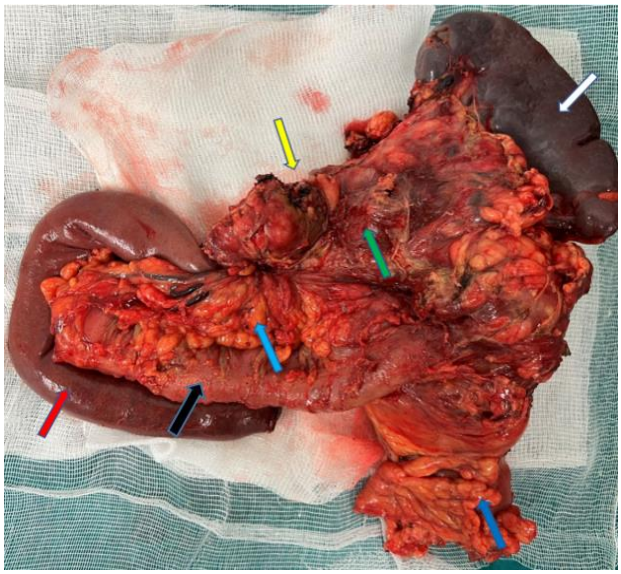

Рис. 5 (Fig. 5)

Рис. 4. Интраоперационное фото.

Белой стрелкой обозначена связка Трейтца. Тощекишечная вена выделена сосудистым турникетом, снизу поперечная ободочная кишка (голубая стрелка), сверху тощая кишка (красные стрелки). Виден варикоз за счёт сдавленная опухолью системы воротной и верхней брыжеечной вен (зелёная стрелка).

Fig. 4. Intraoperative photo.

The white arrow indicates the Treitz bundle. The jejunal vein is isolated by a vascular turnstile, the transverse colon from below (blue arrow), the jejunum from above (red arrows). Varicose veins are visible due to compression of the portal and superior mesenteric veins by the tumor (green arrow).

Рис. 5. Макропрепарат.

Макропрепарат представлен конгломератом из поджелудочной железы, петли тонкой кишки (красная стрелка), отрезка толстой кишки (синяя стрелка), селезёнки (белая стрелка), мезоколон (голубая стрелка). В теле и хвосте поджелудочной железы киста с очаговыми наложениями свёртков крови (зелёная стрелка). Край резекции указан жёлтой стрелкой. Участок поперечной ободочной кишки (чёрная стрелка с голубой окантовкой) резецирован ввиду инвазии опухолью брыжейки тонкой кишки.

Fig. 5. Gross specimen.

The gross specimen is represented by a conglomerate of pancreas, small intestine loop (red arrow), colon segment (blue arrow), spleen (white arrow), mesocolon (blue arrow). There is a cyst with focal overlays of blood clotting in the body and tail of the pancreas (green arrow). The edge of the resection is indicated by a yellow arrow. A section of the transverse colon (black arrow with blue border) was resected due to invasion of the mesentery of the small intestine by a tumor.

рапевта в поликлинике по месту жительства.

Обсуждение.

Протоковая аденокарцинома поджелудочной железы является одним из наиболее агрессивных солидных злокачественных новообразований. Несмотря на довольно низкую заболеваемость, она остаётся четвёртой по значимости причиной смертности от рака в современном мире, главным образом из-за неблагоприятного прогноза [16]. До 70% пациентов имеют ту или иную степень расширения панкреатического протока на момент первоначального диагноза рака поджелудочной железы [17]. Мировые данные показывают, что дуоденальная непроходимость возникает у 11-20% пациентов с карциномами головки поджелудочной железы, но менее чем у 5% изначально присутствуют эти симптомы [18].

В данном клиническом случае проведение комплексного лучевого обследования позволило выявить осложнённый панкреонекроз и опухоль поджелудочной железы и исключить наличие отдалённых метастазов,

что повлияло на решение провести радикальную операцию. Диагностика осложнялась тем, что опухоль тела поджелудочной железы распространялась книзу от органа и прорастала в нижнюю горизонтальную часть двенадцатиперстной кишки и брыжейку тонкой кишки, не вызывая обструкции главного панкреатического протока и его дилатации. Панкреонекроз у данной пациентки также протекал бессимптомно до момента развития осложнений и возник изолировано, а не в результате опухолевой инвазии Вирсунгова протока.

Клиническая картина у данной пациентки развилась в результате кровоизлияния в отграниченное жидкостное скопление и ведущими симптомами выступала клиническая картина внутрибрюшного кровотечения: острая боль в животе, снижение артериального давления и постгеморрагическая анемия по данным клинических анализов.

Заключение.

Комплексная оценка структуры поджелудочной железы при помощи УЗИ и КТ позволяет выявить патологию и ургентные состояния в ранние сроки. Дополняя данные УЗИ компьютерной томографией, возможно точно оценить изменения поджелудочной железы при панкреонекрозе, а также его местные осложнения, их локализацию и структуру, давая необходимую информацию для принятия тактики оперативного вмешательства. Комплексная лучевая диагностика позволила выявить опухоль поджелудочной железы и отсутствие отдалённых метастазов, что помогло онкологам и хирургам в принятии решения о радикальном оперативном вмешательстве.

Источник финансирования и конфликт интересов.

Авторы данной статьи подтвердили отсутствие финансовой поддержки исследования и конфликта интересов, о которых необходимо сообщить.

Список литературы:

1. Савельев В.С., Филимонов М.И., Бурневич С.З. Острый панкреатит: национальное руководство по хирургии. М. 2009; 2: 196-229.

2. Вольфганг Х., Хана А. Терапия острого некротического панкреатита. Терапевт (Берл.). 2019; 60 (3): 226-234. http://doi.org/10.1007/s00108-019-0558-y

3. Гуру Т., Дэниел Р.Дж., Ялмар К. ван С. и др. Современные концепции лечения тяжелого острого и некротизирующего панкреатита: подход, основанный на фактических данных. Гастроэнтерология. 2019; 156 (7): 1994-2007. e3. http://doi.org/10.1053/j.gastro.2019.01.269

4. Араблинский А.В., Титов М.Ю. КТ и МРТ в диагностике фазового течения панкреонекроза (обзор литературы). Медицинская визуализация. 2022; 26 (2): 139-153. https://doi.org/10.24835/1607-0763-1110)

5. Араблинский А.В., Титов М.Ю., Буславская А. КТ и МРТ в диагностике фазового течения панкреонекроза. REJR. 2022; 12 (3): 58-73.

6. Ильген Дж.С., Мар А.Л. Неотложные онкологические заболевания: острый живот. Клиники неотложной медицинской помощи Северной Америки 2009; 27 (3): 381-399. https://doi.org/10.1016/j.emc.2009.04.006].

7. Катабатина В.С., Рестрепо К.С., Бетанкур Куэльяр С.Л., Риаскос Р.Ф., Мениас К.О. Визуализация неотложных онкологических состояний: что должен знать каждый радиолог. Рентгенография: обзорная публикация Радиологического общества Северной Америки. 2013; 33 (6): 1533-1553. https://doi.org/10.1148/rg.336135508

8. Якобеллис Ф., Петрилло А., Ядевито И., Танга М., Романо Л., Грасси Р. и др. Визуализация неотложных онкологических заболеваний. Семинары по ультразвуку, компьютерной томографии и МРТ. 2018; 9 (2): 151-166. https://doi.org/10.1053/j.sult.2017.12.001

9. Гимарайнш М.Д., Битенкурт А.Г., Маркиори Э., Хойняк Р., Гросс Дж.Л., Кундра В. Визуализация острых осложнений у онкологических больных: что следует оценивать в условиях неотложной помощи? Визуализация рака: официальная публикация Международного общества визуализации рака. 2014; 14: 18. https://doi.org/10.1186/1470-7330-14-18

10. Приказ Министерства здравоохранения РФ от 18 мая 2021 г. N 462н "Об утверждении стандартов медицинской помощи взрослым при раке поджелудочной железы".

11. Кудрявцева А.В., Багненко С.С., Дзидзава И.И., Железняк И.С., Труфанов Г.Е., Рязанов В.В., и др., КТ и МРТ в оценке резектабельных и условно резектабельных опухолей поджелудочной железы. Анналы хирургической гепатологии. 2021; 26 (1): 34–47. https://doi.org/10.16931/1995-5464.2021134-47.

12. Дель Маскио А., Ванзулли А., Сирона С. Рак поджелудочной железы в сравнении с хроническим панкреатитом: диагностика с оценкой CA 19-9, УЗИ, компьютерной томографией и тонкоигольной биопсией под контролем компьютерной томографии. Радиология. 1991; 178 (1): 95-99.

13. Дюкре М. Рак поджелудочной железы: Руководство ESMO по клинической практике диагностики, лечения и последующего наблюдения. Анналы онкологии. 2015; 26 (дополнение 5): v56-v68.

14. Фарма Дж.М., Сантильян А.А., Мелис М. ПЭТ/КТ и КТ с внутривенным контрастированием улучшает стадирование у пациентов с новообразованиями поджелудочной железы. Анналы хирургической онкологии. 2008; 15 (9): 2465-2471.

15. Эми Ю.Х., Марианна Л.Ю., Лэнди М.В. и др. Глобальная заболеваемость и смертность от заболеваний поджелудочной железы: систематический обзор, мета-

анализ и мета-регрессия популяционных когортных исследований. Ланцет гастроэнтерол. Гепатол. 2016; 1 (1): 45-55 http://doi.org/10.1016/S2468-1253 (16)30004-8

16. Гарридо-Лагуна И., Идальго М. Рак поджелудочной железы: от современных методов лечения к многообещающим новым методам лечения. Нац. Клин. Обз. Онкол. 2015; 12: 319-334.

17. Буле Б.Р., Парепалли М. Лечение злокачественной обструкции желчевыводящих путей при раке поджелудочной железы: выбор соответствующей стратегии. World J Gastroenterol. 2014; 20 (28): 9345-9353 Доступно по адресу: URL: http://www.wjgnet.com/1007-9327/full/v20/i28/9345.htm DOI:http://dx.doi.org/10.3748/wjg.v20.i28.9345

18. Крузе Э.Я. Паллиативное лечение рака поджелудочной железы. Североамериканская хирургическая клиника. 2010; 90: 355-364 [PMID: 20362791 DOI: 10.1016/j.suc.2009.12.004.

References:

1. Saveliev V.S., Filimonov M.I., Burnevich S.Z. Acute pancreatitis: National guidelines for surgery. M. 2009; 2: 196-229 (in Russian).

2. Wolfgang H., Hana A. Therapy of acute necrotizing pancreatitis. Internist (Berl.). 2019; 60 (3): 226-234. http://doi.org/10.1007/s00108-019-0558-y

3. Guru T., Daniel R.J., Hjalmar C. van S. et al. Current Concepts in Severe Acute and Necrotizing Pancreatitis: An Evidence-Based Approach. Gastroenterology. 2019; 156 (7): 1994-2007.e3. http://doi.org/10.1053/j.gastro.2019.01.269

4. Arablinskii A.V., Titov M.Yu. CT and MRI in the diagnosis of the phase course of pancreatic necrosis (literature review). medical imaging. 2022; 26 (2): 139-153. https://doi.org/10.24835/1607-0763-1110) (in Russian).

5. Arablinskii A.V., Titov M.Yu., Buslavskaya A. CT and MRI in the diagnosis of the phase course of pancreatic necrosis. REJR .2022; 12 (3): 58-73 (in Russian).

6. Ilgen J.S., Marr A.L. Cancer emergencies: the acute abdomen. Emergency medicine clinics of North America. 2009; 27 (3): 381-399. https://doi.org/10.1016/j.emc.2009.04.006.

7. Katabathina V.S., Restrepo C.S., Betancourt Cuellar S.L., Riascos R.F., Menias C.O. Imaging of oncologic emergencies: what every radiologist should know. Radiographics : a review publication of the Radiological Society of North America. 2013; 33 (6): 1533-1553. https://doi.org/10.1148/rg.336135508

8. Iacobellis F., Perillo A., Iadevito I., Tanga M., Romano L., Grassi R. et. Al. Imaging of Oncologic Emergencies. Seminars in ultrasound, CT, and MR. 2018; 39 (2): 151-166. https://doi.org/10.1053/j.sult.2017.12.001

9. Guimaraes M.D., Bitencourt A.G., Marchiori E., Chojniak R., Gross J.L., Kundra V. Imaging acute complications in cancer patients: what should be evaluated in the emergency setting? Cancer imaging : the ofcial publication of the International Cancer Imaging Society. 2014; 14: 18. https://doi.org/10.1186/1470-7330-14-18

10. Order of the Ministry of Health of the Russian Federation . No. 462n. 2021; dated May 18. "On approval of standards of medical care for adults with pancreatic cancer" (in Russian).

11. Kudryavtseva A.V., Bagnenko S.S., Dzidzava I.I., Zheleznyak I.S., Trufanov G.E., Ryazanov V.V., et al., CT and MRI in the assessment of resectable and conditionally resectable pancreatic tumors. Annals of Surgical Hepatology. 2021; 26 (1): 34-47. https://doi.org/10.16931/1995-5464.2021134-47 (in Russian).

12. DelMaschio A., Vanzulli A., Sironi S. Pancreatic cancer versus chronic pancreatitis: diagnosis with CA 19-9 assessment, US, CT, and CT-guided fine-needle biopsy. Radiology. 1991; 178 (1): 95-99.

13. Ducreux M. Cancer of the pancreas: ESMO Clinical Practice Guidelines for diagnosis, treatment and follow-up. Annals of Oncology. 2015; 26 (suppl_5): v56-v68.

14. Farma J.M., Santillan A.A., Melis M. PET/CT Fusion Scan Enhances CT Staging in Patients with Pancreatic Neoplasms. Annals of Surgical Oncology. 2008; 15 (9): 2465-2471.

15. Amy Y.X., Marianne L.Y., Landy M.W. et al. Global incidence and mortality of pancreatic diseases: a systematic review, meta-analysis, and meta-regression of population-based cohort studies. Lancet Gastroenterol. Hepatol. 2016; 1 (1): 45-55. http://doi.org/10.1016/S2468-1253(16)30004-8

16. Garrido-Laguna I., Hidalgo M. Pancreatic cancer: From state-of-the-art treatments to promising novel therapies. Nat. Rev. Clin. Oncol. 2015; 12: 319-334.

17. Boulay B.R., Parepally M. Managing malignant biliary obstruction in pancreas cancer: Choosing the appropriate strategy. World J Gastroenterol. 2014; 20 (28): 9345-9353 Available from: URL: http://www.wjgnet.com/1007-9327/full/v20/i28/9345.htm DOI: http://dx.doi.org/10.3748/wjg.v20.i28.9345

18. Kruse E.J. Palliation in pancreatic cancer. Surg Clin North Am. 2010; 90: 355-364 [PMID: 20362791 DOI: 10.1016/j.suc.2009.12.004.