ОРИГИНАЛЬНАЯ СТАТЬЯ

ФУНКЦИОНАЛЬНАЯ МАГНИТНО-РЕЗОНАНСНАЯ ТОМОГРАФИЯ В ИЗУЧЕНИИ АКТИВАЦИИ КОРЫ ГОЛОВНОГО МОЗГА У ПАЦИЕНТОВ С ВПЕРВЫЕ ВЫЯВЛЕННОЙ ДЕПРЕССИЕЙ ПОСЛЕ ОСТРОГО КОРОНАРНОГО СИНДРОМА

Беляевская А.А.[1], Петелин Д.С.[2], Волель Б.А.[2,3], Терновой С.К.[1,2]

1 - ИКК им. А.Л. Мясникова ФГБУ «НМИЦ кардиологии» МЗ РФ. г. Москва, Россия.
2 - ФГАОУ ВО «Первый МГМУ им. И.М. Сеченова» МЗ РФ (Сеченовский Университет). г. Москва, Россия.
3 - ФГБНУ «Научный Центр Психического Здоровья». г. Москва, Россия.

По данным Всемирной Организации Здравоохранения ишемическая болезнь сердца является основной причиной смертности в мире, на которую приходится 16% от общего числа смертей. Острый коронарный синдром (ОКС) – любая группа клинических признаков или симптомов, позволяющих подозревать острый инфаркт миокарда или нестабильную стенокардию (НС). Пациенты подвергаются повышенному риску психических расстройств после коронарного события, в первую очередь за счет большого депрессивного расстройства. По усредненным данным, депрессия в ходе клинического интервью выявляется почти у 20% пациентов после ОКС, в то время как встречаемость отдельных симптомов депрессии составляет до 65% всех пациентов после ОКС.

Цель исследования. Объективизировать функциональные изменения в работе головного мозга у пациентов с выявленной депрессией после острого коронарного синдрома с использованием функциональной магнитно-резонансной томографии (фМРТ).

Материалы и методы. В исследовании приняли участие пациенты с впервые выявленным эпизодом ОКС, на 5-10 сутки после появления симптомов заболевания. Включались пациенты с первичным депрессивным эпизодом после ОКС (>15 баллов по шкале Монтгомери-Асберг). Исследовалась особенность переработки эмоциональной информации с помощью Пенсильванского теста распознавания эмоций. Всем исследуемым была проведена функциональная МРТ с демонстрацией изображений 8 лиц, выражающих каждую из эмоций: радость, печаль, отсутствие эмоций. Обработка данных происходила с помощью приложений SPM12 и xjView.

Результаты. Группы были сопоставимы по полу и возрасту. У пациентов, страдающих депрессией после перенесённого острого коронарного синдрома, были выявлены следующие зоны активации: левая средняя лобная извилина, поле Бродмана 46 (P(FWE corrected) <0.001); левая верхняя лобная извилина, поле Бродмана 10 (P(FWE corrected) <0.001); правая веретенообразная извилина, поле Бродмана 37 (P(FWE corrected) <0.001), в правой островковой доле (P(FWE corrected) = 0.017). У пациентов, перенёсших ОКС без дальнейшей депрессии, были выявлены зоны активации: в правой средней затылочной извилине, поле Бродмана 18 (P(FWE corrected) <0.001) и в правой верхней лобной извилине (P(FWE corrected) = 0.088), в проекции скорлупы справа (P(FWE corrected) <0.001) и слева (P(FWE corrected) = 0.009), левой островковой доли (P(FWE corrected) = 0.015).

Заключение. Результаты данной работы позволили выявить изменения зон активации нейронов у пациентов после впервые перенесённого острого коронарного синдрома с выявленной депрессией.

Ключевые слова: острый коронарный синдром, депрессия, фМРТ.

Контактный автор: Беляевская А.А., E-mail: a_beliaevskaia@list.ru.

Для цитирования: Беляевская А.А., Петелин Д.С., Волель Б.А., Терновой С.К. Функциональная магнитно-резонансная томография в изучении активации коры головного мозга у пациентов с впервые выявленной депрессией после острого коронарного синдрома. REJR 2023; 13(2):38-49. DOI: 10.21569/2222-7415-2023-13-2-38-49.

Статья получена: **28.02.23** **Статья принята:** **05.04.23**

FUNCTIONAL MAGNETIC RESONANCE IMAGING IN THE STUDY OF CEREBRAL CORTEX ACTIVATION IN PATIENTS WITH NEWLY DIAGNOSED DEPRESSION AFTER ACUTE CORONARY SYNDROME

Beliaevskaia A.A.[1], Petelin D.S.[2], Volel B.A.[2,3], Ternovoy S.K.[1,2]

1 - National Medical Research Center for Cardiology.
2 - Sechenov University.
3 - Mental Health Reasearch Center. Moscow, Russia.

According to the World Health Organization, coronary heart disease is the leading cause of death in the world, accounting for 16% of total deaths. Acute coronary syndrome (ACS) is any group of clinical signs or symptoms suggestive of acute myocardial infarction or unstable angina. Patients are at increased risk of psychiatric disorders after a coronary event, primarily due to major depressive disorder. According to averaged data, depression is detected during a clinical interview in almost 20% of patients after ACS, while the occurrence of individual symptoms of depression is up to 65% of all patients after ACS.

Purpose. To objectify the functional changes of the brain in patients with diagnosed depression after acute coronary syndrome using functional magnetic resonance imaging (fMRI).

Materials and methods. The study involved patients with a newly diagnosed episode of ACS, 5-10 days after the onset of symptoms of the disease. Patients with a primary depressive episode after ACS (>15 points on the Montgomery-Asberg scale) were included. The peculiarity of the processing of emotional information was studied using the Pennsylvania Test of Emotion Recognition. All subjects underwent functional MRI with demonstration of images of 8 faces, expressing each of the emotions: joy, sadness, lack of emotions. Data processing was performed using SPM12 and xjView applications.

Results. The groups were comparable in terms of gender and age. In depressed patients after acute coronary syndrome, the following activation zones were identified: left middle frontal gyrus, Brodmann area 46 (P(FWE corrected) <0.001); left superior frontal gyrus, Brodmann area 10 (P(FWE corrected) <0.001); right fusiform gyrus, Brodmann area 37 (P(FWE corrected) <0.001), in the right insula (P(FWE corrected) = 0.017). In patients who underwent ACS, without further depression, zones of activation were identified: in the right middle occipital gyrus, Brodmann area 18 (P(FWE corrected) <0.001) and in the right superior frontal gyrus (P(FWE corrected) = 0.088), in the projection shells on the right (P(FWE corrected) <0.001) and on the left (P(FWE corrected) = 0.009), insula left (P(FWE corrected) = 0.015).

Conclusions. The results of this work made it possible to identify changes in the zones of neuronal activation in patients after the first acute coronary syndrome with depression.

Keywords: acute coronary syndrome, depression, fMRI.

Corresponding author: Beliaevskaia A.A., e-mail: a_beliaevskaia@list.ru.

For citation: Beliaevskaia A.A., Petelin D.S., Volel B.A., Ternovoy S.K. Functional magnetic resonance imaging in the study of cerebral cortex activation in patients with newly diagnosed depression after acute coronary syndrome. REJR 2023; 13(2):38-49. DOI: 10.21569/2222-7415-2023-13-2-38-49.

Received: **28.02.23** **Accepted:** **05.04.23**

Ведущая причина смертности от сердечно-сосудистых заболеваний (ССЗ) – ишемическая болезнь сердца (ИБС) и ее острая форма – инфаркт миокарда, причиной которой является атеросклероз коронарных артерий. Дислипопротеидемия, повышение концентрации липопротеида (а), сахарный диабет, ожирение, табакокурение, артериальная гипертензия, наличие системного воспалительного заболевания (например, ревматоидного артрита) являются одними из многих факторов, приводящих к развитию клинически значимого атеросклероза. Эпизоды ишемии миокарда, в первую очередь острый коронарный синдром (ОКС), выступают в качестве значимого фактора риска манифестации депрессии [1]. Для раннего и точного обнаружения депрессии у пациентов с сердечно-сосудистыми заболеваниями необходим рутинный систематический скрининг, поскольку депрессия часто не распознается или диагностируется неточно в непсихиатрических медицинских учреждениях [2]. Известно, что не выявленная вовремя депрессия оказывает негативное влияние на прогноз и течение сердечно-сосудистых заболеваний. Депрессия воздействует не только на эмоциональное состояние пациента, но является патологическим процессом, оказывающим влияние на основные нейрогуморальные, иммунологические и вегетативные процессы всего организма [3].

Магнитно-резонансная томография (МРТ) является ведущим методом диагностики заболеваний головного мозга. Последние технологические достижения сделали возможным проведение исследования как структурного, так и функционального состояния головного мозга. Это сыграло важную роль в понимании нейробиологии мозговых процессов. Новый подход и возможность визуализации когнитивных процессов появился благодаря внедрению такого метода для исследования головного мозга, как функциональная магнитно-резонансная томография (фМРТ). ФМРТ, обладая высоким пространственным разрешением и возможностью совместить функциональные карты с традиционной структурной МРТ, позволяет изучить локализацию в коре различных когнитивных нарушений. Считается, что в будущем это может быть полезно для дифференциальной диагностики заболеваний, отслеживания их прогрессирования и оценки эффективности лечения [4, 5]. Многочисленные исследования пациентов, страдающих депрессией, выявили значительные изменения в таких областях головного мозга, как лобная доля, гиппокамп, височная доля, таламус, стриатум и миндалевидное тело [6]. Однако работ по исследованию областей изменения активации головного мозга у пациентов с депрессией, перенесших ОКС, с помощью фМРТ не проводилось.

Цель исследования.

Объективизировать функциональные изменения в работе головного мозга у пациентов с впервые выявленной депрессией после острого коронарного синдрома с использованием функциональной магнитно-резонансной томографии (фМРТ).

Материалы и методы.

В исследовании приняли участие пациенты, находящиеся на стационарном лечении в отделении неотложной кардиологии Института клинической кардиологии им. А.Л. Мясникова, прошедшие консультацию врача-психиатра психотерапевтического отделения УКБ №3 Сеченовского университета. В исследование включались пациенты с первичным депрессивным эпизодом (набравшие по шкале оценки депрессии Монтгомери-Асберг более 15 баллов) после впервые выявленного эпизода ОКС. Не включались пациенты с общими противопоказаниями для проведения МРТ, пациенты с черепно-мозговыми травмами и заболеваниями нервной системы в анамнезе, пациенты с ранее перенесённым эпизодом острого коронарного синдрома. Из исследования исключались пациенты с выявленными структурными патологиями головного мозга на МРТ, депрессией в рамках биполярного аффективного расстройства.

Диагностика депрессии осуществлялась клинико-психопатологическим и психометрическим методом на основании анализа анамнестических сведений и психического статуса пациента. При установлении диагноза депрессии использовались критерии диагностики депрессивного эпизода по МКБ-10. Для формализованной оценки тяжести депрессии использовалась шкала депрессии Монтгомери-Асберг (MADRS), которая заполнялась психиатром после детальной оценки психического статуса. Использование данного инструмента было связано с тем, что обсуждаемый опросник преимущественно акцентирован на ядерных симптомах депрессии, а не на неспецифических соматических симптомах [7]. Для достоверного исключения наличия биполярного расстройства использовался индекс биполярности (bipolarity index) – статистический инструмент, позволяющий формализованно оценить риск наличия у пациента биполярного расстройства на основании анализа анамнеза и ста-

Таблица №1. Общая характеристика участников исследования.

Параметры	Пациенты с депрессией после ОКС (n=11)	Пациенты без депрессии после ОКС (n=24)	p
Пол, n (%) Мужской Женский	 4 (36,4) 7 (63,6)	 17 (70,8) 7 (29,2)	0.015
Возраст, лет	55,7±11,6	55,4±9,8	0.65
ОКС Инфаркт миокарда с подъемом сегмента ST, n (%)	11 (100%)	17 (70,8)	0.092
Инфаркт миокарда без подъема сегмента ST, n (%)	–	5 (20,8)	
Нестабильная стенокардия, n (%)	–	2 (8,3)	
Средний балл MADRS	20,2±3,5	5	0.001

туса. В соответствии с доступными психометрическими исследованиями пациенты исключались из исследования при значении индекса >50 баллов из 100 [8].

Всем исследуемым была проведена стандартная и функциональная магнитно-резонансная томография на томографе с величиной магнитной индукции 1,5 Тл. У пациентов исследовалась особенность переработки эмоциональной информации с помощью Пенсильванского теста распознавания эмоций. Участникам представляли чередующиеся изображения 24 лиц, выражающих счастье, печаль и отсутствие эмоций (восемь изображений каждой эмоции, четыре из которых представлены мужскими и четыре женскими лицами) [6]. Обработка данных происходила с помощью приложений SPM12 и xjView. Социодемографические и клинические данные анализировались в программе SPSS Statistics v23. Нормальность распределения переменных оценивалась при помощи критерия Колмогорова-Смирнова, количественные переменные сравнивались при помощи t-критерия Стьюдента, качественные – при помощи критерия хи-квадрат. Статистически значимыми считались отличия на уровне $p<0.05$.

Все пациенты дали информированное письменное согласие о своем участии в исследовании, которое было одобрено этическим комитетом.

Результаты.

В исследовании приняло участие 40 трудоспособных пациентов обоих полов, с впервые выявленным эпизодом острого коронарного синдрома, на 5 - 10 сутки после появления симптомов заболевания. При анализе стандартных изображений МРТ головного мозга у пяти пациентов были выявлены зоны острого нарушения мозгового кровообращения, в дальнейшем пациенты в анализ не включались (табл. №1).

Депрессия после перенесенного ОКС была зарегистрирована у 11 пациентов (32,5%) (см. табл. №1). В настоящей выборке ни один из пациентов не был исключен из итогового анализа в связи с биполярным характером аффективного расстройства (индекс биполярности у всех пациентов <50 баллов). В соответствии с критериями МКБ-10 11 пациентам был установлен диагноз депрессивного эпизода легкой степени с соматическими симптомами (F32.01), а 2 пациентам – депрессивный эпизод средней степени с соматическими симптомами (F32.11). Среднее значение шкалы MADRS у пациентов с диагностированной депрессией составило 21,1±3,9, что соответствует депрессии легкой степени тяжести. При анализе синдромальной структуры выявленных депрессий было выявлено преобладание тревожных депрессий (9 наблюдений из 13, 69%), что соотносится с полученными ранее данными о клинической структуре депрессивных расстройств, манифестирующих при сердечно-сосудистой патологии [9, 10]. В свою очередь такие симптомы депрессии, как ангедония, когнитивная дисфункция и суицидальная идеация, отмечались лишь у двух пациентов

Таблица №2. Статистические данные кластеров и пиков активации коры в ответ на выполнение исследуемого задания у пациентов после ОКС с депрессией.

Расположение кластера	Эмоции	Объём	t-value	P (FWE corrected)	MNI координаты
Левая средняя лобная извилина, поле Бродмана 46	П	2237	6.42	<0.001	-48;22;26
Левая верхняя лобная извилина, поле Бродмана 10	П	382	5.83	<0.001	-2;50;-12
Правая веретенообразная извилина, поле Бродмана 37	П	771	8.70	<0.001	-2;50;-12
Правая островковая доля	Р	41	5.42	0.017	32;-8;22

Р – радостные эмоции, П – печальные эмоции.

в настоящей выборке.

По результатам фМРТ при анализе данных групповой обработки пациентов с депрессией после перенесенного ОКС наблюдалось изменение активности нейронов головного мозга при демонстрации положительной и отрицательной парадигм (табл. №2). При демонстрации нейтральной парадигмы зон изменения активации нейронов выявлено не было.

У пациентов, страдающих депрессией после перенесённого острого коронарного синдрома, при демонстрации печальных лиц были выявлены следующие зоны активации: левая средняя лобная извилина, поле Бродмана 46 (рис. 1); левая верхняя лобная извилина, поле Бродмана 10 (рис. 2); правая веретенообразная извилина, поле Бродмана 37 (рис. 3). При демонстрации радостных лиц была выявлена зона активации в правой островковой доле (рис. 4).

По результатам фМРТ при анализе данных групповой обработки пациентов без депрессии после перенесенного ОКС наблюдалось изменение активности нейронов головного мозга при демонстрации нейтральной и

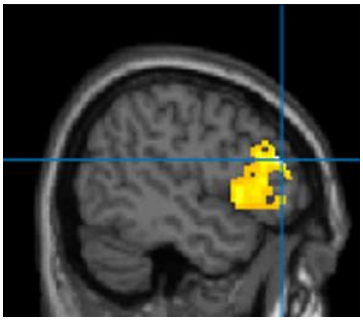

Рис. 1 а (Fig. 1 a)

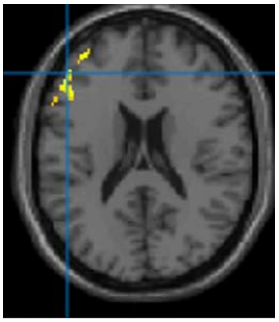

Рис. 1 б (Fig. 1 b)

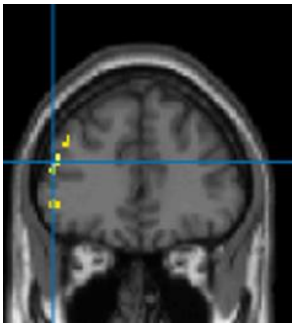

Рис. 1 в (Fig. 1 c)

Рис. 1. фМРТ головного мозга.

А – сагиттальная плоскость, Б – аксиальная плоскость, В – корональная плоскость. Перекрестье указывает на зону активации в левой средней лобной извилине, поле Бродмана 46 у пациентов с депрессией после ОКС.

Fig. 1. fMRI, brain.

A – sagittal view, B – coronal view, C – frontal view. The crosshair points to the zone of activation in the left middle frontal gyrus, Brodmann's area 46 in the patients with depression after ACS.

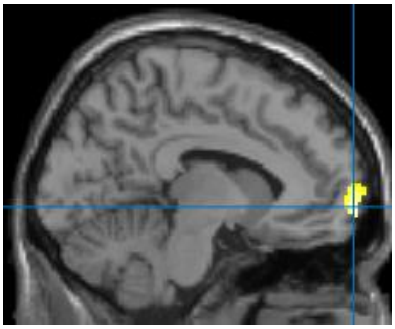

Рис. 2 а (Fig. 2 a)

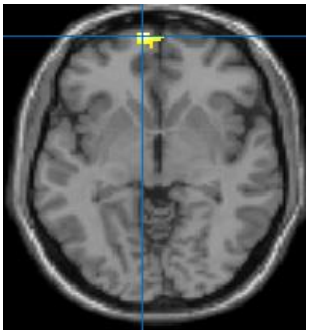

Рис. 2 б (Fig. 2 b)

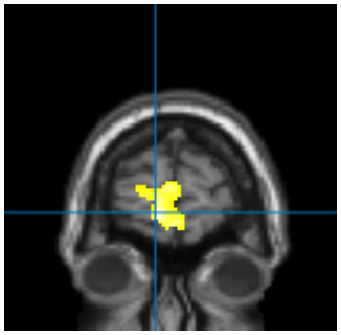

Рис. 2 в (Fig. 2 c)

Рис. 2. фМРТ головного мозга.

А – сагиттальная плоскость, Б – аксиальная плоскость, В – корональная плоскость. Перекрестье указывает на зону активации в левой верхней лобной извилины, поле Бродмана 10 у пациентов с депрессией после ОКС.

Fig. 2. fMRI, brain.

A – sagittal view, B – coronal view, C – frontal view. The crosshairs indicate the area of activation in the left superior frontal gyrus, Brodmann area 10 in the patients with depression after ACS.

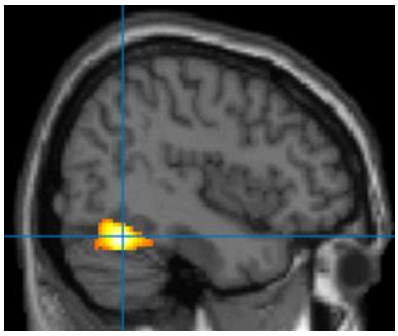

Рис. 3 а (Fig. 3 a)

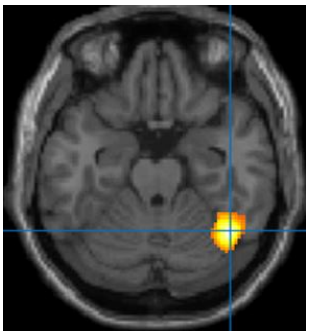

Рис. 3 б (Fig. 3 b)

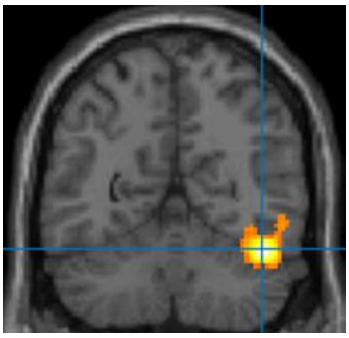

Рис. 3 в (Fig. 3 c)

Рис. 3. фМРТ головного мозга.

А – сагиттальная плоскость, Б – аксиальная плоскость, В – корональная плоскость. Перекрестье указывает на зону активации в правой веретенообразной извилине у пациентов с депрессией после ОКС.

Fig. 3. fMRI, brain.

A – sagittal view, B – coronal view, C – frontal view. The crosshairs indicate the zone of activation in the right fusiform gyrus in the patients with depression after ACS.

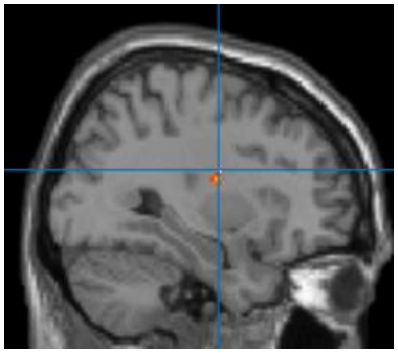

Рис. 4 а (Fig. 4 a)

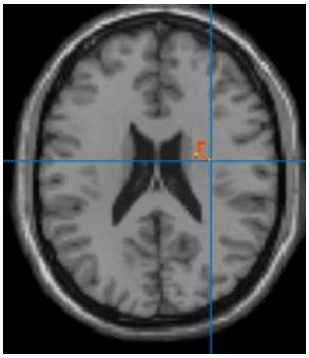

Рис. 4 б (Fig. 4 b)

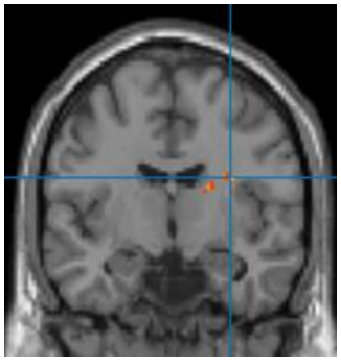

Рис. 4 в (Fig. 4 c)

Рис. 4. фМРТ головного мозга.

А – сагиттальная плоскость, Б – аксиальная плоскость, В – корональная плоскость. Перекрестье указывает на зону активации в правой островковой доле у пациентов с депрессией после ОКС.

Fig. 4. fMRI, brain.

A – sagittal view, B – coronal view, C – frontal view. The crosshairs indicate the zone of activation in the right insular lobe in the patients with depression after ACS.

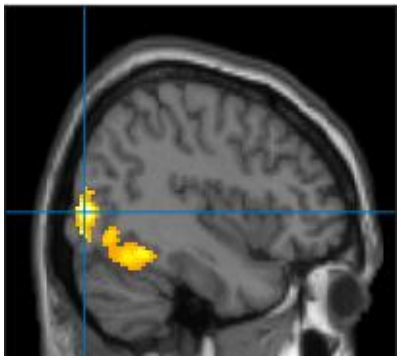

Рис. 5 а (Fig. 5 a)

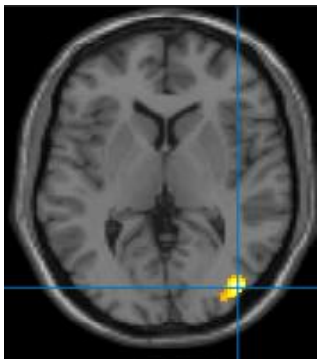

Рис. 5 б (Fig. 5 b)

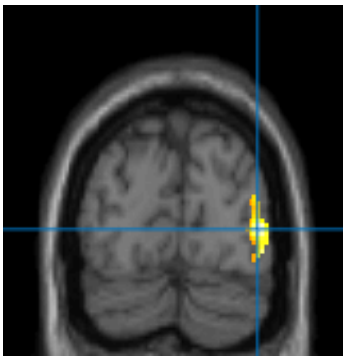

Рис. 5 в (Fig. 5 c)

Рис. 5. фМРТ головного мозга.

А – сагиттальная плоскость, Б – аксиальная плоскость, В – корональная плоскость. Перекрестье указывает на зону активации в правой затылочной доле у пациентов без депрессии после ОКС.

Fig. 5. fMRI, brain.

fMRI, brain. A – sagittal view, B – coronal view, C – frontal view. The crosshairs indicate an area of activation in the right occipital lobe in non-depressed patients after ACS.

отрицательной парадигм (табл. №3). При демонстрации радостной парадигмы зон изменения активации нейронов выявлено не было.

У пациентов, перенёсших ОКС без дальнейшей депрессии, при демонстрации нейтральных лиц были выявлены зоны активации: в правой средней затылочной извилине, поле Бродмана 18 (рис. 5) и в правой верхней лобной извилине (рис. 6). При демонстрации печальных лиц были выявлены зоны активации нейронов: в проекции скорлупы в обоих полушариях (рис. 7, 8), островковой доли слева (рис. 9).

Обсуждение.

Насколько нам известно, исследование предоставляет первые эмпирические данные, показывающие функциональные изменения в работе головного мозга у пациентов с впервые выявленной депрессией после острого коронарного синдрома с использованием фМРТ. Полученные данные согласуются с ранее выявленными зонами изменения активации головного мозга у пациентов, страдающих депрессией, не связанной с кардиальной патологией.

В нескольких исследованиях сообщалось, что префронтальная кора играет клю-

Таблица №3. Статистические данные кластеров и пиков активации коры в ответ на выполнение исследуемого задания у пациентов после ОКС без депрессии.

Расположение кластера	Эмоции	Объём	t-value	P (FWE corrected)	MNI координаты
Правая средняя затылочная извилина, поле Бродмана 18	Н	741	8.37	<0.001	42;-82;4
Правая верхняя лобная извилина	Н	90	8.35	0.088	50;24;20
Скорлупа слева	П	132	12.95	0.009	-28;-20;10
Скорлупа справа	П	258	8.11	<0.001	24;4;10
Левая островковая доля	П	118	6.68	0.015	-26;18;12

Н – нейтральные эмоции, П – печальные эмоции.

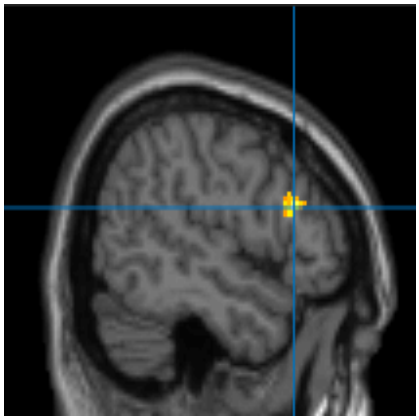

Рис. 6 а (Fig. 6 a)

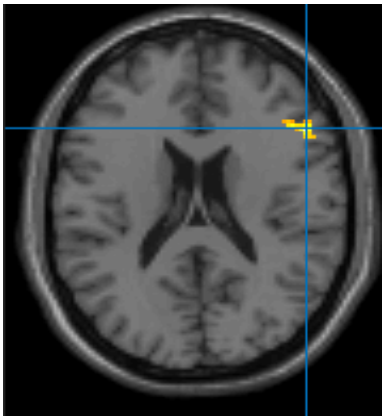

Рис. 6 б (Fig. 6 b)

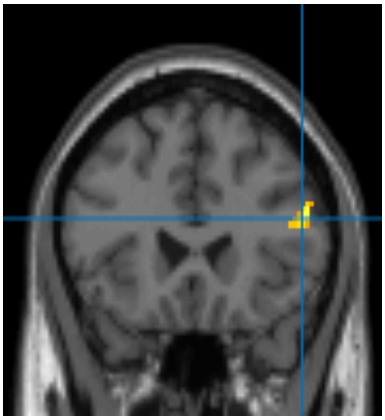

Рис. 6 в (Fig. 6 c)

Рис. 6. фМРТ головного мозга.

А – сагиттальная плоскость, Б – аксиальная плоскость, В – корональная плоскость. Перекрестье указывает на зону активации в правой верхней лобной извилине, у пациентов без депрессии после ОКС.

Fig. 6. fMRI, brain.

A – sagittal view, B – coronal view, C – frontal view. The crosshairs indicate an area of activation in the right superior frontal gyrus, in non-depressed patients after ACS. .

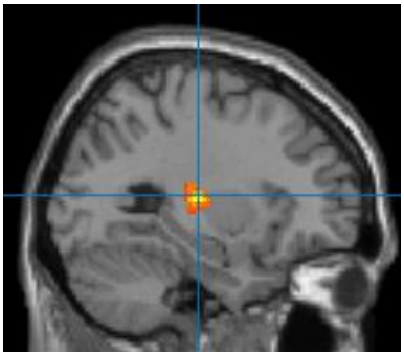

Рис. 7 а (Fig. 7 a)

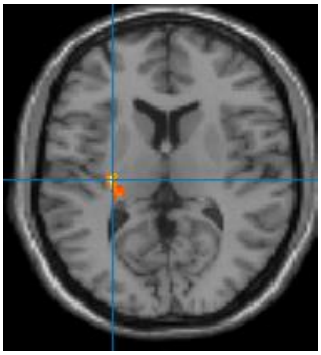

Рис. 7 б (Fig. 7 b)

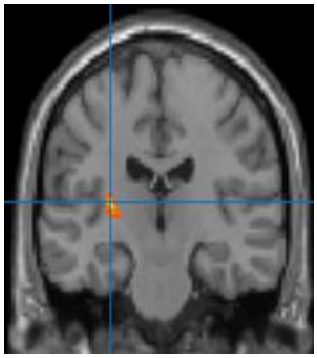

Рис. 7 в (Fig. 7 c)

Рис. 7. фМРТ головного мозга.

А – сагиттальная плоскость, Б – аксиальная плоскость, В – корональная плоскость. Перекрестье указывает на зону активации в проекции скорлупы слева у пациентов без депрессии после ОКС.

Fig. 7. fMRI, brain.

A – sagittal view, B – coronal view, C – frontal view. The crosshairs indicate the zone of activation in the projection of the putamen on the left in patients without depression after ACS.

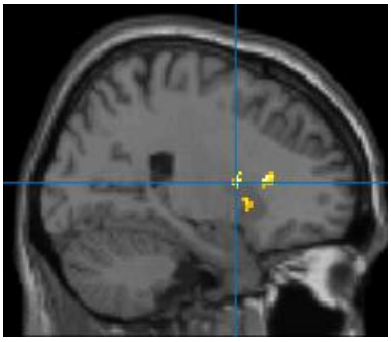

Рис. 8 а (Fig. 8 a)

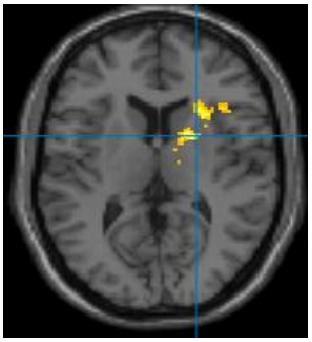

Рис. 8 б (Fig. 8 b)

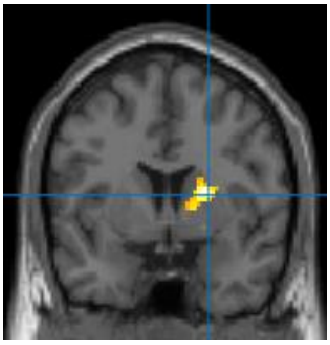

Рис. 8 в (Fig. 8 c)

Рис. 8. фМРТ головного мозга.

А – сагиттальная плоскость, Б – аксиальная плоскость, В – корональная плоскость. Перекрестье указывает на зону активации в проекции скорлупы справа у пациентов без депрессии после ОКС.

Fig. 8. fMRI, brain.

A – sagittal view, B – coronal view, C – frontal view. The crosshairs indicate the zone of activation in the projection of the putamen on the right in the patients without depression after ACS.

чевую роль в обработке эмоциональной информации. Например, префронтальная кора участвует в когнитивной оценке стимулов во время обработки эмоциональных задач [11]. Gongying Li et al. (2015) наблюдали активацию левой медиальной лобной извилины, правой нижней лобной извилины, двусторонней предцентральной извилины и двусторонней средней лобной извилины у пациентов, страдающих депрессией в ответ на негативные эмоциональные стимулы [11].

Лица являются сложными визуальными объектами и содержат огромное количество информации. Помимо данных о возрасте, поле, этнической принадлежности и эмоциональном состоянии человека, лица позволяют зрительной системе быстро и точно индивидуализировать разных людей [12]. В своем исследовании Канвишер с соавторами впервые показали участие веретенообразной извилины в восприятии лиц. При проведении фМРТ исследователи демонстрировали пациентам изображения лиц людей и изображения различных объектов. В результате чего была выявлена высокая интенсивность BOLD-сигнала (Blood oxygenation level dependent) в проекции веретенообразной извилины при демонстрации лиц, по сравнению с демонстрацией других предметов [13].

Являясь важным центром паралимбической системы, островок анатомически связан с широким спектром корковых, лимбических и паралимбических структур [14] и функционально участвует в процессах познания высокого порядка, эмоциональных реакциях и эмпатии [15]. Данные нейровизуализационных исследований показали, что дисфункция островка в значительной степени способствует изменению функциональных возможностей пациентов с депрессией [16, 17].

Предварительные исследования показали, что скорлупа может играть определенную роль в так называемой «цепи ненависти» мозга. В недавнем исследовании при проведении фМРТ пациентам демонстрировали фотографии людей, которых они ненавидели, и людей, к которым не испытывали эмоций. При просмотре изображений с негативным паттерном у исследуемых была выявлена активность в подкорковых областях мозга (скорлупе и островке). Исследователи предположили, что скорлупа играет определенную роль в восприятии презрения и отвращения и может быть частью двигательной системы, которая мобилизуется для принятия мер [18].

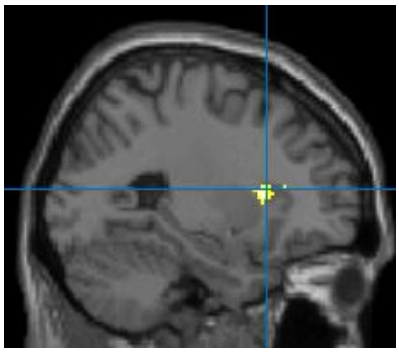

Рис. 9 а (Fig. 9 a)

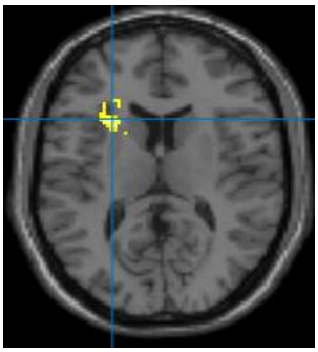

Рис. 9 б (Fig. 9 b)

Рис. 9 в (Fig. 9 c)

Рис. 9. фМРТ головного мозга.

А – сагиттальная проекция, Б – аксиальная плоскость, В – корональная плоскость. Перекрестье указывает на зону активации в проекции островковой доли слева у пациентов без депрессии после ОКС.

Fig. 9. fMRI, brain.

A – sagittal view, B – coronal view, C – frontal view. The crosshairs indicate the zone of activation in the projection of the insular lobe on the left in the patients without depression after ACS.

Ограничения исследования.

Данное исследование имеет несколько ограничений, включая небольшой размер выборки и отсутствие групп сравнения (группы пациентов, страдающих депрессией без предшествующего ОКС, и группы здоровых добровольцев). Большинство пациентов, включенных в исследование, перенесли инфаркт миокарда с подъёмом сегмента ST. Таким образом, результаты исследования могут иметь ограничения для распространения на выборку пациентов с ОКС. У всех исследуемых наблюдалась относительно неболь-

шая тяжесть депрессии, что не дает применить полученные результаты у пациентов с разными депрессиями.

Заключение.

Результаты данной работы позволили выявить изменения зон активации нейронов у пациентов после впервые перенесённого острого коронарного синдрома с выявленной депрессией. Постинфарктная депрессия имеет достаточно широкое распространение среди пациентов, но до сих пор в большинстве случаев остается не диагностированной, в связи с чем недостаточно подвергнутой лечению. Разработка новых стратегий улучшения качества ухода за пациентами с постинфарктной депрессией требует глубокого понимания механизмов, влияющих на прогноз, а также знаний о предоставляемой в настоящее время помощи.

Источник финансирования и конфликт интересов.

Авторы данной статьи подтвердили отсутствие финансовой поддержки исследования и конфликта интересов, о которых необходимо сообщить.

Список литературы:

1. Jha MK, Qamar A, Vaduganathan M, Charney DS, Murrough JW. Screening and Management of Depression in Patients With Cardiovascular Disease: JACC State-of-the-Art Review. J Am Coll Cardiol. 2019; 73 (14): 1827-1845. doi: 10.1016/j.jacc.2019.01.041.

2. Wong J, Motulsky A, Abrahamowicz M, Eguale T, Buckeridge DL, Tamblyn R. Off-label indications for antidepressants in primary care: descriptive study of prescriptions from an indication based electronic prescribing system. BMJ. 2017; 356. doi: 10.1136/bmj.j603.

3. Беляевская А.А., Петелин Д.С., Волель Б.А., Терновой С.К. Впервые возникшая депрессия у пациентов с острым коронарным синдромом. REJR. 2022; 12 (1): 89-97. doi: 10.21569/2222-7415-2022-12-1-89-97.

4. Беляев А., Пек Кюнг К., Бреннан Н., Холодный А. Применение функциональной магнитно-резонансной томографии в клинике. REJR. 2014; 1: 14-23.

5. Пирадов М.А., Танашян М.М., Кротенкова М.В., Брюхов В.В., Кремнева Е.И., Коновалов Р.Н. Передовые технологии нейровизуализации. Анналы клинической и экспериментальной неврологии. 2015; 4 (9): 11-18.

6. Akhapkin RV, Volel BA, Shishorin RM, Ustyuzhanin DV, Petelin DS. Recognition of Facial Emotion Expressions in Patients with Depressive Disorders: A Prospective, Observational Study. Neurol Ther. 2021; 10 (1): 225-234. doi: 10.1007/s40120-021-00231-w.

7. Martha Sajatovic, Peijun Chen, Robert C. Young, Chapter Nine - Rating Scales in Bipolar Disorder. Editor(s): Mauricio Tohen, Charles L. Bowden, Andrew A. Nierenberg, John R. Geddes, Clinical Trial Design Challenges in Mood Disorders. 2015; 105-136. doi: 10.1016/B978-0-12-405170-6.00009-9.

8. Aiken, C. B., Weisler, R. H., & Sachs, G. S. The Bipolarity Index: a clinician-rated measure of diagnostic confidence. Journal of affective disorders. 2015; 177: 59-64. doi:10.1016/j.jad.2015.02.004.

9. Белялов Ф.И. Депрессия, тревога и стресс у пациентов с ишемической болезнью сердца. Терапевтический архив. 2017; 89 (8): 104-109. doi: 10.17116/terarkh2017898104-109.

10. Волель Б.А., Трошина Д.В., Фомичева А.В., Гогниева Д.Г., Богданова Р.С., Копылов Ф.Ю., Сыркина Е.А. Влияние психических расстройств на приверженность терапии у пациентов с фибрилляцией предсердий. Кардиология и сердечно-сосудистая хирургия. 2020; 13 (6): 530-538. doi:10.17116/kardio202013061530.

11. Li G, Ma X, Bian H, Sun X, Zhai N, Yao M, et al. A pilot fMRI study of the effect of stressful factors on the onset of depression in female patients. Brain Imaging Behav. 2016; 10 (1): 195-202. doi: 10.1007/s11682-015-9382-8.

12. Logan AJ, Gordon GE, Loffler G. Healthy aging impairs face discrimination ability. J Vis. 2022; 22 (9): 1. doi: 10.1167/jov.22.9.1.

13. Nancy Kanwisher, Josh McDermott and Marvin M. Chun Journal of Neuroscience 1 June 1997; 17 (11): 4302-4311.

14. Ghaziri J, Tucholka A, Girard G, Houde JC, Boucher O, Gilbert G, et al. The Corticocortical Structural Connectivity of the Human Insula. Cereb Cortex. 2017; 27 (2): 1216-1228. doi: 10.1093/cercor/bhv308.

15. He C, Fan D, Liu X, Wang Q, Zhang H, Zhang H, et al. Insula network connectivity mediates the association between childhood maltreatment and depressive symptoms in major depressive disorder patients. Transl Psychiatry. 2022; 12 (1): 89. doi: 10.1038/s41398-022-01829-w.

16. McCabe C, Woffindale C, Harmer CJ, Cowen PJ. Neural processing of reward and punishment in young people at increased familial risk of depression. Biol Psychiatry. 2012; 72 (7): 588-94. doi: 10.1016/j.biopsych.2012.04.034.

17. Geugies H, Opmeer EM, Marsman JBC, Figueroa CA, van Tol MJ, Schmaal L, et al. Decreased functional connectivity of the insula within the salience network as an indicator for prospective insufficient response to antidepressants. Neuroimage Clin. 2019; 24: 102064. doi: 10.1016/j.nicl.2019.102064.

18. Zeki S, Romaya JP. Neural correlates of hate. PLoS One. 2008; 3 (10): e3556. doi: 10.1371/journal.pone.0003556.

References:

1. Jha MK, Qamar A, Vaduganathan M, Charney DS, Murrough JW. Screening and Management of Depression in Patients With Cardiovascular Disease: JACC State-of-the-Art Review. J Am Coll Cardiol. 2019; 73 (14): 1827-1845. doi: 10.1016/j.jacc.2019.01.041.

2. Wong J, Motulsky A, Abrahamowicz M, Eguale T, Buckeridge DL, Tamblyn R. Off-label indications for antidepressants in primary care: descriptive study of prescriptions from

an indication based electronic prescribing system. BMJ. 2017; 356. doi: 10.1136/bmj.j603.

3. Belyaevskaya A.A., Petelin D.S., Volel B.A., Ternovoy S.K. New onset depression in patients with acute coronary syndrome. REJR. 2022; 12 (1): 89-97. doi: 10.21569/2222-7415-2022-12-1-89-97 (in Russian).

4. Belyaev A., Peck Kyung K., Brennan N., Kholodny A. Clinical Application of functional magnetic resonance imaging. REJR. 2014; 1: 14-23 (in Russian).

5. Piradov M.A., Tanashyan M.M., Krotenkova M.V., Bryukhov V.V., Kremneva E.I., Konovalov R.N. Advanced neuroimaging technologies. Annals of Clinical and Experimental Neurology. 2015; 4 (9): 11-18 (in Russian).

6. Akhapkin RV, Volel BA, Shishorin RM, Ustyuzhanin DV, Petelin DS. Recognition of Facial Emotion Expressions in Patients with Depressive Disorders: A Prospective, Observational Study. Neurol Ther. 2021; 10 (1): 225-234. doi: 10.1007/s40120-021-00231-w.

7. Martha Sajatovic, Peijun Chen, Robert C. Young, Chapter Nine - Rating Scales in Bipolar Disorder. Editor(s): Mauricio Tohen, Charles L. Bowden, Andrew A. Nierenberg, John R. Geddes, Clinical Trial Design Challenges in Mood Disorders. 2015; 105-136. doi: 10.1016/B978-0-12-405170-6.00009-9.

8. Aiken, C. B., Weisler, R. H., & Sachs, G. S. The Bipolarity Index: a clinician-rated measure of diagnostic confidence. Journal of affective disorders. 2015; 177: 59-64. doi:10.1016/j.jad.2015.02.004.

9. Belyalov F.I. Depression, anxiety and stress in patients with ischemic heart disease. Therapeutic archive. 2017; 89 (8): 104-109. doi: 10.17116/terarkh2017898104-109 (in Russian).

10. Volel B.A., Troshina D.V., Fomicheva A.V., Gognieva D.G., Bogdanova R.S., Kopylov F.Yu., Syrkina E.A. Influence of mental disorders on adherence to therapy in patients with atrial fibrillation. Cardiology and cardiovascular surgery. 2020; 13 (6): 530-538. doi:10.17116/kardio202013061530 (in Russian).

11. Li G, Ma X, Bian H, Sun X, Zhai N, Yao M, et al. A pilot fMRI study of the effect of stressful factors on the onset of depression in female patients. Brain Imaging Behav. 2016; 10 (1): 195-202. doi: 10.1007/s11682-015-9382-8.

12. Logan AJ, Gordon GE, Loffler G. Healthy aging impairs face discrimination ability. J Vis. 2022; 22 (9): 1. doi: 10.1167/jov.22.9.1.

13. Nancy Kanwisher, Josh McDermott and Marvin M. Chun Journal of Neuroscience 1 June 1997; 17 (11): 4302-4311.

14. Ghaziri J, Tucholka A, Girard G, Houde JC, Boucher O, Gilbert G, et al. The Corticocortical Structural Connectivity of the Human Insula. Cereb Cortex. 2017; 27 (2): 1216-1228. doi: 10.1093/cercor/bhv308.

15. He C, Fan D, Liu X, Wang Q, Zhang H, Zhang H, et al. Insula network connectivity mediates the association between childhood maltreatment and depressive symptoms in major depressive disorder patients. Transl Psychiatry. 2022; 12 (1): 89. doi: 10.1038/s41398-022-01829-w.

16. McCabe C, Woffindale C, Harmer CJ, Cowen PJ. Neural processing of reward and punishment in young people at increased familial risk of depression. Biol Psychiatry. 2012; 72 (7): 588-94. doi: 10.1016/j.biopsych.2012.04.034.

17. Geugies H, Opmeer EM, Marsman JBC, Figueroa CA, van Tol MJ, Schmaal L, et al. Decreased functional connectivity of the insula within the salience network as an indicator for prospective insufficient response to antidepressants. Neuroimage Clin. 2019; 24: 102064. doi: 10.1016/j.nicl.2019.102064.

18. Zeki S, Romaya JP. Neural correlates of hate. PLoS One. 2008; 3 (10): e3556. doi: 10.1371/journal.pone.0003556.

.