ОРИГИНАЛЬНАЯ СТАТЬЯ

КОМПЬЮТЕРНАЯ ТОМОГРАФИЯ В ОЦЕНКЕ РАННИХ ПОСТОПЕРАЦИОННЫХ ОСЛОЖНЕНИЙ ПОСЛЕ ТРАНСКАТЕТЕРНОГО ПРОТЕЗИРОВАНИЯ АОРТАЛЬНОГО КЛАПАНА

Веселова Т.Н.[1], Ширкин А.В.[1], Терновой С.К.[1,2], Имаев Т.Э.[1], Сырхаева А.А.[1]

1 - ФГБУ «НМИЦК им. ак. Е.И. Чазова» МЗ РФ. г. Москва, Россия.

2 - ФГАОУ ВО Первый МГМУ им. И.М. Сеченова МЗ РФ (Сеченовский университет). г. Москва, Россия.

Цель исследования. Изучить взаимосвязь между компьютерно-томографическими (КТ) характеристиками анатомии корня аорты и развитием постоперационных осложнений, связанных с состоянием протеза, у пациентов перенесших транскатетерную имплантацию аортального клапана (ТИАК) по поводу критического аортального стеноза.

Материалы и методы. Обследовано 70 пациентов в возрасте от 60 до 91 года с верифицированным диагнозом: критический стеноз аортального клапана. Всем пациентам выполнялась предоперационная КТ-аортография на томографе Canon Aquilion ONE с 640 срезами и детектором шириной 160 мм. Анализировались следующие параметры: форма фиброзного кольца, степень кальциноза аортального клапана, симметричность кальциноза аортального клапана, количество створок аортального клапана, расстояние от устьев коронарных артерий до фиброзного кольца, аортально-желудочковый угол и выраженность атероматоза аорты. Контрольная трансторакальная эхокардиография (Эхо-КГ) выполнялась всем пациентам на 1-3 сутки после ТИАК для оценки состояния протеза и выявления возможных постоперационных осложнений.

Результаты. Умеренная корреляция между выраженностью асимметрии кальциноза аортального клапана и степенью парапротезной регургитации наблюдалась в общей группе пациентов (r=0,44, p=0,0002) и в группе CoreValve Evolut (r=0,40, p<0,015). В группе Acurate Neo эта взаимосвязь была более выражена (r=0,52, p=0,002). Степень кальциноза аортального клапана слабо, но достоверно коррелировала со степенью парапротезной регургитации в общей группе пациентов (r=0,34, p=0,0004). В группе CoreValve Evolut эта взаимосвязь была более выражена (r=0,44, p=0,006), в группе Acurate Neo – недостоверная. Статистически достоверной взаимосвязи между парапротезной регургитацией и остальными КТ-критериями выявлено не было.

Заключение. Асимметричное обызвествление аортального клапана и, в меньшей степени, выраженность кальциноза могут служить прогностическими факторами парапротезной регургитации после операции ТИАК с использованием самораскрывающихся протезов Acurate Neo и CoreVale.

Ключевые слова: компьютерная томография (КТ), транскатетерное протезирование аортального клапана, стеноз аортального клапана, гибридные технологии в хирургии.

Контактный автор: Ширкин А.В., e-mail: shirkin-ct@mail.ru

Для цитирования: Веселова Т.Н., Ширкин А.В., Терновой С.К., Имаев Т.Э., Сырхаева А.А. Компьютерная томография в оценке ранних постоперационных осложнений после транскатетерного протезирования аортального клапана. REJR 2023; 13(2):75-82. DOI: 10.21569/2222-7415-2023-13-2-75-82.

Статья получена: **22.05.23** **Статья принята:** **12.06.23**

COMPUTED TOMOGRAPHY IN THE EVALUATION OF EARLY POSTOPERATIVE COMPLICATIONS AFTER TRANSCATHETER AORTIC VALVE REPLACEMENT

Veselova T.N.[1], Shirkin A.V.[1], Ternovoy S.K.[1,2], Imaev T.E.[1], Syrkhaeva A.A.[1]

1 – E.I. Chazov National Medical Research Centre of Cardiology.
2 – Sechenov University. Moscow, Russia.

Purpose. To study the correlation between computed tomographic (CT) characteristics of the aortic root anatomy and the progression of postoperative complications associated with the prosthesis condition in patients undergoing transcatheter aortic valve implantation (TAVI) for critical aortic stenosis.

Methods. We examined 70 patients aged 60 to 91 years old with a verified diagnosis of critical aortic valve stenosis. All patients had preoperative CT aortography on a Canon Aquilion ONE CT scanner with 640 slices and a 160 mm wide detector. We analyzed parameters such as fibrous ring shape, degree of aortic valve calcinosis, symmetry of aortic valve calcinosis, number of aortic valve leaflets, distance from coronary artery ostia to fibrous ring, aortic-ventricular angle and severity of aortic atheromatosis. Control transthoracic echocardiography (EchoCG) was performed in all patients on day 1-3 after TAVI to analyze the condition of the prosthesis and identify potential postoperative complications.

Results. A mild correlation between the severity of asymmetry of aortic valve calcinosis and the degree of paraprosthetic regurgitation was observed in the total patient group (r=0.44, p=0.0002) and in the CoreValve Evolut group (r=0.40, p<0.015). This correlation was more pronounced in the Acurate Neo group (r=0.52, p=0.002). The degree of aortic valve calcinosis weakly but significantly correlated with the degree of paraprosthetic regurgitation in the overall patient group (r=0.34, p=0.0004). This correlation was more pronounced in the CoreValve Evolut group (r=0.44, p=0.006) and was not significant in the Acurate Neo group. There was no statistically significant correlation between paraprosthetic regurgitation and the other CT criteria.

Conclusion. Asymmetric calcification of the aortic valve and, to a lesser extent, the severity of calcinosis can serve as prognostic factors of paraprosthetic regurgitation after TAVI using Acurate Neo and CoreVale self-expanding prostheses.

Keywords: computed tomography, transcatheter aortic valve implantation, aortic valve stenosis, hybrid technology in surgery.

Corresponding author: Shirkin A.V., e-mail: shirkin-ct@mail.ru

For citation: Veselova T.N., Shirkin A.V., Ternovoy S.K., Imaev T.E., Syrkhaeva A.A. Computed tomography in the evaluation of early postoperative complications after transcatheter aortic valve replacement. REJR 2023; 13(2):75-82. DOI: 10.21569/2222-7415-2023-13-2-75-82.

Received: **15.01.23** **Accepted:** **22.02.23**

Транскатетерная имплантация аортального клапана (ТИАК) в настоящее время является ценным альтернативным методом хирургического лечения тяжелого аортального стеноза у пациентов с высоким операционным риском или противопоказаниями к хирургической замене аортального клапана. Применение ТИАК привело к снижению 30-дневной и годичной летальности от всех причин по сравнению с открытой операцией [1].

Компьютерная томография (КТ) играет решающую роль в планировании ТИАК [2], позволяя детально оценить анатомию корня аорты и аортального клапана, что важно для выбора размера и типа протеза, а также выявить сопутствующую патологию со стороны других органов [3].

Анатомические особенности аортально-го-клапанного комплекса, а также наличие выраженного обызвествления аортального клапана связаны с риском пери- и постпроцедурных осложнений [4, 5].

Парапротезная регургитация является

серьезным осложнением ТИАК. Последние данные исследования PARTNER 2 [6], показали, что даже легкая степень регургитации коррелирует с постоперационной смертностью от всех причин, поэтому поиск предикторов развития данного осложнения не вызывает сомнения.

Цель исследования. Изучить взаимосвязь между КТ-характеристиками анатомии корня аорты и развитием постоперационных осложнений, связанных с состоянием протеза, у пациентов, перенесших ТИАК по поводу критического аортального стеноза.

Материалы и методы.

В ретроспективное одноцентровое исследование включены 70 пациентов (41 женщин) с критическим аортальным стенозом, госпитализированных в НМИЦ кардиологии имени Е.И. Чазова в период с февраля 2022 года по сентябрь 2022 года для проведения транскатетерной имплантации аортального клапана. Все включенные в исследование пациенты имели противопоказания к хирургическому протезированию клапана из-за высокого операционного риска, рассчитанного по системе Euroscore [7].

Предоперационная КТ выполнялась на томографе Canon Aquilion ONE с 640 срезами и детектором шириной 160 мм. Протокол проведения КТ: положение пациента лежа на спине при задержке дыхания во время вдоха, направление исследования от головы к ногам, толщина среза 0,5 мм. Напряжение на трубке во все фазы исследования составляло 100 кВ при индексе массы тела (ИМТ) ≤30 кг/м 2 и 120 кВ при ИМТ ≥30 кг/м. Оценка кальциноза аортального клапана (нативная фаза) проводилась в объемном режиме от уровня на 1 см выше корня аорты и до уровня диафрагмы при проспективной кардиосинхронизации. Артериальная фаза выполнялась в два этапа при однократном внутривенном введении контрастного препарата со скоростью 4-5 мл/с. Для оценки корня аорты исследование проводилось в объемном режиме с использованием ретроспективной ЭКГ-синхронизации и автоматическим выбором оптимальной фазы сердечного цикла; затем выполнялась КТ-аортография в спиральном режиме от уровня устьев брахиоцефальных артерий до терминальных отделов общих бедренных артерий.

В качестве КТ-критериев оценки анатомии аортального-клапанного комплекса использовались такие показатели, как форма фиброзного кольца, степень кальциноза аортального клапана, симметричность кальциноза аортального клапана, количество створок аортального клапана, расстояние от устьев коронарных артерий до фиброзного кольца, аортально-желудочковый угол и выраженность атероматоза аорты.

Количество створок аортального клапа-

Рис. 1 а (Fig. 1 a)

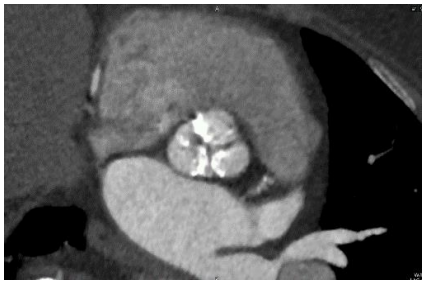

Рис. 1 б (Fig. 1 b)

Рис. 1 в (Fig. 1 c)

Рис. 1. КТ зоны аортального клапана у пациентов с критическим стенозом и кальцинозом аортального клапана. Многоплоскостная реконструкция.

а – Пациент С., 76 лет, с симметричным кальцинозом аортального клапана.

б – Пациент А., 83 лет, с умеренной асимметрией кальциноза аортального клапана.

в – Пациент Г., 78 лет, с выраженной асимметрией кальциноза аортального клапана.

Fig. 1. CT of the aortic valve area in patients with severe stenosis and calcification of the aortic valve. Multiplanar reconstruction.

a – Patient S., 76 years old, with symmetrical aortic valve calcification.

b – Patient A., 83 years old, with moderate asymmetry of aortic valve calcification.

c – Patient G., 78 years old, with severe asymmetry of aortic valve calcification.

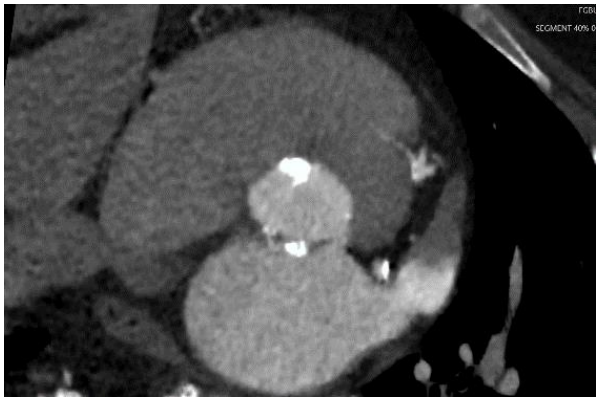

Рис. 2 (Fig. 2)

Рис. 2. КТ зоны фиброзного кольца у пациента Б., 82 лет, с критическим аортальным стенозом. Многоплоскостная реконструкция.

Подклапанный кальциноз ниже правого коронарного и некоронарного синусов.

Fig. 2. CT of the annulus ring area in patient B., 82 years old, with critical aortic stenosis. Multiplanar reconstruction.

Subvalvular calcification below the right coronary and non-coronary sinus.

на (трех- или двухстворчатый) оценивалось визуально.

Расстояние от устьев коронарных артерий до фиброзного кольца более 10 мм считалось оптимальным для исключения коронарной обструкции.

Для оценки формы фиброзного кольца учитывался минимальный и максимальный его диаметр с оценкой эллиптического индекса [8]. Форма кольца считалась элипсовидной при индексе <0,8 и круглой – при индексе ≥0,8.

Для количественной оценки кальциноза использовали реконструкцию изображений с заданной толщиной среза 3 мм. Кальциевый индекс (КИ) рассчитывался полуавтоматически на рабочей станции томографа в единицах Агатстона [9]. Кальциноз считался не значительным при КИ <1600 для мужчин и <800 для женщин, умеренным при КИ < 2000 для мужчин и < 1300 для женщин, выраженным при КИ >2000 для мужчин и >1300 для женщин [10].

Симметричность кальциноза аортального клапана оценивалась визуально. Кальциноз считался симметричным, когда депозиты кальция располагались равномерно; умеренно асимметричным – при неравномерном расположении кальцинатов непра-

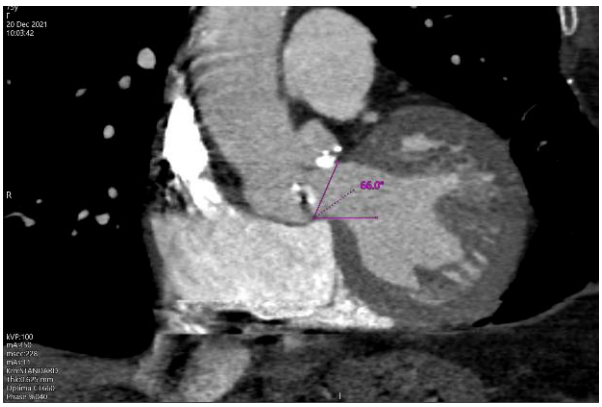

Рис. 3 а (Fig. 3 a)

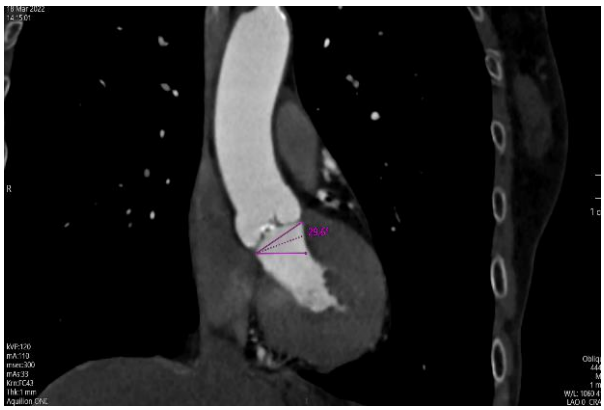

Рис. 3 б (Fig. 3 b)

Рис. 3. КТ сердца пациентов с критическим аортальным стенозом. Коронарная реконструкция выходного тракта левого желудочка. Аортально-желудочковый угол измеряется между плоскостью фиброзного кольца и горизонтальной линией.

а – Горизонтальный характер аорты (аортально-желудочковый угол ≥57 градусов).

б – Не горизонтальный характер аорты (аортально-желудочковый угол <57 градусов).

Fig. 3. CT scan of the heart of patients with severe aortic stenosis. Coronary reconstruction of the left ventricular outflow tract. Left ventricular-aortic angle is measured between the plane of the annulus and the horizontal line.

a – Horizontal character of the aorta (left ventricular-aortic angle ≥57 degrees).

b – Non horizontal character of the aorta (left ventricular-aortic angle <57 degrees).

вильной формы; выраженно асимметричным – при наличии массивного кальцината на одной из створок (рис. 1). Подклапанный кальциноз оценивался визуально при наличии кальцинатов на уровне фиброзного кольца (рис. 2).

Аортально-желудочковый угол измерялся между плоскостью фиброзного кольца и горизонтальной линией (рис. 3). Топография аорты считалась горизонтальной при величине угла ≥57 градусов [11].

Изменение стенок аорты оценивалось визуально по наличию атероматоза.

Контрольная трансторакальная эхокардиография (Эхо-КГ) выполнялась всем пациентам на 1-3 сутки после ТИАК для оценки состояния протеза и выявления возможных постоперационных осложнений. Степень парапротезной регургитации оценивалась как легкая, средняя и тяжелая согласно рекомендациям Американского эхокардиографического общества [12].

Результаты.

Эндопротезирование аортального клапана во всех случаях выполнялось трансфеморальным доступом. Транскатетерная имплантация аортального клапана протезом Acurate Neo была выполнена 33 пациентам (1 группа), протезом CoreValve Evolut – 37 пациентам (2 группа). Клиническая характеристика пациентов, включенных в исследование, представлена в таблице №1.

Парапротезная регургитация 2 и 3 степени определялась в 17,1% случаев, из них у 5 (15,1%) больных в группе Acurate Neo и у 7 (18,9%) больных в группе CoreValve Evolut. В группе Acurate Neo регургитация в сочетании с деформацией протеза наблюдалась у 2 пациентов, в сочетании с парапротезной фистулой – у одного пациента, с мальформацией протеза – у одного пациента. В группе CoreValve Evolut регургитация в сочетании с деформацией протеза наблюдалась у одного пациента.

Умеренная корреляция между выраженностью асимметрии кальциноза аортального клапана и степенью парапротезной регургитации наблюдалась в общей группе пациентов (r=0,44, p=0,0002) и в группе CoreValve Evolut (r=0,40, p<0,015). В группе Acurate Neo эта взаимосвязь была более выражена (r=0,52, p=0,002). Степень кальциноза аортального клапана слабо, но достоверно коррелировала со степенью парапротезной регургитации в общей группе пациентов (r=0,34, p=0,0004). В группе CoreValve Evolut эта взаимосвязь была более выражена (r=0,44, p=0,006), в группе Acurate Neo недостоверная. Статистически достоверной взаимосвязи между парапротезной регургитацией и остальными КТ-критериями выявлено не было.

Обсуждение.

По данным объединенного исследования PARTNER 2 легкая степень парапротезной регургитации наблюдается у 34% пациентов, в то время как средняя и тяжелая степень регистрируется у 6% пациентов [6].

В нашем исследовании парапротезная регургитация 2 и 3 степени чаще развивалась у пациентов с высоким значением кальциевого индекса. Кроме этого, опираясь на собственный опыт, мы ввели дополнительный КТ-критерий оценки кальциноза – асимметрию отложения депозитов кальция на аортальном клапане. Парапротезная регургитация чаще развивалась при наличии выраженной асимметрией кальциноза в сравнении с симметричным обызвествлением створок клапана. Таким образом, КТ-критерии выраженности и асимметричности кальциноза можно использовать при планировании ТИАК в качестве прогностического фактора для оценки риска постпроцедурных осложнений, связанных с состоянием протеза. Важно учитывать аортально-желудочковый угол для оптимальной посадки протеза перпендикулярно фиброзному кольцу. Риск парапротезной регургитации увеличивается, когда угол развертывания протеза внеосевой. Понимание анатомической взаимосвязи между «зоной посадки» протеза и структурами корня аорты необходимо для минимизации риска осложнений, связанных с данными показателями. Определение расстояния от фиброзного кольца до устьев коронарных артерий может облегчить правильное размещение устройства, а также предсказать вероятность осложнений. Высота >1 см обычно считается оптимальной для исключения коронарной обструкции.

Несмотря на то, что КТ-критерии для планирования ТИАК хорошо изучены, нет единой концепции в понимании роли КТ в прогнозировании постпроцедурных осложнений. Так в работе Marwan et al. [13] была выявлена взаимосвязь между подклапанным кальцинозом и развитием постоперационной параклапанной регургитации. Не наблюдалось значимой корреляции между степенью регургитации и эллиптическим индексом, выраженностью кальциноза аортального клапана и диаметром корня аорты. В нашем исследовании также не отмечалась взаимосвязь между параклапанной регургитацией и эллиптическим индексом, а корреляция с подклапанным кальцинозом была недостоверной.

Таблица №1. Сравнительная оценка клинических показателей и анатомии аортально-клапанного комплекса в группах больных с различными типами протезов аортального клапана.

Показатели	Всего больных, n=70	Группа CoreValve Evolut, n=37	Группа Acurate Neo, n=33	p
Средний возраст, годы	78,6±6,0	77,3±6,1	80,3±6,5	0,69
Мужской пол, n (%)	29 (41,4%)	19 (51,3%)	10 (30,3%)	0,08
Индекс массы тела, кг/м2	30±3,0	29±3,0	31±3,0	0,75
Артериальная гипертония, n	70	37	33	0,63
ХСН III—IV ФК по классификации NYHA, n	56	30	26	0,81
Инфаркт миокарда в анамнезе, n	39	20	19	0,77
Операции на сердце в анамнезе, n	36	19	17	0,08
КТ-критерии анатомии корня аорты				
Двустворчатый аортальный клапан, n	7	2	5	0,18
Эллипсоидная форма фиброзного кольца, n	61	23	28	0,03*
Расстояние до устьев коронарных артерий менее 1 см, n	1	0	1	0,29
Кальциноз АК: незначитель-ный/умеренный/выраженный, n	5/23/42	5/8/24	0/15/18	0,02*
Асимметричность кальциноза: умеренная/выраженная, n	19/23	9/14	10/9	0,63
Подклапанный кальциноз, n	13	9	4	0,19
Аортально-желудочковый угол ≥57 градусов, n	7	4	3	0,81
Атероматоз аорты, n	23	7	16	0,01*

Данные клинических показателей представлены в виде M±SD или абсолютного числа больных (%).

ХСН – хроническая сердечная недостаточность. АК – аортальный клапан.

Примечание. Звездочкой (*) обозначены статистически значимые различия по группам.

В группе Acurate Neo чаще определялась эллипсоидная форма фиброзного кольца и атероматоз аорты, а в группе CoreValve Evolut было больше пациентов с незначительным кальцинозом аортального клапана.

Напротив, в исследовании S. M. Milo et al. [14] была получена статистически достоверная взаимосвязь между выраженностью кальциноза АК и параклапанной регургитацией, что согласуется с данными нашего исследования для группы больных с имплантированным протезом CorveValve.

Введенный нами новый критерий – асимметрия кальциноза аортального клапана, показал наибольшую статистическую достоверность в предсказании парапротезной регургитации по сравнению с остальными показателями.

Представленное исследование имеет ряд ограничений. Во-первых, использование двух различных типов протезов аортального клапана и небольшая выборка пациентов могут ограничить ценность результатов. Однако корреляция, наблюдаемая между степенью кальциноза и возникновением параклапанной регургитации в нашей работе, подтверждается данными других исследований [14]. Во-вторых, небольшое количество пациентов с горизонтальным расположением аорты (n=5) и расстоянием между фиброзным кольцом и устьями коронарных артерий менее 1 см (n=1) не позволило нам достоверно оценить влияние данных параметров на развитие постоперационных осложнений.

Заключение.

Асимметричное обызвествление аортального клапана и, в меньшей степени, выраженность кальциноза могут служить прогностическими факторами парапротезной регургитации после операции ТИАК с использованием самораскрывающихся протезов Acurate Neo и CoreVale.

Источник финансирования и конфликт интересов.

Авторы данной статьи подтвердили отсутствие финансовой поддержки исследования и конфликта интересов, о которых необходимо сообщить.

Список литературы:

1. Takagi H., Hari Y., Nakashima K. et al. ALICE (All-Literature Investigation of Cardiovascular Evidence) Group. Mortality after transcatheter versus surgical aortic valve replacement: an updated meta-analysis of randomised trials. Neth Heart J. 2020; 28 (6): 320-333.

2. Francone M., Budde RPJ., Bremerich J. et al. CT and MR imaging prior to transcatheter aortic valve implantation: standardisation of scanning protocols, measurements and reporting-a consensus document by the European Society of Cardiovascular Radiology (ESCR). Eur Radiol. 2020; 30 (5): 2627-2650.

3. Терновой С.К., Никонова М.Э., Веселова Т.Н. Мультиспиральная компьютерная томография в планировании транскатетерного протезирования аортального клапана. REJR. 2013; 1 (3): 43-49.

4. Onishi T., Sengoku K., Ichibori Y. et al. The role of echocardiography in transcatheter aortic valve implantation. Cardiovasc Diagn Ther. 2018; 8 (1): 3-17.

5. Felix-Oliveira A., R. Campante Teles, A. Ferreira et al. Vascular calcium score: new imaging tool for prediction of major and life-threatening bleeding events in trans-femoral TAVI. European Heart Journal. 2018; 39: 445.

6. Chau, K. H., Chen, S., Crowley, A. et al. Paravalvular regurgitation after transcatheter aortic valve replacement in intermediate-risk patients: a pooled PARTNER 2 study. EuroIntervention: journal of EuroPCR in collaboration with the Working Group on Interventional Cardiology of the European Society of Cardiology. 2022; 17 (13): 1053-1060.

7. Roques F., Nashef SA., Michel P. et al. Risk factors and outcome in European cardiac surgery: analysis of the EuroSCORE multinational database of 19030 patients. Eur J Cardiothorac Surg. 1999; 15 (6): 816-22.

8. Corcione, N., Morello, A., Ferraro, P. et al. TAVI-CT score to evaluate the anatomic risk in patients undergoing transcatheter aortic valve implantation. Sci Rep. 2022; 12.

9. Pawade T., Sheth T., Guzzetti E. et al. Why and How to Measure Aortic Valve Calcification in Patients With Aortic Stenosis. J Am Coll Cardiol Img. 2019; 12 (9): 1835-1848.

10. Vahanian A, Beyersdorf, F., Praz, F. et al. 2021 ESC/EACTS Guidelines for the management of valvular heart disease. European Heart Journal. 2022; 43 (7): 561-632.

11. Gorla R., De Marco F., Garatti A. et al. Impact of aortic angle on transcatheter aortic valve implantation outcome with Evolut-R, Portico, and Acurate-NEO. Catheter Cardiovasc Interv. 2021; (97): 135-145.

12. Zoghbi W.A., Asch F.M., Bruce C. et al. Guidelines for the evaluation of valvular regurgitation after percutaneous valve repair or replacement. J Am Soc Echocardiogr. 2019; 32 (4): 431-75.

13. Marwan, M., Achenbach, S., Ensminger, S. M. et al. CT predictors of post-procedural aortic regurgitation in patients referred for transcatheter aortic valve implantation: an analysis of 105 patients. The international journal of cardiovascular imaging. 2013; 29 (5): 1191-1198.

14. Milo, S. M., Toia, P., Midiri, F. et al. Aortic valve and vascular calcium score in pre-TAVI CT: correlation with early post-procedural complications. La Radiologia medica. 2023; 128 (3): 299-306.

References:

1. Takagi H., Hari Y., Nakashima K. et al. ALICE (All-Literature Investigation of Cardiovascular Evidence) Group. Mortality after transcatheter versus surgical aortic valve replacement: an updated meta-analysis of randomised trials. Neth Heart J. 2020; 28 (6): 320-333.

2. Francone M., Budde RPJ., Bremerich J. et al. CT and MR

imaging prior to transcatheter aortic valve implantation: standardisation of scanning protocols, measurements and reporting-a consensus document by the European Society of Cardiovascular Radiology (ESCR). Eur Radiol. 2020; 30 (5): 2627-2650.

3. Ternovoy S.K., Nikonova M.E., Veselova T.N., Imaev T.E., Komlev A.E., Akchurin R.S., Fedotenkov I.S., Shariya M.A. Multispiral computer tomography in the planning of transcatheter aortic valve replacement. REJR. 2013; 1 (3): 43-49 (in Russian).

4. Onishi T., Sengoku K., Ichibori Y. et al. The role of echocardiography in transcatheter aortic valve implantation. Cardiovasc Diagn Ther. 2018; 8 (1): 3-17.

5. Felix-Oliveira A., R. Campante Teles, A. Ferreira et al. Vascular calcium score: new imaging tool for prediction of major and life-threatening bleeding events in trans-femoral TAVI. European Heart Journal. 2018; 39: 445.

6. Chau, K. H., Chen, S., Crowley, A. et al. Paravalvular regurgitation after transcatheter aortic valve replacement in intermediate-risk patients: a pooled PARTNER 2 study. EuroIntervention: journal of EuroPCR in collaboration with the Working Group on Interventional Cardiology of the European Society of Cardiology. 2022; 17 (13): 1053-1060.

7. Roques F., Nashef SA., Michel P. et al. Risk factors and outcome in European cardiac surgery: analysis of the EuroSCORE multinational database of 19030 patients. Eur J Cardiothorac Surg. 1999; 15 (6): 816-22.

.

8. Corcione, N., Morello, A., Ferraro, P. et al. TAVI-CT score to evaluate the anatomic risk in patients undergoing transcatheter aortic valve implantation. Sci Rep. 2022; 12.

9. Pawade T., Sheth T., Guzzetti E. et al. Why and How to Measure Aortic Valve Calcification in Patients With Aortic Stenosis. J Am Coll Cardiol Img. 2019; 12 (9): 1835-1848.

10. Vahanian A, Beyersdorf, F., Praz, F. et al. 2021 ESC/EACTS Guidelines for the management of valvular heart disease. European Heart Journal. 2022; 43 (7): 561-632.

11. Gorla R., De Marco F., Garatti A. et al. Impact of aortic angle on transcatheter aortic valve implantation outcome with Evolut-R, Portico, and Acurate-NEO. Catheter Cardiovasc Interv. 2021; (97): 135-145.

12. Zoghbi W.A., Asch F.M., Bruce C. et al. Guidelines for the evaluation of valvular regurgitation after percutaneous valve repair or replacement. J Am Soc Echocardiogr. 2019; 32 (4): 431-75.

13. Marwan, M., Achenbach, S., Ensminger, S. M. et al. CT predictors of post-procedural aortic regurgitation in patients referred for transcatheter aortic valve implantation: an analysis of 105 patients. The international journal of cardiovascular imaging. 2013; 29 (5): 1191-1198.

14. Milo, S. M., Toia, P., Midiri, F. et al. Aortic valve and vascular calcium score in pre-TAVI CT: correlation with early post-procedural complications. La Radiologia medica. 2023; 128 (3): 299-306.