ОРИГИНАЛЬНАЯ СТАТЬЯ

ЗНАЧЕНИЕ ОДНОФОТОННОЙ ЭМИССИОННОЙ КОМПЬЮТЕРНОЙ ТОМОГРАФИИ ПРИ ПЕРВИЧНОМ ГИПЕРПАРАТИРЕОЗЕ

Оралов Д.В., Александров Ю.К., Пампутис С.Н.

ГОУ ВПО «Ярославская государственная медицинская академия» г. Ярославль, Россия

В статье проанализированы возможности применения однофотонной эмиссионной компьютерной томографии (ОФЭКТ) при топической диагностике у 31 больного с первичным гиперпаратиреозом. Однофотонная эмиссионная компьютерная томография позволяет с высокой точностью установить локализацию измененных околощитовидных желез. Приведены клинические примеры различных вариантов отображения измененных околощитовидных желез.

Ключевые слова: первичный гиперпаратиреоз, околощитовидная железа, сцинтиграфия, однофотонная эмиссионная компьютерная томография.

VALUE OF SINGLE PHOTON EMISSION COMPUTED TOMOGRAPHY IN PRIMARY HYPERPARATHYROIDISM

Oralov D.V., Alexandrov Y.K., Pamputis S.N.

Yaroslavl State Medical Academy Yaroslavl, Russia

The purpose of this study was to evaluate the diagnostic value of single photon emission computed tomography (SPECT) in topical diagnostic of the primary hyperparathyroidism. SPECT can accurately determine the localization of pathological parathtyroid glands. Article presents the clinical examples of the various display options of pathological parathyroid glands.

Keywords: parathyroid glands, hyperparathyroidism, planar scintigraphy, SPECT.

Первичный гиперпаратиреоз (ПГПТ) является одним из самых распространенных эндокринных заболеваний. Единственным методом лечения ПГПТ признан хирургический. С учетом вариабельности расположения и размеров околощитовидных желез (ОЩЖ) выполнение операции затруднительно без точной топической диагностики. Среди методов топической диагностики измененных ОЩЖ наибольшую значимость имеют методы лучевой диагностики [1]. Радионуклидные методы (РНИ): сцинтиграфия и ОФЭКТ, являются наиболее достоверными методами топической диагностики при ПГПТ. Они существенно превосходят по объему и точности диагностической информации большинство других методов [2, 3].

Несмотря на несомненную диагностическую эффективность ОФЭКТ, в настоящее время появились вопросы, связанные с формулировкой оптимального диагностического алгоритма, а именно применение данного метода отдельно или совместно с другими способами визуализации патологических ОЩЖ, такими как ультразвуковое исследование (УЗИ) и компьютерная томография (КТ). Подобные вопросы возникают в связи с недостаточной информацией о возможностях методик и вариантах интерпретации получаемых изображений.

Цель исследования.

Оценить возможности применения однофотонной эмиссионной компьютерной томографии в топической предоперационной диагностике у пациентов с первичным гиперпаратиреозом.

Материалы и методы исследования.

В 2006-2010 гг. в клинике были оперированы 78 больных с диагнозом ПГПТ (73 женщины, 5 мужчин; средний возраст – 54,8; диапазон 31-77 лет). Во всех случаях диагноз ПГПТ был подтвержден на догоспитальном этапе данными о высоких уровнях содержания ионизированного кальция и паратиреоидного гормона в сыворотке крови. Во всех наблюдениях после операции проводились измерение размеров, фоторегистрация удаленных ОЩЖ и пато-

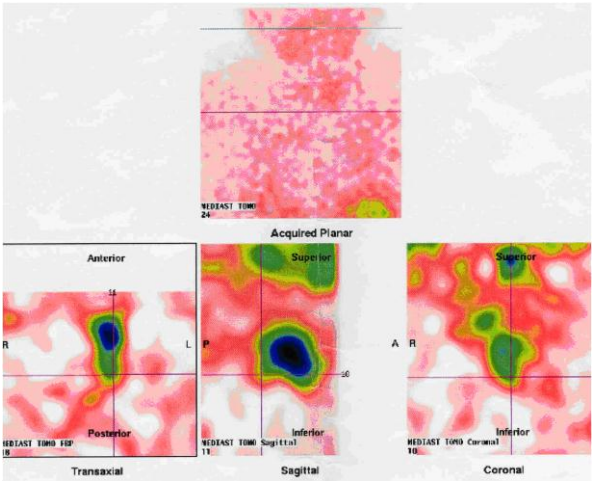

Рис. 1.

Рис. 1. Сцинтиграфия и ОФЭКТ шеи и средостения.
Аденома верхней околощитовидной железы слева. Очаг патологической гиперфиксации радиофармпрепарата малой интенсивности определяется (20-40 мин.) позади левой доли щитовидной железы, на уровне её средней трети.

морфологические исследование.

У всех пациентов в предоперационном периоде с целью топической диагностики опухолей ОЩЖ применялись методы лучевой диагностики. В частности, 78 больным выполнялось УЗИ органов шеи на сканерах «Aloka Pro Sound SSD 5500», «Philips EnVisor» с использованием линейных датчиков 7,5 – 12 МГц. У 31 больного выполнялись сцинтиграфия ОЩЖ и ОФЭКТ шеи и средостения. Исследование проводилось на однофотонном детекторном эмиссионном компьютерном томографе DST XL фирмы Sopha Medical с использованием радиофармпрепарата (РФП) – Tc-99m – (активность – 500 МБк, эквивалентная доза – 2,7 мЗв). Компьютерная обработка Vision Station производства Франция-США. При сцинтиграфии ОЩЖ в планарной проекции регистрация накопления РФП проводилась дважды: через 15 минут и 2 часа после внутривенного введения препарата. ОФЭКТ проводили через 20-40 минут после введения РФП.

Интерпретация изображений при планарной сцинтиграфии основывалась на том, что вымывание 99mTc-MioView из патологически измененной ОЩЖ, обычно происходит медленнее, чем из щитовидной железы (ЩЖ). Проводилась последовательная оценка накопления РФП в ранней (тиреоидной) фазе, во время которой РФП максимально накапливался и в ЩЖ и патологически измененной ОЩЖ, и в поздней (паратиреоидной) фазе, когда РФП практически полностью выводился из паренхимы ЩЖ. За счет вычитания изображений определялась локализация патологического очага. ОФЭКТ-изображения получали путем записи серии из 60 плоскостных сцинтиграмм, на основании которых компьютер реконструировал томографические срезы в трех основных плоскостях: сагиттальной, трансаксиальной, корональной. Проводили реконструкцию изображений в этих плоскостях с последующим их объемным преобразованием.

Результаты и их обсуждение.

В ходе проведенного обследования у 28 пациентов результаты РНИ были признаны положительными. В дальнейшем диагноз ПГПТ был подтвержден в ходе операции с последую-

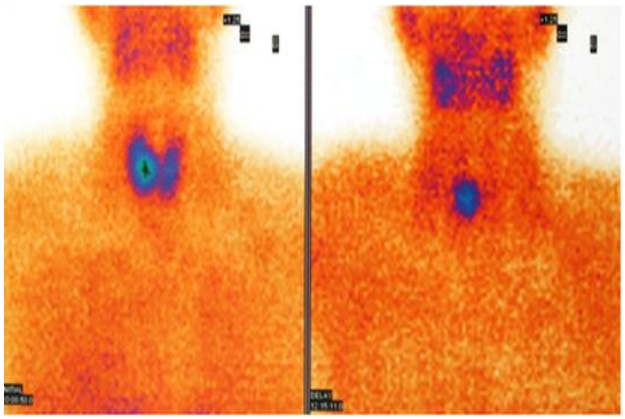

Рис. 2,а

Рис. 2,б

Рис. 2.
а) признаки солитарной аденомы правой нижней околощитовидной железы. Интенсивный очаг патологической гиперфиксации радиофармпрепарата наблюдается (20-40 мин) у нижнего полюса правой доли щитовидной железы
б) при ультразвуковом исследовании на продольном скане определяется гипоэхогенное образование с четкими контурами по задней поверхности щитовидной железы размерами 27x10x12 мм. При допплеровском картировании наблюдается усиление кровотока.

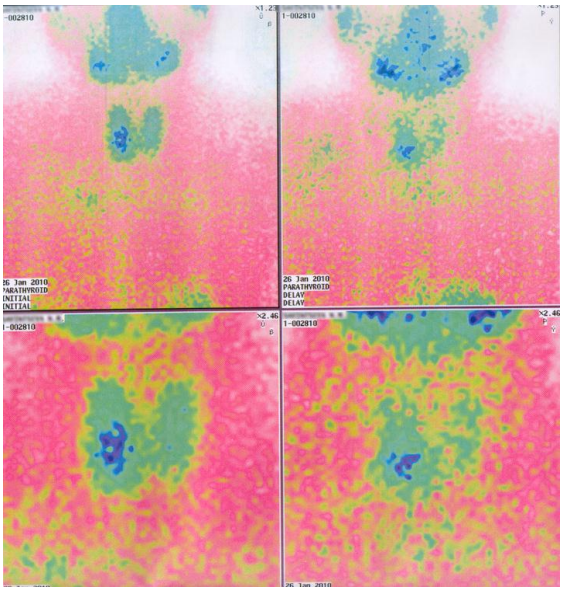

Рис. 3.

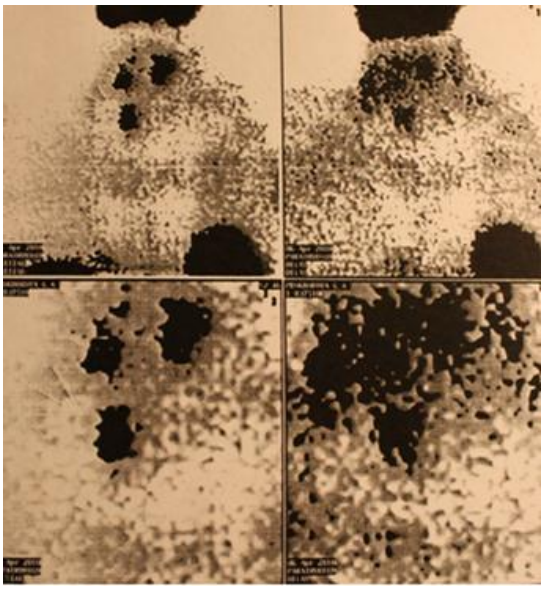

Рис. 4.

Рис. 3. Сцинтиграфия и ОФЭКТ шеи и верхнего средостения.
Аденома нижней околощитовидной железы справа. Очаг патологической гиперфиксации радиофармпрепарата малой интенсивности определяется (20-40 мин) позади правой доли щитовидной железы, на уровне её средней трети. При выполнении ультразвукового исследования органов шеи патологических образований не выявлено.

Рис. 4. Сцинтиграфия и ОФЭКТ шеи и верхнего средостения.
Аденома нижней околощитовидной железы справа. Очаг патологической гиперфиксации радиофармпрепарата малой интенсивности определяется (20-40 мин) в верхнем средостении. При выполнении ультразвукового органов шеи патологических образований не выявлено.

щим патоморфологическим исследованием. Чувствительность ОФЭКТ при ПГПТ составила 90,3%. Данный показатель был выше, чем при других методах лучевой диагностики. В частности, чувствительность УЗИ при топической диагностике патологически измененных ОЩЖ по нашим данным составила 84,6%. В большинстве случаев при ОФЭКТ выявлялся очаг патологической гиперфиксации РФП в проекции шеи или верхнего средостения, что являлось характерным признаком наличия аденомы ОЩЖ (рисунок 1). В 58,1% данные топической диагностики при ОФЭКТ и УЗИ совпадали полностью, что позволяло хирургам планировать малоинвазивное вмешательство с прицельным выходом на опухоль ОЩЖ (рисунок 2).

Согласно результатам исследования, у 10 из 28 пациентов с положительными данными РНИ при выполнении УЗИ не удалось правильно определить локализацию патологически измененных ОЩЖ. Такие ситуации возникали при выявлении опухолей ОЩЖ малого размера (рисунок 3). Также результат УЗИ был часто сомнителен или отрицателен при ретротрахеальном, ретроэзофагеальном и медиастинальном расположении аденом ОЩЖ (рисунок 4), а также при локализации опухоли в толще верхних полюсов вилочковой железы. При данной локализации опухоли ОЩЖ эффективность ОФЭКТ превосходит УЗИ, рентгеновскую КТ и магнитно-резонансную томографию [4].

ОФЭКТ является методом выбора при выявлении аденом ОЩЖ, расположенных интратимически, паравазально или по передней поверхности ЩЖ. В большинстве случаев при УЗИ эти опухоли ОЩЖ даже при неплохой визуализации не описываются, за аденомы ОЩЖ принимают лимфатические узлы, липомы и другие мягкотканные образования (рисунок 5).

Также ОФЭКТ имеет преимущества перед УЗИ при выраженных изменениях окружающих органов и тканей, в первую очередь при узловых образованиях щитовидной железы, а также после перенесенных ранее операциях на органах шеи. Многоузловой зоб, характеризующийся наличием в ЩЖ нескольких образований различной эхогенности, может маскировать измененные ОЩЖ. Опухоли ОЩЖ больших размеров при УЗИ нередко описываются как узловой зоб (рисунок 6).

ОФЭКТ обеспечивает хорошую перекрестную топономику и трехмерную реконструкцию, что улучшает определение очага поглощения РФП [5]. Пространственное разреше-

Рис. 5,а

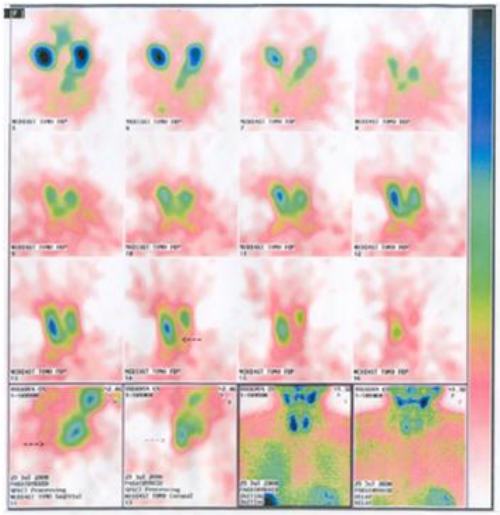

Рис. 5,б

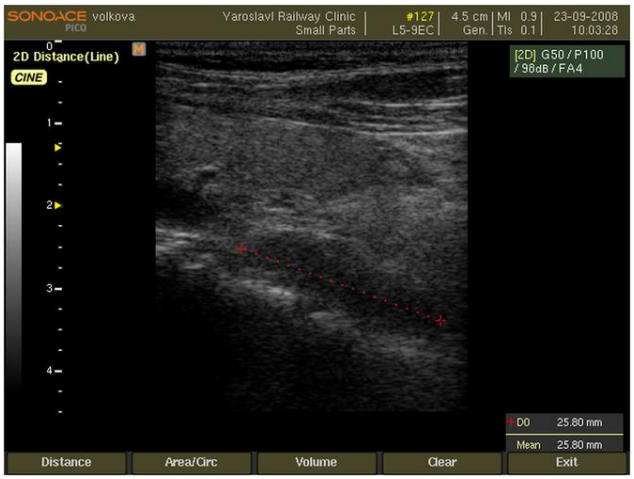

Рис. 5,в

Рис. 5,г

Рис. 5.
а) Аденома нижней околощитовидной железы справа 20x12x14мм.
б) При двухфазной сцинтиграфии с 99mTc-МИБИ отчетливо определяется очаг аномального накопления радиофармпрепарата позади правой доли щитовидной железы на уровне ее нижней трети.
в, г) при ультразвуковом исследовании на продольном и поперечном сканах определяется гипоэхогенное образование с четкими контурами по задней поверхности щитовидной железы размерами 26x10x5 мм. При допплеровском картировании кровоток резко ослаблен. На операции данное образрование представляет инкапсулированную жировую ткань (липома). Аденома околощитовидной железы располагалась в ретротрахеальном пространстве справа на 3 см выше данного образования.

ние ОФЭКТ составляет 4-6 мм. Это позволяет выявлять практически все увеличенные ОЩЖ. Получение картины пространственного распределения РФП в различных срезах конкретизирует источник патологической фиксации изотопа и убирает наложения («шумы»), которые неизбежно имеют место при выполнении планарной сцинтиграфии. При сравнении данных ОФЭКТ с планарной сцинтиграфией, отмечается уменьшение ложноотрицательных и ложноположительных ответов [6].

Вместе с тем, у 3 пациентов (9,7%) ОФЭКТ не выявила патологию со стороны ОЩЖ в отличие от других методов лучевой диагностики (УЗИ, КТ). При планарной сцинтиграфии наиболее сложными в плане интерпретации являются случаи сочетанных заболеваний ОЩЖ и ЩЖ, дающие большинство ложноположитель-

Рис. 6,а

Рис. 6,б

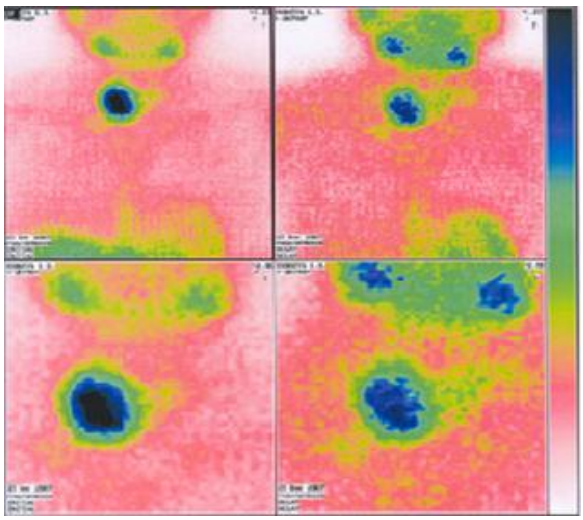

Рис. 6,в

Рис. 6,г

Рис. 6.
а) Аденома нижней околощитовидной железы справа 35х33х30 мм. При ультразвуковом исследовании (поперечный скан) опухоль выглядит как неоднородное гипоэхогенное образование округлой формы.
б) На продольном скане она выглядит как округлое гипоэхогенное образование в проекции нижнего полюса правой доли щитовидной железы. Заключение ультразвукового исследования: узловой зоб.
в) При ОФЭКТ очаг гиперфиксации в проекции нижнего полюса щитовидной железы. На операции аденома нижней околощитовидной железы в проекции правой доли щитовидной железы, оттесняющая ее кверху.
г) Макропрепарат: аденома околощитовидной железы с участками кистозной дегенерации и кровоизлияниями.

ных результатов. Возможностей у ОФЭКТ в подобных случаях больше, в основном за счет конкретизации распределения РФП по глубине. D. Moure с соавт. (2009) [7] утверждают, что у пациентов с ПГПТ при наличии узловых образований ЩЖ информативность сканирования с 99mTc ниже, чем у больных без узловой патологии ЩЖ. T. Rink (2009) [8] в своих исследованиях пришел к заключению и доказал, что чувствительность сцинтиграфии 99mTc при ПГПТ стремительно снижается с увеличением объема ЩЖ и увеличением ее гормональной активности. К числу сложных для интерпретации относятся случаи интратиреоидного расположения аденомы ОЩЖ.

Чувствительность ОФЭКТ обратно пропорциональна количеству измененных ОЩЖ. При солитарной аденоме ОЩЖ она составляет 62-90%, а при множественном поражении – 15-59% [9]. В большинстве случаев множественного поражения при сцинтиграфии выявляют одну из измененных ОЩЖ, как правило, самую



Рис. 7,а

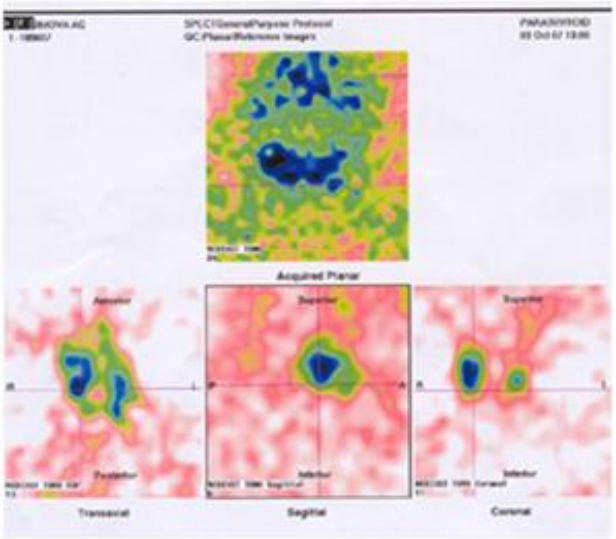

Рис. 7,б

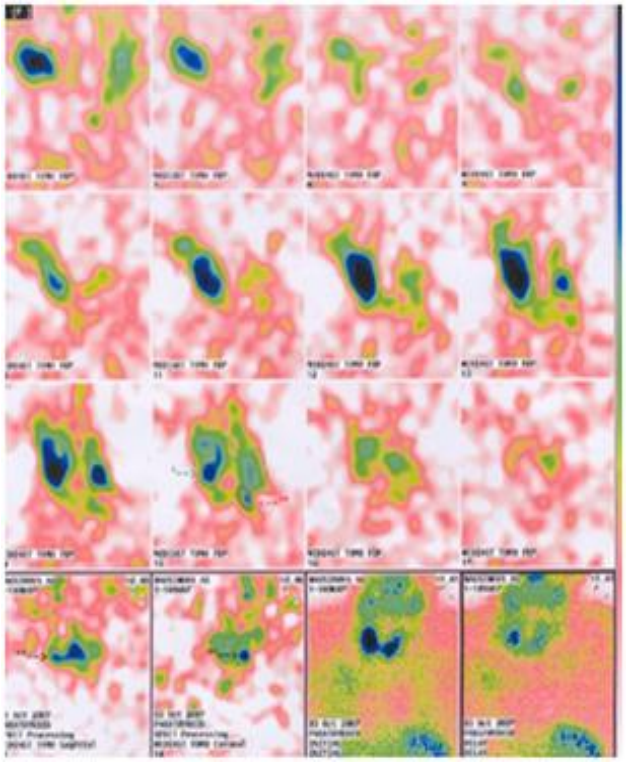

Рис. 7,в

Рис. 7. Сцинтиграмма и ОФЭКТ околощитовидной железы.
На ранних сцинтиграммах в области щитовидной железы накопление радиофармпрепарата неравномерное, ассимитричное, с преобладанием в правой доле, форма щитовидной железы несколько изменена. На поздних сцинтиграммах выраженный клиренс щитовидной железы, очаг повышенного накопления проецируется на нижнюю треть правой доли. Фокусы аномального включения радиофармпрепарата в паратиреоидной области и в проекции средостения не контрастируются. При ОФЭКТ на периферии правой доли щитовидной железы (уровень нижней трети) по ее заднему контуру – очаг интенсивного накопления индикатора, впереди и латеральнее от которого в толще доли – очаг гипоаккумуляции. На том же уровне по заднему контуру левой доли прилежит очаг умеренно интенсивного накопления индикатора (в месте обычного положения нижней околощитовидной железы). Признаки аденомы левой нижней околощитовидной железы в ортотопическом положении и интратиреоидного образования правой доли.

крупную. Другие ОЩЖ, визуализируются хуже. По этой причине, отдельного внимания заслуживают клинические примеры двойной, или множественной локализации патологических ОЩЖ, диагностируемых с помощью МРНИ (рисунок 7).

Наибольшую значимость такие случаи приобретают при невозможности выявления дополнительного патологического очага с помощью других инструментальных методов диагностики. Благодаря этому появляется возможность избежать тактических ошибок в ходе операции и, соответственно, последующего рецидива ГПТ.

Выводы.

1. ОФЭКТ является эффективным методом топической диагностики при первичном гиперпаратиреозе, имеет высокую чувствительность – 90,3% .
2. Наиболее значима ОФЭКТ в случаях низкой информативности других методов лучевой диагностики таких, как УЗИ и КТ.
3. Уменьшить число ошибочных заключений при топической диагностике ПГПТ можно за счет комплексного использования двух и большего числа методов лучевой диагностики.

Список литературы:

1. *Калинин А.П., Павлов А.В., Александров Ю.К. и др. Методы визуализации околощитовидных желез и паратиреоидная хирургия. М., 2010. 311 с.*

2. *Калинин А.П., Котова И.В., Богатырев О.П. и др. Визуализирующие методы исследования околощитовидных желез при первичном гиперпаратиреозе. М.: МОНИКИ, 2008. 5 с.*

3. *Erbil Y., Barbaros U., Tukenmez M., Issever H., Salmaslioglu A., Adalet I., Ozarmagan S., Tezelman S. Impact of adenoma weight and ectopic location of parathyroid adenoma on localization study results // World J. Surg. 2008. V. 32. P. 566-571.*

4. *Lo C.Y., Lang B.H., Chan W.F. et al. A prospective evaluation of preoperative localization by technetium-99m sestamibi scintigraphy and ultrasonography in primary hyperparathyroidism // Am. J. Surg. 2007. V. 193. P. 155-159.*

5. *Корнев А.И., Ветшев П.С. и др. Однофотонная эмиссионная компьютерная томография в диагностике и хирургическом лечении первичного гиперпаратиреоза // Материалы 16-го (XYI) Рос. симпоз. по хирург. эндокринологии. Саранск. 2007. С. 121-122.*

6. *Паша С.П., Терновой С.К. Радионуклидная диагностика. М., 2008. 208 с.*

7. *Moure D., Larranaga E., Dominguez-Gadea L., et al. 99mTc-sestamibi as sole technique in selection of primary hyperparathyroidism patients for unilateral neck exploration // Surg. 2009. V.144. P. 454-459.*

8. *Rink T., Schroth H.J., Holle L.H., Garth H. Limited sensitivity of parathyroid imaging with 99m Tc-sestamibi/(123) I subtraction in an endemic goiter area // J. Nucl. Med. 2002. V. 43, N 9. P. 1175-1180.*

9. *Ruda J.M., Hollenbeak C.S., Stack B.C. A systematic review of the diagnosis and treatment of primary hyperparathyroidism from 1995 to 2003 // Otolaryngol. Head Neck Surg. 2005. V. 132. N3. P. 359-372.*