www.rejr.ru

ISSN 2222 7415

REJR

Russian Electronic Journal of Radiology
Российский Электронный Журнал Лучевой Диагностики

Том 2. № 3. 2012 год.

REJR

Российский Электронный Журнал Лучевой Диагностики
Russian Electronic Journal of Radiology (REJR)
Том 2. № 3. 2012 год.

Администрация
Главный администратор:
М.С. Кеслер
Технический редактор:
К.А. Харламов
Редактор перевода:
А.Е. Солопова
Редактор:
К.А. Лесько
Верстка:
А.А. Лисавин

Адрес журнала:
www.rejr.ru
Почта журнала:
rejr@rejr.ru
(Все материалы - лекции, статьи и пр. присылать только на этот адрес)

Техническая поддержка:
admin@rejr.ru

REJR *– рецензируемое научное электронное периодическое издание по лучевой диагностике*

Периодичность издания 4 раза в год.

Языки: русский и английский

Журнал зарегистрирован в Федеральной службе по надзору за соблюдением законодательства в сфере массовых коммуникаций и охране культурного наследия
Регистрационный номер:
Эл №ФС77-44003
от 01 марта 2011 г.

ISSN 2222-7415

Все статьи в журнале рецензируются

Дизайн обложки:
Н.С. Серова

Дизайн логотипа, сайта:
М.С. Кеслер
Mikhail Kesler Design
www.kezz.ru

Редакционная коллегия:
Главный редактор:
Академик РАМН, профессор **С.К. Терновой** (Москва)
Заместители главного редактора:
Профессор **Бахтиозин Р.Ф.** (Москва)
Профессор **Шехтер А.И.** (Москва)
Ответственный редактор:
Профессор **Серова Н.С.** (Москва)

Профессор **Абдураимов А.Б.** (Москва)
Профессор **Вишнякова М.В.** (Москва)
Член-корр. РАМН, профессор **Глыбочко П.В.** (Москва)
Профессор **Домбровский В.И.** (Ростов-на-Дону)
Профессор **Карлова Н.А.** (Санкт-Петербург)
Профессор **Лаптев В.Я.** (Новосибирск)
Профессор **Рогожин В.А.** (Киев, Украина)

Редакционный совет:
Академик РАМН, профессор **Адамян Л.В.** (Москва)
Академик РАМН, профессор **Акчурин Р.С.** (Москва)
Член-корр. РАМН, профессор **Алекян Б.Г.** (Москва)
Профессор **Амосов В.И.** (Санкт- Петербург)
Профессор **Аржанцев А.П.** (Москва)
Академик РАМН, профессор **Беляков Н.А.** (Санкт- Петербург)
Профессор **Брюханов А.В.** (Барнаул)
Профессор **Варшавский Ю.В.** (Москва)
Член-корр. РАМН, профессор **Васильев А.Ю.** (Москва)
Академик РАМН, профессор **Гранов А.М.** (Санкт-Петербург)
Профессор **Дергилев А.П.** (Новосибирск)
Член-корр. РАМН, профессор **Долгушин Б.И.** (Москва)
Профессор **Жестовская С.И.** (Красноярск)
Профессор **Завадовская В.Д.** (Томск)
Профессор **Зеликман М.И.** (Москва)
Профессор **Игнатьев Ю.Т.** (Омск)
Профессор **Кармазановский Г.Г.** (Москва)
Член-корр. РАМН, профессор **Коков Л.С.** (Москва)
Академик РАМН, профессор **Корниенко В.Н.** (Москва)
Профессор **Костылев В.А.** (Москва)
Академик РАМН, профессор **Котельников Г.П.** (Москва)
Академик РАМН, профессор **Лопаткин Н.А.** (Москва)
Член-корр. РАМН, профессор **Мардынский Ю.С.** (Москва)
Профессор **Митьков В.В.** (Москва)
Профессор **Морозов А.К.** (Москва)
Академик РАМН, профессор **Перельман М.И.** (Москва)
Профессор **Ратников В.А.** (Санкт-Петербург)
Профессор **Синицын В.Е.** (Москва)
Профессор **Трофимова Т.Н.** (Санкт- Петербург)
Профессор **Труфанов Г.Е.** (Санкт- Петербург)
Профессор **Тюрин И.Е.** (Москва)
Профессор **Тютин Л.А.** (Санкт- Петербург)
Профессор **Хайт Г.Я.** (Ставрополь)
Академик РАМН, профессор **Цыб А.Ф.** (Москва)
Профессор **Черемисин В.М.** (Санкт-Петербург)
Профессор **Шахов Б.Е.** (Нижний Новгород)
Иностранные члены ред. совета:
Профессор **Адам Андриас** (Великобритания)
Профессор **Гурцоянис Николос** (Греция)
Профессор **Маргулис Александр** (США)
Профессор **Рахимжанова Раушан** (Казахстан)
Профессор **Риенмюллер Райнер** (Австрия)
Профессор **Рингертс Ганс** (Швеция)
Профессор **Холодный Андрей** (США)
Профессор **Ходжибеков Марат** (Узбекистан)

TOSHIBA

Leading Innovation >>>

PRIME Aquilion

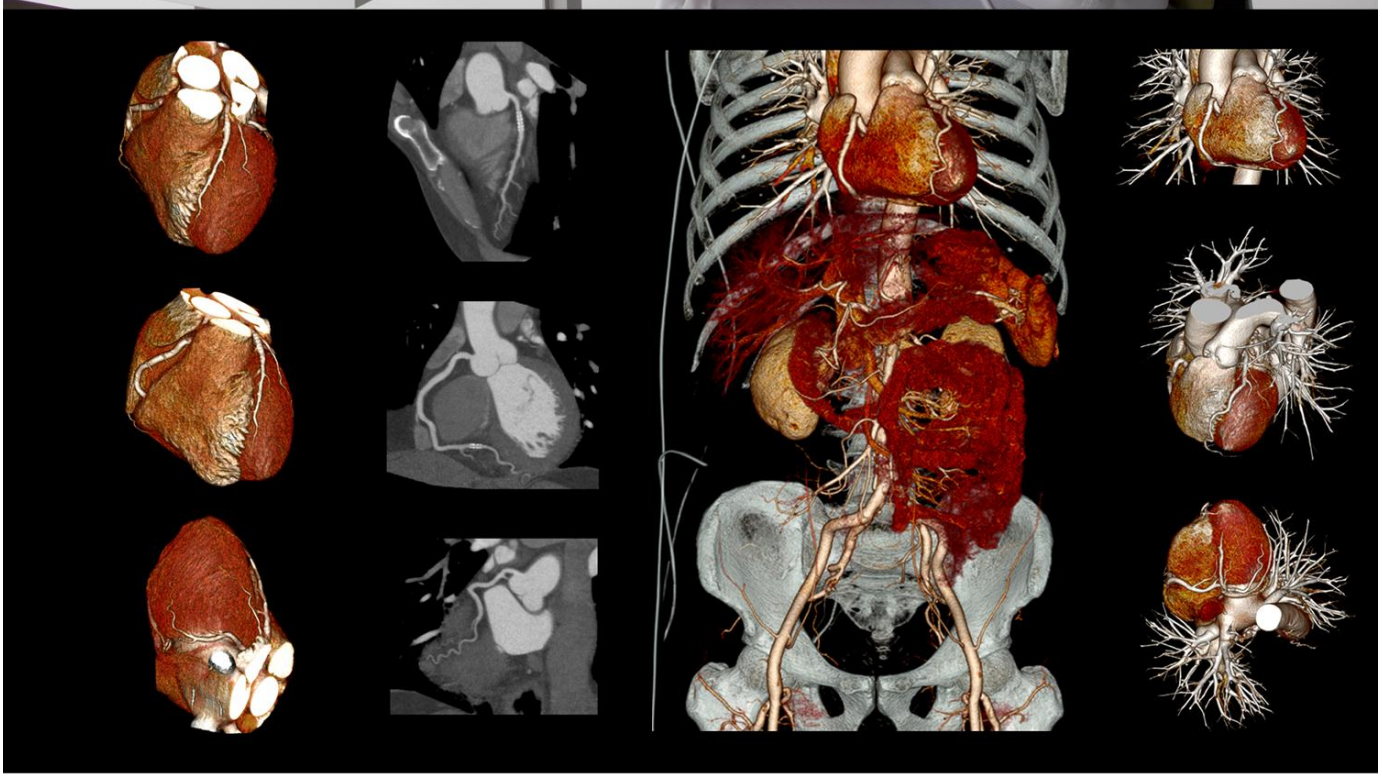

Aquilion PRIME -
Компьютерный томограф нового поколения

ЗАО «ТОШИБА МЕДИКАЛ СИСТЕМЗ»

123242, Новинский бульвар, 31, ТДЦ «Новинский Пассаж»,тел.: +7(495) 626 58 09,
факс: +7 (495) 626 58 07. www.toshiba-medical.ru

СОДЕРЖАНИЕ

ОТ РЕДАКЦИИ.....6
ЛЕКЦИЯ
ДЕТСКАЯ И ПОДРОСТКОВАЯ МАММОЛОГИЯ И ЛУЧЕВАЯ ДИАГНОСТИКА 7
Травина М.Л.
МРТ В ГИНЕКОЛОГИЧЕСКОЙ ПРАКТИКЕ.....27
Рогожин В.А.
ОРИГИНАЛЬНЫЕ СТАТЬИ
СРАВНИТЕЛЬНАЯ ХАРАКТЕРИСТИКА ПАРАМАГНИТНЫХ СРЕДСТВ ВИЗУАЛИЗАЦИИ В ДИАГНОСТИКЕ УЗЛОВЫХ ОБРАЗОВАНИЙ МОЛОЧНЫХ ЖЕЛЕЗ.....41
Рахимжанова Р.И., Даутов Т.Б., Садуакасова А.Б., Байтурлин Ж.Г.
МРТ В ПРЕДОПЕРАЦИОННОЙ ОЦЕНКЕ РАСПРОСТРАНЕННОСТИ ИНВАЗИВНОГО РАКА ШЕЙКИ МАТКИ: РОЛЬ МЕТОДИКИ ИНТРАВАГИНАЛЬНОГО КОНТРАСТИРОВАНИЯ.....48
Рубцова Н.А., Новикова Е.Г., Синицын В.Е., Пузаков К.Б.
МУЛЬТИСПИРАЛЬНАЯ КОМПЬЮТЕРНАЯ ГИСТЕРОСАЛЬПИНГОГРАФИЯ В ДИАГНОСТИКЕ ТРУБНО-ПЕРИТОНЕАЛЬНОГО БЕСПЛОДИЯ.....56
Адамян Л.В., Обельчак И.С., Мурватов К.Д., Мурватова Л.А.
ДОППЛЕРОМЕТРИЧЕСКИЙ КРИТЕРИЙ ОЦЕНКИ ЦЕНТРАЛЬНОЙ И ЦЕРЕБРАЛЬНОЙ ГЕМОДИНАМИКИ ПЛОДОВ С ДИАБЕТИЧЕСКОЙ ФЕТОПАТИЕЙ.....61
Астафьева О.В., Поморцев А.В.
МАСТЕР-КЛАСС
ЛУЧЕВЫЕ МЕТОДЫ ДИАГНОСТИКИ И ЛЕЧЕНИЯ ПОРОКОВ СЕРДЦА У БЕРЕМЕННЫХ.....67
Коков Л.С.
НАУЧНЫЙ ОБЗОР
ВОЗРАСТНЫЕ АСПЕКТЫ МЕДИЦИНСКОЙ ВИЗУАЛИЗАЦИИ ГРУДНЫХ ЖЕЛЕЗ (ЧАСТЬ I – ДЕТСКАЯ ОНКОЛОГИЯ).....69
Головко Т.С., Скляр С.Ю., Климнюк Г.И., Озеран Н.В., Крахмалева А.С., Францевич К.А.
СОВРЕМЕННОЕ СОСТОЯНИЕ МАММОГРАФИЧЕСКОГО СКРИНИНГА РАКА МОЛОЧНОЙ ЖЕЛЕЗЫ.....77
Лесько К.А., Матхев С., Абдураимов А.Б., Бойко Е.А.
СЛУЧАИ ИЗ ПРАКТИКИ
КОМПЛЕКСНАЯ ДИАГНОСТИКА ЛЕЙОМИОСАРКОМЫ МОЛОЧНОЙ ЖЕЛЕЗЫ.....84
Витько Н.К., Морозов С.П., Рудас М.С., Городнова М.А., Ярыгин М.Л.
РАК МОЛОЧНОЙ ЖЕЛЕЗЫ У МОЛОДОЙ ЖЕНЩИНЫ ПОСЛЕ ПОВТОРНОГО ЭКСТРАКОРПОРАЛЬНОГО ОПЛОДОТВОРЕНИЯ.....89
Солопова А.Е., Матхев С., Абдураимов А.Б., Лесько К.А., Бойко Е.А.
ОСОБЕННОСТИ УЛЬТРАЗВУКОВОЙ ДИАГНОСТИКИ И ЛЕЧЕБНОЙ ТАКТИКИ ПРИ ВЕДЕНИИ ПАЦИЕНТОК С БЕРЕМЕННОСТЬЮ В РУБЦЕ ПОСЛЕ КЕСАРЕВА СЕЧЕНИЯ.....95
Макухина Т.Б., Поморцев А.В.
ЮБИЛЕИ
К 50-ЛЕТИЮ ПРОФЕССОРА АНДРЕЯ ПАВЛОВИЧА АРЖАНЦЕВА.....100
К 75-ЛЕТИЮ ПРОФЕССОРА ИГОРЯ ПЕТРОВИЧА КОРОЛЮКА.....102
АНОНСЫ
РОСКОШНЫЙ БЮСТ. КАК СФОРМИРОВАТЬ, УКРЕПИТЬ, УБЕРЕЧЬ.....104
НЕКРОЛОГ
ПАМЯТИ ЛЕОНИДА АНДРЕЕВИЧА ЮДИНА.....105
ОТЧЕТЫ О НАУЧНЫХ МЕРОПРИТИЯХ
VI ВСЕРОССИЙСКИЙ НАЦИОНАЛЬНЫЙ КОНГРЕСС ЛУЧЕВЫХ ДИАГНОСТОВ И ТЕРАПЕВТОВ «РАДИОЛОГИЯ-2012».....107
XXII МИРОВОЙ КОНГРЕСС ПО УЛЬТРАЗВУКОВОЙ ДИАГНОСТИКЕ В АКУШЕРСТВЕ И ГИНЕКОЛОГИИ 110
Гус А.И., Холин А.М., Тетерина К.И.
II СЪЕЗД ЛУЧЕВЫХ ДИАГНОСТОВ СИБИРСКОГО

CONTENTS

FROM THE EDITOR.....6
LECTURE
CHILDREN AND ADOLESCENTS MAMMOLOGY AND RADIOLOGY 7
Travina M.L.
MRI IN GYNECOLOGY.....27
Rogozhyn V.A.
ORIGINAL ARTICLES
COMPARATIVE CHARACTERISTICS OF PARAMAGNETIC CONTRAST AGENTS IN DIAGNOSTICS OF NODULAR BREAST LESIONS.....41
Rakhimzhanova R.I., Dautov T.B., Saduakasova A.B., Bayturlin Zh.G.
MRI IN PREOPERATIVE SPREAD EVALUATION OF INVASIVE CERVICAL CANCER: ROLE OF INTRAVAGINAL CONTRAST 48
Rubtsova N.A., Novikova E.G., Sinitsyn V.E., Puzakov K.B.
MULTISLICE COMPUTED HYSTEROSALPINGOGRAPHY IN DIAGNOSIS OF TUBAL PERITONEAL INFERTILITY.....56
Adamian L.V., Obelchiak I.S., Murvatov K.D., Murvatova K.A.
DOPPLER EVALUATION CRITERIA OF CENTRAL AND CEREBRAL HEMODYNAMICS IN FETUSES WITH DIABETIC FETOPATHY.....61
Astafieva O. V., Pomortsev A. V.
MASTER-CLASS
X- RAY METHODS OF DIAGNOSTICS AND TREATMENT OF HEART DISEASES IN PREGNANT WOMEN.....67
Kokov. L.S.
REVIEW
AGE ASPECTS OF BREAST MEDICAL VISUALIZATION (PART I – CHILDREN'S ONCOLOGY).....69
Golovko T.S., Sklyar S.U, Klimnyuk G.I., Ozeran N.V., Krakhmaleva A.S., Frantsevich K.A.
CURRENT STATUS OF MAMMOGRAPHIC BREAST CANCER SCREENING.....77
Lesko K.A., Mathew S., Abduraimov A.B., Boiko E.A.
CASE REPORT
COMPLEX DIAGNOSIS OF BREAST LEIOMYOSARCOMA....84
Vitko N.K., Morozov S.P., Rudas M.S., Gorodnova M.A., Yarigin M.L.
BREAST CANCER IN YOUNG WOMAN AFTER IN VITRO FERTILIZATION CYCLES.....89
Solopova A.L., Mathew S., Abduraimov A.B., Lesko K.A., Boiko E.A.
PECULIARITIES OF ULTRASOUND DIAGNOSTICS AND TREATMENT TACTICS IN PATIENTS WITH CESAREAN SCAR PREGNANCY.....95
Makukhina T. B., Pomortsev A. V.
ANNIVERSARIES
TO THE 50TH ANNIVERSARY OF PROFESSOR ANDREY PAVLOVICH ARZHANCEV.....100
TO THE 75TH ANNIVERSARY OF PROFESSOR IGOR PETROVICH KOROLJUK.....102
ANNOUNCEMENT
PERFECT BUST. HOW TO FORM, STRENGTEN, PROTECT.....104
OBITUARY
IN MEMORY OF LEONID ANDREEVICH UDIN.....105
REPORT ON THE SCIENTIFIC EVENT
6TH RUSSIAN NATIONAL CONGRESS OF RADIOLOGY.....107
22TH WORLD CONGRESS OF INTERNATIONAL SOCIETY OF ULTRASOUND IN OBSTETRICS AND GYNECOLOGY....110
Gus A.I., Holin A.M., Teterina K.I.
2TH CONGRESS OF RADIOLOGISTS OF SIBERIAL FEDERAL DISTRICT.....113
Zavadovskaya V.D.
29TH ANNUAL SCIENTIFIC MEETING OF EUROPEAN SOCIETY FOR MAGNETIC RESONANCE IN MEDICINE AND BIOLOGY.....115

ФЕДЕРАЛЬНОГО ОКРУГА.....113
Завадовская В.Д.
XXIX ЕЖЕГОДНЫЙ КОНГРЕСС ЕВРОПЕЙСКОЙ АССОЦИАЦИИ МАГНИТНОГО РЕЗОНАНСА В МЕДИЦИНЕ И БИОЛОГИИ.....115
Солопова А.Е.
VIII НАУЧНО-ПРАКТИЧЕСКАЯ КОНФЕРЕНЦИЯ С МЕЖДУНАРОДНЫМ УЧАСТИЕМ «ЛУЧЕВАЯ ДИАГНОСТИКА И НАУЧНО-ТЕХНИЧЕСКИЙ ПРОГРЕСС В ОХРАНЕ ЖЕНСКОГО ЗДОРОВЬЯ И РЕПРОДУКЦИИ» 118
Гележе П.Б.
ВИДЕО ОТЧЕТ
VI ВСЕРОССИЙСКИЙ НАЦИОНАЛЬНЫЙ КОНГРЕСС ЛУЧЕВЫХ ДИАГНОСТОВ И ТЕРАПЕВТОВ «РАДИОЛОГИЯ-2012».....120
АВТОРАМ.....122
Solopova A.E.
VIIII SCIENTIFIC AND PRACTICAL CONFERENCE WITH INTERNATIONAL PARTICIPATION "RADIOLOGY AND SCIENTIFIC-TECHNICAL PROGRESS IN WOMEN HEALTH PROTECTION AND REPRODUCTION".....118
Gelezhe P.B.
VIDEO REPORT
6TH RUSSIAN NATIONAL CONGRESS OF RADIOLOGY.....120
FOR AUTHORS.....122

От редакции

Уважаемые читатели!

Этот номер Российского Электронного Журнала Лучевой диагностики посвящён важнейшей социальной проблеме – современной лучевой диагностике в охране женского здоровья и репродукции. Сейчас в медицине нет практически ни одного заболевания женской сферы, где бы не применялись современные методы диагностики. Ещё совсем недавно эти методы помогали врачу изучать только анатомическое строение органов и тканей. Современные аппараты позволяю проводить исследования тончайшими срезами, создавать 3-D модели органов и патологических процессов, выявлять изменения на ранней стадии заболевания на молекулярном уровне и при этом не несут лучевую нагрузку на организм или же воздействуют исключительно малыми дозами излучения.

Важную и своевременную информацию о состоянии органов и тканей дают современные методики ультразвуковых исследований с доплеровским картированием и определением эластичности тканей, магнитно-резонансная томография, имеющая непревзойдённый тканевой контраст, магнитно-резонансная спектроскопия, гибридные диагностические технологии – ПЭТ/КТ и ОФЭКТ/КТ, позволяющие изучать ткани на молекулярном уровне с точной анатомической привязкой.

Эти возможности используются для планирования лечения, в том числе для планирования оперативных пособий, малоинвазивного лечения и контроля динамики процесса.

Для полноценного использования последних достижений лучевой диагностики необходимо гармоническое взаимодействие клиницистов и диагностов, взаимная подготовка и понимание возможностей методов и надёжности получаемых результатов.

Именно этим задачам и посвящён данный выпуск журнала.

С уважением, Академик РАМН,
доктор медицинских наук, профессор,
заслуженный деятель науки РФ,
главный специалист по акушерству и
гинекологии Министерства
здравоохранения России
Л.В. Адамян

ЛЕКЦИЯ

ДЕТСКАЯ И ПОДРОСТКОВАЯ МАММОЛОГИЯ И ЛУЧЕВАЯ ДИАГНОСТИКА

Травина М.Л.

Научный центр здоровья детей РАМН. г. Москва, Россия

Патология молочных желез встречается с момента рождения и увеличивается в период полового созревания. В детском возрасте онкология молочных желез встречается крайне редко, но её отсутствие не уменьшает значимости в выявлении и лечении не раковых заболеваний молочных желез, что может являться причиной осложнений в будущем. Существующие классификации патологий молочных желез не отражают её состояний в детском возрасте, поэтому создана клиническая классификация, учитывающая норму в различные периоды времени, временные отклонения, аномалии развития и патологию. Детская и подростковая маммология – подразумевает в себе несколько ключевых задач: диагностическую (направленную на раннюю диагностику и коррекцию выявленных проблем), а так же социальную (включающую формирование ряда медико-социальных привычек).

Ключевые слова: подростковая маммология, развитие молочной железы, кисты, фиброаденома, телархе, гинекомастия.

CHILDREN AND ADOLESCENTS MAMMOLOGY AND RADIOLOGY

Travina M.L.

Scientific centre of children health of RAMS. Moscow, Russia.

Breast pathology may occur since childhood and grow in puberty. In childhood breast oncology appears very seldom. However, its absence doesn't reduce importance of detection and cure of breast diseases that are not cancerous but may cause complications in the future. Current classifications of breast pathologies do not reflect their conditions in childhood and therefore a clinical classification has been created that taking into account a norm in different periods of time, temporary deviation, developmental anomalies and pathologies. Child and teenage mammology implies several key tasks – diagnostic (directing to early diagnostics and correction of detected problems), and social (forming a range of medical and social habits).

Key words: teenage mammology, breast development, cysts, fibroadenoma, telarhe, gynecomastia.

Молочные железы являются частью репродуктивной системы и большинство патологических состояний манифестируют в период интенсивного роста и развития организма. Отсутствие должного внимания к маммологическим проблемам у детей и подростков увеличивают риски пролиферативных состояний на раннем этапе. При этом большинство исследователей считают, что пролиферативные формы фиброзно-кистозной мастопатии несут в себе угрозу малигнизации [1]. Рак молочной железы (РМЖ) встречается в 3-5 раз чаще на фоне доброкачественных заболеваний молочных желез и в 30-40 раз чаще при узловых формах мастопатии с пролиферацией эпителия молочных желез. [2]. Важно, что сами стадии заболевания могут быть существенно разделены во времени. В детской практике онкологическая патология молочных желез встречается крайне редко – около 1 % [3, 4, 5, 6], а вот доброкачественная патология довольно распространена. Согласно современным классификациям у детей и подростков выделяют аномалии, нарушения развития (дисморфии), неопухолевые заболевания, доброкачественные и злокачественные опухоли молочных желез. Клиническая оценка многочисленных аномалий и нарушений развития молочных желез в значительной степени носит субъективный характер и сформирована не окончательно. В клинической практике наиболее часто используют клинико-рентгенологический вариант классификации мастопатии [7], что не подходит для классификации патологий в детском возрасте.

Рис. 1. УЗИ. Эхокардиограмма молочной железы девочки 8 лет.

Ультразвуковая картина молочной железы у детей. Норма. Жировая и фиброзная ткань.

За годы работы в НИИ профилактической педиатрии и восстановительного лечения, нами создана клиническая классификация состояний молочных желез в детском и подростковом возрасте, что может помочь в работе врачам, а так же внесет определенную ясность в использовании терминологии.

Клиническая классификация состояний молочных желез встречаемых в детской и подростковой практике:

1. **Норма (здоров)**
   - Телархе (от 8 лет у девочек)
2. **Временные отклонения от нормального состояния**
   - Физиологическое нагрубание молочных желез у новорожденных
   - Изолированное преждевременное телархе
   - Ювенильная гинекомастия
   - Галакторея (наведенная – мамины гормоны, во время грудного вскармливания)
3. **Аномалии развития**
   - Атрофия
   - Ателия
   - Амастия
   - Полителия
   - Полимастия
   - Асимметрия молочных желез (до 100мл; и более 100мл. разница)
   - Макромастия
   - Микромастия
   - Койломастия
4. **Патологические состояния**
   - Преждевременное телархе (выявление дополнительных признаков преждевременного полового созревания)
   - Гинекомастия (появление протоковой системы)
   - Масталгия
   - Мастопатия
   - Киста молочной железы (до 0,5 см и более 0,5 см)
   - Фиброаденома
   - Внутрипротоковая патология
   - Инфекции и воспаление (нелактационный мастит)
   - Патология соска (милиум, атерома, телит)
   - Кистозные трансформации тканей
   - Травма
   - Прочая патология

Норма.

Вплоть до пубертатного периода молочные железы у мальчиков и девочек одинаковы и представляют из себя сосок и ареолу. Развитие молочной железы является первым признаком начала полового созревания у девочек. Приблизительно за шесть месяцев до менархе наблюдается активизация роста молочной железы. Увеличение молочной железы начинается обычно в 11-12 лет, но может произойти раньше или позже (от 8 до 13-14 лет) [8, 9, 10], что тоже считается нормальным. В этом появление зачатков железистой ткани под сосками называется – телархе [11]. В первые месяцы может наблюдаться асимметричность начала роста молочных желез (до 3 месяцев), чаще сначала начинает развиваться левая грудь, чуть позже

Рис. 2. УЗИ. Эхокардиограмма девочки 12 лет.

Ультразвуковая картина начала роста молочной железы в возрасте от 8 до 14 лет – норма - Телархе. (Зачаток железистой ткани под соском).

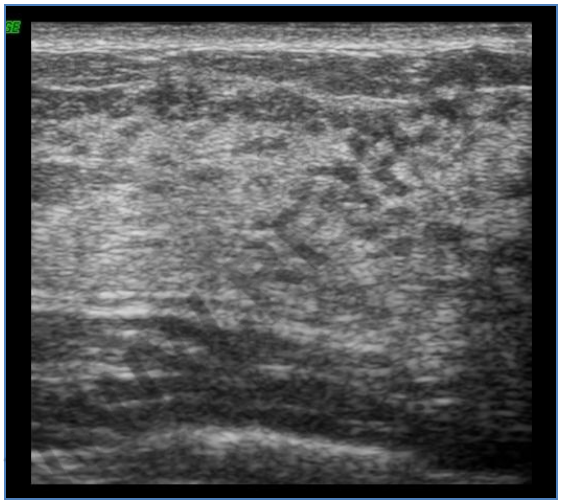

Рис. 3. УЗИ.

Ультразвуковая картина ткани молочной железы в пубертатном возрасте – норма. Железистая ткань.

правая. Чувствительность сосков и самих молочных желез, в данный период, то же является нормой.

Структура нормальной молочной железы при проведении сонографического исследования выглядит следующим образом: кожа, сосок, гипоэхогенная жировая ткань. Окружающая соединительная ткань отчетливо не дифференцируется. Задняя граница молочной железы – гиперэхогенная линяя, образованная задним листком расщепленной фасции грудной полости и передним фасциальным футляром грудных мышц (Рис. 1). Начало формирования и роста молочных желез характеризуется появлением в позадисосковой области зон сниженной эхогенности – это элементы формирования протокой системы, конфигурация может быть шарообразной, овальной либо распластанной, зависит от силы нажатия датчиком, без четкой капсулы (Рис. 2). При дальнейшем процессе развития молочной железы начинается формирование железистой ткани. Эхографически картина выглядит, как средне- и высокоэхогенные фрагменты зернистого вида (Рис. 3).

Временные отклонения от нормального состояния.

Физиологическое нагрубание молочных желез встречается у 60 % новорожденных, одинаково часто у мальчиков и девочек первых недель жизни. Данное состояние обусловлено особенностями функционирования эндокринной системы новорожденного и влиянием материнских гормонов попавших в кровоток ребенка в процессе родов и является нормой. В течение нескольких недель у большинства новорожденных молочные железы спонтанно возвращаются к исходным размерам, хотя у 1,5-2 % нагрубание может сохраняться до 8-10 месяцев [12]. При пальпации мягкоэластичное уплотнение под соском не превышает 1 см в диаметре. На эхограммах увеличенные молочные железы у новорожденных детей представлены овальным изоэхогенным образованием без дифференциации отдельных структурных элементов, размеры которых в среднем составляют 12 х 5 мм. При этом отчетливо видны поверхностные и глубокие листки поверхностной фасции, которые как бы «охватывают» молочную железу [13, 14] (Рис. 4). Данное состояние не является показанием для отмены грудного вскармливания.

Изолированное преждевременное телархе встречается у девочек от 6 месяцев до 7 лет и проявляется увеличением молочных желез. Процесс может наблюдаться с одной или двух сторон, является изолированным, т.е. отсутствуют другие признаки полового созревания (в т.ч. появление аксиллярного, лобкового оволосения, ускорения темпов линейного роста). Визуальный осмотр и пальпация – позволяет заподозрить увеличение молочной железы. При этом визуальное увеличение молочных желез может быть обусловлено избыточным развитием подкожной жировой клетчатки, которая может затруднять определение истинного объема железистой ткани. Ультразвуковое обследование позволяет провести дифференциальный диагноз и определить точный объем железистой ткани и степень ее развития (наличие или отсутствие протоковой системы). Рис. 5., Рис. 6. Увеличение молочных желез может быть – ложным за счет жировой ткани, это подтверждается или опровергается сонографически и такой ребенок не нуждается в дальнейшем наблюдении по данной патологии. Этиология чаще свя-

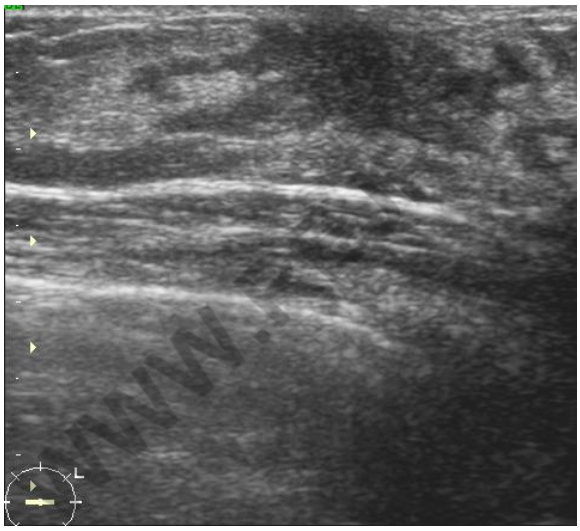

Рис. 4. УЗИ.

Ультразвуковая картина появления зачатков стромы под соском при физиологическом нагрубании, изолированном телархе и ювенильной гинекомастии).

Рис 5.

Девочка 5 лет с увеличенными молочными железами.

занна с влиянием лекарственных препаратов, в т.ч. принимаемых матерью во время беременности и кормления грудью. Кроме того, с изменениями секреции половых стероидов или повышенной чувствительностью молочных желез к эстрогенам, при их нормальных возрастных значениях. Описаны случай увеличения молочных желез после прививок, приема антибиотиков, на фоне аллергических проявлений у ребенка, приема парного молока и частого употребления куриного мяса в пищу (стимуляция роста кур эстрогеновыми препаратами) [15]. Обычно молочные железы уменьшаются до нормальных размеров в течение года, но в некоторых случаях остаются увеличенными вплоть до пубертатного периода. Не зависимо от предполагаемой причины, увеличение молочных желез у девочек допубертатного возраста требует обследования с целью исключить истинное преждевременное половое развитие. Прогноз при изолированном преждевременном телархе благоприятный. Дети с данной патологией должны наблюдаться у маммолога с динамическим контролем + ультразвуковое исследование молочных желез (УЗИ) раз в 6 месяцев.

Родителям объясняют, что это преходящее состояние.

Ювенильная и ложная гинекомастия – увеличение молочных желез у мальчиков. Встречается в период активного пубертата (в возрасте 12-17 лет). Около 30 % случаев увеличения молочных желез классифицируется, как ювенильная гинекомастия (Рис. 7). Данное состояние обусловлено значительными гормональными перестройками возникающими в этом возрасте [16, 17]. Так, у большинства юношей в начале пубертата отмечается транзиторное повышение уровня циркулирующего эстрадиола на фоне относительно низких уровней тестостерона. Данный феномен объясняется тем, что концентрации циркулирующего эстрадиола в период полового созревания возрастают в 3 раза, в то время как показатели тестостерона у половозрелых мужчин в 30 раз превышают допубертатные. Таким образом, эстрадиол достигает пиковых концентраций значительно раньше тестостерона, успевая оказать влияние на чувствительные к нему ткани, избегая подавляющего действия тестостерона. Ультразвуковое обследование позволяет провести дифференциальный диагноз и определить точный объем железистой ткани и степень ее развития (наличие или отсутствие протоковой системы). Начало формирования и роста молочных желез характеризуется на сонографии, как и у девочек – подростков, появлением в позадисосковой области зон сниженной эхогенности – это элементы формирования протокой системы, конфигурация может быть шарообразной, овальной либо распластанной, зависит от силы нажатия датчиком, без четкой капсулы. На данном этапе выявления гинекомастии рекомендуется динамическое наблюдение в течении 6 месяцев и соблюдение рекомендации по диете, а при сохранении патологии консервативное лечение, направленное на снижение чувствительности тканей молочной железы к эстрогенам.

Исследование гинекомастии при МРТ хорошо показывает степень созревания железистого компонента, но не является необходимой при диагностике данной патологии (Рис. 6).

Галакторея – наличие выделений из сосков. У новорожденных редкий симптом и мо-

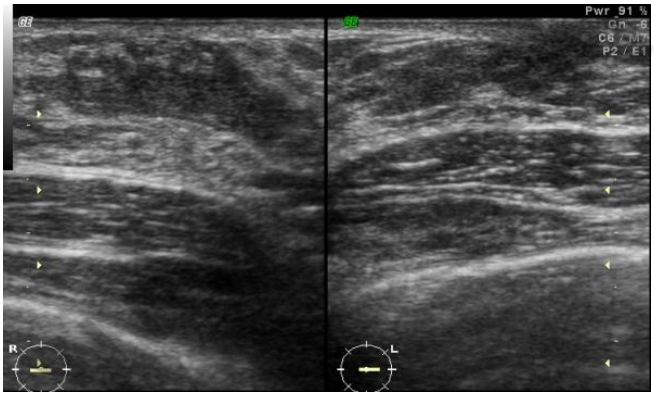

Рис. 6. УЗИ.

Ультразвуковая картина зачатков стромы с двух сторон. Под сосками визуализируется плотная плохо дифференцированная железистая ткань. Изолированное преждевременное телархе.

Рис. 7.

Мальчик 12 лет. Увеличение молочных желез за счет железистой ткани. Ювенильная гинекомастия.

жет появиться в первые недели после родов.

Молокообразные выделения появляются вследствие повышения концентрации в крови уровней гипофизарных гормонов (пролактин, тиреотропный гормон, адренокортикотропный гормон, гормон роста) характерного для периода полового криза новорожденных [18, 19, 20, 21].

На фоне восстановления показателей гормонального статуса ребенка восстанавливается нормальный размер молочных желез и прекращаются выделения из них. Можно выделить два механизма появления галактореи. Первый механизм – наведенный, т.е. появление молозивных выделений из сосков молочной железы у новорожденных из-за материнского гормонального фона. Это состояние проходит после первых нескольких недель или после прекращения грудного вскармливания. Второй механизм и вторая группа – это подростки, чаще 15-16 лет с молозивными выделениями из сосков при надавливании на ареолу. Обследование молочных желез не выявляет, как правило аномалий развития или любой другой патологии в тканях железы. Гормональное обследование выявляет повышение уровня пролактина, которая вызвана или микроаденомой гипофиза и подтверждается магнитно-резонансной томографией гипофиза с контрастом или недостаточным синтезом дофамина (пролактин-ингибирующего фактора). Пролактин снижающая терапия позволяет подавить чрезмерную секрецию пролактина и приводит к нормализации секреции пролактина, исчезновению галактореи.

Аномалии развития молочной железы

Атрофия молочной железы (гипомастия) – встречается вследствие потери жировой и поддерживающей соединительной ткани, может быть следствием врожденного отсутствия или недоразвития железистой ткани, системного расстройства (например, нарушения питания, болезни Крона), лучевой терапии, врожденной дисфункции надпочечников, дисгенезии гонад, гипогонадотропного гипогонадизма и т.д. Наиболее распространенная причина - дефицит массы тела. Правильное питание способствует увеличению молочных желез [22]. Имеются утверждения, что гипомастия – это порок, сцепленный с полом [23]. Крайней степенью недостаточности развития желез является амастия,

Ателия – отсутствие соска, требует хирургической коррекции. Рекомендуется пластическая операция по формированию соска и ареолы после 18 лет. Более раннее вмешательство может привести к повреждению зачатков мо-

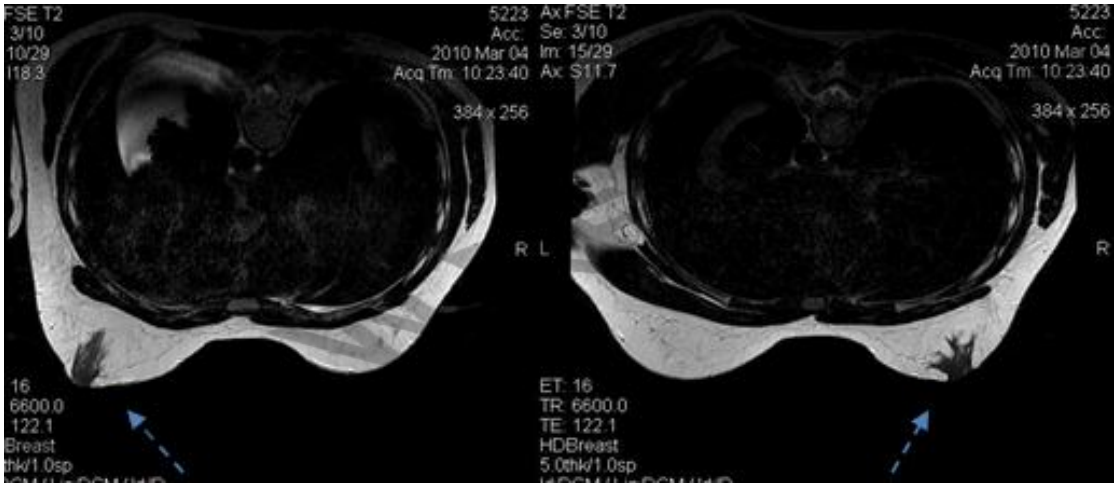

Рис. 8. Магнитно-резонансное исследование молочных желез.

Мальчик 12 лет с двусторонней гинекомастией.

лочной железы.

Амастия – полное отсутствие железистой ткани, входит в структуру врожденного синдрома Поланда. Этот синдром впервые был описан Альфредом Поландом в 1841 г. и включает в себя также частичное или полное отсутствие грудной мышцы вместе с находящимися на той же стороне аномалиями развития руки (перепонки между пальцами, паралич радиального нерва, отсутствие волос в подмышечной впадине и снижение толщины подкожно-

Рис. 9.

Атрофия правой молочной железы. Девочка 12 лет с синдромом Поланда.

жирового слоя), декстрокардией, пороками мочеполовой системы и спинного мозга (Рис. 9). Сонографическая картина полного отсутствия железистого компонента с одной стороны. Предполагается васкулярная теория синдрома Поланда: задержка в период раннего эмбрионального развития кровенаполнения подключичных, вертебральных артерий и их ветвей. Синдром обычно встречается у девочек, с частотой, по данным различных авторов, от 1:20000 до 1:50000 [24]. Еще одним из редких заболеваний, сопровождающийся аплазией молочной железы, является эктодермальная дисплазия, тип Рэппа-Ходжкина. Реже встречается изолированная патология вследствие нарушения закладки в эмбриогенезе. В подростковом возрасте хирургическое лечение должно производиться с учетом возможного добавления в протез жидкости, учитывая возможный рост другой молочной железы. Имплантация постоянного протеза возможна после завершения полового созревания.

Полителия - увеличение количества сосков, которые локализуются по эмбриональной молочной линии от медиоклавикуллярной (аксиллярной) области к середине паховой складки (Рис. 10). Это патология часто сочетается с врожденной аномалией сердечной или почечной систем [25]. Проблемы при множественных сосках могут быть связаны с выделениями в период лактации, что не требует лечения. В некоторых случаях может потребоваться косметологическая коррекция. Риск развития рака молочной железы при полителии тот же, что и у женщин с обычными железами. Полителия и полимастия встречаются чаще, чем ателия и амастия.

Полимастия – встречается у 5 % женщин [26]. Она характеризуется аномально расположенными очагами железистой ткани, которые могут формировать дополнительные выпячивания в области грудной стенки, чаще в аксиллярных областях. Нередко впервые жалобы на набухание в этих областях возникают при беременности или лактации.

Асимметрия молочных желез (до 100 мл; и более 100 мл. разница)

Это состояние может развиваться в результате травмы зачатка молочной железы в детском возрасте, хотя во многих случаях причину асимметрии установить не удается. Окончательно оценить асимметрию железы можно к концу полового созревания. При среднем объеме железы в 500 мл наиболее часто наблюдается асимметрия груди с малым различием (в среднем 50-60 мл). Разница в 100 мл считается выраженной. Интересно, что в 73 % случаев увеличивается левая молочная железа. При выраженной асимметрии возможно проведение хирургической коррекции после полового созревания (Фото. 5).

Макромастия – увеличение молочной железы. Нормальную величину молочной железы трудно определить из-за изменяющихся устоев общества и моды. В среднем в группе женщин репродуктивного возраста 25-45 лет объем молочной железы составляет около 500 мм3. Идеалом же принята грудь объемом 250-300 мм3. Объем от 400 до 600 мм3 считается умеренной гипертрофией, 600-800 мм3 – выраженной гипертрофией, 800-1000 мм3 – значительной гипертрофией, и > 1500 мм3 – гигантомастией. Кроме того, прослеживается выраженная связь макромастии с семейным анамнезом.

Почти в 80 % случаев макромастия у мо-

Рис 10.

Полителия с двух сторон.

Рис. 11.

Асимметрия молочных желез (больше справа).

лодых женщин начинается в пубертатный период [27]. У подростков с гипертрофией молочная железа обычно подвижная, с диффузными уплотнениями без четкой дифференцировки от окружающей ткани, могут встречаться жгутоподобные утолщения [28]. Девушки с макромастией часто жалуются на боли в молочной железе, плече, спине, что иногда ошибочно принимается подростками и их родителями за эффект психологического дискомфорта (т.е. дисморфофобии – чрезмерной обеспокоенности незначительным дефектом или особенностью своего тела) [29]. Макромастия может развиваться как стремительно, в течение нескольких месяцев, так и нарастать постепенно, в течение нескольких лет. Прямой корреляции между макромастией и гормональным статусом, в том числе рецепторной чувствительностью, не прослеживается. Макромастия может быть как двухсторонней, так и односторонней, хотя обычно проявляется как диффузное симметричное увеличение железы. Гистологическая картина соответствует нормально развивающейся молочной железе. Сонографическая картина представлена железистым и жировым компонентом.

При макромастии в некоторых случаях может быть показано хирургическое лечение, (обычно после окончания полового созревания) в виде редукционной маммопластики, мастоэктомии с имплантом [30, 31]. Есть данные об эффективности гормонального лечения, а также комбинирования хирургического и консервативного лечения [32]. Макромастия также может являться фактором риска развития мастопатии [33].

Микромастия – не является патологией или ограничением в грудном кормлении. Чаще это наследственная конституциональная предрасположенность. После кормления грудью или набора веса молочная железа может увеличиваться. В плане лечения можно предложить физиостимуляцию и лимфодренажный массаж молочных желез в течении 3-6 месяцев. При отсутствии эффектов от терапии, микромастия корректируется в зависимости от пожеланий пациентки. С точки зрения здоровья, лучше коррекцию (пластику) проводить после родов и кормления грудью, но так как этот фактор может приводит к психологическому дискомфорту и затруднять межвидового общения у подростков, после консультации с психологом данная коррекция может быть проведена ранее.

Койломастия – анатомический дефект, проявляющийся втянутым соском. Частота встречаемости в популяции до 10 %. Приводит к психологическому дискомфорту. Препятствует кормлению грудью. Основная причина: короткий млечный проток (наследственная предрасположенность), образование фиброзных тяжей (после воспалительных процессов). Поддается консервативному лечению (упражнения, Ниплетт – ваккумная насадка), с целью косметического лечения иногда хирургическое воздействие, но данная методика может привести к деформированию протоков и невозможности грудного вскармливания. Койломастия может быть одно- или двусторонней и встречается примерно у 2-4 % девочек-подростков [34, 35].

Патологические состояния молочной железы

Преждевременное телархе - при выявлении у девочки младше 8 лет на фоне телархе появления лобкового оволосения (адренархе) и ускорение роста требуется проведение более детального обследования для выявления подтверждения или исключения преждевременного полового созревания. (Рис. 12).

Однако гораздо чаще врачу приходится

Рис. 12.

Девочка 5 лет. Преждевременное половое созревание. Увеличение молочных желез. Костный возраст 8 лет. Адренархе.

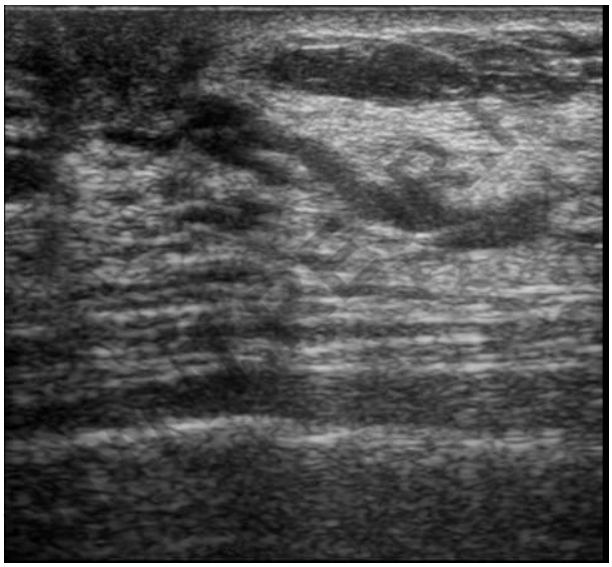

Рис. 13. УЗИ.

Ультразвуковая картина гинекомастии у мальчика в 13 лет. На фоне железистой ткани хорошо видны протоки.

сталкиваться всего с одним или двумя симптомами, поскольку они обычно появляются последовательно. Кроме того, каждый из симптомов может быть проявлением полной формы преждевременного полового развития (истинного или ложного), неполного преждевременного полового развития, либо других заболеваний. Физиологический процесс полового созревания характеризуется взрослением оси гипоталамус-гипофиз с увеличением гонадотропного релизинга (люлеиберина). Увеличение секреции гонадотропинов способствует росту и развитию фолликулов в яичниках. Фолликулы начинают вырабатывать все большее количество эстрагенов, что в свою очередь вызывает половое созревание (ускорение линейного роста, развития молочных желез и полового оволосения и, наконец, появление менструаций). Основные причины, способствующие преждевременному половому созреванию, – органические нарушения ЦНС, что может быть как врожденным, так и приобретенным во время гипоксии плода, асфиксии в родах и как следствие родовой травмы. На рентгенограмме черепа видны симптомы внутричерепной гипертензии в виде пальцевых вдавлений. Компьютерная томография и магнитно-ядерное исследование головного мозга выявили органические изменения в нем у 50 % девочек с преждевременным увеличением молочных желез [15]. В плане дифференциальной диагностики проводится исключение патологии надпочечников (в т.ч. дисфункции коры надпочечников), опухолевых процессов (яичники, надпочечники), генетических заболеваний, в т.ч. синдрома Ван Вика-Громбаха, Мак-Кьюна-Олбрайта и Рассела-Сильвера, а также исключается экзогенное введении эстрогенов и эстрогеноподобных соединений в виде лекарственных форм или с пищевыми продуктами, но иногда причину обнаружить не удается [36, 37, 38, 39, 40].

Пациенты с выявленным или заподозренным диагнозом – преждевременное половое созревания направляются для лечения и ведения к врачу эндокринологу и неврологу для дообследования. У врача маммолога данная группа пациентов должна проходит обследование молочных желез раз в 6 месяцев, с использованием ультрасонографического исследования, до стабилизации состояния или достижения ими пубертатного возраста.

Гинекомастия (истинная) – в детском и подростковом возрасте является относительно редкой патологией и ее процент не превышает 5-8 % от всех случаев гинекомастии в этом возрасте. В случае повышенной чувствительности ткани молочных желез к эстрогенам данные особенности приводят к пролиферации железистой ткани и формированию гинекомастии. В дополнение к этим процессам ведущая роль в развитии гинекомастии у мужчин молодого возраста и подростков отводится процессам превращения андростендиона в эстрон за счет активация тканевой ароматазы-17-оксистероид редуктазы, фермента, входящего в семейство цитохромов P450. В норме тестикулы мужчин, достигших пубертатного возраста, секретируют около 15 % эстрадиола и не более 5 % эстрона, поступающих в циркуляцию. Остальная часть эстрадиола и эстрона образуется экстрагландулярно за счет ароматизации тестостерона в эстрадиол и андростендиона в эстрон [41, 42]. Гинекомастия развивается и при нарушении функции рецепторов андрогенов. В таких слу-

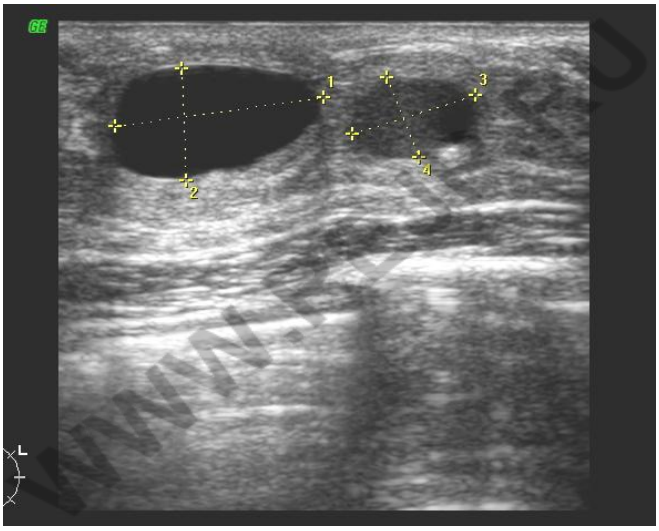

Рис. 14. УЗИ.

Ультразвуковая картина субареолярных кист в левой молочной железе у девочки 12 лет.

чаях и нормальный и повышенный уровни андрогенов могут привести к развитию гинекомастии. Пролактин стимулирует лактацию, но в развитии ткани молочных желез он играет второстепенную роль. В то же время, если избыток пролактина приводит к развитию эндокринного гипогонадизма (первичного и вторичного гипогонадизма (в том числе вследствие перенесенных вирусных оорхитов, травм тестикул, врожденной гипоплазии тестикул)). Генетические синдромы (Сильвера-Рассела, Кляйнфельтера, Кальмана-Рейфенштейна и др.), опухоли яичек (лейдигома, эмбриональная карцинома, тератокарцинома, хорионкарцинома, сочетанная опухоль) прямо, либо через повышение секреции ХГ, приводят к увеличению продукции эстрогенов клетками Лейдига, а также при некоторых хронических заболеваниях (цирроз печени, гипертиреоз), при ряде патологических состояний (например, почечной недостаточности) и при приеме некоторых лекарственных веществ гинекомастия может развиться на фоне нормального уровня и соотношения андрогенов и эстрогенов. Причина развития гинекомастии в таких случаях пока неясна. Заслуживают внимания случаи гинекомастии у пациентов с истощением, вызванным в том числе анорексией, длительным голоданием и мальабсорбцией (при хронических заболеваниях). Случаи идиопатической гинекомастии составляют около 25 %-50 % от всех случаев гинекомастии и часто носят семейный характер, что делает важным сбор анамнеза не только у родителей, но и у более старшего поколения родственников.

Важный аспект гинекомастии в подростковом возрасте носит психо-социальный характер, т.е. замыкание в себе, стеснение своего тела, что порой может привести к избеганию общества, сверстников и не желанию ходить в школу. Почти все пациенты с выраженным увеличением молочных желез жалуются, что не могут ходить в бассейн, загорать и купаться летом на открытых пляжах. Следующим этапом является общая невротизация и депрессивный фон настроения, связанный с не менее важным элементом дисморфофобии, т.е. желанием быть как все, недовольством своим телом, неудовлетворительным самочувствием. Вследствие замыкание в себе и уход от реальности в компьютерное измерение, где нет своего тела и своих комплексов. Учитывая зависимость психоэмоционального здоровья с порой косметическим дефектом, после консервативного лечения и при отсутствии эффекта, а так же при параллельной работе с детским психологом может быть рекомендована хирургическая коррекция на различных этапах.

При ультразвуковом исследовании необходимо обращать внимание на формирование протокового компонента в железистой ткани. Такие структуры не поддаются обратному развитию при консервативном лечении (Рис. 8). Хирургическое лечение надо воспринимать, не только как косметическую коррекцию, но и как профилактическую мастоэктомию, т.к по данным онкологической статистики, рак м/ж у пожилых мужчин встречается в 60 % на фоне длительно персистирующей гинекомастии, а при синдроме Клайнфельтера эти цифры могут быть существенно выше.

Масталгия – (цикличные и нецикличные боли). Масталгия при отсутствии морфологических изменений молочной железы встречается у подростков достаточно часто (примерно у 65 %). Боли носят цикличный характер, возникают перед менструацией с двух сторон, без четкой локализации и могут иррадиировать в плечо и руку. Болезненность и крупнодольчатость в строении железы чаще наблюдается у тех девушек, созревание которых произошло слишком рано. Более точные данные можно получить, работая с пациенткой в форме дневника, а не опроса, что помогает в дифференциальной диагностике и нередко снимает вопрос о хирургическом лечении.

Нециклическая масталгия характеризуется местным уплотнением, чаще в верхне-наружном квадранте молочной железы. Лечение симптоматическое, консервативное. В подростковом возрасте в терапию добавляются успокаивающие и аналгетики, противовоспалительные и противоотечные средства. Диета с ограничениями не приносит значительного эффекта [43].

Циклическая масталгия или мастодиния – это болезненность молочных желез перед менструацией и исчезающая во время нее или сразу после.

Мастопатия – по определению ВОЗ (1984 г.), мастопатия – фиброзно-кистозная болезнь, т.е. комплекс процессов, характеризующихся широким спектром пролиферативных и регрессивных изменений в тканях молочной железы с формированием ненормальных соотношений эпителиального и соединительнотканного компонентов и образованием в молочной железе изменений фиброзного, кистозного и пролиферативного характера [44]. Уровень пролиферации тканей зависит от баланса эстрогенов и прогестерона. Эстрогены вызывают пролиферацию ткани молочной железы, включая протоковый эпителий, альвеолы, строму. Прогестерон, наоборот, угнетает эти пролиферативные процессы и уменьшает количество митозов [45]. Пролиферативные процессы индивидуальны и связаны с возрастом. У подростков и молодых женщин фиброзная пролиферация минимальна, чаще вовлекаются верхние наружные квадранты. При этом могут возникать жалобы на боли и уплотнения, дискомфорт в мо-

лочной железе. Обычно симптомы усиливаются за 10-14 дней до менструации. Риск развития рака невысок, но в редких случаях пролиферация с атипией увеличивает его в 3-5 раз [46, 47]. У больных наблюдается недостаточность лютеиновой фазы цикла [48, 49, 50, 51]. Гормональные исследования показывают увеличение уровня эстрадиола, гонадотропинов и гормона роста и снижение прогестерона во вторую фазу менструального цикла. А так как становление менструальной функции у девочек происходит через стадию дефицита прогестерона вследствие ановуляции или недостаточности желтого тела, то длительно сохраняется высокий или умеренно повышенный уровень эстрогенов в крови. Эта ситуация способствует пролиферации эпителия, росту протоков и развитию альвеолярного аппарата в молочной железе, а также возможности возникновения дискорреляции этих процессов – появлению ФКБ. Поэтому девочки пубертатного возраста с нарушенным ритмом менструации и другими видами менструальных дисфункций составляют группу повышенного риска по развитию патологии молочной железы. Для своевременного выявления патологии необходимо регулярный не только осмотр и пальпация, но и ультразвуковое исследование. Иногда проводятся дополнительные исследования в виде маммографии (крайне редко), магнитно-резонансного исследования.

Клинически мастопатию можно подразделить на две формы: узловую и диффузную.

Узловая форма мастопатии клинически проявляется в локальных очагах уплотнения с выраженными клиническими жалобами. При ультразвуковом исследовании в данных очагах не редко можно выявить кисты или резко расширенные протоки. Очаг может быть без четкой дифференцировки от окружающей ткани и с тонкой капсулой вокруг очага. Ведение данной патологии заключается в хирургическом удалении данной патологии и назначении консервативной терапии для профилактики рецидивов и лечения ФКМ.

Рис. 15.

Синюшность по ареоле – признак кистозного включения у подростков.

Диффузная мастопатия это симметричное состояние молочных желез, проявляющееся большим количеством плотной, отечной железистой стромы. Клинически она проявляется жалобами на болезненность и нагрубание молочных желез. Пальпаторно железы плотные, чувствительные. При ультразвуковом исследовании - молочная железа представлена железистой тканью порой с признаками отечности и расширенной протоковой системой (Рис 13). Лечение основано на стабилизации пролиферативных процессов и снижения уровня дискомфорта вызванного молочной железой. Профессор Летягин В.П. рекомендует начинать лечение с продуктового фактора. Снизить потребления кофе, какао, шоколада, жирных и жаренных продуктов, и увеличить потребление овощей и фруктов, преимущественно цитрусовых и семейства капустных. У большинства подростков симптомы не требуют проведения агрессивной терапии. Гормональное лечение включает монофазные оральные контрацептивы, помогающие в 70-90 % случаев [52, 53], а так же медроксипрогестерон с 15 по 25 день цикла (эффективен в 85 % случаев [54]. Поддерживающие меры включают ношение бюстгальтера и лимфодренажный массаж молочной железы. В подростковом возрасте стоит начинать лечение с препаратов йода и фитотерапии (мастодинон).

Киста молочной железы (до 0,5 см и более 0,5 см) – встречается у 6 % девушек в пубертатном возрасте и более [1]. Некоторые авторы полагают, что кисты это нарушение всасывания постнатального секрета железы [55]. Размеры кист могут варьировать от нескольких миллиметров, до нескольких сантиметров. При отсутствии воспаления в кисте дети и подростки не ощущают данную патологию. Иногда кистозные включения могут сопровождаться выделениями из соска. Локализуются кисты у детей всегда в суб- или периареолярной области. При хорошем наполнении киста может пальпироваться как мягко-эластичное образование или как плотное четко отграниченное от окружающей ткани болезненное уплотнение. Пальпаторная характеристика кистозных включений зависит от степени наполнения и давности образования. Кисты в подростковом возрасте практически не выявляются пальпаторно и не имеют ярких клинических проявлений в виде жалоб, как у женщин в репродуктивном периоде. При осмотре молочных желез киста у подростков проявляется в виде синюшности на

Рис. 16.

Макропрепарат фиброаденомы молочной железы в разрезе.

ареоле (Рис. 15). Кисты легко диагностируют при ультразвуковом исследовании (Рис. 17). Кисты до 1,0 см подвергаются консервативному лечению, а более 1,0 см лечебно-диагностическому аспирированию с помощью тонкоигольной биопсии. Кисты у подростков редко рецидивируют. Основное осложнение кист у детей и подростков – присоединение воспаления – не лактационный мастит.

Фиброаденома – доброкачественная опухоль молочной железы. Изменения молочной железы в данном случае состоят из двух компонентов: стромального и эпителиального. Фиброэпителиальные поражения могут быть расценены как гиперпластические (фиброаденома и фиброаденоматозные гиперплазии) или как неопластические (филлоидные опухоли).

Заболевание диагностируется весьма часто, особенно с 15 до 25 лет. Клинически оно представляет из себя округлое образование с четкими контурами, подвижное, безболезненное. Размеры варьируются. Выделяют четыре типа фиброаденом: 1 - общая; 2 - гигантская; 3 - ювенильная; 4 - филлоидная опухоль. Самой распространенной по хирургическим отчетам является общая фиброаденома. Подростки часто выявляют фиброаденому при купании или самоосмотре. Чаще это единичное образование (в 10-15 % встречаются множественные фиброаденомы) с локализацией в верхненаружном квадранте молочной железы (63 % случаев). Обычно симптомов нет, изредка бывает дискомфорт во время менструации (при сочетании фиброаденомы с пролиферативными процессами в молочной железе). Формирование узла до его выявления занимает около 5 месяцев, но некоторые фиброаденомы (ювенильные или гигантские) могут вырасти до размеров больше 5 см даже за более короткий срок. При больших опухолях неизбежно возникает сдавление молочной железы, расширяются вены и истончается кожа над опухолью. Разрастание фиброаденомы может повредить нормальные ткани молочной железы. Хотя опухоль инкапсулирована, иногда её трудно отличить от юношеской гипертрофии, поскольку она состоит из обычной ткани [56].

Диагностика фиброаденомы сочетает клинический осмотр, ультразвуковое исследование (Рис. 17), тонкоигольную биопсию и цитологическое исследование. Решение вопроса об операции зависит от размера фиброаденоматозного узла, возраста пациента, а так же от самого подростка и семьи. Чаще хирургическому лечению подвергаются узлы от 1,0 см [57]. Операцию обычно проводят под местной анестезией, сохраняя как можно больше тканей железы (Фото. 8) Под общим наркозом оперируют большие фиброаденомы, опухоли на крупных молочных железах или при их глубоком расположении. Мастэктомия не оправдана. В подростковом возрасте фиброаденомы чаще встречаются в группе 16-18 летних подростков.

Данных о переходе фиброаденом в рак

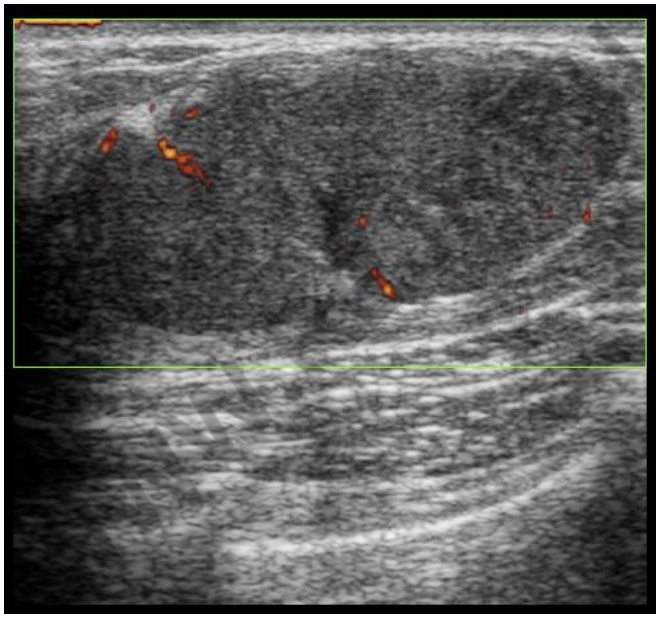

Рис. 17. УЗИ.

Ультразвуковая картина фиброаденомы молочной железы (гипоэхогенное образование с четкими ровными контурами, с усилением доплер сигнала).

нет, имеются наблюдения о самопроизвольном излечивании [58,59], однако риск развития рака молочной железы у женщин с фиброаденомами может быть более, чем в 2 раза выше, по сравнению в контрольной группой женщин [60]. В этом исследовании не указана другая патология молочной железы (кисты ≥ 3мм, скле-

розирующий аденоз, эпителиальные кальцинаты, папиллярные апокринные изменения) и не учтен семейный анамнез, тем не менее оно подчеркивает необходимость тщательно наблюдения за пациентами с фиброаденомами.

Филлоидная опухоль у подростков встречается в 0,4 % случаев [61]. Обычно она имеет размер до 20 см, четкие контуры, плотная, подвижная. Большая опухоль дает внешние изменения кожи, вен и асимметрию расположения соска. Клинически филлоидная опухоль проявляется, как неоднородное, плотное образование, порой спаенное с кожей (из-за большого размера и перерастяжения кожи), может повреждать протоки и сочетаться с кровянистыми выделениями из соска. Филлоидная опухоль плотнее и более фрагментирована, чем другие фиброаденомы. Несмотря на то, что филлоидная опухоль чаще доброкачественная, описаны злокачественные случаи у подростков. Крайне редко в филлоидных опухолях можно обнаружить фокусы неинвазивного (in situ) или инвазивного протокового или дольковаго рака. Добракачественные филлоидные опухоли по сравнению с обычными фиброаденомами, отличаются более выраженной фиброзной и гиперплазированной стромой [62].

Внутрипротоковая патология – встречаются внутрипротоковые папилломы молочной железы, а так же внутрипротоковый рак. Из-за малых размеров, данный вид патологий не выявляется при сонографии или при маммографии. Первым симптомом являются выделения из сосков. Выделения могут быть различными и нуждаются в дифференцировке. Дифференциальная диагностика по типу выделений представлена в табл.

При кровянистых, янтарных и даже прозрачных выделениях из соска у подростков можно подозревать гормональный сбой, внутрипротоковую папиллому, эктазию протоков вплоть до ракового заболевания. Молозивные выделения, зеленоватые, серые или почти черные из нескольких протоков с двух сторон не подозрительны на рак и могут служить как проявлением галактореи, так и мастопатии. Гнойные выделения предполагают инфекцию (мастит). Галакторея проявляется молозивными выделениями в ответ на избыток пролактина, который у молодых женщин чаще бывает вторичным и связан с беременностью и родами, абортом, микроаденомой гипофиза, гипотиреозом, медикаментозным воздействием, включая фенотиазины (группа антигистаминовых лекарств, ставших первой группой эффективных антипсихотических лекарств), спиронолактон (калийсберегающий диуретик), эстрогены, метилтестостерон и др. [63]. Серозные и серозно-бурые могут наблюдаться при внутрипротоковых папилломах, а также при пролиферации и эктазии протоков. Янтарные и кровянистые выделения бывают первым признаком внутрипротоковой папилломы. Внутрипротоковые папилломы, чаще множественные, у девушек до 18 лет встречаются редко (в 1,2 % случаях). Они локализуются в удалении от ареолы и сопровождаются образованием сосочковых структур в просвете протока, представленных эпителиальными и миоэпителиальными клетками. В первый год жизни у детей редко, но встречаются кровянистые выделения из соска, как и наличие молозивных выделений, их появление связывают с материнскими гормонами и требуют динамического контроля.

Алгоритм исследования выделений у подростков и взрослых заключается в визуальной дифференцировке: молозивные не исследуют, гноеподобные и кровянистые – исследуют цитологически. Серозные, бурые и янтарные выделения подвергают химическому исследованию: на фильтровальную бумагу помещают 1 каплю выделений и 1-2 капли рабочего раствора азопирама и 3 % перекиси водорода, смешанным в пропорции 3:1. При появлении фиолетового окрашивания реакция считается положительной, что означает наличие элементов крови в выделениях, и является показанием к проведению дополнительного исследования – дуктографии [64].

Инфекции и воспаление – нелактационный мастит у детей и подростков это – воспалительный, часто гнойный процесс в молочной железе. Может возникать в любом возрасте, но чаще встречается в начале полового созревания. Нелактационный мастит пубертантного возраста возникает при нарушении проходимости протоков, кистозной их трансформации и последующем инфицировании с формированием абсцесса [65, 66]. Острая проблема лечения нелактационного мастита у подростков связанна зачастую с неоправданно быстрым назначением хирургического лечения[67, 68]. Внедрение в практику тонгоигольной аспирационной биопсии кардинально изменило подход в лечении маститов и не только у детей. Растущая, формирующаяся молочная железа требует максимально щадящего подхода в лечении, в прочем, так же как и психологическое состояние подростка

При относительной сезонности нелактационного мастита в молочной железе – весна и осень, а если быть более точными после резкого перепада температур наблюдается увеличение пациенток с данной патологией. В структуре гнойно-воспалительных заболеваний молочных желез доля нелактационного мастита возросла с 5 % в середине 80-х годов до 60 % к 2000 году и в настоящее время не снижается [69]. Число больных нелактационным маститом в подростковом и юношеском возрасте составляет 16-19

% от общего количества пациенток с воспалительными заболеваниями молочной железы вне периода лактации. Клиническая картина нелактационного мастита у детей такая же, как у взрослых и подростков: локальная боль в молочной железе, местная гиперемия кожи (Фото. 9). При пальпации молочных желез болезненные инфильтраты от 0,5 до 4 см. Иногда повышение температуры тела до субфебрильных цифр в первый день заболевания.

Различают следующие формы нелактационного мастита у подростков: начальная форма (серозный до 3-х суток), инфильтративный мастит (от 3-5 суток), деструктивный мастит (инфильтративно-гнойная и абсцедирующая форма 6-10 сутки). В основе развития воспаления в молочной железе в подростковом возрасте лежит экзогенная инфекция (золотистый стафилококк в монокультуре или в ассоциации с другими патогенными микроорганизмами) проникающая в ткань молочной железы преимущественно с кожи интраканаликулярным путем (через главные млечные протоки) и вызывая перидуктальное воспаление. Эндогенная инфекция из очагов хронического воспаления распространяется в молочную железу гематогенным путем, вызывая паренхиматозно-интерстициальный мастит.

Факторами, способствующими развитию мастита, являются патологические изменения в молочной железе, самыми частыми из которых являются единичные или множественные кисты; перенесенные острые вирусные или бактериальные заболевания; травма молочной железы, а так же переохлаждение и стрессовые ситуации. УЗИ необходимо при нелактационном мастите, так как может дать четкую картину стадии и длительности процесса, а так же при оценке эффективности лечения. При УЗИ в субареолярной зоне молочной железы (наиболее часто) определялась инфильтрация, визуализируемая как зона повышенной эхогенности (Рис. 19). При абсцедировании выявляли участки сниженной эхогенности, соответствующие локализации гноя (Рис. 20). Дифференциальную диагностику маститов проводили с физиологическим нагрубанием молочных желез, рожистым воспалением, опухолями, гинекомастией и дисгомональными гиперплазиями молочных желез (мастопатии, фиброаденома), наблюдающимися у девочек пубертатного возраста. Гемангиомы и лимфангиомы обычно выявляются у детей первого года жизни. Основываясь на клинической картине, и, в основном, на данных УЗИ пациентам определяется различная тактика лечения: 1 - только консервативное лечение (местно мазь Левомеколь 2 раза в день, с динамическим наблюдением через 4-5 дней); 2 – назначение местной терапии и общей антибиотикотерапии, а так же лечебной пункционной терапии. Тонкоигольная аспирационная биопсия (лучше использовать в/в иглу и шприц 20 мл, для снижении риска закупорки иглы густым содержимым и увеличения сорбции) поможет опорожнить гнойную полость. При наличии полости до 1,5 см – рекомендуется только аспирационная эвакуация гноя; при полости более 1,5 см – дополнительно промывание полости а/б. Длительность терапии зависит от динамики и состояния пациентов и составляет от 7 до 21 дня. На этапе реабилитации, после острого и гнойного периода, при сохранении отечностей ткани пациентам была предложена ультравысокочастотная импульсная терапия,

Рис. 18.

Покраснение кожи над местом воспаления.

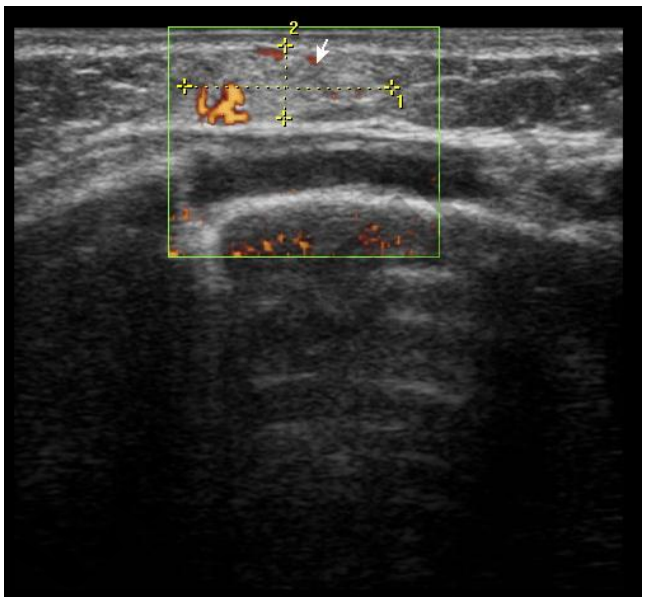

Рис. 19. УЗИ.

Ультразвуковая картина инфильтративной формы НМ. (гиперэхогенная, плотная ткань с усилением кровотока при энергетическом доплеровском картировании сигнала).

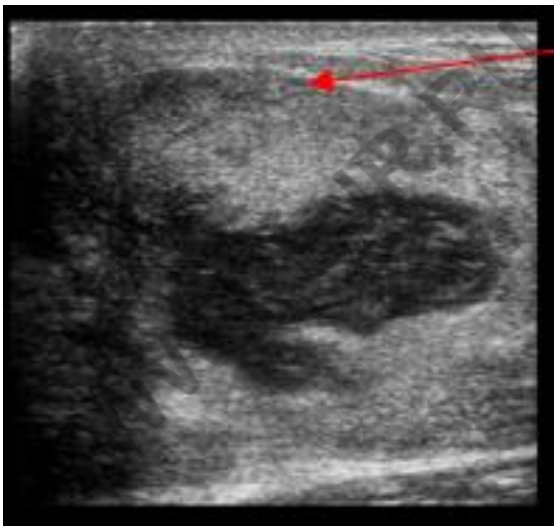

Рис. 20. УЗИ.

Ультразвуковая картина абсцедирующего нелактационного мастита. (визуализируются четкие контуры образования, внутри неоднородное содержимое – гиперэхогенное и гипоэхогенное или анэхогенное, как при гнойном содержимом или высоком белковом содержании в жидкости (молоко).

для более быстрого восстановительного периода.

Патология соска (телит, милиум, атерома, демодекоз и т.д.) – довольно разнообразна. Телит, дерматиты, аденома соска, милиум, демодекоз, болезнь Педжета, а также сирингоматозную аденому, папилломатоз соска, тубулярный рак с редкой локализацией в области соска, низкодифференцированный железисто-плоскоклеточный рак – можно встретить в практике и не только у взрослых женщин, но и у детей.

Телит – воспаление соска (Рис. 21).

Дерматиты часто локализуются в ороговевающем многослойном плоском эпителии в области соска, что требует дифференциальной диагностики с болезнью Педжета. В подростковом возрасте наиболее часто встречается атерома. Атерома представляет собой небольшое опухолевидное образование, возникающее в результате закупорки протока сальной железы. При этом атерома не имеет ни возрастных не половых ограничений, то есть ею болеют люди всех возрастов и полов. Внешне атерома представляет собой расположенное на поверхности кожи плотноэластическое образование с четкими конурами. При этом, несмотря на свою плотность, образование подвижно. Сама по себе атерома безболезненна, однако при отсутствии своевременного лечения, она может воспаляться. Воспаление, как правило, сопровождается сильной болью, покраснением и отеком. При этом во время самопроизвольного прорыва атеромы на поверхность кожи выделяется гной, смешанный с салообразным содержимым. Если при этом вовремя не оказать медицинской помощи может начаться инфицирование атеромы. Атерома не пунктируется и не вскрывается. При ее частом воспалении или прогрессирующем росте полагается хирургическое иссечение атеромы вместе с ее капсулой.

Милиум – это закрытая пора, скопившая в себе кожное сало, у которого нет возможности выйти наружу. При минимальных размерах – динамическое наблюдение, при воспалении – противовоспалительное местное лечение, при увеличении размеров – хирургическое иссечение.

Демодекоз – это заболевание, сопровождающееся поражением кожи микроскопическим клещом. Клещ Demodex folliculorum. У большинства людей этот клещ является нормальным обитателем кожных покровов, который питается слущенными клетками. Обитает демодекс в сальных железах и волосяных фол-

Рис. 21.

Телит (воспаление соска).

ликулах и питается их содержимым. При диагностике и подтверждении клеща – санация с последующей антибиотикотерапией.

Сирингоматозная аденома – это опухоль, обладающая местно-деструктирующим ростом и локализирующаяся в области соска и ареолы. Состоит из мелких желез, тяжей и гнёзд клеток, беспорядочно расположенных в строме соска. Опухолевые клетки образуют два слоя: внутренний – ограничивающий просвет, и наружный – базальный. Ядерный полиморфизм минимален, митозы редки. Нередко отмечают плоскоклеточную метаплазию с образованием роговых кист. Можно обнаружить периневральный рост и инфильтрацию жировой ткани опухолевыми комплексами, что, однако, в данном случае нельзя считать проявлением злокачественности. Хирургическое лечение.

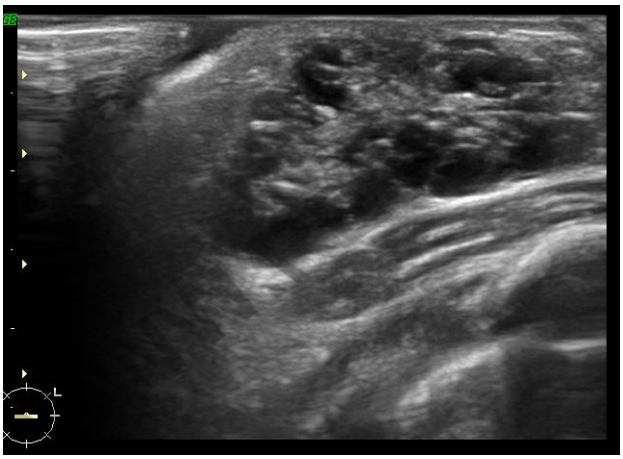

Рис. 22. УЗИ.

Ультразвуковая картина кистозной трансформации ткани у новорожденного.

Папиллома соска – является кожной папилломой, проявляется в виде выроста на соске или ареоле. Косметический дефект.

Остальная патология соска встречается в подростковом возрасте крайне редко, но ее необходимо знать и учитывать при постановке диагноза.

Кистозные трансформации тканей встречается у новорожденных в редких случаях. При визуальном осмотре определяется увеличение молочных желез, как при физиологическом нагрубание. Молочные железы мягкоэластичные при пальпации, кожа розовая, без видимых изменений. При сонографии визуализируется резко расширенная протоковая система с жидкостным анэхогенным содержимым (Рис. 22). Процесс чаще двух сторонний, хотя наблюдается определенная асимметричность выраженности патологии. Нередко кистозная трансформация молочных желез у детей имеет наследственную предрасположенность и впервые дни после родов сопровождается галактореей. Ошибочны попытки сцедить молозивные выделения из соска ребенка, так как это часто вызывает осложнение в виде воспалительной реакции перефокальной ткани железы, что в свою очередь может перейти в нелактационный мастит или флегмону молочной железы. Мы рекомендует при обнаружении кистозной трансформации тканей молочной железы продолжать грудное вскармливание и вести динамическое наблюдение за данными пациентами. Кистозная деформация тканей уменьшает и исчезает к 2 годам. Патология не нуждается в хирургическом исследовании. Пункционное вмешательство строго по показаниям (размеры анэхогенное включения более 1-2 см, без существенной динамики за первые полгода).

Травма молочной железы вызывает боли в железе, отек кожи над ней, проявление кровоподтеков. Пальпация железы болезненна. УЗИ позволяет уточнить состояние железы, выявить гематому, если она имеется. При обнаружении анэхогенных образований с густым содержимым рекомендуется дренирование их в максимально ранние сроки, для профилактики образования шоколадной кисты, и в последствии фиброзов. Показаны физиотерапевтические процедуры на моменте разрешения гематомы.

Прочая патология.

Липома, доброкачественный лимфогранулематоз, воспаление желез Монтгомери, туберкулез молочной железы и актиномикоз и т.д.

Психологический аспект опухоли – канцерофобия. Многие девушки имеют дольчатое строение молочной железы, что соответствует железистым единицам или долькам. С каждым менструальным циклом под влиянием гормонов пролиферация и отек усиливаются, что ведет к увеличению массы железы и появлению узловатости. Эти изменения (от увеличения до исчезновения узла) могут затруднить дифференциальную диагностику. Более 50 % таких узлов у подростков являются результатом физиологических изменений, но их обнаружение при самопальпации наряду с болезненностью молочных желез может приводить к сильным эмоциональным стрессам и появлению страха развития опухоли. В этих случаях в диагностические манипуляции обязательно включают ультразвуковое исследование молочной железы, а также рекомендуют анальгетики, местные противоотечные мази и подбор удобного белья.

Детского маммолога в реестре медицинских специальностей не значится, и врачам различных специальностей (детским хирургам, гинекологам, эндокринологам, педиатрам, общим маммологам и онкологам) приходится сталкиваться с нарушениями развития или приобретенными заболеваниями молочных желез у детей. Междисциплинарный подход размывает проблему, а отсутствие стандартов, алгоритмов диагностики и лечения ведет к необходимости разработки эффективных мер профилактики. Порой онкологическая настороженность срабатывает в сознании большинства пациентов и врачей на любые жалобы детей на нарушения со стороны молочной железы. Перенос сложившихся стереотипов на детский возраст приводит к необоснованному направлению юных пациенток к онкологу и хирургу. С одной стороны это вызывает стрессовую ситуацию в семье, с другой – мало способствует решению проблемы, потому что исключение онкологии отнюдь не означает отсутствие заболевания, необходимости обследования и лечения.

Таким образом, при обследовании детей необходимо проведение УЗИ молочных желез.

Рис. 23.

Молочные железы пациентки с полимастией и полителией. Справа заметно удвоение соска.

Девочек подростков рекомендуется осматривать раз в год не только для раннего выявления патологий молочной железы, но и для формирования медико-социальных привычек контролирования собственного здоровья.

Собственные наблюдения:

Пример 1.

Девочка 10 лет обратилась на прием к маммологу в КДЦ НЦЗД РАМН с жалобами на удвоение соска справа и вопросом о тактике ведения. Из семейного анамнеза: у брата отца удвоение соска справа.

При осмотре наблюдается возрастное созревание соответствующие 2-3 стадии развития молочной железы, небольшая асимметрия молочных желез, больше справа. Также справа по млечной линии визуализируется два соска с полноценной ареолой (Рис. 23). Слева ареола и сосок развиты правильно. При пальпации молочные железы мягкие, безболезненные.

При ультразвуковом исследовании справа визуализируются зачатки железистой ткани и протоковой системы под обоими сосками (Рис. 24). Слева железистая ткань и зачатки протоковой системы в центральной зоне. Расстояние от соска до грудной стенки: справа от верхнего соска – 1,0 см, от нижнего соска – 0,7 см; слева – 1,3 см.

Данные физикального и ультразвукового исследования позволили установить диагноз: полителия, полимастия справа.

Полимастия встречается нечасто, примерно у 5 % женщин, и характеризуется аномально расположенными очагами железистой ткани, которые могут формировать дополнительные выпячивания в области грудной стенки, чаще в аксиллярных областях. Полителия – это увеличение количества сосков, которые локализуются по эмбриональной линии от медиоклавикуллярной или аксиллярной области к середине паховой складки. Эта аномалия нередко сочетается с врожденными пороками сердечно-сосудистой системы и почек.

Диагноз полимастия и полителия в большинстве случаев не требуют лечения, и пациентам рекомендуется динамическое наблюдение. Риск развития рака молочной железы при этих состояниях тот же, что и у женщин с обычными железами. Определенные неудобства при полителии и полимастии могут возникать в период лактации в связи с выделениями. При психологическом дискомфорте в некоторых случаях прибегают к косметической коррекции, которую следует проводить только после завершения формирования железы, а лучше после завершения лактационного периода. Полителия и полимастия встречаются чаще, чем ателия и амастия.

Пример 2.

В отделение маммологии КДЦ НЦЗД РАМН обратилась пациентка 13 лет с жалобами на

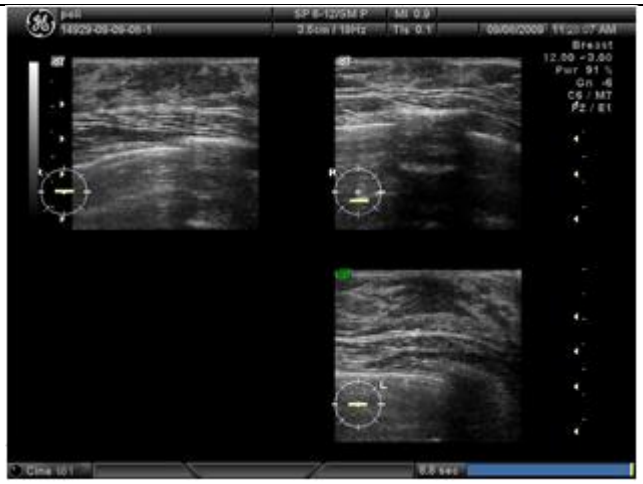

Рис. 24. УЗИ.

УЗИ исследование молочных желез пациентки с полителией и полимастией. На снимках видны зачатки железистой ткани под всеми тремя сосками.

уплотнение левой молочной железы и выделениями из левого соска.

Из анамнеза известно: впервые обнаружила уплотнение железы и выделения самостоятельно неделю назад.

Клинический осмотр выявил, что молочные железы развиты правильно. На коже левой молочной железы в верхних квадрантах стрии. У ареолы легкое покраснение и раздражение кожи за счет компрессов. Пальпаторно: правая молочная железа мягкая без особенностей; левая м/ж плотная по всему объему. Выделения: из левого соска при надавливании янтарные.

Взят мазок.

Цитология: Эритроциты, макрофаги.

Ультразвуковое исследование:

Молочные железы представлены железистой

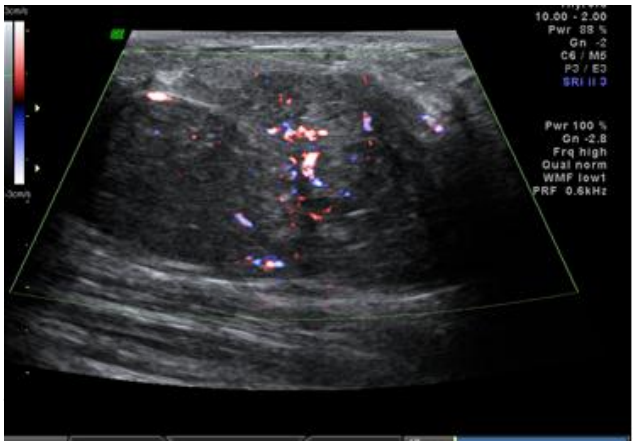

Рис. 25. УЗИ.

Ультразвуковая картина гипоэхогенное образование, выходящего за размер датчика, с усиленным кровотоком и полицикличными контурами.

тканью. Слева, за ареолой, полицикличное образование с неоднородной эхоструктурой, четкими, ровными контурами и анэхогенным включением до 3,0 см. Усилен кровоток. Размеры выходят за границы визуализации. Л/у структурные. (Рис. 25).

Для решения вопроса об объеме последующего оперативного лечения и активности процесса проведено МРТ исследование молочных желез в аксиальной и коронарной плоскости, в режиме 3D, а так же с внутривенным введением 7,5 мл «Гадовиста» в режиме динамического контрастного усиления. В левой молочной железе занимая практически всю зону железистой ткани определяется объемное образование, размерами 6,6Х4,6Х5,2 см. Структура опухоли дольковая с множественными сосудами по междольковым перегородкам. В нижних отделах опухоли визуализируется неправильной

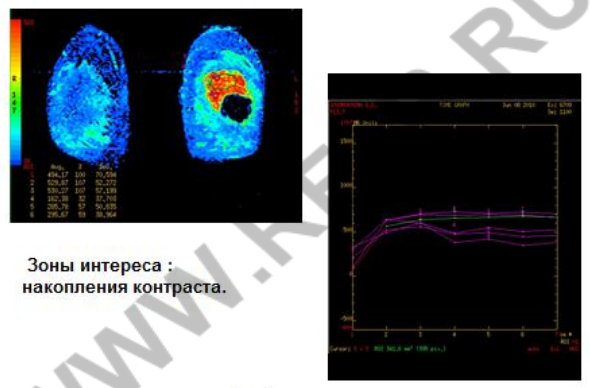

Рис. 27. График накопления контрастного вещества.

округлой формы киста с геморрагическим содержимым размером до 3,3 см в диаметре. (Рис. 26). В режиме диффузии данная зона патологически изменена. При динамическом контрастном усилении отмечается выраженное накопление контрастного препарата опухолью и капсулой кисты, а так же внутрикапсульными разрастаниями (Рис. 27).

Правая молочная железа без особенностей. Лимфоузлы в аксиллярных зонах визуализируются, увеличены, структурны.

После инструментальных методов диагностики, проведена диагностическая пункция об-

Рис. 26. МРТ.

разования из нескольких мест.

Цитология: обильное скопление клеток кубического эпителия (3-х мерные структуры), оксифильные массы.

Учитывая клиническую картину, объемность опухоли, активность кровотока в ней, МРТ исследование и график накопления контраста, УЗИ, а так же результаты цитологического исследования

Диагноз: Листовидная фиброаденома с кистозным компонентом левой молочной железы.

Проведена энуклеация опухоли молочной железы.

Гистология: Филлоидная опухоль.

(Рис. 28, 29).

При повторном обследовании пациентки через 3 месяца после оперативного вмешательства асимметрии молочной железы нет. Пальпаторно левая м/ж без особенностей. При УЗИ выявлена рубцовая деформация тканей молочной железы в месте оперативного вмешательства.

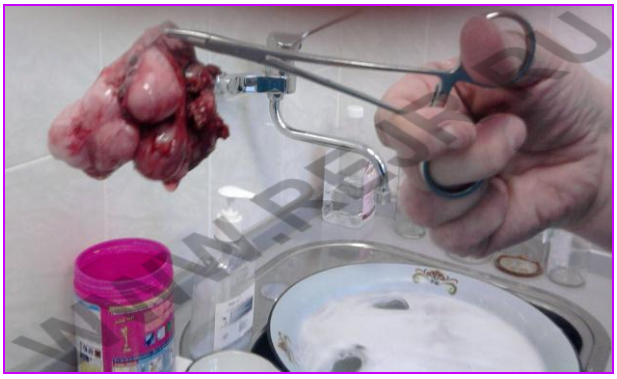

Рис. 28.

Макропрепарат (филлойдная фиброаденома).

Рис. 29.

Послеоперационный рубец.

Заключение.

Таким образом, патологические изменения молочных желез в детском и юношеском возрасте достаточно разнообразны и в основном обусловлены отклонениями от нормального процесса их формирования. Патология в молочных железах часто асимптоматична, поэтому, учитывая плотность железистой ткани в подростковом возрасте, только визуальный осмотр не информативен. Регулярный осмотр маммолога в группе девочек и девушек 10-18 лет необходимо проводить ежегодно с включением клинического осмотра, сбора жалоб и ультразвуковой диагностики. В отличие от взрослой маммологии, в подростковом возрасте при обнаружении образования, доброкачественного по всем признакам, необходимо динамическое наблюдение в течение одного-двух менструальных циклов для решения вопроса о диагностической тонкоигольной биопсии во-избежании калечащих хирургических вмешательств, т.к. риск онкологического заболевания минимален, а возможность спонтанного излечения неоднократно описан в литературе. Необходимо отметить важность комплексного подхода к здоровью подростков, так как молочная железа в данном возрасте максимально часто зависит от состояния гормонального фона, и лечение только молочной железы представляется неэффективным. Профилактические осмотры помогут выявить заболевания на ранней стадии и своевременно определить тактику лечения. Только совместные усилия гинекологов, эндокринологов и маммологов позволят сохранить здоровье в репродуктивном возрасте.

Список литературы:

1. *Окулов А.Б., Адамян Л.В., Бровин Д.Н., Богданова Е.А. Молочные железы и их заболевания у детей. М.: МИА, 2010. 160 с.*

2. *Летягин В.П. Рус мед журн 2000; 8: 11: 41*

3. *Gogas J, Sechas M, Skalkeas G. Surgical management of diseases of theadolescent female breast: a clinicopathologic study. Am J Surg. 1979 May;137(5):634-7.*

4. *Bower R, Bell MJ, Ternberg JL. Management of breast lesions in children and adolescents. J Pediatr Surg. 1976 Jun;11(3):337-46.*

5. *Ashikari R, Jun M.Y., Farrow J.H. Breast carcinoma in children and adolescents. // Clin Bull.- 1977. 7:55*

6. *Kern WH, Clark RW. Retrogression of fibroadenomas of the breast.// Am J Surg. 1973 Jul;126(1):59-62.*

7. *Рожкова Н. И. Рентгенодиагностика заболеваний молочной железы: Рук-во для врачей. – М., 1993*

8. *Дедов И.И., Семичева Т.В., Петеркова В.А. Половое развитие детей: норма и патология. – М., «Колор Ит Студио»– 2002, С. 1–232.*

9. *Клинические рекомендации. Акушерство и гинекология. Выпуск 2 под ред. В.И.Кулакова. М.:2008.– 560 С.*

10. *Quigley CA, Pescovitz OH: Premature thelarche and precocious puberty. Curr Ther Endocrinol Metab 1997; 6: 7–13*

11. *Травина М.Л., Ресненко А.Б. Доброкачественное увеличение молочных желез у детей. Consilium medicum J. Педиатрия №2 2011. С. 45-47.*

12. *Уварова Е.В. Преждевременное развитие молочных желез у девочек. Вопросы патогенеза, диагностики и лечения//РМЖ Мать и Дитя. т.16, №19, 2008 С1274-1277.*

13. *Озерова О.Е. Нормальные эхографические особенности структуры молочных желез в различные возрастные периоды, при беременности и лактации// ж. SonoAce–International.– N9.– 2001.–С.50–57.*

14. *Заболотская Н.В., Заболотский В.С. Ультразвуковая маммография (учебный атлас). – М.: 2005.*

15. *Предтеченская О.А., Мартыш Н.С. Преждевременное развитие молочных желез у девочек: дифференциальная диагностика различных форм, тактика ведения и выбор метода терапии. Consilium medicum. Гинекология. 2000.-N 1.-С.10-13*

16. *Braunstein G. D. Gynecomastia // N. Engl. J. Med. – 1993; 328:490-495.*

17. *Lazala C., Saenger P. Pubertal gynecomastia // J. Pediatr. Endocrinol. Metab. – 2002 May;15(5):553-60.*

18. *Hiba J., Pozo E.D., Genazzani A.,Pustella E., Lancranjan I., Sidiropoulus D., and Gunti J. Hormonal mechanism of milk se-*

cretion in the newborn.//J. Clin. Endocrinol. Metab.–1977.–Vol.44–P.973–976. 147

19. *Low LC, Wang Q: Gonadotropin independent precocious puberty. J Pediatr Endocrinol Metab 1998 Jul–Aug; 11(4): 497–507*

20. *Kaplowitz PB, Oberfield SE: Reexamination of the age limit for defining when puberty is precocious in girls in the United States: implications for evaluation and treatment. Drug and Therapeutics and Executive Committees of the Lawson Wilkins Pediatric Endocrine Society. Pediatrics 1999, 104(4 Pt 1): 936–41*

21. *Shankar RR, Pescovitz OH. Precocious puberty. Adv Endocrinol Metab 1995;6:55–89.*

22. *Вольф А. С., Митаг Ю. Э. Атлас детской и подростковой гинекологии /пер. с нем.; под ред. В. И. Кулакова. М.: ГЭО-ТАР-Медиа, 2004. 304 с*

23. *Руководство по гинекологии детей и подростков / под ред. В. И. Кулакова, Е. А. Богдановой. М.: Триада-Х, 2005. С.336.*

24. *Коколина В.Ф.,2006 Детская и подростковая гинекология. –М.:МЕДПРАКТИКА-М. 2006.*

25. *Dupont W.D., Page D.L., Parl F.F., Vnencak-Jones C.L., Plummer W.D. Jr, Rados M.S., Schuyler P.A. Long-term risk of breast cancer in women with fibroadenoma.// N Engl J Med. 1994 Jul 7;331(1):10-5.*

26. *Dixon J.M., Mansel R.E.: Breast disease. BMJ. 1995 Mar 4;310(6979):600-1.*

27. *Corriveau S, Jacobs JS. Macromastia in adolescence. //Clin Plast Surg. – 1990. Jan.17 (1):151-60*

28. *Oberman H.A. Breast lesions in the adolesans female.//Ann Pathol. – 1979. – 1. P.175*

29. *Малыгин Е.Н., Бутина М.Н. Проблема макромастии: клиника, диагностика, лечение // Гинекомастия.- 1999.- Т.I. -№2.*

30. *Boschert M.T., Barone C.M., Puckett C.L. Outcome analysis of reduction mammaplasty.// Plast Reconstr Surg. - . 1996. - Sep98(3) P.451-454.*

31. *Evans G.R., Ryan J.J. Reduction mammaplasty for the teenage patient: a critical analysis.//Aesthetic Plast Surg. – 1994. Summer 18(3) P.291-297*

32. *Bauer B.S., Jones K.M., Talbot C.W. Mammary masses in the adolescent female.// Surg. Gynecol Obstet. – 1987. -165. P.63*

33. *Гуменюк О.И., Черненков Ю.В., Эйберман А.С. Состояние здоровья девочек-подростков, учащихся учреждений начального и среднего профессионального образования // Саратовский научно-медицинский журнал. 2011; 7 (1): 141–145.*

34. *Диксон М., Леонард Р. Заболевания грудной железы: все, что нужно знать. М.: АСТ: Астрель, 2006. 80 с.*

35. *Gumenyuk O . I., Chernenkov Yu. V. Epidemiology of reproductive disorders and their risk factors in adolescent girls //Hormone Research. 2010. Vol. 74 (3). P. 276–77.*

36. *Дедов И.И., Семичева Т.В., Петеркова В.А. Половое развитие детей: норма и патология. – М., «Колор Ит Студио»–2002, С. 1–232.*

37. *Левенець С.О., Верхошанова О.Г., Перевозчиков В.В. Рівень пролактину та його корекція у дівчат із передчасним телархе// Здоровье женщины.– 2007.–1 (29).–С 134–139.*

38. *Laurence D.J., Monaghan P., and Gusterson B.A. The development of the normal human breast. //Oxf. Reu.Reprod.Biol.–1991.–Vol.13–P.149–174.*

39. *Stanhope R, C.Traggiai. Precocious Puberty (Complete, Partial). Sultan C(ed): Pediatric and Adolescent Gynecology. Evidence–Based Clinical Practice. Endocr Dev. Basel, Karger, 2004, Vol.7. pp 57–65.*

40. *Russo J. and Russo I.H. Development of the human mammary gland. In Neville M.C. Daniel C.W. (ebs.) //The mammary gland: Development Regulation and Function, Plenum Press, New York.–1987.–P.67–93184*

41. *Braunstein G. D. Gynecomastia // N. Engl. J. Med. – 1993; 328:490-495. Greydanus D.E., Matytsina L., Gains M. Breast disorders in children and adolescents // Prim. Care. – 2006 Jun;33(2):455-502.*

42. *Lazala C., Saenger P. Pubertal gynecomastia // J. Pediatr. Endocrinol. Metab. – 2002 May;15(5):553-60.*

43. *Maddox P.R., Mansel R.E. Management of breast pain and nodularity.//World J Surg. – 1989. - Nov-Dec. 13(6). P.699 - 705.*

44. *Чистяков С.С. Фиброзно-кистозная болезнь и доброкачественные опухоли молочных желез // В кн.: Клиническая маммология, современные состояние проблемы/ Под редакцией Е.Б. Камповой- Полевой, С.С. Чистякова. – М.,2006. – С. 116-143*

45. *Vorherr H. Fibrocystic breast disease: Pathophysiology, pathomorphology, clinical picture, and management.// Am J Obstet Gynecol. – 1986. P.154-161*

46. *Беспалов В.Г. Мастопатия и профилактика рака молочной железы // Terra Medica Nova. – 2007.- №1. С. 44-47.*

47. *Летягин В.П. Мастопатия // В кн.: Современные аспекты лечения заболеваний молочных желез. – М., 2004. – С. 23-27.*

48. *Телунц А. В. Состояние молочных желез у девочек-подростков с нарушением менструального цикла: автореф. дис.... д-ра мед. наук. М., 1996. С. 18.*

49. *Бурдина Л.М. Лечение заболеваний молочных желез и сопутствующих нарушений менструальной функции мастодиноном // В кн.: Современные аспекты лечения заболеваний молочных желез.- М.,2004. – С. 9-11.*

50. *Гуркин Ю.А. Современный взгляд на лечение девочек и девушек, страдающих патологией молочных желез / В кн.: Современные аспекты лечения заболеваний молочных желез. М., 2004. С.14–17.*

51. *Уварова Е.В. Новые возможности применения препарата Мастодинон в практике детского гинеколога // Репродуктивное здоровье детей и подростков. 2005.- №2.-С. 21-24.*

52. *London RS, Sundaram GS, Goldstein PJ. Medical management of mammary dysplasia. Obstet Gynecol. 1982 Apr;59(4):519-23*

53. *Vorherr H. Fibrocystic breast disease: pathophysiology, pathomorphology, clinical picture, and management. Am J Obstet Gynecol. 1986 Jan;154(1):161-79.*

54. *Cox EB Benign breast lesions and breast cancer: Is there a relation? //Female Patient. 1986. - № 11. P: 52*

55. *Чумаченко П.А., Анохина М.А.. Циклические изменения морфологии и развивающейся женской молочной железы // Акуш. И гин.- 1977. - №2. – С. 23-26.*

56. *Gogas J, Sechas M, Skalkeas G. Surgical management of*

diseases of the adolescent female breast: a clinicopathologic study. Am J Surg. 1979 May;137(5):634-7.

57. *Bower R, Bell MJ, Ternberg JL. Management of breast lesions in children and adolescents. J Pediatr Surg. 1976 Jun;11(3):337-46.*

58. *Ashikari R, Jun M.Y., Farrow J.H. Breast carcinoma in children and adolescents. // Clin Bull.- 1977. 7:55*

59. *Kern WH, Clark RW. Retrogression of fibroadenomas of the breast.// Am J Surg. 1973 Jul; 126(1):59-62.*

60*. Dupont WD, Page DL, Parl FF, Vnencak-Jones CL, Plummer WD Jr, Rados MS, Schuyler PA. Long-term risk of breast cancer in women with fibroadenoma.// N Engl J Med. 1994 Jul 7;331(1):10-5.*

61*. Neinstein LS. Breast disease in adolescents and young women. Pediatr Clin North Am. 1999 Jun; 46(3):607-29.*

62*. Hoover HC, Trestioreanu A, Ketcham AS. Metastatic cystosarcoma phylloides in an adolescent girl: an unusually malignant tumor. Ann Surg. 1975 Mar;181(3):279-82.*

63. *Neinstein LS. Adolescent self-assessment of sexual maturation: reassessment and evaluation in a mixed ethnic urban population. Clin Pediatr (Phila). 1982 Aug;21(8):482-4.*

64. *Травина М.Л. автореф. дис. на соиск. учен. степ. к.м.н. Клиническая оценка патологической секреции в комплексной диагностике внутрипротоковых опухолей молочной железы. спец. 14.00.14 Москва, 2005*

65*. Любимов М.В. Нелактационный мастит в подростковом и юношеском возрасте (особенности клиники, диагностики и лечения): Дис. …канд. Мед. Наук. – 2002.*

66. *Чуликов О.В. Нелактационный мастит (этиология, клиника и комплексное лечение): Дис. … канд. Мед. Наук. – 1997*

67. *Проклова Л.В., Яницкая М.Ю., Ширяев Н.Д., Турабов И.А. Медико социальное значение нелактационного мастита у девочек пубертантного возраста Экология человека. 2009. № 3. С. 49-54.*

68. *Абаев Ю.К. Маститы в детском возрасте. Вестник хирургии им. И.И. Грекова. 2008. Т. 167. № 6. С. 59-62.*

69. *Королев М. П. и соавт. Нелактационный мастит в подростковом и юношеском возрасте. Предрасполагающие факторы // Сб. тезисов к научно-практич. конференции «Актуальные вопросы клинической и экспериментальной медицины» // СПб. 2001. С. 63-65.*

ЛЕКЦИЯ

МРТ В ГИНЕКОЛОГИЧЕСКОЙ ПРАКТИКЕ

Рогожин В.А.

Радиологический центр МК «БОРИС». г. Киев, Украина.

Несмотря на то, что ультразвуковой метод исследования продолжает оставаться «золотым стандартом» в диагностике гинекологических заболеваний, магнитно-резонансная томография за последние годы находит все более широкое применение при исследованиях таза у женщин.

Такое важное преимущество МРТ, как отсутствие ионизирующего излучения позволяет использовать этот метод при подозрении на врожденные аномалии внутренних гениталий, для оценки состояния дна таза, а также для обследования беременных женщин. МР-пельвиометрия дает возможность в полной мере заменить другие методы измерения размеров таза, при которых используются рентгеновские источники излучения.

Метод может широко использоваться для диагностики и определения степени распространенности таких онкологических процессов, как рак шейки матки и эндометрия, рак яичников, хориокарцинома. Возможно использование МРТ в качестве метода объективного мониторирования хода лечения.

МРТ может с успехом применяться для диагностики и дифференциальной диагностики таких заболеваний как миомы матки, аденомиоз, гиперплазия и полипы эндометрия, функциональные, эпителиальные, дермоидные и эндометриоидные кисты яичников.

Ключевые слова: МРТ женского таза, врожденные аномалии матки, рак эндометрия, рак шейки матки, рак яичников, стадирование онкологических процессов женского таза, диагностика и дифференциальная диагностика миом матки и кист яичников.

MRI IN GYNECOLOGY

Rogozhyn V.A.

Radiologic center MK “Boris”. Kiev, Ukraine.

Despite the fact that ultrasound investigations remains the "gold standard" in the diagnosis of gynecological diseases, magnetic resonance imaging in recent years has been increasingly used in studies of the female pelvis.

Such important advantage of MRI, as the absence of ionizing radiation, give the possibility to use this method for suspected congenital internal genital anomalies, to assess pelvic floor condition, as well as surveys of pregnant women. MR- pelvimetry replaces other methods of pelvic floor measuring, which use X-ray radiation sources.

The method can be widely used for the diagnosis and staging of oncological diseases such as cervical and endometrial carcinoma, ovarian cancer and choriocarcinoma. MRI can be used as an objective method of monitoring the course of treatment.

MRI can be successfully applied to the primary and differential diagnosis of diseases such as uterine fibroids, adenomyosis, endometrial hyperplasia and polyps, functional, epithelial, endometrioid and dermoid ovarian cysts.

Keywords: MRI, MRI of the female pelvis, congenital anomalies of the uterus, endometrial cancer, cervical cancer, ovarian cancer, gynecologic cancer staging, differential diagnosis of uterine fibroids and ovarian cysts.

С Несмотря на то, что ультразвуковой метод исследования продолжает оставаться «золотым стандартом» в диагностике гинекологических заболеваний, магнитно-резонансная томография за последние десять лет находит все более широкое применение при исследованиях таза у женщин.

Основными показаниями к проведению МРТ малого таза являются:

- подозрение на врожденные аномалии внутренних гениталий;
- оценка новообразований яичников;
- стадирование онкологических процессов в тазу;
- динамический мониторинг в процессе лечения;
- оценка состояния дна таза;
- необходимость выполнения пельвиометрии;
- исследования беременных (исключая первый триместр беременности).

К противопоказаниям следует отнести наличие у пациентки кохлеарных имплантантов и водителя сердечного ритма, ферромагнитных хирургических клипс и других хирургических материалов, внутриглазных инородных тел, искусственных сердечных клапанов, постоянных татуировок (выполненных с использованием ферромагнитных компонентов), клаустрофобию и беременность в первом триместре.

Основные преимущества МРТ:

- отсутствие ионизирующего излучения;
- возможность выполнения мультипроекционных исследований;
- высокая пространственная и контрастная разрешающая способность;
- относительная быстрота проведения исследований (с кратковременной задержкой дыхания, либо независимо от дыхательного цикла);
- возможность неинвазивной диагностики ряда онкологических и неонкологических заболеваний.

Подготовка пациенток к проведению МРТ таза:

- для уменьшения перистальтики кишечника пациентка должна опорожнить кишечник естественным путем за 4-6 часов до процедуры;
- в некоторых случаях можно применить антиперистальтические препараты (глюкагон, бускопан, Но-шпа);
- опорожнить мочевой пузырь непосредственно перед исследованием (если тугое наполнение не является специальным условием проведения МР исследования)

Выбор катушки для исследования таза:

- поверхностная приемо-передающая (array) катушка для таза или катушка для всего тела (body coil) имеют идентичные возможности в диагностике тазовой патологии;
- фазочувствительные катушки (phase-array) повышают разрешающую способность, однако увеличивают время проведения исследования;
- эндокавитальные катушки (вагинальная и

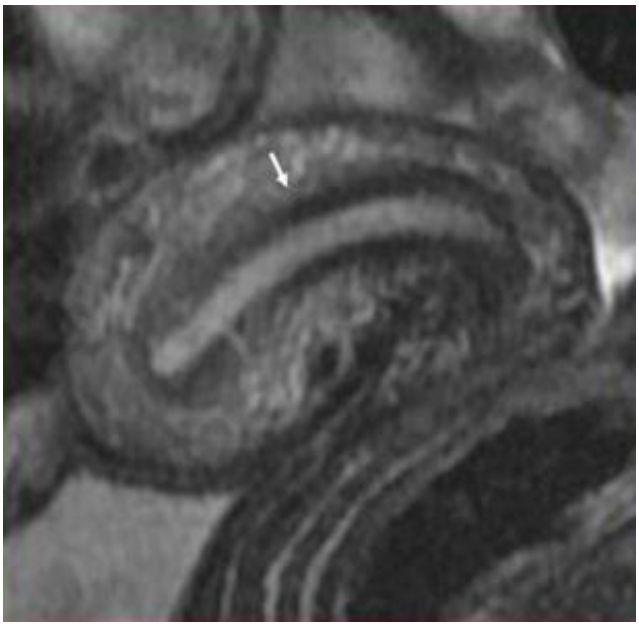

Рис. 1. МРТ матки в сагиттальной проекции, Т2 ВИ.

Нормальная зональная анатомия матки. Стрелкой указан сигнал низкой интенсивности от переходной зоны.

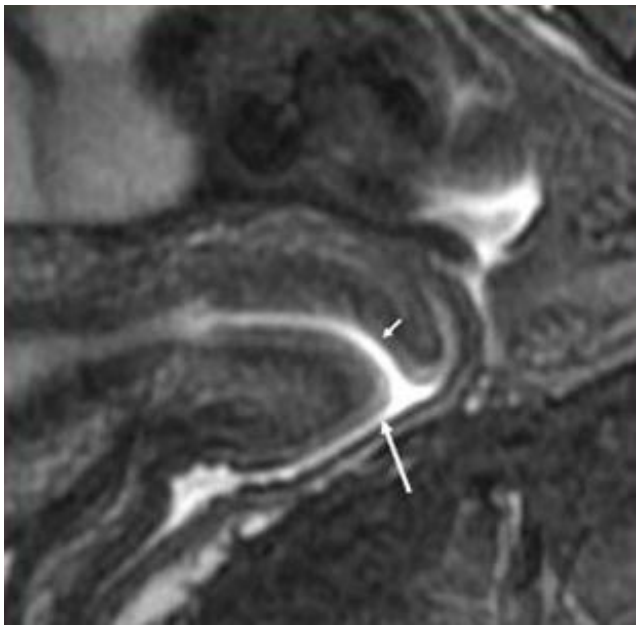

Рис. 2. МРТ шейки матки в сагиттальной проекции, Т2 ВИ.

Нормальная анатомия шейки. Большой стрелкой указана полость влагалища с небольшим количеством жидкостного содержимого. Маленькой – цервикальный канал.

Рис. 3. МРТ малого таза в корональной проекции, Т2 ВИ.

Нормальная анатомия яичников. Стрелкой указан доминирующий фолликул в левом яичнике.

Рис. 4. МРТ малого таза в аксиальной проекции, Т2 ВИ.

Нормальная анатомия яичников. Исследование проведено в другую фазу менструального цикла - доминирующий фолликул в левом яичнике отсутствует (длинная стрелка). Короткой стрелкой указан неизмененный правый яичник.

Рис. 5. МРТ таза в аксиальной проекции, Т2 ВИ.

Киста стенки влагалища, с характерным высоким по интенсивности МР сигналом (стрелка).

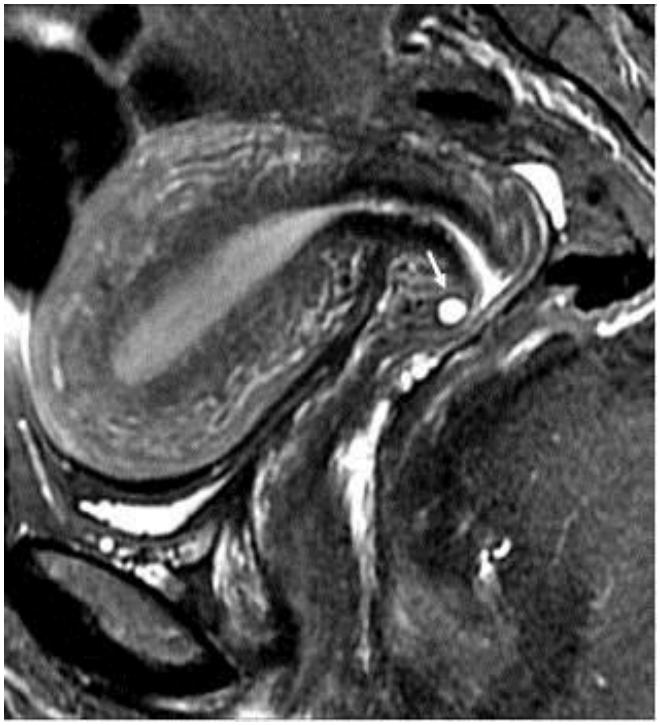

Рис. 6. МРТ таза в сагиттальной проекции, Т2 ВИ.

Наботиева киста в шейке матки (стрелка).

ректальная) имеют очень высокую разрешающую способность и могут использоваться при небольших раках с незначительным поражением параметрия, однако, ограниченное поле интереса делает неадекватным их применение при больших опухолях, а также при значительном распространении новообразования в параметрий и другие структуры таза.

Рис. 7. МРТ таза в сагиттальной проекции, Т2 ВИ.

Полип эндометрия с фиброзными изменениями структуры. На фоне высокого МР сигнала от эндометрия визуализируется округлой формы полиповидное образование, дающее сигнал умеренно низкой интенсивности за счет фиброзных изменений в ткани (стрелка).

Рис. 8. МРТ матки в сагиттальной проекции, Т2 ВИ.

Диффузное расширение сигнала от эндометрия с выраженной его гетерогенностью, связанное с гиперплазией эндометрия (стрелка).

Техника выполнения МРТ таза.

Обязательными при МРТ таза являются аксиальная, сагиттальная и корональная проекции. В некоторых ситуациях используются косые аксиальные или корональные проекции. МРТ в аксиальной проекция дает оптимальную информацию при изучении анатомии матки и яичников, а также для визуализации лимфатических узлов таза и параметрия. МРТ в сагиттальной проекции позволяет изучить зональную анатомию матки, распространение опухолей в область мочевого пузыря, прямой кишки, шейки матки и влагалища. МРТ в корональной проекции дает важную дополнительную информацию при исследовании матки, придатков, шейки матки и параметрия. Косые проекции дают уточняющую информацию о состоянии параметрия при раке шейки матки.

Оптимальные импульсные последовательности при МРТ таза.

Т1 взвешенные изображения (ВИ) дают оптимальную анатомическую картину таза в целом, визуализируют лимфатические узлы и структуру костного мозга костей таза. Т2 ВИ дают наилучшее контрастное разрешение, позволяют изучить зональную анатомию матки и оптимально визуализировать яичники. Импульсные последовательности (ИП) с подавлением сигнала от жировой ткани применяются для дифференциации жировой ткани и кровоизлияний, а также для оценки структур, дающих высокий сигнал и окруженных жировой тканью, также продуцирующей МР сигнал высокой интенсивности. Т1 ВИ с контрастным усилением (КУ) применяется для уточнения структуры новообразований яичников, в целях стадирования рака яичников, определения степени инвазии рака шейки матки в мочевой пузырь и прямую кишку. Импульсная последовательность 3D градиентного эхо с получением Т1 ВИ на фоне динамического КУ является самой быстрой последовательностью, при использовании которой возникает минимум двигательных артефактов. ИП применяется для оценки степени инвазии миометрия и шейки матки, оказывает помощь в диагностике небольших опухолей шейки. Эта последовательность позволяет определить максимальную разницу в КУ между внутренним и наружным слоями миометрия на первой минуте от момента введения контрастного вещества (КВ), максимальную разницу в КУ между тканью опухоли и миомет-

Рис. 9. МРТ матки в сагиттальной проекции, Т2 ВИ.

Фиброматозные узлы с низкой интенсивность сигнала подслизистой (длинная стрелка) и интрамуральной локализации (короткая стрелка).

Рис. 10. МРТ матки в сагиттальной проекции, Т2 ВИ.

В проекции переднего миометрия визуализируется узел с признаки отека ткани и начальных признаков дегенерации (длинная стрелка). Короткими стрелками указаны миоматозные узлы подслизистой и интрамуральной локализации. Узел подслизистой локализации деформирует и отдавливает эндометрий.

Рис. 11. МРТ матки в сагиттальной проекции, Т2 ВИ.

Передний эндометрий равномерно утолщен (длинная стрелка), дает сигнал сниженной интенсивности, функциональная зона в этом месте не дифференцируется, имеется незначительное дугообразное сдавливание сигнала от эндометрия (короткая стрелка).

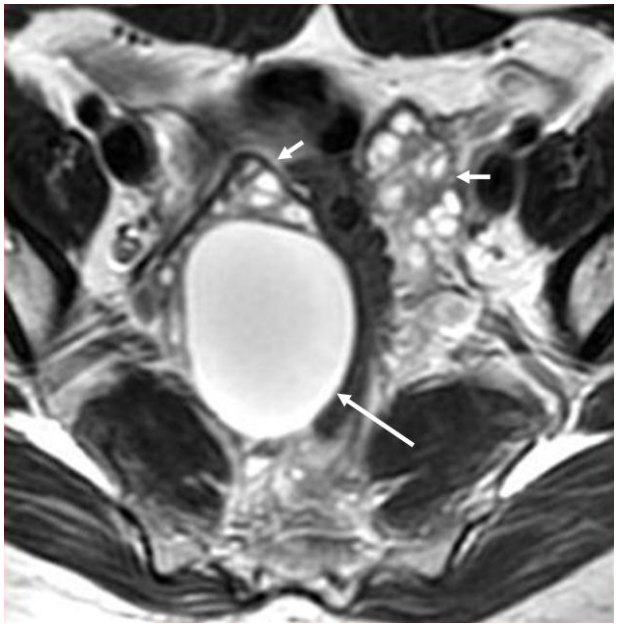

Рис. 12. МРТ таза на уровне яичников в аксиальной проекции, Т2 ВИ.

Эпителиальная киста правого яичника (длинная стрелка). Короткими стрелками указаны сами яичники.

рия в фазу «равновесия» (2-3 минута от момента введения КВ), оценить степень КУ слизистой оболочки эндоцервикального канала в «позднюю» фазу (4-5 минут от момента введения КВ), а также определить степень КУ тканей параметрия и стенок влагалища.

Дополнительные МР исследования, применяющиеся в мировой практике при исследовании таза.

Перфузионная МРТ отображает перфузию тканей после введения КВ. BOLD (Blood Oxygenation Level Dependent) МР-исследование основано на принципе магнитной восприимчивости тканей, связанной с уровнем насыщенности крови кислородом. Применяется для изучения васкуляризации опухолей и определения в них объема кровотока.

как правило, не превышающее по длине 7-9 см у женщин репродуктивного возраста. На Т2 ВИ изображениях различают три зоны – эндометрий, переходную зону и миометрий. Все эти слои зависимы от гормональной стимуляции и в различные фазы менструального цикла могут выглядеть по-разному. Толщина эндометрия варьирует от 3 до 13 мм, максимальная толщина полости эндометрия не превышает 12-13 мм. У женщин принимающих противозачаточные средства толщина эндометрий остается минимальной (1-2 мм) во все фазы цикла. Переходная зона представляет собой базальный слой миометрия и состоит из продольно расположенных гладких мышечных волокон (Рис. 1). Обычно толщина переходной зоны в репродуктивном возрасте не превышает 2-8 мм. В мено-

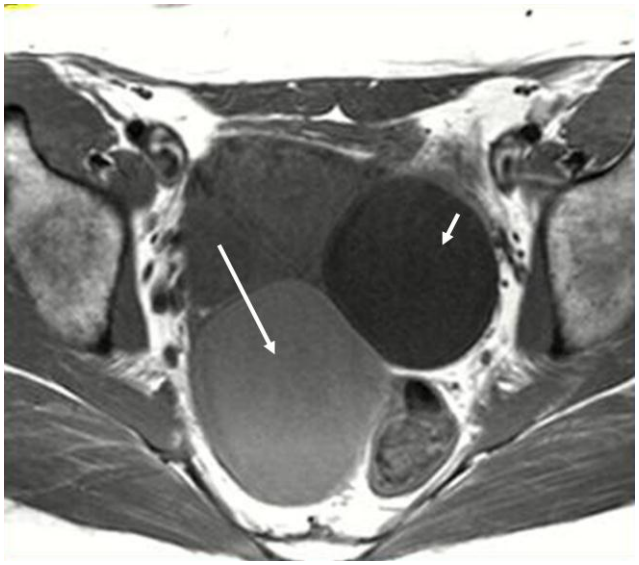

Рис. 13. МРТ таза в аксиальной проекции, Т1 ВИ. На томограмме одновременно визуализируется эпителиальная киста, дающая сигнал низкой интенсивности (короткая стрелка) и эндометриодная киста, дающая более высокий по интенсивности сигнал за счет наличия белка и продуктов трансформации крови (длинная стрелка).

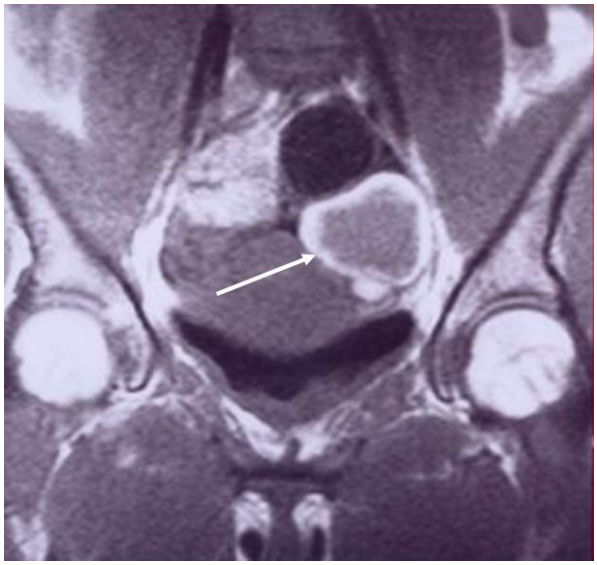

Рис. 14. МРТ таза в корональной проекции, Т1 ВИ.

Киста желтого тела слева, имеющая неравномерно утолщенную стенку и высокий сигнал по периферии за счет продуктов трансформации крови (стрелка).

Диффузионно-взвешенное изображение дает информацию о подвижности воды и целлюлярности тканей, а также дополнительные данные о степени злокачественности опухолей.

МР-лимфография позволяет с очень высокой достоверностью выявлять метастазы в не увеличенных лимфатических узлах. Методика требует внутривенного введения ультра мелких частиц оксида железа (USPIO). Эти частицы захватываются неизмененными лимфатическими узлами, тогда как пораженные метастазами лимфатические узлы их не накапливают.

Нормальная анатомия матки в МР-изображении.

Тело матки имеет грушевидную форму,

паузе переходная зона приобретает линейное очертание, либо вообще перестает визуализироваться. В фолликулярную фазу менструального цикла миометрий дает равномерный средней интенсивности МР сигнал на Т2 ВИ. В секреторную фазу сигнал повышается из-за увеличения кровотока и большего содержимого жидкости в ткани миометрия. Сигнал от миометрия может меняться даже за время одного и того же исследования, что связано с эффектом сокращения этого мышечного слоя.

Нормальная анатомия шейки матки в МР изображении.

В отличие от тела матки зональная анатомия шейки практически не зависит от гормональной стимуляции. Свод влагалища делит

Рис. 15. МРТ таза в аксиальной проекции, Т2 ВИ. Дермоидная двухкамерная киста справа (стрелка) с наличием типичных для дермоида включений и многокамерная киста слева. На Т2 ВИ обе кисты дают сигнал высокой интенсивности.

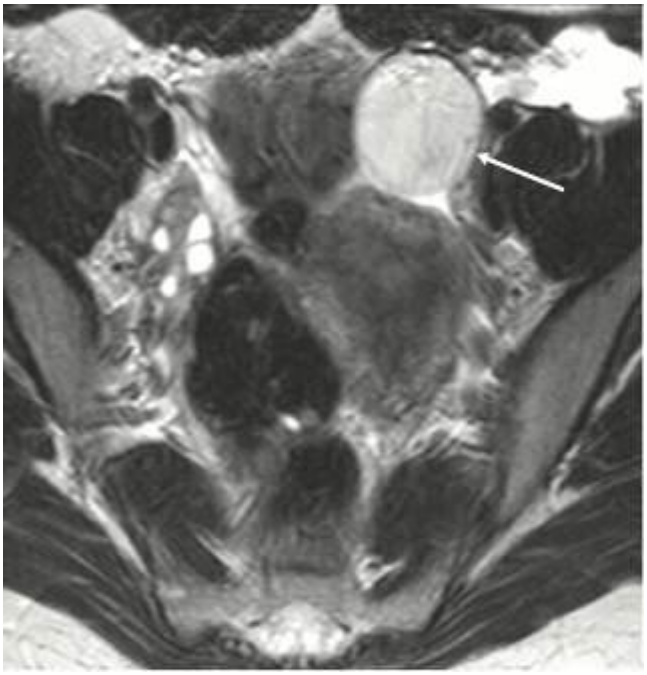

Рис. 16. МРТ таза в аксиальной проекции, Т1 ВИ. Стрелкой указана дермоидная киста слева, дающая гомогенный высокой интенсивности сигнал, характерный для жировой ткани (стрелка).

Рис. 17. МРТ таза в аксиальной проекции той же пациентки, что и на Рис.15.

Исследование проведено с подавлением сигнала от жировой ткани. Сигнал от жирового содержимого дермоидной кисты справа подавлен (стрелка). Жидкостное содержимое в кисте слева продолжает продуцировать сигнал высокой интенсивности.

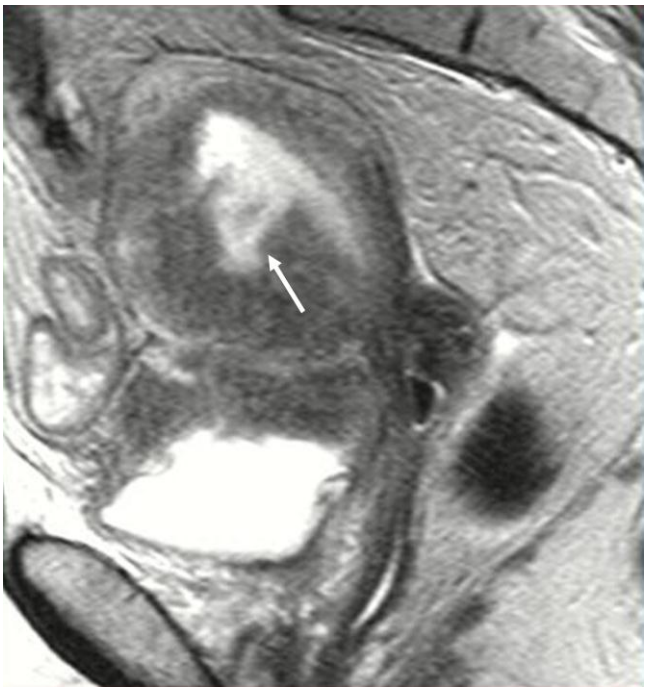

Рис. 18. МРТ таза в сагиттальной проекции, Т2 ВИ.

Опухоль эндометрия с врастанием в переходную зону матки и передний миометрий (стрелка).

шейку матки на вагинальный и суправагинальный отделы. Цервикальный канал в самом широком месте не превышает в норме 8 мм. Строма шейки гистологически представляет собой комбинацию фиброзной, гладкомышечной и эластической тканей. Причем в верхней части шейки преобладает (до 60 %) гладкомышечная ткань, формирующая сфинктер, а в нижних отделах преимущественно располагается фиброзная ткань. Оптимально все отделы шейки визуализируются на сагиттальных и аксиальных Т2 ВИ (Рис. 2). Эндоцервикальный канал дает высокий по интенсивности МР сигнал, поскольку отражает слизистую оболочку и ее жидкостной компонент. Сигнал средней интенсивности вокруг слизистой оболочки отражает гладкую мускулатуру шейки, которая в области тела матки переходит в миометрий и более низкий сигнал по периферии отражает фиброзное кольцо, переходящее в переходную зону матки.

вышает 21,9 мл. Размеры доминирующего фолликула могут достигать 29 мм в диаметре, тогда как обычные фолликулы не достигают размера более 11 мм. В 90 % случаев доминирующий фолликул исчезает сразу после разрыва в овуляцию (Рис. 3 и Рис. 4), однако в 1 случае из 10 он может только уменьшиться в размерах, а вокруг него развивается достаточно плотная стенка. В структуре такого фолликула может содержаться кровь. При МР исследовании наличие гемосидерина дает на Т1 ВИ гиперинтенсивный сигнал вдоль стенки кисты. В лютеиновую фазу эти изменения трансформируются в кисту желтого тела, которая медленно растет и достигает 25-40, а иногда и более миллиметров в диаметре. Обычно такие кисты исчезают в конце менструального срока, однако могут сохраняться несколько месяцев, что требует динамического наблюдения.

После наступления менопаузы яичники уменьшаются в объеме на 50-60 %. Фолликулы

Рис. 19. МРТ таза в сагиттальной проекции, Т2 ВИ.

Опухоль передней губы шейки матки с инвазией фиброзного слоя и распространением в нижние отделы переднего миометрия (стрелка).

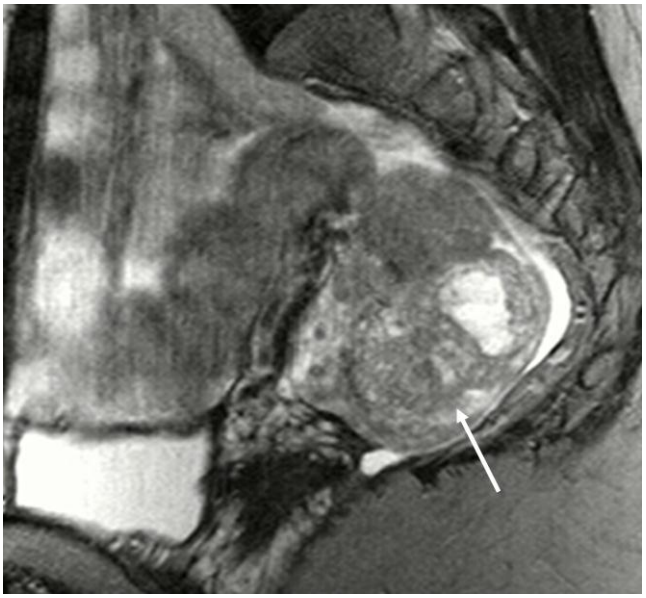

Рис. 20. МРТ таза в сагиттальной проекции, Т2 ВИ.

Рак яичников – определяется неправильной формы опухоль с бугристыми контурами, дающая МР сигнал гетерогенной интенсивности (стрелка).

Нормальная анатомия яичников в МР изображении.

В структуре яичников различают мозговую и кортикальную части. Мозговая часть имеет интенсивное кровоснабжение, а в корковой части располагаются фолликулы на разных стадиях своего развития и фиброцеллюлярная строма. В репродуктивном периоде яичники в основном состоят их корковой части. Наиболее приемлемым определением размеров яичников является вычисление их объема, который в норме составляет 9,8±5,8 мл и никогда не пре-

могут сохраняться в течение нескольких лет после прекращения менструаций и в большинстве случаев фолликулярная активность завершается через 4-6 лет после наступления менопаузы. В случае атрофии стромы и фиброза яичники в пожилом возрасте могут вообще не визуализироваться. В таких случаях идентифицировать атрофированные яичники удается только по их типичному расположению.

Врожденные аномалии матки и придатков.

Эмбриологически мужские и женские

гениталии формируются из двух пар симметричных зародышевых парамезонефрических (Мюллеровых) протоков. Из этих же протоков развиваются почки и мочеточники, в связи с чем, аномалии женских половых органов нередко сочетаются с аномалиями развития почек и мочеточников. Яичники развиваются отдельно из мезонефрических (Вольфиановых) протоков и не сопровождают аномалии развития Мюллеровых протоков. Классификация аномалий развития Мюллеровых протоков была предложена Buttram и Gibbon в 1979 году. В 1988 году она была пересмотрена и дополнена Американской ассоциацией репродуктивной медицины. Согласно этой классификации аномалии подразделены на семь классов: агенезия и гипоплазия матки, однорогая матка, полностью удвоенная матка, двурогая матка, матка с частичной или полной перегородкой, седловидная матка, матка после воздействия диэтилсилбестролом.

Врожденная двухсторонняя агенезия яичников обычно сочетается с синдромом дисгинезиии гонад. Одностороннее отсутствие яичника, как правило, протекает без клинической симптоматики и может сочетаться с ипсилатеральной врожденной патологией почки и мочеточника.

Сверхкомплектные яичники могут располагаться в различных отделах таза, а также вне его пределов.

Нарушение миграции яичников в процессе развития может привести к их локализации как между петлями кишечника выше уровня малого таза, так и в области пахового канала. Дистопия яичников может иметь место после их смещения в период осложненной воспалительным или спаечным процессом беременности.

К врожденным аномалиям влагалища относятся агенезия, удвоение и наличие влагалищных перегородок. Врожденными являются и кисты протока Гартнера, располагающиеся в передней стенке влагалища (Рис. 5).

Из патологических изменений, встречающихся во влагалище, чаще всего встречаются кисты Бартолиниевых желез, которые, как правило, протекают бессимптомно и могут достигать 1-4 см в диаметре. Располагаются они в задне-латеральном отделе вульвовагинального преддверия.

Рис. 21. МРТ матки в сагиттальной проекции, Т2 ВИ.

В полости матки, с инвазией переднего и заднего миометрия визуализируется инвазивный пузырный занос (стрелка).

Рис. 22. МРТ матки в сагиттальной проекции, Т2 ВИ с подавлением сигнала от жировой ткани.

Трофобластическая болезнь до начала терапии.

Доброкачественные изменения шейки матки.

Наботиевы кисты (кисты эндоцервикальных желез или ретенционные кисты) являются истинными кистами, происходящими из эндотелия, продуцирующего муцин, при обструкции эндоцервикальных желез. Нередко они сочетаются с воспалительными процессами шейки, но в большинстве случаев бессимптомны. Частота возникновения кист увеличивается с возрастом и достигает 8 % у взрослых женщин и 13 % у женщин в менопаузе. В большинстве случаев они множественны и редко

достигают размера более 1,5 см, хотя в литературе описаны наботиевы кисты до 4 см, вызывающие признаки объемного эффекта. На МР изображениях картина соответствует типичным кистам (Рис. 6) – высокий сигнал на Т2 ВИ и низкий сигнал на Т1 ВИ, однако при большом количестве муцина на Т1 ВИ может быть высокий МР-сигнал.

Стеноз цервикального канала может возникать на фоне воспалительных процессов, эрозии, спаек, восстановительных процессов в слизистой оболочке. Как правило, на Т2 ВИ зональная анатомия шейки не дифференцируется, цервикальный канал не визуализируется. Отмечается увеличение полости матки с наличием чистого жидкостного содержимого, либо содержимого с протеином или продуктами распада крови. Цервикальная недостаточность возникает из-за наличия короткой (менее 3 см) шейки матки (размер измеряется на сагиттальных Т2 ВИ от внутреннего до наружного зева). Имеет место, примерно, в 1 % всех беременностей и является причиной не вынашивания плода.

Рис. 23. МРТ матки в сагиттальной проекции, Т2 ВИ.

Та же пациентка через месяц после начала консервативной терапии. Новообразование, практически, не визуализируется, однако появились признаки восстановления зональной анатомии органа (стрелка).

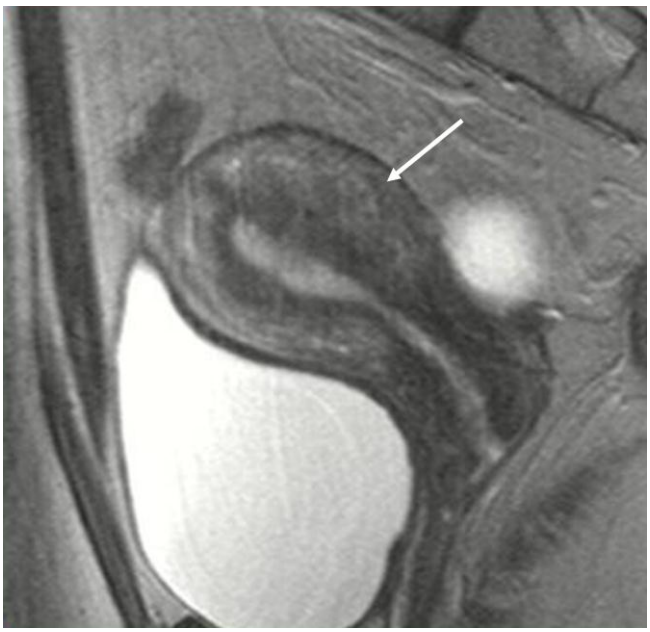

Рис. 24. МРТ матки в сагиттальной проекции, Т2 ВИ.

Та же пациентка через два месяца после начала консервативной терапии. Отмечается полной восстановление формы матки и ее зональной анатомии (стрелка).

Доброкачественные изменения эндометрия.

Полипы эндометрия встречаются у 10 % всего женского населения. В 20 % случаев они множественные. Особый риск по возникновению полипоза у женщин, получающих лечение тамоксифеном. Следует помнить, что в 0,5 % случаев полипы эндометрия имеют тенденцию к злокачественному перерождению.

Различают три типа полипов эндометрия – гиперпластические, атрофические и функциональные. В большинстве случаев они развиваются в области дна и рогов, нередко имеют ножку, что дает им возможность опускаться до различных отделов цервикального канала.

МР картина при полипах эндометрия достаточно вариабельна. В большинстве случаев на Т2 ВИ они дают сигнал, который несколько ниже такового от эндометрия. Однако нередко полипы могут давать изоинтенсивный эндометрию сигнал. При наличии кистозных полостей в солидной ткани полипа сигнал становится гетерогенным, а в случае развития фиброзных изменений - значительно ниже, чем сигнал от эндометрия (Рис. 7).

Гиперплазия эндометрия обусловлена пролиферацией желез эндометрия, которая приводит к увеличению соотношения стромальной и железистой частей. Гиперплазия подразделяется на две основных пограничных формы – с развитием атипических клеток или без таких изменений.

На Т2 ВИ гиперплазия визуализируется в виде диффузного расширения сигнала от эндометрия (Рис. 8). Обычно этот сигнал изо или, реже, гипоинтенсивен сигналу от неизмененного эндометрия. В зависимости от возраста и состояния менструального цикла радиологу следу-

ет обращать внимание на некоторые особенности МР-картины. Так, при наличии кровотечений в менопаузе толщину эндометрия свыше 5 мм следует считать патологической и отмечать в своих заключениях. У женщин репродуктивного возраста толщина эндометрия свыше 8 мм в пролиферативную фазу и свыше 16 мм в секреторную фазу также должна рассматриваться как патологическая.

Доброкачественные изменения тела матки.

Миомы – доброкачественные опухоли миометрия, встречающиеся более чем у 25 % женщин старше 35 лет. Они представляют собой комбинацию гладких мышечных волокон, коллагена и фиброзной ткани. В зависимости от локализации миомы классифицируются как интрамуральные, подслизистые и субсерозные. Симптоматику обычно вызывают подслизистые миомы. Более редко миомы могут локализоваться в шейке матки, пограничной связке или вообще не иметь связи с генитальным аппаратом. По мере роста и ухудшения кровоснабжения в узлах может иметь место дегенерация ткани. Дегенеративные процессы могут сопровождаться кровоизлияниями, гиалинизацией, жировым перерождением, кистообразованием и другими процессами. В зависимости от этих изменений различной будет и МР картина.

Лучше всего миомы визуализируются на Т2 ВИ. Они представляют собой округлые области с четкими контурами, дающие сигнал низкой интенсивности (Рис. 9). Миоматозные узлы могут быть обнаружены при МР исследовании, начиная с 5 мм. Часто узлы при интрамуральной или субсерозной локализации окружены ободком с высоким МР сигналом, представляющим собой расширенные венозные сосуды или лимфатические коллекторы. При размерах свыше 3-5 см в структуре узлов начинаются процессы дегенерации и сигнал от узла становится гетерогенным (Рис. 10). При кровоизлияниях на Т1 ВИ визуализируются участки с высокой интенсивностью сигнала. При жировой дегенерации в узлах МР картина нередко напоминает таковую при доброкачественных смешанных опухолях Мюллеровых протоков, что может потребовать дифференциальной диагностики.

Аденомиоз представляет собой эктопическое расположение желез и стромы эндометрия внутри, как правило, гиперплазированного миометрия. Морфологически аденомиоз может быть диффузным и очаговым. Основными диагностическими критериями являются два признака:

– очаговое или диффузное расширение сигнала низкой интенсивности от переходной зоны (свыше 12 мм);
– неправильной формы утолщение миометрия с наличием сигнала низкой интенсивности (Рис. 11).

К дополнительным признакам аденомиоза относятся мелкие очаги высокой интенсивности сигнала на Т1 ВИ (зоны геморрагии) и линии сигнала высокой интенсивности от поверхности эндометрия на Т2 ВИ, отражающие прямую инвазию базального слоя эндометрия в

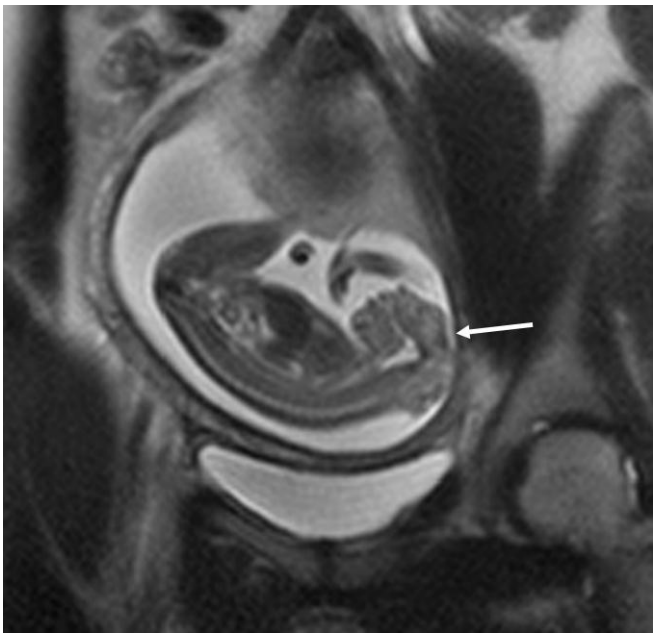

Рис. 25. МРТ малого таза при беременности в сагиттальной проекции, Т2 ВИ.

Анэнцефалия плода (стрелка).

Рис. 26. МРТ малого таза при беременности в корональной проекции, Т2 ВИ.

Арахноидальная киста (стрелка).

прилежащие слои миометрия.

Доброкачественные изменения яичников Фолликулярные (функциональные) кисты обычно однокамерные с тонкой и ровной стенкой и гомогенным содержимым. Размеры этих кист не превышают 3-8 см в диаметре, однако могут быть и большего размера. Обычные фолликулярные кисты самопроизвольно исчезают в 90 % случаев не позднее чем через два месяца. Нефункциональные кисты эпителиального происхождения нередко трудно отличить от функциональных кист. Только их параовариальное или паратубальное расположение позволяет провести дифференциальную диагностику (Рис. 12).

Эндометриоидные кисты в типичных случаях имеют более высокий сигнал на Т1 ВИ и более низкий сигнал на Т2 ВИ, поскольку содержат продукты трансформации крови (Рис. 13). Нередко МР картина имеет вид «слоистого» сигнала. Стенки таких кист более толстые и нередко имеют сигнал низкой интенсивности на Т2 ВИ из-за включений фиброзной ткани и гемосидерина.

Кисты желтого тела в большинстве случаев имеют плотную утолщенную стенку и, как правило, пристеночный слой продуктов трансформации крови. При КУ стенки кист желтого тела интенсивно усиливаются (Рис. 14).

Дермоидные кисты составляют 99 % от всех герминогенных новообразований яичников и 15 % всех новообразований придатков. Чаще диагностируются в детском и юношеском возрасте, однако могут встречаться в любом возрасте. В 10-15 % случаев дермоидные кисты развиваются с двух сторон. В структуру кисты входят ткани всех трех зародышевых листков, однако ткани эктодермы превалируют. Основу кисты составляет сальное содержимое. Кроме того, в кисте могут содержаться костная ткань, волосы, зубы, элементы крови и жировая ткань различной степени зрелости. Размеры кисты могут быть от 0,5 до 40 см. В классических случаях на МР изображениях дермоидные кисты дают сигнал высокой интенсивности на Т1 и Т2 ВИ (Рис. 15 и Рис. 16). При подавлении сигнала от жира сигнал становится низким (Рис. 17). Патогномоничные для дермоидных кист узлы Рокитанского или дермоидные бляшки отражают наличие солидного жира, волос, зубов и прочих производных эктодермы.

Злокачественные изменения матки.

Рак эндометрия наиболее часто встречается в возрасте 55-65 лет. В 75-90 % случаев единственным клиническим симптомом является кровотечение в межменструальном, либо менопаузальном периоде. На ранних стадиях рака эндометрия магнитнорезонансная картина неспецифична, поэтому МРТ не может использоваться для скрининга. Однако при инвазии миометрия (стадия Т1в, Т1с и выше) на Т2 ВИ изображениях может визуализироваться опухоль, деформирующая либо врастающая в функциональную зону миометрия (Рис. 18). Степень врастания подсчитывается и оценивается по МР изображениям, выполненным после болюсного введения контрастного вещества.

Ограничением метода является:

1. Низкий контраст между сигналом от опухоли и эндометрия.
2. Отсутствие переходной зоны миометрия у пожилых женщин.
3. Наличие больших миоматозных узлов, деформирующих сигнал от эндометрия.
4. Большая полиповидная опухоль эндометрия, которая сдавливает миометрий и ведет к его атрофии.

Распространенность рака эндометрия на шейку по цервикальному каналу визуализируется на Т2 ВИ изображениях в виде расширения внутреннего зева и эндоцервикального канала (стадия Т2а). Инвазия фиброзного кольца (стадия Т2в) определяется высоким сигналом на фоне низкого от стромы шейки на Т2 ВИ изображениях. Определение стадии Т3 и Т4 при прорастании всего миометрия, врастании в опухоли в параметрий, а также метастазирование в лимфатические узлы и яичники особых трудностей не вызывает. Значительные трудности в диагностике могут вызывать большие опухолевые конгломераты, без четких границ между тканями и органами.

Саркомы – редко встречающиеся опухоли матки (2-3 %). Они классифицируются на четыре подтипа в зависимости от клеток, из которых они происходят – смешанные мезодермальные опухоли, эндометриальные стромальные саркомы, аденосаркомы и лейомиосаркомы. Дифференцировать саркому от рака эндометрия по данным МРТ крайне трудно. Единственным симптомом, который может оказать содействие в постановке правильного диагноза, является наличие областей раннего контрастного усиления при болюсном введении КВ, которые сочетаются с очагами отсроченного контрастного усиления, а также вторичные изменения в малом тазу, связанные с прорастанием новообразования.

Злокачественные изменения шейки матки.

Диагностика рака шейки матки, который развивается в вагинальной части шейки, в большинстве случаев трудностей у онкогинекологов не вызывает. Однако опухоли цервикального канала не всегда обнаруживаются своевременно. Лучевые методы исследования, к сожалению, назначаются лишь для стадирования процесса, с целью выявления метастатических поражений.

Магнитно-резонансная томография поз-

воляет идентифицировать инвазию рака в строму и по цервикальному каналу при размерах опухоли не менее как 7х5 мм, что соответствует стадии Т1в. Инвазия проявляется сигналом средней и высокой интенсивности на Т2 ВИ изображениях, который деформирует нормально низкий сигнал от фиброзного кольца стромы (Рис. 19).

Злокачественные изменения яичников.

Рак яичников при МРТ может иметь абсолютно разную картину – кистозную, солидную или любую комбинацию кист и солидной ткани. Большинство опухолей дают низкий или средней интенсивности сигнал на Т1ВИ и высокий на Т2 взвешенных изображениях (Рис. 20). Специфической картины при различных гистологических формах нет. Однако наличие папиллярных разрастаний более характерно для цистаденокарцином.

75 % всех опухолей яичников составляют новообразования, исходящие из эпителия (серозные, муцинозные, эндометриоидные, светлоклеточные), 15 % - герминогенные, 10 % - из клеток половой хорды и в 5 % - метастатические опухоли (гастроинтестинальный тракт, грудные железы, лимфомы, а также другие опухоли таза). Наиболее точно мы можем поставить диагноз злокачественной опухоли яичника в том случае, если ответим на следующие вопросы: есть ли асцит или метастазы в брюшной полости, есть ли кистозные изменений и некрозы в солидной части опухоли, есть ли мелкие папиллярные разрастания в кистозной части новообразования. Правильным ответам на все вышеприведенные вопросы способствует введение контрастного препарата, что является обязательным при проведении МРТ при подозрении на рак яичников.

Трофобластическая болезнь.

Трофобластическая болезнь представляет собой спектр заболеваний от пузырного неинвазивного и инвазивного заноса до хориокарциномы. Магнитно-резонансная томография позволяет выявить гетерогенную, гиперваскулярную опухоль, деформирующую нормальную зональную анатомию матки (Рис. 21). При некоторых новообразованиях визуализируются высокой интенсивности сигналы на Т1 ВИ изображениях, что свидетельствует о наличии геморрагических очагов.

При использовании МРТ для мониторинга химиотерапии можно точно выяснить уменьшение размеров матки и новообразования, уменьшение степени ее васкуляризации и прогрессирующее улучшение состояния зональной анатомии (Рис. 22, 23 и 24). Провести дифференциальную диагностику хориокарциномы от доброкачественного процесса при гестационной болезни только при помощи МРТ трудно.

Оценка состояния дна таза.

Релаксация дна таза, опущение и выпадение уретры, мочевого пузыря, шейки и матки, а также прямой кишки приносят значительные страдания женскому населению в старшем и пожилом возрасте. За последние 10 лет МРТ стала успешным конкурентом другим методам визуализации (цистоуретерография, дефекография, УЗИ) состояния тазового дна у женщин. Методика предусматривает МРТ после повышенного внутрибрюшного давления не менее чем в течение 10 секунд.

Дно таза условно делят на три части – переднюю, содержащую уретру и мочевой пузырь, среднюю – влагалище, шейку и тело матки и заднюю – прямую кишку. Для определения степени релаксации тазового дна, либо оценки степени опущения органов, на сагиттальном МР-изображении проводят линию от нижнего отдела лобка до щели последнего копчикового сочленения. Опущение органов ниже этой линии более чем на 2 см, особенно при наличии жалоб, следует считать патологией. Измерение отношений размеров позволяет определить степень утери поддерживающей функции дна таза.

МР-пельвиометрия и исследование плода.

В случаях, когда пациентке показано определение размеров таза, МР-пельвиометрия имеет преимущества перед рентгенологическими и КТ исследованиями, поскольку методика не связана с ионизирующим излучением. Срединный сагиттальный срез используется для измерения переднезаднего размера входа в таз (от промонториума крестца до верхнезаднего края симфиза). Косые корональные срезы позволяют измерить расстояние между линиями arcuata подвздошных костей и интерспинальное расстояние. Нормальными размерами являются следующие размеры: переднезадний размер входа в таз > 11см, поперечный размер входа в таз > 9,5 см и > 11 см диаметр выхода из таза.

С деонтологической точки зрения общепринято, что радиологи не проводят МР-исследования беременным в первом триместре. В более позднем сроке МР-исследования проводятся достаточно широко и успешно дополняют, а нередко и уточняют результаты ультразвуковой диагностики. МРТ имеет высокую информативность при внутриутробном определении такой врожденной патологии, как аненцефалия (Рис. 25), гидроцефалия, арахноидальные кисты (Рис. 26) и другие заболевания головного мозга и позвоночника.

Список литературы:

1. *Frey K.A. at al. Prediction of deep myometrial invasion in patients with endometrial cancer: Clinical utility of contrast-enhanced MR imaging-A meta-analysis and Bayesian analysis. // Radiology, 2000, v.216, p.444-449.*

2. *Green C.L. at al. Gestational trophoblastic disease: A spectrum of radiologic diagnosis. // Radiographics, 1996, v.16, p.1371-1384.*

3. *Gresel R.P. at al. Endometrial polyps: Mr imaging and distinction from endometrial carcinoma. // Radiology, 2000, v.214, p.47-52.*

4. *Hardest L.A. Use of preoperative MR imaging in the management of endometrial carcinoma. // Radiology, 2000, v.215, p.45-49.*

5. *Hussain S.M. at al. MR imaging features of pelvic mucinous neoplasms. // European Radiology, 2000, v. 10, p.885-891.*

6. *Jeong Y.Y. at al. Imaging evaluation of ovarian masses. // Radiographics, 2000, v. 20, p.1445-1470.*

7. *Jung S.E. at al al. CT and MRI imaging of ovarian tumors with emphasis on differential diagnosis. // Radiographics, 2002, v. 22, p. 1305-1325.*

8. *Kawakami S. at al. MR imaging of primary uterine lymphoma. // Journal of Computed Tomography, 1997, v.19, p.238-242.*

9. *Murese E. at al. Uterine leiomyomas: Histopathlogic features, MRI imaging findings, differential diagnosis and treatment. // Radiographics, 1999, v.19, p.1179-1197.*

10. *Nicolet V. at al. MR imaging of the cervical carcinoma. A practical staging approach. // Radiographics, 2000, v.20, p.1539-1549.*

11. *Okamoto Y. at al. MR imaging of the uterine cervics: Imaging –pathologic correlation. // Radiographics, 2003, v.21, p.1409-1424.*

12. *Outwater E.K. at al. Ovarian teratomas: Tumor types and imaging characteristics. // Radiographics, 2001, v.21, p.475-490.*

13. *Sahdev S. at al. MR imaging of uterine sarcoma. // AJR, 2001, v.177, p.1307-1311.*

14. *Szklaruk J. at al. MR imaging of common and uncommon large pelvic masses. // Radiographics, 2003, v.23, p.403-424.*

15. *Wagner B.J. at al. Ovarian epithelial neoplasms: Radiologic-pathologic correlation. // Radiographics, 1994, v.14, p.1351-1374.*

ОРИГИНАЛЬНАЯ СТАТЬЯ

СРАВНИТЕЛЬНАЯ ХАРАКТЕРИСТИКА ПАРАМАГНИТНЫХ СРЕДСТВ ВИЗУАЛИЗАЦИИ В ДИАГНОСТИКЕ УЗЛОВЫХ ОБРАЗОВАНИЙ МОЛОЧНЫХ ЖЕЛЕЗ

Рахимжанова Р.И., Даутов Т.Б., Садуакасова А.Б., Байтурлин Ж.Г.

АО «Медицинский Университет Астана», АО «Республиканский диагностический центр». г. Астана, Казахстан

Магнитно-резонансная томография с внутривенным контрастированием была проведена 110 пациентам с узловыми образованиями молочных желез. Исследование осуществлялась на МРТ SIEMENS SYMPHONY с резистивным магнитом 3,0 Т и 1,5 Т. Из 110 обследованных женщин у 64 (58,2%) диагностирована фиброаденома и 46 (41,8%) образование злокачественной природы.

Проведена сравнительная характеристика парамагнитных средств «Магневист» и «Гадовист». Препарат «Гадовист» обладает достоверно более высокой чувствительностью в диагностике узловых образований, что обосновывает приоритетность его использования.

Ключевые слова: молочная железа, узловые образования молочных желез, лучевая диагностика, магнитно-резонансная томография, парамагнитные средства визуализации.

COMPARATIVE CHARACTERISTICS OF PARAMAGNETIC CONTRAST AGENTS IN DIAGNOSTICS OF NODULAR BREAST LESIONS

Rakhimzhanova R.I., Dautov T.B., Saduakasova A.B., Bayturlin Zh.G.

Astana Medical University. Republican Diagnostic Centre. Astana, Kazakhstan

Magnetic resonance imaging with intravenous contrast was performed in 110 patients with nodular breast lesions. The study was carried out on MRI SIEMENS SYMPHONY with a resistive magnet 3,0 T and 1,5 T. From 110 women included in the study fibroadenoma was diagnosed in 64 (58,2%), and malignant lesions in 46 (41,8%). The comparative characteristic of paramagnetic "Magnevist" and "Gadovist" were performed in the study. "Gadovist" has significantly higher sensitivity in the diagnosis of nodular breast lesions, that proves the priority of its use.

Keywords: breast, nodular breast lesions, radiologic diagnosis, magnetic resonance imaging, paramagnetic renderer.

В последнее десятилетие пристальное внимание исследователей привлекают высокотехнологичные методы визуализации, такие как магнитно-резонансная томография (МРТ) [1, 2]. Нарастает тенденция использования срезов от 1 до 2 мм с последующей трехмерной реконструкцией, так как количество очагов контрастной абсорбции зависит от пространственного разрешения. В обозримом будущем вряд ли можно предполагать, что МРТ может быть использована как скрининговый тест. Однако в научных целях целесообразно провести выбор приоритетного контрастного препарата для усиления изображения при МРТ в диагностике узловых образований молочных желез.

Материал и методы.

МРТ с внутривенным контрастированием была проведена 110 пациентам с узловыми образованиями молочных желез. Исследование осуществлялась на МРТ SIEMENS SYMPHONY с резистивным магнитом 3,0 Т и 1,5 Т. Из 110 обследованных женщин у 64 (58,2 %) диагностирована фиброаденома и 46 (41,8 %) образование злокачественной природы.

При контрастном усилении использовали магнитно-резонансные контрастные средства (МРКС) в стандартной дозе 0,1 ммоль на 1 кг веса «Магневист», «Гадовист» (Schering, Германия). Для сравнения эффективности МРКС 24 женщинам, при их информированном согласии, при первичной диагностике был введен «Маг-

невист», через 5 дней осуществлялась повторная магнитно-резонансная маммография (МРМ) с введением МРКС «Гадовист». У всех 24 пациентов диагноз рака молочной железы верифицирован цитологическим исследованием пунктата опухоли.

Результаты и обсуждение.

Широкое внедрение МРТ с контрастным усилением в отечественной медицине сдерживается как недостаточной доступностью МРТ-аппаратов, так и слабой осведомленностью специалистов о высокой диагностической эффективности этого метода. Другой факт – это разночтения в определении методических особенностей проведения исследования с введением контрастных парамагнитных веществ и без их использования. По литературным данным [3], исследование молочных желез не должно проводиться на низкопольных магнитных МР-системах.

Главная цель МР-обследования молочных желез заключается в обнаружении или исключении злокачественного образования.

При применении МРМ с контрастным усилением (КУ) обязательно следует учитывать фазу менструального цикла, а также наличие или отсутствие приема пациенткой гормональных препаратов, например, заместительной гормонотерапии. Исследование молочных желез мы проводили в первую фазу менструального цикла (на 5-12 день), так как во второй фазе, под влиянием гормональных воздействий, отмечается увеличение объема и плотности желез за счёт кровенаполнения и повышения гидрофильности тканей.

При МРТ, до применения постпроцессорной обработки возможно получение информации, по которой косвенно можно судить в пользу доброкачественной или злокачественной природы образования. Поэтому, для оптимизации дифференциальной диагностики необходима дополнительная информация, которую возможно получить при наблюдении за кинетикой контрастирования – скорости нарастания интенсивности МР-сигнала (накопление контрастного вещества) на Т1-взвешенном изображении (ВИ) и скорости ее снижения (вымывания) контрастного средства узловым образованием и построением кривых «интенсивность сигнал-время». Необходимость искусственного контрастирования при МРТ молочной железы обусловлено тем, что ткани молочной железы имеют практически одну и ту же концентрацию протонов, или протонную плотность, и близкие физические свойства, от которых и зависит интенсивность сигнала.

По данным профессора Труфанова Г.Е. (2006 г.) [4], при злокачественных образованиях позднее усиление наблюдается в 12% случаев карцином молочных желез. На основании этого автор утверждает, что в связи наличием медленно контрастирующихся карцином, позднее усиление, являющееся характерным для доброкачественных опухолей, нельзя считать признаком, позволяющим проводить дифференциальную диагностику и исключать злокачественность процесса.

После внедрения в клиническую практику первого МРКС «Магневист» (гадопентат димеглюмина), было много сообщений об увеличении с его помощью диагностических возможностей визуализации молочной железы. Так, по данным Neubauer H., et al. (2003), использование «Магневиста» позволило получить достаточное временное и пространственное разрешение при визуализации структуры молочной железы и выявлять карциномы размером до 3 мм [5]. Авторы отметили, что при анализе изменения интенсивности МР-сигнала через короткие периоды после введения препарата «Магневист», возможно более надежно дифференцировать патологические очаги от нормальной ткани. Интенсивность сигнала значительно быстрее достигала максимума (в первые 1-2 минуты) в злокачественных образованиях, чем в доброкачественных опухолях.

Первый опыт других ученых показал, что МРКС «Магневист» контрастирует доброкачественные образования, такие как фиброаденомы, фиброзно-кистозные изменения, рубцы, а так же очаги мастита [6]. Однако, было замечено, что контрастирование происходит через большее время после введения МРКС и с другой динамикой изменения интенсивности контрастирования.

Достоверность диагноза повышается при наблюдении за кинетикой контрастирования – скорости увеличения МР-сигнала (накопление МРКС) на Т1-ВИ и скорости его снижения (вымывание МРКС). Это связано с тем, что опухолевый процесс характеризуется активным ангиогенезом и повышенной сосудистой проницаемостью, что обусловливает более активную динамику изменения МР сигнала, связанную с повышением скорости накопления и высвобождения низкомолекулярных веществ, какими и являются МРКС.

Парамагнитные контрастные препараты содержат ионы гадолиния, который укорачивает время релаксации возбужденных ядер атомов, увеличивая интенсивность сигнала и повышая контрастность изображения определенных тканей при использовании соответствующей последовательности сканирования. В основе дифференциальной диагностики образований в ткани молочных желез лежат сосудистые изменения в опухолевой ткани. Чем выше пористость сосудистой стенки, тем быстрее и в большей степени МРКС проникает через стенку капилляров, накапливаясь по градиенту кон-

Таблица №1. Количественные параметры интенсивности МР-сигнала и времени при использовании МРКС «Магневист» и «Гадовист».

№ исследования	Количественные параметры интенсивности МР-сигнала			Количественные параметры времени			
	до введения МРКС	после введения МРКС		время достижения максимума (мин)		время вымывания (мин)	
		Магневист	Гадовист	Магневист	Гадовист	Магневист	Гадовист
1	46	299,8	395,8	4,2	2	8	6
2	127,4	245,4	397,6	3,6	2,5	9	4
3	41	119,3	287,4	4	3	10	5
4	56 4	158,6	549,8	4	3,2	6,5	6,5
5	136,6	346,6	422,2	4	2	8	7
6	112,5	323,4	389	5	2	12	4
7	88,4	244,2	346,6	4,8	4,2	8	6,2
8	89,6	156,8	296,4	4,8	3	7	6,6
9	43,4	128,2	265,6	3,5	2	9	3,7
10	82	222,4	344	4	2	8	4
11	129	303,4	387,5	5	2,2	7,5	5,5
12	133,4	298,2	486,2	4	3,6	6,5	6,5
M±m		245,3±7,8	368,4± 60,3	4,2±0,5	2,8±0,7	8,6±1,6	5,2±1,3

центрации во внеклеточном пространстве. При МРТ молочных желез, из-за характерной сосудистой сети опухоли и наличия внеклеточной жидкости, происходит разное накопление контрастного препарата в опухолевом субстрате [2].

В опухолевой ткани фактором, лимитирующим накопление МРКС, обычно является объем кровотока. В фиброаденомах, в отличие от образований злокачественной природы, проницаемость капилляров снижена и именно ее величина определяет степень накопления МРКС. Интенсивность сигнала в тканях молочной железы зависит от ряда физиологических и технико-физических факторов: величины перфузии, проницаемости капилляров для МРКС, объема межтканевой жидкости, исходной величины Т1 ткани, дозы МРКС, используемой импульсной последовательности и ее параметров, технических характеристик МР-томографа.

В клинической практике Сергеевым П.В. и Пановым В.О. с соавторами (2005) при использовании МРМ с контрастным усилением, было показано наличие корреляций между морфологическими изменениями, определяемыми с помощью гистологических исследований и данными лучевой диагностики [7]. Более быстрая визуализация кольца вокруг опухоли коррелирует с высокой плотностью сосудов на периферии и ее снижением по направлению к центру образования, увеличением экспрессии сосудистого фактора; роста эндотелия, с низким количеством фиброзных элементов и относительно небольшим количеством участков раковых клеток. Замедление увеличения сигнала на периферии опухоли коррелирует с большим количеством фиброзных элементов и обширным воспалительным инфильтратом. Замедленное увеличение сигнала в центральных областях наблюдается при наличии внутреннего фиброза и / или некроза.

По литературным данным, отмечена некоторая разница в контрастировании доброкачественных и злокачественных образований выше упомянутыми средствами [3]. Так, авторы при исследовании на МР-томографе с напряженностью магнитного поля 1,5 Т трех пациенток с фиброаденомами, которым были введены поэтапно «Магневист» и «Гадовист», сделали предположение о большей специфичности МРКС «Гадовист» в диагностике фиброаденом. Исследователи основывались на регистрации времени накопления и времени вымывания препаратов. Такое заключение российских ученых вызвало у нас интерес, и мы решили провести свои наблюдения.

Поэтому, одна из задач нашей работы состояла в проведении сравнительной характеристики между МРКС. Мы располагали препаратами «Магневист» и «Гадовист» (Шеринг, Германия). Современные сверхбыстрые импульсные последовательности позволяют в непрерывном режиме следить за изменением интенсивности сигнала в зоне интереса и делать однозначные выводы не только о природе патологии, но и васкуляризации некоторых опухолей, а также о прогнозе развития заболевания. Изучая процесс контрастирования в динамике,

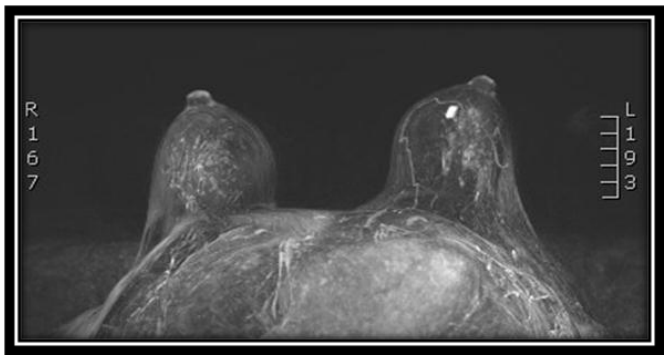

Рис. 1,а

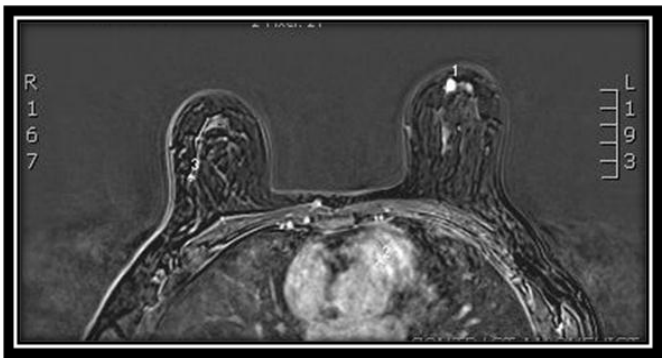

Рис. 1,б

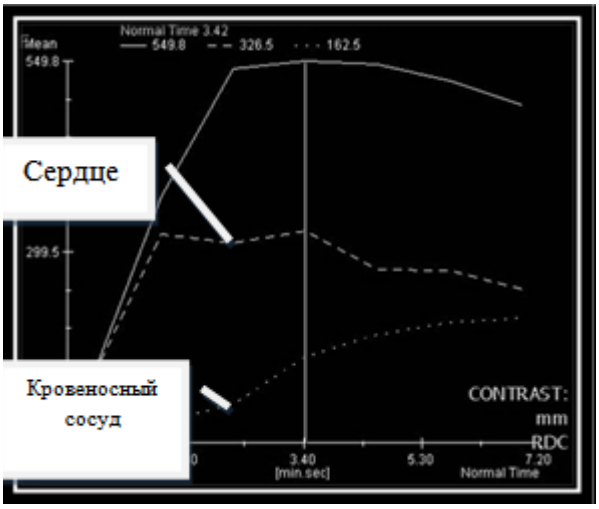

Рис. 1,в

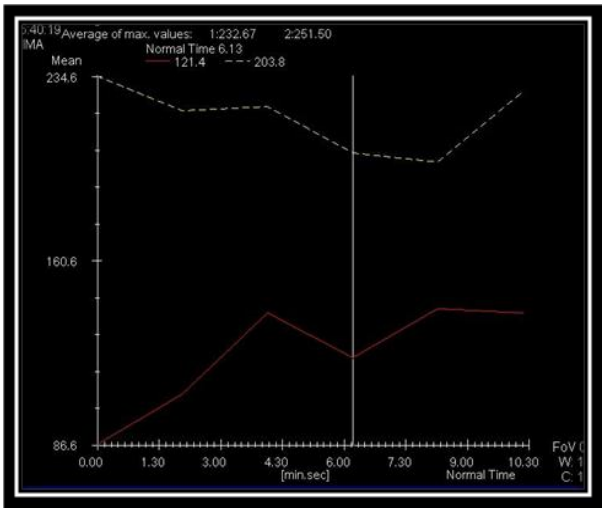

Рис. 1,г

Рис. 1. Магнитно-резонансная маммография с контрастным усилением (пациентка С., 47 лет – озлокачествившаяся фиброаденома).

а. Динамическая программа с трехмерной 3D импульсной последовательности градиентной эхо с получением серии Т1ВИ с подавлением сигнала от жира; б. Постпроцессорная обработка изображений с указанием участка для графического отображения кинетики контрастных веществ; в. Кривая «интенсивность сигнала-время» при введении «Магневист»; г. Кривая «интенсивность сигнала-время» при введении «Гадовист».

можно значительно увеличить объем диагностической информации. Сравнение парамагнетических средств проводили на МР-томографе с напряженностью магнитного поля 3Т. Динамическая программа с контрастным усилением проводилась в трехмерной 3D импульсной последовательности градиентной эхо с получением серии Т1-ВИ с подавлением сигнала от жира. Использовалось наилучшее пространственное и временное разрешение: толщина среза 2 мм, временное эхо TE – 3,5 мс, время повторения импульсов TR – 600 мс, размерность матрицы сканирования 512x512 пиксель. Постпроцессорная обработка полученных данных включала: вычитание «преконтрастных» изображений из всех «постконтрастных» маммограмм, получение динамических кривых, образование трехмерных изображений с помощью процедуры MIP – Maximum Intensity Projection. Построение MIP-реконструкций позволяло отчетливо визуализировать кровеносные сосуды, питающие ткань молочных желез, а также опухоль, накапливающую контрастное вещество.

Субтракционные изображения подвергали количественному анализу и документировали на снимках вместе с изображениями, полученными до и после контрастирования.

Критериями включения в группу для исследования были:

– информированное согласие женщины на участие в исследовании;
– возраст пациентки, не моложе 16 лет и не старше 65 лет;
– подтвержденные морфологические данные;
– отсутствие приема гормональных препаратов.

Количественные параметры интенсивности МР-сигнала и времени представлены в таблице 1.

Как видно из таблицы, имеются различия в величинах, отражающих интенсивность накопления МРКС. Так, при применении «Гадо-

вист», при достижении максимального значения, интенсивность сигнала больше на 33% интенсивности МР-сигнала при введении МРКС «Магневист». При времени достижения максимума у двух МРКС: «Магневист» – 4,2±0,5 мин, «Гадовист» – 2,8±0,7 мин, фаза вымывания разная: 8,6±1,6 мин и 5,2±1,3 мин, соответственно. Фаза вымывания «Магневиста» выявлялась к 8-10 минуте, что обычно рассматривается как патогномоничный показатель доброкачественности, зачастую, данное обстоятельство заставляет врача сомневаться в установлении природы образования. Напротив, на кривой изменения интенсивности сигнала от опухоли после введения «Гадовиста» уменьшения МР-сигнала в среднем к 4 минуте, что явилось первым признаком злокачественности процесса (рисунок 1).

Разницу в количественных величинах максимального накопления контрастных веществ можно объяснить их характерными фармакологическими свойствами – «Гадовист» (гадобутрол) свойственна большая Т1-релаксационная способность по сравнению с «Магневист». Так, показатели релаксационной активности в плазме составляют 5,6 и 4,8 мМ-1 с-1, соответственно.

Уникальность молекулы гадобутрола, как нейтральной молекулы, в которой положительный заряд гадолиния сбалансирован отрицательным зарядом трех внутренних карбоксильных групп, состоит в том, что, несмотря на двойную концентрацию, «Гадовист 1,0» имеет значения осмолярности и вязкости, которые находятся в пределах, соответствующих хорошей переносимости для внутривенных контрастных средств [8]. Немаловажным является факт двойной концентрации гадолиния в препарате «Гадовист».

Knopp M.V. et al. (2003), проанализировав результаты динамической МРМ с КУ исследований на 266 женщинах, предложили классификацию различных форм кривых зависимостей интенсивности сигнала от времени [9]. Авторы использовали МР-томограф с напряженностью магнитного поля 1,5 Тл. Двухмерное изображение после болюсного внутривенного введения «Магневиста» (0,1 ммоль/кг) и последующего введения физиологического раствора (10 мл) исследователи получали, применяя следующие параметры: время повторения – 220 мсек, время эхо – 4,5 сек, угол отклонения – 80°, матрица накопления – 256x320, толщина среза – 4 мм. Относительное увеличение интенсивности сигнала Е после введения МРКС в зоне поражения, рассчитывали по формуле (1).

$$E = \frac{(SIc - SI)}{SI} x\, 100$$

где SI и SIc – интенсивности МР-сигнала до и после введения МРКС, соответственно.

Исходя из полученных результатов авторами, все виды кривых были классифицированы на 3 типа по характеру хода кривых в среднюю и позднюю фазы после введения МРКС: I тип – кривая постоянного роста; II тип – кривая с формированием плато; III тип – кривая вымывания с выраженным максимумом и быстрым снижением амплитуды МР-сигнала. При сопоставлении клинического диагноза (по данным гистологических исследований) и формы кривых было выявлено, что кривая I типа преимущественно соответствует доброкачественным солидным опухолям, кривая II типа – предположительно злокачественным опухолям, кривая III типа – злокачественным образованиям. При этом чувствительность, специфичность и точность динамической МРМ с КУ составила 91%, 83% и 86%, соответственно. Авторы заключили, что форма кривой зависимости МР-сигнала от времени является важным фактором, позволяющим дифференцировать злокачественные образования от доброкачественных.

В своей работе Szabo B.K. et al. сопоставили трехмерные 3D МРМ Т1-ВИ после внутривенного болюсного введения «Магневиста» в дозе 0,2 ммоль/кг в течение 30 сек с последующим введением 20 мл физиологического раствора с данными оценки классических критериев диагноза [10]. Авторы при анализе полученных данных, кроме величины увеличения интенсивности сигнала (SIp) определяли Тр – время от введения МРКС до максимального увеличения сигнала и скорость нарастания МР-сигнала по формуле: SIp/Tp. Величина отношений SIp/Tp2 отражает скорость убывания МР-сигнала, где Тр2 – время вымывания контрастного вещества. Работа была основана на анализе опухолей злокачественной природы. Согласно проведенному многовариантному регрессионному анализу данных кинетики визуализации, результатов гистологии и определения биохимических анализов, степень увеличение сигнала кольцевой структуры вокруг опухоли представляет собой значимый и независимый предиктор трех других прогностических факторов: степени злокачественности по гистологической шкале (p = 0,02), экспрессии эстрогенных рецепторов (p = 0,007) и уровня маркера пролиферации. Величина Тр также коррелировала с данными гистопатологии (p = 0,02) и статусом эстрогенных рецепторов (p = 0,017).

Ссылаясь на приведенные данные других исследователей [9, 10], мы произвели расчет скорости нарастания и убывания МР-сигнала при введении МРКС «Магневист» и «Гадовист». Полученные данные представлены в таблице 2. Из данных таблицы 2 следует, что скорость нарастания и убывания МР-сигнала при введе-

Таблица №2. Количественные параметры интенсивности МР-сигнала				
№ исследования	Скорость нарастания МР-сигнала		Скорость убывания МР-сигнала	
	Магневист	Гадовист	Магневист	Гадовист
1	74,95	94,23	9,42	37,48
2	98,16	110,4	12,27	27,27
3	39,76	71,85	4,49	11,93
4	61	109,55	7,83	28,47
5	86,65	100,6	9,15	43,33
6	64,68	77,8	4,32	26,95
7	46,96	72,2	5,55	30,53
8	52,26	61,75	5,23	22,40
9	36,6	104,45	11,61	14,24
10	55,6	86	7,82	27,80
11	75,85	77,5	4,84	40,45
12	82,83	121,5	8,10	45,88
M±m	64,6±18,5	90,7±18,0	7,5±2,6	29,7±10,2

нии «Гадовиста» больше, чем при использовании «Магневиста». Большую скорость нарастания МР-сигнала у «Гадовиста» мы связываем с двойной концентрацией гадолиниевых соединений и увеличенной способностью релаксационного воздействия гадобутрола. В практической деятельности, при дифференциальной диагностике природы заболеваний, врач ориентируется не только на время достижения максимальной интенсивности контрастного вещества, но, в основном, на время и интенсивность вымывания контраста с ткани опухоли. Как показывают проведенные исследования, по скорости убывания МР-сигнала, которая прямо пропорциональна времени вымывания препарата из ткани узлового образования, при введении МРКС «Гадовист» можно было более достоверно и точнее судить о злокачественной природе образований.

Таким образом, беря во внимание особенность строения опухолей молочных желез от преобладания типа ткани, возможно получение разных характеристик контрастного усиления с применением выше указанных МРКС. При постпроцессинговой обработке результатов МРТ (3Т) и построения кривых накопления, выявлены различия во времени вымывания из ткани опухоли сравниваемых парамагнитных средств. При анализе полученных данных, для исключения дополнительных неконтролируемых в эксперименте факторов, все исследования проводились на абсолютно идентичных группах, в расчете времени вымывания препаратов мы получили значение t-критерия Стьюдента (2,15), которое граничит с уровнем значимости $p<0,05$. При анализе качественных признаков и вычисления $x2$ получено значение (6,44), которое свидетельствует о степени достоверности $p<0,05$. Таким образом, препарат «Гадовист» обладает достоверно более высокой чувствительностью в диагностике узловых образований, что обосновывает приоритетность его использования.

В нашем исследовании чувствительность МРМ с КУ составила – 97 %, точность – 94 %, специфичность метода – 87 %.

Таким образом, МРМ с КУ значительно информативней, чем МРМ без введения МРКС, в результате чего последняя может быть использована к применению весьма ограниченно, например, для уточнения локализации уже выявленных опухолей. Наше исследование показало, что МРМ с КУ позволяет идентифицировать клинически скрытые узловые образования молочных желез, а значит, наиболее эффективно помогает планировать вид и объем лечения. Важно, что при проведении МРМ с КУ пациенты не подвергаются воздействию ионизирующего излучения. В результате этого, в последнее время МРМ с КУ из дополнительного метода в маммологии переходит в один из самых информативных методов, особенно у молодых пациентов с развитой железистой тканью.

Список литературы:

1. *Kerslake R.W., Fox J.N., Carleton P.J. et al. Dynamic contrast - enhanced and fat suppressed magnetic resonance imaging in suspected recurrent carcinoma of the breast: preliminary experience // Br. J. Radiol. - 2004. - Vol. 67. - P. 1158-1168.*

2. *White-Nunes L., Schnall M. D., Orel S.G. et al. Breast MR imaging interetation model // Radiology. - 2007. - Vol. 202. - P. 833-841.*

3. *Кулаков В.И., Панов В.О., Волобуев А.И. и др. Методические особенности проведения магнитно-резонансной маммографии // Вестник рентгенологии и радиологии. - 2006. - № 1. - С. 4-18.*

4. *Пинхосевич Е.Г., Синицин В.А., Бурдина Л.М. Основные проблемы развития маммологии // Маммология. - 1995. - № 1.- С. 4-11.*

5. *Neubauer H., Li M., Kuehneheid R. et al. High grade and non-high grade carcinoma in situ on dynamic MR mammography: characteristics findings for signal increase and morphological pattern of enhancement // Br. J. Radiol. - 2003. - Vol. 76. P. 3-12.*

6. *Heywang-Kobrunner S.H., Pickauth D., Oelliner H. Breast . In Magnevist Monograph. Ed. R. Felix). 4th edition. Blackwell Science. - Berlin-Vienna, 2001. - P. 107-115.*

7. *Сергеев П.В., Панов В.О., Волобуев А.И. и др. Новые технологии в диагностике опухолевых образований молочной железы с использованием магнитно-резонансных контрастных средств // Медицинская визуализация. - 2005. - № 3. - С. 104-119.*

8. *Tweedle M.F. Physicochemical properties of gadoteridol and other magnetic resonance contrast agents // Invest Radiol. - 1992. - Suppl. 1. - P. 2-6.*

9. *Knopp M.V., Bourne M.W., Sardanelli F. Gadobenate dimeglumine enhanced MRI of the breast: Analysis of Dose Response and Comparison with Gadopentetate Dimeglumine // AJR. - 2003. - Vol. 181. - P. 663-676.*

10. *Szabo B.K., Aspelin P., Wiberg M.K. et al. Invasive breast cancer: correlation of dynamic MR features with prognostic factors // Eur. Radiol. - 2003. - Vol. 13. P. 2425-2435.*

ОРИГИНАЛЬНАЯ СТАТЬЯ

МРТ В ПРЕДОПЕРАЦИОННОЙ ОЦЕНКЕ РАСПРОСТРАНЕННОСТИ ИНВАЗИВНОГО РАКА ШЕЙКИ МАТКИ: РОЛЬ МЕТОДИКИ ИНТРАВАГИНАЛЬНОГО КОНТРАСТИРОВАНИЯ

Рубцова Н.А.[1], Новикова Е.Г.[1], Синицын В.Е.[2], Пузаков К.Б.[1]

1 – ФГУ «Московский научно- исследовательский онкологический институт им. П.А. Герцена» Минздравсоцразвития России.
2 - Центр лучевой диагностики ФГУ «Лечебно-реабилитационный центр» Минздравсоцразвития России.
г. Москва, Россия

Целью исследования являлось изучение информативности магнитно-резонансной томографии (МРТ) органов таза для предоперационного стадирования у больных с крупными экзофитными опухолями шейки матки. Сопоставление возможностей методик стандартного исследования с применением внутриполостного контрастирования.

Материалы и методы: В исследование были включены 56 больных инвазивным РШМ, со стадиями опухолевого процесса IB1 – IIIB (FIGO), с размерами опухоли более 2,0 см, которым до хирургического лечения неоадъювантная терапия не проводилась. Всем пациенткам в предоперационном периоде проводилась МРТ, включающая исследование по стандартной методике и с внутривлагалищным контрастированием (ВВК). Исследование проводилось на МР-томографе TitanVintage, с напряженностью магнитного поля 1,5 Т (ToshibaMS), с использованием гибкой фазировочной катушки для тела. Для внутриполостного контрастирования использовали раствор крахмала. Все результаты МРТ были сопоставлены с данными послеоперационного гистологического исследования.

Результаты: Диагностическая ценность МРТ в предоперационной оценке местной распространенности инвазивного рака шейки матки (РШМ) с применением стандартной методики соответствовала: чувствительность – 71 %, специфичность – 75 %, точность – 69 %, прогностическая ценность положительного результата (ПЦП) – 65 % и прогностическая ценность отрицательного результата (ПЦО) – 80 %. Применение у больных с экзофитными формами РШМ ВВК способствовало повышению показателей информативности: чувствительность до 90 %, специфичность до 84 %, точность до 82 %, ПЦП и ПЦО до 79 % и 90 %, соответственно.

Выводы: Методика интравагинального контрастирования коллоидным раствором крахмала обладает высокой информативностью в предоперационном стадировании инвазивного РШМ, не требует существенных дополнительных финансовых и временных затрат, является простой в исполнении, в связи с чем может быть рекомендована к широкому применению в практическом здравоохранении.

Ключевые слова: рак шейки матки, МРТ, стадирование, интравагинальное контрастирование.

MRI IN PREOPERATIVE SPREAD EVALUATION OF INVASIVE CERVICAL CANCER: ROLE OF INTRAVAGINAL CONTRAST

Rubtsova N.A.[1], Novikova E.G.[1], Sinitsyn V.E.[2], Puzakov K.B.[1]

1 - Federal State Institution: Moscow Research Oncology Institute n.a. P.A. Hertzen Ministry of Health and Social Development of the Russian Federation.
2 - Federal Center of Medicine and Rehabilitation Ministry of Health and Social Development of the Russian Federation.
Moscow, Russia

The aim of the study was to investigate the diagnostical ability of magnetic resonance imaging (MRI) of the female pelvis for preoperative staging of patients with large exophytic cervical tumors and to compare the standard MRI and the use of intravaginal contrast.

Materials and Methods: The study included 56 patients with invasive cervical cancer, with tumor stage IB1 - IIIB (FIGO), with tumor size more than 2.0cm without neoadjuvant therapy performed before surgery, All patients anderwent preoperative MRI of the standard method and with intravaginal contrast. The study was performed by MRI Titan Vintage, with the strength of the magnetic field 1.5 T (Toshiba MS), with a flexible phased body coil. For intracavitary contrast used starch solution. All MRI results were compared with postopera-

tive histological specimens.

Results: The diagnostic value of MRI in the preoperative evaluation of the local extension of invasive cervical cancer using standard methodology in line: sensitivity – 71 %, specificity – 75 %, accuracy – 69 %, positive predictive value (PPV) - 65 %, and negative predictive value of a result (NPV) – 80 %. The use of intravaginal contrast in patients with invasive cervical cancer improved the informativeness: sensitivity to 90 %, specificity to 84 % accuracy to 82 %, PPV and NPV to 79 % and 90 %, respectively.

Conclusions: The method of using intravaginal colloidal solution of starch is highly informative in the preoperative staging of invasive cervical cancer, does not require significant additional cost and time, is simple to implement, and therefore can be recommended for wide use in clinical practice.

Keywords: cervical cancer, MRI, staging, intravaginal contrast.

В России, среди злокачественных новообразований (ЗНО) женских половых органов, на протяжении последних 20 лет, рак шейки матки (РШМ) стабильно занимает II место после рака эндометрия [1, 2, 3, 4, 5, 6]. За 2011г. абсолютное число заболевших РШМ составило 19602, при этом рост заболеваемости с 2010 г. по 2011 г. соответствовал 11,3 %[7]. Несмотря на то, что РШМ является визуальной локализацией, данная нозология находится на втором месте среди причин женской смертности от ЗНО половых органов [4, 5, 6, 8, 9]. За 2011 г. в России выявление РШМ на I и II стадиях соответствовало 28,9 % и 33,1 %, тогда как на поздних (III-IV) стадиях – составило 35,9 % [7].

Установление диагноза инвазивного рака шейки матки обычно не представляет особых трудностей. При глубокой инвазии, как правило, наблюдается яркая клиническая картина, сопровождающаяся характерными визуальными и пальпаторными изменениями [1, 3, 4, 8, 10]. Трудности могут возникать при эндофитной форме опухоли или раке цервикального канала, когда визуальные изменения минимальны. Описанный в литературе процент расхождений между клиническим и хирургическим стадированием РШМ, колеблется от 34 % до 39 %, что соответствует 17 – 32 % при IB стадии и достигает 67 % при II-IV стадиях [11, 12, 13, 14, 15].

Использование современных методов лучевой диагностики, таких как МРТ, способствуют адекватной оценке распространенности опухолевого процесса, что позволяет не только избежать прохождения разреза через эндофитную опухоль во время диагностической конизации шейки матки, но и оптимизирует выбор дальнейшей тактики лечения [16, 17, 18]. Однако, при наличии экзофитной опухоли шейки

Таблица №1. Протокол МР-исследования малого таза при раке эндометрия.

Последовательность, взвешенность и ось сканирования	TR	TE	FOV (см)	MTX	ST (мм)	GAP	NAQ
Sag T2 FSE2D	6433	90	28,0x28,0	224x320	4,0	5,0	1,0
Ax T2 FSE 2D	7600	100	43,0x32,0	320x384	5,0	0,6	1,0
Cor T2 FatSat FSE 2D	4776	160	40,0x30,0	256x384	5,0	0,5	1,0
OblAXT2 (перпендикулярно цервикальному каналу) FSE 2D	5600	80	25,0x25,0	224x288	3,0	1,0	1,0
OblCorT2 (параллельно цервикальному каналу) FSE 2D	5600	80	25,0x25,0	224x288	3,0	1,0	1,0
Cor T1 SE 2D	621	15	40,0x37,0	288x288	6,0	1,0	1,0
Dynamic 3D FatSat	5	2,5	30,0x25,0	192x256	4,0	1,0	1,0

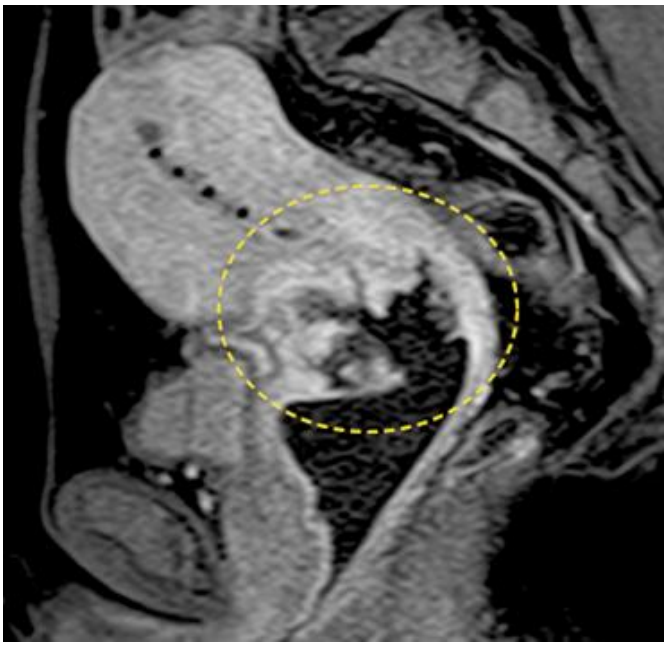

Рис. 1,а

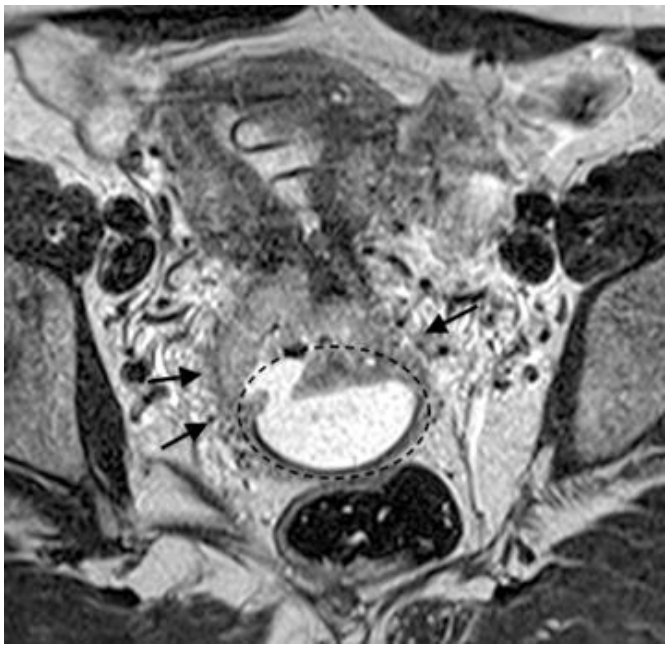

Рис. 1,б

Рис. 1. МР-томограммы органов малого таза у больной раком шейки матки при двойном контрастировании.

А. Постконтрастное Т1 ВИ в сагиттальной проекции (выделена изъязвленная опухоль, гиперинтенсивная при внутривенном усилении и хорошо визуализируемая на фоне внутриполостного контрастирования влагалища раствором крахмала имеющего низкую интенсивность сигнала. Б. Т2 ВИ в плоскости параллельной цервикальному каналу (выделена законтрастированная полость матки).

матки больших размеров, МРТ может демонстрировать ошибочное определение более высокой стадии вследствие расширения сводов вла галища и отсутствия четкости границ с опухолью, за счет их интимного прилежания и наличия реактивных воспалительных реакций [19]. Ложное определение выхода опухолевого процесса в параметральную клетчатку зачастую вводит в заблуждение онкогинекологов и служит причиной отказа от хирургического лечения. Для исключения подобных диагностических ошибок некоторые авторы используют методики внутриполостного контрастирования влагалища [20, 21]. В свою очередь, интравагинальное контрастирование позволяет расправить своды влагалища, что дает дополнительную информацию о наличие или отсутствие перехода опухоли на стенки влагалища и врастании в прилежащую параметральную клетчатку. Так, Van Hoe L. с соавт. разработали способ интравагинального контрастирования направленный на улучшение стадирования РШМ смесью, состоящей из 20 мл мальтодекстрин кальций лактата (Nutrition, Zoetermeer the Netherlands), 100 мл воды и 100 мл растворенного сульфата бария [20]. Piippo U. с соавт. (2008 г.) в качестве внутриполостного контрастирующего агента использовали препарат Абдоскан (производства фирмы Nicomed), основой которого являлась вязкая микрокристаллическая целлюлоза с ксантамовыми резиноподобными гранулами с добавлением железосодержащего контрастного материала (сульфонированный стирен-дивинил бензенового сополимера ассоциированного с оксидами двух и трехвалентного железа) [22]. Среди существующих внутривагинальных способов контрастирования описана методика с использованием ультразвукового геля [21]. Основными недостатками этих контрастных препаратов являлось существенное повышение стоимости исследования, что не всегда было экономически оправдано.

В рамках оптимизации МРТ диагностики у больных инвазивным РШМ со стадией заболевания IB2-IIB (FIGO) в ФГБУ «Московский научно-исследовательский институт им. П.А. Герцена» МЗ разработана методика интравагинального контрастирования, заключающаяся во введении коллоидного раствора крахмала в полость влагалища. На предложенную методику получен патент на изобретение № 2454174 «Способ диагностики опухолей шейки матки», зарегистрированного в Государственном реестре изобретений Российской Федерации 27.06.2012 г. Заявка на изобретение № 2011109890, опубликована в RU БИПМ №8 от 20.03.2012.

В рамках данной работы была оценена

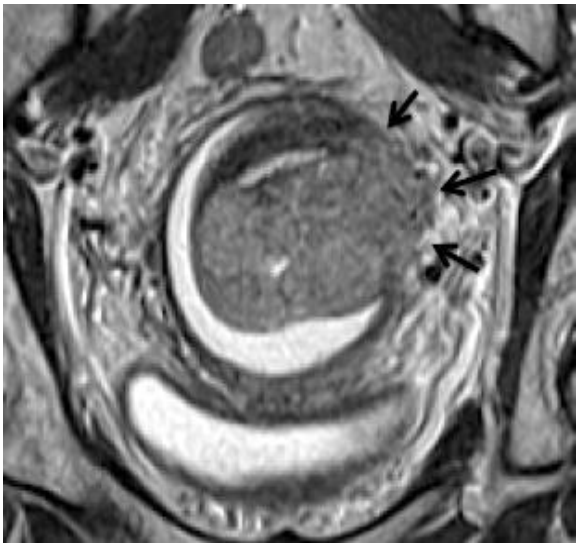

Рис. 2. МР-томограмма органов малого таза у больной инвазивным раком шейки матки (Т2 ВИ в проекции перпендикулярной цервикальноиу каналу).

Стрелками указана опухолевая инвазия в левый параметрий, справа между стенкой влагалища и опухолью определяется слой раствора крахмала.

диагностическая эффективность методики внутриполостного контрастирования, в сравнении со стандартной методикой исследования.

Материалы и методы.

Для изучения роли и возможностей предложенной методики было проведено изучение ее информативности, в сопоставлении с диагностической ценностью стандартного МРТ исследования.

Для этого 56 больным инвазивным РШМ, со стадиями опухолевого процесса IB1 – IIIB (FIGO), с размерами опухоли более 2,0 см, которым до хирургического лечения неоадъювантная терапия не проводилась, за одну процедуру МРТ выполняли двойное исследование. Такая процедура включала на первом этапе проведение МРТ по стандартной методике и далее, на втором этапе – исследование с применением того же набора последовательностей, после ВВК.

Исследование проводилось на МР-томографе TitanVintage, с напряженностью магнитного поля 1,5 Т (ToshibaMS), с использованием гибкой фазировочной катушки для тела. Протокол МР-исследования, используемый для оценки органов малого таза у больных РШМ, представлен в таблице 1.

Методика интравагинального контрастирования заключалась во введение коллоидного раствора в полость влагалища, что позволяет расправить его своды и заполнить пространства между стенками и пролабирующим в просвет влагалища новообразованием.

В качестве интравагинального контрастного агента нами предложено использование пищевого крахмала (C6H10O5)n. Крахмал, вводимый в полость влагалища в виде раствора, имеет сходные МР-свойства с водой, что обусловлено количественным соотношением по протонам водорода, и обеспечивает его естественную контрастность на Т1 и Т2 ВИ. В то же время крахмал, является доступным, экономичным и безвредным в клиническом применении веществом с простым способом приготовления.

Способ приготовления раствора крахмала:

Крахмал растворяли в воде, в пропорции 60 г крахмала на 300 мл воды комнатной температуры. Полученная смесь тщательно перемешивалась до получения гомогенного содержимого. Затем смесь помещалась в микроволновую печь, и разогревалась при режиме мощности 700 Вт в течение 1 минуты. Крахмал при нагревании разбухает и приобретает консистенцию коллоидного раствора. Перемешивая,

Таблица №2. Сопоставление предоперационного МР-стадирования рака шейки матки с гистологическим исследованием.

Послеоперационное стадирование / Количество больных (n)	Предоперацион ое МР-стадирование	
	Методика внутриполостного контрастирования Количество больных (n)	Стандартная методика Количество больных (n)
T1b1 (8)	T1b1 (9)	T1b1 (9)
T1b2 (19)	T1b2 (15)	T1b2 (15)
T2a(8)	T2a (8)	T2a (10)
T2b (20)	T2b (23)	T2b (21)
T3b (1)	T3b (1)	T3b (1)
ВСЕГО: 56 больных		

полученный раствор доводили до однородной консистенции с вязкостью55000-65000сР. Для оценки вязкости использовали ротационный вискозиметр (при частоте вращения цилиндров 20с-1). По достижении комнатной температуры раствор был готов к применению.

Интравагинальное введение крахмала выполняли перед исследованием, непосредственно на столе томографа, в положении пациентки лежа на спине (на момент введения ноги согнуты в коленях). В полость влагалища вводили гибкий силиконовый мочевой катетер типа «нелатона», соединенного с предварительно заполненным раствором крахмала пластиковым шприцем Жане (емкостью 100 мл). Катетер заводили на длину влагалища до уровня шейки матки. Выходной отдел влагалища тампонировали марлевым тампоном для предотвращения ретроградного оттока раствора крахмала и создания условий для расправления стенок влагалища. Вводимый объем раствора колебался от 70 до 120 мл и зависел от индивидуальных анатомических особенностей обследуемых женщин. Предложенная способ прост в исполнении, приготовление коллоидного раствора для внутриполостного контрастирования влагалища не требует существенных временных затрат и позволяет получать диагностические изображения с более высокими визуализационными характеристиками (рис. 1).

Результаты.

ВВК коллоидным раствором было направлено на оптимизацию диагностического процесса, с целью более точного определения границ опухолевой инвазии. При использовании разработанной методики внутриполостного контрастирования, в случае отсутствия прямого прорастания опухоли в стенки влагалища между ними на МР-изображениях появляется контрастная по своему сигналу зона, соответствующая слою введенного раствора, что и является критерием исключения опухолевой инвазии. В случаях прямого распространения опухоли на своды влагалища, отмечалась их ригидность, введенный раствор не проникал между измененным эктоцервиксом и стенками влагалища, в связи с чем, граница между ними отсутствовала. Наличие опухолевой инвазии в окружающей клетчатке характеризуется появлением зон неправильной клиновидной формы, имеющими сниженный сигнал по сравнению с высоким сигналом от жира (рис. 2).

Таблица №3. Ошибки МР-стадирования у больных раком шейки матки при использовании стандартной методики.

Предоперационное МР-стадирование / Количество больных (n)	Послеоперационное стадирование / Количество больных (n)
Гиподиагностика (ЛО)	
T1b1 (1)	T2a (1)
T1b1 (1)	Tb2 (1)
T1b2 (3)	T2b (3)
T2a (1)	T2b (1)
Гипердиагностика (ЛП)	
T2a (1)	T1b1 (1)
T2a (1)	T1b2 (1)
T2b (6)	T1b2 (6)

Таблица №4. Ошибки МР-стадирования у больных раком шейки матки при использовании методики внутривагинального контрастирования.

Предоперационное МР-стадирование / Количество больных (n)	Послеоперационное стадирование / Количество больных (n)
Гиподиагностика (ЛО)	
T1b1 (1)	T2a (1)
T1b1 (1)	Tb2 (1)
T1b2 (1)	T2b (1)
Гипердиагностика (ЛП)	
T2a (1)	T1b1 (1)
T2b (4)	T1b2 (4)

Сравнение результатов использования двух методик предоперационного МР-стадирования, в соотношении с результатами послеоперационного гистологического исследования представлено в таблице 2.

Таблица №5. Сопоставление диагностической эффективности использования внутривагинального контрастирования против стандартной методики в оценке местной распространенности рака шейки матки.

Исследуемая методика	Показатели информативности				
	Чувствительность	Специфичность	Точность	ПЦП	ПЦО
Стандартная	71 %	75 %	69 %	65 %	80 %
С ВВК	90 %	84 %	82 %	79 %	90 %

По результатам проведенного исследования, при использовании стандартной методики истинно положительные (ИП) результаты составили 15 случаев правильного определения распространения опухоли. За истинно отрицательные (ИО) результаты были приняты случаи отсутствия распространения опухоли на своды влагалища и в параметральную клетчатку. Количество ИО результатов соответствовало 24 случаям. Ложно положительные (ЛП) результаты установлены у 8 больных, когда распространение опухоли по данным МРТ было завышено. В тех случаях, когда стадия опухолевого процесса по результатам послеоперационного гистологического исследования оказалась выше, чем при МРТ, были приняты за ложно отрицательные (ЛО) и составили 6 наблюдений. Ошибки МР-стадирования при использовании стандартной методики отражены в таблице 3.

В свою очередь, применение ВВК позволило снизить количество ЛП и ЛО до 5 и 3, соответственно (табл. 4). Тем самым, увеличив соотношение ИП и ИО результатов, которые составили 19 и 27 наблюдений.

Общее количество случаев ошибочной оценки местной распространенности инвазивного РШМ при использовании стандартной методики составило 15 (26,8 %) наблюдений. Ошибочное МР-стадирование при исследовании с ВВК встречалось у 8 (14,3 %) пациенток, что в 1,9 раза меньше, чем при проведении МРТ по стандартной методике. Из 8 ошибок, встречающихся при обеих изучаемых методологических подходах, 5 случаев гипердиагностики были обусловлены сопутствующей воспалительной инфильтрацией, затрудняющей определение истинных границ опухоли из-за отсутствия четкой патогномоничной картины. Из 3-х случаев гиподиагностики, у 1-й пациентки было недооценено распространение на стенку свода влагалища, однако это наблюдение можно считать объективной ошибкой, так как имело место поверхностное поражение слизистой и опухоль при морфологическом исследовании была представлена мелкими фокусами опухолевых клеток. В 2-х других случаях при МРТ не удалось установить выход в параметральную клетчат-

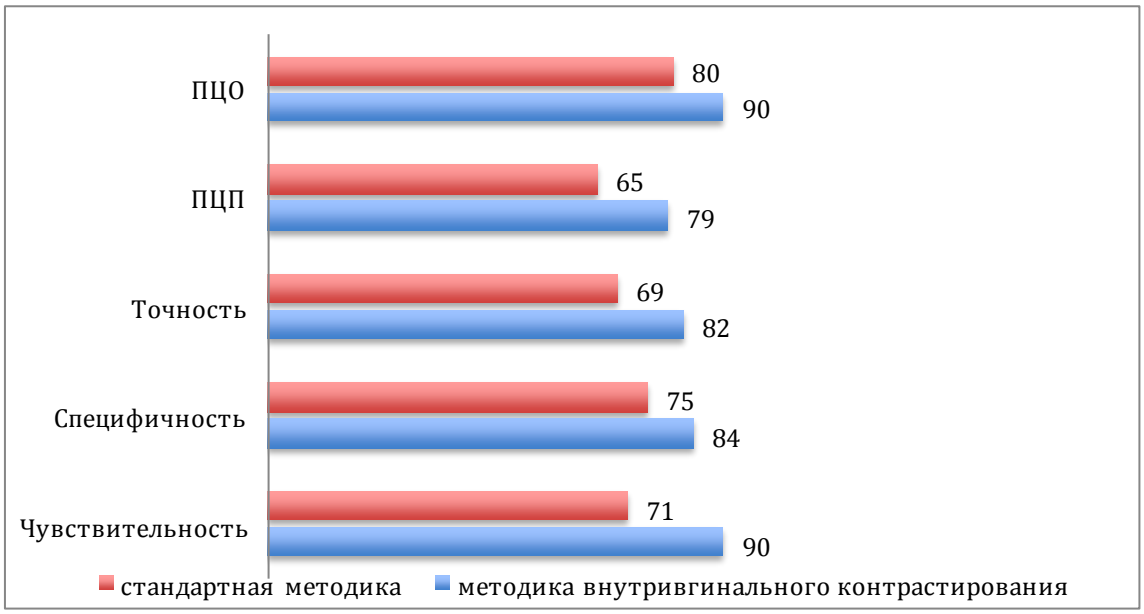

Рис. 3. Диаграмма информативности МРТ у больных инвазивным раком шейки матки в зависимости от используемой методики.

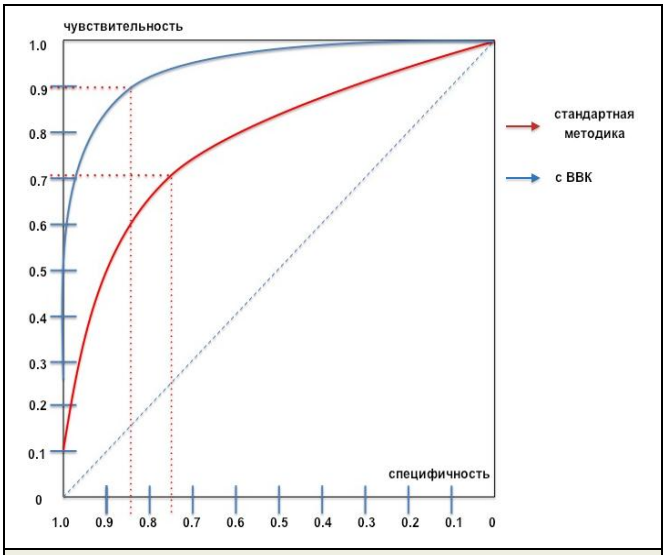

Рис. 4. Графики информативности МРТ у больных инвазивным раком шейки матки в зависимости от используемой методики.

ку. Учитывая, что в обоих случаях инвазия определялась в виде опухолевых тромбов в лимфатических щелях, без убедительных признаков инфильтрации клетчатки, эти наблюдения можно также отнести к объективным ошибкам МРТ, обусловленными возможностями метода.

На основании полученных результатов была рассчитана диагностическая ценность для двух использованных методик, сопоставление которой представлено в таблице 5, на рисунках 3 и 4.

По результатам выполненного исследования, информативность стандартной методики соответствовала: чувствительность – 71 %, специфичность – 75 %, точность – 69 %, ПЦП – 65 % и ПЦО – 80 %. Применение у больных с экзофитными формами РШМ ВВК способствовало повышению показателей диагностической эффективности, при этом чувствительность возросла до 90 %, специфичность – до 84 %, точность – до 82 %, ПЦП и ПЦО – до 79 % и 90 %, соответственно.

Таким образом, более высокие показатели информативности МРТ у больных инвазивным РШМ продемонстрировала методика с ВВК. Использование внутриполостного контрастирования способствовало повышению диагностической эффективности МРТ, по сравнении со стандартной методикой исследования, с приростом показателей чувствительности на 19 %, специфичности – на 9 %, точности – на 13 %, ПЦП и ПЦО – на 14 % и 10 %, соответственно.

Заключение.

Включение в протокол МРТ исследования органов таза методики внутриполостного контрастирования позволяет оптимизировать предоперационную оценку местной распространенности инвазивного рака шейки матки у больных с крупными экзофитными опухолями. Ошибочное МР-стадирование при исследовании с ВВК встречается в 1.9 раза меньше, чем при проведении МРТ по стандартной методике. Результаты диагностической эффективности, безопасность, простота исполнения и экономичность финансовых затрат, позволяют рекомендовать методику внутриполостного контрастирования коллоидным раствором крахмалом для широкого применения.

Список литературы:

1. *Бохман Я.В. Руководство по онкогинекологии. // С-Пб: – 2002; 544 С.*

2. *Винокуров В.Л. Рак шейки матки, тела матки и яичников: итоги и перспективы исследований в ЦНИРРИ МИНЗДРАВА РФ. // Вопросы онкологии – 2003; Т. 49. № 5., С. 656-662.*

3. *Козаченко В.П. Клиническая онкогинекология. // Руководство для врачей. Москва: Медицина – 2005; С. 374.*

4. *Морхов К.Ю., Кузнецов В.В. Рак шейки матки //Лекции по онкогинекологии Давыдова М.И., Кузнецова В.В. - М.: «МЕДпресс-информ», 2009; С. 199-225.*

5. *Немчушкина В. М., Кузнецов В. В., Баринов В. В. с соавт. Рак тела матки //Лекции по онкогинекологии под общей редакцией Давыдова М.И., Кузнецова В.В. - М.: «МЕДпресс-информ», 2009; С. 226-254.*

6. *Старинский В.В., Г.В. Петрова, О.П. Грецова. Эпидемиология злокачественных новообразований // Руководство по онкологии под редакцией В.И. Чиссова, Дарьяловой С.Л. – Москва: МИА – 2008; С. 31-44.*

7. *Чиссов В.И., Старинский В.В., Петрова Г.В. с соавт. Состояние онкологической помощи населению Российской Федерацию. // Москва: РИИС ФИАН – 2011; С. 28.*

8. *Новикова Е.Г., Антипов В.А., Рак шейки матки // Руководство по онкологии – Москва: МИА, 2008; С. 518-528.*

9. *Новикова Е.Г., Антипов В.А., Чулкова О.В. с соавт. Опухоли женских половых органов //Онкология. Национальное руководство под редакцией акад. РАМН В.И. Чиссова, акад. РАН и РАМН Н.И. Давыдова. - М.:Гэотар-медиа, 2008; С. 812-827.*

10. *СмитДж.Р., ХейлиДж., Дель Приоре Г. Онкогинекологический атлас: классификация и определение стадии опухолей, принципы диагностики и лечения. // Перевод с английского под редакцией Е.Г. Новиковой - Москва: МЕДпресс-информ. – 2010; 105 С.*

11. *Михайлова Е.В., Березовская Т.П. Сравнительная характеристика результатов клинического и МРТ-стадирования распространенных форм рака шейки матки. // Материалы научно-практической конференции «Невский радиологический форум» - С.-Петербург, 2005; С. 10-11.*

12. *Hricak H. MRI of the female pelvis: a review. // AJR. 2006; V.146, P. 1115-1122.*

13. *Hricak H., Lacey C.G., Sandles L.G., Chang Y.C.F. et al. Invasive cervical carcinoma: comparison of MR imaging and surgical findings. // Radiology. 1996; V.166, P. 623-631.*

14. *Hulse P., Carrington B. MRI manual of pelvic cancer. // Martin Dunitz Taylor & Francis group. London and New York, 2004; 256 P.*

15. *Ozsarlak O., Tjalma W., Schepens E., Corthouts B. et al. The correlation of preoperative CT, MR imaging, and clinical staging (FIGO) with histopathology findings in primary cervical carcinoma. //Eur. Radiol. 2003; V. 13, № 10, P. 2338-2345.*

16. *Hricak H., Husband J., Panicek D.M. Oncologic Imaging: Essentials of Reporting Common Cancers. //SAUNDERS, 2007; P. 306.*

17. *Sala E. MRI of malignant neoplasms of the uterine corpus and cervix // Am. J. Radiol. — 2007; V. 188, P. 1577–1587.*

18. *Seki H., Azumi R, Kimura M. et. al. Stromal invasion by carcinoma of cervix: Assessment with dynamic MR imaging. // AJR – 1997; №168, P. 1579-1585.*

19. *Revised FIGO staging for carcinoma of the vulva, cervix, and endometrium. // Int. J. Gynecol. Obstet. 2009; V.105, P. 103–104.*

20. *Van Hoe L., Vanbeckvoort D., Oyen R. et al. Cervical carcinoma optimized local staging with intravaginal contrast-enhanced MRI preliminary results // Radiology 1999; V.213, P. 608-611.*

21. *Young P. Daniel B., Sommer G. et al. Intravaginal gel for staging of female pelvic cancers--preliminary report of safety, distention, and gel-mucosal contrast during magneticresonance examination // J. Comput. Assist. Tomogr. 2012 Mar-Apr; V.36, №2, P.253-256.*

22. *Piippo U., Pääkkö E., Mäkinen M. et al. Local staging of rectal cancer using the black Lumen magnetic resonance imaging technique // Scandinavian Journal of Surgery 2008; V. 97, P. 237–242,*

ОРИГИНАЛЬНАЯ СТАТЬЯ

МУЛЬТИСПИРАЛЬНАЯ КОМПЬЮТЕРНАЯ ГИСТЕРОСАЛЬПИНГОГРАФИЯ В ДИАГНОСТИКЕ ТРУБНО-ПЕРИТОНЕАЛЬНОГО БЕСПЛОДИЯ

Адамян Л.В.[1], Обельчак И.С.[2], Мурватов К.Д.[2], Мурватова Л.А.[1]

1 – Московский Государственный Медико-стоматологический Университет. Кафедра репродуктивной медицины и хирургии факультета постдипломного образования.
2 - Главный военный клинический госпиталь ВВ МВД России.
г. Москва, Россия

Изучены возможности мультиспиральной компьютерной гистеросальпингографии (МСКТ-ГСГ) в диагностике непроходимости маточных труб у пациенток с трубно-перитонеальным бесплодием для определения тактики и этапности лечения. Обследовано 96 больных трубно-перитонеальным фактором бесплодия в возрасте от 20 до 42 лет.

Исследования проводили на мультиспиральном компьютерном томографе с введением в полость матки рентгеноконтрастного вещества через автоматический инжектор. У 27 пациенток диагностирована окклюзия маточных труб (в 10 случаях-двусторонняя, в 17 случаях – односторонняя). При оценке клинических результатов МСКТ-ГСГ визуализировали так же сопутствующую гинекологическую патологию: аномалии развития матки, полипы, синехии, гидросальпинкс. В 46 случаях пациенткам выполнена лапароскопия, в 27 случаях – селективная гистеросальпингография с реканализацией маточных труб.

МСКТ-гистеросальпингография является высокоинформативным методом оценки анатомического состояния матки и маточных труб, выявления спаечного процесса в малом тазу. Метод является эффективным и безопасным, его использование следует рассматривать в качестве необходимого этапа обследования в комплексе лечебно-диагностических мероприятий при бесплодии.

Ключевые слова: мультиспиральная компьютерная – гистеросальпингография, непроходимость маточных труб, бесплодие, реканализация маточных труб.

MULTISLICE COMPUTED HYSTEROSALPINGOGRAPHY IN DIAGNOSIS OF TUBAL PERITONEAL INFERTILITY

Adamian L.V.[1], Obelchiak I.S.[2], Murvatov K.D.[2], Murvatova K.A.[1]

1 - Moscow State University of Medicine and Dentistry. Chair of reproductive medicine and surgery of the faculty of postgraduate education.
2 - The Main Military clinical hospital of Ministry of Interior of Russian Federation.
Moscow, Russia

The possibilities of multislice computed hysterosalpingography (MSCT-HSG) in the diagnosis of fallopian tubes obstruction were studied in women with tubal peritoneal infertility in order to determine the tactics and stages of treatment. 96 patients with tubal peritoneal factor of infertility at the age ranged from 20 do 42 years were studied on multislice computed tomography with the introduction of the contrast into the uterus through automatic injector. In 27 patient tubal occlusion were evaluated (10 cases - two-way occlusion, in 17 cases occlusion is one-sided). In assessing the clinical outcome MSCT-HSG visualized concomitant gynecological pathology: abnormality of the uterus, polyps, synehien, hydrosalpinx. From 46 cases, two patients underwent laparoscopy, 27 cases - selective hysterosalpingography with fallopian tubes recanalization.

MSCT-HSG is a highly informative method for assessing the anatomy of uterus and fallopian tubes, identification of adhesions in the pelvis. The method is safe and effective; its use is considered as a necessary phase of the survey in the complex diagnostic and treatment infertility interventions.

Keywords: multislice computed hysterosalpingography, fallopian tubes, infertility, tubal recanalization.

Трубно-перитонеальное бесплодие у женщин занимает ведущее место в структуре бесплодия. Частота трубного фактора бесплодия составляет от 35 до 40 % [1, 3, 4,7]. Эффективность лечения трубно-перитонеального бесплодия значительно ниже эндокринного и составляет в среднем не более 20-25 %. Лечение, как правило, требует применения дорогостоящих методов оперативного вмешательства, а также использования вспомогательных репродуктивных технологий [5, 7, 8]. Наступление беременности после реконструктивно-пластических операций не превышает 21-28 %. [4, 6]. Несмотря на высокую частоту спаечного процесса, до настоящего времени не создано единой общепризнанной, общепринятой и эффективной схемы диагностики и лечения этого вида бесплодия [1, 3, 5].

Используемые в настоящее время методы диагностики оценки состояния маточных труб подразделяются на косвенные и прямые. К косвенным относятся гистеросальпингография (ГСГ), кимографическая пертубация (КП) и контрастная эхогистеросальпингоскопия (КЭГСС), к прямым - лапароскопия, гистероскопия и фертилоскопия [2, 5, 7, 8]. Несмотря на широкое распространение косвенных методов диагностики трубно-перитонеального бесплодия, они обладают недостаточной достоверностью и уступают эндоскопическими методами [5, 9, 10].

Ряд авторов считают, что ГСГ и КЭГСС являются малоинформативными методами для оценки состояния маточных труб, а КЭГСС не приемлема для выявления спаечного процесса в малом тазу [6, 9]. Прямые эндоскопические методы – лапароскопия, гистероскопия, обладающие высокой информативностью, используют в условиях стационара, при этом, как правило, к этим методам прибегают не сразу, а при неэффективности одного или нескольких курсов различной терапии.

Проблема лечения больных, страдающих бесплодием трубно-перитонеального генеза, не потеряла своей актуальности до настоящего времени. Важнейшим аспектом при этом является точность и информативность обследования для объективной оценки проходимости маточных труб. МСКТ-ГСГ, основанная на принципах мультидетекторного сканирования, позволяет получать более полную информацию от исследования на качественно новом диагностическом уровне [11, 12].

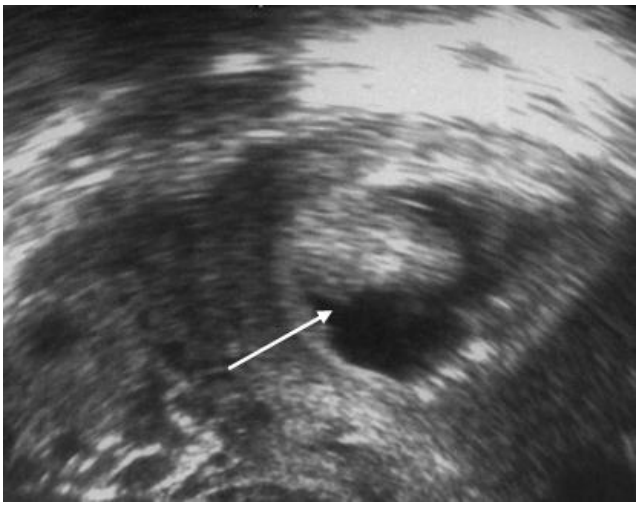

Рис. 1,а

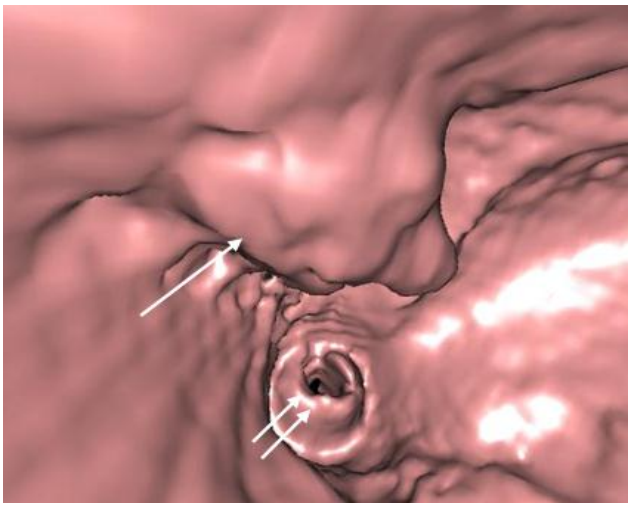

Рис. 1,б

Рис. 1,а УЗИ. (Эхограмма).

Полип эндометрия (белая стрелка).

Рис. 1,б МСКТ-гистеросальпингография.

Виртуальная эндоскопия полости матки. Полип эндометрия (полип – стрелка, устье маточной трубы – двойная стрелка).

Цель.

Изучить возможности МСКТ-ГСГ для повышения качества диагностики у больных с трубно-перитонеальным бесплодием для определения тактики и этапности лечения.

Материал и методы.

Было обследовано 96 пациенток с трубно-перитонеальным бесплодием в возрасте от 20 до 42 лет. Всем больным проведена МСКТ-ГСГ. Традиционная гистеросальпингография выполнена у 40 пациенток. 45 пациенткам произведена лапароскопия.

МСКТ-ГСГ выполняли на 16-срезовом мультидетекторном компьютерном томографе «Aquilion 16 Toshiba». МСКТ-ГСГ проводили в положении пациентки на спине после катетеризации полости матки обтурационным катетером

фирмы «СООК». Сканирование осуществлялось двумя блоками в кранио-каудальном и каудо-краниальном направлениях на фоне внутриматочного введения неионного рентгеноконтрастного вещества (ультравист, визипак, омнипак) в разведении со стерильным физиологическим раствором (0,9 % раствор натрия хлорида) в соотношении 1:1, объемом 15-18 мл со скоростью 1,0-1,2 мл/сек. Длительность сканирования варьировала от 4 до 5,5 секунд. Рентгеноконтрастное вещество вводилось в полость матки с использованием автоматического инъектора, соединенного с катетером, что позволяло исключить присутствие врача-гинеколога в процедурной рентгеновского томографа во время сканирования.

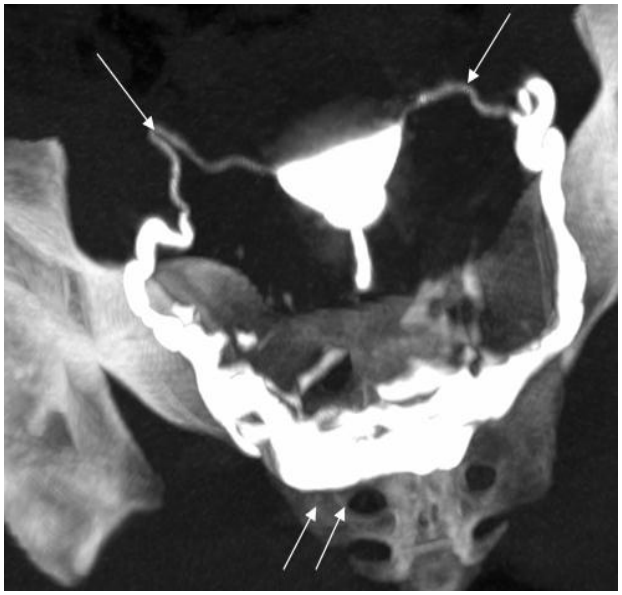

Рис. 2. МСКТ-гистеросальпингография.

Изображения МИП реконструкции, визуализируются проходимые маточные трубы (белые стрелки), контрастное вещество в позади-маточном пространстве (двойная белая стрелка).

Полученные данные обрабатывались на рабочей станции «Vitrea» с использованием различных методов моделирования и получения изображений: мультипланарной реконструкции (MPR), максимально интенсивной проекции (MIP), объемной реконструкции (3D).

Результаты и обсуждение.

При оценке результатов обследования 96 женщин с трубно-перитонеальным фактором бесплодия, подозрением на внутриматочную патологию при МСКТ-ГСГ были выявлены полипы эндометрия у 9 пациенток (9,3 %), в 27 случаях отмечалась непроходимость маточных труб (28,1 %), гидросальпинкс, маточные и внутритрубные синехии, кисты яичников, обнаружены были у 15 (15,6 %) пациенток.

При выполнении гистероскопии и лапароскопии данные МСКТ-ГСГ при непроходимости маточных труб были подтверждены в 90 % случаев. Полипы эндометрия во всех случаях удалось визуализировать при МСКТ-ГСГ (Рис. 1). При МСКТ-ГСГ полости матки при полипах отмечаются типичные дефекты контрастирования.

При оценке данных МСКТ-ГСГ у 45 (47,0 %) пациенток патологии со стороны эндометрия матки и маточных труб не выявлено. При неизмененных, проходимых маточных трубах определяется типичное контрастирование просвета трубы с заполнением позади-маточного пространства (Рис. 2).

У 27 пациенток с непроходимостью маточных труб по данным МСКТ-ГСГ, в 10 случаях определялась непроходимость обеих труб, у 17- одной. При мультиспиральной томографии непроходимость маточных труб проявлялась отсутствием типичного контрастирования трубы в определенном сегменте (проксимальном); рентгенконтрастное вещество при этом в позади-маточном пространстве не визуализировалось (Рис. 3).

В последующем у 27 пациенток с непроходимостью маточных труб была выполнена селективная реканализация с восстановлением просвета трубы.

При выполнении МСКТ-ГСГ у 47 пациенток с трубно-перитонеальным, хотя маточные трубы и были проходимы, в 32 случаях отмечались признаки различной степени выраженности спаечного процесса в малом тазу, проявляющиеся в патологической извитости маточных труб, неравномерными участками расширения просвета, фиксацией к париетальной и висцеральной брюшине (Рис. 4).

Почти у каждой шестой больной при проведении МСКГ-ГСГ диагностировались

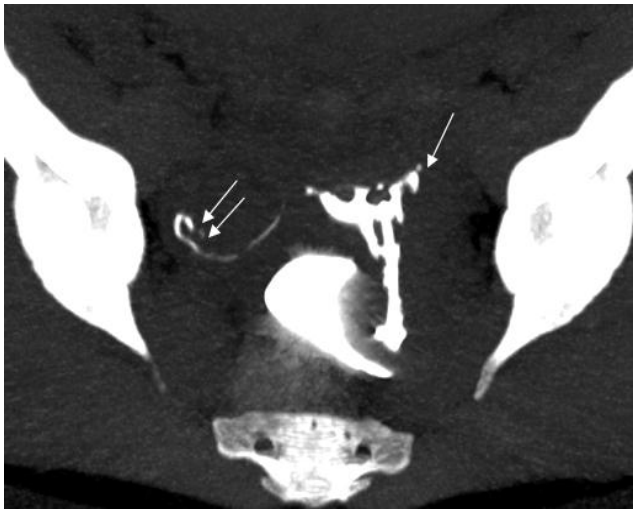

Рис. 3. МСКТ-гистеросальпингография.

Изображение МИП реконструкции. Левая маточная труба не визуализируется в проксимальном отделе (стрелка), правая маточная окклюзирована в ампулярном отделе (двойная стрелка).

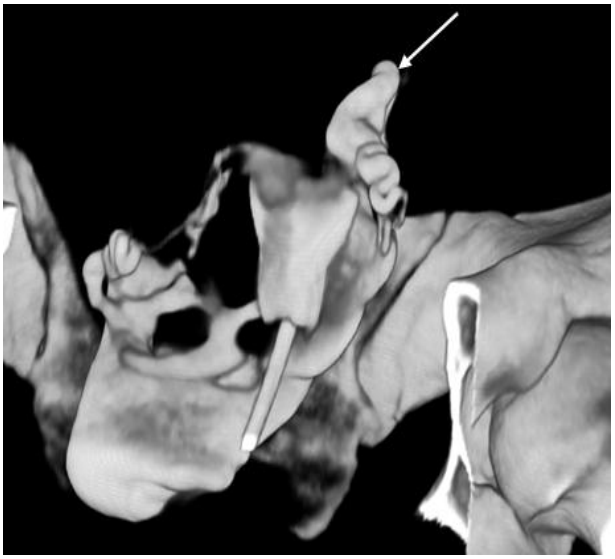

Рис. 4. МСКТ-гистеросальпингография.

Изображения объемной реконструкции (3D). Визуализируются извитые, расширенные маточные трубы. Левая маточная труба фиксирована кверху и медиально (стрелка).

внутриматочные синехии и гидросальпинкс. Томографическая картина патологического процесса при гидросальпинксе выражалась в значительном расширении просвета маточной трубы в результате воспаления (Рис. 5).

Рис. 6. МСКТ-гистеросальпингография.

Изображения объемной реконструкции (3D). Визуализируется полость матки. Контрастное вещество в позади-маточном пространстве, эффект «обтекания» объемного образования левого яичника (стрелки).

У шести пациенток при МСКТ-ГСГ выявлены объемные образования яичника, которые смещали, компремировали маточную трубу (Рис. 6).

При проведении МСКТ-гистеросальпингографии на фоне введения контрастного вещества у 2 пациенток был отмечен сосудистый венозный рефлюкс с заполнением вен матки, яичниковых вен, который проявился клинически у пациенток в виде болевого синдрома и потребовал медикаментозного лечения (спазмолитики) (Рис. 7).

Метод МСКТ до настоящего времени не относится к методам первой очереди в диагностике болезней женского таза, но для выявления проходимости маточных труб при трубно-перитонеальном факторе бесплодия может быть использована гораздо шире и стать альтернативой традиционной ГСГ.

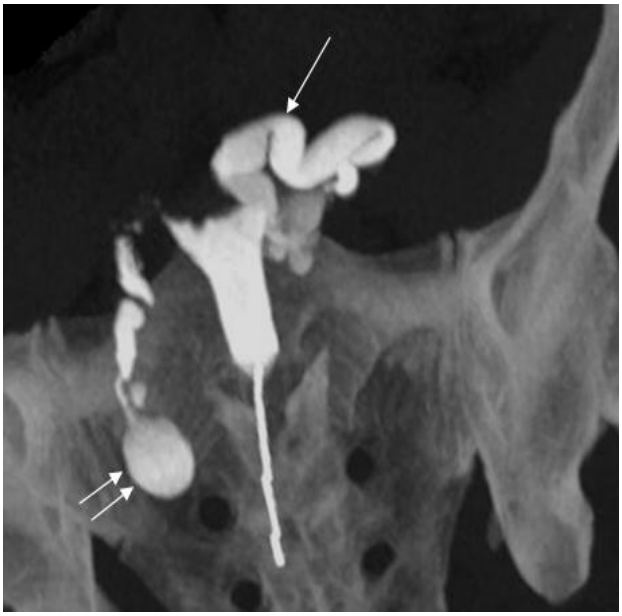

Рис. 5. МСКТ-гистеросальпингография.

Изображения МИП реконструкции при гидросальпинкс е. Выраженное расширение маточных труб (стрелка), сопровождающееся непроходимостью в фимбриальном отделе (двойная стрелка).

У больных с трубно-перитонеальным фактором бесплодия МСКТ-ГСГ может оценить не только проходимость маточных труб, но и распространенность спаечного процесса, вовлечения в него маточных труб, сопутствующую патологию органов малого таза. Метод исключает вредное воздействие ионизирующего излучения на медицинский персонал, является быстрым и комфортным для пациентки.

В частности, Carracosa P. et al. показали, что средняя длительность МСКТ (16- и 64-срезовых) составляет 5+3 мин, тогда как традиционной ГСГ – 28+3 мин [11,12].

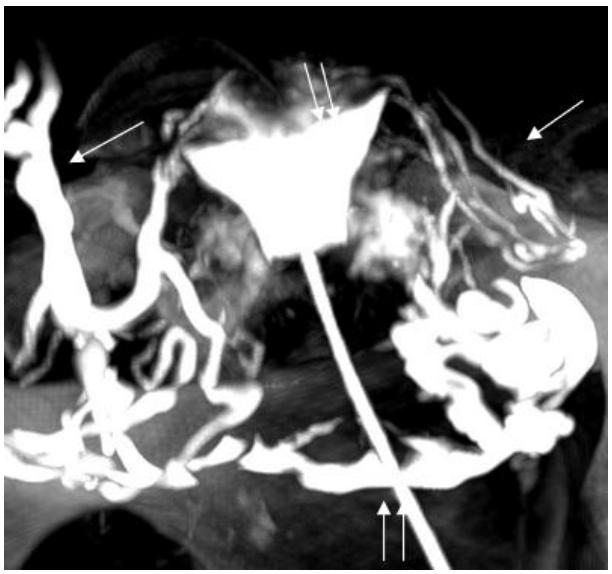

Рис. 7. МСКТ-ГСГ.

Изображения МИП реконструкции. Заполнение яичниковых вен (стрелка), контрастирование полости матки и позади-маточного пространства (двойная стрелка).

Важнейшим аспектом дискуссии о возможности применения МСКТ в гинекологии является потенциальный риск увеличенной дозы радиации. Доза радиации обычной рентгенологической процедуры ГСГ, по данным Американской Коллегии радиологов и Общества Радиологов Северной Америки, составляет примерно 1 мЗв. Обычно на практике доля при обследовании составляет от 1 до 4 мЗв [12,13]. Было установлено, что МСКТ-ГСГ доза облучения несколько ниже: в серии обследования 1000 пациенток средняя эффективная доза составила 2,58+0,75 мЗв [9,10].

Результаты проведенных исследований показали, что МСКТ-ГСГ является достоверным малоинвазивным методом диагностики трубно-перитонеального бесплодия. С помощью МСКТ-ГСГ можно получить полноценную информацию о состоянии женской репродуктивной системы, метод является эффективным и безопасным, его использование следует рассматривать в качестве необходимого этапа в комплексе лечебно-диагностических мероприятий, в частности, включить в алгоритм оценки состояния маточных труб с применением МСКТ-ГСГ, гистеросальпингографии и лапароскопии.

Выводы.

МСКТ-ГСГ является высокоинформативным методом оценки анатомического состояния матки и маточных труб, а также выявления спаечного процесса в малом тазу, сопутствующей гинекологической патологии. Метод считается эффективным и безопасным; его использование следует рассматривать в качестве необходимого этапа в комплексе лечебно-диагностических мероприятий при трубно-перитонеальном бесплодии перед хирургическими вмешательствами. Средняя доза облучения пациентки при проведении МСКТ-ГСГ не превышает уровень облучения при ГСГ.

Список литературы:

1. *Адамян Л.В., Андреева Е.Н. Генитальный эндометриоз: этиопатогенез, клиника, диагностика, лечение: Пособие для врачей. – М., 2001.- 45 с.*

2. *Ариелл Т.П., Вишер Д.Б., Голдштейн Л.Дж. Ультразвуковая диагностика в хирургии. Основные сведения и клиническое применение. - М.: БИНОМ, 2007. - 613 с.*

3. *Горбачева Т.И. Гидросонография в гинекологии // Вестник РГМУ. - 2004. - № 3 (34). – С.12-15.*

4. *Использование лапароскопии у больных трубно-перитонеальным бесплодием. Эндоскопия и альтернативные подходы в хирургическом лечении женских болезней // Под ред. В.И. Кулакова, Л.В. Адамян. - М., 2001. - С. 308.*

5. *Корнеева И.В. Современная концепция диагностики и лечения бесплодия в браке: Автореф. дисс. ... д-ра мед. наук. - М., 2003. - 31 с.*

6. *Краснова И.А., Соломатина А.А., Мишиева О.И. и др. Гидросонография как метод ультразвуковой диагностики внутриматочной патологии // Акушерство и гинекология. - 2000. - № 6. - С.30.*

7. *Кулаков В.И., Корнеева И.Е. Диагностика и лечение женского бесплодия. // Под ред. акад. РАМН В.И.Кулакова и проф. В.Н. Прилепской. Практическая гинекология. - М.: МЕДпрессинформ, 2001. – С.299-300.*

8. *Серебрянникова К.Г. Современные возможности диагностики и лечения бесплодия // Болезни органов репродуктивной системы. – 2004. - № 3. – С.24-27.*

9. *Alborzi S., Dehbashi S., Khodaee R. Sonohysterosalpingographic screening for infertile patients // Int. J. Gynaecol. Obstet. - 2003. - Vol.82 (1). - P.57-62.*

10. *Carrascosa P., Baronio M., Capunay C. et al. Clinical use of 64-row multislice computed tomography hysterosalpingography in the evaluation of female factor infertility // Fertil. Steril. - 2008. - Vol. 90 (5). - P.1953-1958.*

11. *Carrascosa P., Baronio M., Capunay C. et al. Multidetector computed tomography virtual hysterosalpingography in the investigation of the uterus and fallopian tubes // Eur. J. Radiol. - 2008. - Vol.67 (3). - P.531-535.*

12. *Carrascosa P., Capunay C., Baronio M. et al. 64-Row multidetector CT virtual hysterosalpingography // Abdom. Imaging. - 2009. - Vol.34 (1). - P.121-133.*

13. *Carrascosa P.M., Capunay C., Vallejos J. et al. Virtual hysterosalpingography: a new multidetector CT technique for evaluating the female reproductive system// Radiographics. - 2010. - Vol.30 (3). - P.643-661*

ОРИГИНАЛЬНАЯ СТАТЬЯ

ДОППЛЕРОМЕТРИЧЕСКИЙ КРИТЕРИЙ ОЦЕНКИ ЦЕНТРАЛЬНОЙ И ЦЕРЕБРАЛЬНОЙ ГЕМОДИНАМИКИ ПЛОДОВ С ДИАБЕТИЧЕСКОЙ ФЕТОПАТИЕЙ

Астафьева О.В., Поморцев А.В.

ГБОУ ВПО Кубанский Государственный Медицинский Университет.
Кафедра лучевой диагностики.
г. Краснодар, Россия

Особое значение в плане определения сроков родоразрешения беременных с сахарным диабетом (СД) приобретает комплексное эхографическое исследование системы мать-плацента-плод с оценкой состояния центральной и церебральной гемодинамики плода. Всего было изучено 135 результатов обследования беременных с СД 1 типа и гестационным СД, поступающих в стационар, составляющих основную группу и 25 беременных с нормальным течением беременности, составляющих контрольную группу. Всем беременным проводилось комплексное эхографическое исследование системы мать-плацента-плод с определением маркеров диабетической фетопатии и проводилась допплерометрия плодово-плацентарного кровотока.

Для оценки состояния центральной и церебральной гемодинамики плодов предложен допплерометрический критерий – аорто-церебральный коэффициент (АЦК). Выявлена высокая положительная прогностическая ценность АЦК более 2 – 96 %. При значениях АЦК более 2 количество перинатальной патологии у новорожденных значительно возрастает.

Ключевые слова: плод, допплерография, центральная гемодинамика, церебральная гемодинамика.

DOPPLER EVALUATION CRITERIA OF CENTRAL AND CEREBRAL HEMODYNAMICS IN FETUSES WITH DIABETIC FETOPATHY

Astafieva O. V., Pomortsev A. V.

Kuban State Medical University.
Department of Radiology.
Krasnodar, Russia

Complex ultrasound examination of a mother-placenta-fetus system with an assessment of fetal central and cerebral haemodynamics condition has a special value in respect of definition of terms of delivery of pregnant women with diabetes mellitus(DM). 135 results of observation of pregnant women with DM type I and the gestational DM, referred to a hospital, making the main group and 25 pregnant women with the normal course of the pregnancy, making control group were studied. All pregnant women underwent a complex ultrasound evaluation of mother-placenta-fetus system with definition of diabetic fetopathy and the Doppler parameters of fetal and placenta blood flow was measured.

Doppler evaluation criteria aorto-cerebral coefficient (ACC) is offered for an assessment of fetal central and cerebral haemodynamics condition. ACC of more than 2 has a high positive prognostic value - 96%. If ACC is more than 2 the quantity of perinatal pathology at newborns considerably increases.

Keywords: fetus, Doppler, central haemodynamics, cerebral haemodynamics.

Рост заболеваемости сахарным диабетом (СД), а также наметившаяся тенденция к его «омоложению» сделали актуальной проблему лечения и выхаживания новорожденных с диабетической фетопатией (ДФ), рожденных от матерей, страдающих СД I типа и гестационным СД [4, 5, 10].

Частота выраженных нарушений внутриутробного развития плода при СД приближается к 100%, они приводят к высокой перинатальной смертности, в ряде регионов России достигающей 30-40%. Эндокринные нарушения в организме матери, страдающей СД, неблагоприятно влияют на плод, вызывая в нем комплекс морфологических изменений, известных в литературе как ДФ. ДФ характеризуется

наличием выраженного отечного синдрома, гепатоспленомегалией, диспропорциональным развитием конечностей. Дети с ДФ имеют в анамнезе хроническую внутриутробную гипоксию и рождаются в асфиксии средней или тяжелой степени тяжести. У 50% детей регистрируются структурные и функциональные отклонения со стороны сердечно-сосудистой системы, у 70% наличие перинатальной энцефалопатии, сочетающейся с различными вариантами нарушений церебрального кровотока [9, 10, 11]. Одним из существенных факторов, обуславливающих тяжесть перинатальных осложнений у новорожденных от матерей с СД, является плацентарная недостаточность, которая прогрессирует по мере увеличения срока беременности [8]. Субстратом плацентарной недостаточности являются гемодинамические нарушения в маточно-плацентарном и плодово-плацентарном бассейнах [1, 2, 3, 6]. Патогенез нарушений плодово-плацентарного кровотока связан с ишемией ворсин, облитерацией их артериол, т.е. нарушением микроциркуляторного русла плаценты, что является очень характерным признаком при СД. Происходит снижение количества функционирующих сосудов в плодовой части плаценты и повышение их резистентности [1, 7].

Однако изменения кривых скоростей кровотока (КСК) в артерии пуповины и аорте плода встречаются при многих осложнениях беременности, в частности при гестозе и задержке внутриутробного развития плода, поэтому не являются специфичными для ДФ [6]. Это объясняется сходством патогенетических механизмов возникновения плацентарной недостаточности при гестозе и ДФ. Поэтому актуален поиск новых допплерометрических критериев оценки гемодинамики плода.

Цель.

Разработка нового допплерометрического критерия оценки центральной и церебральной гемодинамики плодов с ДФ для оптимизации сроков родоразрешения беременных с СД и снижения перинатальной заболеваемости.

Материалы и методы.

Изучено 135 результатов обследования беременных с СД 1 типа и гестационным СД, поступающих в стационар, составляющих основную группу и 25 беременных с нормальным течением беременности, составляющих контрольную группу. Весь клинический материал ретроспективно был разделен на 4 клинические группы. Диагноз ДФ у новорожденных ставился на основании фенотипических признаков и лабораторных данных, предложенных в МОНИИАГ (1987 г.).

1 группа (n=25) – контрольная, новорожденные от матерей с неосложненной беременностью, состояние при рождении удовлетворительное, течение раннего неонатального периода без особенностей, ребенок выписан здоровым.

2 группа (n=46) – доношенные новорожденные от матерей с гестационным СД, состояние ребенка при рождении удовлетворительное без клинических признаков ДФ, незначительные отклонения в течении раннего неонатального периода.

3 группа (n=53) – доношенные новорожденные от матерей с СД 1 типа и гестационным СД, состояние ребенка средней степени тяжести, с проявлениями ДФ, с улучшением состояния в раннем неонатальном периоде. Гестационный возраст новорожденных превышал 36 недель.

4 группа (n=36) – недоношенные новорожденные от матерей с СД 1 типа и гестационным СД, с ДФ, с генерализованным отечным синдромом, с применением реанимационных мероприятий в раннем неонатальном периоде, 5 (13,8 %) случаев перинатальной смертности. Гестационный возраст составил 32-36 недель. Комплексное эхографическое исследование си-

Таблица №1. СДО в аорте и пуповине плода по клиническим группам.

Показатель	Клинические группы			
	I (n=25)	II (n=46)	III (n=53)	IV (n=36)
Аорта	5,6±0,4	6,1±0,5	8,0±0,4♣	9,5±0,2*◊
Пуповина	2,3±0,3	2,7±0,4	3,8±0,7	5,8±0,2*

♣ – p<0,05 – достоверные различия между 1 и 3 группами;
* – p<0,05 – достоверные различия между 1 и 4 группами;
◊ – p<0,05 – достоверные различия между 2 и 4 группами.

стемы мать-плацента-плод с определение маркеров диабетической фетопатии производилось с помощью ультразвуковых аппаратов «LOGIQ-5», «PHILIPS ENVISOR C» и «PHILIPS HD-11», работающих в режиме реального времени, имеющих допплеровский блок и триплексные режимы сканирования. Для стандартизации условий все исследования проводились в одно и то же время суток (с 10 до 14 часов) по общепринятой методике.

Результаты исследования обработаны методами вариационной статистики с определением средней арифметической (M), стандартной ошибки (± m) и показателя достоверности различий (p).

Таблица №2. Основные показатели кровотока в мозговых сосудах (по клиническим группам).

Сосуды плода	Клинические группы			
	I (n=25)	II (n=46)	III (n=53)	IV (n=36)
Средняя мозговая артерия	5,1±0,2	4,7±0,3	3,0±0,01♣	4,0±0,3
Внутренняя сонная артерия	6,9±0,5	6,7±0,6	7,4±0,8	8,8±0,1

*** – p<0,05 – между 1 и 4 группами;**
♣ – p<0,05 – между 1 и 3 группами;

Результаты исследования.

Для оценки состояния центральной гемодинамики плода исследовался кровоток в нисходящей части аорты плода и артерии пуповины. Аорта, являясь магистральным сосудом, дает начало всем артериям, формирующим большой круг кровообращения. Для количественной оценки КСК в аорте плода мы использовали систоло-диастолическое отношение (СДО) или индекс Стюарта, который является угол-независимым показателем и оценивает сосудистую резистентность (таб. 1).

При допплерометрическом исследовании плодов 1-й и 2-й групп, изменений кровотока в аорте выявлено не было. В 3-й и 4-й группе регистрировалось снижение объемного кровотока и достоверное увеличение значений СДО (таб. 1). По мнению М.И. Агеевой (2000), изменения гемодинамики в аорте вторичны по отношению к артерии пуповины, поэтому дополнительно оценивалась гемодинамика в артерии пуповины. Однако достоверная разница была получена в значениях СДО только между 1 и 4 группами. В 4 группе в 5 (13,9 %) случаях отмечалось критическое состояние плодово-плацентарного кровообращения, характеризовавшееся появлением нулевого диастолического компонента в артерии пуповины, при этом нулевой диастолический компонент в аорте плода регистрировался только у 2 (5,5 %) антенально погибших плодов.

Приоритетное значение нервной ткани в регуляции всех видов жизнедеятельности организма обуславливает особенности ее развития и кровоснабжения. Допплерометрическое исследование церебрального кровотока возможно во всех основных артериях большого мозга с достаточно высоким качеством допплерограмм.

Однако среди всех изучаемых сосудов по методологическим и диагностическим возможностям средняя мозговая артерия занимает особое положение: это магистральный парный сосуд большого мозга, являющийся непосредственным продолжением внутренней сонной артерии, имеющий достаточную протяженность, наибольший диаметр, четкий анатомический ориентир расположения и выраженную модуляцию сигналов. В связи с этим, в своем исследовании гемодинамики головного мозга плода мы использовали именно этот сосуд.

Достоверная разница в показателях СДО средней мозговой артерии отмечена только между 1 и 3 группами (p < 0,05). Данный факт связан с феноменом централизации кровообращения у плодов, развивающихся в условиях хронической гипоксии и перераспределением крови к жизненно важным органам (головной мозг, печень, почки).

Интересная особенность СДО в средней мозговой артерии получена у плодов 4 группы, отмечаются его вторично нормальные значения 4,0+0,3 у плодов данной группы, с наиболее тяжелым состоянием новорожденных в последующем.

Во внутренней сонной артерии СДО соответствовало нормативным значения в 1, 2 и 3 группах (таб. 2). Снижение СДО наблюдалось только у плодов 4 группы и составило 8,8 + 0,1, однако достоверной разницы по клиническим группам не получено. Снижение СДО во внутренней сонной артерии у плодов 4 группы свя-

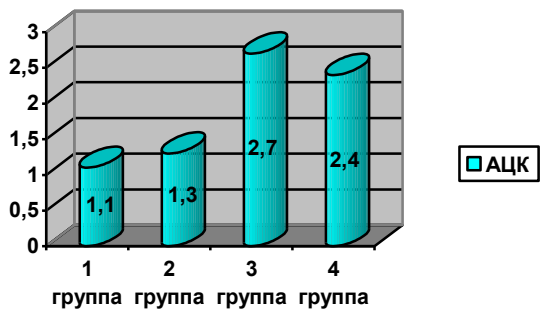

Рис. 1.

Значения аорто-церебрального коэффициента (по клиническим группам).

зано с уменьшением сердечного выброса у плодов с тяжелой ДФ.

Обратив внимание на отсутствие ожидаемой корреляции между показателями гемодинамики средней мозговой артерии и тяжестью состояния новорожденного, выполняя цель нашей работы, впервые в нашем исследовании был предложен аорто-церебральный коэффициент (АЦК), отражающий взаимосвязь между центральной и церебральной гемодинамикой плода. АЦК представляет отношение СДО в аорте к СДО в средней мозговой артерии.

АЦК = СДО аорты / СДО средней мозговой артерии.

По клиническим группам значения АЦК представлены на рис. 1.

Согласно проведенным исследованиям значения АЦК от 1,0 до 2,0 принято считать вариантом нормы (рис.2), значения более 2,0 показателем сочетанного нарушения центральной и церебральной гемодинамики у плода, у 2 (5,5 %) антенатально погибших плодов в 4 группе значения АЦК составило 3,0 и >, что мы расценили как показатель критического состояния плодов.

Практическая применимость новых УЗ критериев зависит от их чувствительности, специфичности и прогностической ценности. Выявлена высокая положительная прогностическая ценность АЦК более 2 – 96 % (таб.3).

Патогенетическим обоснованием высокой чувствительности и специфичности (89 % и 100 %) АЦК является нивелирование несоответствия тяжести нарушений центральной гемодинамики с показателями церебральной гемодинамики. Так даже при «нормальных» значениях СДО средней мозговой артерии у 78 % плодов 4-й группы, АЦК во всех случаях оставался более 2. При этом ретроспективная оценка тяжести состояния новорожденных также свидетельствовала о наиболее выраженных гемодинамических изменениях у данного контингента при значениях АЦК более 2. Вторым аспектом высокой информативности АЦК является количественный характер признака и возможность проверки воспроизводимости методики. Воспроизводимость измерения АЦК оценивалась двумя способами, распространёнными в пренатальной диагностике. В первом случае измерение АЦК одного и того же плода проводится тремя независимыми специалистами ультразвуковой диагностики, ошибка измерения не превышает 0,3-0,4 у.е. Во втором случае трехкратное измерение СДО в средней мозговой артерии и СДО в аорте плода при вновь получаемых срезах проводит один специалист, ошибка измерения не превышает 0,2-0,3 у.е.

Обсуждение.

Используя метод факторного анализа, по алгоритмам разработанным А.В. Поморцевым и А.Г. Зубахиным (1995 г.) был рассчитан информационный вес АЦК, составивший 0,45 у.е., что было значительно выше чем информационный вес других клинических и лабораторных критериев, использованных в более ранних работах [5]. Данный факт позволил использовать АЦК при значениях более 2 для рекомендаций по досрочному родоразрешению беременных с СД. Однако не во всех случаях оперативного родоразрешения были учтены значения АЦК. В связи с чем, в 3-й и 4-й группах среди беременных оперативно родоразрешенных по прогрессированию ДФ и ФПН нами были выделены следу-

Таблица №3. Чувствительность, специфичность и прогностическая ценность нового гемодинамического критерия при диабетической фетопатии плода.

Критерий	Чувствительность	Специфичность	Прогностичес кая ценность положительного результата	Прогностическая ценность отрицательного результата
Аорто-церебральный коэффициент > 2	**89 %**	**100 %**	**96 %**	**28 %**

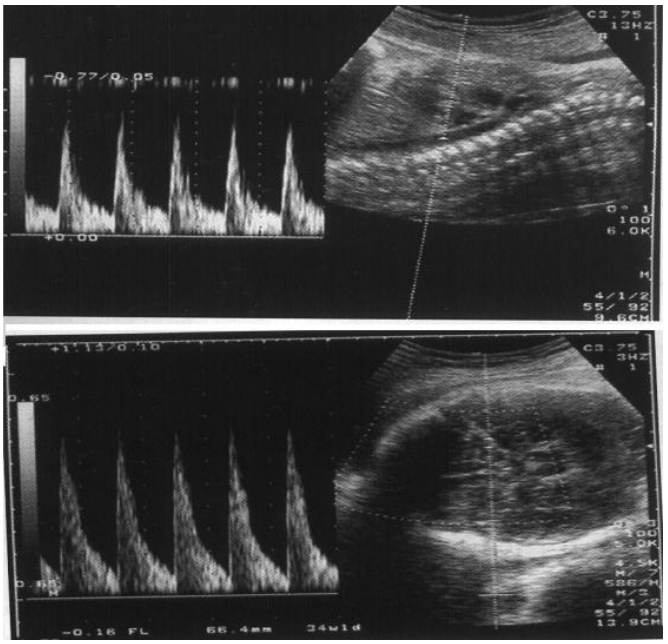

Рис. 2. Доплерограмма.

Аорто-церебральный коэффициент 1,6 у плода в первой клинической группе.

ющие подгруппы:

3 А подгруппа 7 (38,9 %) беременных – оперативное родоразрешение которым проведено досрочно с учетом АЦК > 2.

3 Б подгруппа 11 (61,1 %) беременных – оперативное родоразрешение которым проведено на 5-10 дней позднее без учета АЦК > 2.

4 А подгруппа 10 (41,6 %) беременных – оперативное родоразрешение которым проведено досрочно с учетом АЦК > 2.

4 Б подгруппа 14 (58,4 %) беременных – оперативное родоразрешение которым на 5-10 дней позднее без учета АЦК > 2.

В данных подгруппах мы проанализировали особенности течения раннего неонатального периода (табл.3).

При использовании АЦК улучшаются все основные показатели состояния новорожденных. Уменьшается количество новорожденных с синдромом дыхательных расстройств, проявляющимся в виде тахипноэ. Обращает на себя внимание, что в группе беременных прооперированных досрочно с учетом АЦК, ни у одного новорожденного не регистрировался персистирующий фетальный кровоток (таб.4).

Данный факт можно объяснить тем, что при сочетанном нарушении центральной и церебральной гемодинамики у плодов с ДФ, отражением которого является увеличение АЦК в условиях длительной гипоксии, возникает объемная перегрузка левых отделов сердца с развитием сердечной недостаточности.

Пролонгирование беременности, в особенности после 34 недель у данной группы беременных значительно усугубляет проявления сердечной недостаточности и в постнатальном периоде приводит к замедлению закрытия фетальных коммуникаций и формированию легочной гипертензии у новорожденных. Также в группе беременных прооперированных без уче-

Таблица №4. Особенности течения раннего неонатального периода по выделенным подгруппам.

Особенности течения раннего неонатального периода	3 А (n=7)		3 Б (n=11)		4А (n=10)		4 Б (n=14)		Эффективность использования АЦК	
	Абс	%	Абс	%	Абс	%	Абс	%	3 группа	4 группа
Тахикардия	1	14,3	4	36,3	3	30,0	6	42,8	22,0	12,8
Тахипноэ	6	85,7	9	81,8	8	80,0	13	92,8	-3,9	12,8
Персистирующий фетальный кровоток	0	0	4	36,4	0	0	8	57,1	36,4	57,1
Снижение сократительной функции миокарда	1	14,3	3	27,3	2	20,0	7	50,0	13,0	30
Нарушение церебральной гемодинамики	3	42,8	10	90,9	7	70,0	14	100	48,1	30,0

та АЦК отмечается значительное увеличение количества новорожденных с нарушением церебральной гемодинамики.

Таким образом, разработанный АЦК, отражающий взаимосвязь центральной и церебральной гемодинамики плодов с ДФ, послужит отправной точкой в пересмотре алгоритмов ведения беременных с СД и расширении диагностических подходов к оценке внутриутробного состояния плода.

Список литературы:

1. *Агеева М.И. Допплерометрические исследования в акушерской практике. М: «Издательский дом Видар-М». 2000; с. 58-61.*

2. *Агеева М.И. Характер развития и нормативные параметры артериальной гемодинамики плода // Ультр. и функц. диагност., 2004, - № 3.- с.44-52.*

3. *Агеева М.И., Озерская И.А., Никифорова Е.А., Москвина Т.Г., Белоусов М.А., Королев М.К. Характер развития и нормативные параметры плацентарного кровообращения // Ультр. и функц. диагност., 2004, -№ 3.- с.35-44.*

4. *Евсюкова И.И., Кошелева Н.Г. Сахарный диабет: беременные и новорожденные. // Спб.: «Специальная литература», 1996. 270 с.*

5. *Корчагина Е.Е. Комплексная оценка функционального состояния системы мать-плацента-плод у беременных с гестационным сахарным диабетом: автореф. дис. … канд. мед. наук. (14.00.01) – Краснодар: Кубанская гос. мед. академия, 2004. – 20 с.*

6. *Медведев М.В., Юдина Е.В. Артериальный плодово-плацентарный кровоток // Допплерография в акушерстве / Под ред. Медведева М.В., Курьяка А., Юдиной Е.В. М.: Реальное время, 1999. С. 15–46.*

7. *Милованов А.П. Патология системы мать-плацента-плод: Руководство для врачей / М.: Медицина, 1999. С.83.*

8. *Ордынский В.Ф., Макаров О.В., Постникова Н.А. Значение допплерометрической оценки артериального кровотока в системе мать-плацента-плод у беременных с сахарным диабетом. // Ультр. и функц. диагност., 2003, № 2, с.22-35.*

9. *Поттер Э. Патологическая анатомия плодов, новорожденных и детей раннего возраста. // М: «Медицина», 1971. - 548 с.*

10. *Федорова М.В., Краснопольский В.И., Петрухин В.А. Сахарный диабет, беременность и диабетическая фетопатия // М., «Медицина» 2001, 288 С.*

11. *Barss V.A. Diabetes and pregnancy // Med. Clin. N. Amer., 1989, Vol. 73, № 3, p. 685-700.*

МАСТЕР-КЛАСС

ЛУЧЕВЫЕ МЕТОДЫ ДИАГНОСТИКИ И ЛЕЧЕНИЯ ПОРОКОВ СЕРДЦА У БЕРЕМЕННЫХ

Коков Л.С.

НИИ скорой помощи им. Н.В. Склифосовского.
г. Москва, Россия

Осложнения беременности и родов у больных с пороками сердца общеизвестны. У четверти больных наступают преждевременные роды, осложнения в родах, раннее излитие околоплодных вод, быстрое и опасное для плода течение родовой деятельности. Какие же методы лучевой диагностики и рентгенэндоваскулярной хирургии применяются для диагностики и лечения пороков сердца у беременных?

Ключевые слова: рентгеноэндоваскулярная хирургия, лучевая диагностика, порок сердца, беременность.

RADIOLOGIC METHODS OF DIAGNOSTIC AND TREATMENT OF HEART DISEASES IN PREGNANT WOMEN

Kokov. L.S.

N.V. Sklifosovsky Research Institute of Emergency Care.
Moscow, Russia

Complications of pregnancy and delivery in patients with heart diseases are well known.
A quarter of patients have premature birth, complications during delivery, early discharge of amniotic fluid, rapid and dangerous to the fetus delivery course. What methods of radiologic diagnostic and endovascular surgery used for the diagnosis and treatment of heart diseases in pregnancy?

Keywords: endovascular surgery, radiologic diagnostics, heart disease, pregnancy.

Для просмотра мастер-класса перейдите на сайт:
http://rejr.ru/sedmoy_nomer/master-class.html

Мастер-класс. НОВЫЕ ПУТИ РАЗВИТИЯ МАГНИТНО-РЕЗОНАНСНОЙ ТОМОГРАФИИ: С ПРИМЕНЕНИЕМ КОНТРАСТНЫХ ПРЕПАРАТОВ ИЛИ БЕЗ НИХ?

Для запуска презентации нажмите на любое место в области презентации, чтобы она загрузилась (если Вы просматриваете журнал в окне браузера, то вначале сохраните журнал к себе на компьютер и откройте его с локального диска, иначе презентация не пойдет).

1) Используйте кнопки влево и вправо в левом нижнем углу страницы для перемещения по слайдам.
2) Каждая презентация сопровождается текстовым или звуковым комментарием автора. Включите в верхнем левом углу третью вкладку – ЗАМЕТКИ. Следите за текстом автора при переключении презентации на новый слайд. Если презентация сопровождается звуком, то отрегулируйте уровень звука, нажав на иконку динамика.
3) Чтобы включить полноэкранный просмотр презентации достаточно нажать левой кнопкой мыши на правую нижнюю клавишу перехода в полноэкранный режим.

Если у Вас не отображается мастер-класс – установите Adobe Flash Player:
http://get.adobe.com/ru/flashplayer/

YouTube™

Внимание! Презентация защищена авторскими правами. Полное или частичное копирование материала запрещено, без предварительного согласия авторов.

НАУЧНЫЙ ОБЗОР

ВОЗРАСТНЫЕ АСПЕКТЫ МЕДИЦИНСКОЙ ВИЗУАЛИЗАЦИИ ГРУДНЫХ ЖЕЛЕЗ (ЧАСТЬ I – ДЕТСКАЯ ОНКОЛОГИЯ)

Головко Т.С., Скляр С.Ю., Климнюк Г.И., Озеран Н.В., Крахмалева А.С., Францевич К.А.

Национальный институт рака.
Городская клиническая больница №18.
Главный военно-медицинский клинический госпиталь.
г. Киев, Украина

Ретроспективно проанализирован архив историй болезни пациентов в возрасте от 0 до 16 лет с подозрением на объемные образования грудной железы (ГЖ), обратившихся в Национальный институт рака за период с 1991 по 2010 гг. После первичного осмотра детским онкологом всем пациентам проводилось ультразвуковое исследование, а при установлении наличия локального уплотнения в грудной железе – пункционная тонкоигольная биопсия. Пациенты, у которых были выявлены признаки пролиферации, патологической гиперплазии, дисплазии или атипии были прооперированы, а их диагноз верифицирован гистологически. Проанализированы наиболее частые заболевания грудных желез детей и юных пациентов.

Ключевые слова: грудная железа, заболевания грудной железы у детей, ультразвуковое исследование, цветное и энергетическое допплерографическое картирование.

AGE ASPECTS OF BREAST MEDICAL VISUALIZATION (PART I – CHILDREN'S ONCOLOGY)

Golovko T.S., Sklyar S.U, Klimnyuk G.I., Ozeran N.V., Krakhmaleva A.S., Frantsevich K.A.

National cancer institute,
Kiev Municipal Clinical Hospital №18.
Main Military Medical Clinical Center.
Kiev, Ukraine

The archive of patient's records (age ranged from 0 till 16 years) with suspicion of breast lesion, addressed to the National institute of cancer from 1991 for 2010, was retrospectively analyzed. After primary survey by the children's oncologist all patients underwent ultrasound investigation, and in case of breast lesion presence – a thin needle biopsy. Patients with the signs of a proliferation, pathological hyperplasia, a dysplasia or an atypia were operated, and their diagnosis was verified histologically. The most frequent breast diseases in children and young patients were analyzed.

Keywords: chest gland, breast diseases in children, ultrasound, Color Power Doppler

Известно, что у детей состояние ГЖ является индикатором начала полового развития. Появление уплотнения под ареолой ГЖ у девочек после 8 лет – первый сигнал начала полового созревания. Патология ГЖ часто является признаком неблагополучия органов репродуктивной системы, так как всегда реагирует на гормональный дисбаланс в организме [1, 4, 6]. Интерес к вопросам диагностики и лечения патологии ГЖ неустанно растет, что, конечно, связано с проблемой роста показателей заболеваемости и смертности от рака ГЖ, отмечаемой во всем мире [2, 3, 7]. Поэтому при возникновении жалоб на какие-либо нарушения и аномалии развития ГЖ у девочек большинство врачей ассоциирует их с онкологической патологией и направляет таких пациентов к онкологу или к онкохирургу [1, 5]. Отсутствие онкологических заболеваний при диагностических обследованиях не исключает выявление другой патологии, которую должны лечить педиатры, детские гинекологи и эндокринологи в специализированных учреждениях.

Целью данной статьи является анализ случаев опухолевых образований грудных желез у пациентов детского возраста, направленных в Национальный институт рака и популяризация этих знаний среди врачей.

Материалы и методы исследования.

Мы ретроспективно проанализировали

Таблица №1. Заболевания грудной железы у детей и подростков (данные Национального института рака за период с 1991 по 2010 гг.)*

Год первичного установления диагноза/ характер заболевания	1	2	3	4	5	6
1991			1			1
1994				1		1
1995				3	1	4
1996				6	1	7
1997				4	1	5
1998	1			3		4
1999	2			4	2	8
2000	2			5		7
2001				9	1	10
2002	3			8	1	12
2003	1			10		11
2004				7	1	8
2005				4		4
2006	1			9		10
2007	3			7	3	13
2008	1			4		5
2009	2			5		7
2010	2			6	1	9
Всего	18		1	95	12	126

Примечание: * – пациенты в возрасте (0-16) лет с заболеваниями грудной железы
1 – новообразование пограничного характера;
2 – злокачественные новообразования;
3 – новообразование неуточненной природы;
4 – доброкачественные новообразования;
5 – неопухолевые процессы;
6 – всего.

архив амбулаторных карточек и историй болезни пациентов в возрасте от 0 до 16 лет с подозрением на объемные образования грудной железы, обратившихся в Национальный институт рака за период с 1991 по 2010 гг. После первичного осмотра детским онкологом всем пациентам проводилось ультразвуковое исследование (УЗИ) грудных желез линейным датчиком с частотой 10-5 МГц и 14-6 МГц. С 1997 года ультразвуковое традиционное исследование в В-режиме дополнялось цветным (ЦДК) и энергетическим (ЭДК) допплеровским картированием. С 2008 года применялся новый метод «визуальной пальпации» – эластография [8, 9].

При установлении наличия локального уплотнения в грудной железе у пациентов детского возраста для уточнения диагноза проводилась под контролем УЗИ пункционная тонкоигольная биопсия. При отсутствии пункционном материале признаков пролиферации, патологической гиперплазии, дисплазии или атипии клеточных элементов, определяемых цитологическим или (при необходимости) гистологическим методом, пациенты направлялись к детскому эндокринологу или гинекологу и наблюдались в динамике. Пациенты, у которых при дообследовании была выявлена вышеперечисленная патология эпителия грудных желез, были прооперированы, а их диагноз верифицирован гистологически.

Результаты

Анализ архива диагнозов заболеваний грудной железы, установленных в Национальном институте рака у детей и подростков в возрасте от 0 до 16 лет за период с 1991 по 2010 гг, представлен таблице 1.

Патологические изменения в грудных железах были обнаружены у 126 (100 %) пациентов указанного возраста.

Чаще всего обращались пациентки детского и подросткового возраста по поводу доброкачественных очаговых новообразований, которые были диагностированы у 95 пациентов, что составило – 75 %: из них у 39 пациентов (41 %) был установлен диагноз эктазии протоков грудных желез (рис. 1, 2), у 27 (28 %) – диагностированы фиброаденомы с разной степенью зрелости эпителиального и стромального компонента (рис. 3), у 13 (14 %) – определены и подтверждены цитологически кисты грудных

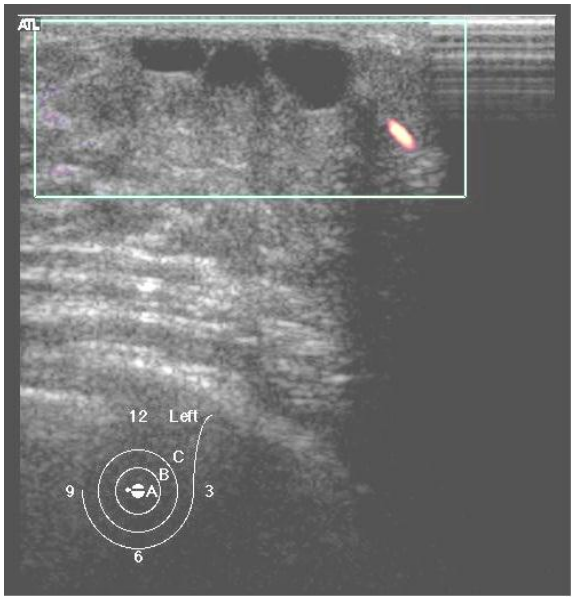

Рис. 1. Эхограмма с ЭДК пациентки М., 11 лет.

Эктазия протоков грудной железы. В субареолярной зоне на фоне жировой ткани лоцируется поверхностно, в виде цепочки 3 анэхогенных структуры, похожих на мелкие кисты – эктазированные протоки левой ГЖ.

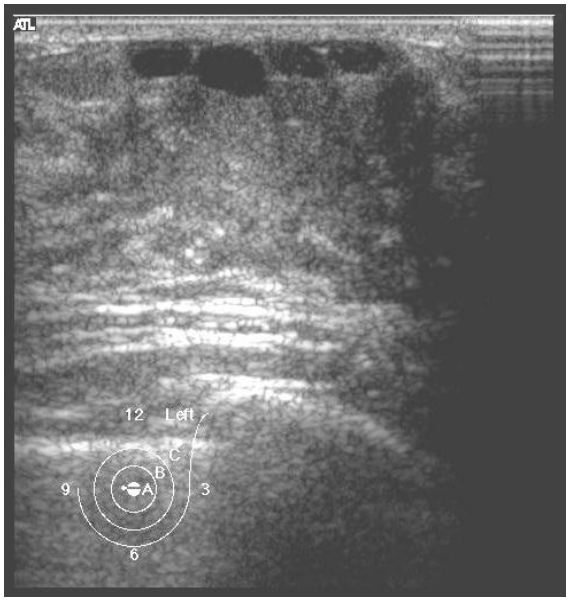

Рис. 2. Эхограмма с ЭДК пациентки Ж., 14 лет.

Эктазия протоков грудной железы. В субареолярной зоне на фоне жировой ткани лоцируется 4 анэхогенных, похожих на мелкие кисты, расположенные поверхностно, в виде цепочки структуры – эктазированные протоки левой ГЖ.

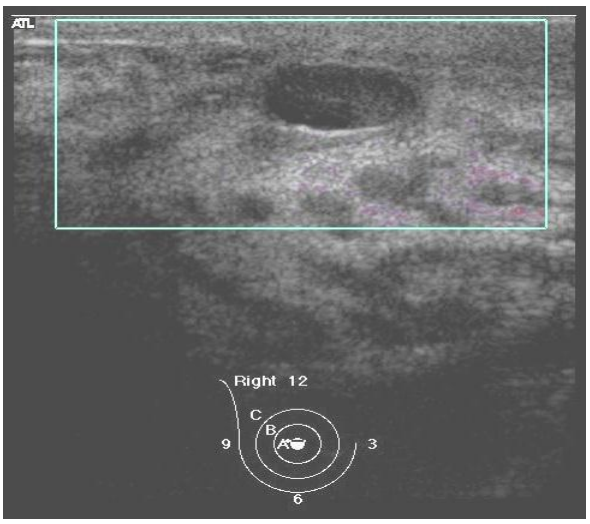

Рис. 3. Эхограмма с ЭДК пациентки М., 9 лет.

Фиброаденома ГЖ. В субареолярной области левой ГЖ лоцируется овальное, гипоэхогенное, гомогенное с четкими контурами образование, размерами 1,4х0,7 см, без сосудистых сигналов внутри.

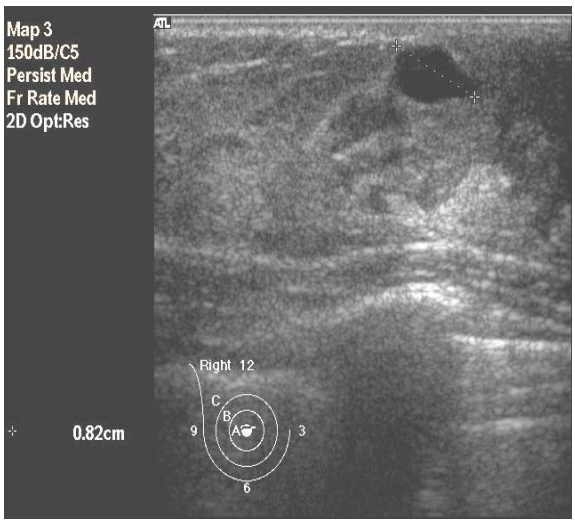

Рис. 4. Эхограмма с ЭДК пациентки С., 11 лет.

Кисты в ГЖ. В субареолярной зоне левой ГЖ лоцируется образование размерами 0,8 см, округлой формы, с четкими контурами, анэхогенное внутри.

желез (рис. 4), у 11 пациенток (12 %) – фибролипомы (рис. 5), у 5 (5 %) – внутриорганные гемангиомы (рис. 6).

Следует особо отметить, что злокачественных новообразований у пациентов в возрасте от 0 до 16 лет не было диагностировано ни разу (статистические данные Национального канцер-регистра табл. 1).

У 18 пациенток в возрасте с 12 до 16 лет наблюдались новообразования ГЖ пограничного характера, цитограммы соответствовали листовидным фиброаденомам (рис. 7) с различной степенью зрелости стромального компонента (рис. 8).

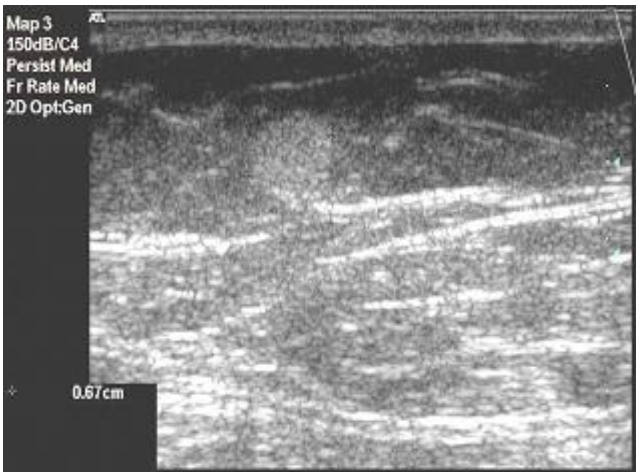

Рис. 5. Эхограмма пациентки С., 15 лет.

Фибролипома ГЖ. В верхне-наружном квадранте левой ГЖ лоцируется округлое, с четкими ровными контурами, гиперэхогенное, гомогенное образование диаметром 0,7 см.

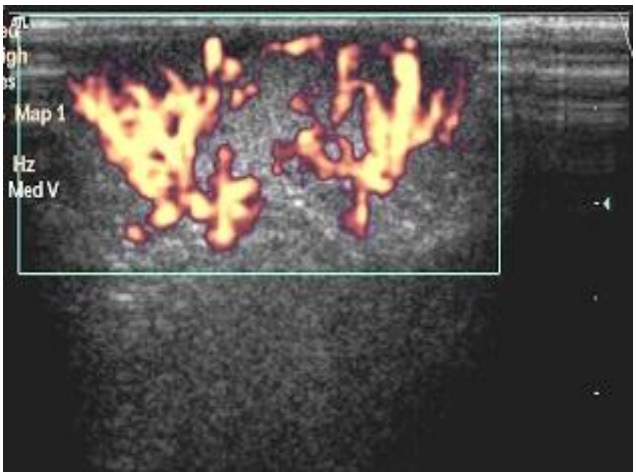

Рис. 6. Эхограмма с ЭДК пациентки Р., 14 лет.

Гемангиома ГЖ. В верхне-наружном квадранте правой ГЖ лоцируется гиперэхогенный, гомогенный, с нечеткими контурами овальной участок, захватывает нижние слои кожи, сосуды прослеживаются в виде веерообразно разветвленных сигналов.

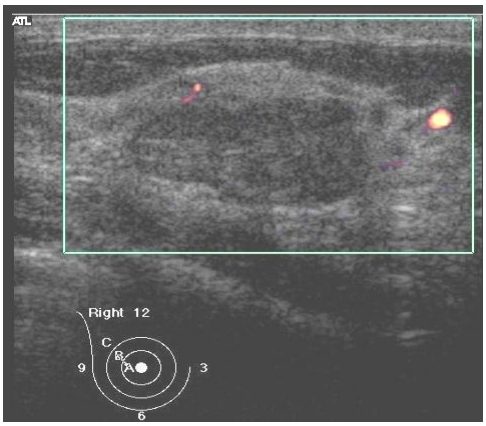

Рис. 7,а

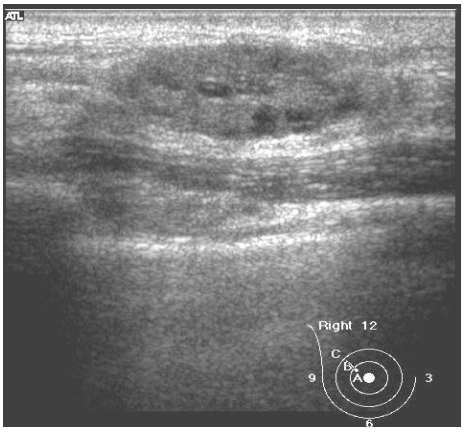

Рис. 7,б

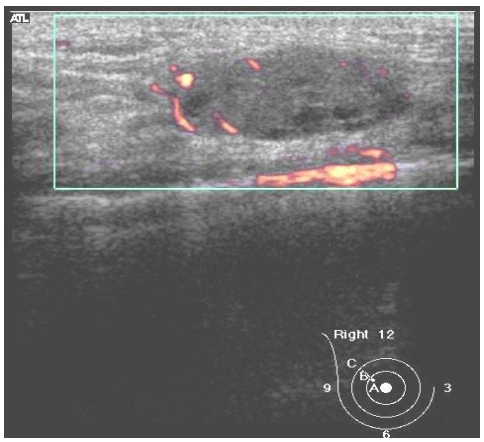

Рис. 7,в

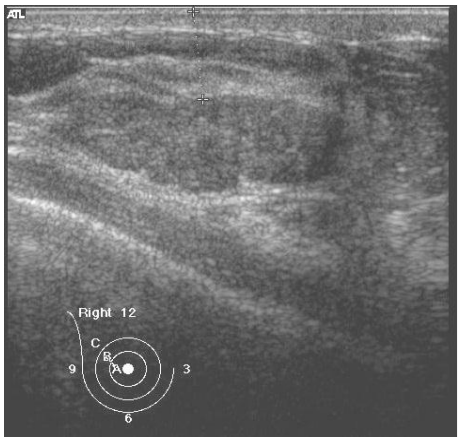

Рис. 7,г

Рис. 7. Эхограммы с ЭДК пациентки К., 16 лет.

«Пограничная» фиброаденома. В верхнее наружном квадранте правой ГЖ лоцируется овальная, с четкими неровными контурами опухоль, неоднородной структуры за счет мелких диаметром 2,0x0,9 см кистоподобных и тонких линейных фиброзных включений. Васкуляризирована преимущественно по периферии, определяется небольшое количество сосудистых сигналов.

Достаточно типичные обращения к детскому онкологу по поводу наличия одностороннего уплотнения грудных желез были связаны с началом полового созревания. Так, с 2009 по 2011 гг. с жалобами на это состояние в Национальном институте рака наблюдались 12 девочек 8-12 лет и 5 мальчиков – 13-14 лет. У всех пациентов наблюдалось болезненное набухание и покраснение области ареолы и соска одной из грудных желез. При УЗИ структура этих желез была не изменена, очаговой патологии выявлено не было (рис. 9). Согласно данным литературы это состояние, описанное как – mastitis adolescentium, является временным и специального лечения не требует [4]. Действительно, при наблюдении в динамике, клинические симптомы у всех пациентов данной группы прошли в течении года.

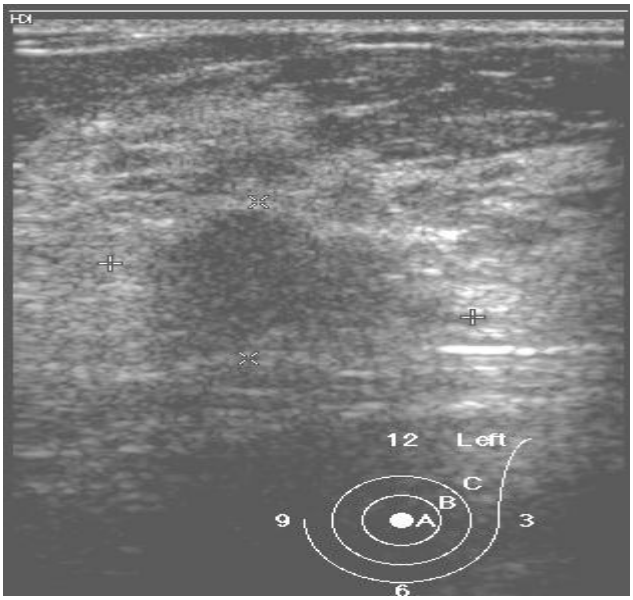

Рис. 8,а

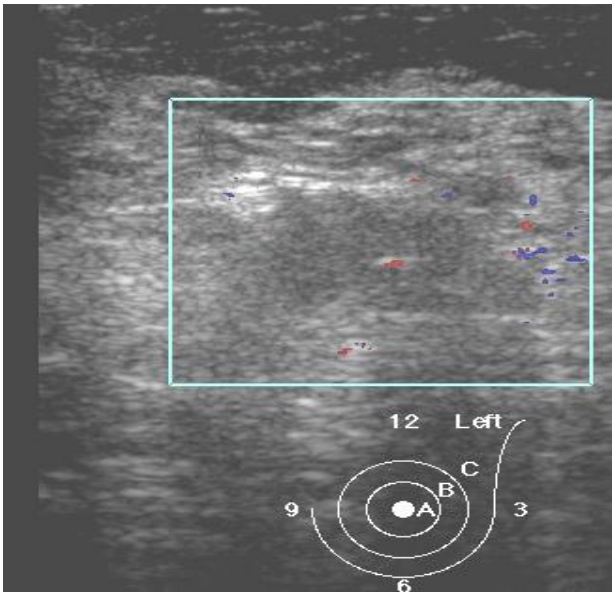

Рис. 8,б

Рис. 8. Эхограммы с ЭДК пациентки 3., 16 лет.

Листовидная фиброаденома ГЖ. На границе наружных квадрантов левой ГЖ лоцируется гипоэхогенная с нечеткими неровными контурами, неправильной формы опухоль диаметром 1,8х1,2 см с единичным сосудистым сигналом внутри.

В течение 2011 г. у 3-х пациенток в возрасте 2-3-х лет мы наблюдали увеличение одной грудной железы, что интерпретируется в литературе как преждевременное телархе (преждевременный рост ГЖ). При УЗИ грудных желез структурных изменений последних выявлено не было, у всех пациентов железы были представлены небольшим (3,0-4,0 см) участком жировой ткани, без узловых и гиперваскулярных компонентов. Все пациенты направлены и наблюдаются у детского эндокринолога.

У 12 девочек в возрасте от 11 до 16 лет при обращении к онкологу-маммологу были диагностированы острые нелактационные маститы. При первичном обследовании все они предъявляли жалобы на боли в грудных железах, которые локализовались субареолярно, повышение температуры тела в течении нескольких дней, покраснение кожи над проекцией болезненности. При клиническом обследовании у всех пациенток пальпировались болезненные инфильтраты в центральной части грудной железы величиной от 1,0 до 5,0 см, которые при УЗИ визуализировались в виде анэхогенных жидкостных образований с четкими контурами, с перегородками и мелкодисперстной взвесью внутри. При сформировавшемся абсцессе клинически патологический процесс проявлялся размягчением и флюктуацией в локальном ограниченном месте грудной железы. Эхографически выявлялись кистоподобные образования с довольно чёткими, отграниченными контурами, преимущественно округлой формы внутри которых определялось неоднородное густое содержимое, выполняющее полость с неравномерно утолщёнными на всём протяжении стенками с выраженными сосудистыми сигналами в окружающей ткани грудной железы. При допплеровском картировании в стенках и перегородках образований определялась высокая степень васкуляризации (рис. 10).

Всем пациенткам была назначена консервативная антибактериальная терапия препаратами широкого спектра действия, 3-м из них с инфильтратами более 4,0 см на фоне антибиотикотерапии были произведены пункционно-аспирационные биопсии абсцессов ГЖ с целью эвакуации содержимого и верификации

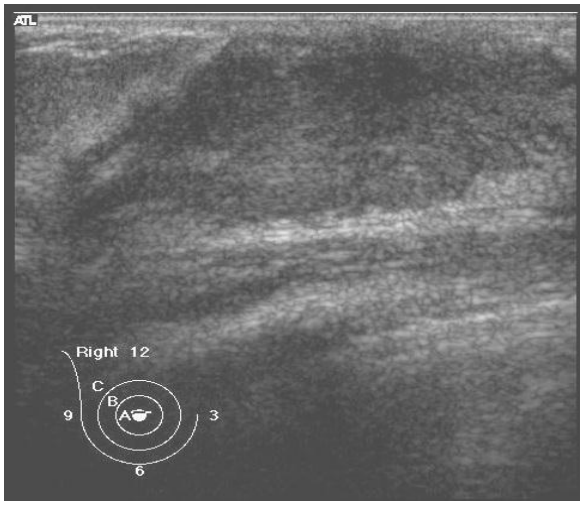

Рис. 9. Эхограмма ГЖ у пациентки С., 12 лет. Mastitis adolescentium. Наличие клинических жалоб и отсутствие УЗ симптомов. Все поле зрения занимает железистая ткань развивающейся ГЖ.

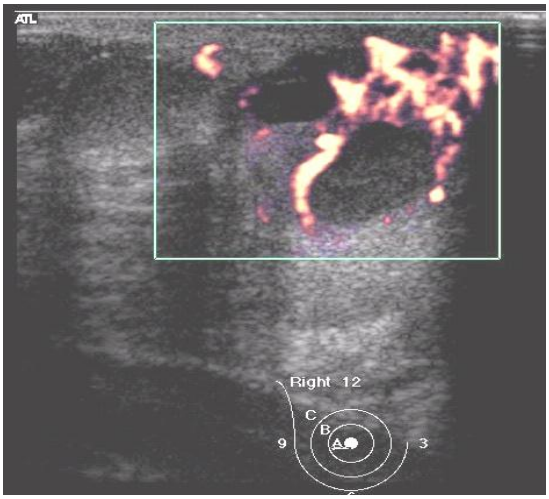

Рис. 10,а

Рис. 10,а. Эхограмма с ЭДК пациентки Г., 12 лет.

Острый нелактационный мастит.

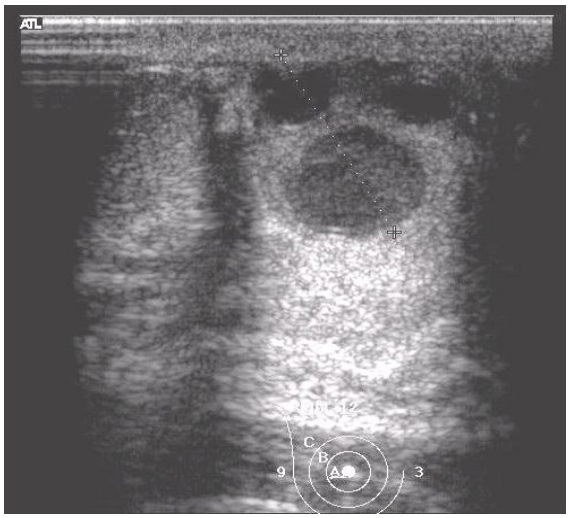

Рис. 10,б

Рис. 10,б. Эхограмма с ЭДК пациентки Г., 12 лет.

Острый нелактационный мастит.

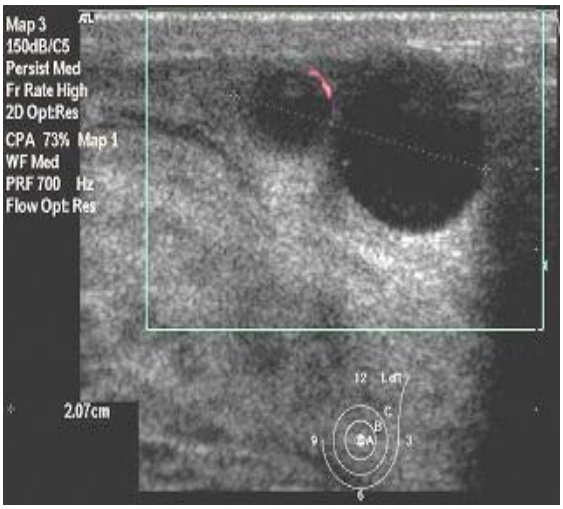

Рис. 11. Эхограмма с ЭДК пациентки В., 14 лет.

Острый нелактационный мастит.

патологического процесса. Дальнейшее наблюдение осуществлялось в динамике у хирурга и педиатра по месту жительства.

Нами была обследована контрольная группа пациентов (124 человека) в возрасте до 16 лет, которые не предъявляли жалоб на патологические изменения в грудных железах. Как мы отметили, при УЗИ 29 детей (23 %) раннего пубертатного периода (до 8 лет) структурных изменений в грудных железах не определялось. У 36 детей (29 %) во второй половине пубертатного периода (8-9 лет) УЗИ-картина характеризовалась односторонним увеличением грудной железы в позадисосковой области.

У 59 пациентов (47 %) в возрасте от 9 до 12 лет (до наступления менархе) структура ГЖ была представлена жировой тканью, которая визуализировалась как гиперэхогенная однородная структура в позадисосковой области (рис. 12).

При динамическом наблюдении было отмечено, что размеры обеих ГЖ до наступления возраста 12 лет во всех случаях становились симметричными.

У 49 пациентов в возрасте после 12 лет (39 %) мы наблюдали послепубертатную форму

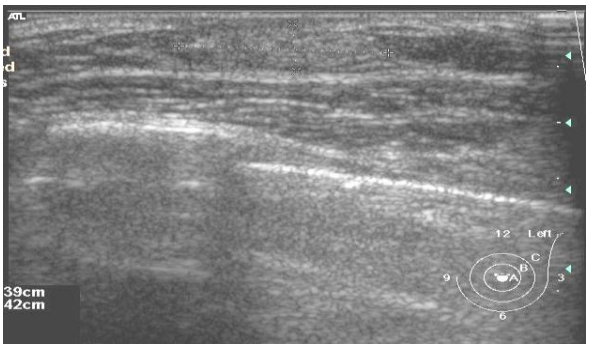

Рис. 13,а

Рис. 12. Эхограмма пациентки М., 9 лет.

В позадисосковой области левой ГЖ лоцируется гиперэхогенный участок без четких контуров – жировая ткань.

Рис. 13,а. Полимастия у пациентки Ж., 16 лет.

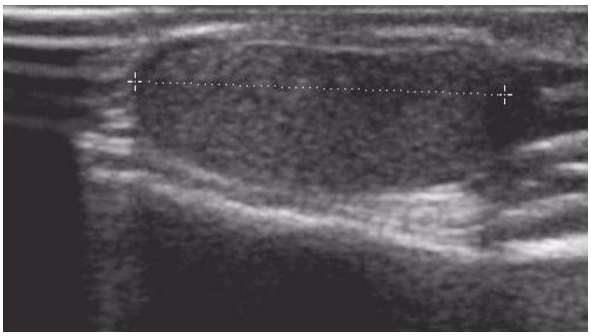

Рис. 13,б

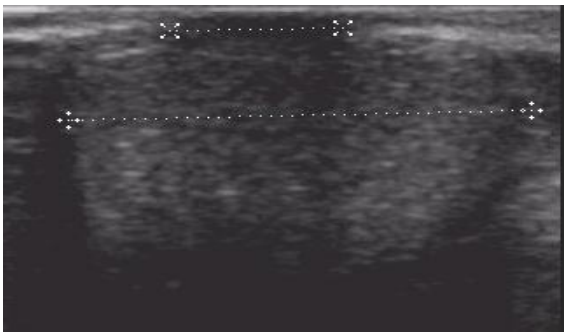

Рис. 13,в

Рис. 13,б,в. Полимастия у пациентки Ж., 16 лет.

На эхограммах представлено изображение дополнительной ГЖ, расположенной над проекцией грудины в виде овального участка жировой ткани, четко ограниченного, с соском над поверхностью.

ГЖ, основная масса которой при УЗИ представляла собой изображение железистой ткани в виде единого пласта средней эхогенности. Было отмечено отсутствие визуализации связок Купера.

Отдельную группу наблюдений составляли пациентки с аномальными развитием грудных желез: полимастию – наличие дополнительной ГЖ диагностировали у 7 детей (рис. 13.), асимметрию ГЖ (рис. 14) мы наблюдали у 17 пациентов, асимметрию сосков – в 12 случаях (рис. 15).

Выводы.

Анализируя опыт наблюдения патологических изменений грудных желез у пациентов детского и подросткового возраста, результаты проводимых клинических обследований и методов лучевой диагностики, необходимых для постановки диагноза заболеваний, считаем необходимым подчеркнуть следующее:

– наиболее частым онкологическим заболеванием грудных желез, диагностируемым у пациентов детского и подросткового возраста, являются доброкачественные или пограничные новообразования с пролиферацией эпителиального (фиброаденомы) и стромального (листовидные опухоли) компонентов;

– педиатр, производящий первое обследование ребенка, с патологическим образованием в субареолярной области или в грудной железе должен рассматривать каждое узловое образование или индурацию ткани грудной железы, как явление, требующее дифференциальной диагностики для исключения онкологического процесса;

– диагностические мероприятия, проводимые в комплексе (с применением современных методов исследования, с учетом данных васкуляризации патологических процессов в грудной железе) значительно повышают точность дифференциальной диагностики и до минимума исключают процент диагностических ошибок.

Рис. 15,а

Рис 15,б

Рис. 14. Ассиметрия грудной железы у пациентки О., 16 лет.

Рис. 15,а,б. Ассиметрия сосков у пациента Г., 15 лет.

Список литературы:

1. *Лекции по избранным главам детской гинекологии / под ред. Э.Б. Яковлевой. – Донецк: НОРД-ПРЕСС, 2005. – 454 с.*

2. *Летягин В.П. Злокачественные образования молочной железы : энциклопедия клинической онкологии. – Москва, 2004. – С. 374-389.*

3. *Летягин В.П. Первичные опухоли молочной железы: практическое руководство по лечению. – М.: Миклош, 2004. – 332 с.*

4. *Маркин Л.Б., Яковлева Э.Б. Справочник детского гинеколога. К.: Интермед, 2004. – 384 с.*

5. *Мастодиния в структуре предменструальных нарушений / Т.Ф. Татарчук, Я.П. Сольский, О.А. Ефименко и др. // Здоровье женщине. – 2006. – 1 (25). – С. 116-118.*

6. *Матыцина Л.А., Сергиенко М.Ю. Роль детского и подросткового гинеколога в диагностике и лечении заболеваний молочной железы у девочек и девушек // Буковинский медичний вісник. – 2004. - № 2. С. 79-83.*

7. *Национальное руководство. Онкология / [Под ред. акад. РАМН В.И.Чиссова, акад. РАМН и РАН М.И.Давыдова]. – М.: ГЭОТАР-Медиа, 2008.*

8. *Доценко Н.Я. Сонография в исследовании упруго-эластических свойств кровеносных сосудов / Н.Я. Доценко, С.Я. Доценко, С.С. Боев, В.О. Дедова // Сучасні медичні технології. – № 1. – 2011. – С. 94-97.*

9. *Постнова Н.А. Возможности эластографии сдвиговой волны в дифференциальной диагностике заболеваний молочной железы / Н.А. Постнова, А.Ю. Васильев, Б.И. Зыкин, Е.С. Павлинова, Н.Л. Крылова, С.В. Цуранова // Диагностическая и интервенционная радиология. – Т. 5., № 2. – 2011. – С. 324-325.*

НАУЧНЫЙ ОБЗОР

СОВРЕМЕННОЕ СОСТОЯНИЕ МАММОГРАФИЧЕСКОГО СКРИНИНГА РАКА МОЛОЧНОЙ ЖЕЛЕЗЫ

Работа выполнена в рамках реализации гранта Президента РФ по поддержке ведущей научной школы: «Разработка и внедрение алгоритмов применения высокотехнологичных неинвазивных методов лучевой диагностики в мониторинге женского здоровья и репродукции», НШ-4511.2012.7.

Лесько К.А.[1], Матхев С.[1,3], Абдураимов А.Б.[1,2], Бойко Е.А.[2]

1 - ГБОУ ВПО Первый МГМУ им. И.М. Сеченова.
Кафедра лучевой диагностики и лучевой терапии лечебного факультета.
2 - ГБОУ ВПО Первый МГМУ
им. И.М. Сеченова.
Рентгенодиагностический кабинет маммографии УКБ №2.
г. Москва, Россия
3 - Медицинский центр Святого Иосифа.
г. Кочи, Индия

Рак молочной железы (РМЖ) занимает лидирующую позицию среди злокачественных новообразований у женского населения большинства стран мира. В данной работе дан обзор современных представлений о скрининге РМЖ и ведущих факторов риска развития этого заболевания.

Приведены результаты маммографического скрининга РМЖ, проведенного в 2001-2010 гг. в республике Индия, г. Кочи. В рамках скрининга РМЖ, в котором участвовало 26912 женщин, изучены факторы риска развития РМЖ, для оценки рентгенологической плотности тканей молочной железы использовали шкалу рентгенологической плотности BIRADS. Определена встречаемость BRCA1/2-ассоциированного РМЖ.

Ключевые слова: рак молочной железы, скрининг, маммография, факторы риска, рентгенологическая плотность тканей молочной железы, мутации BRCA1/2.

CURRENT STATUS OF MAMMOGRAPHIC BREAST CANCER SCREENING

Lesko K.A.[1], Mathew S.[1,3], Abduraimov A.B.[1,2], Boiko E.A.[2]

1 - I.M. Sechenov First Moscow State Medical University. Radiology department.
2 - I.M. Sechenov First Moscow State. Mammography office of University Clinic №2 of Clinical Centre
Moscow, Russia.
3 - Saint Joseph Medical Centre,
Cochin, India

Breast cancer (BC) has a leading position among the malignancies of the female population in most countries of the world. This article provides a review of modern ideas about BC screening and the leading risk factors of this disease.
The results of BC mammography screening in 2001-2010 in Cochin, India presented. In 26912 women, involved in breast cancer mammography screening, BC risk factors were studied. BIRADS breast composition categories were used for mammographic breast density evaluation.

Keywords: breast cancer, mammography, screening, risk factors, mammographic density, BRCA1/2 mutations.

Проблема РМЖ остро стоит в большинстве стран мира. Более половины случаев РМЖ ежегодно регистрируется в экономически развитых странах, где РМЖ возникает у 6% женского населения на протяжении жизни [1, 2]. Однако в последние годы в ряде государств Северной Европы и Америки отмечается тенденция к снижению смертности от РМЖ. Это снижение происходит на фоне активного внедрения государственных программ маммографического скрининга РМЖ и изменения подходов к заместительной гормональной терапии, что важно для возрастной группы 50-59 лет.

В России РМЖ занимает первое место по показателям заболеваемости (20,5%) и смертности (17,2%) среди злокачественных заболеваний у женщин в возрасте 15-89 лет, являясь ведущей онкологической патологией у женщин, причем пик заболеваемости приходится на возрастную группу 50-59 лет [3].

На экономически развивающиеся страны приходится около 45% ежегодного мирового прироста заболеваемости РМЖ и 55% случаев летального исхода [4]. Обращает на себя внимание пример республики Индия, которая по по-

казателям заболеваемости и смертности от РМЖ стремительно приближается к таким развитым странам, как Россия. При этом и Россия, и Индия отличаются от стран Северной Европы и США фактическим отсутствием государственных программ профилактики РМЖ. Например, в крупных городах Индии заболеваемость РМЖ максимальная, так в Мумбаи она составляет 27,5%. В 2006 г. РМЖ составил 30,1% из всей онкологической заболеваемости [5]. В течение последних 25 лет в Индии заболеваемость РМЖ среди женщин в возрасте 30-40 лет увеличилась с 7% до 16%. В этом возрасте чаще развиваются формы РМЖ, связанные с воздействием различных факторов риска и наличием генетических нарушений, в первую очередь мутаций генов BRCA [5, 6].

Причины роста числа женщин, имеющих патологию молочной железы, многочисленны и связаны с наличием факторов риска. Во многом эти причины объясняются значительными изменениями стиля жизни современных женщин, включая характер питания, наличие вредных привычек, генетических нарушений и сопутствующих заболеваний и т.д. [7].

Скрининг РМЖ.

В связи с вышесказанным важную роль играет профилактика РМЖ. Существует первичная, вторичная и третичная профилактика. Ввиду неполных представлений об этиологии рака первичная профилактика, понимаемая как система мер предупреждения возникновения и воздействия непосредственных этиологических факторов развития заболеваний, первичная профилактика представляет значительные сложности. Для профилактики онкологических заболеваний наиболее эффективна вторичная профилактика, выступающая как комплекс мероприятий, направленных на устранение или снижение влияния достоверных и потенциальных факторов риска, которые при определенных условиях увеличивают риск развития заболевания [8, 9].

Таким образом, краеугольным камнем в борьбе против РМЖ является его раннее выявление, которое позволяет улучшить результаты лечения и выживаемости с помощью методов вторичной профилактики – скрининга РМЖ [10, 11, 12].

Скрининг – это первый отборочный этап профилактического обследования практически здорового населения для выявления лиц, имеющих скрыто протекающее заболевание. То есть целевая популяция состоит преимущественно из людей, не страдающих изучаемым заболеванием. Поэтому в большинстве скрининговых программ распространенность больных составляет менее 1 % [8, 9, 13, 14]. Наши данные также подтверждают эту закономерность – РМЖ составил 0,4% от общего количества обследованных за 10 лет женщин.

Скрининг дает возможность раннего начала лечения до прогрессирования заболевания [8, 15]. Крупными многолетними исследованиями доказано, что проведение маммографического скрининга через несколько лет приводит к снижению смертности от РМЖ, однако истинное влияние скрининга на смертность от РМЖ, можно оценить только спустя десятилетия. В среднем, снижение смертности от РМЖ достигало 20% [16, 17, 18].

Первые скрининговые исследования РМЖ, выявившие эффективность такого подхода, начались в середине XX века в США [19]. Результаты нескольких крупных рандомизированных скрининговых программ обобщены в метаанализах и обзорах [16, 20].

Качество скрининговых программ по ранней диагностике РМЖ оценивается по ряду показателей. К ним относятся охват скринингом целевой группы населения, чувствительность и специфичность используемого метода диагностики, доля повторных вызовов для дополнительного обследования, выявляемость РМЖ при скрининге, выявляемость РМЖ на ранних стадиях при скрининге, а также частота интервального рака [21]. В ходе проведенного нами в г. Кочи маммографического скрининга РМЖ было выявлено 69 наблюдений РМЖ на стадии 0-IIb, что составило 64,5% от общего количества РМЖ – 107 наблюдений. Количество повторных вызовов для дополнительного обследования составило 47,8% (12878 пациенток) от общего количества обследованных пациенток (26912 пациенток).

Интервальным раком называют РМЖ, выявленный в промежутке между раундами скрининговой маммографии. В понятие интервального рака входят пропущенные при профилактических обследованиях новообразования и быстрорастущие, с коротким временем удвоения объема. За период проведения нами скрининга РМЖ в г. Кочи не было зафиксировано ни одного обращения с интервальным раком женщины, входившей в сформированную когорту. В свете того, что количество обнаруженных интервальных РМЖ, по данным разных авторов, сильно колеблется от 4,3 до 23,8 на 100 000 женщин, прошедших скрининг [22, 23, 24], отсутствие “интервального” рака в скрининговом исследовании, проведенном нами в г. Кочи и включившем 26912 женщин, обусловлено относительно невысоким количеством наблюдений по сравнению с крупными многоцентровыми исследованиями.

Одним из показаний к биопсии в рамках дообследования является выявление признаков протокового рака in situ, однако по данным скрининга, проведенного в Канаде, обнаружение и последующее лечение протокового рака in

situ не привело к сокращению частоты возникновения инвазивного РМЖ на протяжении 11 лет наблюдений [20, 25]. В ходе маммографического скрининга РМЖ в г. Кочи нами было обнаружено 4 случая протокового рака in situ (3,7% от общего количества выявленного РМЖ).

В ходе скрининга также может быть выявлена доброкачественная патология молочной железы, также требующая лечения. Так при скрининге РМЖ, в исследованной популяции женщин г. Кочи, нами было выявлено 2130 (7,9%) случаев фиброаденом и 48 (0,2%) случаев внутрипротоковых папиллом.

Скрининговые исследования проводятся также и в других развивающихся странах, в том числе в Индонезии и странах Африки, но они чаще основаны только на клиническом обследовании молочных желез [26, 27, 28, 29]. Клинический осмотр, как единственный диагностический метод, применяют в странах с низким уровнем экономического развития и низким достатком населения [26, 28, 29]. В связи с тем, что чувствительность метода составляет 51,7%, а специфичность – 94,3%, возрастает уровень ложноотрицательных результатов, но в отсутствии других методов клиническое обследование может снизить смертность при поздних формах РМЖ [28].

Наиболее эффективным скрининговым методом является рентгеновская маммография в двух проекциях, причем чувствительность маммографии может достигать 93,8%, а специфичность – 98,8% [17, 20, 30, 31, 32, 33]. Проведенный нами в г. Кочи на базе медицинского центра Святого Иосифа маммографический скрининг является первой масштабной программой скрининга РМЖ в Индии с использованием маммографии.

Во избежание, как чрезмерного ограничения обследуемой группы, так и создания неоправданно крупных обследуемых контингентов крайне важно правильное формирование исследуемой группы населения и адекватное установление периодичности обследования [8, 10, 11, 34]. Активно обсуждается вопрос оптимального возраста для начала маммографического скрининга РМЖ. Ряд авторов считает целесообразным начинать маммографический скрининг с 40 лет, ввиду возможности выявления опухолей на более ранних стадиях развития, когда прогноз при своевременном лечении благоприятный [17, 35, 36]. По данным Kasahara [37], именно в возрастной группе 40-49 лет уровень ложно-положительных результатов был наиболее высоким, за счет высокого уровня сопутствующей диффузной мастопатии – 42,8% от общей численности данной возрастной группы. Имеется и обратный эффект, так, по данным этого же автора, именно в возрастной группе 40-49 лет уровень ложно-положительных результатов был наиболее высоким, составляя 9,6%, при встречаемости РМЖ 0,28% [37]. В связи с этим уровень инвазивных вмешательств также был максимальным в данной группе женщин, составляя 1,6 % тонкоигольных аспирационных биопсий и 0,7% трепанобиопсий от числа исследованных. Последние оказывают не только крайне неблагоприятный психоэмоциональный эффект и могут повлечь за собой целый ряд осложнений, но и оказывают отрицательное влияние на риск развития еще не выявленной опухоли [38]. Кроме того, излишние вмешательства имеют серьезное экономическое значение. Снижая значимость маммографического скрининга именно в результате большого количества ложно-положительных результатов и последующих финансово затратных мероприятий [33].

Ряд авторов указывает на важность проведения скрининга РМЖ в возрастной группе 35-39 лет, особенно в популяции женщин, подверженных воздействию факторов риска развития РМЖ, поскольку именно в этой группе возможно развитие наиболее злокачественных и опасных форм РМЖ [39, 40].

Некоторые авторы напротив не рекомендуют проводить скрининг РМЖ у женщин младше 40 лет, за исключением случаев с доказанным семейным анамнезом РМЖ [41]. В связи с этим во многих исследованиях скрининг РМЖ начинался с 50 лет, то есть начало участия связано со вступлением в возраст наибольшего риска развития РМЖ [25, 42, 43]. В программе проведенного нами в г. Кочи скрининга были приняты максимально широкие возрастные рамки для маммографического скрининга – с 35 лет. Однако женщин без факторов риска развития РМЖ приглашали на маммографический скрининг один раз в два года. В возрастную группу 35-39 лет включено 2369 (8,8%) человек, в возрастную группу 40-49 лет – 7384 (27,4%) человек.

Возраст окончания скрининга также активно обсуждается в научной литературе. Во многих работах и рекомендациях скрининг РМЖ заканчивается в возрасте 70-74 лет [14, 25, 30, 36, 42]. Другие авторы рекомендуют проводить скрининг до 84 лет и старше [32, 44].

На территории России наиболее обширная скрининговая программа по ранней диагностике РМЖ в настоящее время проводится в Москве. Работа по данному направлению в столице была начата в 1998 г., однако полномасштабный скрининг реализуется с 2004 г. В комплекс мер входит обязательная маммография в возрастной группе 40-60 лет 1 раз в 2 года. В период с 2004 по 2007 г. маммографический скрининг проведен у 1 328 570 женщин. У 3311 (0,2% всех обследованных) выявлено злокачественное новообразование молочной

железы. Больные в возрасте 40-60 лет составляют 43,2% всех больных с данной патологией, а в возрасте 60-69 лет – 24,6%. Поэтому планируется расширение границ скрининга до 69 лет [35].

В принятой нами программе скринингового исследования, проведенного в г. Кочи, РМЖ не было зафиксировано конечного возраста исследования. Все женщины старше 70 лет включались в единую возрастную группу, составившую 2798 (10,4%) человек. В возрастные группы, наиболее часто включаемые в маммографический скрининг РМЖ – 50-59 и 60-69 лет вошло 8764 (32,6%) и 5597 (20,8%) человек, соответственно. В возрастной группе 50-59 лет РМЖ встречался в 26,2%. Однако немалое количество наблюдений РМЖ было выявлено в возрастных группах 60-69 лет – 21,5% и старше 70 лет – 19,6%, что говорит о необходимости проведения пожизненного скрининга РМЖ.

Вторым важнейшим аспектом, определяющим ход скрининга РМЖ, является периодичность проведения скрининговых исследований. По данному вопросу единое мнение также не сформировано. Согласно мнению USPSTF (United States Preventive Services Task Force) и ряда авторов предлагается проводить скрининг РМЖ один раз в 2 года [18, 35, 41, 42, 44]. Причем, по мнению Wai E.S. [45] отсроченный уровень выживаемости существенно не отличается в группах женщин, участвовавших в ежегодном и двухгодичном скрининге.

Согласно другой точке зрения, маммографический скрининг РМЖ должен проводиться ежегодно, особенно у женщин с факторами риска и имеющимися патологическими изменениями молочной железы, а также для всех женщин в возрасте 50-75 лет [8, 25, 32, 46].

Смешанный подход представлен в крупной работе Oberaigner с соавторами [36], в которой ежегодный маммографический скрининг проводился в возрастной группе 40-59 лет, а в возрастной группе 60-69 лет – каждые два года. В проведенном нами маммографическом скрининге в г. Кочи был избран смешанный подход к данному вопросу – в основу программы скрининга была заложена ежегодная маммография, но женщины в возрастной группе 35-39 лет без факторов риска развития РМЖ и без признаков патологии молочной железы приглашались каждые два года.

Факторы риска развития РМЖ.

Причины роста числа женщин, имеющих патологию молочной железы, многочисленны и связаны с наличием факторов риска. Во многом они объясняются значительными изменениями стиля жизни современных женщин, включая характер питания, наличие вредных привычек и сопутствующих заболеваний и т.д. [4, 12]. В течение длительного времени изучается вопрос наследственной предрасположенности к развитию РМЖ, ведется активное изучение генетических механизмов наследования предрасположенности к РМЖ и роль этих механизмов в прогнозе заболевания [6, 47].

Факторы риска разделяют на две большие группы: достоверные факторы и потенциальные повышающие риск развития РМЖ [7]. К достоверным факторам риска относятся пол, возраст, менструальный статус, гормональные факторы, семейный и собственный онкологический анамнез, ионизирующая радиация, алкоголь, генетические факторы, к потенциальным факторам риска РМЖ относятся избыточная масса тела и ожирение, гипотиреоз, гепатопатии, гипертоническая болезнь, сахарный диабет, медицинские аборты, инсоляция во время активной физической деятельности. Роль многих из них активно обсуждается в научной литературе [6, 48, 49, 50, 51].

В результате изучения факторов риска у женщин, участвовавших в проведенном нами маммографическом скрининге РМЖ в г. Кочи, выявлено, что 73% женщин имели факторы риска развития РМЖ, а 27% были без факторов риска. Наибольшее абсолютное число женщин, подверженных действию факторов риска развития РМЖ, выявлено в возрастной группе 50-59 лет – 6443 (73,5%). Однако внутригрупповое соотношение оказалось максимальным в возрастных группах 60-69 лет (22,8% без факторов риска против 77,2% пациенток с факторами риска) и 35-39 лет (24,4% без факторов риска против 75,6% пациенток с факторами риска).

Таким образом, регулярная оценка факторов риска развития РМЖ не теряет актуальности, что видно из неуклонного повышения внутригруппового соотношения во всех возрастных группах.

Рентгенологическая плотность ткани молочной железы является важным фактором риска развития РМЖ. Выявлено увеличение риска интервального РМЖ у женщин с молочными железами высокой плотности [24, 50, 52]. В ходе проведенного нами маммографического скрининга РМЖ в медицинском центре Святого Иосифа г. Кочи у всех женщин определяли рентгенологическую плотность тканей молочной железы, согласно классификации по системе описания и обработки данных исследования молочной железы BIRADS (Breast Imaging Reporting and Data System): BIRADS-1 – менее 25% ткани молочной железы составляет паренхима (n=6154 наблюдений, 23%); BIRADS-2 – паренхима составляет 25-50% ткани молочной железы (n=6948 наблюдений, 25,8%); BIRADS-3 – 50-75% ткани молочной железы составляет паренхима (n=7901 наблюдений, 29,3%); BIRADS-4 – более 75% ткани молочной железы

составляет паренхима (n=5909 наблюдений, 21,9%). Характерно, что с ростом плотности увеличивалось количество дополнительных вызовов – все пациентки из группы BIRADS-4 (5909 наблюдений, 45,9%), при этом в группе BIRADS-1 оно было минимальным (789 наблюдений, 6,1%). Соответственно менялась диагностическая эффективность скринингового метода. Чувствительность и специфичность скрининговой маммографии были максимальные у пациенток с категориями рентгенологической плотности тканей молочной железы BIRADS-1 – 97,1% и 97,2% соответственно и BIRADS-2 – 93,1% и 96,5% соответственно. У пациенток с категориями рентгенологической плотности тканей молочной железы BIRADS-3 чувствительность и специфичность составили 69,6% и 84,6%, соответственно; BIRADS-4 – 47,6% и 61,8% соответственно.

Мутации, ведущие к генетической нестабильности опухолевых клеток, являются ключевым этапом онкогенеза, обеспечивающим неуклонную прогрессию опухолей [53]. Наследственная форма РМЖ, связанная с носительством мутации в генах BRCA1/2, составляет около 20-30% [54]. Вопрос о точной распространенности мутаций различных генов из семейства BRCA среди пациенток с РМЖ остается открытым.

В Индии чаще всего фиксировались мутации BRCA1. Мутации BRCA2, ассоциированные с РМЖ, представлены мутацией BRCA2 6079delAGTT [9, 55]. Причем особенно часто выявлялась мутация BRCA1 185delAG. Интересно, что высокая встречаемость BRCA1 185delAG обнаруживается у евреев Ашкенази. При этом в Израиле наиболее частыми BRCA-мутациями были BRCA1 185delAG, 5382insC и BRCA2 6174delT [56]. Кроме того, BRCA1 185delAG часто обнаруживается среди белого населения США, Испании, Польши, Ирана и Пакистана [57]. Среди славян разных этнических групп, а также в Германии отмечается ведущая роль мутаций BRCA1 185delAG, 4153delA, 5382 insC, CHEK2 IVS2+1G>A. В России отмечается преобладание мутаций BRCA1 5382insC и CHEK2 1100delC [58].

Вопросы распространения мутаций BRCA среди женщин, страдающих РМЖ, практически не рассматриваются в доступной научной литературе из Индии. В ходе маммографического скрининга в г. Кочи все случаи мутаций были выявлены у пациенток с РМЖ в возрастных группах 35-39 лет (4 наблюдения, 14,3%) и 40-49 лет (11 наблюдений, 31,4%). Наиболее часто выявлялась BRCA1 185delAG – 6 (17,1%) наблюдений, а самой редкой – BRCA2 6079delAGTT – 2 (6%) наблюдения. В связи с этим целесообразно проводить исследование мутаций генов BRCA 1 и 2 у молодых женщин, страдающих РМЖ, особенно в возрастной группе 35-39 лет.

Выводы.

Актуальность многолетнего скрининга РМЖ с определением и обоснованием оптимальных возрастных рамок и периодичности скрининга, учитывая наличие у женщины факторов риска развития РМЖ, а также установление частоты встречаемости мутаций семейства генов BRCA среди пациенток с РМЖ, выявленным при маммографическом скрининге, не вызывает сомнений и имеет важное медицинское и социальное значение. Проведение его позволяет разработать алгоритмы маммографического скрининга РМЖ в зависимости от наличия факторов риска и возраста женщины.

В результате проведенного нами в республике Индия маммографического скрининга РМЖ, был сделан вывод, что при наличии факторов риска развития РМЖ целесообразно выполнять ежегодную “скрининговую” маммографию у женщин с 35 лет. При отсутствии факторов риска необходимо проводить “скрининговую” маммографию раз в два года, начиная с 35 лет.

Всем женщинам старше 40 лет, вне зависимости от наличия факторов риска развития РМЖ рекомендуется, ежегодная “скрининговая” маммография, что соответствует данным некоторых авторов [17, 35, 36].

Влияние “рентгенологической плотности” на выявляемость РМЖ, стадию заболевания и эффективность “скрининговой” маммографии говорит о важности оценки данного фактора в ходе скрининга РМЖ.

Список литературы.

1. *Hofwind S., Sakshaug S., Ursin G., Graff-Iversen S. Breast cancer incidence trends in Norway – explained by hormone therapy or mammographic screening? // Int. J. Cancer. 2012. Vol. 130. № 12. P. 2930-2938.*

2. *Kadiyala S., Strumpf E. C. Are United States and Canadian cancer screening rates consistent with guideline information regarding the age of screening initiation? // Int. J. Qual. Health Care. 2011. Vol. 23. № 6. P. 611-620.*

3. *Злокачественные заболевания в России в 2010 году (заболеваемость и смертность). ФГБУ «МНИОИ им. П.А. Герцена Минздравсоцразвития России». [Под. ред. В.И. Чиссова, В.В. Старинского, Г.В. Петровой]. М. 2012. 260 с.*

4. *Porter P. "Westernizing" women's risks? Breast cancer in lower-income countries. // N. Engl. J. Med. 2008. Vol. 358. № 3. P. 213-216.*

5. *Shah S., Gala F., Bhatnagar N. Breast cancer in India. Cancer Patient Aid Association. 2011. [Электронный ресурс. URL: http://www.breastcancerindia.net/bc/ statistics/trends.htm*

(дата обращения 17.09. 2011 г.)].

6. Vaidyanathan K., Lakhotia S., Ravishankar H.M., et al. BRCA1 and BRCA2 germline mutation analysis among Indian women from south India: identification of four novel mutations and high-frequency occurrence of 185delAG mutation // J. Biosci. Vol. 34. №3. 2009. p. 415–422.

7. Клиническая маммология (практическое руководство). Под ред. М.И. Давыдова, В.П. Летягина. М.: АБВ-пресс. 2010. с. 54-56.

8. Семиглазов В.Ф., Семиглазов В.В. Скрининг рака молочной железы // Практическая онкология. 2010. Т. 11. №2. с. 60-65.

9. Общественное здоровье и здравоохранение. Учебное пособие. [Под редакцией В. С. Лучкевича и И. В. Полякова]. С-Пб. 2005. 184 с.

10. Harford J.B. Breast-cancer early detection in low-income and middle-income countries: do what you can versus one size fits all // Lancet Oncol. 2011. Vol. 12. P. 306-312.

11. Abahssain H., Lalya I., M'Rabet F.eZ., Ismaili N. et al. Breast cancer in Moroccan young women: a retrospective study // BMC Research Notes. 2010. Vol. 3. p. 286.

12. Anderson W.F., Katki H.A., Rosenberg P.S. Incidence of breast cancer in the United States: current and future trends // J. Natl. Cancer Inst. 2011. Vol. 103. № 18. P. 1397-1402.

13. Green B.B., Taplin S.H. Breast Cancer Screening Controversies // J. Am. Board Fam. Pract. 2003. Vol. 16. P. 233–241.

14. Комарова Л.Е. Роль и место скрининговой маммографии в диагностике рака in situ // Опухоли женской репродуктивной системы. Маммология / онкогинекология. 2008. № 3. С. 20-23.

15. Michaelson J.S., Satija S., Kopans D., et al. Gauging the impact of breast carcinoma screening in terms of tumor size and death rate // Cancer. 2003. №10. P. 2114-2124.

16. Fletcher S.W. Breast cancer screening: a 35-year perspective // Epidemiol Rev. 2011. Vol. 33. № 1. P. 165-175.

17. Tabar L., Vitak B., Chen T. H.-H., Yen A. M.-F., et al. Swedish Two-County Trial: Impact of Mammographic Screening on Breast Cancer Mortality during 3 Decades // Acta. Radiol. 2011. № 52. P. 1061-1063.

18. Zackrisson S., Andersson I., Janzon L. et al. Rate of overdiagnosis of breast cancer 15 years after end of Malmo mammographic screening trial: follow up study // BMJ. 2006. Vol. 332. P. 689-692.

19. Clark R.L., Copeland M.M., Egan R.L. et al. Reproducibility of the technique of mammography (Egan) for cancer of the breast // Am. J. Surg. 1965. №109. P. 127-133.

20. Smith R.A., Duffy S.W., Gabe R. et al. The randomised trials of breast cancer screening what have we learned // Radiol. Clin. N. Am. 2004. №42. P.793-806.

21. Duffy S.W. Some current issues in breast cancer screening // J. Med. Screen. 2005. №12. P. 128-133.

22. Esserman L., Shieh Y., Thompson I. Rethinking screening for breast cancer and prostate cancer // JAMA. 2009. Vol. 302. № 15. P. 1685-1692.

23. Paajanen H. Increasing use of mammography improves the outcome of breast cancer in Finland // Breast J. 2006. Vol. 12. № 1. P. 88-90.

24. Törnberg S., Codd M., Rodrigues V, Segnan N., Ponti A. Ascertainment and evaluation of interval cancers in population-based mammography screening programmes: a collaborative study in four European centers // J. Med. Screen. 2005. Vol. 12. № 1. P. 43-49.

25. Заридзе Д. Г. Скрининг злокачественных опухолей с использованием методов лучевой диагностики // Вестник Российского онкологического научного центра имени Н. Н. Блохина РАМН. 2004. №1-2. С. 49-52.

26. Formenti S.C., Arslan A.A., Love S.M. Global Breast Cancer: The Lessons to Bring Home // International Journal of Breast Cancer. 2012. Vol. 2012. Article ID 249501. 7 p.

27. Kumar Y., Mishra G., Gupta S., Shastri S. Cancer screening for women living in urban slums – acceptance and satisfaction // Asian Pac. J. Cancer Prev. 2011. Vol. 12. № 7. P. 1681-1685.

28. Sankaranarayanan R., Ramadas K., Thara S., Muwonge R., et al. Clinical breast examination: preliminary results from a cluster randomized controlled trial in India // J. Natl. Cancer Inst. 2011. Vol. 103. № 19. P. 1476-1480.

29. Okonkwo Q.L., Draisma G., Der Kinderen A., Brown M. L., De Koning H. J. Breast cancer screening policies in developing countries: a cost-effectiveness analysis for India // Journal of the National Cancer Institute. 2008. Vol. 100. № 18. P. 1290-1300.

30. Корженкова Г.П., Курдюкова Л.Н., Иванкина О.В. Скрининг рака молочной железы // Вестник Российского онкологического научного центра имени Н. Н. Блохина РАМН. 2004. № 1-2. С. 53-56.

31. Sinclair N., Littenberg B., Geller B, Muss H. Accuracy of screening mammography in older women. // AJR Am. J. Roentgenol. 2011. Vol. 197. № 5. P. 1268-1273.

32. Hendrick R.E. Breast MRI Fundamentals and Technical Aspects. N.Y.: Springer. 2008. 251 p.

33. Schousboe J.T., Kerlikowske K., Loh A., Cummings S.R. Personalizing mammography by breast density and other risk factors for breast cancer: analysis of health benefits and cost-effectiveness // Ann. Intern. Med. 2011. Vol. 155. № 1. P. 10-20.

34. Galukande M., Kiguli-Malwadde E. Rethinking breast cancer screening strategies in resource-limited settings // African Health Sciences. 2010. Vol. 10. №1. P. 89-92.

35. Сдвижков А.М., Борисов В.И., Васильева И.Д. Скрининг рака молочной железы. Материалы ежегодной научно-практической конференции «Белые Ночи». СПб. 2008. С. 70-72.

36. Oberaigner W., Buchberger W., Frede T., Daniaux M., et al. Introduction of organized mammography screening in Tyrol: results of a one-year pilot phase // BMC Public Health. 2011. Vol. 11. № 673. [Электронный ресурс. URL: http://www.ncbi.nlm.nih.gov/ pmc/articles/PMC3182932/?tool=pubmed].

37. Kasahara Y., Kawai M., Tsuji I., Tohno E., Yokoe T., et al. Harms of screening mammography for breast cancer in Japanese women. // Breast Cancer. 2012. [Электронный ресурс. URL: http://www.ncbi.nlm.nih.gov/pubmed/22282164]

38. Збицкая М.А. Влияние биопсий на течение рака молочной железы. // Автореферат дис. ... кандидата медицинских наук. Уфа. 2007. 22 с.

39. Yankaskas B.C., May R.C., Matuszewski J., Bowling J.M., Jarman M.P., Schroeder B.F. Effect of observing change from comparison mammograms on performance of screening mammography in a large community-based population. // Radiology. 2011. Vol. 261. № 3. P. 762-770.

40. Зикиряходжаев А.Д. Рак молочной железы у женщин молодого возраста // Автореферат дис. ... доктора меди-

цинских наук. Москва. 2007. 38 с.

41. *Law J. Cancers detected and induced in mammographic screening: new screening schedules and younger women with family history // The Britisl Journal of radiology. 1997. №70. P. 62-69.*

42. *U.S. Preventive Services Task Force. Screening for breast cancer: U.S. Preventive Services Task Force recommendation statement // Ann. Intern. Med. 2009. №. 151. P. 716-726.*

43. *Kalager M., Zelen M., Langmark F., Adami H.-O. Effect of Screening Mammography on Breast-Cancer Mortality in Norway // N. Engl. J. Med. 2010. № 363. P. 1203-1210.*

44. *Lim S.M., Lee H.-Y., Choi K.S., Jun J.K., et al. Trends of Mammography Use in a National Breast Cancer Screening Program, 2004-2008 // Cancer Res.Treat. 2010. Vol. 42. № 4. P. 199-202.*

45*. Wai E.S., D'yachkova Y., Olivotto I.A., Tyldesley S., et al. Comparison of 1- and 2-year screening intervals for women undergoing screening mammography // British Journal of Cancer. 2005. № 92. P. 961-966.*

46. *Shen N., Hammonds L.S., Madsen D., Dale P. Mammography in 40-Year-Old Women: What Difference Does It Make? The Potential Impact of the U.S. Preventative Services Task Force (USPSTF) Mammography Guidelines // Ann. Surg. Oncol. 2011. Vol. 18. № 11. P. 3066-3071.*

47*. Wooster R., Weber B.L. Breast and ovarian cancer // N. Engl. J. Med. 2003. Vol. 348. p. 2339-2347*

48. *Park S.K., Kim Y., Kang D., Jung E.-J., Yoo K.-Y. Risk Factors and Control Strategies for the Rapidly Rising Rate of Breast Cancer in Korea // J. Breast Cancer. 2011. Vol. 14. № 2. P. 79-87.*

49. *Kulie T., Slattengren A., Redmer J., Counts H., Eglash A., Schrager S. Obesity and women's health: an evidence-based review // J. Am. Board Fam. Med. 2011. №. 24. P. 75-85.*

50. *Boyd N.F., Byng J.W., Jong R.A., Fishell E.K., et al. Quantitative classification of mammographic densities and breast cancer risk: results from the Canadian National Breast Screening Study // J. Natl. Cancer Inst. 1995. №87. P. 670-675.*

51. *Коган И.Ю., Тарасова М.А., Мясникова М.О. Мастопатия: фиброзно-кистозная болезнь молочных желез (патогенез, диагностика, лечение): учебно-методическое пособие. Под ред. Э.К. Айламазяна. СПб.: ООО «Изд-во Н-Л». 2008. 52 с.*

52. *Assi V., Warwick J., Cuzick J., Duffy S.W. Clinical and epidemiological issues in mammographic density // Nat. Rev. Clin. Oncol. 2011. Vol. 9. № 1. P. 33-40.*

53*. Копнин Б.П. Нестабильность генома и онкогенез // Мол. Мед. 2007. Т. 41. №2. С. 369-380.*

54. *Синкина Т.В., Петрова В.Д., Лазарев А.Ф. Современные представления о факторах риска рака молочной железы // Российский биотерапевтический журнал. 2009. Т. 8. №1. С. 87-93.*

55*. Saxena S., Chakraborty A., Kaushal M., Kotwal S., Bhatanager D., Mohil R.S., Chintamani C., Aggarwal A.K., et al. Contribution of germline BRCA1 and BRCA2 sequence alterations to breast cancer in Northern India // BMC Med. Genet. 2006. №. 7. P. 75.*

56. *Phelan C.M., Kwan E., Jack E., et al. A low frequency of non-founder BRCA1 mutations in Ashkenazi Jewish breast-ovarian cancer families. Hum. Mutat. 2002. №20. P. 352-357.*

57. *Mehdipour P., Hosseini-Asl S., Savabi-E A., et al. Low frequency of 185delAG founder mutation of BRCA1 gene in Iranian breast cancer patients // J. Cancer Molecules. 2006. № 2. P. 123-127.*

58*. Соколенко А.П., Розанов М.Е., Митюшкина Н.В. и др. Наследственные мутации при ранних, семейных и билатеральных формах рака молочной железы у пациенток из России // Сибирский онкологический журнал. 2008. Т. 3. № 27. С. 43-49.*

СЛУЧАЙ ИЗ ПРАКТИКИ

КОМПЛЕКСНАЯ ДИАГНОСТИКА ЛЕЙОМИОСАРКОМЫ МОЛОЧНОЙ ЖЕЛЕЗЫ

Витько Н.К., Морозов С.П., Рудас М.С., Городнова М.А., Ярыгин М.Л.

В данной статье описано клиническое наблюдение пациентки В. с лейомиосаркомой молочной железы. Продемонстрированы все этапы диагностического поиска с дальнейшим анализом и выбором наиболее информативного метода диагностики данной патологии.

ФГБУ «ЦКБ с поликлиникой». Управления Делами Президента РФ. г. Москва, Россия

Ключевые слова: саркома молочной железы, лейомиосаркома молочной железы, МР-томография молочных желез.

COMPLEX DIAGNOSIS OF BREAST LEIOMYOSARCOMA

Vitko N.K., Morozov S.P., Rudas M.S., Gorodnova M.A., Yarigin M.L.

This article describes a clinical observation of patient with breast leiomyosarcoma. All phases of diagnostic search are demonstrated with further analysis and selection of the most informative diagnostic method.

Central Clinical Hospital and Polyclinic of Affairs Management Department of President of Russian Federation Moscow, Russia

Keywords: breast sarcoma, leiomyosarcoma of the breast, breast MRI.

Саркома молочной железы – неэпителиальная соединительнотканная опухоль, составляющая 0,2-0,6% случаев всех злокачественных заболеваний молочной железы. Саркома молочной железы может проявляться практически в любом возрасте.

В литературе описано всего 37 случаев данного заболевания.

Рис. 1. Пациентка В., 70 лет

Левая молочная железа увеличена более чем в два раза. Сквозь кожу просматривается выраженная сосудистая сеть. Кожа, сосок и область ареолы не изменены. Лимфатические узлы не увеличены.

Рост опухоли молочной железы может быть как медленным (от 1 года до 1,5 лет), так и стремительным (4-6 месяцев), что связано с гистологическими особенностями заболевания. Особенностью неэпителиальных злокачественных опухолей молочной железы является крайне редкое метастазирование в регионарные лимфатические узлы и появление поздних рецидивов, иногда через 15-20 лет после первичной диагностики.

Цель статьи: продемонстрировать клиническое наблюдение больной лейомиосаркомой молочной железы на всех этапах диагностического поиска.

Клиническая картина.

Пациентка В., 70 лет поступила в клинику в марте 2012 года с жалобами на крупное образование в левой молочной железе. Она впервые отметила увеличение в размерах левой молочной железы в октябре 2011 года, а к онкологу обратилась в марте 2012.

Из анамнеза: менопауза с 55 лет. Травм и операций на молочных железах не было. При поступлении отмечено увеличение левой молочной железы в два раза по сравнению с правой. Железа болезненная, «каменистой плотности», однородной консистенции. Лимфатические узлы не увеличены (рис. 1).

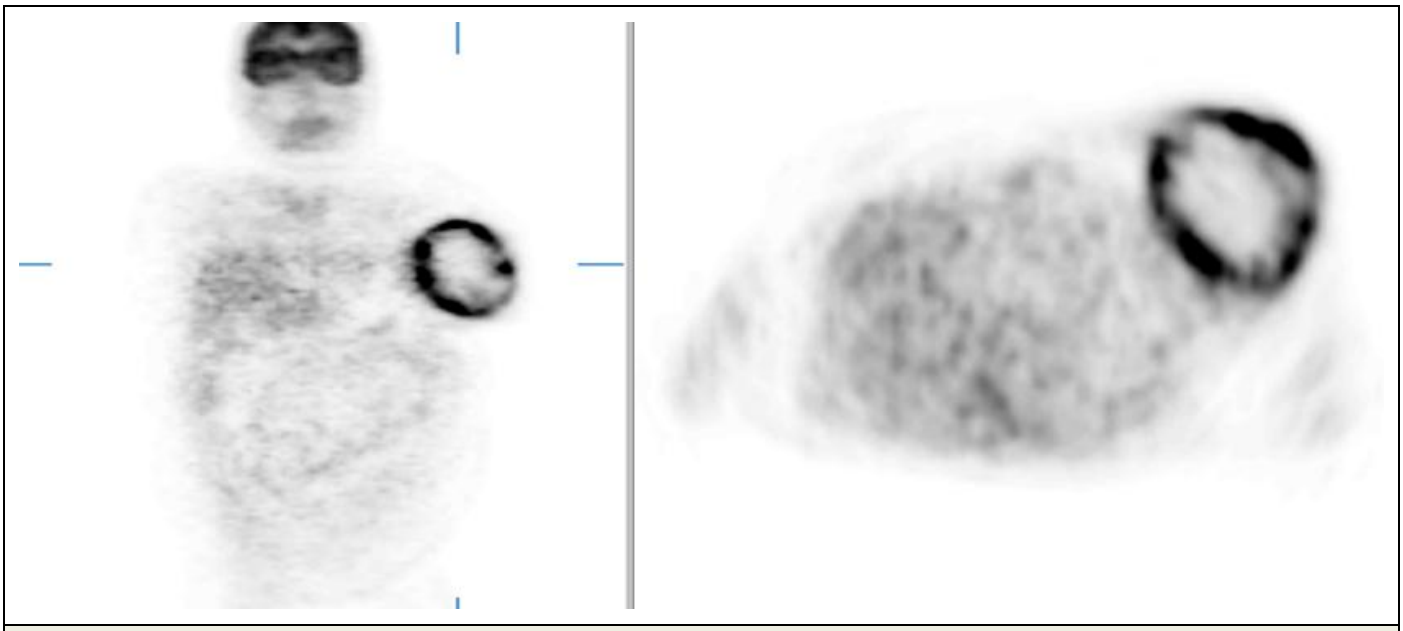

Рис. 2. ПЭТ тела с 18F-ФДГ.

В левой молочной железе определяется участок активной специфической ткани кольцевидной формы, других очагов накопления неопределяется.

Маммография с компрессией пациентке не проводилась из-за сильной болезненности, поэтому был назначен спектр других исследований: ультразвуковая диагностика (УЗИ), позитронно-эмиссионная томография (ПЭТ), магнитно-резонансная маммография (МРМ).

По данным УЗИ в правой молочной железе патологических изменений не обнаружено. Левая молочная железа деформирована опухолью кистозно-солидного строения, занимающей практически всю железу. Отмечается извитость и расширение венозного рисунка. В подмышечной области лимфатические узлы обычной структуры.

УЗ-картина соответствует опухолевому процессу левой молочной железы.

При цитологическом исследовании пунктата тонкоигольной аспирационной биопсии опухоли – только элементы крови. Гистологическое исследование материала, полученного при чрескожной режущей биопсии – картина пролиферации эпителия с признаками атипии.

Таким образом, проведение УЗИ с пункцией было малоинформативным и не дало до-

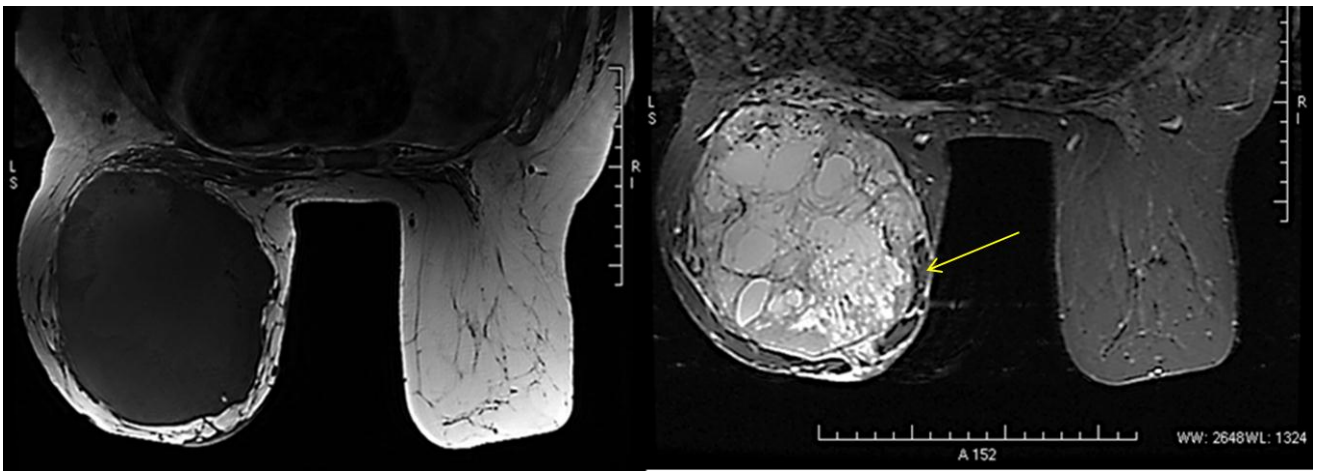

Рис. 3. МРТ молочных желез. В режиме Т1 (слева) и Т2 ВИ (справа).

Асимметрия структурных элементов молочных желез. Справа – явление фиброзно-жировой инволюции. Левая молочная железа практически полностью представлена крупным кистозно-солидным образованием, диаметром 12 см. Образование частично инкапсулировано (в медиальных отделах капсула не прослеживается – стрелка), дольчатое по периферии с многокамерной структурой. Также отмечается реакция мягких тканей передней грудной стенки.

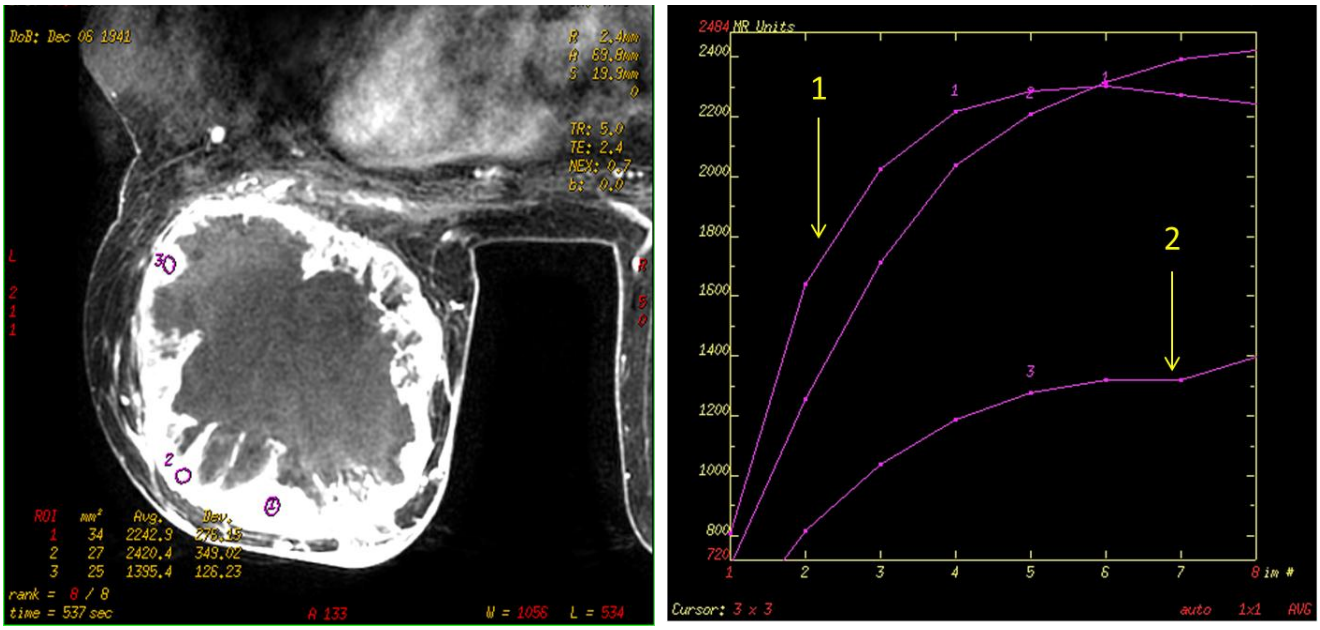

Рис. 4. МРТ молочной железы. Измерение активности накопления и выведения контрастного препарата в разных отделах опухоли. Построение кривой «сигнал-время».

Кривая «сигнал-время» соответствует линейному нарастанию интенсивности сигнала (1) после введения контрастного вещества с последующей фазой плато (2), что характерно для злокачественного процесса.

статочной информации о структуре образования и возможной распространенности процесса.

Учитывая высокую вероятность злокачественного поражения молочной железы, для поиска возможных метастазов пациентке была проведена ПЭТ с 18-фтордезоксиглюкозой (18F-ФДГ). По результатам исследования были получены данные о наличии активной специфической ткани в левой молочной железе, носящей кольцевидный характер. Других участков активного накопления радиофармпрепарата (РФП) выявлено не было. Таким образом, отдаленных метастазов и поражения лимфатических узлов не обнаружено (рис. 2).

На следующем этапе, для точного определения структурных компонентов опухоли, была проведена МР-томография молочных желез до и после болюсного введения контрастного препарата (рис. 3). По данным исследования левая молочная железа практически полностью представлена крупным многокамерным, частично инкапсулированным кистозно-солидным образованием, диаметром до 12 см. При этом выявлено вовлечение в опухолевый процесс большой грудной мышцы.

После внутривенного введения контрастного препарата отмечается его активное накопление образованием левой молочной железы по периферии. Центральные отделы и

Таблица №1. Распространенность КИН у пациентов с сопутствующей патологией.

Категория BI-RADS	Справа	Слева
Клиническое наблюдение	1	4
Ультразвуковое исследование	1	4
ПЭТ	1	5
МР-маммография	1	5
Цитологическое исследование	-	0
Гистологическое исследование core-пункции	-	4
Гистологическое исследование послеоперационного материала	-	6
Общая категория BI-RADS	1	5

лимфатические узлы контрастный препарат не накапливают. Кривая «сигнал-время» соответствует линейному нарастанию интенсивности сигнала после введения контрастного вещества с последующей фазой плато, что может соответствовать злокачественному процессу (рис. 4).

Пациентке была выполнена ампутация левой молочной железы. При срочном гистологическом исследовании – картина мягкотканной злокачественной полиморфноклеточной опухоли с прорастанием в большую грудную мышцу, в связи с чем, было удалено 2/3 большой грудной мышцы. После проведения иммуногистохимического исследования было дано заключение о полиморфноклеточной лейомиосаркоме левой молочной железы (рис. 5).

Анализ клинической картины.

Комплексная диагностика заболеваний молочной железы включает сбор анамнеза, осмотр, пальпацию, инструментальные методы диагностики (маммография, УЗИ, ПЭТ, КТ, МРТ), забор материала на цитологическое и гистологическое исследование. После проведения комплексного обследования было сделано заключение о наличии у данной пациентки злокачественного кистозно-солидного образования левой молочной железы, без вовлечения в процесс лимфатических узлов и отдаленных метастазов, что вероятнее всего соответствует саркоме. По классификации BI-RADS: справа – 1, слева – 5 (табл. 1).

За исключением гистологического исследования послеоперационного материала, каждый из методов позволял с большей вероятностью заподозрить злокачественный опухолевый процесс молочной железы:

• из анамнеза: быстрый, в течение 5 месяцев, рост образования.

• пальпаторно: весь объем молочной железы занимает опухолевый узел плотной консистенции с бугристой поверхностью.

• при цитологическом исследовании пунктата опухолевого узла: картина пролиферации эпителия с атипией клеток.

• УЗИ: кистозно-солидное образование молочной железы, соответствующее быстрорастущей опухоли с распадом.

• ПЭТ тела: накопление 18F-ФДГ кольцевидной формы, что характерно для опухоли с участком некроза, отдаленных очагов накопления РФП не выявлено.

• МРТ молочных желез с болюсным введением контрастного препарата: вовлечение в процесс большой грудной мышцы. Структура опухолевого узла и периферическая гиперваскуляризация позволили предположить диагноз саркомы.

Таким образом, полученные данные указывали на злокачественную природу новообразования левой молочной железы, требующего дифференциальной диагностики между саркомой, листовидной опухолью, гигантской фиброаденомой. Листовидная опухоль (филлоидная цистосаркома) чаще встречается у женщин 50-60 лет. Характерен быстрый рост в течение нескольких недель. Может быть как доброкачественный (40-80%) так и злокачественный (20%) вариант течения. Гигантская фиброаденома – быстрорастущая доброкачественная фиброэпителиальная опухоль, которая наблюдается преимущественно у молодых женщин. Часто достигает больших размеров и носит односторонний характер.

Послеоперационное гистологическое и иммуногистохимическое исследования диагностирова-

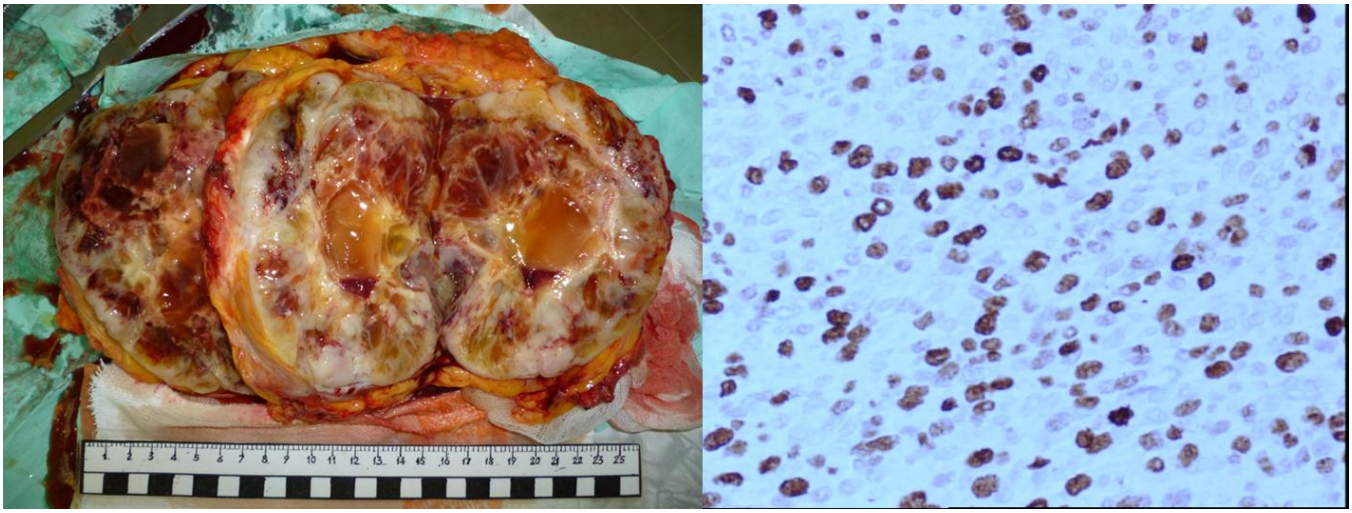

Рис. 5. Макропрепарат (слева) и микропрепарат опухоли (справа).

На разрезе опухолевый узел до 14,5 см в диаметре, пёстрого вида из-за наличия многочисленных кист выполненных слизью коричневого цвета, различных размеров, стенки их гладкие, по периферии наиболее сохраненные участки, ткань однородная светло-серая, резко отечная. После проведения иммуногистохимического исследования было дано заключение о полиморфноклеточной лейомиосаркоме левой молочной железы

ли полиморфноклеточную лейомиосаркому левой молочной железы. Следовательно, наиболее информативным методом в данном случае явилась магнитно-резонансная томография с внутривенным контрастированием.

Обсуждение.

Саркома молочной железы – не эпителиальная соединительнотканная опухоль, составляющая 0,2-0,6% от всех злокачественных опухолевых заболеваний молочных желез.

Морфологически различают: фибро-, липо-, нейро-, хондро-, ангио-, лейомио-, остео-, рабдосаркому и злокачественную фиброзную гистиоцитому.

В данном случае у пациентки выявлена лейомиосаркома молочной железы. В литературе описано 37 случаев данной опухоли. Как и другие саркомы, она характеризуются быстрым, а иной раз и стремительным ростом, достигая гигантских размеров в течение нескольких месяцев.

Клиническая картина зависит от размеров опухоли. Пораженная молочная железа увеличена в объеме. Отмечается выбухание тканей молочной железы над опухолью. При больших размерах кожа над ней истончается с выраженным расширением подкожных вен. Может наблюдаться гиперемия кожи и её изъязвление.

При пальпации определяется опухоль с четкими, крупнобугристыми контурами, неоднородной консистенции. Макроскопическое исследование удаленных препаратов позволило объяснить этот феномен чередованием опухолевых узлов и кистозных полостей, сливающихся в единый конгломерат. Редко отмечается втяжение или фиксация соска.

Существует ряд характерных признаков саркомы молочной железы:

1. УЗ-признаки:
• дольчатое гипоэхогенное образование;
• контуры нечеткие, реже четко отграниченные;
• выраженный гиперэхогенный ободок;
• дистальная акустическая тень.
2. Маммографические признаки:
• обычно дольчатое образование высокой плотности при сопоставлении с окружающими тканями;
• нечеткие, реже четко отграниченные контуры.
3. МР-маммографические признаки:
• Обычно дольчатое гипоинтенсивное образование на преконтрастном Т1-взвешенном изображении (ВИ);
• чаще гипоинтенсивное образование на Т2-ВИ, иногда сочетающееся с повышенной интенсивностью сигнала окружающих тканей;
• обычно нечеткие, реже четко отграниченные контуры;
• неоднородное или периферическое (кольцевидное) контрастное усиление на посткон-трастном Т1-ВИ;
• часто определяются признаки некроза опухоли.

Появление рецидивов и метастазов возможно в течение 15-20 лет с момента первичного лечения, поэтому пациенты нуждаются в долгосрочном наблюдении. Характерно гематогенное метастазирование в лёгкие и кости. Поражение регионарных лимфатических узлов встречается редко. При больших и гигантских размерах опухоли маммография не позволяет дифференцировать саркому молочной железы от листовидной опухоли.

Лечение основано на тех же принципах раннего радикального хирургического вмешательства, что и при раке, с последующим проведением лучевой и химиотерапии в онкологических учреждениях.

Выводы.

1. Саркома молочной железы – редкая опухоль, которая может выявляться в любом возрасте;
2. МРТ молочных желез с внутривенным контрастированием является высокоинформативным методом уточняющей диагностики саркомы молочной железы;
3. Основными признаками саркомы являются:
• Стремительный рост;
• Обычно большие размеры;
• УЗ-признаки дольчатого гипоэхогенного образования, дающего дистальную акустическую тень;
• По данным маммографии дольчатое образование высокой плотности;
• МРМ – признаки дольчатого образования с периферическим (кольцевидным) контрастным усилением и признаками некроза опухоли;
• Редкое метастазирование и поздние рецидивы.

Список литературы:

1. *Воротников И.К. Опухоли молочных желез. – М.: ЯРК, 2000. с. 271-293.*

2. *Ugras S., Dilek O.N., Karaayvas M., Dilek H., Peker O. Prima breast. Jpn J Surg 1997;*

3. *Blanchard D.K., Raynolds C.A., Grant C.S. Primary nonphylloides breast sarcomas. 2003*

4. *Crocker D.J., Murad T.M. Ultrastructure of fibrosarcoma in a mail breast. Cancer 1969.*

5. *У. Фишер, Ф. Баум, С. Люфтнер-Нагель. «Заболевания молочных желез», Москва, 2009.*

СЛУЧАЙ ИЗ ПРАКТИКИ

РАК МОЛОЧНОЙ ЖЕЛЕЗЫ У МОЛОДОЙ ЖЕНЩИНЫ ПОСЛЕ ПОВТОРНОГО ЭКСТРАКОРПОРАЛЬНОГО ОПЛОДОТВОРЕНИЯ

Работа выполнена в рамках реализации гранта Президента РФ по поддержке ведущей научной школы: «Разработка и внедрение алгоритмов применения высокотехнологичных неинвазивных методов лучевой диагностики в мониторинге женского здоровья и репродукции», НШ-4511.2012.7.

Солопова А.Е.[1], Матхев С.[1,3], Абдураимов А.Б.[1,2], Лесько К.А.[1], Бойко Е.А.[2]

1 - ГБОУ ВПО Первый МГМУ им. И.М. Сеченова.
Кафедра лучевой диагностики и лучевой терапии лечебного факультета.
2 - ГБОУ ВПО Первый МГМУ
им. И.М. Сеченова.
Рентгенодиагностический кабинет маммографии УКБ №2.
г. Москва, Россия
3 - Медицинский центр Святого Иосифа.
г. Кочи, Индия

В данной статье подробно описано клиническое наблюдение пациентки 27 лет, страдающей мультифокальной формой рака молочной железы, двукратно проходившей процедуру экстракорпорального оплодотворения. Представлены возможности комплексного использования основных методов неинвазивной диагностики рака молочной железы у пациентки молодого возраста, а также накопленные к настоящему моменту данные о факторах риска, ассоциированных с введением экзогенных гормональных препаратов для подготовки к ЭКО.

Ключевые слова: рак молочной железы, ЭКО, ультразвуковое исследование, рентгеновская маммография.

BREAST CANCER IN YOUNG WOMAN AFTER IN VITRO FERTILIZATION CYCLES

Solopova A.L.[1], Mathew S.[1,3], Abduraimov A.B.[1,2], Lesko K.A.[1], Boiko E.A.[2]

1 - I.M. Sechenov First Moscow State Medical University.
Radiology department.
2 - I.M. Sechenov First Moscow State.
Mammography office of University Clinic №2 of Clinical Centre
Moscow, Russia.
3 - Saint Joseph Medical Centre,
Cochin, India

Present article describes the clinical observation of the patient of 27 y.o. suffering from a multifocal breast cancer, twice gave birth after in vitro fertilization procedures. The abilities of complex noninvasive breast cancer diagnostic in young patients are shown and the possible risk factors associated with the introduction of exogenous hormonal preparation for in vitro fertilization in breast cancer development are presented.

Keywords: breast cancer, IVF, ultrasound, mammography.

Рак молочной железы (РМЖ) у молодых женщин встречается нечасто, однако, распространенность этого заболевания в возрастной группе от 20 до 39 лет возрастает [1,2,3]. Заболеваемость и смертность от РМЖ достаточно велики и составляют 14,3% и 11,2% соответственно [4].

Для РМЖ у молодых женщин характерно агрессивное течение и неблагоприятный прогноз в связи с тем, что в этой возрастной группе нередко встречаются низкодифференцированные опухоли [3,5]. Отмечается, что у женщин младше 35 лет риск развития гормонально-независимых форм РМЖ, быстрого образования крупных опухолей, а также вероятность развития раннего лимфогенного метастазирования значительно выше, чем среди женщин старше 35 лет [5].

Методом выбора первичной диагностики злокачественных новообразований молочных желез у молодых женщин является ультразвуковое исследование, однако рентгеновская маммография, несмотря на имеющиеся ограничения диагностических возможностей в этой возрастной группе, может внести важную дополнительную информацию. При условии проведения вместе с этими методами биопсии выявленного образования, они составляют необходимый диагностический минимум [5, 6].

История болезни.

Пациентка А., 27 лет, предъявляет жалобы на наличие уплотнения в левой молочной железе. Считает себя больной в течение 3-х недель, когда появилась болезненность в левой молочной железе и пациентка в ходе регулярного самообследования впервые обнаружила пальпируемое уплотнение в левой молочной железе.

В 2007 г. в результате обследования с целью планирования беременности, был по-

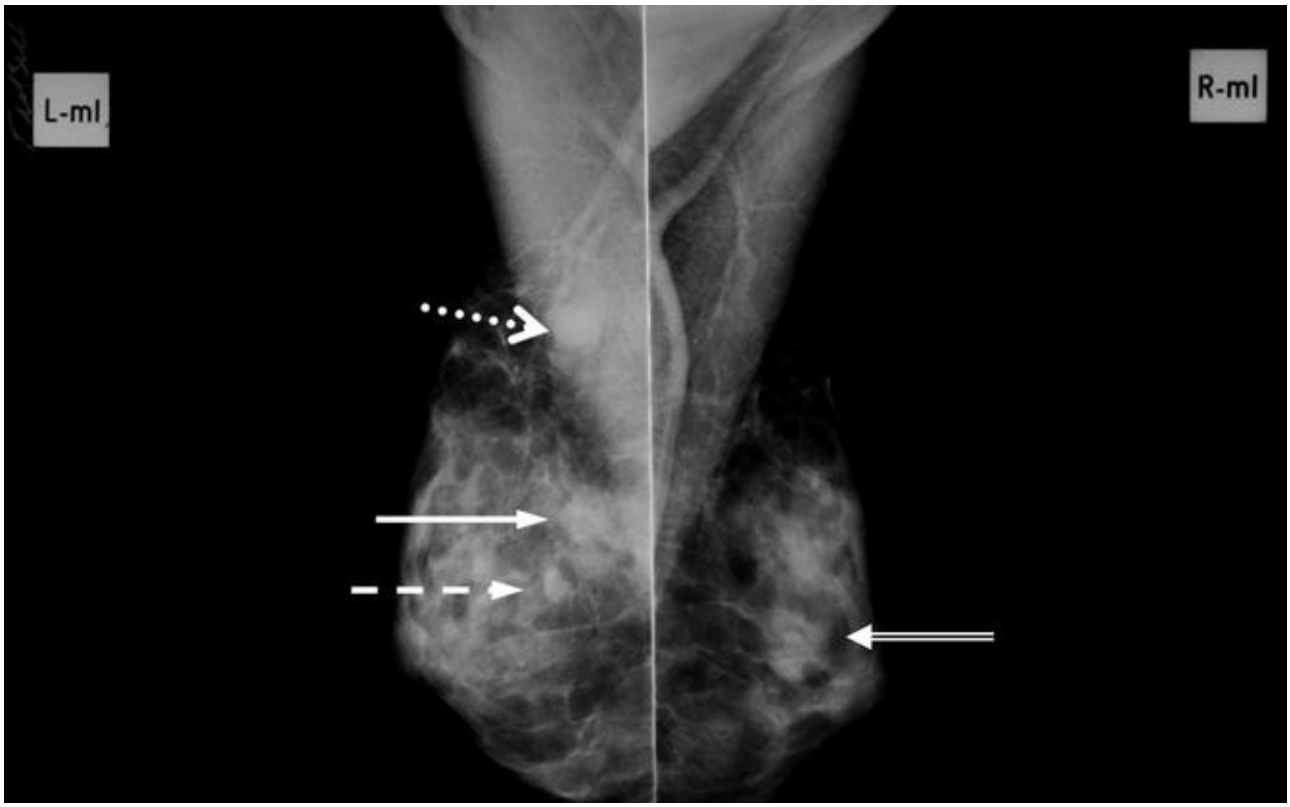

Рис. 1,а

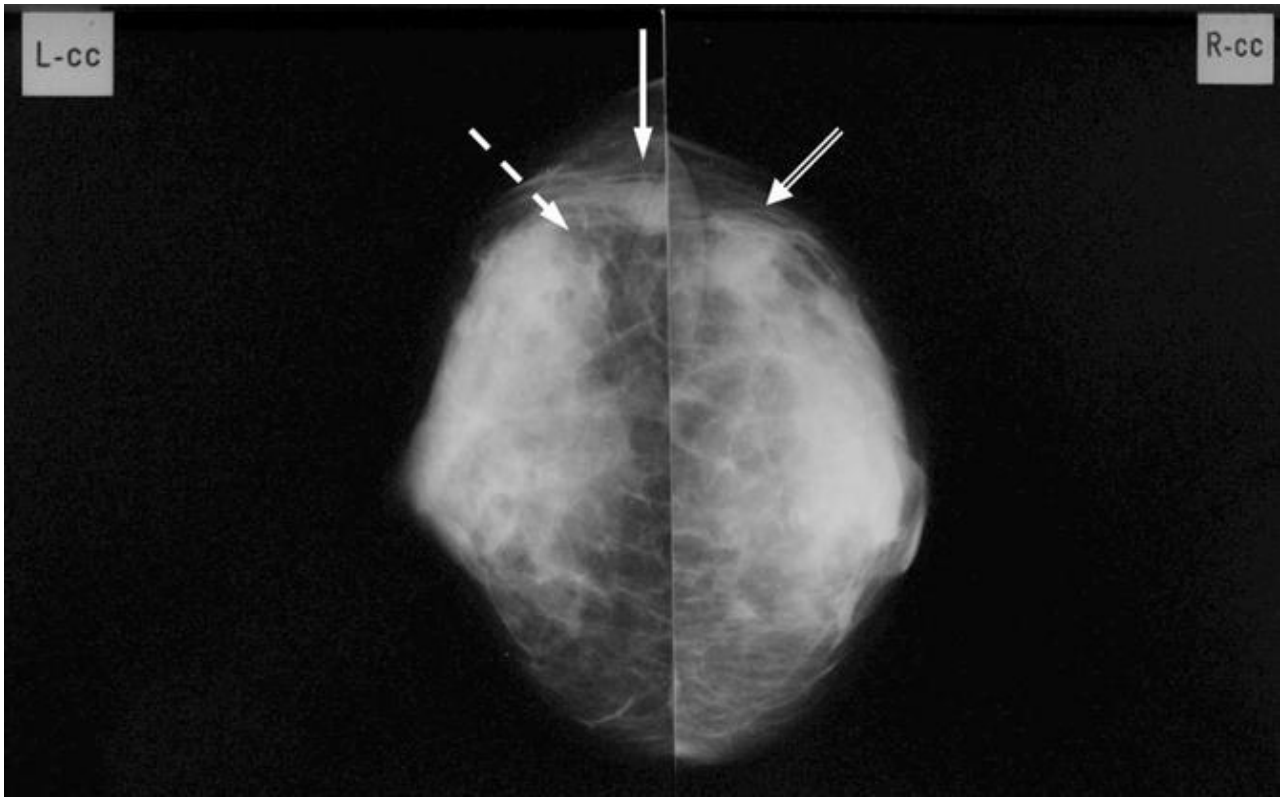

Рис. 1,б

Рис. 1. Маммограммы обеих молочных желез в косой (а) и прямой (б) проекциях.

В верхне-наружном квадранте левой молочной железы определяется неправильной формы образование с нечеткими тяжистыми контурами (указано сплошной стрелкой). В том же квадранте выявлено образование округлой формы с четкими контурами (указано пунктирной стрелкой). В левой аксиллярной области определяется увеличенный лимфатический узел (указано точечной стрелкой). На границе наружных квадрантов правой молочной железы определяется округлое образование с ровными четкими контурами, однородной структуры (указано двойной стрелкой).

ставлен диагноз вторичное бесплодие. В 2008 г. пациентка перенесла процедуру экстракорпорального оплодотворения (ЭКО) с применением стандартной схемы гормональной терапии, окончившуюся беременностью и родами. В 2010 г. пациентка подверглась повторной процедуре ЭКО, также завершившейся беременностью и родами. Грудное вскармливание обоих детей продолжалось до 7-8 месяцев. Настоящее обращение пациентки в клинику связано с обнаружением у себя уплотнения в левой молочной железе.

Результаты обследования.

По данным осмотра кожа и подкожно-жировой слой – без особенностей. Околососковые зоны не деформированы, выделений из сосков нет.

Маммография.

В обеих молочных железах определяется умеренное количество неоднородной фиброзированной железистой ткани. В верхне-наружном квадранте левой молочной железы, в 6,5 см от соска определяется неправильной формы образование с нечеткими тяжистыми контурами, размером 20х18 мм (рис. 1). В структуре тканей этого образования и вокруг него визуализируются плеоморфные микрокальцинаты (рис. 2). По заднему контуру образования определяется тяжистость, что не позволяет исключить прорастания новообразования в ткани ретромаммарного пространства. В том же квадранте, в 9,5 см от соска определяется образование округлой формы с четкими контурами, размером 13х14 мм (рис. 1), предположительно являющееся очагом отсева. По наружному контуру, которого выявляется массивная тяжистость.

На границе наружных квадрантов правой молочной железы определяется образование округлой формы с ровными четкими, частично скрытыми за окружающими тканями, контурами, размером 15х13 мм (рис. 1).

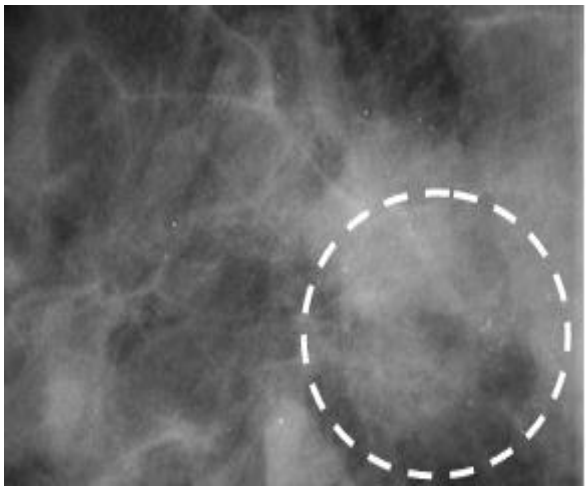

Рис. 2. Маммограмма (фрагмент).

Микрокальцинаты в структуре образования левой молочной железы (в выделенной области).

На границе наружных квадрантов левой молочной железы, в 4,5 см от соска визуализируется группа мелких образований с четкими ровными контурами и однородной структурой, размерами до 10 мм – данная рентгенологическая картина вероятнее всего соответствует группе мелких кист или интрамаммарных лимфатических узлов.

В левой аксиллярной области при маммографии определяется округлое образование с ровными четкими контурами достаточно однородной структуры, диаметром до 19 мм, представляющее собой увеличенный в размерах лимфатический узел (рис. 1).

По результатам маммографии было сделано заключение о наличии у пациентки рентгенологических признаков новообразования левой молочной железы, с предположительно мультифокальным характером распространения и левосторонней лимфоаденопатией. Кроме того, в правой молочной железы обнаружена киста. С целью уточнения природы выявленных образований рекомендовано ультразвуковое исследование с последующей верификацией патологических образований.

Ультразвуковое исследование.

На границе верхне-наружного и нижне-наружного квадрантов левой молочной железы определяется объемное образование с центрально расположенным гипоэхогенным очагом, имеющее неоднородную структуру и нечеткий наружный контур размерами 31,7х14,2 мм (рис. 3а), формирующее дистальную «акустическую тень» неоднородной эхогенности. Вокруг очага определяется гиперэхогенная область. Образование не изменяет форму при компрессии датчиком. При проведении цветового допплеровского картирования выявляются признаки неоваскуляризации (многочисленные цветовые эхосигналы от сосудов с радиальной направленностью, пенетрирующие вглубь образования). Во вновь образованных сосудах отмечаются высокие значения максимальной (пульсовой) скорости в систолу (0,28 м/с), индекс пульсации – 1,6 и индекс резистентности – 0,8.

В левой аксиллярной области выявляется единичный лимфатический узел размерами 17,9х8,6 мм (рис. 3 б). Таким образом, при ультразвуковом исследовании были обнаружены признаки объемного образования левой молочной железы и левосторонней лимфоаденопатии.

В правой молочной железе на границе внутренних квадрантов определяется образование овальной формы с четкими ровными наружными и внутренними контурами, анэхогенной структуры, размером 13х10 мм. Визуализируется некоторое акустическое усиление.

Данная ультразвуковая картина соответствует кисте правой молочной железы.

Проведена трепанобиопсия пальпируемого образования левой молочной железы под ультразвуковым контролем. При гистологическом исследовании полученного образца тканей выявлена патоморфологическая картина умеренно дифференцированного инвазивного протокового рака левой молочной железы. Проведена тонко-игольная аспирационная биопсия образования правой молочной железы. Получена цитологическая картина содержимого простой кисты.

При анализе ДНК, выделенной из периферической крови и тканей биоптата, с помощью полимеразной цепной реакции в специализированной лаборатории выявлены признаки, характерные для патологии молочной железы – мутация гена BRCA-1 (5382insC).

Пациентке рекомендована консультация онколога в специализированном онкологическом стационаре для уточнения стадии заболевания и определения тактики лечения.

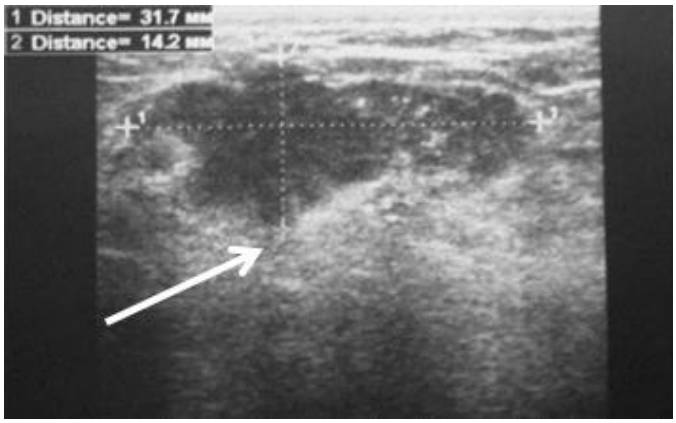

Рис. 3,а

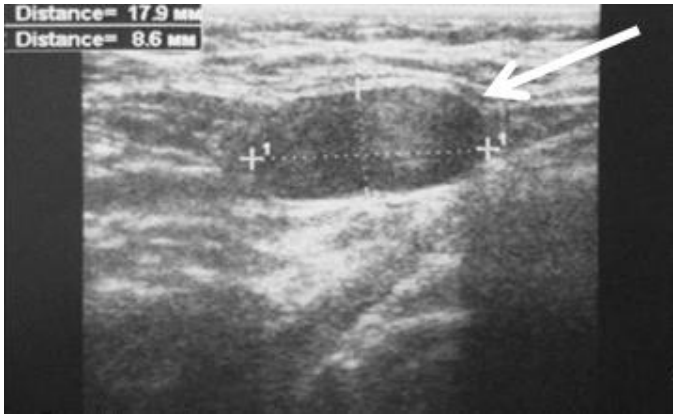

Рис. 3,б

Рис. 3. Ультразвуковое исследование левой молочной железы (а), левой аксиллярной области (б).

В левой молочной железе определяется гипоэхогенное неоднородное образование с неровным контуром размерами 31,7x14,2 мм (стрелка). В левой аксиллярной области выявлен увеличенный лимфатический узел, размером 17,9x8,6 мм (стрелка).

Обсуждение.

Диагностика РМЖ у молодых женщин имеет несколько особенностей: клиническое обследование молочной железы имеет меньшую чувствительность, РМЖ является редким в данной возрастной группе, в то время как доброкачественные образования и нарушения физиологического состояния молочной железы очень распространены – таким образом, при исследовании молодой женщины онкологическая настороженность зачастую недостаточна. Кроме того, маммография имеет существенно меньшую диагностическую точность у женщин до 40 лет. В первую очередь это связано с большей плотностью железистой ткани, что может скрывать патологические изменения, кроме того некоторые виды РМЖ не имеют характерных особенностей злокачественности при маммографии. Чувствительность ультразвукового исследования, несмотря на присутствующие в ряде случаев трудностей, значительно выше, чем у маммографии в группе женщин активного репродуктивного периода (85-92% у женщин моложе 40 лет), а его специфичность у женщин моложе 30 лет составляет 74-80,5% [6].

Этиология РМЖ является многофакторной. К настоящему моменту хорошо известны такие факторы, как отсутствие родов в анамнезе, поздний возраст при рождении первого ребенка, раннее менархе и поздняя менопауза [7], а также влияние различных групп экзогенных гормонов (в т.ч. гормональных контрацептивов и заместительной гормональной терапии) на риск развития РМЖ[8]. Кроме того, доказана роль генетических факторов: 15-30% молодых женщин с РМЖ в возрасте до 35 лет, имеют мутации генов BRCA-1 и BRCA-2 [9]. Несмотря на то, что не более 5% всех видов РМЖ возникает у носительниц мутантных генов, пациентки молодого возраста с РМЖ с большей вероятностью имеют мутантные гены, по сравнению с теми, у которых РМЖ развивается в более позднем возрасте [6]. При уже развившемся раке риск раннего метастазирования и появления местных рецидивов повышается у носительниц BRCA-мутаций [10,11].

Напротив, влияние гормональных препаратов, применяемых в рамках подготовки к ЭКО, на риск развития РМЖ изучено значительно в меньшей степени. Процесс ЭКО предусматривает стимуляцию яичников в целях получения нескольких фолликулов – процесс, известный как супер-овуляция, с помощью ком-

бинации препаратов, извлечение ооцитов, оплодотворение зрелой яйцеклетки в пробирке и, наконец, перенос эмбрионов, которые были надлежащим образом подготовлены к имплантации, обратно в полость матки [12,13]. Стимуляция овуляции проводится различными способами: стимуляция выделения собственных эндогенных гонадотропинов кломифеном; стимуляция экзогенными гонадотропинами; стимуляция экзогенными гонадотропинами на фоне блокады собственных гонадотропинов препаратами агонистов рилизинг-фактора лютеинизирующего гормона. Использование этих препаратов в процессе стимуляции яичников вызывает стремительный рост в сыворотке крови эстрадиола и уровня прогестерона, гормонов, которые также связаны с РМЖ и некоторыми другими типами гинекологического рака [14].

Впервые внимание на возможную связь между риском развития РМЖ и препаратами, для стимуляции овуляции, было обращено в обзоре, опубликованном в журнале Lancet в 1977 году [15].

К настоящему моменту литературные данные противоречивы. С одной стороны, данные Braga C. (1996), Ricci E. (1994), Brinton L. (2004) указывают на отсутствие повышения риска развития РМЖ при использовании препаратов для лечения бесплодия [16,17,18]. Более того, по мнению M.A. Rossing и L. Bernstein [19, 20], риск развития РМЖ при проведении лечения от бесплодия несколько снижается.

С другой стороны, в исследовании Terry K.L. (2006 г.) с проспективной рандомизацией показано, что риск развития РМЖ существенно выше в группе женщин, получавших препарат кломифен цитрат [21]. Согласно результатам A. Jensen с соавторами [22], использование гонадотропинов существенно повышает риск развития РМЖ у нерожавших женщин, что подтверждается данными Brzezinski A., согласно которым, при использовании ХГЧ в ходе 6 циклов ЭКО было отмечено 40% увеличение риска РМЖ [23].

По мнению большинства авторов, при отсутствии достоверного повышения риска развития РМЖ в общей популяции женщин, проходивших подготовку и процедуру ЭКО, особое значение имеет возраст на момент гормонального лечения. Так, в исследовании Srewart и соавт (2012), анализ ассоциированного риска с учетом возраста пациенток показал, что в группе женщин до 24 лет риск развития существенно повышен (HR=1.59 (95% CI 1.05–2.42), в то время как в общей когорте исследованных достоверного повышения риска выявлено не было [24].

Учитывая сохраняющийся теоретический риск развития РМЖ у молодых пациенток после проведения гормональной терапии в рамках подготовки перед ЭКО, необходимо тщательное обследование пациенток перед использованием вспомогательных репродуктивных технологий, формирования групп риска РМЖ с учетом наличия факторов риска и фоновой патологии молочной железы. Пациентки, перенесшие ЭКО, требуют тщательного скрининга РМЖ, который необходимо проводить регулярно с момента начала гормонального лечения, в отличие от общей популяции, скрининг в которой проводят с учетом возраста женщины.

Заключение.

Приведенное клиническое наблюдение представляет интерес для врачей – лучевых диагностов, как пример полноценного использования возможностей основных методов диагностики РМЖ, а также – сочетанием факторов риска – генетической предрасположенности и гормональной терапии в рамках ЭКО. Представленное клиническое наблюдение и приведенные литературные данные позволяют сделать заключение о важности своевременной диагностики заболеваний молочной железы, учета факторов риска развития РМЖ и определение наличия мутаций генов BRCA-1 и BRCA-2, что имеет особое значение у молодых женщин, в том числе проходящих процедуру ЭКО и готовящихся к ней.

Список литературы:

1. *Innes K., Byers T., Schymura M. Birth characteristics and subsequent risk for breast cancer in very young women // Am J Epidemiol. 2000. Vol. 152, №12. P. 1121-1128.*

2. *Kothari A.S, Fentiman I.S. Breast cancer in young women // Int J Clin Pract. 2002. Vol. 56, №3. P. 184-187.*

3. *Kang B., Jung J-H., Lim Y-S. et al. Clinical significance of age for premenopausal women with primary breast cancer // J. Breast Cancer. 2006. Vol. 9. P.323-329.*

4. *Злокачественные заболевания в России в 2010 году (заболеваемость и смертность). ФГБУ «МНИОИ им. П.А. Герцена Минздравсоцразвития России». [Под. ред. В.И. Чиссова, В.В. Старинского, Г.В. Петровой]. М. 2012. 260 с.*

5. *Walker R.A., Lees E., Webb M.B., Dearing S.J. Breast carcinomas occurring in young women (< 35 years) are different // Br. J. Cancer. 1996. Vol. 74, № 11. P. 1796-1800.*

6. *Kothari A.S, Fentiman I.S. Breast cancer in young women // Int J Clin Pract. 2002. Vol. 56, №3. P. 184-187.*

7. *Савельева Г.М., Кулаков В.И., Стрижаков А.Н. и др. Акушерство. М.: Медицина, 2000. С. 809-810.*

8. *Vlahos N.F., Economopoulos K.P., Fotiou S. Endometriosis, in vitro fertilisation and the risk of gynaecological malignancies, including ovarian and breast cancer // Best Practice & Research Clinical Obstetrics and Gynaecology. 2010. Vol. 24. P. 39-50.*

9. *Turchetti D. Cortesi L., Federico M. et al. BRCA1 mutations and clinicopathological features in a sample of Italian women with early-onset breast cancer // Eur J Cancer. 2000. Vol. 36, №16. P. 2083-2089.*

10. *Turner B.C., Glazer P.M., Haffty B.G. BRCA1/BRCA2 in breast-conserving therapy // J Clin Oncol. 1999. Vol. 17, №11. P. 3689.*

11. *King S.E., Schottenfeld D. The "epidemic" of breast cancer in the U.S. - determining the factors // Oncology (Williston Park). 1996. Vol. 10, №4. P. 453-462.*

12. *Vlahos N.F., Economopoulos K.P., Fotiou S. Endometriosis, in vitro fertilisation and the risk of gynaecological malignancies, including ovarian and breast cancer // Best Practice & Research Clinical Obstetrics and Gynaecology. 2010. Vol. 24. P. 39-50.*

13. *Newman L.A., Arbor A.: Biology of Breast Cancer in Young Women [Электронный ресурс. URL: http://www.cdc.gov/cancer/breast/pdf/Newman_Biology_of_Breast_Cancer_in_Young_Women.pdf]. Дата обращения 30.09. 2012 г.*

14. *Burkman R.T., Tang M.T., Malone K.E. et al. Infertility drugs and the risk of breast cancer: findings from the national institute of child health and human development women's contraceptive and reproductive experiences study // Fertil. Steril. 2003. Vol. 79. P. 844-85.*

15. *Bolton P.M: Bilateral breast cancer associated with clomiphene // Lancet 1977. № 2 (8049). P. 1176.*

16. *Braga C., Negri E., La Vecchia C. Fertility treatment and risk of breast cancer // Hum. Reprod. 1996. Vol. 11. P.300-303.*

17. *Ricci E., Parazzini F., Negri E. Fertility drugs and the risk of breast cancer. Hum. Reprod. 1999. Vol.14, №6. P.1653-1655.*

18. *Brinton L., Scoccia B., Moghissi K. Breast cancer risk associated with ovulation stimulating drugs // Hum. Reprod. 2004. Vol. 19, №9. P. 2005-2013.*

19. *Rossing M.A., Daling J.R., Weiss N.S. Risk of breast cancer in a cohort of infertile women // Gynecol. Oncol. 1996. Vol. 60. P. 3-7.*

20. *Bernstein L., Hanisch R., Sullivan-Halley J. Treatment with human chorionic gonadotropin and risk of breast cancer // Cancer Epidemiol. Biomark Prev. 1995. Vol. 4. P. 437-440.*

21. *Terry K.L., Willett W.C., Rich-Edwards J.W., Michels K.B. A prospective study of infertility due to ovulatory disorders, ovulation induction, and incidence of breast cancer // Arch Intern Med. 2006. Vol. 166, №22. P.2484-2489.*

22. *Jensen A., Sharif H., Svare E.I. et al. Risk of breast cancer after exposure to fertility drugs: results from a large danish cohort study // Cancer Epidemiol. Biomarkers Prev. 2007. Vol. 16. № 7. P. 1400-1407.*

23. *Brzezinski A., Peretz T., Mor-Yosef S. Ovarian stimulation and breast cancer: Is there a link? // Gynecol. Oncol. 1994. Vol. 52. P. 292-295.*

24. *Stewart LM, Holman CD, Hart R, Bulsara MK, Preen DB, Finn JC. In vitro fertilization and breast cancer: is there cause for concern? Fertil Steril. 2012 Aug;98(2):334-40. Epub 2012 May 25.*

СЛУЧАЙ ИЗ ПРАКТИКИ

ОСОБЕННОСТИ УЛЬТРАЗВУКОВОЙ ДИАГНОСТИКИ И ЛЕЧЕБНОЙ ТАКТИКИ ПРИ ВЕДЕНИИ ПАЦИЕНТОК С БЕРЕМЕННОСТЬЮ В РУБЦЕ ПОСЛЕ КЕСАРЕВА СЕЧЕНИЯ

Макухина Т.Б., Поморцев А.В.

ГБОУ ВПО Кубанский государственный медицинский университет Минздравсоцразвития России.
Кафедра лучевой диагностики.
Кубань, Россия.

Представлены два клинических наблюдения пациенток с беременностью в рубце после кесарева сечения. Проанализированы особенности ультразвуковой эхосемиотики и тактики лечения. С учетом данных мировой литературы выработаны рекомендации по оптимизации лечебной тактики, которая предполагает местное введение метотрексата под контролем эхографии с последующим ультразвуковым и биохимическим мониторингом. Предложено внесение дополнительной подрубрики в классификацию эктопической беременности.

Ключевые слова: беременность в рубце после кесарева сечения, ультразвуковое исследование, метотрексат.

PECULIARITIES OF ULTRASOUND DIAGNOSTICS AND TREATMENT TACTICS IN PATIENTS WITH CESAREAN SCAR PREGNANCY

Makukhina T. B., Pomortsev A. V.

Kuban State Medical University.
Department of Radiology.
Kuban, Russia

Two clinical observations of patients with cesarean scar pregnancy were introduced. The peculiarities of ultrasound echo-semiotics and treatment tactics were analyzed. Taking into account international research data recommendations for treatment optimization were suggested, including local injection of methotrexate under sonographic control with subsequent ultrasound and biochemical monitoring. Introduction of a new paragraph in ectopic pregnancy classification was suggested.

Keywords: cesarean scar pregnancy, ultrasound examination, methotrexate.

Рост частоты кесарева сечения (КС) во многих странах мира является одной из актуальных проблем современной системы здравоохранения [1, 2]. Данные литературы свидетельствуют, что улучшение неонатальных показателей достигается при частоте КС ≈ 10% на популяционном уровне [3, 4, 5]. 15% – общеизвестный верхний лимит частоты КС на популяционном уровне был рекомендован ВОЗ в 1985. Многочисленными исследованиями доказаны, что лучшие исходы для матерей и новорожденных достигаются при частоте КС от 5% до 10%.

Анализ официальных данных из 137 стран, охватывающий 95% родов за год во всем мире (всего 192 стран) показал, что ежегодно в мире около 18,5 млн. родов происходит операцией КС. Из 137 стран частота КС: <10% в 40% стран; между 10-15% в 10% стран; >15% в 50% стран [3]. Динамика роста частоты КС в США по данным Центра контроля и профилактики заболеваний [6] составила + 71% с 1996 года. Согласно по данным ЦНИИОИЗ Росздрава частота КС, начиная с 1991 года, растет, и в настоящее время достигла 21% [7]. Частота повторных КС: в США – 91%, в России – до 90%. Повсеместное повышение частоты КС привело к увеличению количества популяций женщин с рубцом на матке.

Актуальность проблемы: Число осложнений при беременностях, наступивших у пациенток с КС в анамнезе, увеличивается с ростом числа КС экспоненциально. В структуре этих осложнений присутствуют: патология прикрепления плаценты (плотное прикрепление, приращение, вращение); артерио-венозные мальформации («немые» разрывы); эктопическая беременность (беременность в рубце после кесарева сечения). Частота беременностей в рубце составляет 1 на 2000-2500 КС.

Однако в классификации МКБ X пересмотра отсутствует подрубрика «беременность в

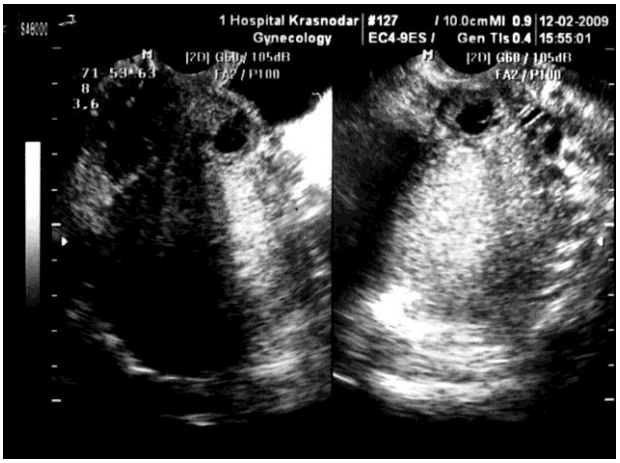

Рис. 1. УЗИ.

Беременность 5 недель в рубце после КС.

рубце после кесарева сечения». Это приводит к терминологическим неточностям врачей ультразвуковой диагностики и акушеров-гинекологов, следствием чего могут быть тактические ошибки, порой оканчивающиеся для пациенток достаточно печально. Отсутствие единого термина для данной локализации плодного яйца (плодное яйцо располагается в полости матки, и данная беременность анатомически не является внематочной), приводит к тому, что не выработана единая тактика ведения данных пациенток. Ряд специалистов полагает, что беременность в рубце может «соскользнуть», «сместиться» в полость матки. Другие убеждены, что требуется КС. Некоторые акушеры-гинекологи рассматривают данную локализацию как вариант шеечной беременности и настаивают на гистерэктомии.

Опасностью данной локализации плодного яйца является, прежде всего, риск профузного кровотечения уже в первом триместре

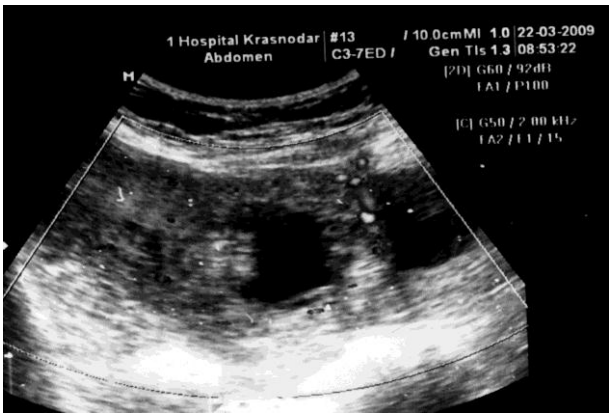

Рис. 2. УЗИ.

Беременность 10 недель в рубце после КС с инвазией хориона в стенку мочевого пузыря.

беременности, угрожающего не только сохранению детородной функции женщины, но представляющего угрозу её жизни. Именно поэтому, нам представляется актуальным рассмотрение вопросов терминологии, диагностики и ведения пациенток с беременностью в рубце после КС.

Материалы и методы.

Мы располагаем двумя собственными наблюдениями за пациентками с беременностью в рубце после КС.

Наблюдение 1.

Пациентка Н., 40 лет впервые обратилась к гинекологу при сроке беременности 5-6 недель. В ультразвуковом исследовании (УЗИ) описано плодное яйцо средним внутренним диаметром (СВД) 8 мм, расположенное в области рубца после КС с желточным мешком 3,6 мм диаметром кольцевидной формы, отмечена близость плодного яйца к передней поверхности наружного контура тела матки (см. рис. 1). В заключительной части УЗИ: «Маточная беременность малого срока, расположенная в области рубца после кесарева сечения». Гинекологом была дана рекомендация по сохранению данной беременности. Повторно пациентка обратилась спустя 1,5 месяца с жалобами на кровянистые выделения из половых путей. По данным повторного УЗИ диагностирована прогрессирующая беременность в рубце после КС. В режиме цветного допплеровского картирования (ЦДК) отмечалась обильная васкуляризация зоны без четких контуров в интимно прилежащих друг к другу передней стенке тела матки и задней стенки мочевого пузыря, что расценено как прорастание хорионом стенки тела матки с инвазией в заднюю стенку мочевого пузыря (см. рис. 2). Пациентке по экстренным показаниям было произведено оперативное вмешательство в объеме тотальной гистерэктомии с иссечением участка задней стенки мочевого пузыря.

Наблюдение 2.

Пациентка К., 28 лет обратилась к гинекологу с жалобами на выделения крови из половых путей на фоне задержки менструации. По данным УЗИ диагностирована беременность сроком 5-6 недель в области рубца после КС, гематометра большого объема (значительно превышавшая размеры плодного яйца) (см. рис. 3). Был выставлен клинический диагноз: «Начавшийся самопроизвольный аборт в сроке 5-6 недель при локализации беременности в рубце после кесарева сечения». С целью гемостаза по экстренным показаниям произведено выскабливание полости матки. Спустя 3 недели пациентка обратилась к гинекологу повторно с жалобами на продолжающиеся выделения крови из половых путей. Уровень β-ХГЧ в сыворотке крови составил 312 мМЕ\мл. При ультразвуковом исследовании в нижней трети передней

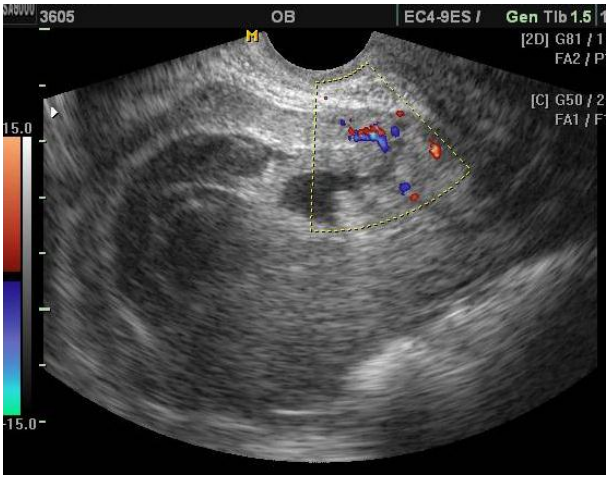

Рис. 3. УЗИ.

Беременность 5-6 недель в рубце после КС, гематометра.

стенки тела матки в проекции рубца после КС лоцировалось очаговое образование неоднородной структуры с обильной васкуляризацией до 20 мм диаметром, выполняющее всю толщу миометрия (см. рис. 4). Был выставлен диагноз: «Персистенция хориона в рубце после кесарева сечения». Под УЗ-контролем (вагинальный датчик 6,5 МГц, сканер «Лоджик-100», игла 18 G) в персистирующий хорион было введено 25 мг метотрексата. Спустя две недели уровень β-ХГЧ в сыворотке крови составил менее 1 мМЕ\мл, по данным УЗИ очаговых образований в матке не определено (см. рис. 5).

Обсуждение.

К настоящему времени в литературе описано 645 случаев беременностей в рубце после КС. 52% пациенток (более половины) имеют лишь одно КС в анамнезе [8].

Чувствительность трансвагинальной эхографии в диагностике составляет 84,6%. К ультразвуковым критериям локализации беременности в рубце после КС относятся:

- отсутствие частей плода в полости матки/или в шейке матки;
- треугольная форма плодного яйца;
- близость плодного яйца к передней поверхности матки и мочевому пузырю.

При сравнении всех описанных в литературе случаев беременности в рубце после КС [8] установлено, что в 89 случаях (20,1%) диагноз был пропущен. Наиболее частыми ошибками были следующие заключения: «маточная беременность»; «аборт в ходу»; «шеечная беременность».

В большинстве случаев при установлении данного диагноза производилось выскабливание полости матки со следующими результатами:

- массивное кровотечение (немедленное, либо отсроченное);
- экстренные операции: гемотрансфузии, эмболизация маточных артерий, гистерэктомии
- формирование артерио-венозной мальформации

Осложнения имели место в 275 случаях (42,6%).

Из сравнительного анализа различных методов лечения данной патологии следует, что наименьшее число осложнений сопровождает местное введение метотрексата в плодное яйцо под контролем транвагинальной эхографии (25 мг), возможно сочетание с системным введением метотрексата (50 мг).

Данный метод лечения требует дальнейшего мониторинга, включающего: контроль сывороточного уровня β-ХГЧ в сыворотке крови, ультразвуковой мониторинг объема плодного яйца и степени васкуляризации плодного яйца до излечения.

Как видно из представленных выше клинических примеров, несмотря на описание атипичной локализации плодного яйца в прото-

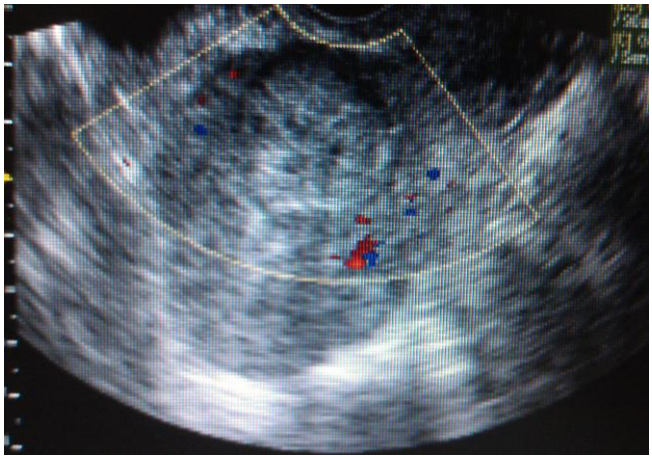

Рис. 4. УЗИ.

Персистенция хориона в рубце после КС спустя 3 недели после выскабливания полости матки. Исследование выполнено на портативном сканере.

колах УЗИ, не был выставлен диагноз эктопической беременности. Пациентки получили неадекватный объем медицинской помощи при первичном обращении. В результате в первом случае итогом стала радикальная операция с ранением смежных тазовых органов и с утратой детородной функции. Во втором случае потребовалась повторная госпитализация для локального введения метотрексата. По данным Timor-Tritsch [2012] после локальной терапии метотрексатом отмечается «плато» (либо прирост) концентрации β-ХГЧ, а по данным эхографии возможно некоторое увеличение СВД плодного яйца и степени васкуляризации хориона (при использовании трехмерной эхографии) в ближайшие дни после манипуляции. В нашем наблюдении имело место быстрое снижение

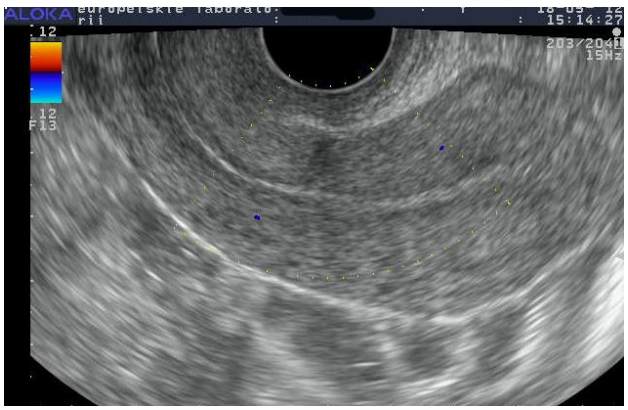

Рис. 5. УЗИ.
Спустя 3 недели после локальной инъекции метотрексата. Зона рубца после КС в В- и ЦДК-режимах интактна.

уровня β-ХГЧ до подпороговых значений. Спустя уже 2 недели после локального введения метотрексата в области рубца патологические включения не лоцировались как при серошкальной трансвагинальной эхографии, так и в режиме ЦДК. Возможно, это связано с низким исходным уровнем β-ХГЧ перед локальной медикаментозной терапией.

С увеличением числа КС, в том числе повторных, следует ожидать роста числа пациенток с данным осложнением беременности. Необходима выработка стандартов диагностики и единой тактики ведения данной категории больных.

Заключение.

По нашему мнению, при установлении диагноза беременности в рубце после кесарева сечения необходимо использовать термин «эктопическая беременность», который отражает сущность патологической локализации плодного яйца и определяет тактику ведения данной пациентки. Возможно, следует рассмотреть целесообразность введения дополнительной подрубрики в классификацию эктопической беременности в связи с высоким риском осложнений и особенностями лечебной тактики при данной локализации плодного яйца.

При установлении диагноза «беременность в рубце после кесарева сечения» с учетом мирового опыта следует применять наиболее эффективный метод лечения с наименьшим числом осложнений – местное введение метотрексата (возможно в сочетании с системным). Мониторинг пациенток после введения метотрексата, помимо контроля снижения сывороточного уровня β-ХГЧ, должен включать УЗИ с определением объема плодного яйца и степени его васкуляризации для своевременной диагностики возможных осложнений.

При выписке пациенток после операции КС из родильного дома следует рекомендовать при последующих беременностях раннюю эхографию (в 6-7 недель) для своевременной диагностики возможной эктопической нидации плодного яйца в области рубца.

Таблица №1. Число осложнений при различных методах лечения беременности в рубце после кесарева сечения [8].

Метод лечения	n пациенток	n осложнений	% осложнений
Дилятация цервикального канала с последующим выскабливанием полости матки	223	131	58,7
Эмболизация маточных артерий	49	29	59,1
Системное введение метотрексата	82	53	64,6
Гистероскопия с выскабливанием полости матки	107	20	18,7
Местное введение метотрексата / хлорида калия под УЗ-контролем	80	8	10

Список литературы:

1. *De Brouwere V, Dubourg D, Richard F, Van Lerberghe W. Need for caesarean sections in west Africa. Lancet. 2002 Mar 16;359(9310):974-5.*

2. *Ronsmans C, De Brouwere V, Dubourg D, Dieltiens G. Measuring the need for life-saving obstetric surgery in developing countries. BJOG. 2004 Oct;111(10):1027-30.*

3. *Gibbons L., Belizan JM, Lauer JA, Betran AP, Merialdi M, Althabe F/. 2010 The Global Numbers and Costs of Additionally Needed and Unnecessary Caesarean Sections Performed per Year: Overuse as a Barrier to Universal Coverage. World Health Report, 2010.*

4. *Althabe F, Sosa C, Belizán JM, Gibbons L, Jacquerioz F, Bergel E. Cesarean section rates and maternal and neonatal mortality in low-, medium-, and high-income countries: an ecological study. Birth. 2006 Dec;33(4):270-7.*

5. *Betrán AP, Merialdi M, Lauer JA, Bing-Shun W, Thomas J, Van Look P, Wagner M. Rates of caesarean section: analysis of global, regional and national estimates. Paediatr Perinat Epidemiol. 2007 Mar;21(2):98-113.*

6. *Menacker F, Hamilton BE, Recent Trends in Cesarean Deliv-*

ery in the United States NCHS Data Brief, N 35, March 2010.

7. *Суханова Л.П. «Кадровая политика в акушерско-гинекологической службе» ЦНИИ ОИЗ, 2010, материалы сайта www.mednet.ru.*

8. *Timor-Tritsch IE., Local and systemic methotrexate injection may be the preferred treatment of cesarean section scar pregnancies: experience of 16 cases. Sept. 2011, XXI Congress ISUOG, Los-Angeles, USA.*

9. *Timor-Tritsch IE, Monteagudo A, Santos R, Tsymbal T, Pineda G, Arslan AA. The diagnosis, treatment, and follow-up of cesarean scar pregnancy. Am J Obstet Gynecol. 2012. Jul;207(1):44.e1-44.e13. Epub 2012 Apr 16.*

ЮБИЛЕЙ

Аржанцев Андрей Павлович

50 ЛЕТ

Исполнилось 50 лет со дня рождения заведующего рентгенологическим отделение ФГБУ «ЦНИИС и ЧЛХ» Минздравсоцразвития России доктора медицинских наук, профессора кафедры хирургической стоматологии и челюстно-лицевой хирургии ГБОУ ДПО «РМАПО» Минздравсоцразвития России А.П.Аржанцева.

А.П.Аржанцев родился 3 июля 1962 г. в г. Ленинграде. После окончания ММСИ им. Н.А.Семашко (ныне ГБОУ ВПО «МГМСУ» Минздравсоцразвития РФ) в 1984 г. поступил в клиническую ординатуру ЦНИИС МЗ СССР (ныне ФГБУ «ЦНИИС и ЧЛХ» Минздравсоцразвития России), где прошел подготовку по челюстно-лицевой хирургии и хирургической стоматологии. По окончании клинической ординатуры в 1986 г. был принят в очную аспирантуру ФГБУ «ЦНИИС и ЧЛХ» Минздравсоцразвития России. В 1987 г. получил квалификацию врача-рентгенолога после первичной специализации по рентгенодиагностике при кафедре рентгенологии и радиологии ГБОУ ВПО «МГМСУ» Минздравсоцразвития РФ. По завершению обучения в аспирантуре в 1989 г. защитил под руководством профессора Н.А.Рабухиной кандидатскую диссертацию на тему: «Стандартизация методик рентгенологического исследования в стоматологии». В 1998 году защитил докторскую диссертацию на тему: “Диагностические возможности панорамной зонографии челюстно-лицевой области”.

С 1989 года А.П.Аржанцев на научной работе в ФГБУ «ЦНИИС и ЧЛХ» Минздравсоцразвития России в должности младшего научного сотрудника, научного сотрудника, старшего научного сотрудника, ведущего научного сотрудника рентгенологического отделения. С 2006 г. возглавил рентгенологическое отделение.

С 1989 г. по 1994 г. работал внештатным преподавателем в ГОУ «Центр повышения квалификации специалистов здравоохранения Департамента здравоохранения г. Москвы». С 2006 г. является профессором ГБОУ ДПО «РМАПО», ведет курс лекций и семинаров по вопросам рентгенодиагностики в стоматологии и челюстно-лицевой хирургии.

В своих научных исследованиях А.П.Аржанцевым изучены принципы рационального использования рентгенологических методик, применяемых в стоматологии, на основе определения их достоверности и оптимизации методических приемов их выполнения при диагностике различных заболеваний челюстно-лицевой области. Выявлены рентгеноскиалогические закономерности формирования панорамного послойного и ли-

нейного томо- и зонографического изображения анатомических деталей отделов лицевого скелета. Оценены возможности рентгенодиагностики при травмах, посттравматических и врожденных деформациях, воспалительных процессах и новообразованиях лицевых костей. Разработан методический подход к использованию конусно-лучевой компьютерной томографии в эндодонтической практике и дентальной имплантологии, а также при диагностике заболеваний зубочелюстной системы в сопоставлении с данными традиционных методик рентгенологического исследования.

Являясь заведующим рентгенологическим отделением ФГБУ «ЦНИИС и ЧЛХ» Минздравсоцразвития России А.П.Аржанцев осуществляет каждодневный консультативный прием по вопросам диагностики сложной патологии челюстно-лицевой области у пациентов, направленных из лечебных учреждений г. Москвы, Московской области и других регионов РФ. Оказывает консультативную помощь бюро судебно-медицинской экспертизы РФ и г. Москвы. Под руководством А.П.Аржанцева выполняется обучение на рабочих местах врачей стоматологов, рентгенологов и рентгенолаборантов г. Москвы по специальности: «Рентгенология в стоматологии».

Результатом научной деятельности А.П.Аржанцева стала публикация более 170 научных и учебно-методических работ, среди них: монография “Рентгенодиагностика в стоматологии” (1999 г. и 2003 г.), “Атлас рентгенограмм. Стоматология и челюстно-лицевая хирургия” (2002 г.); глава «Лучевая диагностика при переломах костей лица» в руководстве: «Травмы мягких тканей и костей лица» (2004 г.), главы «Деформации лицевого черепа врожденного генеза» и «Приобретенные деформации лицевого черепа – поствоспалительные, постоперационные и посттравматические деформации генеза» в руководстве «Деформации лицевого черепа» (2005 г.), монография «Инструментальная обработка и рентгенологическое исследование корневых каналов зубов» (2010 г.), национальное руководство «Лучевая диагностика в стоматологии» (2010 г.). Под его руководством успешно защищены и выполняются диссертационные работы.

Будучи членом правления секции «Лучевая диагностика в стоматологии» СтАР, А.П.Аржанцев принимает активное участие в работе Международных и Всероссийских конференций и семинаров. Является членом Диссертационного совета при ФГБУ «ЦНИИС и ЧЛХ» Минздравсоцразвития России, редакционных советов журналов «Медицинский алфавит. Стоматология» и «Российского электронного журнала лучевой диагностики».

В 1987 году удостоен знака “Изобретатель СССР». В 2003 году избран действительным членом Международной академии энергоинформационных наук.

Из личных качеств Андрея Павловича можно выделить принципиальность, отзывчивость, доброжелательное отношение к людям, умение находить требуемые решения в сложных ситуациях.

Ученики, товарищи по работе, стоматологическая и рентгенологическая общественность сердечно поздравляют Андрея Павловича, желают ему крепкого здоровья, неиссякаемой энергии и творческих достижений.

Редакционная коллегия Российского Электронного Журнала Лучевой Диагностики от души поздравляет дорогого Андрея Павловича с юбилеем!

ЮБИЛЕЙ

Королюк Игорь Петрович

75 ЛЕТ

13 сентября 2012 г. заслуженному деятелю науки Российской Федерации, лауреату премии Правительства РФ, доктору медицинских наук, профессору Игорю Петровичу Королюку исполнилось 75 лет.

И.П.Королюк родился 13 сентября 1937 г. в г. Куйбышеве. С этим городом связана вся дальнейшая его жизнь. В 1961 г. окончил Куйбышевский медицинский институт. Затем прошел обучение в клинической ординатуре и аспирантуре под руководством известного рентгенолога, представителя ленинградской школы профессора Е.Л.Кевеша. В 1965 г. защитил кандидатскую диссертация на тему «Рентгенологическое исследование головного мозга при психических заболеваниях».

С 1965 г. начал работать ассистентом на кафедре рентгенологии и радиологии Куйбышевского медицинского института. В 1972 г. защитил докторскую диссертацию на тему «Рентгенорадиологическое исследование почек при артериальной гипертензии». С 1973 по 2008 гг. заведовал кафедрой рентгенологии и радиологии (ныне лучевой диагностики и лучевой терапии) Куйбышевского (ныне Самарского) государственного медицинского института (ныне университета). В 1974 г. Игорю Петровичу было присвоено звание «профессор» по специальности «Рентгенология и радиология».

В 1967-1969 гг. преподавал рентгенологию на медицинском факультете университета Сант-Яго де Куба. И.П.Королюк прошел стажировку рентгенологии и ядерной медицине в ряде ведущих западноевропейских научных медицинских центрах – Швеции, Великобритании, Нидерланд, Германии. В 1989 г. работал в штаб-квартире ВОЗ в Женеве (Швейцария). Был участником многочисленных европейских научных конгрессов по радиологии и ядерной медицине.

За время заведования кафедрой профессор И.П.Королюк превратил ее в одну из ведущих в нашей стране. На ней впервые в стране, еще в середине 80-ых годов, стала преподаваться теория принятия решений в медицине, известная ныне как доказательная медицина. В это же время стала преподаваться медицинская информатика, которая в дальнейшем, в середине 90-ых годов, была оформлена в виде самостоятельного курса при кафедре лучевой диагностики и лучевой терапии. Университет имеет мощную современно оснащенную клиническую базу – университетские клиники на 1250 коек.

Научная деятельность И.П.Королюка охватывает широкий спектр исследований: рентгенологическое исследование легких и желудочно-кишечного тракта, опорно-двигательной системы, тепловидение, ангиография, компьютерная томография. Он стоял у истоков радионуклидной визуализации – сцинтиграфии и радиоиммунного (in vitro) анализа.

В 1992 г. в только что созданном новом независимом государстве – Россия – в исключительно тяжелое для страны время он провел Российский конгресс рентгенологов и радиологов. На этом конгрессе впервые в отечественной рентгенологии приняли участие ведущие специалисты из стран Западной Европы, была организована международная выставка ведущих западных производителей рентгеновского оборудования. Материалы этого конгресса были переведены на английский язык и изданы в Италии. На протяжении многих десятилетий Игорь Петрович был активным участником многочисленных союзных и Российских съездов рентгенологов-радиологов, пленумов правления этих обществ, научных конференций, семинаров и школ.

И.П.Королюк активно работал в редакционных коллегиях ведущих журналов – «Вестник рентгенологии и радиологии», «Визуализация в клинике», «Медицинская радиология и радиационная медицина» и в Большой медицинской энциклопедии. В настоящее время он - член редакционной коллегии журнала «Медицинская визуализация» и редакционного совета журнала «Радиология-практика».

Игорь Петрович ведет большую работу по подготовке научно-педагогических и врачебных кадров. Под его руководством подготовлено 12 докторов и 35 кандидатов медицинских наук. Параллельно с обучением студентов на кафедре на протяжении многих десятилетий осуществляется специализация и усовершенствование врачей-рентгенологов в рамках Института последипломного образования СамГМУ. Практические все врачи-рентгенологи Самарской области прошли обучение на кафедре лучевой диагностики Самарского государственного медицинского университета.

Он автор 14 монографий, многочисленных методических пособий, ряда отраслевых стандартов. Игорь Петрович является автором (совместно с проф.Л.Д.Линденбратеном) учебника для студентов медвузов «Медицинская радиология» который выдержал 3 издания – (Москва, «Медицина», 1993, 2000 и 2012 гг.). Второе издание этого учебника в 2001 г. было удостоено премии Правительства РФ в области образования. Он является также автором учебника для студентов медвузов «Медицинская информатика», которое выдержало 2 издания (2006, 2012 гг.). Его «Рентгеноанатомический атлас скелета» (ВИДАР, 1-е изд.1996, 2-е изд. 2008 гг.) стал настольной книгой для многих рентгенологов России.

За активную научную деятельность профессору И.П.Королюку в 1993 г. было присвоено звание «Заслуженный деятель науки Российской Федерации».

В настоящее время И.П.Королюк является профессором кафедры лучевой диагностики и лучевой терапии с курсом медицинской информатики ГБОУ ВПО «Самарский государственный медицинский университет» Минздравсоцразвития России. Входит в состав Научного совета по рентгенорадиологии при Президиуме РАМН, проблемной комиссии по ядерной медицины Минздрава РФ. В 2008 г. был удостоен правительственной награды орден Дружбы, в 2007 г. – почетного знака им. Ю.Н.Соколова. В 2011 г. он избран Почетным членом Санкт-Петербургского радиологического общества. В этом же году он избран Почетным профессором Самарского государственного медицинского университета Минздравсоцразвития РФ.

Друзья, ученики и коллеги, сердечно поздравляют Игоря Петровича Королюка с юбилеем и желают ему доброго здоровья, долгих лет жизни и активной творческой работы на благо отечественной науки, педагогики и здравоохранения.

Редакционная коллегия Российского Электронного Журнала Лучевой Диагностики присоединяется к поздравлениям!

АНОНС

РОСКОШНЫЙ БЮСТ. КАК СФОРМИРОВАТЬ, УКРЕПИТЬ, УБЕРЕЧЬ.

Терновой С.К., Абдураимов А.Б. – М.: Астрель: Метафора; Владимир: ВКТ, 2012. – 208 с.: ил.

После рождения ребенка, когда его подносят к груди матери, молочная железа выполняет свое предназначение. Но такие механизмы срабатывают не часто, два-три раза в жизни женщины, когда она становится матерью. Все остальное время молочная железа неактивна и служит лишь предметом эстетической красоты и воплощением женственности. В этот период она наиболее беззащитна и требует специального ухода. Как уберечь ее от заболеваний и предотвратить самое коварное из них – рак молочной железы? Как увеличить размер молочных желез без травмирующих операций? Как сформировать естественный "бюстгальтер" из мышц, поддерживающих грудь? Как сделать грудь упругой?

На эти и другие вопросы, волнующие каждую женщину, вы найдете ответы в этом издании. Книга адресована женщинам и любящим их мужчинам.

НЕКРОЛОГ

ПАМЯТИ ЛЕОНИДА АНДРЕЕВИЧА ЮДИНА

(06.07.1931 – 23.09.2012)

В последнюю декаду сентября ушел из жизни видный отечественный радиолог, профессор Юдин Леонид Андреевич.

Леонид Андреевич родился 6 июля 1931 года в Новосибирске, учился на лечебном факультете Томского медицинского института (1949-1953) и военно-морском факультете при 1 Ленинградском медицинском институте им. И.П. Павлова. После окончания учебы служил в частях Северного флота врачом медицинского пункта батальона, возглавлял рентгенологическое отделение военного госпиталя (1956-1958). После увольнения в запас работал заведующим рентгенологическим отделением городской больницы города Клин Московской области.

В 1960 г. Л.А. Юдин поступил в аспирантуру на кафедру рентгенологии и радиологии I Московского медицинского института им. И.М. Сеченова, где и защитил кандидатскую и докторскую (в 1969 г.) диссертации (руководитель проф. Л.Д. Линденбратен). Последовательно был ассистентом, доцентом, профессором и с мая 1991 по 1996 г. заведующим кафедрой лучевой диагностики и лучевой терапии Первого МГМУ им. И.М. Сеченова.

Научные интересы Л.А. Юдина были связаны, в первую очередь, с разработкой и использованием новых методов лучевой диагностики, особенно радионуклидных диагностических методик. Его исследования в области изучения функционального состояния легких, желудка, печени, желчного пузыря, предстательной железы и, в особенности, слюнных желез получили признание в нашей в стране и за рубежом.

Результаты научной деятельности профессора Л.А. Юдина представлены 200 публикациями, 5 монографиями, 4 изобретениями. Под его руководством подготовлены 4 докторские и 16 кандидатских диссертаций.

Леонид Андреевич был награжден правительственными медалями, знаками «Отличник здравоохранения» и «Изобретатель СССР». В 1997 году Леониду Андреевичу было присвоено звание «Заслуженный деятель науки Российской Федерации».

Профессор Л.А. Юдин активно занимался общественно-политической деятельностью. В 1975-1981 гг. он был командирован Минздравом СССР для работы в Европейском региональном бюро Всемирной организации здравоохранения в г. Копенгагене (Дания), где он состоял в должности регионального специалиста по развитию высшего медицинского образования. С 1981 по 1983 гг. Л.А. Юдин возглавлял клиники I ММИ им. И.М. Сеченова в качестве проректора по лечебной работе. С 1983 по 1988 гг. по направлению Минздрава СССР он был советником по медицине Постоянного представительства СССР при Организации Объединенных Наций в г. Нью-Йорке.

По возвращении из командировок, Л.А. Юдин был проректором по организации последипломного образования в 1 МГМУ им. И.М. Сеченова (с 1988 по 1992 гг.), совме-

щая эту деятельность с работой на кафедре рентгенологии и радиологии, на которой последние пятнадцать лет он уже не работал.

Леонида Андреевича Юдина отличали активный образ жизни, бодрость духа, доброжелательность и внимание к людям. Память о нем сохраниться в сердцах всех, кто его знал.

Сотрудники кафедры лучевой диагностики и лучевой терапии Первого МГМУ им И.М Сеченова и редколлегия REJR приносят соболезнования родственникам и близким Леонида Андреевича.

ОТЧЕТЫ О НАУЧНЫХ МЕРОПРИЯТИЯХ

VI ВСЕРОССИЙСКИЙ НАЦИОНАЛЬНЫЙ КОНГРЕСС ЛУЧЕВЫХ ДИАГНОСТОВ И ТЕРАПЕВТОВ «РАДИОЛОГИЯ-2012»

(30 МАЯ – 1 ИЮНЯ 2012, г. МОСКВА)

С 30 мая по 1 июня 2012 года в Москве прошёл IV Всероссийский научно-образовательный форум с международным участием «МЕДИЦИНСКАЯ ДИАГНОСТИКА-2012».

В работе форума приняли участие 3820 делегатов из 27 стран ближнего и дальнего зарубежья.

Главное событие года в сфере медицинской диагностики и лечения собрало врачей-рентгенологов, радиологов, специалистов ультразвуковой и функциональной диагностики, медицинских физиков, руководителей органов здравоохранения, ученых и преподавателей.

Председателем оргкомитета форума выступил президент Общества специалистов по лучевой диагностике, заведующий кафедрой лучевой диагностики и лучевой терапии Первого МГМУ им. И. М. Сеченова, академик РАМН, профессор С.К. Терновой.

На торжественной церемонии открытия форума с приветственной речью выступил Президент конгресса лучевых диагностов и терапевтов «Радиология-2012», заведующий кафедрой ультразвуковой диагностики ГБОУ ВПО «Российская медицинская академия последипломного образования» Минздравсоцразвития РФ, президент Российской ассоциации специалистов ультразвуковой диагностики в медицине, профессор, доктор медицинских наук В. В. Митьков, который подчеркнул образовательную ценность данного мероприятия: «Форум проводится для того, чтобы практические специалисты познакомились с последними научными достижениями в области лучевой диагностики и использовали знания в своей ежедневной работе».

С приветственным словом ко всем его участникам обратился Председатель оргкомитета Форума, президент Общества специалистов по лучевой диагностике, заведующий кафедрой лучевой диагностики и лучевой терапии Первого МГМУ им. И.М. Сеченова, академик РАМН, профессор С. К. Терновой, который подчеркнул высокое значение роста научно-технического прогресса для совершенствования медицины: «Сегодня мы живём в бурно развивающемся мире: растут скорость передачи, и объёмы получаемой информации. Мы понимаем, что научно-технический прогресс развивается настолько стремительно, что если мы с вами 2-3 раза в год не соберёмся, то потеряем часть новых методик и возможностей, которые даёт нам новая аппаратура». На конгрессе С. К. Терновой представил серию томов «Национальное руководство в области лучевой диагностики и терапии» и поздравил с выходом в свет тома «Основы лучевой диагностики и терапии».

Всего на Форуме было занято 90 залов (работа проводилась в виде заседаний, школ, симпозиумов и сателлитных симпозиумов), на которых выступило около 430 докладчиков. На секционных заседаниях были представлены лекции ведущих учёных как из России, так и из-за рубежа. Большой интерес вызвали проведенные во время Конгресса две школы по МСКТ, школа по МРТ, по патологии головы и шеи и школа по нейрорадиологии.

Важным событиями Конгресса стали пленарные заседания с зарубежными коллегами. Так, Президент Европейской ассоциации специалистов в области сердечно-сосудистой диагностики профессор В. Е. Синицын провёл заседание «Россия встречает Европейское общество сердечно-сосудистой радиологии (ESCR)». На этом заседании профессора В. Синицын и Kirova G. (Болгария) обсудили роль лучевой диагностики в планировании и контроле результатов эндоваскулярного протезирования аневризм аорты. В научных докладах, прозвучавших на заседании, поднимались такие вопросы лучевой диагностики, как количественная оценка коронарных стенозов и оценка морфологии коронарных бляшек, а также роль в диагностике врождённых пороков сердца.

Второе такое пленарное заседание было посвящено встрече рентгенологов России и Украины (модераторы В.В. Рогожин, Е.П. Шармазанова, С.К. Терновой). Из Украины приехала самая многочисленная зарубежная делегация – 28 человек, которые принимали активное участие во всех мероприятиях Конгресса. Совместное заседание специалистов обеих стран было посвящено важнейшей в организационном и диагностическом плане проблеме – оказании экстренной помощи после

дорожно-транспортных и других происшествий. Заседание вызвало большой интерес собравшихся.

В рамках Конгресса Главный внештатный специалист по лучевой диагностике Минздравсоцразвития РФ, профессор И.Е. Тюрин провёл заседание профильной комиссии по лучевой диагностике Экспертного совета Минздравсоцразвития. Профессор И.Е. Тюрин выступил с большим докладом «Лучевая диагностика в РФ», в котором подвёл итоги работы службы лучевой диагностики и поставил задачи на ближайшее будущее.

На заключительном пленарном заседании Конгресса выступил избранный Президент Конгресса лучевых диагностов и терапевтов 2013 года – профессор И.Е. Тюрин. В своём выступлении профессор Тюрин рассказал о проблемах, которые будут рассмотрены на следующем Конгрессе, который состоится 29-31 мая 2013 года.

На этом же заседании было проведено торжественное награждение именным почётным знаком им. профессора Ю. Н. Соколова. Эта награда вручается профессионалам высокого уровня в сфере лучевой диагностики, основавших научно-педагогические школы, опубликовавших фундаментальные научные труды, внёсших существенный вклад в совершенствование педагогического и лечебно-диагностического процесса. В этом году заслуженную премию получили выдающиеся профессора Владимир Захарович Агранат, Юрий Донович Волынский и Раушан Ибжановна Рахимжанова.

В конкурсе на соискание Премии молодым ученым (в возрасте до 30 лет), который проводится по разделу «Лучевая диагностика», в этом году победила А. Е. Солопова, второе и третье места заняли М. Э. Никонова и М. А. Глазкова соответственно.

Врачам, посвятившим нашей специальности более 40 лет, были вручены почётные грамоты. В этом году их получили доктора Богин Юрий Николаевич, Буйлов Владимир Михайлович и Фазылов Акрам Акмалович.

Приятным сюрпризом заключительного пленарного заседания Конгресса явилось награждение двух наших ведущих профессоров Шехтера Анатолия Ильича и Шария Мераба Арчиловича почётными медалями «Вильгельм Конрад Рёнтген» и Дипломами от Европейской Академии Естественных наук.

По итогам форума все ведущие специалисты в области медицинской диагностики единогласно подтверждают: ежегодный национальный конгресс лучевых диагностов и терапевтов стал важнейшей и неотъемлемой частью научно-практического календаря рентгенологов, радиологов, специалистов по ультразвуковой и функциональной диагностике, заведующих кафедрами и курсами лучевой диагностики, преподавателей, медицинских физиков и врачей других клинических специальностей.

Ждем Вас на следующем Форуме и Национальном конгрессе по лучевой диагностике «Радиология – 2013», которые состоятся 29-31 мая 2013 года на территории МВЦ «Крокус Экспо», 3-й павильон, 4-й этаж, Конгресс-центр, зал 20.

31 мая 2012 года, во 2-й день VI Всероссийского национального конгресса лучевых диагностов и терапевтов, состоялось заседание «Лучевая диагностика в мониториге женского здоровья». Важно, что научные работы были выполнены в рамках Гранта Президента РФ по поддержке Ведущей Научной Школы «Разработка и внедрение алгоритмов применения высокотехнологичных неинвазивных методов лучевой диагностики в мониторинге женского здоровья и репродукции». Сопредседателями Научной Школы выступили д.м.н., профессор Абдураимов А. Б., д.м.н., профессор Рожкова Н. И., академик РАМН, д.м.н., профессор Терновой С. К., которые являются признанными специалистами в данной области.

Заседание Научной Школы привлекло большое

Главный внештатный специалист по лучевой диагностике Минздравсоцразвития РФ, Президент Конгресса «Радиология-2013» д.м.н., профессор Тюрин И.Е.

число слушателей, в число которых входили как врачи лучевой диагностики, так и представители смежных специальностей, занимающихся проблемой женского здоровья. Особое внимание привлекли доклады «Эффективность маммографического скрининга с оценкой факторов риска рака молочной железы» (Терновой С.К., Абдураимов А. Б., Матхев С.), выполненный на базе Медицинского центра Святого Иосифа, г. Кочи, ставший первым исследованием подобного масштаба в республике Индия, а также работа «Современные возможности лучевой диагностики сочетанных форм гормонзависимых патологий женских репродуктивных органов» (Солопова А. Е., Абдураимов А. Б., Меладзе Н. В.). В своем выступлении подчеркнула важность проблемы скрининга в маммологии

д.м.н., профессор Рожкова Н. И. («Позитивные тенденции развития маммологической службы в России»).

В заключение заседания академик РАМН, д.м.н., профессор Сергей Константинович Терновой выразил благодарность всем участникам Научной Школы за профессиональный подход, высоко оценил уровень выступлений, отметив серьезное общественное значение исследований в области женского здоровья.

Председатель оргкомитета форума академик РАМН, д.м.н., профессор Терновой С.К. и президент Конгресса д.м.н., профессор Митьков В.В.

Обсуждение в перерыве заседаний

На пленарном заседании Конгресса

ОТЧЕТЫ О НАУЧНЫХ МЕРОПРИЯТИЯХ

XXII МИРОВОЙ КОНГРЕСС ПО УЛЬТРАЗВУКОВОЙ ДИАГНОСТИКЕ В АКУШЕРСТВЕ И ГИНЕКОЛОГИИ

(9-12 СЕНТЯБРЯ 2012, г. КОПЕНГАГЕН, ДАНИЯ)

ГУС А.И., ХОЛИН А.М., ТЕТЕРИНА К.И.

Сегодня не вызывает сомнений, что применение ультразвуковой диагностики в акушерстве и гинекологии имеет значение едва ли не большее, чем во всех остальных медицинских дисциплинах, оставаясь легко доступной в финансовом отношении широкому кругу пациентов. Эхография, среди всех методов лучевой диагностики, наиболее полно удовлетворяет принципу Гиппократа – «не навреди». И это делает ее основным инструментом, позволяющим специалисту данного профиля отслеживать этапы развития жизни: от момента визуализации эмбриона до первого крика новорожденного.

Перманентное развитие и усовершенствование технологии ультразвукового исследования достигло весьма существенных масштабов, что побуждает к постоянному расширению диапазона знаний и профессиональных навыков специалистов, занимающихся ультразвуковой диагностикой в данных отраслях медицины.

Деятельность ISUOG, созданной 22 года тому назад, как нельзя лучше удовлетворяет всем этим требованиям.

Представляя собой профессиональную общественную и благотворительную ассоциацию, ISUOG ставит своей целью улучшение качества оказания медицинской помощи женщинам посредством предоставления и широкого распространения высококачественного образования и научно-исследовательской информации по применению ультразвуковой диагностики в акушерстве и гинекологии.

Прошедший, с 9 по 12 сентября в Копенгагене, XXII Конгресс ISUOG явился одним из наиболее значимых событий международного масштаба 2012 года. Не нарушая традиций, заданных I Лондонским конгрессом 1991 года, древнейший Копенгаген гостеприимно встретил более 2000 делегатов, 103 приглашенных образовательных организаций и представительств из 23 компаний, имеющих огромный опыт в организации научных программ высокого уровня и важных социальных мероприятий.

В качестве исторической справки следует отметить, что первая Всесоюзная конференция специалистов ультразвуковой диагностики в акушерстве и гинекологии состоялась в 1989 году в г. Таллине, инициатива ее проведения принадлежала одному из авторов данной статьи.

Возвратимся к Копенгагену. Делегатам Конгресса представилась возможность воочию ознакомиться со столицей Дании, соединяющей страны Скандинавии с континентальной Европой; окунуться в средневековый город с мощеными булыжниками улочками, грандиозными дворцами, церквями, замками; насладиться видом красивейших водных каналов и пришвартованных деревянных парусников, уловить чарующую атмосферу старинных кварталов, погрузиться в бьющую ключом культурную жизнь с множеством всемирно известных галерей, музеев, оперой.

Сочетание яркой палитры осенней природы и уникальной архитектуры, объединяющей воедино старину с нордической простотой и четкими современными линиями, усиливало важность и торжественность проходящего мероприятия.

Конгресс-центр «Bella Center» удобно разместил всех желающих.

В преддверии основной программы Конгресса традиционно проведены обучающие курсы, охватившие такие актуальные направления, как пороки развития у плода (prof. D. Palladini, Италия и prof. E. Tegnander, Норвегия), допплерометрия в акушерстве (prof. C. Lees, Великобритания и prof. K. Marsal, Швеция), осложнения в ранние сроки беременности (prof. I. Timor-Trisch, США и prof. H. Blaas, Норвегия). Сертификаты о прохождении данных курсов получили 394 делегата.

В ответ на настоятельное требование членов общества о включении в образовательную программу базового тренинга, в этом году был организован и успешно проведен первый подобного рода курс, нацеленный на начинающих специалистов в акушерстве и гинекологии (резидентов, ординаторов). В ходе данного курса профессорами R. Chaoui (Германия) и J. Wladimiroff (Великобритания) представлялась информация об основных принципах ультра-

звуковой диагностики в акушерской практике. Однодневный курс посетило более 110 делегатов. Планируется включение семинара подобного формата в предстоящий в следующем году Конгресс в Сиднее.

9 сентября этого года, на состоявшемся ежегодном общем собрании ISUOG и церемонии открытия Конгресса prof. Ann Tabor (Дания), действующий президент ISUOG 2012 в течение последних двух лет и президент мирового конгресса 2012 г., внесшая неоценимый вклад в развитие сообщества, предложила в качестве нового президента prof. Yves Ville (Франция).

На официальной церемонии открытия были представлены в качестве лауреатов Золотой Медали имени Яна Дональда, высшей награды ISUOG, prof. Jens Bang (Дания) – за выдающийся вклад в развитие ультразвуковой диагностики в акушерстве и гинекологии, а также prof. Matthias Fink (Франция) – за техническое совершенствование в этой области.

Prof. Jens Bang, начав заниматься ультразвуковой диагностикой в 1964 году, посвятил свои первые научные изыскания безопасности диагностического ультразвука в акушерско-гинекологической практике.

Первый день Конгресса также ознаменовался специальной лекцией, представленной prof. Diana Bianchi (США), в которой было освещено видение перспектив и прогнозы на будущее неинвазивной пренатальной диагностики.

Сессия «Ключевые абстракты» состояла из шести презентаций ключевых заявленных абстрактов с наивысшим рейтингом. Победителем конкурса стал доклад Andrew Edwards (Австралия) с абстрактом “Percutaneous transhepatic ultrasound-guided cardiac catheterization in a fetal lamb model” (Подкожная трансгепатическая катетеризация сердца на плодовой модели ягненка). Был предложен альтернативный путь минимально инвазивного доступа к сердцу плода под контролем эхографии во втором триместре беременности.

Неоднократно проводимые на предыдущих конгрессах профессорские сессии «Meet to professor» также пользовались особой популярностью и в ходе 19 таких заседаний их посетило 1436 участников. Специальные лекции ведущих мировых экспертов из США (J. Copel, L. Platt, A. Abuhamad, B. Benacerraf, A. Baschat), Великобритании (J. Carvalho, N. Raine-Fenninng, T. Boume), Австралии (H. Dietz), Италии (D. Paladini, G. Pilu, A. Testa), Нидерландов (C. Bilardo), Франции (Y. Ville), Швейцарии (B. Tutschek), Германии (R. Chaoui), Австрии (C. Brezinka), Испании (E. Gratacos) и Израиля (S. Yagel), посвященные эхокардиографии плода (в т.ч. в первом триместре, методике STIC), скринингу в первом триместре беременности, задержке роста плода, преждевременным родам, допплерометрии в акушерстве, трехмерному ультразвуку, осложнениям беременности при монохориальной двойне и т.д. содержали ценные сведения о последних научных достижениях по указанной выше тематике. Эти сессии проходили каждое утро с понедельника по среду, а также дополнительные дневные сессии в понедельник днем.

Демонстрации в прямом эфире были ключевыми событиями основной программы, а также являлись дидактическими обучающими семинарами (мастер-классы). Всего в ходе Конгресса было проведено 17 демонстраций в прямом эфире.

В общей сложности 988 абстрактов было подано для участия в Конгрессе в 2012 году. Все они были представлены на симпозиумах в рамках научной программы. Эти сессии также были популярны, а некоторые аудитории переполнены.

Кульминацией научной программы Конгресса стала захватывающая пленарная дискуссия о будущем оценки риска в первом триместре, неинвазивной пренатальной диагностике, фетальной ДНК и ультразвуковой диагностике пороков развития в I-м и II-м триместрах беременности. Так, A. Tabor поделилась опытом создания единого реестра фетальной медицины в Дании (с 2008 по 2010 год) для диагностики хромосомных аномалий в I -м триместре беременности, а также для мониторинга качества выполнения ультразвукового скрининга. Обсуждались перспективы развития скрининга в I-м триместре беременности. Как всегда, одним из наиболее ярких выступлений был доклад Kypros Nicolaides (Великобритания) на тему неинвазивной пренатальной диагностики хромосомных аномалий с определением фетальной ДНК в крови матери. Тот факт, что в дискуссии приняли участие такие эксперты, как Kypros Nicolaides, Ann Tabor, Basky Thilaganathan, Simcha Yagel, Eduard Gratacos, сделало обсуждение крайне информативным и увлекательным.

Не менее важное место в программе было отведено ранней антенатальной диагностике врожденных пороков сердца и их внутриутробной коррекции: доклад I.Gottschalk (Германия) о результатах масштабного многоцентрового исследования по диагностике аномалии Эбштейна у плода; сообщение J. Martinez-Moratalla Valcarcel (Испания) о 8-ми летнем опыте применения кардиологических вмешательств у плода и использовании расширенного протокола и алгоритма исследования сердечно-сосудистой системы плода для более точной диагностики врожденных пороков сердца.

Также неослабевающий интерес представляли сессии фетальной хирургии, как из-

вестно, бурно развивающейся в настоящее время. Было сделано несколько сообщений авторами из Германии (T. Kohl, J. Degenhardt) по диагностике, технике внутриутробного оперативного лечения, исходам беременности и постнатальному развитию детей после внутриутробного оперативного лечения spina bifida открытого типа. С интересом были встречены доклады по инвазивным методам лечения диафрагмальной грыжи, врожденного кистозного аденоматоза легких и секвестра, осложненных водянкой плода, а также по лазерной коагуляции анастомозов при фето-фетальном синдроме, с акцентом на технику, результаты, исходы и осложнения фетоскопических операций во время беременности.

Кроме того, значительную часть программы составляли доклады, посвященные диагностике, тактике и особенностям ведения, осложнениях и исходах беременности при внутриутробной задержке роста плода, многоплодной беременности и преждевременных родах.

В программе Конгресса также были представлены работы, отражающие современные аспекты ультразвуковой диагностики в гинекологии, включая вопросы репродуктивной медицины, урогинекологию и оценку состояния тазового дна, синдром хронических тазовых болей и эндометриоз, маточные кровотечения и ультразвуковой скрининг в менопаузе, а также онкопатологию.

В рамках Конгресса главные спонсоры данного мероприятия фирмы: Toshiba, Samsung, GE, Philips, успешно провели сателлитные симпозиумы, на которых были продемонстрированы новейшие технологии ультразвуковой диагностики и визуализации, а также возможности их практического и научного применения в акушерстве и гинекологии.

Во время работы выставки медицинской техники крупнейшие производители ультразвукового оборудования предоставляли шанс делегатам Конгресса получить непосредственное представление о последних разработках и уникальных технологиях, как говорится, «из первых уст».

В заключении хотелось бы отметить, что следующий, XXIII Конгресс ISUOG, состоится с 6 по 9 октября 2013 года в Сиднее, Австралия.

ОТЧЕТЫ О НАУЧНЫХ МЕРОПРИЯТИЯХ

II СЪЕЗД ЛУЧЕВЫХ ДИАГНОСТОВ СИБИРСКОГО ФЕДЕРАЛЬНОГО ОКРУГА

(27-28 СЕНТЯБРЯ 2012 г.)

Завадовская В.Д.

27-28 сентября в Томске состоялся II съезд лучевых диагностов Сибирского Федерального округа, что в научно-медицинском мире явилось значимым событием не только регионального, но и общероссийского масштаба.

Идея проведения подобных форумов принадлежит председателю Ассоциации лучевых диагностов России Сергею Константиновичу Терновому и отражает тенденцию к распространению передовой научной мысли из крупных научных центров-мегаполисов на периферию, что служит лучшей интеграции регионов.

В Сибирском Федеральном округе этот съезд уже второй, первый состоялся в 2010 году в Новосибирске. Его организаторами явились Ассоциация лучевых диагностов России, вузы города Томска, прежде всего, Сибирский медицинский университет, а также Областной отдел здравоохранения и медицинские учреждения Федерального подчинения – научно-исследовательские институты кардиологии и онкологии Сибирского отделения Российской Академии медицинских наук. Съезд возглавил главный рентгенолог России Игорь Евгеньевич Тюрин при непосредственной поддержке многих крупных лучевых диагностов не только Сибири, но и Урала, а также Москвы и Санкт-Петербурга. Участие в работе съезда лучевых диагностов из Казахстана во главе с главным рентгенологом республики Рахимжановой Раушан Ибжановной свидетельствовало о взаимном интересе и возможности обмена научной информацией среди специалистов двух стран. Президентом съезда была избрана заведующая кафедрой лучевой диагностики и лучевой терапии Сибирский медицинского университета, профессор Вера Дмитриевна Завадовская. Всего в работе съезда приняли участие более 400 врачей-лучевых диагностов.

Данный форум, как и подобает событию такого уровня, представлял собой как лекционные выступления, так и оригинальные научные доклады, организованные в рамках различных пленарных и секционных заседаний.

Пленарные заседания съезда, в целом, были посвящены рассмотрению и обсуждению насущных административно-организационных проблем нашей специальности в России и роли медицинской визуализации в диагностике социально значимых заболеваний, в первую очередь, сердечно-сосудистых и онкологических. И.Е. Тюрин освещал вопросы состояния службы лучевой диагностики в РФ, которые также обсуждались членами профильной комиссии по лучевой диагностике МЗ РФ. О роли Европейского общества радиологов в обучении российских специалистов по лучевой диагностике рассказал В.Е. Синицын. Отдельное секционное заседание было посвящено обсуждению состояния и перспектив развития радиологических информационных систем.

На заседании «Лучевая диагностика заболеваний сердечно-сосудистой системы» прозвучали доклады, освещающие новые направления в компьютерной и магнитно-резонансной томографии сердечно-сосудистых заболеваний и их осложнений (Синицын В.Е., Брюхов В.В., Бахарев А.В., Семенов С.Е., Тулупов А.А.), вопросы сцинтиграфической диагностики сердечно-сосудистых заболеваний (Лишманов Ю.Б.), применение ультразвуковой диагностики в кардиологии (Куликов В.П., Павлюкова Е.Н., Ханарин Н.В.), а также активно развивающуюся специальность – интервенционную радиологию (Коков Л.С., Крылов А.Л., Абишев Б.Х.).

На заседании, посвященном лучевой диагностике в маммологии, были представлены доклады ведущих специалистов и молодых ученых России и Казахстана, затрагивающие вопросы диагностики рака молочной железы (Рахимжанова Р.И., Величко С.А., Бухарин Д.Г., Тицкая А.А.)

Секция «Лучевая диагностика в пульмонологии» объединила сообщения, касающиеся вопросов первичного выявления и дифференциальной диагностики заболеваний и травматических повреждений легких и других органов грудной клетки (Тюрин И.Е., Фролова И.Г., Жогина Т.В., Доровских Г.Н., Дубоделова А.В., Солошенко А.Н., Лукьяненко Н.Я.). Чрезвычайно актуальными были лекционные материалы по детской пульмонологии и детскому травматизму (Ильина Н.А., Ахадов Т.А.).

Другой актуальной проблематикой, рассмотренной в ходе работы съезда, явилась лу-

чевая диагностика заболеваний органов брюшной полости и забрюшинного пространства. Представленные в рамках данной секции сообщения посвящались как диагностике заболеваний данной локализации (Степанова Ю.А., Хомутова Е.Ю., Болдырева О.Г., Кожахметова Ж.Ж., Зеленцов М.Е., Шевченко А.В., Харламова Т.Б., Лейсле А.К., Трухачева Н.Г.), так и применению интервенционных технологий для их выявления и лечения (Погребняков В.Ю., Абишев Б.Х.).

На секционном заседании «Лучевая диагностика заболеваний опорно-двигательного аппарата» научные достижения, изложенные в докладах, прежде всего, касались различных аспектов использования магнитно-резонансной томографии (Завадовская В.Д., Кочергина Н.В., Брюханов А.В., Дергилев А.П., Замогильная Я.А., Неред А.С., Траудт А.К., Федорова Е.И.), КТ (Бодрова И.В.), рентгенографии (Игнатьев Ю.Т.), ультразвуковой диагностики (Кинзерский А.Ю., Полковникова С.А.) и радионуклидных методов исследования (Килина О.Ю.) в диагностике нозологий данной локализации.

Многие сообщения, как на пленарных, так и секционных заседаниях посвящались вопросам первичного выявления и дифференцирования различных онкологических заболеваний (Лукьянченко А.Б., Степанова Ю.А., Фролова И.Г., Синилкин И.Г., Куражов А.П., Зельчан Р.В., Григорьев Е.Г.)

На секционном заседании «Инновационные технологии» представили свои научные работы крупные специалисты в области лучевой диагностики так и молодые ученые-исследователи (Семенов С.Е., Коростышевская А.М., Евдокимова Е.Ю., Усов В.Ю., Летягин А.Ю., Зоркальцев М.А., Берген Т.А., Фомина С.В., Панюшкина О.А., Иванова С.Н., Резакова М.В., Ганенко Ю.А., Уткин В.В., Сусляева Н.М.).

Отдельное секционное заседание было адресовано рентгенолаборантам, где обсуждались вопросы использования современной рентгеновской техники и новых цифровых технологий в повседневной работе.

Под эгидой съезда свою рекламную продукцию в виде медицинского оборудования и контрастных препаратов продемонстрировали представители различных фирм (SIEMENS, PHILIPS, AGFA HealthCare, GE HealthCare, Бракко, «АМИКО» и др.), состоялся сателлитный симпозиум фирмы SIEMENS.

По свидетельству организаторов и приглашенных II Съезд лучевых диагностов Сибирского Федерального округа прошел на высоком научном и организаторском уровне, обогатив опытом использования прогрессивных лучевых технологий и неформальным общением каждого их присутствующих. Планируется, что следующий подобный форум пройдет в 2014 году в Красноярске.

ОТЧЕТЫ О НАУЧНЫХ МЕРОПРИЯТИЯХ

XXIX ЕЖЕГОДНЫЙ КОНГРЕСС ЕВРОПЕЙСКОЙ АССОЦИАЦИИ МАГНИТНОГО РЕЗОНАНСА В МЕДИЦИНЕ И БИОЛОГИИ

(3-7 ОКТЯБРЯ 2012, г. ЛИССАБОН, ПОРТУГАЛИЯ)

Солопова А.Е.

С 3 по 7 октября 2012 года в городе Лиссабон (Португалия) проходил 29 ежегодный конгресс Европейского общества Магнитного резонанса в Медицине и Биологии (ESMRMB), широко известный специализированными лекциями и многочисленными курсами повышения квалификации по различным направлениям использования магнитно-резонансной томографии (МРТ). Ежегодно конгресс посещают более 1000 специалистов из различных стран мира.

На церемонии открытия Президент конгресса, профессор Oliver Speck (Otto von Guericke University, Магдебург, Германия) отметил значительное число поступивших тезисов (более 890), побившее рекорды предыдущих годов, что свидетельствует о значительном интересе к конгрессу и устойчивом расширении возможностей и значения ESMRMB в последние годы.

Председатель научного комитета по программе конгресса, профессор Stephan Zunert и его команда предприняли огромные усилия в подготовке захватывающей научной и образовательной программы конгресса. Образовательная часть была представлена 3-мя пленарными лекциями, а также включала более 20 узкоспециализированных секций повышения квалификации и 8 обучающих семинаров «teaching sessions», посвященных современным направлениям развития МРТ (новые возможности контрастирования при исследовании скелетно-мышечной системы, параллельная трансмиссия в МРТ, возможности диффузионно-взвешенных МР-последовательностей, МР-спектроскопия и др.), заинтересовавших как начинающих специалистов, так и врачей с опытом.

Особое внимание слушателей привлекло заседание, подготовленное совместно с Европейской ассоциацией нейрорадиологии. Каждая тема (нейровизуализация плода, развитие перфузионных и диффузионно-взвешенные техник) была представлена специалистом-физиком с одной стороны, и нейрорадиологом с другой, для того, чтобы создать у аудитории наиболее полное представление о сути представленных методик и наиболее значимых областях их применения в клинической практике.

Научная программа включала заседания по узким направлениям, в ходе которых заслушивались доклады специалистов из специализированных центров по всему миру о современных разработках в функциональной визуализации, результатах экспериментальных исследований новых контрастных препаратов для клеточного маркирования, перспективах использования МР-спектроскопии и др. Кроме того, были представлены постерные доклады как в виде классических бумажных работ, так и т.н. EPOSa – электронных презентаций, которые можно было посмотреть в течение всего конгресса, а также побеседовать с их авторами в отведенное для тематических сессий время. Хотелось бы отметить, что именно эта форма представления материала была особенно привлекательной как для клиницистов, так и для фундаментальных ученых, инженеров и рентгенологов, специализирующихся в магнитно-резонансной томографии, благодаря наглядности и возможности обсуждения тематики в узком кругу.

Очень интересной была дискуссия, посвященная клиническому применению позитронной эмиссионной томографии-МРТ, преимуществам и существующим трудностям применения этой гибридной технологии, а также так называемым «Hot Topic Debat» по вопросам реальных возможностей внедрения гиперполяризационных методик в рутинную клиническую практику.

Особое место в рамках конгресса было отведено техническому совершенствованию возможностей МРТ: основные производители МР-оборудования представили свои новейшие технологии программного обеспечения, катушки и инжекторы на технической выставке, состоявшейся в рамках конгресса.

Хочется отметить теплую, дружественную рабочую обстановку на конгрессе – активное участие аудитории в дискуссиях и желание авторов докладов и презентаций предоставить максимально полную информацию слушателям.
На заключительном заседании Президент Конгресса объявил о том, что юбилейный 30 Конгресс Европейского общества Магнитного резонанса в Медицине и Биологии (ESMRMB 2013) состоится в г. Тулуза (Франция) с 3 по 5 октября 2013 г.

Основной постер конгресса



Президент конгресса, профессор Oliver Speck на церемонии открытия

Участники конгресса на выставке

Регистрация участников

Centro de Congressos de Lisboa



ОТЧЕТЫ О НАУЧНЫХ МЕРОПРИЯТИЯХ

VIII НАУЧНО-ПРАКТИЧЕСКАЯ КОНФЕРЕНЦИЯ С МЕЖДУНАРОДНЫМ УЧАСТИЕМ «ЛУЧЕВАЯ ДИАГНОСТИКА И НАУЧНО-ТЕХНИЧЕСКИЙ ПРОГРЕСС В ОХРАНЕ ЖЕНСКОГО ЗДОРОВЬЯ И РЕПРОДУКЦИИ»

(18 – 19 ОКТЯБРЯ 2012, г. МОСКВА)

Гележе П. Б.

18 и 19 октября 2012 года в Красном зале Научно-исследовательского центра Первого МГМУ им. Сеченова состоялась VIII Научно-практическая конференция с международным участием «Лучевая диагностика и научно-технический прогресс в охране женского здоровья и репродукции». Конференция была организована ГБОУ ВПО «Первый МГМУ им. И. М. Сеченова». Следует особо отметить, что это научное событие стало еще одним этапом реализации Гранта Президента РФ по поддержке Ведущей Научной Школы «Разработка и внедрение алгоритмов применения высокотехнологичных неинвазивных методов лучевой диагностики в мониторинге женского здоровья и репродукции». За два дня конференции было зарегистрировано более 500 участников, в число которых входили как врачи лучевой диагностики, так и специалисты в области акушерства, гинекологии и эндокринологии.

Высокий научный уровень и международный статус конференции был продиктован во многом тем, что проблема женского здоровья является социально значимой во всем мире и в странах СНГ – в частности. В этом ключе был особенно ценен доклад доктора медицинских наук, профессора, Главного специалиста по лучевой диагностике министерства здравоохранения Республики Казахстан Рахимжановой Раушан Ибжановны, посвященный системе скрининга заболеваний молочной железы в Республике Казахстан.

С приветственным словом выступил заведующий кафедрой лучевой диагностики и лучевой терапии лечебного факультета, академик РАМН, профессор, доктор медицинских наук Сергей Константинович Терновой, подчеркнувший острейшую значимость проблемы женского здоровья в нашей стране. Особенностью программы конференции стало разделение тем выступлений на два дня. Первый день был полностью посвящен новым направлениям и актуальным проблемам лучевой диагностики в гинекологии и акушерстве. В рамках пленарных заседаний первого дня конференции выступили такие специалисты, как д.м.н., профессор Л. А. Ашрафян («Возможности лучевых методов в ранней диагностике гинекологического рака»), член-корреспондент РАМН, д.м.н., профессор Л. С. Коков («Варианты техники эмболизации маточных артерий. Сопоставление результатов»), д.м.н., профессор Т. Н. Трофимова («Лучевая диагностика при патологии гипоталамо-гипофизарной системы в гинекологической практике»). Президент Ассоциации Радиологов Украины, д.м.н., профессор В. А. Рогожин доложил о перспективах применения магнитно-резонансной томографии в гинекологии.

Второй день конференции запомнился участникам школой «Лучевая диагностика в маммологии», особо отметились доклады д.м.н., профессора Рожковой Н. И. («Современный скрининг заболеваний молочной железы»), д.м.н., профессора Абдураимова А. Б. («Высокотехнологичные методы лучевой диагностики в распознавании рака молочной железы»). В заключительной части слово было передано д.м.н., профессору Бахтиозину Р. Ф., который, в свою очередь, провел мастер-класс по теме «Новые возможности МРТ в акушерстве и гинекологии», привлекший большое число слушателей.

Итог конференции подвел академик РАМН, профессор, д.м.н. С. К. Терновой, отметивший высокий научный уровень выступлений, неподдельный интерес аудитории к докладам, выразившийся в жаркой дискуссии, и, несмотря на это, общую доброжелательную атмосферу. Также С. К. Терновой выразил надежду, что современные методики лучевой диагностики, направленные на охрану женского здоровья, найдут широкое распространение в нашей стране, а темы научных работ получат дальнейшее развитие, что станет отличным поводом для проведения конференции в следующем году.

Рабочие моменты конференции.

ВИДЕООТЧЕТ

VI ВСЕРОССИЙСКИЙ НАЦИОНАЛЬНЫЙ КОНГРЕСС ЛУЧЕВЫХ ДИАГНОСТОВ И ТЕРАПЕВТОВ «РАДИОЛОГИЯ-2012»

Уважаемые читатели журнала REJR!

С 30 мая по 1 июня 2012 года в Москве прошёл IV Всероссийский научно-образовательный форум с международным участием «МЕДИЦИНСКАЯ ДИАГНОСТИКА-2012».

В рамках данного мероприятия прошли:

- «VI Всероссийский национальный конгресс лучевых диагностов и терапевтов».
- IV Всероссийская конференция «Функциональная диагностика – 2012».
- III международный учебный курс «Эхография плода».

Видеоотчет по прошедшему мероприятию можно посмотреть на сайте:

http://rejr.ru/sedmoy_nomer/video-otchet.html

Dear readers REJR!

From May, 30 to June, 1, 2012 the IV Russian Scientific and Educational Forum with international participation "Medical diagnostics -2012" took place in Moscow

Within this event the following arrangements took place:

- “VI Russian National Congress of Radiology”
- IV Russian Conference "Functional Diagnostics - 2012"
- III International Training Course "Sonography of the fetus."

Video report on our past events can be found at:

http://rejr.ru/sedmoy_nomer/video-otchet.html

Для просмотра видеоотчета перейдите на сайт:
http://rejr.ru/sedmoy_nomer/video-otchet.html

Видеоотчет. VI ВСЕРОССИЙСКИЙ НАЦИОНАЛЬНЫЙ КОНГРЕСС ЛУЧЕВЫХ ДИАГНОСТОВ И ТЕРАПЕВТОВ «РАДИОЛОГИЯ-2012»?

Для запуска видеоотчёта вы можете кликнуть по темному изображению на данной странице (произойдет автоматический переход на соответствующую страницу сайта журнала).

ТРЕБОВАНИЯ К ПУБЛИКАЦИЯМ В ЖУРНАЛЕ

REJR

Российский Электронный Журнал Лучевой Диагностики (REJR, www.rejr.ru) принимает к публикации проблемные статьи, научные и литературные обзоры, результаты оригинальных исследований, описания клинических случаев, лекции и тезисы докладов конференций.

Публикации принимаются по электронному адресу: rejr@rejr.ru

Публикации должны соответствовать тематике журнала, т.е. касаться следующих направлений – лучевая диагностика, лучевая терапия и интервенционная хирургия.

Журнал осуществляет публикацию на русском и английском языках.

Публикации в журнале бесплатны.

Требования к публикациям составлены согласно "Единым требованиям к рукописям, представляемым в биомедицинские журналы (Ann Intern Med 1997;126:36-47)".

ТЕХНИЧЕСКИЕ ТРЕБОВАНИЯ:

1) ОБЩИЙ ВЕС 1 письма должен быть не более 50 мегабайт!

2) Объём публикаций (с иллюстрациями):

Оригинальные статьи – от 5 до 12 страниц

Случаи из практики – от 2 до 5 страниц

При этом 4 иллюстрации – 1 страница

3) Файлы предоставляются в формате .doc или .rtf без нумерации страниц.

4) Текст должен быть набран 12 шрифтом «Times New Roman» с межстрочным одинарным интервалом и стандартными полями (левое - 3 см, правое - 1,5 см, верхнее и нижнее - 2 см.).

5) Подписи к рисункам, таблицам, а также сам текст в таблицах выполняются 11 шрифтом «Times New Roman» с межстрочным одинарным интервалом, с выравниванием по центру. Подписи к рисункам должны содержать: название метода исследования, плоскость исследования (вид реконструкции), данные о пациенте (если необходимо), описание.

6) Иллюстрации и таблицы размещаются в тексте. Сложные схемы, диаграммы, формулы, подписи, стрелки и пр. должны быть сведены в один графический элемент (картинку). В подписях под рисунками должны быть сделаны объяснения значений всех кривых, букв, цифр и прочих условных обозначений на русском языке. На рисунках не должно быть текста и данных о пациенте. Все графы в таблицах должны иметь заголовки. Сокращения слов в таблицах не допускаются.

7) Все иллюстрации и таблицы должны быть четкими и яркими.

8) Текст статьи должен быть выверен на предмет возможных ошибок. При форматировании не использовать знак переноса слов.

9) Все вводимые автором буквенные обозначения и аббревиатуры должны быть расшифрованы в тексте при первом их упоминании. Не допускаются сокращения простых слов.

10) Единицы измерения даются в системе СИ.

11) Фотографии авторов (по желанию) должны быть не более 600 px по длине или высоте и должны весить не более 500 кб.

ОБЩИЕ ТРЕБОВАНИЯ:

Публикация подается в редакцию в сверстанном виде. Авторские материалы не корректируются и печатаются по оригиналу. Журнал «REJR» не несет ответственности за достоверность информации в публикации.

Публикация должна иметь следующую структуру: титульная страница, содержательная часть, список литературы.

Титульная страница (На русском и английском языках каждый раздел):

1) Название статьи (прописным, полужирным шрифтом)

2) Фамилии и инициалы авторов (строчными буквами)

3) Название учреждения, адрес, телефон (строчный курсив)

4) Контактная информация авторов, с указанием ответственного за переписку: ФИО, e-mail и телефон. По желанию могут быть предоставлены фотографии авторов.

5) Резюме (не более 250 слов)

6) Ключевые слова (5-10 ключевых слов или словосочетаний)

Содержательная часть:
Структура литературного обзора, лекции:
1) Введение
2) Изложение основного материала
3) Заключение
4) Список литературы

Структура оригинальных исследований:
1) Введение
2) Цель исследования
3) Материалы и методы
4) Результаты исследования
5) Обсуждение результатов
6) Выводы
7) Список литературы

Список литературы:
Список литературы оформляется в соответствии с ГОСТом.
Каждый источник с новой строки под порядковым номером. Нумерация осуществляется по мере цитирования их в статье.

РЕЦЕНЗИРОВАНИЕ:
Все представленные к публикации материалы проходят предварительную экспертизу членами редколлегии, затем направляются на рецензирование.

Наряду с электронным вариантом, автор должен предоставить в редакцию рекомендацию от научного руководителя или руководителя подразделения.

Редколлегия журнала.

REJR

Том 2. № 3. 2012 год.